Expert CONSULT

WWW.EXPERTCONSULT.COM

CAMPBELL

CIRURGIA ORTOPÉDICA

TRADUÇÃO DA 12ª EDIÇÃO

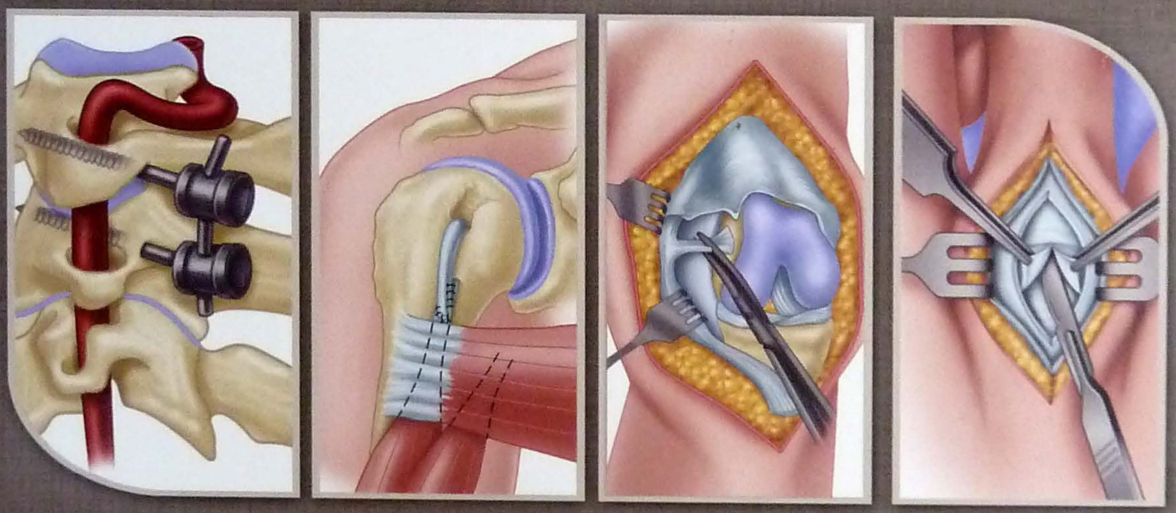

1

S. Terry Canale
James H. Beaty

Revisão Técnica da Tradução

SBOT
SOCIEDADE BRASILEIRA DE ORTOPEDIA E TRAUMATOLOGIA

ELSEVIER

CAMPBELL

CIRURGIA ORTOPÉDICA

CAMPBELL
CIRURGIA ORTOPÉDICA

DÉCIMA SEGUNDA EDIÇÃO
VOLUME I

S. TERRY CANALE, MD
Harold B. Boyd Professor and Chair, Department of Orthopaedic Surgery
University of Tennessee—Campbell Clinic
Memphis, Tennessee

JAMES H. BEATY, MD
Professor, Department of Orthopaedic Surgery
University of Tennessee—Campbell Clinic
Chief of Staff, Campbell Clinic
Memphis, Tennessee

Assistência Editorial de
KAY DAUGHERTY e **LINDA JONES**

Coordenação de Artes de
BARRY BURNS

Revisão Técnica
da Tradução

SBOT
SOCIEDADE BRASILEIRA DE ORTOPEDIA E TRAUMATOLOGIA

ELSEVIER

© 2017 Elsevier Editora Ltda.
Todos os direitos reservados e protegidos pela Lei 9.610 de 19/02/1998.
Nenhuma parte deste livro, sem autorização prévia por escrito da editora, poderá ser reproduzida ou transmitida sejam quais forem os meios empregados: eletrônicos, mecânicos, fotográficos, gravação ou quaisquer outros.
ISBN: 978-85-352-7840-8
ISBN versão eletrônica: 978-85-352-8598-7

CAMPBELL'S OPERATIVE ORTHOPAEDICS, TWELFTH EDITION
Copyright © 2013 by Mosby, an imprint of Elsevier Inc.
This translation of Campbell's Operative Orthopaedics, Twelfth Edition, by S. Terry Canale and James H. Beaty was undertaken by Elsevier Editora Ltda and is published by arrangement with Elsevier Inc.
Esta tradução de Campbell's Operative Orthopaedics, Twelfth Edition, de S. Terry Canale e James H. Beaty foi produzida por Elsevier Editora Ltda e publicada em conjunto com Elsevier Inc.
ISBN: 978-0-323-07243-4

Capa
Studio Creamcrackers/Aline Haluch

Editoração Eletrônica
WMDesign

Elsevier Editora Ltda.
Conhecimento sem Fronteiras

Rua Sete de Setembro, nº 111 – 16º andar
20050-006 – Centro – Rio de Janeiro – RJ

Rua Quintana, nº 753 – 8º andar
04569-011 – Brooklin – São Paulo – SP

Serviço de Atendimento ao Cliente
0800 026 53 40
atendimento1@elsevier.com

Consulte nosso catálogo completo, os últimos lançamentos e os serviços exclusivos no site www.elsevier.com.br

NOTA

Como as novas pesquisas e a experiência ampliam o nosso conhecimento, pode haver necessidade de alteração dos métodos de pesquisa, das práticas profissionais ou do tratamento médico. Tanto médicos quanto pesquisadores devem sempre basear-se em sua própria experiência e conhecimento para avaliar e empregar quaisquer informações, métodos, substâncias ou experimentos descritos neste texto. Ao utilizar qualquer informação ou método, devem ser criteriosos com relação a sua própria segurança ou a segurança de outras pessoas, incluindo aquelas sobre as quais tenham responsabilidade profissional.

Com relação a qualquer fármaco ou produto farmacêutico especificado, aconselha-se o leitor a cercar-se da mais atual informação fornecida (i) a respeito dos procedimentos descritos, ou (ii) pelo fabricante de cada produto a ser administrado, de modo a certificar-se sobre a dose recomendada ou a fórmula, o método e a duração da administração, e as contraindicações. É responsabilidade do médico, com base em sua experiência pessoal e no conhecimento de seus pacientes, determinar as posologias e o melhor tratamento para cada paciente individualmente, e adotar todas as precauções de segurança apropriadas.

Para todos os efeitos legais, nem a Editora, nem autores, nem editores, nem tradutores, nem revisores ou colaboradores, assumem qualquer responsabilidade por qualquer efeito danoso e/ou malefício a pessoas ou propriedades envolvendo responsabilidade, negligência etc. de produtos, ou advindos de qualquer uso ou emprego de quaisquer métodos, produtos, instruções ou ideias contidos no material aqui publicado.

O Editor

C22c
12. ed.
Canale, S. Terry
Campbell cirurgia ortopédica / S. Terry Canale, James H. Beaty. - 12. ed. - Rio de Janeiro : Elsevier, 2017.
il. ; 28 cm.
Tradução de: Campbell's operative orthopaedics
Apêndice
Inclui bibliografia e índice
ISBN 978-85-352-7840-8
1. Cirurgia ortopédica. I. Beaty, James H. II. Título.
16-34351 CDD: 617.47
CDU: 616-089.23

01/07/2016 04/07/2016

CÓPIA NÃO AUTORIZADA É CRIME
ABDR
ASSOCIAÇÃO BRASILEIRA DE DIREITOS REPROGRÁFICOS
RESPEITE O DIREITO AUTORAL

IN MEMORIAM



ALLEN EDMONSON, MD
1927–2011



T. DAVID SISK, MD
1937–2009

Desde a última edição deste livro, perdemos dois dos nossos amigos e mentores, Dr. Allen Edmonson e Dr. David Sisk. Ambos fizeram enormes contribuições para várias edições do *Campbell - Cirurgia Ortopédica*. Além de sua obra clássica sobre escoliose, o Dr. Edmonson atuou como editor da 6ª edição, e o Dr. Sisk contribui com os primeiros capítulos sobre artroscopia. Somos gratos por seu compromisso com "O Livro" e a inspiração que eles proporcionaram.

DEDICATÓRIA

Esta edição de *Campbell - Cirurgia Ortopédica* é dedicada às centenas de residentes, bolsistas e visitantes internacionais que se formaram na "Clínica do Dr. Campbell" durante seu primeiro século de existência. O entusiasmo por aprender e o comprometimento deles com a nossa especialidade inspiraram os autores de todas as edições de *Campbell - Cirurgia Ortopédica* a se esforçar para produzir uma obra confiável e útil para o aprendizado contínuo, uma tradição que esperamos manter pelos próximos 100 anos.

REVISÃO CIENTÍFICA E TRADUÇÃO

REVISÃO CIENTÍFICA

ADRIANO MARQUES DE ALMEIDA
Mestre em Ciências pela USP
Médico do Grupo de Medicina do Esporte do IOT/HCFMUSP
Médico do Hospital Sírio Libanês e da Beneficência Portuguesa de São Paulo

ALBERTO O. GOTFRYD
Doutor em Medicina pela Santa Casa de São Paulo
Médico Assistente do Grupo de Coluna do Departamento de Ortopedia e Traumatologia da Santa Casa de São Paulo

ALEX GUEDES
Professor Adjunto – Doutor, Departamento de Cirurgia Experimental e Especialidades Cirúrgicas (DCEC), Faculdade de Medicina da Bahia (FMB), Universidade Federal da Bahia (UFBA)
Supervisor do Programa de Residência Médica em Ortopedia e Traumatologia, Complexo Hospitalar Universitário Professor Edgard Santos (COM-HUPES), Universidade Federal da Bahia (UFBA)
Chefe do Serviço de Cirurgia do Tecido Ósseo e Conectivo, Hospital Aristides Maltez (HAM), Liga Baiana Contra o Câncer (LBCC)
Chefe do Grupo de Oncologia Ortopédica, Hospital Santa Isabel (HSI), Santa Casa da Misericórdia da Bahia (SCMB)

ALEXANDRE FOGAÇA CRISTANTE, MD, PHD
Professor Associado da FMUSP
Professor Livre-docente do Departamento de Ortopedia e Traumatologia do HC-FMUSP
Chefe do Grupo de Coluna do IOT/HCFMUSP

ALEXANDRE LEME GODOY DOS SANTOS
Professor Colaborador do Departamento de Ortopedia e Traumatologia da Universidade de São Paulo (USP)
Pós-doutorado pela Faculdade de Medicina da USP

ALEXANDRE YOITI AOYAGUI
Especialista em Ortopedia e Traumatologia
Especialista em Cirurgia da Mão e Microcirurgia

ALLAN ONO
Médico ortopedista e traumatologista
Especialista em Ortopedia e Traumatologia
Fellow em Coluna Vertebral pelo Instituto de Ortopedia e Traumatologia do Hospital das Clinicas da Faculdade de Medicina da Universidade de São Paulo (IOT/HCFMUSP)

ANDRÉ VITOR KERBER CAVALACANTI LEMOS
Médico Ortopedista da Escola Paulista de Medicina
Membro da Sociedade Brasileira de Ortopedia e Traumatologia (SBOT)
Especialista em Cirurgia e Medicina do Pé e Tornozelo (UNIFESP)
Preceptor dos Especializados em Cirurgia do Pé e Tornozelo (UNIFESP)

ANTÔNIO LOURENÇO SEVERO, MD, MSC, PHD
Médico Coordenador da Residência Médica em Cirurgia da Mão e Microcirurgia do Hospital do Trauma, IOT de Passo Fundo – RS
Médico Instrutor da Residência Médica em Ortopedia e Traumatologia do IOT/HSVP/UFFS de Passo Fundo – RS
Membro da Sociedade Brasileira de Ortopedia e Traumatologia (SBOT), da Sociedade Brasileira de Cirurgia da Mão (SBCM) e da Sociedade Brasileira de Microcirurgia Reconstrutiva (SBMR)

ANTONIO MARCOS FERRACINI
Professor Adjunto de Ortopedia da Universidade Federal da Bahia
Mestre em Ciências pela Universidade Federal de São Paulo (UNIFESP)

BENEDITO FELIPE RABAY PIMENTEL
Médico Traumato-ortopedista e Cirurgião da Mão
Mestre em Ortopedia e Traumatologia pela Universidade Federal de São Paulo (UNIFESP/EPM)
Professor Auxiliar da Disciplina de Ortopedia e Traumatologia da Universidade de Taubaté (UNITAU)

BRUNO AKIO RODRIGUES MATSUMURA
Formado pela Faculdade de Medicina da Universidade de São Paulo (FMUSP)
Ortopedista e Traumatologista pela Universidade de São Paulo (USP)
Especialista em Cirurgia do Ombro e Cotovelo pela Universidade de São Paulo (USP)
Preceptor da Graduação da Disciplina de Ortopedia e Traumatologia da Faculdade de Medicina da Universidade de São Paulo (FMUSP)
Preceptor da Residência de Ortopedia e Traumatologia do Instituto de Ortopedia e Traumatologia do Hospital das Clínicas da Faculdade de Medicina da Universidade de São Paulo (IOT/HCFMUSP)

CARLOS HENRIQUE RAMOS
Médico Ortopedista
Mestre em Clínica Cirúrgica pela UFPR
Coordenador do Grupo de Ombro e Cotovelo da Santa Casa de Curitiba
Membro Titular da Sociedade Brasileira de Ortopedia e Traumatologia (SBOT), Sociedade Brasileira de Cirurgia do Ombro e Cotovelo (SBCOC) e Sociedade Brasileira de Artroscopia e Trauma Esportivo (SBRATE)

CELSO KIYOSHI HIRAKAWA
Mestre e Doutor
Membro do Grupo de Mão da Universidade Federal de São Paulo
Chefe do Grupo de Mão do Hospital Santa Marcelina
Membro do Grupo de Mão do Hospital Alvorada

CELSO RICARDO FOLBERG
Ortopedista e Cirurgião de Mão
Fellowship de Cirurgia de Mão pela Brown University
Mestre em Cirurgia
Preceptor de Cirurgia da Mão do Serviço de Ortopedia do Hospital de Clínicas de Porto Alegre

CHRISTIANO SALIBA ULIANA
Mestre em Clínica Cirúrgica pela UFPR
Membro da Sociedade Brasileira do Quadril
Membro da Sociedade Brasileira de Trauma Ortopédico

CLÁUDIA DINIZ FREITAS
Médica Ortopedista e Traumatologista

CLÁUDIO BELING GONÇALVES SOARES
Membro da Sociedade Brasileira de Ortopedia e Traumatologia desde 2003
Membro da Sociedade Brasileira de Ortopedia Pediátrica desde 2005

CLAUDIO WANDERLEY LUZ SAAB
Mestre em Ortopedia pela Faculdade de Ciências Médicas da Santa Casa de São Paulo (FCMSCSP) – Pavilhão Fernandinho Simonsen em 2000
Professor Assistente da UFMS em Ortopedia e Traumatologia
Superintendente do HUMAP/UFMS/EBSERH

CRISTIANO MAGALHÃES MENEZES
Doutor em Ciências da Saúde Aplicadas ao Aparelho Locomotor FMUSP-RP
Membro do Serviço de Ortopedia/Cirurgia da Coluna Vertebral do Hospital Ortopédico/Life Center, Hospital da Baleia – Belo Horizonte – MG
Coordenador da Especialização Médica em Cirurgia da Coluna do Hospital Ortopédico/Life Center

CRISTIANO PAULO TACCA
Especialista em Cirurgia da Mão
Especialista em Cirurgia do Cotovelo
Ortopedista e Traumatologista
Membro do Programa de Residência de Ortopedia e Traumatologia do Hospital Celso Ramos Florianópolis – SC

DANIEL ALMEIDA NETO E SANTOS
Membro Titular da Sociedade Brasileira de Ortopedia e Traumatologia (SBOT)
Preceptor do Programa de Pós-graduação em Ortopedia e Traumatologia do Hospital Central do Exército (HCE)

DAVI COUTINHO FONSECA FERNANDES GOMES
Ortopedista Pediátrico Membro Titular da Sociedade Brasileira de Ortopedia e Traumatologia e da Sociedade Brasileira de Ortopedia Pediátrica
Preceptor da Residência Médica em Ortopedia e Traumatologia do HC-UFMG
Oficial Médio do HPM-MG

DIOGO CRISTO DA ROCHA
Médico Ortopedista pelo Instituto de Ortopedia e Traumatologia do HC-FMUSP
Especialista em Medicina do Esporte pelo Grupo de Medicina do Esporte do IOT/HCFMUSP

EDSON SASAHARA SATO
Doutor e Mestre em Ortopedia e Traumatologia pela Universidade Federal de São Paulo (UNIFESP – EPM)
Professor Afiliado do Departamento de Ortopedia e Traumatologia da UNIFESP – EPM

EDUARDO MARCEL ZOTTIS
Ortopedia e Traumatologia
Membro Titular da Sociedade Brasileira de Ortopedia e Traumatologia
Membro Titular da Sociedade Brasileira de Cirurgia do Joelho

FÁBIO BATISTA
Coordenador do Ambulatório de Pé Diabético e Assistente Doutor Efetivo do Departamento de Ortopedia e Traumatologia da UNIFESP e da Escola Paulista de Medicina
Doutor Efetivo da Secretaria Municipal da Saúde de São Paulo
Visiting Assistant Professor na University of Texas Health Science Center – San Antonio
Professor Consultor do Hospital Universitário Belen – Trujillo/Peru
Visitante Distinguido da Cidade de Trujillo / Peru
Visiting Medical Doctor na University of Miami – Jackson Memorial Hospital / Diabetic Foot and Amputee Service
Research Scholar na Loyola University Chicago/Diabetic Foot Service

FÁBIO RIBEIRO BAIÃO
Médico Ortopedista e Traumatologista
Mestre em Gestão Social, Educação e Desenvolvimento Local
Coordenador do Serviço de Ortopedia Prof. Matta Machado do Hospital da Baleia – Belo Horizonte – MG

FERNANDO CEPOLLINA RADUAN
Ortopedista e Traumatologista membro da SBOT
Especialista em Cirurgia do Tornozelo e Pé
Especialista em Traumatologia do Esporte
Membro da ABTPé
Membro da European Society of Sports Traumatology and Artroscopy (ESSKA)
Membro do Grupo Internacional de Estudo da Instabilidade do Tornozelo (ESSKA/AFAS)

FERNANDO TRAVAGLINI PENTEADO
Mestre em Medicina e Membro da Disciplina de Cirurgia da Mão
Membro Superior da UNIFESP - Escola Paulista de Medicina

GABRIEL EL-KOUBA
Instrutor do Serviço de Ortopedia do IOT/Hospital Municipal São José/Joinville
Membro Titular da Sociedade Brasileira de Ortopedia e Traumatologia (SBOT)
Membro da Sociedade Brasileira de Cirurgia do Ombro e Cotovelo (SBCOC)

GERMANO SENNA OLIVEIRA DO VALLE
Membro Titular da Sociedade Brasileira de Ortopedia e Traumatologia (SBOT)
Fellow em Cirurgia da Coluna do Serviço do Hospital Ortopédico/Life Center

GIANA SILVEIRA GIOSTRI
Professora Adjunta da Escola da Medicina da PUCPr/Grupo Marista.

GILBERTO FRANCISCO BRANDÃO
Membro da Sociedade Brasileira de Ortopedia e Traumatologia (SBOT)
Presidente da Comissão de Educação Continuada da SBOT
Secretário-geral da Sociedade Brasileira de Ortopedia Pediátrica (SBOP)
Diretor Clínico do Instituto Mineiro de Ortopedia
Preceptor de Residência Médica em Ortopedia e Traumatologia do Hospital das Clínicas – UFMG

GUILHERME HONDA SAITO
Médico Ortopedista Preceptor do Instituto de Ortopedia e Traumatologia do Hospital das Clínicas da Faculdade de Medicina da Universidade de São Paulo

GUSTAVO PACHECO MARTINS FERREIRA
Mestre pela UFMG
Membro Titular da Sociedade Brasileira de Ortopedia e Traumatologia
Membro Titular da Sociedade Brasileira de Cirurgia da Mão

HENRIQUE AYZEMBERG
Instrutor do Serviço de Cirurgia da Mão e Ortopedia do IOT/Hospital Municipal São José/Joinville
Membro Titular da Sociedade Brasileira de Ortopedia e Traumatologia (SBOT)
Membro Titular da Sociedade de Cirurgia da Mão (SBCM)

HENRIQUE RIBEIRO GONÇALVES
Membro Titular da Sociedade Brasileira de Ortopedia e Traumatologia (SBOT)
Membro Titular da Sociedade Brasileira de Quadril (SBQ)
Mestre em Ortopedia pela Santa Casa de São Paulo
Membro dos Serviços de Ortopedia dos Hospitais Aliança, Santa Izabel e São Rafael em Salvador – BA

INACIO DIOGO ASAUMI
Membro do Grupo do Tornozelo e Pé da UNIFESP
Chefe do Grupo do Tornozelo e Pé do Hospital Ifor

IVAN NAJAS SAMMARCO
Especialista em Ortopedia e Traumatologia
Residente de Ortopedia e Traumatologia na Faculdade de Medicina de Marília (FAMEMA)
Estagiário em Medicina do Esporte no HC/FMUSP (2014)

JAMIL F. SONI
Mestrado e Doutorado pela FCMSC-SP
Professor Adjunto de Ortopedia na Pontifícia Universidade Católica do Paraná (PUCPR)
Consultor de Ortopedia Pediátrica do Hospital Universitário Cajuru (PUCPR) e Hospital do Trabalhador (UFPR)
Faculty Internacional da AO Foundation – Suíça
Coordenador Adjunto da Escola de Medicina-PUCPR
Presidente da Sociedade Brasileira de Ortopedia Pediátrica (2015-2016)

JORDANNA BERGAMASCO
Médica Ortopedista e Traumatologista pela Sociedade Brasileira de Ortopedia e Traumatologia.
Especialista em Cirurgia do Pé e Tornozelo e Membro da Sociedade Brasileira de Cirurgia do Pé e Tornozelo
Médica Assistente do Grupo de Cirurgia do Pé e Tornozelo da Santa Casa de São Paulo

JORGE HENRIQUE ASSUNÇÃO
Membro Titular da Sociedade Brasileira de Ortopedia e Traumatologia (SBOT)
Membro Titular da Sociedade Brasileira de Cirurgia do Ombro e Cotovelo (SBCOC)
Médico Assistente do Grupo de Ombro e Cotovelo no IOT/HCFMUSP
Doutorando pela Faculdade de Medicina da USP

JORGE RADUAN NETO
Preceptor da Disciplina de Cirurgia da Mão e Membro Superior do Departamento de Ortopedia e Traumatologia da Universidade Federal de São Paulo - UNIFESP/EPM
Médico Assistente da Residência Médica de Ortopedia do Núcleo de Ortopedia da Vila Industrial do Hospital Municipal José Carvalho de Florence – São José dos Campos
Médico Assistente da Residência Médica em Cirurgia da Mão do Hospital Alvorada de Moema – São Paulo

KAREN VOLTAN
Cirurgiã Oncológica Ortopédica pela Associação Brasileira de Oncologia Ortopédica (ABOO)
Médica Assistente do Grupo de Oncologia Ortopédica da Santa Casa de Misericórdia de São Paulo

LEANDRO ALVES DE OLIVEIRA
Presidente da Regional Centro-oeste da Sociedade Brasileira de Quadril (2016-2017)
Chefe do Serviço de Ortopedia e Traumatologia do Hospital Geral de Goiânia (HGG)
Coordenador do Grupo de Cirurgia do Quadril do Hospital das Clínicas da Universidade Federal de Goiás

LUCAS DE CASTRO BOECHAT
Médico Ortopedista e Traumatologista do Hospital das Clínicas da UFMG
Pós-graduado em Ortopedia e Traumatologia Esportiva pela UNIFESP
Membro Titular da SBOT, da SBRATE e da SBOP

LUCAS FURTADO DA FONSECA
Médico Assistente do Departamento de Ortopedia e Traumatologia da UNIFESP-EPM, Grupo de Medicina e Cirurgia do Tornozelo e Pé

LUIZ CARLOS ANGELINI
Doutor e Mestre em Medicina pela Universidade Federal de São Paulo – Escola Paulista de Medicina
Professor Titular da Medicina de Ortopedia e Anatomia da UNIMES
Chefe da Clínica de Ortopedia e Cirurgia da Mão do HSPM/SP

LUIZ HENRIQUE VILELA
Membro Titular da Sociedade Brasileira de Ortopedia e Traumatologia (SBOT)
Membro Titular da Sociedade Brasileira de Cirurgia da Mão (SBCM)
Cirurgião de Mão e Membro Superior do Hospital Márcio Cunha – Ipatinga/MG

MARCELA PENNA
Cirurgiã de Mão e Microcirurgia
Especialista em Cirurgia da Mão & Microcirurgia pela Universidade Federal do Paraná – UFPR (2011-2013)
Ortopedista e Traumatologista pelo Hospital Santa Casa de Misericórdia de Curitiba – PR (2008-2011)
Fellow em Cirurgia da Mão em 2013 Cleveland Clinic (Cleveland - Ohio) e John Hopkins Hospital (Baltimore - MA)

MARCELA FERNANDES
Médica Assistente da Disciplina de Cirurgia da Mão da Unifesp
Mestre e Doutora pela Universidade Federal de São Paulo
Membro Titular da Sociedade Brasileira de Ortopedia e Traumatologia
Membro Titular da Sociedade Brasileira de Cirurgia da Mão

MARCELO BARRETO DE LEMOS
Instrutor da Residência Médica em Ortopedia e Traumatologia do IOT e da Residência Médica em Cirurgia da Mão e Microcirurgia do IOT (Passo Fundo/RS)

MARCELO DE TOLEDO PETRILLI
Especialista em Cirurgia de Joelho
Membro do Grupo de Joelho da Escola Paulista de Medicina (UNIFESP)

MARCO TÚLIO COSTA
Médico Assistente do Grupo do Pé e Tornozelo na Santa Casa de Misericórdia de São Paulo
Mestre pela Faculdade de Ciências Médicas da Santa Casa de São Paulo

MARCOS VINÍCIUS MURIANO
Docente da Faculdade de Medicina de Marília – SP
Doutor em Medicina Baseada em Evidências pela UNESP
Membro Titular da Sociedade Brasileira de Ortopedia e Traumatologia (SBOT)
Membro Titular da Sociedade Brasileira de Medicina do Exercício e Esporte (SBMEE)

MARCOS DE ANDRADE CORSATO
Mestre em Ortopedia e Traumatologia (1996)
Chefe do Grupo de Pé e Tornozelo do IOT/HCFMUSP

MARIA FERNANDA SILBER CAFFARO
Professora Assistente da Faculdade de Ciências Médicas da Santa Casa de São Paulo
Médica Primeira Assistente do Grupo de Coluna do Departamento de Ortopedia e Traumatologia da Santa Casa de São Paulo
Membro da Sociedade Brasileira de Ortopedia e Traumatologia (SBOT) e da Sociedade Brasileira de Coluna (SBC)

MARCOS H. SAKAKI
Médico Doutor do Instituto de Ortopedia e Traumatologia do Hospital das Clínicas da Faculdade de Medicina da Universidade de São Paulo

MARINA AMARAL GUENKA
Médica Especialista em Medicina e Cirurgia do Pé e Tornozelo – Escola Paulista de Medicina/Universidade Federal de São Paulo

NACIME SALOMÃO BARBACHAN MANSUR
Médico Ortopedista pela Escola Paulista de Medicina da Universidade Federal de São Paulo (UNIFESP)
Residência Médica em Traumatologia do Esporte e Medicina e Cirurgia do Pé e Tornozelo
Membro Titular da Sociedade Brasileira de Ortopedia e Traumatologia (SBOT)
Membro do Centro de Traumatologia do Esporte da Escola Paulista de Medicina – UNIFESP-EPM

NELSON ASTUR NETO
Médico Assistente do Grupo de Coluna da Santa Casa de São Paulo – Departamento de Ortopedia e Traumatologia – Pavilhão "Fernandinho Simonsen"
Research Officer AOSpine Brasil
Membro da Sociedade Brasileira de Coluna
Membro da Sociedade Brasileira de Ortopedia e Traumatologia
Membro da North American Spine Society
Membro da American Academy of Orthopaedic Surgeons

NOÉ DE MARCHI NETO
Médico Ortopedista e Traumatologista

ORLANDO RIGHESSO NETO
Ortopedista e Traumatologista
Mestre em Ortopedia e Traumatologia pela Faculdade de Ciências Médicas da Santa Casa de São Paulo
Doutor em Ciências da Saúde pela Faculdade de Ciências Médicas da Santa Casa de São Paulo

PABLO DE ANDRADE LIMA
Graduação em Medicina pela UFPE
Residência em Ortopedia e Traumatologia pela Santa Casa de Misericórdia de São Paulo (2001 a 2003)
Especialista em Ortopedia e Traumatologia pela SBOT
Especialização em Ortopedia Oncológica na Santa Casa de Misericórdia de São Paulo e IOT – USP
Membro Titular da Associação Brasileira de Oncologia Ortopédica
Mestre em Patologia pela UFPE (2011)

PAULO SILVA
Médico Ortopedista
Membro da Sociedade Brasileira de Ortopedia e Traumatologia (SBOT)
Membro da Sociedade Brasileira de Cirurgia do Quadril (SBCQ)
Coordenador do Grupo de Cirurgia do Quadril do Hospital Geral (Alberto Rassi) de Goiânia – GO.

PEDRO ARAUJO PETERSEN
Graduado em Medicina pela Universidade de São Paulo
Especilista em Cirurgia da Coluna e Ortopedia e Traumatologia pelo Hospital das Clínicas da Faculdade de Medicina da Universidade de São Paulo (IOT/HCFMUSP)

RAFAEL BARBAN SPOSETO
Médico Assistente do Grupo de Pé e Tornozelo e do Grupo de Trauma do Instituto de Ortopedia e Traumatologia do Hospital das Clínicas da Faculdade de Medicina da Universidade de São Paulo.

RAFAEL TREVISAN ORTIZ
Médico Ortopedista do Grupo do Pé e Tornozelo do Hospital das Clínicas da Faculdade de Medicina da Universidade de São Paulo
Chefe da Preceptoria do Programa de Residência Médica de Ortopedia e Traumatologia do Hospital das Clínicas da Faculdade de Medicina da Universidade de São Paulo
Diretor da Sociedade Brasileira de Pé e Tornozelo (ABTPé), da Sociedade Brasileira de Ortopedia (SBOT) e da Federação Latinoamericana de Pé e Tornozelo (FLAMeCiPP)

RAFAEL MOHRIAK DE AZEVEDO
Especialista em Ortopedia e Traumatologia

RAPHAEL MARTUS MARCON
Livre-docente pela Faculdade de Medicina da Universidade de São Paulo (FMUSP)
Professor Colaborador da FMUSP
Médico Assistente e Chefe do Grupo de Deformidades e Coluna Lombar do Instituto de Ortopedia do Hospital das Clínicas (IOT/HCFMUSP)

RENATO CESAR SAHAGOFF RAAD
Chefe do Grupo de Trauma do Hospital do Trabalhador (UFPR)
Chefe do Serviço de Ortopedia do Hospital Nossa Senhora das Graças (HNSG)

RICARDO CARDENUTO FERREIRA
Médico Chefe do Grupo de Cirurgia do Pé e Tornozelo
Departamento de Ortopedia e Traumatologia da Santa Casa de São Paulo
Professor da Faculdade de Ciências Médicas da Santa Casa de São Paulo
Mestrado e Doutorado em Ortopedia e Traumatologia pela Faculdade de Ciências Médicas da Santa Casa de São Paulo

RICARDO HIDEKI YANASSE
Especialista em Ortopedia e Traumatologia pela SBOT
Especialista em Joelho pela SBCJ
Mestre em Ortopedia e Traumatologia pela Faculdade de Medicina de Marilia

RICARDO KAEMPF DE OLIVEIRA
Membro Titular da SBOT e SBCM
Chefe do Grupo de Cirurgia da Mão do Hospital Mãe de Deus de Porto Alegre
Membro do Grupo de Cirurgia da Mão do Hospital Santa Casa de Porto Alegre

RICARDO SHIGUEAKI GALHEGO UMETA
Médico Assistente do Grupo de Coluna – Departamento de Ortopedia e Traumatologia da Santa Casa de São Paulo.
Professor Instrutor da Faculdade de Ciências Médicas da Santa Casa de São Paulo

ROBERTO LUIZ SOBANIA
Chefe do Serviço de Ortopedia e Traumatologia da Santa Casa de Misericórdia de Curitiba
Chefe do Serviço de Cirurgia da Mão do Hospital de Clínicas da UFPR
Membro Titular da Sociedade Brasileira de Ortopedia e Traumatologia
Membro Titular da Sociedade Brasileira de Cirurgia da Mão

RODRIGO D'ALESSANDRO DE MACEDO
Médico pela Faculdade de Medicina da Universidade Federal de Minas Gerais
Mestre pela Universidade Federal de Minas Gerais
Membro da Sociedade Brasileira de Ortopedia e Traumatologia
Membro da Sociedade Brasileira de Coluna

RODRIGO FURTADO DE MENDONÇA
Membro Titular da Sociedade Brasileira de Ortopedia e Traumatologia
Membro da Sociedade Brasileira de Cirurgia do Joelho
Instituto Nacional de Traumatologia e Ortopedia (INTO)/Centro de Cirurgia do Joelho

SUELY AKIKO NAKAGAWA
Chefe do Núcleo de Ortopedia do Hospital AC Camargo Cancer Center
Mestre em Oncologia

TANIA SZEJNFELD MANN
Médica Assistente do Grupo de Medicina e Cirurgia do Pé e Tornozelo EPM/UNIFESP
Membro da Sociedade Brasileira de Ortopedia e Traumatologia (SBOT)
Membro da Associação Brasileira de Tornozelo e Pé (ABTPé)

THAIS DE PAULA BUCHAIM SAID
Ortopedista Membro da Sociedade Brasileira de Ortopedia e Traumatologia (SBOT)
Especialista em Medicina e Cirurgia do Pé e Tornozelo
Membro Titular da Associação Brasileira de Medicina e Cirurgia do Tornozelo e Pé (ABTPé)
Médica Assistente do Grupo do Pé da Escola Paulista de Medicina (UNIFESP)

THIAGO SAMPAIO BUSATO
Coordenador do Estágio de Especialização em Cirurgia do Quadril do Centro de Reconstrução e Instituto de Pesquisa Articular - Sociedade Hospitalar Angelina Caron
Membro da Comissão de Ensino e Treinamento da Regional Paraná da Sociedade Brasileira de Ortopedia e Traumatologia
Diretor Científico da Regional Paraná da Sociedade Brasileira de Quadril
Membro Efetivo da Câmara Técnica de Ortopedia do Conselho Regional de Medicina do Paraná
Membro da AOTrauma
Membro da American Academy of Orthopaedic Surgeons
Membro do International Congress for Joint Reconstruction
Membro da American Association of Hip and Knee Surgeons
Membro da International Society for Hip Arthroscopy

TIAGO LAZZARETTI FERNANDES
Mestre e Doutor pelo Departamento de Ortopedia e Traumatologia da USP
Doutorado-sanduíche pela Harvard Medical School
Assistente do Grupo de Medicina do Esporte do Hospital das Clínicas da Faculdade de Medicina da USP

TIAGO SALATI STANGARLIN
Instrutor do Serviço de Cirurgia da Mão e Ortopedia do IOT/Hospital Municipal São José/Joinville
Membro Titular da Sociedade Brasileira de Ortopedia e Traumatologia (SBOT)
Membro Titular da Sociedade Brasileira de Cirurgia da Mão (SBCM)

VALDIR STEGLICH
Mestre em Medicina
Chefe do Serviço de Cirurgia da Mão do Hospital Municipal São José - HMSJ / Instituto de Ortopedia e Traumatologia - IOT em Joinville/SC
Instrutor do Serviço de Residência Médica do Instituto de Ortopedia e Traumatologia de Joinville (IOT)
Professor Titular do Curso de Medicina da Universidade da Região de Joinville - Univille.
Membro Titular da Sociedade Brasileira de Ortopedia e Traumatologia (SBOT)
Membro Titular da Sociedade de Cirurgia da Mão (SBCM)

VINICIUS Y. DE MORAES
Cirurgião de Mão
Médico Assistente e Doutor (Universidade Federal de São Paulo)

WILLIAN CHOU SYH SU
Membro da Sociedade Brasileira de Ortopedia e Traumatologia (SBOT)
Membro da Sociedade Brasileira de Cirurgia da Mão (SBCM)

TRADUÇÃO

FOCO TRADUÇÕES
Tradução Profissional

COLABORADORES

WILLIAM E. ALBERS, MD
Assistant Professor
University of Tennessee–Campbell Clinic
Department of Orthopaedic Surgery and Biomedical Engineering
Memphis, Tennessee

FREDERICK M. AZAR, MD
Professor
Director, Sports Medicine Fellowship
University of Tennessee–Campbell Clinic
Department of Orthopaedic Surgery and Biomedical Engineering
Chief-of-Staff, Campbell Clinic
Memphis, Tennessee

JAMES H. BEATY, MD
Professor
University of Tennessee–Campbell Clinic
Department of Orthopaedic Surgery and Biomedical Engineering
Memphis, Tennessee

JAMES H. CALANDRUCCIO, MD
Associate Professor
Director, Hand Fellowship
University of Tennessee–Campbell Clinic
Department of Orthopaedic Surgery and Biomedical Engineering
Memphis, Tennessee

FRANCIS X. CAMILLO, MD
Associate Professor
University of Tennessee–Campbell Clinic
Department of Orthopaedic Surgery and Biomedical Engineering
Memphis, Tennessee

S. TERRY CANALE, MD
Harold H. Boyd Professor and Chair
University of Tennessee–Campbell Clinic
Department of Orthopaedic Surgery and Biomedical Engineering
Memphis, Tennessee

DAVID L. CANNON, MD
Associate Professor
University of Tennessee–Campbell Clinic
Department of Orthopaedic Surgery and Biomedical Engineering
Memphis, Tennessee

KEVIN B. CLEVELAND, MD
Instructor
University of Tennessee–Campbell Clinic
Department of Orthopaedic Surgery and Biomedical Engineering
Memphis, Tennessee

ANDREW H. CRENSHAW, JR., MD
Associate Professor
University of Tennessee–Campbell Clinic
Department of Orthopaedic Surgery and Biomedical Engineering
Memphis, Tennessee

JOHN R. CROCKARELL, JR., MD
Associate Professor
University of Tennessee–Campbell Clinic
Department of Orthopaedic Surgery and Biomedical Engineering
Memphis, Tennessee

GREGORY D. DABOV, MD
Assistant Professor
University of Tennessee–Campbell Clinic
Department of Orthopaedic Surgery and Biomedical Engineering
Memphis, Tennessee

RAYMOND J. GARDOCKI, MD
Instructor
University of Tennessee–Campbell Clinic
Department of Orthopaedic Surgery and Biomedical Engineering
Memphis, Tennessee

JAMES L. GUYTON, MD
Associate Professor
University of Tennessee–Campbell Clinic
Department of Orthopaedic Surgery and Biomedical Engineering
Memphis, Tennessee

JAMES W. HARKESS, MD
Associate Professor
University of Tennessee–Campbell Clinic
Department of Orthopaedic Surgery and Biomedical Engineering
Memphis, Tennessee

ROBERT K. HECK, JR., MD
Associate Professor
University of Tennessee–Campbell Clinic
Department of Orthopaedic Surgery and Biomedical Engineering
Memphis, Tennessee

SUSAN N. ISHIKAWA, MD
Assistant Professor
Co-Director, Foot and Ankle Fellowship
University of Tennessee–Campbell Clinic
Department of Orthopaedic Surgery and Biomedical Engineering
Memphis, Tennessee

MARK T. JOBE, MD
Associate Professor
University of Tennessee–Campbell Clinic
Department of Orthopaedic Surgery and Biomedical Engineering
Memphis, Tennessee

DEREK M. KELLY, MD
Assistant Professor
University of Tennessee–Campbell Clinic
Department of Orthopaedic Surgery and Biomedical Engineering
Memphis, Tennessee

DAVID G. LAVELLE, MD
Associate Professor
University of Tennessee–Campbell Clinic
Department of Orthopaedic Surgery and Biomedical Engineering
Memphis, Tennessee

SANTOS F. MARTINEZ, MD
Instructor
University of Tennessee–Campbell Clinic
Department of Orthopaedic Surgery and Biomedical Engineering
Memphis, Tennessee

ANTHONY A. MASCIOLI, MD
Assistant Professor
University of Tennessee–Campbell Clinic
Department of Orthopaedic Surgery and Biomedical Engineering
Memphis, Tennessee

MARC J. MIHALKO, MD
Instructor
University of Tennessee–Campbell Clinic
Department of Orthopaedic Surgery and Biomedical Engineering
Memphis, Tennessee

WILLIAM W. MIHALKO, MD
Professor, H.R. Hyde Chair of Excellence in Rehabilitation Engineering
Director, Biomedical Engineering
University of Tennessee–Campbell Clinic
Department of Orthopaedic Surgery and Biomedical Engineering
Memphis, Tennessee

ROBERT H. MILLER III, MD
Associate Professor
University of Tennessee–Campbell Clinic
Department of Orthopaedic Surgery and Biomedical Engineering
Memphis, Tennessee

G. ANDREW MURPHY, MD
Assistant Professor
Co-Director, Foot and Ankle Fellowship
University of Tennessee–Campbell Clinic
Department of Orthopaedic Surgery and Biomedical Engineering
Memphis, Tennessee

ASHLEY L. PARK, MD
Clinical Assistant Professor
University of Tennessee–Campbell Clinic
Department of Orthopaedic Surgery and Biomedical Engineering
Memphis, Tennessee

EDWARD A. PEREZ, MD
Associate Professor
Director, Trauma Fellowship
University of Tennessee–Campbell Clinic
Department of Orthopaedic Surgery and Biomedical Engineering
Memphis, Tennessee

BARRY B. PHILLIPS, MD
Associate Professor
University of Tennessee–Campbell Clinic
Department of Orthopaedic Surgery and Biomedical Engineering
Memphis, Tennessee

DAVID R. RICHARDSON, MD
Assistant Professor
Residency Program Director
University of Tennessee–Campbell Clinic
Department of Orthopaedic Surgery and Biomedical Engineering
Memphis, Tennessee

E. GREER RICHARDSON, MD
Professor Emeritus
University of Tennessee–Campbell Clinic
Department of Orthopaedic Surgery and Biomedical Engineering
Memphis, Tennessee

MATTHEW I. RUDLOFF, MD
Assistant Professor
University of Tennessee–Campbell Clinic
Department of Orthopaedic Surgery and Biomedical Engineering
Memphis, Tennessee

JEFFREY R. SAWYER, MD
Associate Professor
Director, Pediatric Orthopaedic Fellowship
University of Tennessee–Campbell Clinic
Department of Orthopaedic Surgery and Biomedical Engineering
Memphis, Tennessee

THOMAS W. THROCKMORTON, MD
Associate Professor
Assistant Director, Residency Program
University of Tennessee–Campbell Clinic
Department of Orthopaedic Surgery and Biomedical Engineering
Memphis, Tennessee

PATRICK C. TOY, MD
Instructor
University of Tennessee–Campbell Clinic
Department of Orthopaedic Surgery and Biomedical Engineering
Memphis, Tennessee

WILLIAM C. WARNER, JR., MD
Professor
University of Tennessee–Campbell Clinic
Department of Orthopaedic Surgery and Biomedical Engineering
Memphis, Tennessee

JOHN C. WEINLEIN, MD
Instructor
University of Tennessee–Campbell Clinic
Department of Orthopaedic Surgery and Biomedical Engineering
Memphis, Tennessee

A. PAIGE WHITTLE, MD
Associate Professor
University of Tennessee–Campbell Clinic
Department of Orthopaedic Surgery and Biomedical Engineering
Memphis, Tennessee

KEITH D. WILLIAMS, MD
Associate Professor
Director, Spine Fellowship
University of Tennessee–Campbell Clinic
Department of Orthopaedic Surgery and Biomedical Engineering
Memphis, Tennessee

DEXTER H. WITTE, MD
Clinical Assistant Professor of Radiology
University of Tennessee–Campbell Clinic
Department of Orthopaedic Surgery and Biomedical Engineering
Memphis, Tennessee

GEORGE W. WOOD II, MD
Professor
University of Tennessee–Campbell Clinic
Department of Orthopaedic Surgery and Biomedical Engineering
Memphis, Tennessee

PREFÁCIO

Assim como nas edições anteriores, ficamos surpresos pela multiplicidade de novas técnicas, novos equipamentos e novas informações fornecidas por nossos colegas da área de Ortopedia em todo o mundo. A ênfase em técnicas cirúrgicas menos invasivas – da correção de hálux valgo, passando pela cirurgia de coluna até a artroplastia total da articulação – produziu uma variedade de novas abordagens e novos dispositivos. O uso da artroscopia e da endoscopia continua a expandir suas fronteiras. Nós tentamos incluir os procedimentos ortopédicos mais recentes, ao mesmo tempo que mantivemos muitas das técnicas clássicas que continuam a ser consideradas "padrão ouro".

Acreditamos que algumas das alterações feitas nesta edição irão torná-la mais fácil de se utilizar o redesenho completo das milhares de ilustrações, a combinação de alguns capítulos e o rearranjo de outros para alcançar uma fluidez mais lógica da informação, a adição de vários novos capítulos e a inserção de referências publicadas antes do ano de 2000, disponibilizadas apenas no site ExpertConsult.com. O texto integral e um grande número de vídeos cirúrgicos, ambos exclusivamente em inglês, também podem ser acessados no site supracitado. O acesso a esse recurso está incluído no ato da compra do livro. Acreditamos que essa combinação de formatos tradicionais e eletrônicos fará desta edição de *Campbell - Cirurgia Ortopédica* uma obra mais acessível e útil em qualquer situação, possibilitando que os ortopedistas assegurem a mais alta qualidade no atendimento ao paciente.

Os verdadeiros "heróis" deste trabalho são nossos dedicados autores, que estão dispostos a suportar o tempo longe de suas famílias e de suas práticas para se certificar de que suas contribuições sejam tão atualizadas e informativas quanto possível. O processo de revisão é longo e árduo, e nós somos realmente agradecidos pelo tempo e pelo esforço despendido por todos os colaboradores. Como sempre, a equipe da Fundação Campbell – Kay Daugherty, Barry Burns, Linda Jones e Joan Crowson – foi essencial para viabilizar a obtenção de ideias e informações vindas de 40 autores. O progresso do desenvolvimento do livro foi marcado pela proliferação de pastas de arquivos repletas de papel espalhadas pelos consultórios deles. Gerenciar para transformar toda essa matéria-prima em texto legível e imagens ilustrativas é sempre uma realização incrível. Os nossos agradecimentos também aos funcionários da editora Elsevier que forneceram muita orientação, incentivo e assistência: Taylor Ball, Content Development Editor; Dolores Meloni, Executive Content Strategist; Mary Gatsch, Publishing Director; e John Casey, Project Manager.

Somos muito gratos a nossas famílias, especialmente esposas, Sissie Canale e Terry Beaty, que compreenderam pacientemente nossa imersão total no processo de publicação.

As pessoas ignoradas com frequência, ou que não são reconhecidas suficientemente, são a comunidade de cirurgiões de ortopedia, a quem estamos gratos por sua competência e inovação que tornam um livro como este necessário. Como Dr. Campbell observou no prefácio da primeira edição desta obra: "Alguns dos capítulos se estabeleceram principalmente a partir de artigos competentes sobre assuntos especiais; o autor, agradecido, reconhece sua dívida para com esse material." Sentimo-nos realmente gratos, honrados e orgulhosos por sermos os condutores dessa notável habilidade e desse conhecimento que nos ajuda a transmitir as informações mais atuais disponíveis aos nossos leitores. Esperamos que esta última edição de *Campbell - Cirurgia Ortopédica* prove ser uma ferramenta valiosa em fornecer o melhor em cuidados aos pacientes de ortopedia.

S. Terry Canale, MD
James H. Beaty, MD

SUMÁRIO

VOLUME I

PARTE I

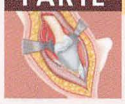

PRINCÍPIOS BÁSICOS

1 **Técnicas e Vias de Acesso Cirúrgicas** 2
Andrew H. Crenshaw, Jr.

2 **Imagem por Ressonância Magnética na Ortopedia** 127
Dexter H. Witte

PARTE II

PROCEDIMENTO DE RECONSTRUÇÃO DE QUADRIL EM ADULTOS

3 **Artroplastia do Quadril** 158
James W. Harkess e John R. Crockarell, Jr.

4 **Recapeamento do Quadril** 311
David G. Lavelle

5 **Artrodese do Quadril** 325
William E. Albers

6 **Dor no Quadril em Adultos Jovens e Cirurgia Preservadora do Quadril** 333
James L. Guyton

PARTE III

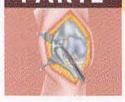

PROCEDIMENTO DE RECONSTRUÇÃO DE JOELHO EM ADULTOS

7 **Artroplastia do Joelho** 376
William M. Mihalko

8 **Artrodese do Joelho** 445
William E. Albers

9 **Procedimentos de Partes Moles e Osteotomias Corretivas no Joelho** 453
Andrew H. Crenshaw, Jr.

PARTE IV

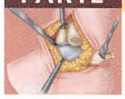

PROCEDIMENTO DE RECONSTRUÇÃO DE TORNOZELO EM ADULTOS

10 **Artroplastia Total do Tornozelo** 486
G. Andrew Murphy

11 **Artrodese de Tornozelo** 503
G. Andrew Murphy

PARTE V

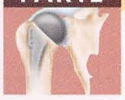

PROCEDIMENTO DE RECONSTRUÇÃO DE OMBRO E DE COTOVELO EM ADULTOS

12 **Artroplastia do Ombro e Cotovelo** 532
Thomas W. Throckmorton

13 **Artrodese de Ombro e Cotovelo** 583
Thomas W. Throckmorton

PARTE VI

AMPUTAÇÕES

14 **Princípios Gerais da Amputação** 598
Patrick C. Toy

15 **Amputações do Pé** 613
David R. Richardson

16 **Amputações dos Membros Inferiores** 637
Marc J. Mihalko

17 **Amputações do Quadril e da Pelve** 651
Marc J. Mihalko

18 **Amputações da Extremidade Superior** 659
Kevin B. Cleveland

19 **Amputações da Mão** 673
James H. Calandruccio

PARTE VII

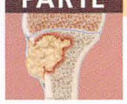

INFECÇÕES

20 **Princípios Gerais de Infecção** 706
Kevin B. Cleveland

21 **Osteomielite** 725
Gregory D. Dabov

22 **Artrite Infecciosa** 749
Anthony A. Mascioli e Ashley L. Park

23 **Tuberculose e Outras Infecções Incomuns** 773
Marc J. Mihalko

PARTE VIII

TUMORES

24 **Princípios Gerais Dos Tumores** 788
Patrick C. Toy e Robert K. Heck, Jr.

25 **Tumores Ósseos Benignos e Condições não Neoplásicas Simulando Tumores Ósseos** 859
Robert K. Heck, Jr. e Patrick C. Toy

26 **Tumores Benignos/Agressivos do Osso** 887
Robert K. Heck, Jr.

27 **Tumores Malignos dos Ossos** 909
Robert K. Heck, Jr.

28 **Tumores de Partes Moles** 947
Patrick C. Toy e Robert K. Heck, Jr.

VOLUME II

PARTE IX

TRANSTORNOS CONGÊNITOS E DE DESENVOLVIMENTO

29 **Anomalias Congênitas dos Membros Inferiores** 980
Derek M. Kelly

30 **Anomalias Congênitas e do Desenvolvimento do Quadril e da Pelve** 1079
Derek M. Kelly

31 **Anomalias Congênitas do Tronco e das Extremidades Superiores** 1119
Derek M. Kelly

32 **Osteocondroses ou Epifisites e Outras Afecções Diversas** 1133
S. Terry Canale

PARTE X

DOENÇAS DO SISTEMA NERVOSO EM CRIANÇAS

33 **Paralisia Cerebral** 1202
Jeffrey R. Sawyer

34 **Distúrbios Paralíticos** 1255
Jeffrey R. Sawyer

35 **Doenças Neuromusculares** 1333
William C. Warner, Jr. e Jeffrey R. Sawyer

PARTE XI

FRATURAS E LUXAÇÕES EM CRIANÇAS

36 **Fraturas e Luxações em Crianças** 1362
S. Terry Canale e James H. Beaty

PARTE XII

A COLUNA

37 **Anatomia da Coluna Vertebral e Abordagens Cirúrgicas** 1522
George W. Wood II

38 **Fraturas, Luxações e Fratura-Luxações da Coluna Vertebral** 1557
Keith D. Williams

39 **Artrodese da Coluna** 1627
George W. Wood II

40 **Coluna Cervical Pediátrica** 1651
William C. Warner, Jr.

41 **Escoliose e Cifose** 1689
William C. Warner, Jeffery R. Sawyer, e Derek M. Kelly

42 **Dor Lombar e Distúrbios dos Discos Intervertebrais** 1893
Raymond J. Gardocki e Ashley L. Park

43 **Infecções da Coluna Vertebral** 1961
Francis X. Camillo

44 **Outras Doenças da Coluna Vertebral** 1989
Raymond J. Gardocki e Francis X. Camillo

VOLUME III

PARTE XIII

MEDICINA ESPORTIVA

45 **Lesões no Joelho** 2048
Robert H. Miller III e Frederick M. Azar

46 **Lesões do Ombro e Cotovelo** 2207
Robert H. Miller III, Frederick M. Azar e Thomas W. Throckmorton

47 **Luxações Recidivantes** 2249
Barry B. Phillips

48 **Distúrbios Traumáticos** 2305
Frederick M. Azar

PARTE XIV

ARTROSCOPIA

49 **Princípios Gerais da Artroscopia** 2358
Barry B. Phillips

50 **Artroscopia de Pé e Tornozelo** 2373
Susan N. Ishikawa

51 **Artroscopia dos Membros Inferiores** 2387
Barry B. Phillips e Marc J. Milhalko

52 **Artroscopia de Membro Superior** 2461
Barry B. Phillips

PARTE XV

FRATURAS E LUXAÇÕES EM ADULTOS

53 **Princípios Gerais de Tratamento de Fratura** 2554
George W. Wood II

54 **Fraturas de Membros Inferiores** 2611
Matthew I. Rudloff

55 **Fraturas e Luxações do Quadril** 2719
John C. Weinlein

56 **Fraturas do Acetábulo e da Pelve** 2771
James L. Guyton e Edward A. Perez

57 **Fraturas do Ombro, Braço e Antebraço** 2823
Edward A. Perez

58 **Fraturas Viciosamente Consolidadas** 2911
A. Paige Whittle

59 **Retardo de Consolidação e Pseudartroses** 2971
Kevin B. Cleveland

60 **Luxações Agudas** 3007
Anthony A. Mascioli

61 **Luxações não Reduzidas Envelhecidas (Luxações Inveteradas)** 3039
William E. Albers

VOLUME IV

PARTE XVI

LESÕES DOS NERVOS PERIFÉRICOS

62 **Lesões dos Nervos Periféricos** 3052
Mark T. Jobe and Santos F. Martinez

PARTE XVII

MICROCIRURGIA

63 **Microcirurgia** 3116
Mark T. Jobe

PARTE XVIII

A MÃO

64 **Técnica Cirúrgica Básica e Cuidados Pós-Operatórios** 3190
David L. Cannon

65 **Lesões Agudas da Mão** 3211
David L. Cannon

66 **Lesões dos Tendões Flexores e Extensores** 3237
David L. Cannon

67 **Fraturas, Luxações e Lesões Ligamentares** 3295
James H. Calandruccio

68 **Lesões do Nervo** 3357
Mark T. Jobe

69 **Distúrbios do Punho** 3373
David L. Cannon

70 **Transtornos Especiais da Mão** 3465
David L. Cannon

71 **Mão Paralítica** 3483
James H. Calandruccio e Mark T. Jobe

72 **Deformidade da Mão na Paralisia Cerebral** 3523
Mark T. Jobe

73 **Mão Artrítica** 3543
James H. Calandruccio

74 **Síndromes Compartimentais e Contratura de Volkmann** 3601
Mark T. Jobe

75 **A Contratura de Dupuytren** 3613
James H. Calandruccio

76 **Síndrome do Túnel do Carpo, Síndrome do Túnel Ulnar e Tenossinovite Estenosante** 3625
James H. Calandruccio

77 Tumores e Condições Tumorais da Mão 3649
James H. Calandruccio e Mark T. Jobe

78 Infecções da Mão 3681
David L. Cannon

79 Anomalias Congênitas da Mão 3701
Mark T. Jobe

PARTE XIX

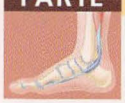

O PÉ E O TORNOZELO

80 Técnicas Cirúrgicas 3784
E. Greer Richardson

81 Doenças do Hálux 3793
E. Greer Richardson

82 Distúrbios de Tendões e Fáscias e Pés Planos em Adolescentes e Adultos 3907
G. Andrew Murphy

83 Deformidades dos Dedos Menores do Pé 3965
G. Andrew Murphy

84 Artroses do Pé 4011
David R. Richardson

85 Pé Diabético 4041
Susan N. Ishikawa

86 Transtornos Neurogênicos 4063
E. Greer Richardson

87 Afecções das Unhas e da Pele 4101
Susan N. Ishikawa

88 Fraturas e Luxações do Pé 4123
Susan N. Ishikawa

89 Lesões de Tornozelo em Esportistas 4197
David R. Richardson

APÊNDICE
Lista de Técnicas A-1

ÍNDICE I-1

VÍDEOS*

PARTE II

PROCEDIMENTO DE RECONSTRUÇÃO DE QUADRIL EM ADULTOS

3 Arthroplasty of the Hip
Video 3-1: Mini-Incision Total Hip Arthroplasty
John R. Crockarell, Jr.

Video 3-2: Extended Trochanteric Osteotomy for Total Hip Revision Arthroplasty
John R. Crockarell, Jr., and Greg D. Dabov

Video 3-3: Hip Revision
William W. Mihalko

PARTE III

PROCEDIMENTO DE RECONSTRUÇÃO DE JOELHO EM ADULTOS

7 Arthroplasty of the Knee
Video 7-1: Posterior Stabilized Total Knee Replacement
James L. Guyton

Video 7-2: Total Knee/Ligament Balancing
James L. Guyton

Video 7-3: Minimally Invasive Total Knee Arthroplasty
James W. Harkess

Video 7-4: Bilateral Total Knee Arthroplasty
Gregory Dabov

9 Soft Tissue Procedures and Corrective Osteotomies about the Knee
Video 9-1: Supracondylar Osteotomy for the Arthritic Valgus Knee
Andrew H. Crenshaw, Jr

PARTE IV

PROCEDIMENTO DE RECONSTRUÇÃO DE TORNOZELO EM ADULTOS

10 Total Ankle Arthroplasty
Video 10-1: Chevron Osteotomy for Hallux Valgus
E. Greer Richardson and G. Andrew Murphy

PARTE V

PROCEDIMENTO DE RECONSTRUÇÃO DE OMBRO E DE COTOVELO EM ADULTOS

12 Shoulder and Elbow Arthroplasty
Video 12-1: Total Shoulder Arthroplasty
Thomas W. Throckmorton

Video 12-2: Reverse Total Shoulder Arthroplasty
Thomas W. Throckmorton

Video 12-3: Total Elbow Arthroplasty
Andrew H. Crenshaw, Jr

Video 12-4: Total Elbow Arthroplasty
Thomas W. Throckmorton

PARTE IX

TRANSTORNOS CONGÊNITOS E DE DESENVOLVIMENTO

29 Congenital Anomalies of the Lower Extremity
Video 29-1: Polydactyly of the Foot: Toe Amputation
Jeffrey R. Sawyer

PARTE XI

FRATURAS E LUXAÇÕES EM CRIANÇAS

36 Fractures and Dislocations in Children
Video 36-1: Supracondylar Fractures of the Humerus: Pinning Technique
James H. Beaty

Video 36-2: Screw Fixation of Slipped Capital Femoral Epiphysis
William C. Warner, Jr.

PARTE XII

A COLUNA

38 Fractures, Dislocations, and Fracture-Dislocations of the Spine
Video 38-1: Anterior Cervical Discectomy and Fusion
Keith D. Williams

41 Scoliosis and Kyphosis
Video 41-1: VEPTR Insertion
Jeffrey R. Sawyer

Video 41-2: VEPTR Adjustment
Jeffrey R. Sawyer

Video 41-3: Posterior Segmental Instrumentation Using Pedicle Screws and Direct Vertebral Rotation for Idiopathic Scoliosis
Barney L. Freeman III

42 Lower Back Pain and Disorders of Intervertebral Discs
Video 42-1: Lumbar Microdiscectomy
Keith D. Williams

*Disponíveis exclusivamente em inglês no ExpertConsult.com.

44 Other Disorders of the Spine
Video 44-1: Posterior Cervical Fusion
Francis X. Camillo

PARTE XIII

MEDICINA ESPORTIVA

45 Knee Injuries
Video 45-1: ACL Reconstruction Using Central Third Patellar Tendon
Robert H. Miller III

Video 45-2: Osteochondral Allograft
Frederick M. Azar

Video 45-3: Autologous Chondrocyte Implantation
Frederick M. Azar and Robert H. Miller III

Video 45-4: Operative Treatment of Recurrent Lateral Patellar Instability
Frederick M. Azar and Robert H. Miller III

Video 45-5: Allograft B-PT-B Preparation for ACL Reconstruction
Frederick M. Azar

Video 45-6: Hamstring Graft Harvest
Frederick M. Azar

Video 45-7: Tibial Tuberosity Allograft
Frederick M. Azar

48 Traumatic Disorders
Video 48-1: Four Compartment Fasciotomy of the Leg
Edward A. Perez

PARTE XIV

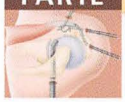

ARTROSCOPIA

52 Arthroscopy of the Upper Extremity
Video 52-1: Rotator Cuff Repair
Barry Phillips

PARTE XV

FRATURAS E LUXAÇÕES EM ADULTOS

54 Fractures of the Lower Extremity
Video 54-1: Percutaneous Plating of Distal Femoral Fractures
George W. Wood II

55 Fractures and Dislocations of the Hip
Video 55-1: Reconstruction Nailing of Femoral Fractures
Andrew H. Crenshaw, Jr.

57 Fractures of the Shoulder, Arm, and Forearm
Video 57-1: Open Reduction and Internal Fixation of Clavicular Fracture
George W. Wood II
Video 57-2: Intramedullary Nailing of Forearm Fractures
Andrew H. Crenshaw, Jr.

PARTE XVIII

A MÃO

69 Wrist Disorders
Video 69-1: Scaphoid Repair: Dorsal Approach
George W. Wood II

71 Paralytic Hand
Video 71-1: Ligamentous Reconstruction of the Thumb with Tenodesis Interposition Graft Using Biotenodesis Screw
Mark T. Jobe

PARTE XIX

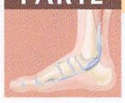

O PÉ E O TORNOZELO

81 Disorders of the Hallux
Video 81-1: Modified Keller Bunionectomy
E. Greer Richardson and G. Andrew Murphy

Video 81-2: Chevron Osteotomy for Hallux Balgus
E. Greer Richardson

82 Disorders of Tendons and Fascia and Adolescent and Adult Pes Planus
Video 82-1: Surgical Repair of Subluxation or Dislocation of the Peroneal Tendons
E. Greer Richardson

Video 82-2: FHL Transfer for Insertional Achilles Tendinosis
G. Andrew Murphy

Video 82-3: Posterior Tibial Tendon Reconstruction with Calcaneal Osteotomy and Flexor Digitorum Longus Transfer
G. Andrew Murphy

Video 82-4: Surgical Repair of Longitudinal Split Tear of Peroneus Brevis Tendon
G. Andrew Murphy and E. Greer Richardson

Video 82-5: Surgical Repair of Anterior Tibial Tendon Rupture
David R. Richardson

88 Fractures and Dislocations of the Foot
Video 88-1: Open Reduction and Internal Fixation of Calcaneal Fractures
G. Andrew Murphy

PARTE I

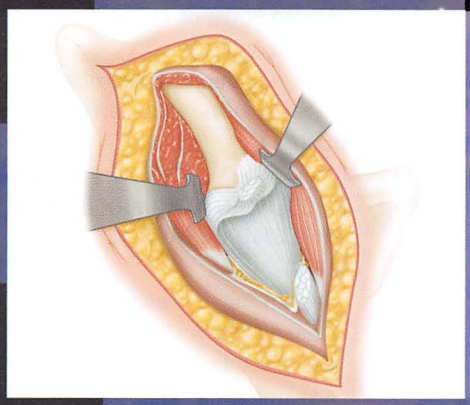

PRINCÍPIOS BÁSICOS

TÉCNICAS E VIAS DE ACESSO CIRÚRGICAS

Andrew H. Crenshaw, Jr.

CAPÍTULO 1

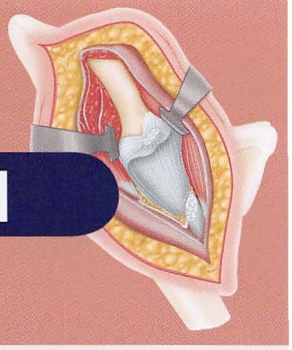

TÉCNICAS CIRÚRGICAS 3
TORNIQUETES 3
RADIOGRAFIAS NA SALA DE CIRURGIA 5
POSICIONAMENTO DO PACIENTE 6
PREPARAÇÃO LOCAL DO PACIENTE 6
Soluções para Irrigação de Ferida 7
COLOCAÇÃO DO CAMPO CIRÚRGICO 7
Colocação do Campo Cirúrgico nas Bordas da Incisão 8
PREVENÇÃO DA TRANSMISSÃO DO VÍRUS DA IMUNODEFICIÊNCIA HUMANA 8
PREVENINDO OS ERROS 9
TÉCNICAS OPERATÓRIAS ESPECIAIS 9
MÉTODOS DE FIXAÇÃO DO TENDÃO AO OSSO 9
ENXERTIA ÓSSEA 12
Estrutura dos Enxertos Ósseos 13
Fontes dos Enxertos Ósseos 13
Banco de Ossos 13
Substitutos de Enxerto Ósseo Esponjoso 14
Indicações para Várias Técnicas de Enxerto Ósseo 14
Condições Favoráveis para Enxertia Óssea 17
Preparação dos Enxertos Ósseos 17
Enxertos Ósseos Esponjosos da Crista Ilíaca 19
ACESSOS CIRÚRGICOS 21
ARTELHOS 22
Acesso às Articulações Interfalângicas 22
Acessos à Articulação Metatarsofalângica do Hálux 22
Acesso às Articulações Metatarsofalângicas dos Artelhos 23
CALCÂNEO 23
Acesso Medial 23
Acesso Lateral 24
Acesso em Forma de U 24
Acesso de Kocher (L curvo) 25
TARSO E TORNOZELO 25
Acessos Anteriores 25
Acessos Laterais 28
Acessos Posteriores 30
Acessos Mediais 30
TÍBIA 31
Acesso Anterior 32
Acesso Medial 32
Acesso Posterolateral 32
Acesso Posterior à Região Superomedial da Tíbia 32
FÍBULA 34
Acesso Posterolateral 34
JOELHO 35
Acessos Anteromedial e Anterolateral 35
Acessos Posterolateral e Posteromedial 38
Acessos Mediais ao Joelho e Estruturas de Suporte 39
Acesso Transverso ao Menisco 42
Acessos Laterais ao Joelho e Estruturas de Suporte 42
Acesso Extenso ao Joelho 46
Acessos Diretos Posterior, Posteromedial e Posterolateral 47
FÊMUR 51
Acesso Anterolateral 51
Acesso Lateral à Diáfise do Fêmur 51
Acesso Posterolateral à Diáfise do Fêmur 53
Acesso Posterior 53
Acesso Medial à Superfície Posterior do Fêmur no Espaço Poplíteo 55
Acesso Lateral à Superfície Posterior do Fêmur no Espaço Poplíteo 56
Acesso Lateral à Diáfise Proximal e Região Trocantérica 57
QUADRIL 58
Acessos Anteriores 58
Acessos Laterais 61
Acessos Posteriores 68
Acesso Medial 72
ACETÁBULO E PELVE 73
Acessos Anteriores 73
Acesso Posterior 77
Acessos Extensos ao Acetábulo 78
ÍLIO 86
SÍNFISE PÚBICA 87
ARTICULAÇÃO SACROILÍACA 88
Acesso Posterior 88
Acesso Anterior 89
Acesso a Ambas as Articulações Sacroilíacas ou ao Sacro 89
COLUNA 90
ARTICULAÇÃO ESTERNOCLAVICULAR 90
ARTICULAÇÃO ACROMIOCLAVICULAR E PROCESSO CORACOIDE 91
OMBRO 91
Acessos Anteromediais 91
Acesso Axilar Anterior 93
Acessos Anterolaterais 94
Acesso Transacromial 95
Acessos Posteriores 95
ÚMERO 101
Acesso Anterolateral 101
Acesso Posterior ao Úmero Proximal 102
Acessos à Diáfise Distal do Úmero 103
COTOVELO 106
Acessos Posteriores 106
Acessos Laterais 110
Acesso Medial 112
Acesso Medial e Lateral 113
Acesso Global 113
RÁDIO 116
Acesso Posterolateral à Cabeça e ao Colo do Rádio 116
Acesso aos Terços Proximal e Médio da Superfície Posterior 117
Acesso Anterolateral à Diáfise Proximal e Articulação do Cotovelo 118
Acesso Anterior à Metade Distal do Rádio 118
ULNA 121
Acesso ao Terço Proximal da Ulna e ao Quarto Proximal do Rádio 121
PUNHO 121
Acessos Dorsais 121
Acesso Volar 121
Acesso Lateral 123
Acesso Medial 124
MÃO 125

TÉCNICAS CIRÚRGICAS

Existem várias técnicas cirúrgicas especialmente importantes na ortopedia: uso de torniquetes, uso de radiografias e intensificadores de imagem na sala de cirurgia, posicionamentos do paciente, preparação local do paciente, e colocação do campos cirúrgicos na parte ou partes apropriadas. Para evitar a repetição em outros capítulos, também são descritas as técnicas operatórias comuns a muitos procedimentos, à fixação de tendões ou fáscia ao osso, e à enxertia óssea.

TORNIQUETES

As operações nas extremidades são facilitadas pelo uso de um torniquete. O torniquete é um instrumento potencialmente perigoso que deve ser usado com cuidado e conhecimento adequados. Em alguns procedimentos, o torniquete é um luxo, enquanto em outros, como operações delicadas na mão, é uma necessidade. O torniquete pneumático é mais seguro do que um torniquete de Esmarch ou uma bandagem de borracha de Martin.

Um torniquete pneumático com bomba manual e manômetro preciso é, provavelmente, o mais seguro, mas um torniquete de pressão constantemente regulada é satisfatório, se for mantido e verificado de maneira adequada. O torniquete deve ser aplicado por uma pessoa com experiência no seu uso.

Vários tamanhos de torniquetes pneumáticos estão disponíveis para as extremidades superior e inferior. A parte superior do braço ou a coxa é envolvida com várias camadas de acolchoamento de algodão ortopédico suavemente aplicado. Rajpura et al. mostraram que a aplicação de mais de duas camadas de acolchoamento resultou em uma redução significativa na pressão real transmitida. Ao aplicar o torniquete em um paciente obeso, um assistente segura manualmente o tecido da extremidade imediatamente distal ao nível da aplicação do torniquete, e puxa firme este tecido no sentido distal antes da colocação do acolchoamento de algodão. A tração sobre o tecido mole é mantida enquanto o acolchoamento e o torniquete são aplicados, e o último é fixado. O assistente solta o tecido, o que resulta em uma maior proporção de tecido subcutâneo ainda em posição distal ao torniquete. Este tecido volumoso tende a suportar o torniquete e empurrá-lo para uma posição mais proximal. Todo o ar é expelido do esfigmomanômetro ou torniquete pneumático antes da aplicação. Quando um manguito de esfigmomanômetro é usado, ele deve ser envolvido com uma bandagem de crepom para evitar o seu deslizamento durante a inflação. A extremidade é elevada por 2 minutos, ou o sangue é expelido por uma bandagem de borracha estéril ou uma bandagem elástica de algodão. Iniciando na ponta dos dedos ou nos artelhos, a extremidade é envolvida proximalmente a 2,5 a 5 cm do torniquete. Se uma bandagem de borracha de Martin ou uma bandagem elástica for aplicada até o nível do torniquete, este último tende a deslizar distalmente no momento da inflação. O torniquete deve ser inflado rapidamente para evitar o enchimento das veias superficiais antes do fluxo arterial ser ocluído. Todos os esforços são feitos para diminuir o tempo de torniquete; muitas vezes, a extremidade está preparada e pronta antes de o torniquete ser inflado. Hirota et al., usando ecocardiografia transesofágica durante a cirurgia artroscópica do joelho, mostraram que uma embolia pulmonar assintomática pode ocorrer dentro de 1 minuto após a liberação do torniquete. Eles também observaram que o número de pequenos êmbolos depende da duração da inflação do torniquete.

A pressão exata pela qual o torniquete deve ser inflado não foi determinada. A evidência indica que pressões mais altas do que o necessário têm sido usadas há muitos anos. A pressão correta depende da idade do paciente, da pressão arterial e do tamanho da extremidade. Reid, Camp e Jacob utilizaram pressões do torniquete pneumático determinadas pela pressão necessária para anular o pulso periférico (pressão de oclusão do membro) usando uma sonda de Doppler; então, eles adicionaram 50 a 75 mmHg para permitir circulação colateral e alterações da pressão arterial. Pressões do torniquete de 135 a 255 mmHg para a extremidade superior e de 175 a 305 mmHg para a extremidade inferior foram satisfatórias para a manutenção da hemostasia. Younger et al. mostraram, com o protótipo de um aparelho automatizado de pressão de oclusão do membro, que as pressões do torniquete poderiam ser reduzidas em 43%. Atualmente, dispositivos deste tipo são disponibilizados por várias empresas.

De acordo com Crenshaw et al., manguitos de torniquetes largos são mais eficazes em pressões de inflação mais baixas do que os estreitos. Pedowitz et al. mostraram que torniquetes curvos nas extremidades cônicas requerem pressões de oclusão arterial significativamente mais baixas do que torniquetes retos (retangulares) (Fig. 1-1). Deve ser evitado o uso de torniquetes retos nas coxas cônicas, em especial em indivíduos extremamente musculosos ou obesos.

Não se deve permitir que qualquer solução aplicada à pele escorra por baixo do torniquete, o que pode provocar uma queimadura química. O escorrimento de soluções por baixo do torniquete é evitado por um campo cirúrgico plástico adesivo circunferencial

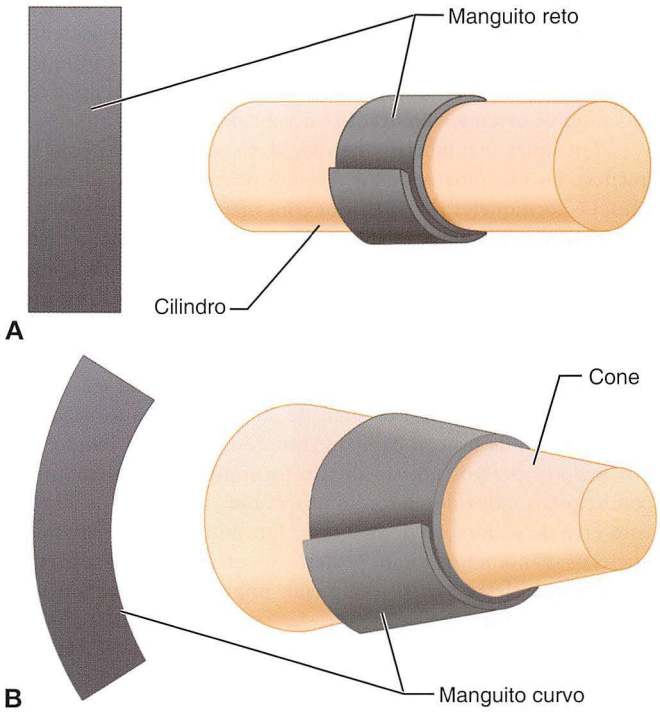

FIGURA 1-1 **A,** Os torniquetes retos (retangulares) se ajustam de maneira ideal aos membros cilíndricos. **B,** Torniquetes curvos são mais adequados para membros cônicos. (De Pedowitz RA, Gershuni DH, Botte MJ, et al: The use of lower tourniquet inflation pressures in extremity surgery facilitated by curved and wide tourniquets and integrated cuff inflation system, *Clin Orthop Relat Res* 287:237, 1993.)

TABELA 1-1 Modificação das Dez Regras de Bruner por Braithwaite e Klenerman

APLICAÇÃO	Aplique somente em um membro saudável ou com cuidado em um membro não saudável
TAMANHO DO TORNIQUETE	Braço, 10 cm; perna, 15 cm ou mais largo em pernas grandes
LOCAL DE APLICAÇÃO	Braço superior; coxa média/superior idealmente
ACOLCHOAMENTO	De pelo menos duas camadas de algodão ortopédico
PREPARAÇÃO DA PELE	Oclua para evitar o umedecimento do algodão. Use 50 a 100 mmHg acima da pressão sistólica para o braço; o dobro da pressão sistólica para a coxa; ou 200-250 mmHg para o braço e 250-350 mmHg para a perna (manguitos grandes são recomendados para membros maiores em vez de aumentar a pressão)
TEMPO	Máximo absoluto de 3 h (recupera-se em 5-7 dias), geralmente não exceder 2 h
TEMPERATURA	Evite o aquecimento (p. ex., luzes quentes), frio se viável, e mantenha os tecidos úmidos
REGISTRO	Duração e pressão calibrada pelo menos semanalmente com manômetro de mercúrio ou manômetro de teste de manutenção; manutenção a cada 3 meses

Modificado de Kutty S, McElwain JP: Padding under tourniquets in tourniquet controlled surgery: Bruner's ten rules revisited, *Injury* 33:75, 2002.

aplicado sobre a pele imediatamente distal ao torniquete. Torniquetes pneumáticos estéreis estão disponíveis para operações ao redor do cotovelo e do joelho. O membro pode ser preparado e envolto em campos cirúrgicos antes da aplicação do torniquete. Eventualmente, uma lesão superficial da pele pode ocorrer na margem superior do torniquete na região da prega glútea. Esta lesão geralmente ocorre em indivíduos obesos e, provavelmente, está relacionada ao uso de um torniquete reto em vez de um curvo.

Torniquetes pneumáticos devem ser mantidos em bom estado, e todas as válvulas e manômetros devem ser verificados rotineiramente. O tubo interno deve ser completamente vedado num invólucro para evitar que se inche por meio de uma abertura, permitindo a queda da pressão ou causando um "rompimento". O manguito também deve ser inspecionado com cuidado. Torniquetes descartáveis estéreis de uso único são os preferíveis, uma vez que torniquetes reutilizáveis devem ser completamente descontaminados após cada uso a fim de evitar a colonização microbiana.

Qualquer manômetro aneroide deve ser calibrado com frequência. Os manômetros mais recentes possuem fichas de instruções. Os torniquetes são vendidos com manômetros de teste para que tenham sua calibração adequada testada. No entanto, o manômetro de teste também é um manômetro aneroide, e está sujeito a erro. A precisão do manômetro de teste deve ser testada por meio de um manômetro de mercúrio. O manômetro de teste deve ser verificado uma vez por semana, e cada manômetro do torniquete deve ser testado com um manômetro de teste antes de seu uso. Se houver uma discrepância de mais de 20 mm entre o torniquete e o manômetro de teste, o equipamento deverá ser descartado. Um dos maiores perigos no uso de um torniquete é um manômetro com registro indevido; já foram observados manômetros de teste com erro de calibração de 300 mm. Em muitas lesões por torniquete, os manômetros foram posteriormente verificados, e foi descoberto que eles estavam totalmente imprecisos, causando uma pressão excessiva.

A paralisia de torniquete pode ser resultante de (1) pressão excessiva; (2) pressão insuficiente, resultando em congestão passiva da parte, com infiltração hemorrágica do nervo; (3) permanência do torniquete por muito tempo; ou (4) aplicação sem considerar a anatomia local. Não há nenhuma regra sobre por quanto tempo um torniquete pode ser inflado com segurança. O tempo pode variar com a idade do paciente e o suprimento vascular da extremidade. Em um adulto saudável normal com menos de 50 anos de idade, nós preferimos manter o torniquete inflado por não mais de 2 horas. Se uma operação na extremidade inferior durar mais de 2 horas, é melhor terminá-la o mais rápido possível do que desinflar o torniquete por 10 minutos e então inflá-lo novamente. Foi observado que 40 minutos são necessários para que os tecidos retornem ao normal após o uso prolongado de um torniquete. Consequentemente, a prática anterior de desinflar o torniquete por 10 minutos parece ser inadequada. A síndrome pós-torniquete, como reconhecida primeiramente por Bunnell, é uma reação comum à isquemia prolongada e é caracterizada por edema, palidez, rigidez articular, fraqueza motora e parestesia subjetiva. Acredita-se que esta complicação seja relacionada à duração da isquemia, e não ao efeito mecânico do torniquete. A síndrome pós-torniquete interfere com o movimento precoce e resulta em maior necessidade de narcóticos. A resolução espontânea ocorre geralmente dentro de 1 semana.

Síndrome compartimental, rabdomiólise e embolia pulmonar são complicações raras do uso de torniquete. Complicações vasculares podem ocorrer em pacientes com arteriosclerose grave ou enxertos protéticos. Um torniquete não deve ser aplicado sobre um enxerto protético vascular.

Torniquetes pneumáticos geralmente são aplicados na parte superior do braço e da coxa, e um torniquete bem acolchoado na panturrilha proximal é seguro para a cirurgia do pé e do tornozelo. As orientações gerais para o uso seguro de torniquetes pneumáticos estão descritas na Tabela 1-1.

O torniquete de Esmarch ainda está em uso em algumas áreas e é o mais seguro e mais prático dos torniquetes elásticos. Ele é usado somente nos terços médio e superior da coxa. Este torniquete tem um uso definido, embora limitado, uma vez que pode ser aplicado em uma posição mais alta na coxa – diferentemente do torniquete pneumático. O torniquete de Esmarch é aplicado em camadas, uma em cima da outra; uma faixa estreita produz menos danos aos tecidos do que uma larga.

Uma bandagem de borracha de Martin pode ser usada com segurança como um torniquete para procedimentos rápidos no pé. A elevação e a exsanguinação da perna são feitas envolvendo a bandagem de borracha nos maléolos do tornozelo e fixando-a com uma braçadeira. A porção distal da bandagem é liberada para expor a área operatória.

Atenção especial deve ser dada ao se usar torniquetes nos dedos e artelhos. Um torniquete de anel de borracha ou um torniquete feito com dedo de luva trançado ao redor do dedo não devem ser usados, pois podem ser inadvertidamente deixados no lugar sob um curativo, resultando na perda do dedo. Um dedo de luva ou dreno de Penrose podem ser colocados ao redor da porção proximal do dedo, esticados e fixados com uma pinça hemostática. Este é um método muito mais seguro para a cirurgia dos dedos. É difícil incluir inadvertidamente uma pinça hemostática em um curativo dos dedos.

FIGURA 1-2 **A** e **B,** Configuração da fluoroscopia portátil com intensificador televisivo de imagem de braço C para a reparação de fraturas. O braço C gira 90 graus para obter uma visão lateral. **C** e **D,** Técnica para radiografias em dois planos durante a cirurgia de quadril com uma máquina portátil para visões anteroposterior e lateral. O cassete do filme para visão lateral é posicionado sobre o aspecto superolateral do quadril.

Torniquetes de anel de borracha descartáveis estéreis estão disponíveis para uso nas extremidades superior e inferior. Estes torniquetes são envoltos por uma malha tubular e aplicados trançando o anel de borracha e a malha tubular até a extremidade, exsanguinando, assim, a extremidade. A malha tubular é, então, cortada no local operatório. Torniquetes de anel de borracha não são indicados na presença de malignidade, infecções, lesões cutâneas significativas, fraturas ou luxações instáveis, fluxo sanguíneo periférico insuficiente, edema ou trombose venosa profunda. O tamanho destes torniquetes é baseado na pressão arterial sistólica.

RADIOGRAFIAS NA SALA DE CIRURGIA

Muitas vezes, é necessário obter radiografias durante um procedimento ortopédico. Os técnicos em radiologia que trabalham na sala de cirurgia devem usar as mesmas roupas e máscaras utilizadas pelo pessoal circulante. Estes técnicos devem ter um claro entendimento das técnicas cirúrgicas assépticas e da colocação do campo cirúrgico para evitar a contaminação no campo operatório. As unidades portáteis de radiografia usadas na sala de cirurgia devem ser limpas regularmente e, idealmente, não devem ser usadas em qualquer outra área do hospital.

Quando um cassete de radiografia não estéril for introduzido no campo estéril, ele deve ser colocado dentro de uma fronha dupla ou saco plástico estéreis dobrados de modo que o exterior permaneça estéril. A fronha ou o saco plástico são cobertos por uma toalha grande estéril, garantindo pelo menos duas camadas de campos cirúrgicos estéreis no cassete. A ferida operatória deve ser coberta com uma toalha estéril quando são feitas radiografias da visão anteroposterior a fim de evitar a possível contaminação da máquina durante sua colocação na posição.

A fluoroscopia portátil com intensificador televisivo de imagem de braço C permite uma avaliação instantânea da posição dos fragmentos da fratura e dispositivos de fixação interna. Muitas dessas máquinas têm a capacidade de fazer radiografias permanentes. Quando usada próxima ao campo estéril, a parte do braço C da máquina deve ser envolvida de acordo com as técnicas de esterilização (Fig. 1-2A e B). Como em qualquer dispositivo eletrônico, pode ocorrer falha do intensificador de imagem. Neste caso, radiografias simples de suporte são necessárias. Podem ser feitas radiografias em dois planos, até mesmo do quadril quando necessário, usando-se equipamentos portáteis (Fig. 1-2C e D). As técnicas de fixação da haste intramedular fechada ou de fixação percutânea das fraturas podem precisar ser substituídas por uma técnica aberta caso haja falha do intensificador de imagem.

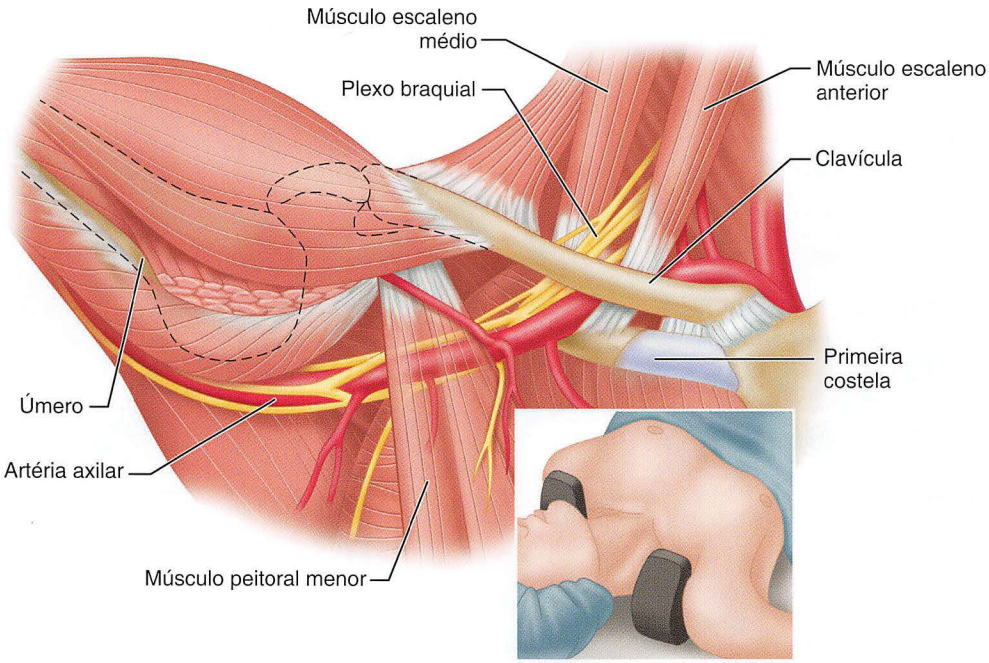

FIGURA 1-3 Relações anatômicas do plexo braquial quando o membro é hiperabduzido. *Inserção*, Com o paciente na posição de Trendelenburg, a cinta no ombro não está em boa posição, uma vez que o membro foi abduzido e colocado na mesa de braço.

Todo o pessoal da sala de cirurgia deve evitar exposição a radiografias. Aventais de chumbo adequados devem ser usados sob os aventais cirúrgicos estéreis. Protetores de tireoide, óculos impregnados com chumbo e luvas de borracha estão disponíveis para diminuir a exposição.

POSICIONAMENTO DO PACIENTE

Antes de entrar na sala de cirurgia, o cirurgião e o paciente, este acordado e alerta, devem estar de acordo sobre o local cirúrgico, e o cirurgião deve marcar isso claramente para evitar um erro de "local incorreto". A posição do paciente na mesa cirúrgica deve ser ajustada para permitir as máximas segurança e conveniência para o cirurgião. Uma via respiratória deve ser mantida livre em todos os momentos, e deve-se evitar pressão desnecessária sobre o tórax ou o abdômen. Isso é particularmente importante quando o paciente estiver na posição prona; nela, sacos de areia são colocados sob os ombros, e um travesseiro fino é colocado sob a sínfise púbica e os quadris para minimizar a pressão no abdômen e no tórax. Rolos de tórax grandes e moderadamente firmes, estendendo-se desde a crista ilíaca às áreas claviculares, podem servir à mesma finalidade.

Quando o paciente estiver na posição supina, o sacro deve ser bem acolchoado; e, quando o paciente estiver em decúbito lateral, o trocânter maior e o colo da fíbula devem ser protegidos da mesma maneira. O perigo de alongamento de um nervo ou de um grupo de nervos aumenta quando um medicamento relaxante muscular é usado. A Figura 1-3 mostra a tração sobre o plexo braquial devido ao posicionamento inadequado do braço. O plexo braquial pode ser alongado quando o braço estiver em uma mesa de braço, particularmente se estiver hiperabduzido para dar espaço ao cirurgião ou assistente, ou para a administração de terapia intravenosa. O braço nunca deve ser amarrado acima da cabeça em abdução e rotação externa enquanto um gesso de corpo é aplicado, uma vez que esta posição pode causar uma paralisia do plexo braquial. Em vez disso, o braço deve ser suspenso em flexão em uma estrutura suspensa, e a posição deve ser mudada frequentemente. A Figura 1-4 mostra a posição do braço na mesa cirúrgica que pode causar pressão sobre o nervo ulnar, particularmente se alguém da equipe cirúrgica se inclinar sobre o braço. Nunca se deve permitir que o braço fique pendurado na borda da mesa. O acolchoamento deve ser colocado sobre a área onde um nervo pode ser pressionado contra o osso (ou seja, o nervo radial no braço, o nervo ulnar no cotovelo, e o nervo fibular no colo da fíbula).

PREPARAÇÃO LOCAL DO PACIENTE

Os resíduos superficiais de pele e óleo são removidos com uma assepsia completa com água e sabão por 10 minutos. Nós preferimos um agente de limpeza de pele que contenha 7,5% de solução de iodopovidona, que é diluída em aproximadamente 50% com soro fisiológico estéril. O agente de limpeza contendo hexaclorofeno é substituído quando o paciente tem ou suspeita-se que tenha alergia a frutos do mar ou iodo. Após a assepsia, a pele é seca com toalhas estéreis. Esta assepsia pode ser realizada no quarto do paciente antes da cirurgia ou na sala de cirurgia. Se for realizada fora da sala de cirurgia, a extremidade deve ser envolvida com segurança com lençóis estéreis.

Após o torniquete ser colocado, se isto for necessário, devem ser removidos os curativos estéreis aplicados durante a preparação anterior. Deve-se tomar cuidado com a contaminação do campo operatório, uma vez que a eficácia da preparação seria parcialmente perdida. Com o paciente na posição adequada, as soluções são aplicadas, cada uma com uma esponja de cabo estéril separada, iniciando-se na área central do local da incisão e seguindo perifericamente. A tintura de iodo contendo 85% de álcool ainda é amplamente usada como

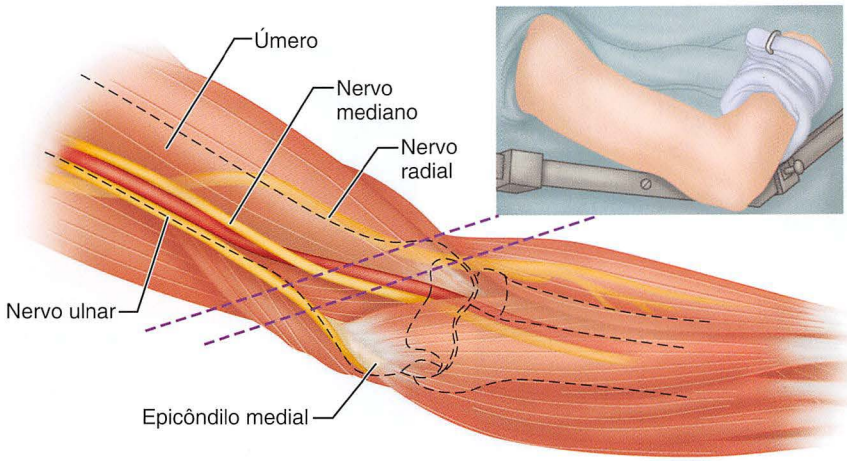

FIGURA 1-4 Pontos em que os nervos do braço podem ser lesionados pela pressão. *Inserção*, Uma pressão é aplicada à face medial do braço, pois o paciente está mal posicionado na mesa cirúrgica.

preparação da pele. Uma vez pintada, permite-se que ela seque e, em seguida, é retirada com álcool simples. Alguns cirurgiões usam rotineiramente a solução de iodopovidona, em especial quando o risco de uma queimadura química devido à tintura de iodo é significativo. O campo operatório imediato é preparado primeiro; a área é ampliada para incluir uma maior pele circundante. As gazes usadas para preparar a coluna lombar são conduzidas em direção à fenda glútea e ânus, e não na direção oposta. As gazes não devem ser saturadas, pois a solução ultrapassaria o campo operatório e deveria ser removida. O iodo em excesso, mesmo no campo operatório, deve ser removido com álcool para evitar dermatite química. Se os lençóis sobre a mesa ou os campos cirúrgicos estéreis se tornarem saturados com soluções antissépticas fortes, eles devem ser substituídos por novos lençóis ou campos. Não se deve permitir que as soluções escorram por baixo de um torniquete. Soluções à base de álcool devem ser removidas do campo, uma vez que podem provocar incêndio a partir de uma faísca de uma unidade de cauterização.

Se um paciente é alérgico a iodo, álcool simples pode ser usado na preparação da pele. Antissépticos coloridos, comumente usados em cirurgia abdominal, não são adequados para cirurgia das extremidades quando há preparação dos artelhos ou das unhas. A maioria destas soluções é difícil de remover, e a cor vermelha, rosa ou laranja residual dificulta a avaliação da circulação após a cirurgia.

Quando há feridas traumáticas, a tintura de iodo e outras soluções que contenham álcool não devem ser usadas para a preparação antisséptica da ferida. Em vez disso, soluções de iodopovidona ou hexaclorofeno sem álcool devem ser usadas para evitar a morte do tecido.

Nas operações ao redor do terço superior da coxa, da pelve ou da coluna lombar inferior em pacientes do sexo masculino, a genitália deve ser deslocada e mantida longe do campo operatório com fita adesiva. Da mesma maneira, uma tira de fita longa e larga ajuda a cobrir a fenda glútea, onde há potencial de infecção. Nas pacientes do sexo feminino, a área genital e a fenda glútea também são cobertas longitudinalmente com tiras de fita adesiva. Panos cirúrgicos plásticos, aderentes e estéreis podem ser usados para essas finalidades.

Antes da preparação do campo operatório na região da coluna lombar inferior, articulações sacroilíacas ou nádegas, a fenda glútea é limpa com uma esponja com álcool e gaze seca estéril é inserida ao redor do ânus, para evitar que o iodo ou outras soluções escorram para esta região, causando dermatite.

Brown et al. e outros recomendam que, antes da artroplastia total da articulação, a extremidade deve ser segurada por um assistente paramentado, pois isso reduz a contagem do ar bacteriano em quase a metade. Eles também recomendam que os pacotes de instrumentos não sejam abertos até que a preparação da pele e a colocação do campo cirúrgico sejam concluídas.

Quando estas preparações são feitas às pressas, o avental ou as luvas do assistente estéril que está preparando a área podem ser contaminados sem o conhecimento do mesmo. Para evitar isso, um enfermeiro ou anestesista deve ser convocado para assistir este estágio de preparação.

SOLUÇÕES PARA IRRIGAÇÃO DE FERIDA

Na nossa instituição, rotineiramente irrigamos as feridas cirúrgicas limpas com soro fisiológico estéril ou solução de Ringer com lactato a fim de mantê-las úmidas. Às vezes, se o risco de contaminação da ferida for alto, soluções antimicrobianas para irrigação são usadas. Dirschl e Wilson recomendam uma solução antibiótica tripla de bacitracina, neomicina e polimixina, pois esta fornece a mais completa cobertura para feridas limpas e contaminadas. As soluções antibióticas devem permanecer na ferida por pelo menos 1 minuto. Sistemas de lavagem pulsátil são mais eficazes na irrigação da ferida do que seringas simples do tipo alinhavo.

COLOCAÇÃO DO CAMPO CIRÚRGICO

A colocação do campo cirúrgico é um passo importante em qualquer procedimento cirúrgico e não deve ser atribuída a um assistente inexperiente. A colocação casual que resulta na exposição de áreas despreparadas da pele no meio de uma operação pode ser catastrófica. É necessário ter uma experiência considerável na colocação do campo cirúrgico não só para evitar a sua desorganização durante a operação, mas também para evitar a contaminação do cirurgião e dos campos. Se há a menor dúvida quanto à esterilidade dos campos ou do cirurgião quando a colocação for concluída, todo o processo deve ser repetido. A menos que os assistentes sejam bem treinados, o cirurgião deve realizar a colocação dos campos no paciente.

Na camada de base dos campos cirúrgicos, ganchos de toalha ou grampos de pele são colocados através dos campos e da pele a fim de evitar o escorregamento dos campos e a exposição da pele contaminada.

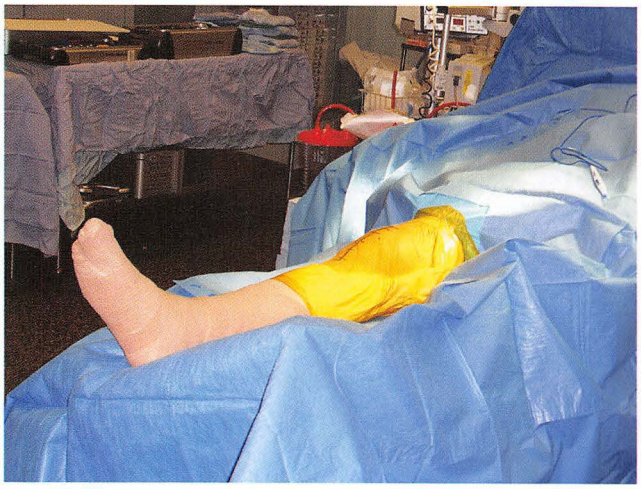

FIGURA 1-5 Pacote de campo cirúrgico descartável para cirurgia do joelho.

FIGURA 1-6 Pacote de campo cirúrgico descartável para cirurgia do quadril.

Em cada caso, os campos de base devem ser colocados para sobrepor a área preparada da pele em pelo menos 7,5 cm. Durante a colocação, as mãos enluvadas não devem entrar em contato com a pele preparada.

Campos de pano estão sendo substituídos por papel descartável e pacotes de campo cirúrgico plástico são projetados especificamente para a área a ser envolvida (Figs. 1-5 e 1-6). Um pacote de campo cirúrgico descartável deve ter pelo menos uma camada feita de plástico impermeável para evitar que líquidos umedeçam as áreas despreparadas do corpo. Pacotes de campo cirúrgico para a cirurgia bilateral do joelho e do pé também estão disponíveis. O campo de papel libera fiapos acumulados em superfícies horizontais expostas na sala de cirurgia, caso essas superfícies não sejam limpas diariamente.

COLOCAÇÃO DO CAMPO CIRÚRGICO NAS BORDAS DA INCISÃO

A mão enluvada não deve entrar em contato com a pele antes de a incisão ser feita. Para as extremidades, uma seção de malha tubular estéril é puxada proximalmente sobre o campo operatório. A malha tubular é segurada proximal e distalmente, e cortada com tesoura para expor a área da incisão proposta. Suas bordas cortadas são separadas, e a área é coberta por um material de revestimento adesivo transparente

FIGURA 1-7 Campo cirúrgico plástico adesivo impregnado com iodofórmio.

(Fig. 1-7). Um grande campo cirúrgico plástico adesivo transparente pode ser envolvido inteiramente ao redor da extremidade ou em todo o campo operatório para que a malha tubular não seja necessária. A incisão é feita através do material e da pele ao mesmo tempo. As bordas da incisão são envolvidas de maneira adequada, e o campo operatório fica praticamente impermeável; isso evita que os campos cirúrgicos se tornem úmidos com sangue em algumas áreas, o que pode ser uma fonte de contaminação. O campo adesivo plástico minimiza a necessidade de ganchos de toalha ou grampos ao redor da borda da ferida, e permite que todo o campo operatório não envolvido seja visto facilmente. A visibilidade é especialmente importante quando há cicatrizes de lesões ou cirurgias anteriores que devem ser adaptadas pela nova incisão.

PREVENÇÃO DA TRANSMISSÃO DO VÍRUS DA IMUNODEFICIÊNCIA HUMANA

Na nossa instituição, estamos de acordo com as recomendações da força-tarefa da American Academy of Orthopaedic Surgeons (AAOS) sobre a síndrome da imunodeficiência adquirida (AIDS), que vão além das recomendações para profissionais da saúde feitas pelos Centers for Disease Control and Prevention e pela American Hospital Association. Todos os esforços devem ser feitos para evitar a transmissão do vírus da imunodeficiência humana (HIV)/AIDS em todas as áreas de assistência médica. Para recomendações específicas, o leitor é remetido para as diretrizes da Força-Tarefa da AAOS. Estamos totalmente de acordo com as seguintes recomendações da AAOS sobre as precauções quanto ao HIV na sala de cirurgia:

1. Não acelere uma operação. A velocidade em excesso resulta em lesão. O cirurgião mais experiente deve ser o responsável pelo procedimento cirúrgico se o risco de lesões ao pessoal da sala de cirurgia for alto.
2. Use paramentação cirúrgica que ofereça proteção contra o contato com sangue. Devem ser usados propés cirúrgicos impermeáveis na altura do joelho, aventais ou roupas interiores impermeáveis, e gorros.
3. Luvas duplas devem ser usadas em todos os momentos.
4. As máscaras cirúrgicas devem ser trocadas, caso fiquem úmidas ou tenham respingos.
5. Uma proteção ocular (óculos de proteção ou escudo facial) que cubra a pele exposta e as membranas mucosas deve ser usada.

6. Para evitar lesões inadvertidas ao pessoal cirúrgico, o cirurgião deve:
   - Usar ligações de instrumento e outras técnicas de suturas "sem toque" e instrumentos cortantes quando possível.
   - Evitar amarrar com uma agulha de sutura na mão.
   - Evitar a passagem de instrumentos cortantes e agulhas de mão em mão; em vez disso, eles devem ser colocados em uma bandeja intermediária.
   - Anunciar quando instrumentos cortantes estão prestes a serem passados.
   - Evitar ter dois cirurgiões realizando a sutura da mesma ferida.
   - Tomar muito cuidado ao realizar exames digitais dos fragmentos de fratura ou feridas que contenham fios ou instrumentação cortante.
   - Evitar contato com osteótomos, brocas e serras.
   - Usar paramentação do tipo traje espacial quando os respingos são inevitáveis, como ao irrigar feridas grandes ou no uso de equipamentos de energia.
   - Verificar regularmente se há contaminação em aventais, máscaras e propés do pessoal da sala de cirurgia durante o procedimento cirúrgico, e trocá-los se necessário.

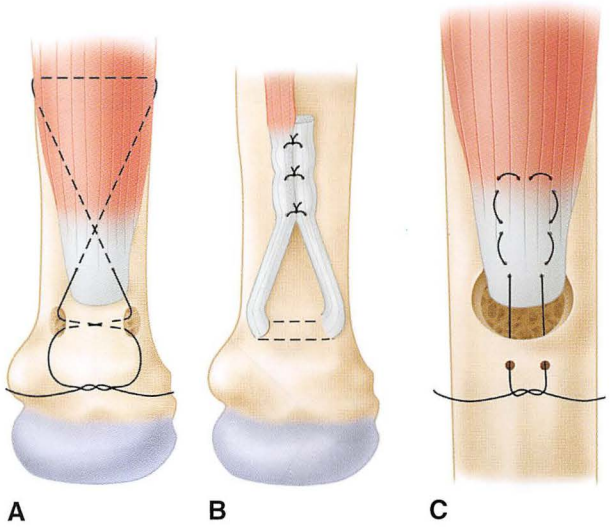

FIGURA 1-8 A-C, Fixação do tendão ao osso. **VEJA AS TÉCNICAS 1-1 e 1-5.**

PREVENINDO OS ERROS

O local da cirurgia deve ser marcado antes da entrada na sala de cirurgia por, pelo menos, um membro da equipe cirúrgica, de preferência o cirurgião, de modo a evitar que o procedimento seja feito no local incorreto.

Uma vez que o paciente esteja sob anestesia, um membro designado da equipe deve indicar o nome do paciente, o procedimento e o local correto. Todos os membros da equipe devem estar de acordo.

TÉCNICAS OPERATÓRIAS ESPECIAIS

Técnicas operatórias especiais são usadas em diversos procedimentos e são descritas aqui para que não seja necessária a repetição em outros capítulos. Os métodos de fixação de tendão ou fáscia ao osso e de enxertia óssea são discutidos aqui. Os métodos de sutura do tendão são discutidos no Capítulo 66.

MÉTODOS DE FIXAÇÃO DO TENDÃO AO OSSO

Os princípios de sutura do tendão são descritos no Capítulo 66, que versa sobre as mãos; no Capítulo 48, em que são discutidos os distúrbios de músculos e tendões; e na discussão sobre transferências do tendão no Capítulo 71. A discussão a seguir lida somente com os métodos de fixação de um tendão ao osso.

FIXAÇÃO DO TENDÃO AO OSSO

TÉCNICA 1-1

- Escarifique as superfícies apostas do osso e tendão para acelerar a fixação incisando o periósteo e elevando-o o suficiente para expor a superfície óssea. Após a conclusão da fixação do tendão, uma tentativa deve ser feita para fechar o periósteo sobre o tendão, embora geralmente isso seja impossível. Em vez disso, o periósteo pode ser suturado às bordas do tendão.
- Coloque uma sutura na extremidade do tendão usando uma das técnicas descritas no Capítulo 71. Com esta sutura, puxe o tendão distalmente, removendo toda a folga, e determine o ponto de fixação.
- Faça um furo no sentido transversal dentro do osso imediatamente distal a este ponto.
- Passe as suturas em cada face do tendão através deste furo em direções opostas e amarre-as firmemente sobre a diáfise do osso (Fig. 1-8A).
- Se o tendão for longo o suficiente, passe a extremidade através do furo no osso e suture o tendão a si mesmo (Fig. 1-8B). Se a passagem do tendão ou pedaço da fáscia através do furo perfurado no osso for difícil, construa uma malha chinesa caseira a partir de dois pedaços de sutura TNT ao redor do tendão (Fig. 1-9).
- Se uma tira da banda iliotibial situada distalmente será inserida ao osso, enrole em uma forma cilíndrica a parte da banda que será inserida e envolva um comprimento adequado de uma sutura forte e não absorvível ao redor da fáscia de maneira cruzada, iniciando cerca de 4 cm proximais à extremidade da tira. Na extremidade da tira, amarre a sutura em um nó, deixando as extremidades longas (Fig. 1-9A).
- Envolva um segundo pedaço de sutura ao redor da fáscia da mesma maneira, mas separado do primeiro pedaço (Fig. 1-9B), e amarre-o na extremidade.
- Passe as extremidades da sutura através do furo no osso (Fig. 1-9C), seguidas pela tira fascial enrolada.
- Por fim, corte as suturas imediatamente proximais aos nós no ápice da malha chinesa e remova-as uma de cada vez.

Para músculos maiores, uma fixação óssea larga e firme deve ser assegurada (Fig. 1-8C). A vantagem deste método é que a perfuração de um furo transversal através da diáfise do osso é desnecessária; às vezes, tal procedimento é difícil em feridas profundas, e a exposição requer a retirada de uma considerável porção dos tecidos moles do osso.

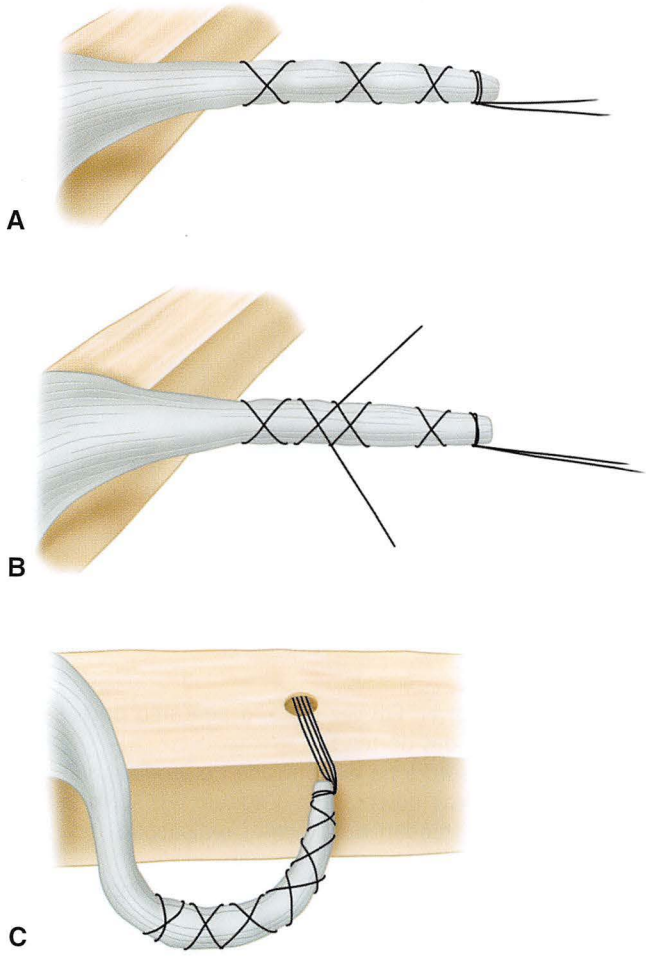

FIGURA 1-9 Técnica de Krackow e Cohn para a passagem do tendão ou fáscia através de um furo no osso. **A,** A sutura é envolvida de maneira cruzada ao redor da extremidade distal do tendão ou fáscia e amarrada em um nó, deixando as extremidades da sutura longas. **B,** Uma segunda sutura é envolvida de maneira semelhante, mas separada da primeira sutura. **C,** Uma sutura de malha chinesa é ajustada firmemente ao redor do tendão ou fáscia, permitindo a entrada no furo sem dificuldade. (Redesenhado de Krackow KA, Cohn BT: A new technique for passing tendon through bone: brief note, *J Bone Joint Surg* 69A:922, 1987.) **VEJA A TÉCNICA 1-1.**

FIXAÇÃO DO TENDÃO NO CANAL INTRAMEDULAR

TÉCNICA 1-2

- Após colocar a sutura na extremidade do tendão e deixar dois fios longos e livres, crie um alçapão no osso, expondo o canal medular no ponto predeterminado de fixação.
- Imediatamente distal ao alçapão, faça dois furos através do córtex dentro do canal medular.
- Passe as extremidades livres da sutura através do alçapão e conduza para fora através dos dois furos.
- Aplique tensão nas suturas e puxe a extremidade do tendão através do alçapão para dentro do canal medular.
- Substitua parcialmente o alçapão ou quebre-o em pequenos fragmentos, colocando-o dentro do defeito como um enxerto.

FIXAÇÃO DO TENDÃO AO OSSO USANDO SUTURA COM PONTO TRAVADO

Krackow, Thomas e Jones criaram uma sutura com ponto travado que é relativamente simples de usar e especialmente adequada para fixar ao osso estruturas planas tais como o ligamento colateral tibial, a cápsula articular ou o tendão patelar. Ela permite a aplicação de tensão à estrutura, resiste à retirada, e não causa o encordoamento da sutura em bolsa ou o agrupamento. Uma dupla sutura com material forte é quase duas vezes mais resistentente que a fixação do grampo ao osso. Quando a sutura é usada em combinação com um grampo, a fixação é significativamente melhorada.

TÉCNICA 1-3 *Figura 1-10*

(KRACKOW, THOMAS, JONES)

- Aborde o tendão ou o ligamento a partir da extremidade distal e coloque três ou mais pontos travados ao longo de cada face da estrutura.
- Aplique tensão durante o procedimento para remover o material de sutura em excesso dentro dos pontos travados. Essa sutura pode ser reforçada proximalmente à primeira sutura.
- Fixe o tendão ou ligamento e a sutura ao osso através dos furos perfurados no osso, ou amarre a sutura sobre um parafuso ou grampo fixado no osso.

FIXAÇÃO DO TENDÃO AO OSSO USANDO FIO DE SUTURA

Devido à escassez de tecido mole circundante e da natureza do osso, o método de Cole é especialmente aplicável para a fixação de tendões ao dorso do tarso, ao calcâneo, ou às falanges dos dedos.

TÉCNICA 1-4 *Figura 1-11*

(COLE)

- Prepare o tendão, e coloque uma sutura tipo *pull-out* na extremidade do mesmo, conforme descrito para suturas terminoterminais (Cap. 66).
- Reflita um pequeno retalho do osso com um cinzel, e no ápice do retalho perfure um túnel através do osso.
- Coloque ambas as extremidades do fio de sutura em uma agulha longa e reta.
- Passe a agulha através do furo no osso e conduza para fora através da pele na face oposta, puxando a extremidade do tendão para dentro do túnel.
- Ancore o fio firmemente sobre um laço de gaze ou um botão acolchoado. Se uma considerável tensão for necessária, como no tendão de Aquiles, a pele deve ser acolchoada com feltro pesado.
- Aplique um gesso com os fios projetando-se pelo fundo do mesmo. Após o gesso ser colocado, ancore o fio sobre um botão no lado externo do gesso.

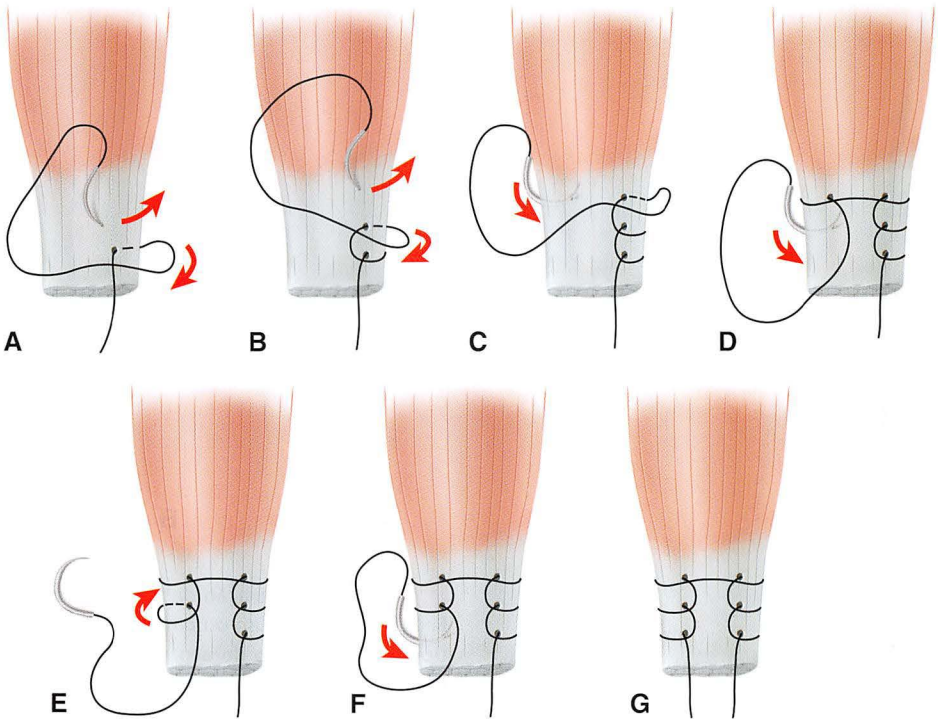

FIGURA 1-10 Técnica de Krackow, Thomas e Jones para a fixação do ligamento ou tendão ao osso. **A-G,** Detalhe da colocação da sutura no tendão largo. (Redesenhado de Krackow KA, Thomas SC, Jones LC: Ligament-tendon fixation: analysis of a new stitch and comparison with standard techniques, *Orthopedics* 11:909, 1988.) **VEJA A TÉCNICA 1-3.**

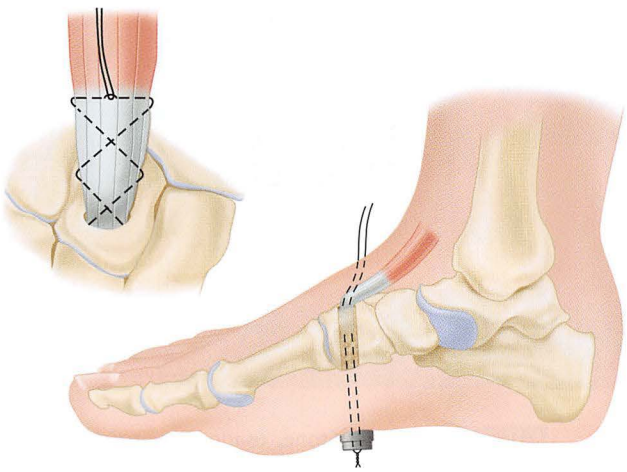

FIGURA 1-11 Método de Cole de ancoragem de tendões ao osso. As extremidades do fio de sutura são passadas em uma agulha reta através de um furo perfurado no osso. A agulha é puxada através da pele na face oposta. Os fios de sutura são ancorados ao longo de um tubo de borracha ou botão. Para evitar a necrose da pele quando a sutura estiver sob considerável tensão, as extremidades do fio podem ser passadas através do fundo do gesso. Posteriormente, o fio é ancorado sobre o botão no lado externo do gesso. **VEJA A TÉCNICA 1-4.**

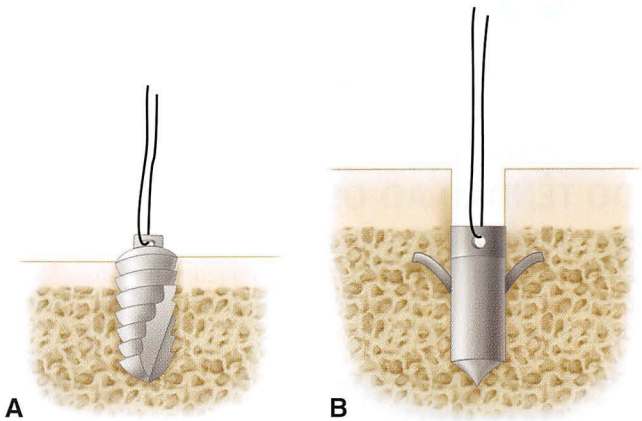

FIGURA 1-12 Implantes de ancoragem de sutura. **A,** O dispositivo de ancoragem de sutura Statak (Zimmer) é perfurado no osso. **B,** A âncora de sutura QuickAnchor (Mitek) consiste em um dispositivo de gancho com sutura que está ancorado no furo perfurado no osso.

Os fispositivos de ancoragem de sutura também são úteis para fixar o tendão, o ligamento ou a cápsula ao osso (Fig. 1-12). A força de extração destes dispositivos é pelo menos igual à de uma sutura passada através dos furos perfurados no osso, e esses dispositivos são especialmente úteis em feridas profundas em espaço limitado, como no ombro. Tingart et al. observaram que as âncoras metálicas de sutura possuem um teste de resistência significativamente maior do que as âncoras biodegradáveis. Bottoni et al. observaram que a sutura usada geralmente falhava antes da âncora de sutura em um modelo animal. Âncoras de sutura feitas de cimento de metilmetacrilato são úteis em ossos osteopênicos (Fig. 1-13). Giori et al. observaram que a adição de metilmetacrilato às âncoras de sutura melhorou consideravelmente a força de extração no osso osteopênico de cadáver.

Um tendão ou ligamento também pode ser fixado ao osso através de um furo perfurado usando-se um parafuso para ajuste de interferência, como nos procedimentos de reconstrução do ligamento cruzado anterior (Cap. 45). O aloenxerto de osso cortical está agora sendo comercialmente maquinado em parafusos para tal finalidade.

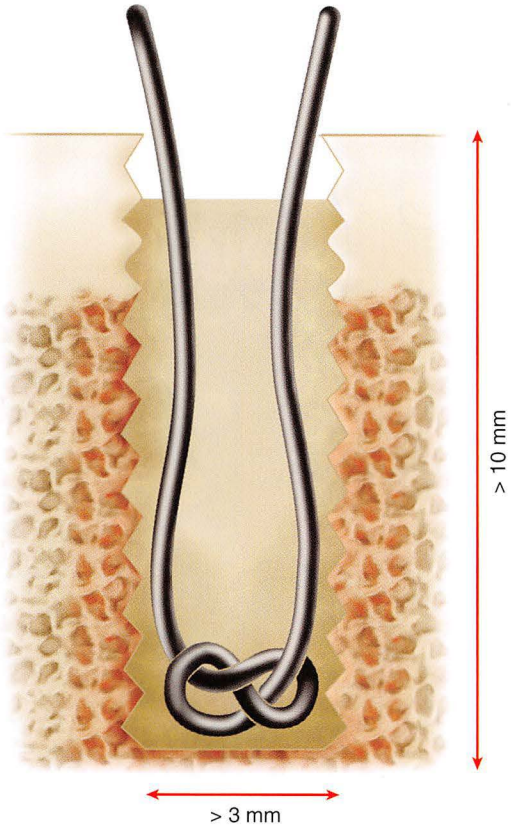

FIGURA 1-13 Âncora de sutura de metilmetacrilato. O nó em forma de oito aumenta o teste de resistência à carga.

FIXAÇÃO DA INSERÇÃO ÓSSEA DO TENDÃO AO OSSO

Quando músculos maiores são transferidos, como o quadríceps ou os músculos abdutores do quadril, uma fixação melhor é garantida se o tendão for removido com uma porção de sua inserção óssea.

TÉCNICA 1-5

- Remova osso suficiente para assegurar uma superfície esponjosa.
- Puxe o segmento ósseo no sentido distal, e determine o local de sua reinserção.
- Eleve o periósteo, escarifique a superfície da diáfise e fixe a inserção do tendão à área primária com dois pinos rosqueados inseridos obliquamente ou com um parafuso (Fig. 1-14A). Grampos de Stone e du Toit também são úteis para a ancoragem de um ligamento ou um tendão ao osso (Figs. 1-15 e 1-16), e amarrilhos de aço passados pelos furos perfurados no osso (Fig. 1-14B e C) são eficientes. Em vez de metálicas, suturas pesadas podem ser usadas para a fixação dos tendões de músculos menos poderosos.
- Se desejar, crie uma cavidade na diáfise do osso, rebaixe a fixação óssea do tendão para dentro do defeito e segure-a com uma sutura, conforme ilustrado na Figura 1-8.

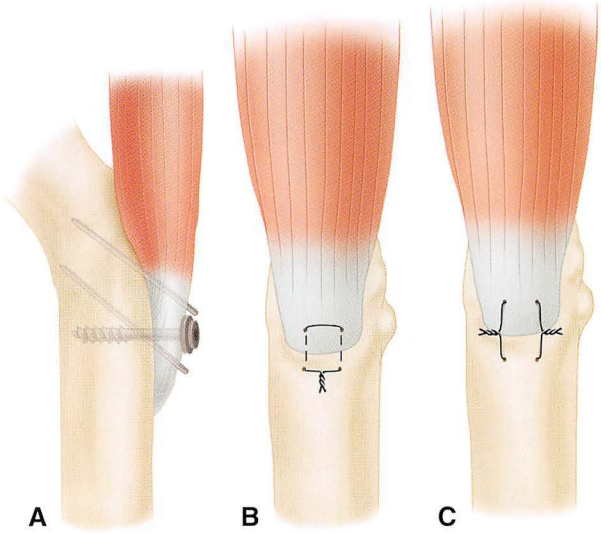

FIGURA 1-14 Fixação da inserção óssea do tendão ao osso. **A,** Fixação com parafuso ou pinos rosqueados. **B,** Fixação com sutura tipo colchão do fio de aço através de furos perfurados no osso. **C,** Fixação com laços de arame. **VEJA A TÉCNICA 1-5.**

FIGURA 1-15 Grampo de Stone, usado com mais frequência para a ancoragem do tecido tendinoso ao osso. **VEJA A TÉCNICA 1-5.**

ENXERTIA ÓSSEA

As indicações para a enxertia óssea são:

- Preencher cavidades ou defeitos resultantes de cistos, tumores ou outras causas.
- Fazer uma ponte entre as articulações e fornecer a artrodese.
- Fazer uma ponte entre defeitos grandes ou estabelecer a continuidade de um osso longo.
- Fornecer blocos de osso para limitar o movimento articular (artrorrise).
- Estabelecer a consolidação em pseudartrose.
- Promover consolidação ou preencher defeitos em consolidação retardada, consolidação viciosa, fraturas recentes ou osteotomias.

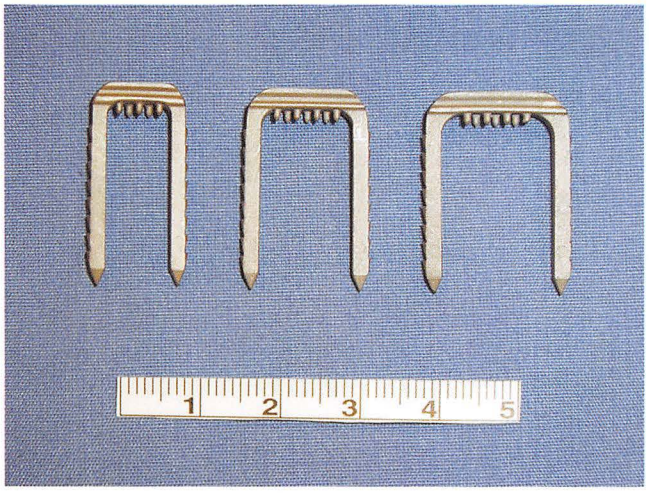

FIGURA 1-16 Grampos de du Toit modificados. As farpas tornam a extrusão do grampo menos provável. Diversas larguras e comprimentos dos grampos estão disponíveis. **VEJA A TÉCNICA 1-5.**

ESTRUTURA DOS ENXERTOS ÓSSEOS

Os enxertos ósseos corticais são usados principalmente para o suporte estrutural, e os enxertos ósseos esponjosos são usados para a osteogênese. O suporte estrutural e a osteogênese podem ser combinados; esta é uma das principais vantagens do uso de enxerto ósseo. No entanto, esses dois fatores variam com a estrutura do osso. Provavelmente todos ou a maioria dos elementos celulares nos enxertos (em particular os enxertos corticais) morrem e são lentamente repostos por substituição gradual; o enxerto age apenas como um arcabouço para a formação do novo osso. No osso cortical duro, esse processo de substituição é consideravelmente mais lento do que no osso esponjoso. Apesar de o osso esponjoso ser mais osteogênico, ele não é forte o suficiente para fornecer um suporte estrutural eficiente. Ao selecionar o enxerto ou a combinação de enxertos, o cirurgião deve estar ciente destas duas diferenças fundamentais na estrutura óssea. Quando um enxerto se consolida com o hospedeiro e é forte o suficiente para permitir o uso sem proteção da parte, a remodelação da estrutura óssea ocorre em proporção às demandas funcionais.

FONTES DOS ENXERTOS ÓSSEOS

ENXERTOS AUTÓGENOS

Quando os enxertos ósseos provêm do próprio paciente, eles são geralmente removidos da tíbia, fíbula ou ílio. Estes três ossos fornecem enxertos corticais, transplantes de todo o osso, e osso esponjoso. Raramente uma costela ressecada é adequada.

Quando os aparelhos de fixação interna ou externa não são usados, o que atualmente é raro, a resistência é necessária em um enxerto usado para fazer a ponte de um defeito em um osso longo, ou até mesmo para o tratamento de pseudartrose. O aspecto anteromedial subcutâneo da tíbia é uma excelente fonte de autoenxertos estruturais. Em adultos, após a remoção de um enxerto cortical, o platô tibial fornece o osso esponjoso. Aparentemente, deixar o periósteo fixado ao enxerto não apresenta vantagens; no entanto, a sutura para o periósteo sobre o defeito tem vantagens definidas. O periósteo parece servir como uma membrana limitante para evitar calos irregulares quando o defeito na tíbia é preenchido pelo novo osso. As poucas células ósseas que são retiradas com o periósteo podem ajudar na formação do osso necessário para preencher o defeito.

As desvantagens do uso da tíbia como uma área doadora são: (1) um membro normal é comprometido, (2) a duração e a magnitude do procedimento aumentam, (3) a deambulação deve ser retardada até que o defeito na tíbia esteja parcialmente consolidado, e (4) a tíbia deve ser protegida por 6 a 12 meses para evitar fraturas. Por essas razões, os autoenxertos estruturais da tíbia são agora raramente usados.

Os dois terços proximais inteiros da fíbula podem ser removidos sem incapacitar a perna. A maioria dos pacientes apresenta queixas e fraqueza muscular moderada após a remoção de uma porção da fíbula. A configuração da extremidade proximal da fíbula é uma vantagem. A extremidade proximal tem uma saliência arredondada que é parcialmente coberta pela cartilagem hialina, e permite um transplante satisfatório para substituir o terço distal do rádio ou o terço distal da fíbula. Após o transplante, é provável que a cartilagem hialina se degenere de maneira rápida em uma superfície fibrocartilaginosa; ainda assim, essa superfície é preferível ao osso primário.

O terço médio da fíbula também pode ser usado como um autoenxerto vascularizado livre baseado no pedículo da artéria e veia fibulares usando-se a técnica microvascular. Porções da crista ilíaca também podem ser usadas como autoenxerto vascularizado livre. O uso de autoenxertos vascularizados livres tem indicações limitadas, requer técnica microvascular especializada, e pode causar morbidade no local doador.

ENXERTOS ALOGÊNICOS

Um enxerto alogênico, ou aloenxerto, é aquele que é obtido a partir de um indivíduo que não seja o paciente. Em crianças pequenas, os locais doadores habituais não fornecem enxertos corticais grandes o suficiente para fazer uma ponte entre defeitos, ou o osso esponjoso disponível pode não ser suficiente para preencher uma grande cavidade ou cisto; a possibilidade de lesionar uma fise também deve ser considerada. O aloenxerto é o preferido nesta situação. Aloenxertos estruturais maiores têm sido usados com sucesso por muitos anos nas revisões da cirurgia articular total, fraturas periprotéticas de ossos longos e reconstruções após a excisão do tumor. Atualmente, os aloenxertos osteocondrais têm sido usados com certo sucesso em algumas instituições para o tratamento de osteonecrose femoral distal. Aloenxertos osteocondrais grandes, como o fêmur distal, são usados em procedimentos de salvamento de membros após ressecção de tumor. As várias propriedades dos enxertos ósseos autógenos e alogênicos são resumidas na Tabela 1-2.

ENXERTOS HETEROGÊNEOS

O uso de material de enxerto heterogêneo (osso de outra espécie) não é recomendado e não está disponível comercialmente.

BANCO DE OSSOS

As opiniões divergem entre os cirurgiões ortopédicos a respeito do uso de osso alogênico preservado, embora tenha muitas vantagens práticas. Geralmente, o osso autógeno fresco deve ser obtido por meio de uma segunda incisão, o que aumenta o tamanho e a duração da operação e a perda de sangue. Após a remoção de um enxerto cortical da tíbia, a perna deve ser protegida para evitar fratura no local doador. Às vezes, não é possível obter osso autógeno suficiente para satisfazer as necessidades da operação.

Se a osteogênese é a principal preocupação, o osso autógeno fresco é o melhor enxerto. O osso autógeno é preferível ao realizar a enxertia de pseudartroses de fraturas de ossos longos. Se um enxerto não requer estabilidade, enxertos autógenos esponjosos ilíacos são superiores aos enxertos autógenos da tíbia. Os aloenxertos

TABELA 1-2 Ação do Enxerto Ósseo por Tipo

ENXERTO	OSTEOGÊNESE	OSTEOCONDUÇÃO	OSTEOINDUÇÃO	PROPRIEDADES MECÂNICAS	VASCULARIDADE
AUTOENXERTO					
Medula óssea	++	±	+	–	–
Esponjoso	++	++	+	+	–
Cortical	+	+	±	++	–
Vascularizado	++	++	+	++	++
ALOENXERTO					
Esponjoso	–	++	+	+	–
Cortical	–	±	±	++	–
Desmineralizado	–	++	+++	–	–

De Kahn SN, et al: The biology of bone grafting, *J Am Acad Orthop Surg* 13:80, 2005.

são indicados para crianças pequenas, idosos, pacientes que apresentam riscos operatórios, e pacientes a quem não está disponível osso autógeno aceitável o suficiente. O osso autógeno esponjoso pode ser misturado em pequenas quantidades com o osso do aloenxerto, agindo como "sementes" para fornecer o potencial osteogênico. Este tipo de enxerto ósseo misto incorpora mais rapidamente do que o aloenxerto sozinho.

Para fornecer eficientemente um material de aloenxerto seguro e útil, é necessário um sistema de banco de ossos que faça triagem minuciosa de doadores, coleta rápida e processamento seguro e estéril. Devem ser seguidas as normas descritas pela U.S. Food e Drug Administration (FDA) e pela American Association of Tissue Banks. Os doadores devem ser analisados em relação a infecções bacterianas, virais (incluindo HIV e hepatite) e fúngicas. Malignidade (exceto carcinoma basocelular da pele), doença vascular do colágeno, doença metabólica óssea, e presença de toxinas são as contraindicações para a doação. Nenhum sistema é perfeito, e a transmissão de doenças pelo material de aloenxerto a partir de doadores únicos para vários receptores tem sido relatada.

Osso e ligamento e osso e tendão estão agora sendo armazenados no banco para o uso como aloenxertos. O uso de aloenxerto de ligamentos e tendões na cirurgia de joelho é discutido no Capítulo 45. O osso pode ser armazenado e esterilizado de várias formas. Ele pode ser coletado em um ambiente limpo e não estéril; esterilizado por irradiação, ácido forte ou óxido de etileno; e liofilizado para armazenamento. Ossos sob condições estéreis podem ser ultracongelados (70°C a 80°C negativos) para armazenamento. O osso fresco congelado é mais forte do que o osso liofilizado, e mais eficiente como material de aloenxerto estrutural. A cartilagem articular e os meniscos também podem ser criopreservados dessa maneira. Assim como os enxertos autógenos esponjosos, os aloenxertos esponjosos incorporam-se ao osso hospedeiro. Estes aloenxertos são mineralizados e não são osteoindutores, embora sejam osteocondutores. Os aloenxertos esponjosos podem ser obtidos em uma forma desmineralizada que aumenta o potencial osteogênico, mas diminui significativamente a resistência às forças compressivas.

Enneking e Mindell observaram que os aloenxertos corticais são invadidos pelos vasos sanguíneos hospedeiros e substituídos lentamente pelo novo osso hospedeiro a um grau limitado, especialmente em aloenxertos maciços. Isso provavelmente explica a alta incidência de fraturas nestes enxertos, uma vez que o osso morto não pode se remodelar em resposta à carga cíclica e à falha.

SUBSTITUTOS DE ENXERTO ÓSSEO ESPONJOSO

O interesse por substitutos de enxerto ósseo multiplicou nos últimos anos. Uma dúzia de produtos existe para uso geral ou para ensaios clínicos. Para melhor compreender as propriedades destes produtos, os seguintes processos de síntese óssea precisam ser entendidos (Tabela 1-2). A *osteogênese* é a capacidade dos elementos celulares dentro de um enxerto de sobreviver ao transplante para sintetizar o novo osso. A *osteoindução* é a capacidade de um enxerto de recrutar células-tronco mesenquimais hospedeiras para o enxerto para diferenciar-se em osteoblastos. Proteínas morfogenéticas ósseas e outros fatores de crescimento no enxerto facilitam este processo. A *osteocondução* é a capacidade de um enxerto de facilitar o crescimento interno do vaso sanguíneo e a formação do osso em uma estrutura de arcabouço.

Os substitutos de enxerto ósseo podem se colocados no lugar de enxertos autólogos ou alogênicos, ou expandir uma quantidade existente do material de enxerto disponível. Os enxertos autólogos esponjosos e corticais ainda são os "padrões-ouro" em relação aos quais todas as outras formas de enxerto são julgadas. Os substitutos de enxerto ósseo são classificados com base nas propriedades descritas na Tabela 1-3. Os substitutos de enxerto ósseo amplamente usados são comparados na Tabela 1-4. As aplicações aprovadas pela FDA para estes produtos variam e sempre mudam. Os cirurgiões devem analisar cuidadosamente as indicações e as instruções de uso estipuladas pelos fabricantes. Para discussões mais detalhadas sobre os eventos biológicos na incorporação do enxerto ósseo, veja as análises de Khan et al. e Gardiner e Weitzel. O Orthopaedic Trauma Association Orthobiologics Committee (DeLong et al.) divulgou uma análise da literatura sobre enxertos ósseos e substitutos de enxerto ósseo, e forneceu recomendações à comunidade ortopédica baseadas nos níveis de evidência.

INDICAÇÕES PARA VÁRIAS TÉCNICAS DE ENXERTO ÓSSEO

ENXERTOS CORTICAIS *ONLAY* (SOBREPOSIÇÃO)

Até serem disponibilizados metais relativamente inertes, o enxerto ósseo *onlay* (Cap. 59) era o tratamento mais simples e eficaz para a maioria das fraturas diafisárias com pseudartrose. Geralmente, o enxerto cortical era complementado pelo osso esponjoso para a osteogênese. O enxerto *onlay* ainda é aplicável a um grupo limitado de fraturas recentes com consolidação viciosa e pseudartrose, bem como após osteotomias.

TABELA 1-3 Classificação dos Substitutos de Enxerto Ósseo

PROPRIEDADE	DESCRIÇÃO	CLASSES
Osteocondução	Fornece um arcabouço poroso passivo para suporte ou direcionamento da formação óssea	Sulfato de cálcio, cerâmica, cimentos de fosfato de cálcio, colágeno, vidro bioativo, polímeros sintéticos
Osteoindução	Induz a diferenciação de células-tronco em células osteogênicas	Matriz óssea desmineralizada, fatores de crescimento de proteína morfogenética óssea, terapia genética
Osteogênese	Fornece células-tronco com potencial osteogênico, que estabelece diretamente o novo osso	Aspirado de medula óssea
Combinado	Fornece mais de uma das propriedades mencionadas acima	Compostos

De Parikh SN: Bone graft substitutes in modern orthopedics, *Orthopedics* 25:1301, 2002.

Não só para a osteogênese mas também para a fixação, os enxertos corticais também são usados para fazer uma ponte entre as articulações para produzir a artrodese. Como regra, a fixação é mais bem fornecida por dispositivos metálicos internos ou externos. Somente em uma situação extremamente incomum que um enxerto cortical *onlay* seria indicado para a fixação, e ainda assim somente em ossos pequenos e quando pouco estresse é esperado. Para a osteogênese, o enxerto cortical espesso foi amplamente substituído pelo osso cortical e esponjoso fino do ílio. Os enxertos ósseos *onlay* duplos são úteis no tratamento de pseudartroses difíceis e incomuns ou para fazer uma ponte entre defeitos maciços (Cap. 59). O tratamento de uma pseudartrose próxima a uma articulação é difícil, uma vez que, de modo geral, o fragmento mais próximo à articulação é pequeno, osteoporótico e predominantemente esponjoso, tendo somente um córtex fino. Muitas vezes, ele é tão pequeno e macio que a fixação com um enxerto único é impossível, pois os parafusos tendem a sair e os fios de sutura o atravessam. Enxertos duplos fornecem estabilidade, pois seguram o pequeno fragmento como um fórceps.

As vantagens dos enxertos duplos para fazer uma ponte entre defeitos são as seguintes: (1) a fixação mecânica é melhor do que a fixação por um enxerto ósseo *onlay* único; (2) os dois enxertos aumentam a força e a estabilidade; (3) os enxertos formam um vale no qual o osso esponjoso pode ser colocado; e (4) durante a consolidação, os enxertos duplos, ao contrário do enxerto único, evitam contrair o tecido fibroso a partir do osso esponjoso transplantado comprometido. Um enxerto de toda a fíbula geralmente é melhor do que enxertos duplos para fazer uma ponte entre defeitos na extremidade superior, exceto quando o osso é osteoporótico ou quando a pseudartrose está próxima a uma articulação.

As desvantagens dos enxertos duplos são as mesmas encontradas nos enxertos corticais únicos: (1) eles não são tão fortes quanto os dispositivos metálicos de fixação; (2) geralmente, uma extremidade deve servir como um local doador caso enxertos autógenos sejam usados; (3) eles não são tão osteogênicos quanto os enxertos autógenos da crista ilíaca, e a cirurgia necessária para obtê-los apresenta mais riscos.

ENXERTOS *INLAY* (EMBUTIMENTO)

Pela técnica *inlay*, uma fenda ou um defeito retangular é criado no córtex do osso hospedeiro (Cap. 59), geralmente com uma serra elétrica. Um enxerto do mesmo tamanho ou ligeiramente menor é colocado dentro do defeito. No tratamento das pseudartroses diafisárias, a técnica *onlay* é mais simples e eficiente, e quase substituiu o enxerto *inlay*. Este último ainda é às vezes usado em artrodeses, principalmente no tornozelo (Cap. 11).

MÚLTIPLOS ENXERTOS DE LASCAS ESPONJOSOS

Múltiplas lascas de osso esponjoso são amplamente usadas para a enxertia. Os segmentos do osso esponjoso são o melhor material osteogênico disponível. Eles são particularmente úteis para o preenchimento de cavidades ou defeitos resultantes de cistos, tumores ou outras causas; para o estabelecimento de blocos de osso; e para osteotomias em cunha. Por ser macio e friável, este osso pode ser colocado em qualquer canto ou fenda. O ílio é uma boa fonte de osso esponjoso; e, se alguma rigidez e força são desejadas, os elementos corticais podem ser mantidos. Na maioria dos procedimentos de enxertia óssea que utilizam o osso cortical ou os dispositivos metálicos para fixação, lascas ou tiras complementares de osso esponjoso são usadas para acelerar a consolidação. Os enxertos esponjosos são particularmente aplicáveis à artrodese de coluna, uma vez que a osteogênese é a principal preocupação. Os enxertos esponjosos da crista ilíaca podem ser facilmente coletados a partir da crista anterior usando-se uma trefina acetabular, conforme descrito por Dick, com excelentes resultados e sem complicações relacionadas ao enxerto, conforme relatado por Brawley e Simpson.

Os enxertos ósseos esponjosos de grande volume podem ser coletados a partir do canal femoral usando-se uma trefina irrigadora aspiradora, conforme descrito por Newman et al.

ENXERTOS SEMICILÍNDRICOS

Os enxertos semicilíndricos são adequados para a obliteração de defeitos grandes da tíbia e do fêmur. Um enxerto cortical semicilíndrico maciço do osso afetado é colocado através do defeito e complementado pelo osso esponjoso ilíaco. Um procedimento dessa magnitude tem somente um uso limitado, mas é aplicável para a ressecção de tumores ósseos quando a amputação é evitada.

TRANSPLANTE DE TODO O OSSO

A fíbula fornece o enxerto mais prático para fazer uma ponte entre defeitos longos na porção diafisária dos ossos da extremidade superior, a menos que a pseudartrose esteja próxima a uma articulação. Um enxerto fibular é mais forte do que um enxerto de espessura total da tíbia. Quando o tecido mole é escasso, uma ferida que não pode ser fechada por enxertos duplos pode ser fechada por um enxerto fibular. A deficiência após a remoção de um enxerto fibular é inferior àquela após a remoção de um enxerto tibial maior. Em crianças, a fíbula pode ser usada para abranger uma longa lacuna na tíbia, geralmente por um procedimento em dois estágios (Cap. 59). A forma da extremidade proximal da fíbula a torna um substituto satisfatório para a extremidade distal da fíbula ou a extremidade distal do rádio.

TABELA 1-4 Substitutos de Enxerto Ósseo Disponíveis Agrupados por Categoria e Mecanismo de Ação

CATEGORIA DO ENXERTO	MECANISMO DE AÇÃO	EMPRESA	PRODUTO	FORMAS DISPONÍVEIS
Matriz óssea desmineralizada (*demineralized bone matrix* - DBM)	Osteocondutor e osteoindutor	Allosource	Allofuse	Massa e gel injetável
			Allogro	Massa
		Biomet	InterGro	Pasta injetável
			PlatFORM	Folhas flexíveis
		Exactech	Opteform	Discos maleáveis
			Optefil	Pasta injetável
		IsoTis Orthobiologics	Accell Putty	Massa moldável
			Accell Plus	Massa que engrossa sob temperatura corporal
			Accell TBM	Tiras pré-formadas
		LifeNet	Cellect DBM	Fibras misturadas com lascas esponjosas
			I/C Graft Chamber	Partículas misturadas com lascas esponjosas em câmera de mistura especializada
			Optimum DBM	Massa e gel injetável
		Osteotech	Grafton	Massa, gel, pasta, tiras, folhas flexíveis, plugues
		Regeneration Technologies	BioSet	Pasta injetável condensável
		Synthes	DB	Massa, pasta, ou misturadas com lascas corticoesponjosas
		Wright Medical Technology	Allomatrix	Massa injetável e moldável
			Osteoset 2 DDM	Pastilhas de DBM combinadas com sulfato de cálcio
Sulfato de cálcio	Osteocondutor	Biomet	BonePlast	Pasta endurecida injetável/moldável
		Synthes	Calceon 6	Pastilhas
		Wright Medical Technology	Osteoset MIIG	Pastilhas e esferas
				Cimento injetável
Fosfato tricálcico	Osteoindutor	DePuy	Conduit	Grânulos
		Medtronic Sofamor Danek	MasterGraft Granules	Grânulos
				Tiras, massa e formas extrudáveis
		Orthovita	Vitoss	Grânulos
		Stryker	BoneSave	Grânulos e blocos pré-formados
		Synthes	ChronOS	Grânulos em câmera especializada para combinar com o aspirado de medula óssea
		Wright Medical Technology	Cellplex	
Hidroxiapatita coralina	Osteocondutor	Biomet	ProOsteon 200R	Grânulos pequenos
			Proosteon 500R	Grânulos e blocos
Cimento de fosfato de cálcio	Osteocondutor	Stryker	Hydroset	Cimento injetável
		Synthes	BoneSource BVF	Cimento condensável
			Norian SRS	Cimento injetável
Produtos combinados com colágeno	Osteocondutor	DePuy	Healos	Hidroxiapatita e colágeno em tiras
		Medtronic Sofamor Danek	MasterGraft Matrix	Blocos pré-formados de colágeno embebidos em grânulos de fosfato tricálcico
			MasterGraft Putty	Massa maleável de colágeno embebida em grânulos de fosfato tricálcico
		Zimmer	Collagraft	Hidroxiapatita, β-fosfato tricálcico e colágeno em tiras
Sintético reabsorvível	Osteocondutor	Smith & Nephew	TruGraft	Grânulos
			Trufit	Plugues
			Trublock	Blocos
			Truwedge	Cunhas
rhBMP-2	Osteoindutor	Medtronic	INFUSE	Pó fixado em uma esponja de colágeno
rhBMP-7	Osteoindutor	Sofamor Danek	OP-1 Implant	Pó liofilizado reconstituído para formar material com consistência de "areia molhada"
		Stryker biotech	OP-1 Putty	Pó liofilizado reconstituído para formar massa

rhBMP, proteína morfogenética recombinante.
De Gardiner A, Weitzel: Bone graft substitutes in sports medicine, *Sports Med Arthrosc Rev* 15:160, 2007.

TABELA 1-5 Fatores Locais e Sistêmicos que Influenciam a Incorporação do Enxerto

FATOR	POSITIVO	NEGATIVO
Locais	Bom suprimento vascular no leito da enxertia Grande área de contato Estabilidade mecânica Carga mecânica Fatores de crescimento Estimulação elétrica	Radiação Instabilidade mecânica tumoral Doença óssea local Denervação Infecção
Sistêmicos	Hormônios de crescimento Hormônios da tiroide Somatomedinas Vitaminas A e D Insulina Hormônio paratiroide	Corticosteroides Anti-inflamatórios não hormonais Quimioterapia Tabagismo Sepse Diabetes Desnutrição Doença osteometabólica

Modificado a partir de Kahn SN, et al: The biology of bone grafting, *J Am Acad Orthop Surg* 13:80, 2005.

O autoenxerto fibular vascularizado livre tem o maior potencial osteogênico para a incorporação, mas seu uso é tecnicamente muito mais exigente. Transplantes ósseos que consistem em segmentos inteiros da tíbia ou do fêmur, geralmente liofilizados ou frescos congelados, estão disponíveis. Seu maior uso se dá no tratamento de defeitos dos ossos longos produzidos por ressecções maciças para tumores ósseos ou revisões totais de articulações complexas (Cap. 59).

CONDIÇÕES FAVORÁVEIS PARA ENXERTIA ÓSSEA

Para um procedimento de enxertia óssea ser bem-sucedido, os fatores relacionados ao paciente, como sua condição geral e a preparação do local receptor, devem ser os ideais, conforme descrito na Tabela 1-5.

PREPARAÇÃO DOS ENXERTOS ÓSSEOS

REMOÇÃO DE UM ENXERTO TIBIAL

TÉCNICA 1-6

- Para evitar a perda excessiva de sangue, use um torniquete (de preferência pneumático) ao remover o enxerto tibial. Após a remoção do enxerto, o torniquete pode ser liberado sem desordenar os campos cirúrgicos estéreis.
- Faça uma incisão longitudinal ligeiramente curva sobre a superfície anteromedial da tíbia, colocando-a de modo a evitar uma cicatriz dolorosa sobre a crista.
- Sem rebater a pele, incise o periósteo ao osso.
- Com um elevador periosteal, afaste o periósteo no sentido medial e lateral, expondo a superfície inteira da tíbia entre a crista e a borda medial. Para a melhor exposição em cada extremidade da incisão longitudinal, incise o periósteo transversalmente; a incisão através do periósteo é em forma de I.

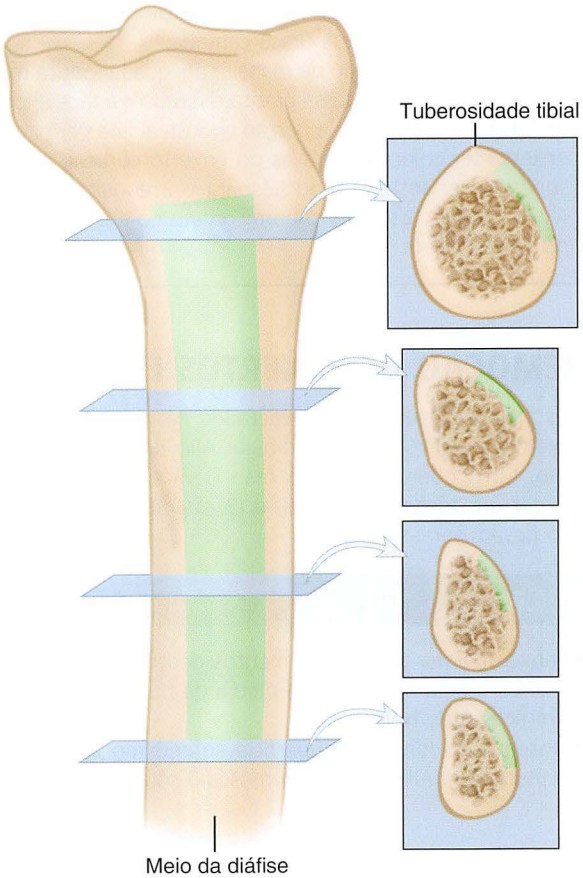

FIGURA 1-17 Método de remoção do enxerto tibial. O enxerto é mais largo proximalmente do que distalmente. Antes do corte, um furo é perfurado em cada canto para diminuir o efeito do aumento do estresse da borda cortante após a remoção do enxerto. O córtex é cortado em um ângulo oblíquo.

- Devido à forma da tíbia, o enxerto é geralmente mais largo na extremidade proximal do que na extremidade distal. Isso iguala a força do enxerto, uma vez que o córtex é mais fino proximalmente do que distalmente. Antes de cortar o enxerto, faça um furo em cada canto da área prevista (Fig. 1-17).
- Com uma lâmina única de serra, remova o enxerto cortando o córtex em um ângulo oblíquo, preservando as bordas anterior e medial da tíbia. Não corte além dos furos, especialmente ao cortar através das extremidades; neste caso, o corte excessivo enfraquece o osso doador e pode servir como ponto de partida de uma fratura futura. Isso é particularmente verdadeiro na extremidade distal do enxerto.
- Enquanto o enxerto é erguido de seu leito, um assistente deve segurá-lo firmemente, evitando, assim, que ele caia no chão.
- Antes de fechar a ferida, remova o osso esponjoso adicional da extremidade proximal da tíbia com uma cureta. Tome cuidado para evitar a superfície articular da tíbia ou, em uma criança, a fise.
- O periósteo sobre a tíbia é relativamente espesso em crianças e geralmente pode ser suturado como uma camada separada. Em adultos, ele é fino e muitas vezes o fechamento pode ficar insatisfatório; geralmente, é

prudente suturar o periósteo e a parte profunda dos tecidos subcutâneos como uma única camada.

- Se o enxerto foi cortado de maneira adequada, pouca moldagem é necessária. Nossa prática é remover a face endosteal do enxerto, pois (1) a porção endosteal fina permite ao enxerto ser colocado através do enxerto cortical; e (2) a superfície endosteal, sendo áspera e irregular, deve ser removida para assegurar o bom contato do enxerto com o osso hospedeiro.

REMOÇÃO DE ENXERTOS FIBULARES

Três pontos devem ser considerados na remoção de um enxerto fibular: (1) o nervo fibular não deve estar danificado, (2) o quarto distal do osso deve ser deixado para manter um tornozelo estável, e (3) os músculos fibulares não devem ser cortados.

TÉCNICA 1-7 *Figuras 1-18 e 1-19*

- Para a maioria dos procedimentos de enxertia, resseque o terço médio ou a metade média da fíbula por meio de um acesso de Henry.
- Disseque ao longo da superfície anterior do septo entre o músculo fibular longo e o músculo sóleo.
- Rebata os músculos fibulares anteriormente após a dissecção subperiosteal.
- Inicie a retirada no sentido distal e avance no sentido proximal de modo que a origem oblíqua das fibras musculares do osso tenda a pressionar o elevador periosteal em direção à fíbula.
- Faça pequenos furos através da fíbula nas extremidades proximal e distal do enxerto.
- Usando a pinça saca-bocado, conecte os furos com vários pontos pequenos para realizar a osteotomia do osso; caso contrário, o osso pode ser esmagado. Uma serra de Gigli, uma serra elétrica oscilante ou uma broca cortante pneumática e fina podem ser usadas. Um osteótomo pode dividir ou fraturar o enxerto. *A artéria nutriente entra no osso próximo ao meio da superfície posterior e, às vezes, uma ligadura pode ser necessária.*
- Se o transplante for para substituir a extremidade distal do rádio ou a extremidade distal da fíbula, resseque o terço proximal da fíbula através da extremidade proximal do acesso de Henry, e tome cuidado para não danificar o nervo fibular.
- Exponha o nervo primeiro no aspecto posteromedial da extremidade distal do tendão do bíceps femoral, e siga-o distalmente até onde ele termina ao redor do colo da fíbula. Neste local, o nervo está coberto pela origem do músculo fibular longo. Com as costas da lâmina em direção ao nervo, divida o deslizamento fino do músculo fibular longo fazendo uma ponte. Desloque o nervo do seu leito normal para uma posição anterior.

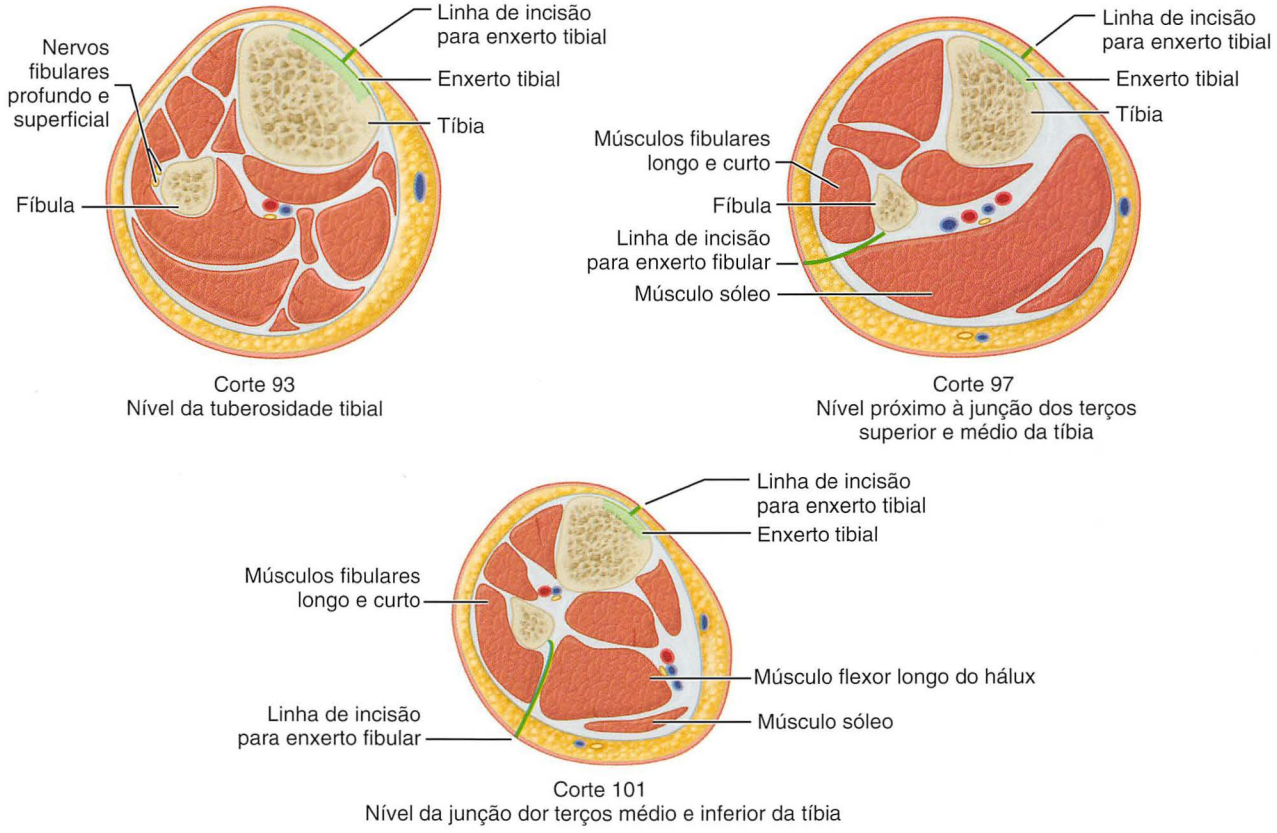

FIGURA 1-18 Cortes transversais da perna mostrando a linha do acesso para a remoção de transplantes de toda a fíbula ou enxertos fibulares. O segmento *colorido* mostra a parte da tíbia a ser removida. Os ângulos espessos e fortes da tíbia não são violados. **VEJA A TÉCNICA 1-7.**

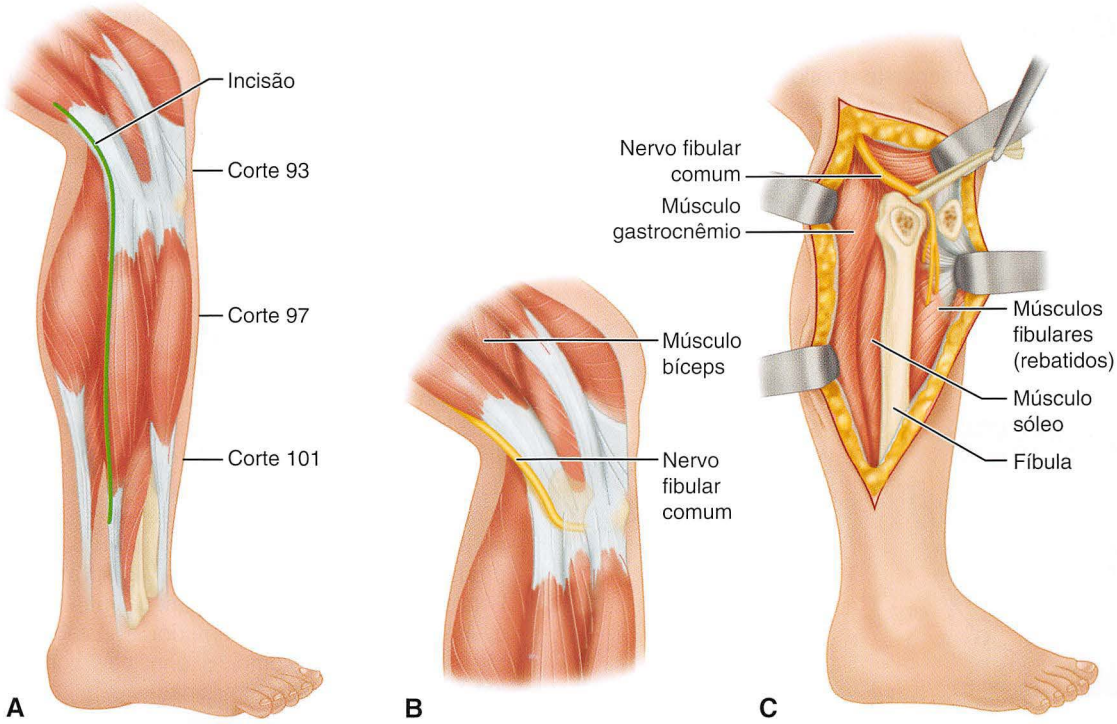

FIGURA 1-19 Ressecção da fíbula para transplante. **A,** Linha de incisão da pele; são indicados os níveis de cortes transversais mostrados na Figura 1-18. **B,** Relação do nervo fibular comum com a cabeça e o colo da fíbula. **C,** Método de Henry de deslocamento do nervo fibular para expor a cabeça e o colo da fíbula. **VEJA A TÉCNICA 1-7.**

- Ao continuar com a dissecção, proteja os vasos tibiais anteriores que passam entre o colo da fíbula e a tíbia por meio de uma dissecção subperiosteal.
- Após a ressecção ser concluída, suture o tendão do bíceps e o ligamento colateral fibular aos tecidos moles adjacentes.

ENXERTOS ÓSSEOS ESPONJOSOS DA CRISTA ILÍACA

A menos que uma força considerável seja necessária, o enxerto esponjoso atende a praticamente qualquer exigência. Independentemente de as células no enxerto permanecerem viáveis, os resultados clínicos indicam que os enxertos esponjosos incorporam-se mais rápido ao osso hospedeiro do que os enxertos corticais.

O enxerto esponjoso grande e o corticoesponjoso podem ser obtidos a partir da crista ilíaca anterossuperior e da crista ilíaca posterior. Enxertos esponjosos pequenos podem ser obtidos a partir do trocânter maior do fêmur, do côndilo femoral, da metáfise proximal da tíbia, do maléolo medial da tíbia, do olecrano e do rádio distal. Pelo menos 2 cm do osso subcondral devem permanecer para evitar o colapso da superfície articular.

Se forma e resistência são desnecessárias, múltiplos enxertos de lascas ou *chips* podem ser removidos. Quando a preservação da crista ilíaca é desejável, o córtex externo do ílio pode ser removido junto com o osso esponjoso considerável. Se um pedaço mais rígido do osso for desejável, o terço posterior ou anterior da crista do ílio é um local doador satisfatório. Para enxertos de cunha, os cortes são feitos em um ângulo direito à crista. Jones et al. observaram que enxertos ilíacos de espessura total coletados com uma serra elétrica são mais fortes do que os enxertos coletados com um osteótomo, presumivelmente devido ao número menor de microfraturas do osso com a serra.

Se o paciente estiver na posição prona, o terço posterior do ílio é usado; se estiver na posição supina, o terço anterior está disponível (Fig. 1-20). Nas crianças, a fise da crista ilíaca é geralmente preservada junto aos músculos fixados. Para isso, um corte é feito paralelo e abaixo da apófise, e este segmento é fraturado em galho verde na extremidade posterior. Normalmente, somente um córtex e o osso esponjoso são removidos para enxertos, e a crista fraturada, junto com a apófise, é substituída em contato com o ílio remanescente e mantida no lugar com suturas pesadas não absorvíveis. Quando os enxertos de espessura total são removidos do ílio em adultos, um procedimento semelhante pode ser realizado, preservando a crista do ílio e seu contorno externo. O paciente não consegue detectar rapidamente a ausência do osso, e o resultado estético é superior. Também é menos provável que esse método resulte em uma hérnia por "deslizamento". Wolfe e Kawamoto descreveram um método para retirar o osso de espessura total do ílio anterior; a crista ilíaca é dividida oblíqua, medial e lateralmente de modo que as tábuas da crista possam ser reaproximadas após a excisão do osso (Fig. 1-21). Eles também usaram este método em crianças mais velhas sem qualquer evidência de distúrbio de crescimento da fise da crista ilíaca.

REMOÇÃO DE UM ENXERTO ÓSSEO ILÍACO

A coleta do osso de autoenxerto do ílio tem as suas complicações. O desenvolvimento de hérnias tem sido relatado em pacientes de quem foram retirados enxertos ilíacos maciços de espessura total. Os enxertos de músculo/pedículo para a artrodese do quadril (veja o Capítulo 3 para se informar sobre as técnicas de artrodese do quadril) também resultaram em hérnia quando ambos os córtices foram removidos. Com esse enxerto, os músculos abdutores e a camada de periósteo são lateralmente removidos com o enxerto. A reparação cuidadosa das estruturas de suporte remanescentes após a remoção de um enxerto ilíaco é importante e, provavelmente, o melhor método de evitar estas hérnias. É menos provável que as janelas de espessura total feitas abaixo da crista ilíaca levem à formação da hérnia. Além da formação da hérnia, lesões nervosas, lesões arteriais ou deformidade estética podem ser um problema após a coleta do osso ilíaco. O nervo cutâneo femoral lateral e o nervo ilioinguinal estão em risco durante a coleta do osso a partir do ílio anterior. Os nervos cluneais superiores estão em risco se a dissecção for conduzida além de 8 cm da parte lateral à posterossuperior da espinha ilíaca (Fig. 1-22). Os vasos glúteos superiores podem ser danificados pela retração contra o teto da incisura ciática. A remoção de enxertos grandes de espessura total a partir do ílio anterior pode alterar o contorno da crista anterior, produzindo deformidade estética significativa (Fig. 1-24). Fístula arteriovenosa, pseudoaneurisma, lesão ureteral, avulsão da espinha ilíaca anterior e instabilidade pélvica têm sido relatados como as principais complicações da coleta do enxerto da crista ilíaca.

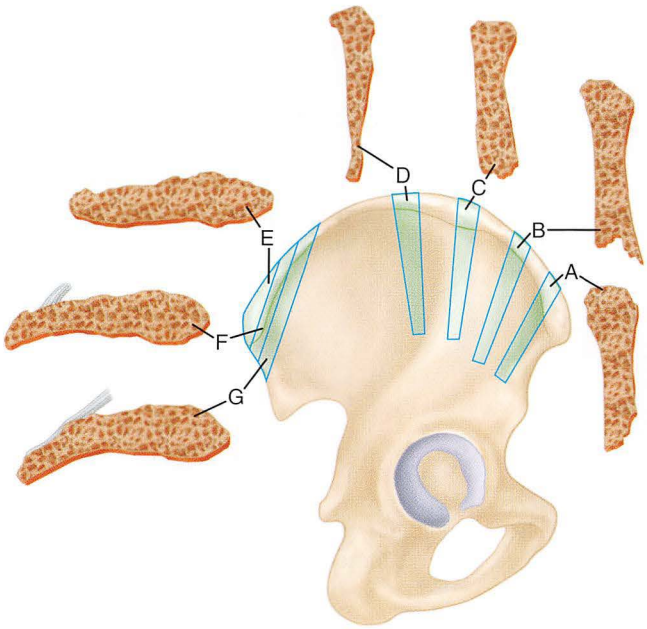

FIGURA 1-20 Cortes coronais **(A-D)** a partir da porção anterior do ílio. O acompanhamento dos cortes transversais mostra a largura do osso e sua estrutura esponjosa. Os enxertos ilíacos para a fusão da coluna são normalmente removidos do terço posterior da crista **(E-G)**.

TÉCNICA 1-8

- Faça uma incisão ao longo da borda subcutânea da crista ilíaca no ponto de contato do periósteo com as origens do músculo glúteo e do músculo do tronco; conduza a incisão até o osso.
- Quando a crista do ílio não for necessária como parte do enxerto, divida a face lateral ou ambas as faces da crista em continuidade com o periósteo e os músculos fixados. Para evitar hemorragia, disseque subperiostealmente.

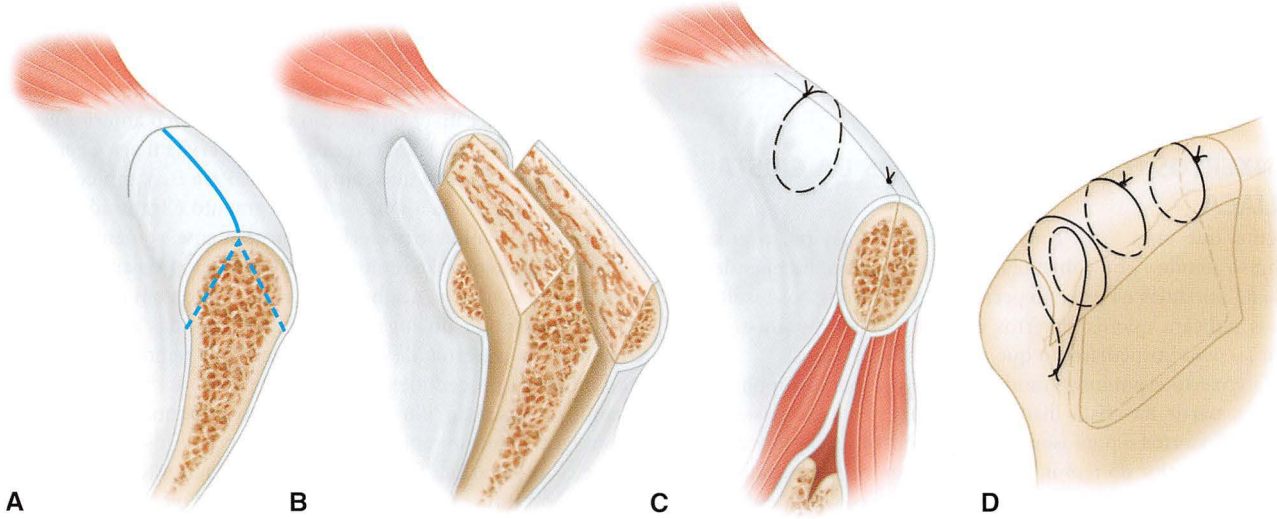

FIGURA 1-21 Técnica de Wolfe-Kawamoto de retirada do enxerto ósseo ilíaco. **A** e **B,** As tábuas externas da crista ilíaca são divididas obliquamente com retenção das fixações musculares e periosteais. **C** e **D,** Fechamento do local doador. Note o deslocamento anterior da reinserção da crista à espinha ilíaca anterossuperior **(D).** (Redesenhado de Wolfe SA, Kawamoto HK: Taking the iliac-bone graft: a new technique, *J Bone Joint Surg* 60A:411, 1978.)

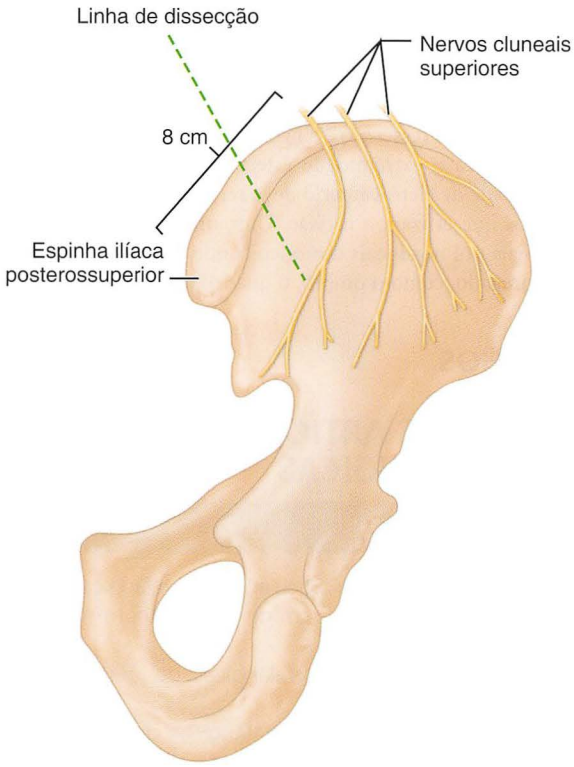

FIGURA 1-22 Vista posteroanterior da pelve mostrando os nervos cluneais superiores cruzando a crista ilíaca posterior iniciando-se a 8 cm da parte lateral à espinha ilíaca posterossuperior. **VEJA A TÉCNICA 1-8.**

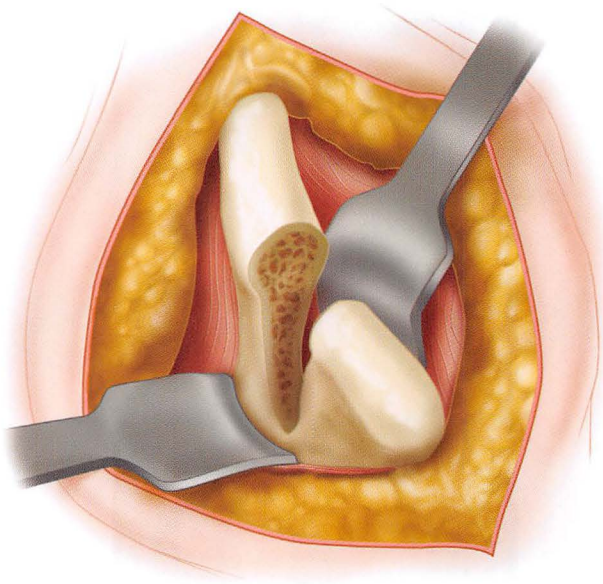

FIGURA 1-23 Método de remoção do segmento coronal de espessura total do ílio. (Redesenhado de Abbott LC: The use of iliac bone in the treatment of ununited fractures, *AAOS Instr Course Lect* 2:13, 1944.) **VEJA A TÉCNICA 1-8.**

- Se um enxerto esponjoso com um córtex é desejado, eleve somente os músculos da tábua interna ou externa do ílio. A tábua cortical interna com osso esponjoso subjacente pode ser preferível devido ao biotipo do corpo.
- Para enxertos de espessura total, retire também o músculo ilíaco da tábua interna do ílio (Fig. 1-23).
- Quando enxertos de lascas ou chips são necessários, remova-os com um osteótomo ou goiva da superfície exterior da asa ilíaca, retirando somente um córtex.
- Após a remoção da crista, osso esponjoso considerável pode ser obtido pela inserção de uma cureta dentro do espaço esponjoso entre os dois córtices intactos.
- Ao remover um enxerto cortical da tábua externa, primeiro delineie a área com um osteótomo ou serra elétrica. Em seguida, descole o enxerto com movimentos de alavanca leves com um osteótomo largo. Enxertos de cunha ou enxertos de espessura total podem ser removidos de maneira mais fácil com uma serra elétrica; essa técnica também é menos traumática do que quando são usados um osteótomo e um martelo. Para esta finalidade, uma serra oscilante ou uma broca cortante pneumática são satisfatórias. Evite o calor excessivo irrigando com soro fisiológico à temperatura ambiente. Evite remover demais a crista no sentido anterior e deixar uma deformidade inestética posteriormente (Fig. 1-24).
- Após a remoção dos enxertos, junte e suture com precisão o periósteo e as origens musculares com suturas interrompidas fortes.
- Às vezes, o sangramento do ílio é profuso; evite usar Gelfoam (espuma de gelatina) e cera para osso, e depender da compressa e da pressão local. Gelfoam e cera para osso são materiais estrangeiros. A cera para osso aparenta retardar a consolidação óssea, e Gelfoam em grandes quantidades tem sido associado com a drenagem serosa estéril de feridas. Foi relatado que o colágeno microcristalino é mais eficiente na redução de perda sanguínea do osso esponjoso do que o pó de trombina ou a espuma de gelatina umedecida com trombina. Sucção suave da ferida por 24 a 48 horas, combinada com a obliteração meticulosa do espaço morto, é satisfatória para o manejo destas feridas.
- Ao coletar o osso a partir do ílio posterior, Colterjohn e Bednar recomendaram fazer a incisão paralela aos nervos cluneais superiores e perpendicular à crista ilíaca posterior (Fig. 1-22).

ACESSOS CIRÚRGICOS

Uma abordagem cirúrgica deve fornecer acesso fácil a todas as estruturas consideradas. A incisão deve ser longa o suficiente para não dificultar qualquer parte da operação. Quando realizada, deve-se igualar ou pelo menos considerar as dobras naturais da pele a fim de evitar cicatrizes indesejáveis. Uma incisão longitudinal na superfície flexora ou extensora de uma articulação pode causar uma cicatriz grande e inestética, ou mesmo um queloide que pode restringir permanentemente o movimento. Uma incisão mediolateral longitudinal, especialmente em um dedo ou polegar ou na borda ulnar da mão, produz poucas cicatrizes, uma vez que está localizada onde os movimentos da pele são relativamente reduzidos. O acesso também deve causar o menor dano possível nas estruturas mais profundas. Ele deve seguir as linhas de clivagem e os planos da fáscia, e, quando possível, passar entre os músculos, em vez de através deles. Nervos e vasos importantes devem ser poupados por

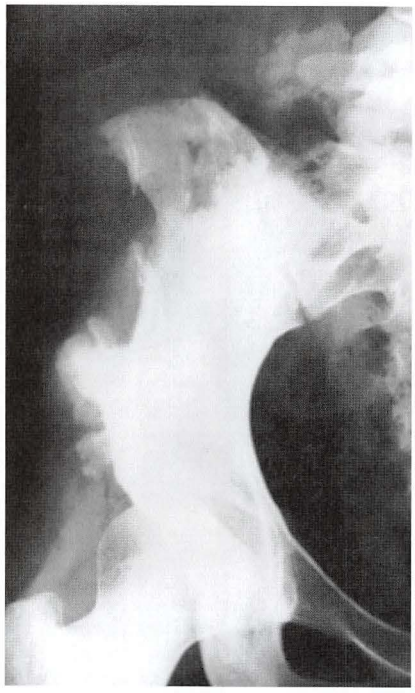

FIGURA 1-24 Defeito no ílio após um enxerto grande ser removido. A borda anterior do ílio que incluía a espinha ilíaca anterossuperior foi preservada; porém, como o defeito era muito grande, a deformidade era visível mesmo sob a roupa. A perda estética do contorno foi melhorada pela remoção de mais ossos da crista posteriormente. **VEJA A TÉCNICA 1-8.**

meio de sua localização e proteção ou evitados completamente; quando uma estrutura importante estiver em perigo imediato, ela deve ser exposta. Além de aprender os acessos descritos por outros, o cirurgião deve conhecer a anatomia tão bem que uma abordagem pode ser modificada quando necessário.

Nem todos os acessos são descritos neste capítulo; somente aqueles que eu e meus colegas consideramos adequados para a maioria das operações ortopédicas agora em uso. Acessos adicionais são descritos em outras seções deste livro. Há um interesse recente nas artroplastias totais de articulações menos invasivas. Esses acessos são descritos nos Capítulos 3, 7, 10 e 12.

Cicatrizes desnecessárias e desfiguração devem ser evitadas. É injustificável fazer uma incisão longa paralela à cicatriz de uma incisão longa anterior. Uma incisão através de uma cicatriz antiga se consolida tão bem quanto uma nova incisão; e ainda que a cicatriz possa não estar em um local ideal, as estruturas mais profundas podem ser alcançadas pela retração da pele e dos tecidos subcutâneos. Uma segunda incisão feita paralela e próxima a uma cicatriz antiga pode afetar a circulação na tira de pele entre as duas, resultando em necrose da pele.

A posição do paciente para a cirurgia também é importante. Isso deve ser devidamente estabelecido antes do início da operação, e devem ser adotadas medidas para evitar alterações indesejáveis na posição durante a operação. O cirurgião deve ser capaz de alcançar facilmente todas as partes do campo operatório.

Um torniquete, a menos que especificamente contraindicado, deve sempre ser usado em cirurgias nas extremidades; o campo seco que ele fornece faz com que a dissecção seja mais fácil, a técnica cirúrgica menos traumática, e o tempo necessário para a operação mais curto. Além disso, em um campo seco, os nervos cutâneos são identificados e protegidos de maneira mais fácil, e muitas vezes eles podem ser usados como guias para as estruturas mais profundas. A identificação, a dissecção e a ligadura dos vasos também são facilitadas. Embora a extremidade esteja temporariamente isquêmica, uma unidade de eletrocautério deve ser usada para cauterizar vasos pequenos que cruzam a incisão. Uma unidade de eletrocautério é ainda mais útil nos locais cirúrgicos onde um torniquete não pode ser empregado, como o ombro, o quadril, a coluna e a pelve.

ARTELHOS

ACESSO ÀS ARTICULAÇÕES INTERFALÂNGICAS

TÉCNICA 1-9

- Para procedimentos na articulação interfalângica do hálux, faça uma incisão de 2,5 cm de comprimento no aspecto medial do hálux.
- Para as articulações interfalângicas do quinto artelho, faça uma incisão lateral.
- Aborde as articulações interfalângicas do segundo, terceiro e quarto artelhos por meio de uma incisão imediatamente lateral ao tendão do extensor correspondente.
- Conduza a dissecção através do tecido subcutâneo e da fáscia até a cápsula da articulação.
- Afaste as bordas da incisão com cuidado para evitar dano aos vasos e nervos digitais dorsais ou plantares; retraia os nervos e vasos dorsais dorsalmente, e os nervos e vasos plantares plantarmente.
- Para expor as superfícies articulares, abra a cápsula no sentido transversal ou longitudinal.

ACESSOS À ARTICULAÇÃO METATARSOFALÂNGICA DO HÁLUX

A articulação metatarsofalângica do hálux pode ser exposta de diversas maneiras. Duas dessas são descritas.

ACESSO MEDIAL À ARTICULAÇÃO METATARSOFALÂNGICA DO HÁLUX

TÉCNICA 1-10

- Faça uma incisão curva de 5 cm de comprimento no aspecto medial da articulação (Fig. 1-25A). Inicie a incisão imediatamente proximal à articulação interfalângica, curve-a sobre o dorso da articulação metatarsofalângica medial até o tendão do extensor longo do hálux, e termine no aspecto medial do primeiro metatarsal a 2,5 cm proximal à articulação.
- Conforme a fáscia profunda é incisada, retraia lateralmente o ramo medial da primeira artéria metatarsal dorsal e o ramo medial do nervo dorsomedial (um ramo do nervo fibular superficial), que supre a face medial do hálux.

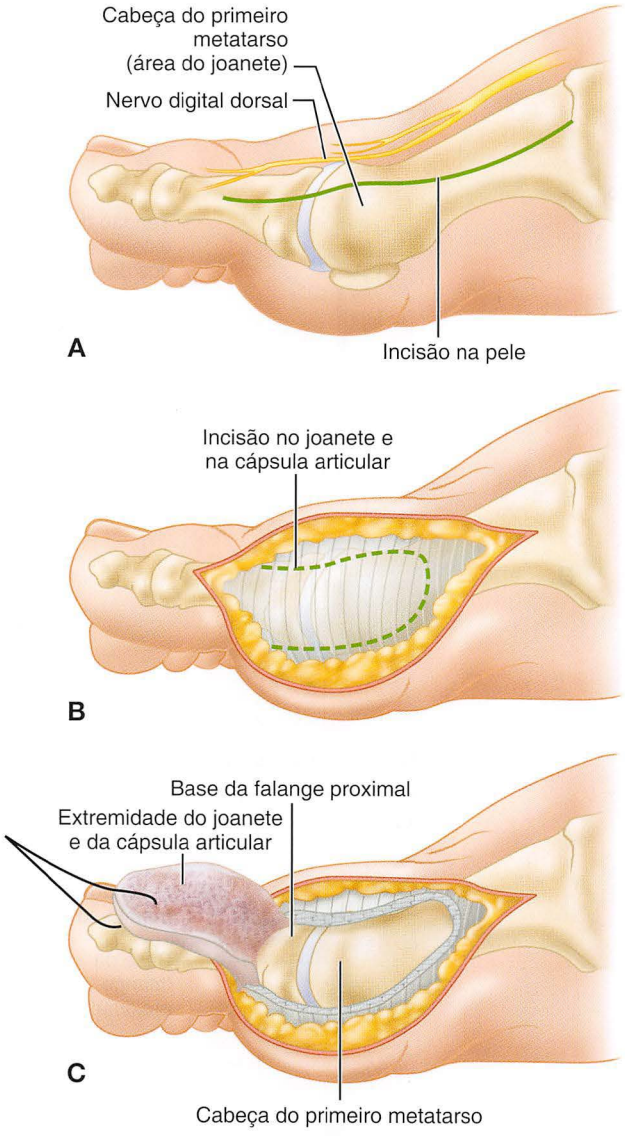

FIGURA 1-25 **A-C, Acesso medial à articulação metatarsofalângica do hálux (veja texto).** (Modificado de Hoppenfeld S, deBoer P: *Surgical exposures in orthopaedics: the anatomic approach*, Philadelphia, 2003, Lippincott Williams & Wilkins.) **VEJA A TÉCNICA 1-10.**

- Disseque a fáscia a partir do dorso até a bursa sobre o aspecto medial da cabeça metatarsal.
- Faça uma incisão curva através da bursa e da cápsula da articulação (Fig. 1-25B); inicie a incisão sobre o aspecto dorsomedial da articulação, continue-a proximalmente dorsal à cabeça metatarsal, e plantar e distalmente ao redor da articulação. Termine no sentido distal no aspecto medioplantar da articulação metatarsofalângica. Essa incisão forma um retalho elíptico em forma de raquete fixado na base da falange proximal (Fig. 1-25C). Embora a reflexão distal deste retalho exponha amplamente a primeira articulação metatarsofalângica, o uso de um acesso dorsomedial é preferível, uma vez que a consolidação do retalho de pele pode ser retardada.

ACESSO DORSOMEDIAL À ARTICULAÇÃO METATARSOFALÂNGICA DO HÁLUX

TÉCNICA 1-11

- Inicie a incisão imediatamente proximal à articulação interfalângica e continue-a no sentido proximal por 5 cm paralelo com e medial ao tendão do extensor longo do hálux.
- Para expor a cápsula, divida a fáscia e afaste o tendão.
- A cápsula pode ser incisada pela formação de um retalho com sua fixação na base da primeira falange, como no acesso anterior, ou pela continuação da dissecção no plano da incisão da pele.

ACESSO ÀS ARTICULAÇÕES METATARSOFALÂNGICAS DO ARTELHO

TÉCNICA 1-12

- A segunda, a terceira e a quarta articulações metatarsofalângicas são alcançadas por uma incisão dorsolateral paralela ao tendão do extensor correspondente (Fig. 1-26).
- A quinta articulação metatarsofalângica é mais bem exposta por uma incisão reta ou curva dorsal ou dorsolateral.
- As cápsulas articulares podem ser abertas transversal ou longitudinalmente, conforme necessário.

CALCÂNEO

Os acessos ao calcâneo são realizados de maneira mais fácil com o paciente na posição prona. No entanto, o acesso medial pode ser feito com o paciente na posição supina com o joelho flexionado e o pé cruzado na perna oposta. O acesso lateral também pode ser feito com o paciente na posição supina colocando um saco de areia sob a nádega ipsilateral, girando internamente o quadril e evertendo o pé.

ACESSO MEDIAL AO CALCÂNEO

TÉCNICA 1-13

- Inicie a incisão a 2,5 cm anterior e a 4 cm inferior ao maléolo medial, conduzindo-a no sentido posterior ao longo da superfície medial do pé até o tendão de Aquiles.
- Divida a gordura e a fáscia, e defina a margem inferior dos abdutores dos háluces.
- Mobilize o ventre muscular e retraia-o dorsalmente para expor os aspectos medial e inferomedial do corpo do calcâneo.
- Continue a dissecção distalmente dividindo a aponeurose plantar e os músculos fixados ao calcâneo ou retirando estes do osso com um osteótomo. Com cuidado, evite o nervo medial do calcâneo e o nervo do abdutor do dedo mínimo.

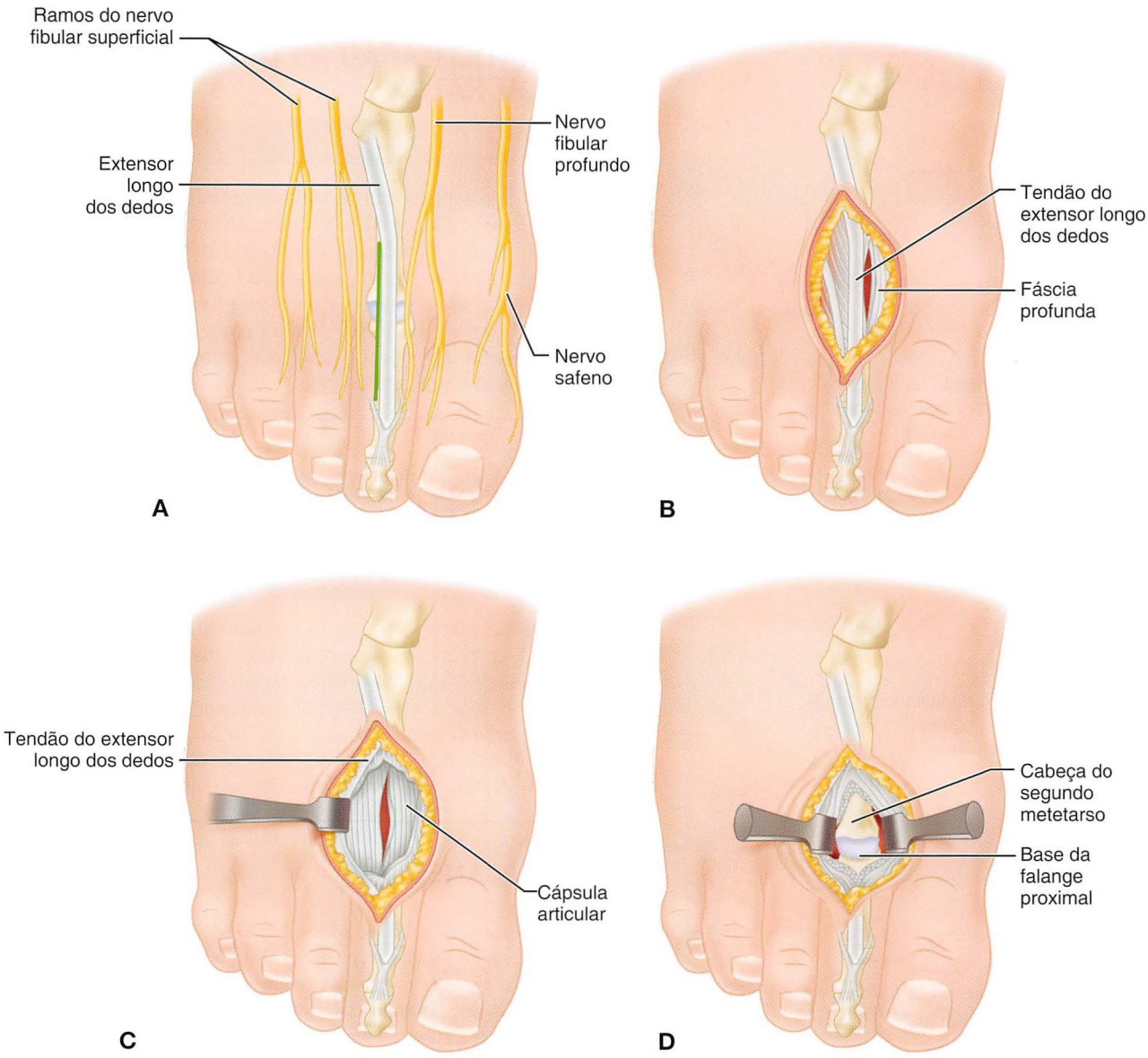

FIGURA 1-26 Acessos às articulações metatarsofalângicas do segundo, terceiro, quarto e quinto artelhos. **A,** Incisão da pele. **B,** Incisão através da fáscia profunda medial até os tendões. **C,** Incisão longitudinal na cápsula articular. **D,** A articulação é exposta. (Modificado de Hoppenfeld S, deBoer P: *Surgical exposures in orthopaedics: the anatomic approach,* Philadelphia, 2003, Lippincott Williams & Wilkins.) **VEJA A TÉCNICA 1-12.**

A superfície inferior do corpo do calcâneo pode ser exposta subperiostealmente.

ACESSO LATERAL AO CALCÂNEO

TÉCNICA 1-14

- Inicie a incisão na margem lateral do tendão de Aquiles próximo à sua inserção, e passe-o distalmente a um ponto 4 cm inferior ao e 2,5 cm anterior ao maléolo lateral (Fig. 1-28).
- Divida as fáscias superficiais e profundas, isole os tendões fibulares, e incise e eleve o periósteo abaixo dos tendões para expor o osso.
- Se necessário, e se não há infecção, divida os tendões por Z-plastia e repare-os mais tarde.

ACESSO EM FORMA DE U AO CALCÂNEO

TÉCNICA 1-15

- Com o paciente na posição prona, apoie a perna em um saco de areia grande.
- Para o acesso a toda a superfície plantar do calcâneo, faça uma incisão grande em forma de U ao redor dos quatro quintos posteriores do osso (Fig. 1-29).
- Após as dissecções descritas, retraia um retalho que consiste de pele, coxim gorduroso do calcanhar e fáscia plantar.

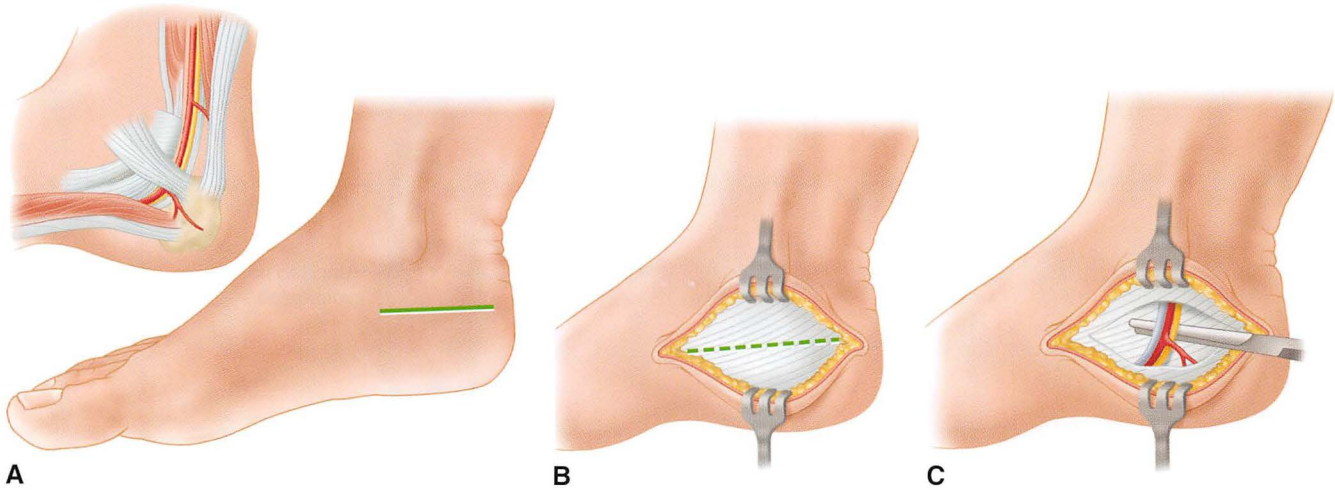

FIGURA 1-27 Acesso medial ao calcâneo. **A,** Incisão da pele. **B,** Incisão da fáscia. **C,** Isolamento do feixe neurovascular. (Modificado de Burdeaux BD: Reduction of calcaneal fractures by the McReynolds medial approach technique and its experimental basis, *Clin Orthop Relat Res* 177:93, 1983.) **VEJA A TÉCNICA 1-13.**

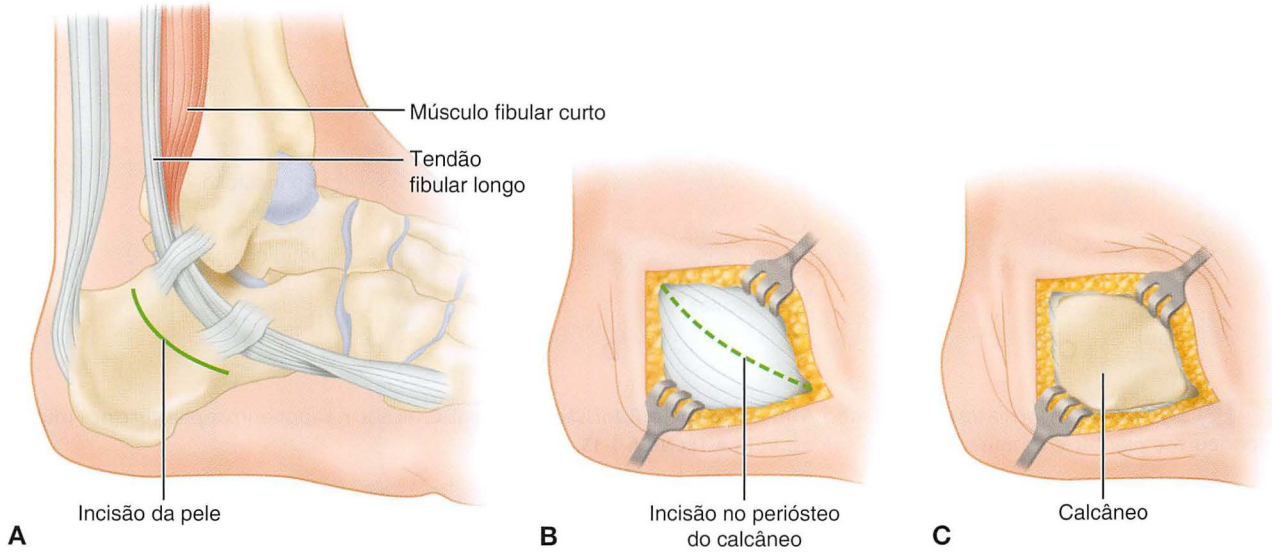

FIGURA 1-28 Acesso lateral ao calcâneo. **A,** Incisão da pele. **B,** Incisão no periósteo do calcâneo. **C,** O calcâneo é exposto. **VEJA A TÉCNICA 1-14.**

ACESSO DE KOCHER (L CURVO) AO CALCÂNEO

TÉCNICA 1-16

- O acesso de Kocher é adequado para a excisão completa do calcâneo em casos de tumor ou infecção.
- Incise a pele sobre a borda medial do tendão de Aquiles a partir de 7,5 cm proximais à tuberosidade do calcâneo até o aspecto inferoposterior da tuberosidade, continuando transversalmente ao redor do aspecto posterior do calcâneo e distalmente ao longo da superfície lateral do pé até a tuberosidade do quinto metatarsal (Fig. 1-32B).
- Divida o tendão de Aquiles na sua inserção e conduza a dissecção até o osso.
- Para alcançar a superfície superior, libere todos os tecidos abaixo do tendão de Aquiles cortado.
- O calcâneo pode ser enucleado com ou sem suas fixações periosteais.

TARSO E TORNOZELO

ACESSOS ANTERIORES

ACESSO ANTEROLATERAL AO CALCÂNEO

A abordagem anterolateral oferece um acesso excelente à articulação do tornozelo, ao tálus e à maioria dos outros

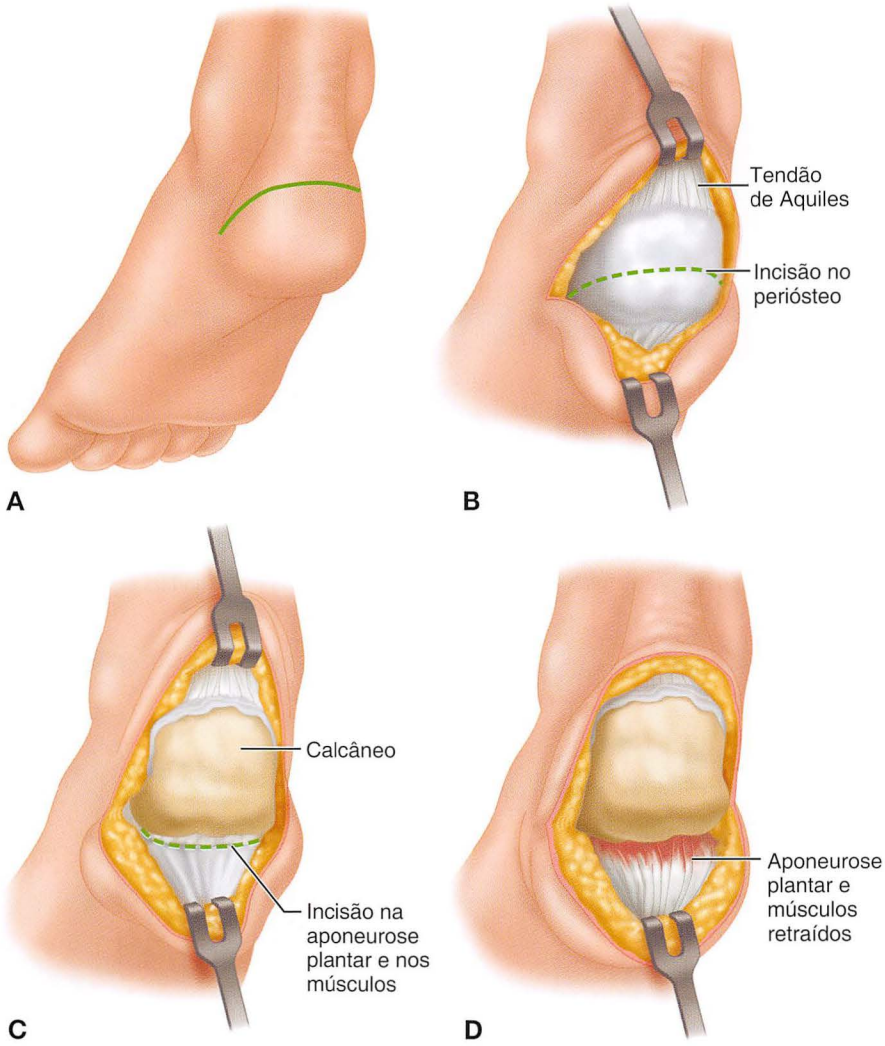

FIGURA 1-29 Acesso em forma de U ao calcâneo. **A,** Incisão da pele. **B,** Incisão periosteal. **C,** Incisão na aponeurose plantar e nos músculos. **D,** A aponeurose plantar e os músculos são retraídos. **VEJA A TÉCNICA 1-15.**

articulações tarsais, e evita todos os vasos e nervos importantes. Uma vez que tantas operações reconstrutivas e outros procedimentos envolvem as estruturas expostas, esse acesso poderia ser chamado de "incisão universal" para o pé e o tornozelo. Ele permite a excisão do tálus inteiro, e as únicas articulações tarsais que não consegue alcançar são aquelas entre o navicular e o segundo e primeiro cuneiformes.

TÉCNICA 1-17

- Inicie a incisão sobre o aspecto anterolateral da perna medial à fíbula e 5 cm proximais à articulação do tornozelo, conduzindo-a no sentido distal sobre a articulação, o aspecto anterolateral do corpo do tálus e a articulação calcaneocubóidea, e terminando na base do quarto metatarsal (Fig. 1-30A). A incisão pode iniciar mais proximalmente ou terminar mais distalmente, ou qualquer parte pode ser usada, conforme necessário.
- Incise a fáscia e os retináculos do extensor superior e inferior até o periósteo da tíbia e a cápsula da articulação do tornozelo. Essa dissecção geralmente divide a artéria maleolar anterolateral e a artéria tarsal lateral.
- Enquanto é feita a retração das bordas da ferida, identifique e proteja os ramos cutâneos dorsais intermediários do nervo fibular superficial.
- Divida o músculo extensor curto dos dedos na direção de suas fibras, ou separe-o de sua origem e reflita-o distalmente.
- Retraia medialmente os tendões extensores, a artéria dorsal do pé e o nervo fibular profundo, e incise a cápsula.
- Exponha a articulação talonavicular dissecando profundamente até os tendões, e incise sua cápsula transversalmente.
- Continue a dissecção no sentido lateral através da cápsula da articulação calcaneocubóidea, que se encontra no mesmo plano da articulação talonavicular.
- Incise a massa de gordura lateral e inferior ao colo do tálus para expor a articulação subtalar.

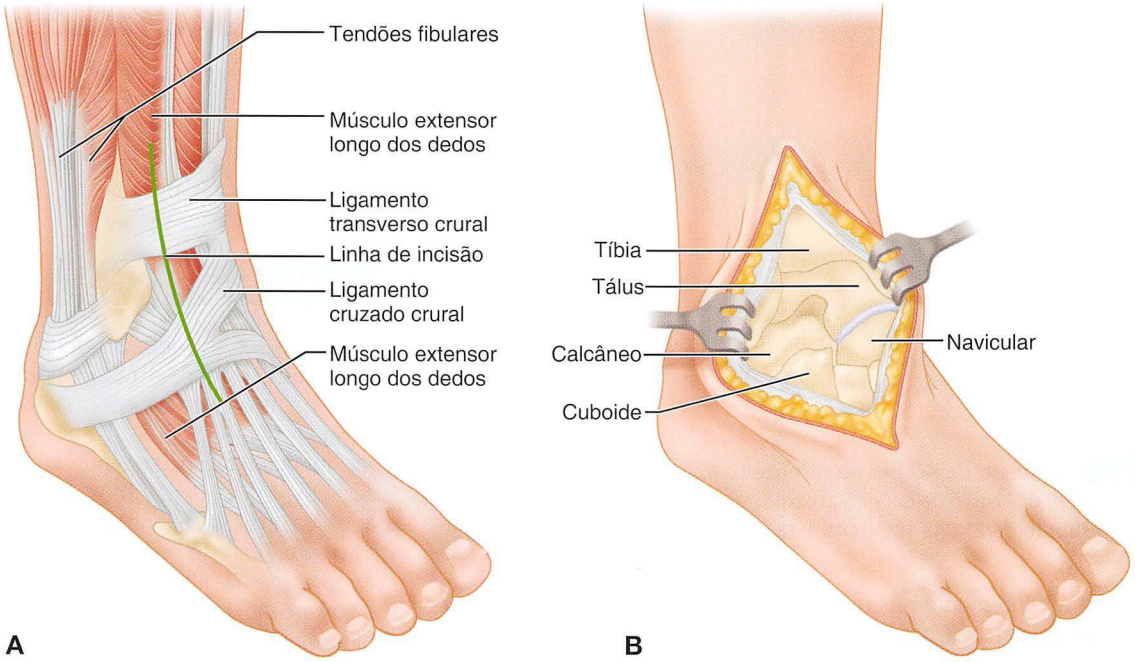

FIGURA 1-30 A e B, Acesso anterolateral à articulação do tornozelo e ao tarso. **VEJA A TÉCNICA 1-17.**

- Estenda a dissecção distalmente para fornecer acesso à articulação entre o cuboide e os quarto e quinto metatarsais e entre o navicular e o terceiro cuneiforme (Fig. 1-30B).

ACESSO ANTERIOR PARA EXPOR A ARTICULAÇÃO DO TORNOZELO E AMBOS OS MALÉOLOS

Muitas vezes, ao realizar a fusão do tornozelo por meio do acesso anterolateral, é difícil expor a parte da articulação do tornozelo entre o maléolo medial e a faceta articular medial do corpo do tálus. No entanto, por meio do acesso anterior, ambos os maléolos podem ser facilmente expostos. Geralmente, o acesso é desenvolvido entre o tendão do extensor longo do hálux e do extensor longo dos dedos (Fig. 1-31), mas ele também pode ser desenvolvido entre o tendão do tibial anterior e do extensor longo do hálux. Neste caso, o feixe neurovascular é retraído lateralmente com os tendões do extensor longo dos artelhos, e o tendão do tibial anterior é retraído medialmente.

TÉCNICA 1-18

- Inicie a incisão no aspecto anterior da perna 7,5 a 10 cm proximal ao tornozelo, e estenda-a distalmente até cerca de 5 cm distais à articulação. Seu comprimento varia de acordo com a indicação cirúrgica.
- Divida a fáscia profunda alinhada com a incisão da pele.
- Isole, faça a ligadura e divida a artéria maleolar anterolateral e a artéria tarsal lateral, exponha o feixe neurovascular com cuidado e retraia-o medialmente.
- Incise o periósteo, a cápsula e a sinóvia alinhados com a incisão da pele, e exponha a largura total da articulação

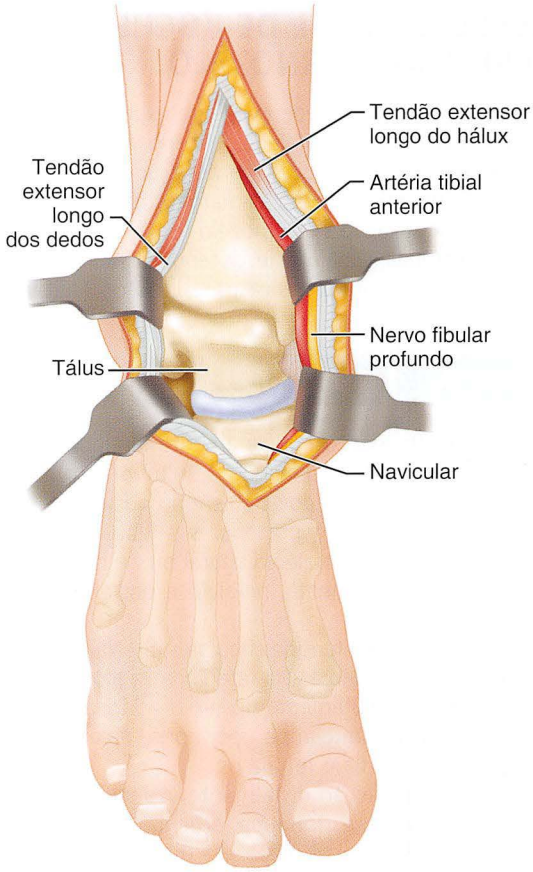

FIGURA 1-31 Acesso anterior à articulação do tornozelo. O tendão do extensor longo do hálux e do tibial anterior, junto ao feixe neurovascular, são retraídos medialmente. Os tendões do músculo extensor longo dos dedos são retraídos lateralmente. **VEJA A TÉCNICA 1-18.**

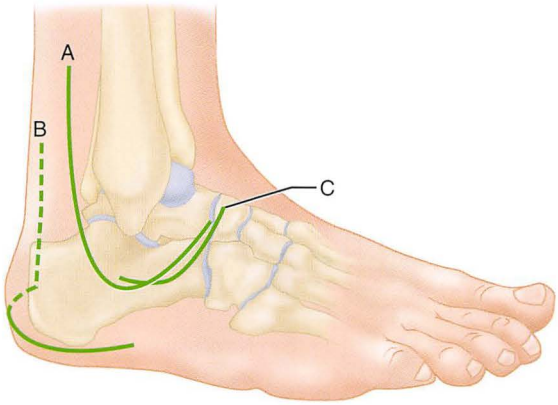

FIGURA 1-32 **A,** Acesso de Kocher ao tornozelo. **B,** Acesso de Kocher ao calcâneo. **C,** Acesso de Ollier à articulação mediotársica e à articulação subtalar. **VEJA AS TÉCNICAS 1-16, 1-19 E 1-20.**

do tornozelo anteriormente por meio da dissecção subcapsular e subperiosteal (Fig. 1-31).

ACESSOS LATERAIS AO TARSO E AO TORNOZELO

ACESSO LATERAL DE KOCHER AO TARSO E AO TORNOZELO

O acesso de Kocher oferece excelente exposição das articulações mediotársica, subtalar e do tornozelo (Fig. 1-32A). A desvantagem deste procedimento é que pode ocorrer um esfácelo da pele próximo às margens da incisão, especialmente se a luxação do tornozelo for necessária, como em uma talectomia. Geralmente, os tendões fibulares devem ser divididos. Na maioria dos casos, a incisão anterolateral é mais satisfatória.

TÉCNICA 1-19

- A partir de um ponto imediatamente lateral e distal à cabeça do tálus, curve a incisão 2,5 cm inferior à ponta do maléolo lateral, e depois no sentido posterior e proximal. Termine-a 2,5 cm posteriores à fíbula e a 5 cm proximais à ponta do maléolo lateral ou, se desejar, 5 ou 7 cm mais proximalmente, paralelo e posterior à fíbula (Fig. 1-32A).
- Incise a fáscia até os tendões fibulares e retraia-os posteriormente, protegendo a veia safena parva e o nervo sural posicionados imediatamente posterior à incisão.
- Se for necessário um campo operatório maior, divida os tendões por Z-plastia e retraia-os.
- Aprofunde a dissecção distalmente, divida o ligamento calcaneofibular, e exponha a articulação subtalar. A articulação calcaneocubóidea e a articulação talonavicular podem ser alcançadas através da parte distal desta incisão.
- Após a divisão dos ligamentos talofibulares, luxe o tornozelo por tração medial se o acesso a toda a sua superfície articular for desejado.

ACESSO DE OLLIER AO TARSO

O acesso de Ollier é excelente para uma artrodese tríplice: as três articulações são expostas através de uma pequena abertura sem muito retração, e a ferida geralmente se cicatriza bem, uma vez que o retalho proximal é dissecado em espessura total e as bordas da pele são protegidas durante a retração (Cap. 84).

TÉCNICA 1-20

- Inicie a incisão da pele sobre o aspecto dorsolateral da articulação talonavicular, estenda-a no sentido oblíquo inferoposterior, e termine a cerca de 2,5 cm inferiores ao maléolo lateral (Fig. 1-32C).
- Divida o retináculo do extensor superior na linha de incisão da pele.
- Na parte superior da incisão, exponha os tendões do extensor longo aos artelhos e retraia-os medialmente, de preferência sem abrir suas bainhas.
- Na parte inferior da incisão, exponha os tendões fibulares e retraia-os inferiormente.
- Divida a origem do músculo extensor curto dos dedos, retraia-o distalmente, e exponha o seio do tarso.
- Estenda a dissecção para expor as articulações subtalar, calcaneocubóidea e talonavicular.

ACESSO POSTEROLATERAL AO TORNOZELO

O acesso posterolateral de Gatellier e Chastang permite a redução aberta e a fixação interna de fraturas do tornozelo em que o fragmento do lábio posterior da tíbia (maléolo posterior) é grande e está lateralmente situado. Esse acesso usa o fato de que, geralmente, a fíbula está fraturada em tais lesões; caso esteja intacta, ela é osteotomizada a cerca de 10 cm proximais à ponta do maléolo lateral. O acesso também é usado para a osteocondrite dissecante que envolve a parte lateral do domo do tálus e para a osteocondromatose do tornozelo.

TÉCNICA 1-21

(GATELLIER E CHASTANG)

- Inicie a incisão a cerca de 12 cm proximais da ponta do maléolo lateral e estenda-a distalmente ao longo da margem posterior da fíbula até a ponta do maléolo. Curve a incisão anteriormente por 2,5 a 4 cm na linha dos tendões fibulares (Fig. 1-33).
- Exponha a fíbula, incluindo o maléolo lateral subperiostealmente, e incise as bainhas dos retináculos e tendões fibulares, permitindo que os tendões sejam deslocados anteriormente.
- Se a fíbula não estiver fraturada, divida-a 10 cm proximais à ponta do maléolo lateral e liberte o fragmento distal dividindo a membrana interóssea e os ligamentos
- Com cuidado, preserve os ligamentos calcaneofibular e talofibular para servir como uma dobradiça e para manter

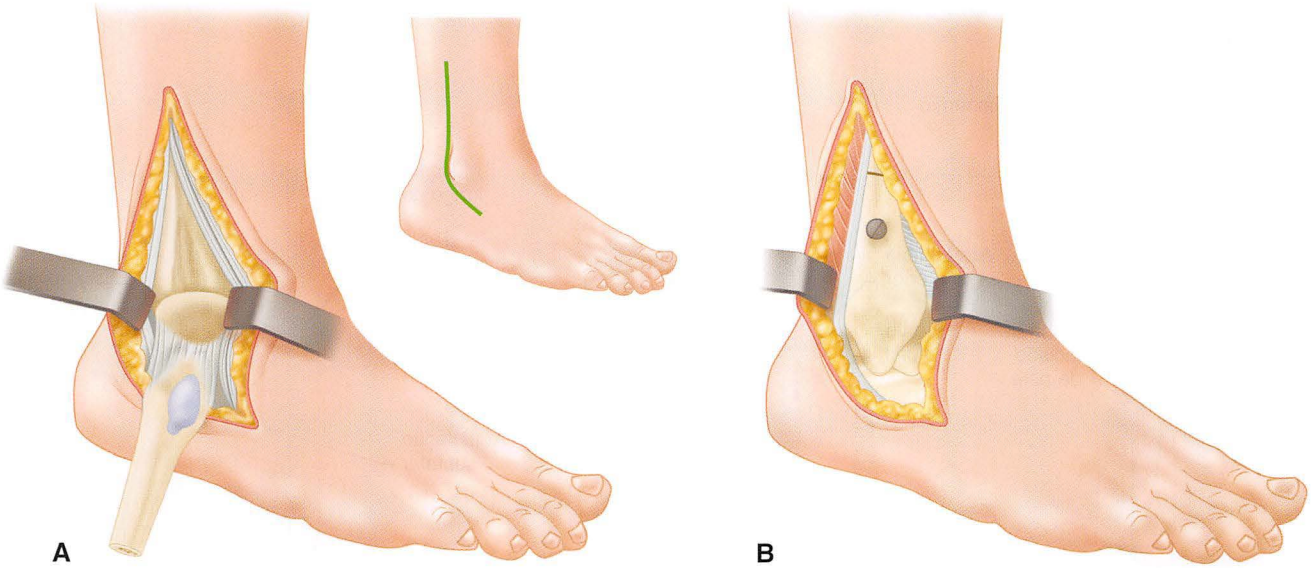

FIGURA 1-33 Acesso posterolateral de Gatellier e Chastang. **A,** Os tendões fibulares foram deslocados anteriormente, e a fíbula foi dividida; o fragmento distal foi virado lateralmente após a divisão da membrana interóssea e dos ligamentos tibiofibulares anterior e posterior. **B,** A fíbula distal foi substituída e fixada à tíbia com um parafuso de sindesmose. **VEJA A TÉCNICA 1-21.**

a integridade do tornozelo após a operação. Vire a fíbula no sentido lateral nesta dobradiça, e exponha os aspectos lateral e posterior da tíbia distal e o aspecto lateral da articulação do tornozelo. Deve-se tomar muito cuidado em crianças para evitar a ocorrência de uma fratura através da fise fibular distal ao refletir a fíbula.

- Ao fechar a incisão, reposicione a fíbula e fixe-a com um parafuso que se estenda transversalmente a partir da parte proximal do maléolo lateral, através da sindesmose tibiofibular, e até a tíbia imediatamente proximal e paralela à articulação do tornozelo.
- Perfure novamente o furo feito na fíbula para permitir a compressão através da sindesmose. Faça a dorsiflexão da articulação do tornozelo enquanto o parafuso é apertado, pois o domo talar é mais largo na sua metade anterior do que na metade posterior. A falha na nova perfuração da fíbula pode resultar em abertura da sindesmose e mortalha do tornozelo, com consequente degeneração artrítica da articulação tibiotalar. Adicione mais fixação com uma pequena placa e parafusos, se desejar.
- Reposicione os tendões, repare as bainhas e os retináculos, e feche a incisão.
- Após a consolidação da osteotomia ou da fratura, remova o parafuso para evitar que ele se solte ou quebre.

ACESSO ANTEROLATERAL AO DOMO LATERAL DO TÁLUS

Como alternativa à osteotomia maleolar lateral, Tochigi et al. descreveram uma abordagem anterolateral ao domo lateral do tálus para extensas lesões osteocondrais laterais. Todos, exceto o quarto posterior do tálus lateral, podem ser expostos. É necessária uma osteotomia da tíbia anterolateral.

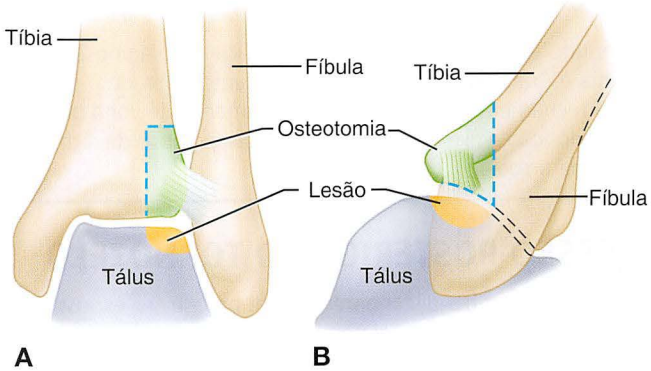

FIGURA 1-34 Acesso anterolateral de Tochigi, Amendola, Muir e Saltzman ao tálus. **A,** Vista anterior da osteotomia. **B,** Vista lateral da osteotomia. (De Tochigi Y, Amendola A, Muir D, et al: Surgical approach for centrolateral talar osteochondral lesions with an anterolateral osteotomy, *Foot Ankle Int* 23:1038, 2002.) **VEJA A TÉCNICA 1-22.**

TÉCNICA 1-22

(TOCHIGI, AMENDOLA, MUIR E SALTZMAN)

- Faça uma incisão vertical de 10 cm ao longo do canto anterolateral do tornozelo, evitando o ramo lateral do nervo fibular superficial.
- Delineie a osteotomia da tíbia anterolateral para incluir o ligamento tibiofibular anterior. A superfície cortical do fragmento deve ser de pelo menos 1 cm^2 (Fig. 1-34). Pré-perfure o fragmento para aceitar um parafuso esponjoso de 4 mm.
- Use uma micro-serra oscilante para iniciar a osteotomia em dois planos. Conclua a osteotomia com um osteótomo pequeno e estreito, alavancando-o suavemente no

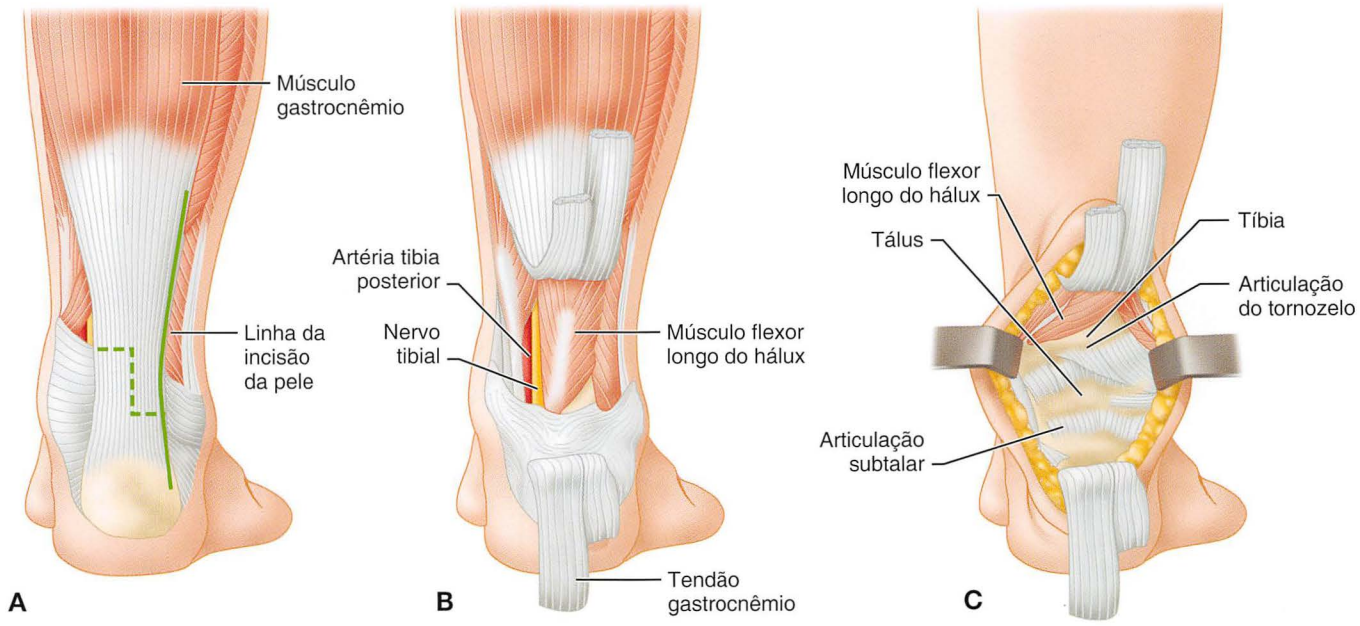

FIGURA 1-35 Acesso posterior ao tornozelo. **A,** Incisão da pele. **B,** Divisão por Z-plastia e reflexão do tendão de Aquiles. **C,** Exposição da articulação do tornozelo e da articulação subtalar após a retração do tendão do flexor longo do hálux e a capsulotomia posterior. **VEJA A TÉCNICA 1-23.**

sentido externo e giratório. A superfície cartilaginosa da tíbia é "rachada" enquanto o fragmento é girado.

- No fechamento da ferida, gire o fragmento de volta para sua posição e fixe-o com um parafuso esponjoso de 4 mm e uma arruela.

ACESSO POSTERIOR AO TORNOZELO

Se somente a tíbia distal anterolateral precisa ser exposta, a osteotomia tibial anterolateral é omitida e o nervo fibular superficial é protegido até que a sua posição se torne mais posterior ao entrar na fáscia profunda.

TÉCNICA 1-23

- Com o paciente na posição prona, faça uma incisão de 12 cm ao longo da borda posterolateral do tendão de Aquiles até a inserção do tendão no calcâneo (Fig. 1-35).
- Divida as fáscias superficial e profunda, divida o tendão de Aquiles por Z-plastia ou retraia-o, e incise a gordura e o tecido areolar à superfície posterior da tíbia no espaço entre o tendão do flexor longo do hálux e os tendões fibulares.
- Retraia o tendão do flexor longo do hálux medialmente para expor 2,5 cm da extremidade distal da tíbia, o aspecto posterior da articulação do tornozelo, a extremidade posterior do tálus, a articulação subtalar, e a parte posterior da superfície superior do calcâneo.
- Se a dissecção for mantida na lateral ao tendão do flexor longo do hálux, os vasos tibiais posteriores e o nervo tibial não estarão em risco, uma vez que este tendão os protege. Como alternativa, o tendão de Aquiles pode ser dividido imediatamente acima da articulação do tornozelo no sentido distal até a sua inserção no osso do calcanhar. Hammit, Hobgood, e Tarquinio descobriram uma taxa menor de complicação da ferida sem sacrificar a exposição usando esta técnica em vez dos acessos-padrão posteromedial e posterolateral.

ACESSOS MEDIAIS AO TORNOZELO

ACESSO MEDIAL AO TORNOZELO

Koenig e Schaefer abordaram o tornozelo a partir da face medial usando um método semelhante em princípio ao da exposição da face posterolateral de Gatellier e Chastang. Este não é um método popular, uma vez que, apesar do maior cuidado, é possível lesionar os vasos e o nervo da tíbia. No entanto, ele pode ser útil para a fratura/luxação do tálus, para outras lesões traumáticas da articulação do tornozelo, e para a osteocondrite dissecante do tálus.

TÉCNICA 1-24

(KOENIG E SCHAEFER)

- Curve a incisão imediatamente proximal ao maléolo medial (Fig. 1-36A), e divida o maléolo com um osteótomo ou uma serra elétrica pequena; preserve a fixação do ligamento deltoide.
- Subluxe o tálus e o maléolo lateralmente para alcançar as superfícies articulares.
- Mais tarde, reposicione o maléolo e fixe-o com um ou dois parafusos esponjosos. Para a fixação ser mais fácil, faça os furos para os parafusos antes da osteotomia, insira o parafuso, e então o remova. No final da operação, reinsira os parafusos e feche a ferida.
- As superfícies do osso osteotomizado são suaves, e o maléolo pode girar em um único parafuso. Dois parafusos são usados para evitar a rotação do maléolo medial osteotomizado (Fig. 1-37). A técnica interfragmentária (Cap. 53) deve ser usada para a fixação do parafuso do maléolo medial a fim de fornecer a compressão através do local da osteotomia.

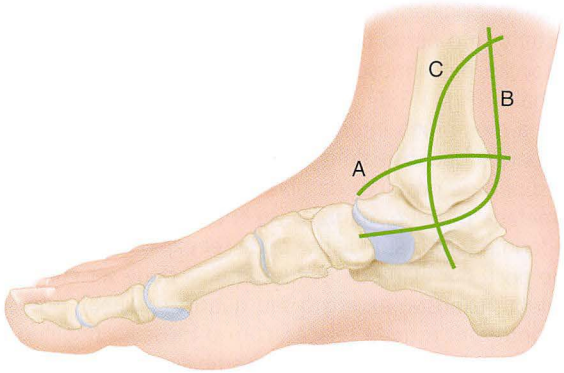

FIGURA 1-36 Incisões para os acessos mediais à articulação do tornozelo: Koenig e Schaefer (A), Broomhead (B), e Colonna e Ralston (C). **VEJA AS TÉCNICAS 1-24 E 1-25.**

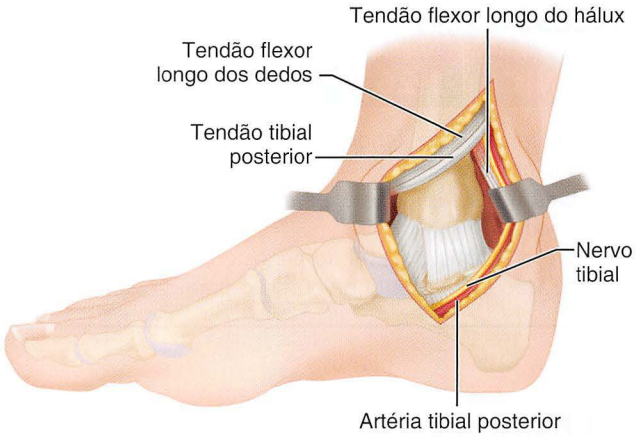

FIGURA 1-38 Acesso posteromedial de Colonna e Ralston à tíbia distal. Os tendões do tibial posterior e do flexor longo dos dedos foram retraídos anteriormente, e o tendão do flexor longo do hálux, os vasos tibiais posteriores e o nervo tibial foram retraídos posterior e lateralmente. **VEJA A TÉCNICA 1-25.**

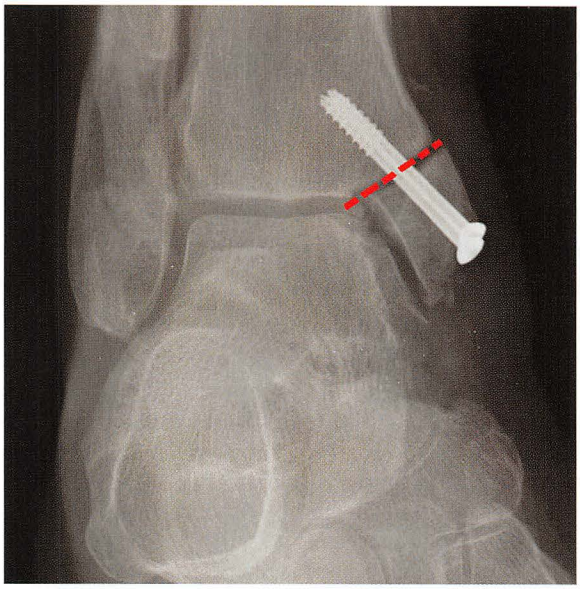

FIGURA 1-37 Osteotomia do maléolo medial para o acesso ao domo medial do tálus. Note a linha de osteotomia. **VEJA A TÉCNICA 1-24.**

ACESSO MEDIAL AO LÁBIO POSTERIOR DA TÍBIA

Broomhead recomendou uma incisão curva medial para as fraturas da parte medial do lábio posterior da tíbia que requerem redução aberta. A linha de abordagem se encontra num ponto intermediário entre a borda posterior da tíbia e a borda medial do tendão de Aquiles, se curva inferiormente ao maléolo medial até a borda medial do pé, e permite a exposição dos maléolos medial e posterior (Fig. 1-36B). Estes últimos são expostos pela reflexão da cápsula e do periósteo e pela retração dos tendões dos músculos tibial posterior, flexor longo dos dedos e flexor longo do hálux junto ao feixe neurovascular posterior e medialmente.

Colonna e Ralston descreveram a seguinte modificação do acesso de Broomhead.

TÉCNICA 1-25

(COLONNA E RALSTON)

- Inicie a incisão em um ponto cerca de 10 cm proximais e 2,5 cm posteriores ao maléolo medial e curve-a no sentido anterior e inferior através do centro do maléolo medial, e a 4 cm no sentido inferior e posterior em direção ao calcanhar (Fig. 1-36C).
- Exponha o maléolo medial refletindo o periósteo, mas preserve o ligamento deltoide.
- Divida o retináculo do flexor, e retraia o tendão do flexor longo do hálux e o feixe neurovascular posterior e lateralmente.
- Retraia medial e anteriormente os tendões do tibial posterior e do flexor longo dos dedos para expor a fratura tibial posterior (Fig. 1-38).

Além dos acessos descritos, os acessos medial curto, lateral e dorsal podem ser feitos para expor pequenas áreas das articulações tarsais e metatarsais. Em todos, vasos, nervos e tendões devem ser protegidos.

TÍBIA

A tíbia é um osso superficial que pode ser exposto anteriormente de maneira fácil sem danificar qualquer estrutura importante, exceto os tendões dos músculos tibial anterior e extensor longo do hálux, que atravessam a tíbia anteriormente em seu quarto inferior.

ACESSO ANTERIOR À TÍBIA

TÉCNICA 1-26

- Faça uma incisão longitudinal em ambas as faces da borda anterior do osso.
- Rebata a pele, e incise e eleve o periósteo sobre a área desejada.
- Retire o mínimo possível do periósteo, uma vez que sua circulação é uma fonte de nutrição para o osso.

ACESSO MEDIAL À TÍBIA

Em algumas consolidações retardadas e pseudartroses, Phemister inseriu um enxerto ósseo em um leito preparado na superfície posterior da tíbia.

TÉCNICA 1-27

(PHEMISTER)

- Faça uma incisão longitudinal ao longo da borda posteromedial da tíbia.
- Incise os tecidos subcutâneos e a fáscia profunda, e reflita o periósteo a partir da superfície posterior para a distância necessária.

ACESSO POSTEROLATERAL À TÍBIA

O acesso posterolateral é valioso nos dois terços médios da tíbia quando os aspectos anterior e anteromedial da perna estão gravemente cicatrizados. Ele também é satisfatório para a remoção de uma porção da fíbula para transferência.

TÉCNICA 1-28

(HARMON, MODIFICADO)

- Posicione o paciente na posição prona ou na lateral com a extremidade afetada virada para cima.
- Faça a incisão da pele no comprimento desejado ao longo da borda lateral do músculo gastrocnêmio no aspecto posterolateral da perna (Fig. 1-39A).
- Desenvolva o plano entre os músculos gastrocnêmio, sóleo e flexor longo do hálux posteriormente, e os músculos fibulares anteriormente (Fig. 1-39B).
- Encontre a borda lateral do músculo sóleo e retraia este e o músculo gastrocnêmio medial e posteriormente; o flexor longo do hálux tem origem na superfície posterior da fíbula (Fig. 1-39C).
- Separe da fíbula a parte distal da origem do músculo sóleo, e retraia-a posterior e medialmente (Fig. 1-39D).
- Continue a dissecção no sentido medial através da membrana interóssea separando estas fibras do músculo tibial posterior originado na mesma (Fig. 1-39E). A artéria tibial posterior e o nervo tibial são posteriores e separados da dissecção pelos músculos tibial posterior e flexor longo do hálux (Fig. 1-39F).
- Siga a membrana interóssea até a borda lateral da tíbia e separe subperiostealmente os músculos que têm origem na superfície posterior da tíbia (Fig. 1-39G e H).
- A metade posterior da fíbula se encontra na parte lateral da ferida; toda a sua diáfise pode ser explorada. A superfície posterior plana da diáfise da tíbia pode ser completamente exposta, exceto o seu quarto proximal, que se encontra em estreita relação com o músculo poplíteo e com as partes proximais dos vasos tibiais posteriores e do nervo tibial.
- Quando a operação for concluída, libere o torniquete, garanta a hemostasia, e permita que a massa muscular posterior volte para seu lugar.
- Feche livremente a fáscia profunda na face lateral da perna com poucos pontos separados.

ACESSO POSTERIOR À REGIÃO SUPEROMEDIAL DA TÍBIA

O acesso posterior à região superomedial da tíbia é útil para a fixação de fraturas divididas (*split*) posteromediais do platô tibial.

TÉCNICA 1-29

(BANKS E LAUFMAN)

- O paciente deve estar na posição prona. Inicie o segmento transversal de uma incisão em forma de taco de hóquei (Fig. 1-40A) na extremidade lateral da dobra de flexão do joelho, e estenda-a através do espaço poplíteo. Vire a incisão distalmente ao longo da face medial da panturrilha por 7 a 10 cm.
- Desenvolva o retalho angular da pele e tecido subcutâneo, e incise a fáscia profunda alinhada com a incisão da pele (Fig. 1-40B). Identifique e proteja os nervos cutâneos e os vasos superficiais.
- Defina o intervalo entre o tendão do músculo semitendinoso e a cabeça medial do músculo gastrocnêmio.
- Retraia o semitendinoso proximal e medialmente, e o componente gastrosóleo distal e lateralmente; os músculos poplíteo e flexor longo dos dedos se encontram no assoalho do intervalo (Fig. 1-40C).
- No sentido subperiosteal, eleve o músculo flexor longo dos dedos distal e lateralmente e o músculo poplíteo proximal e medialmente, e exponha a superfície posterior do quarto proximal da tíbia (Fig. 1-40D). Uma maior elevação do poplíteo irá expor a fossa do ligamento cruzado posterior.
- Se necessário, estenda a incisão distalmente ao longo da face medial da panturrilha, continuando a dissecção no mesmo plano intermuscular. O nervo tibial e a artéria tibial posterior se encontram sob o músculo sóleo.

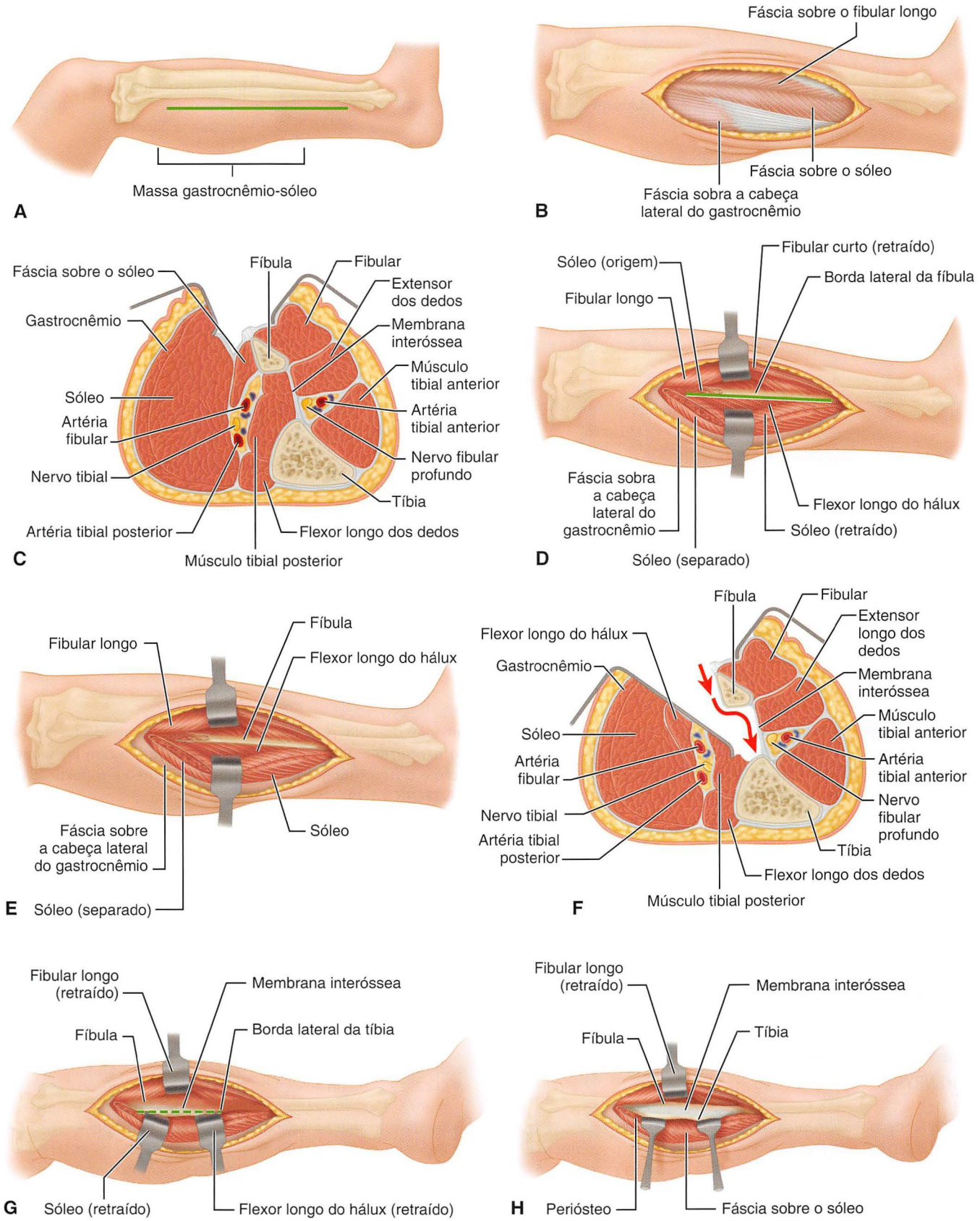

FIGURA 1-39 Acesso posterolateral à tíbia. **A,** Incisão da pele. **B,** É desenvolvido o plano entre os músculos gastrocnêmio, sóleo e flexor longo do hálux posteriormente, e os músculos fibulares anteriormente. **C,** Flexor longo do hálux com origem na superfície posterior da fíbula. **D,** A parte distal da origem do sóleo é separada da fíbula e retraída posterior e medialmente. **E,** A dissecção é feita no sentido medial através da membrana interóssea separando-se as fibras do músculo tibial posterior. **F,** A artéria tibial posterior e o nervo tibial são protegidos pelos músculos tibial posterior e flexor longo do hálux. **G** e **H,** Os músculos são separados subperiostealmente da superfície posterior da tíbia. (Modificado de Hoppenfeld S, deBoer P: *Surgical exposures in orthopaedics: the anatomic approach,* Philadelphia, 2003, Lippincott Williams & Wilkins, 2003.) **VEJA A TÉCNICA 1-28.**

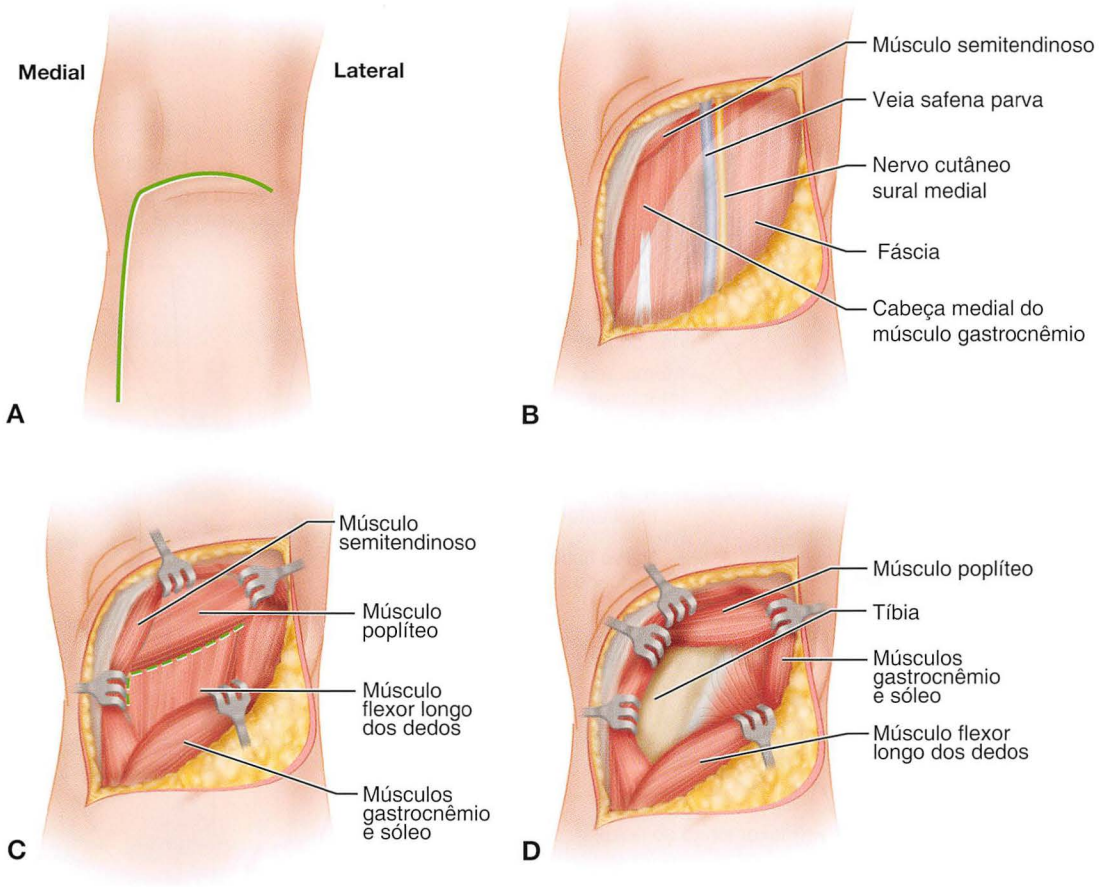

FIGURA 1-40 Acesso posterior de Banks e Laufman à região superomedial da tíbia. **A,** A incisão se estende no sentido transversal através da fossa poplítea, e então curva distalmente na face medial da panturrilha. **B,** A pele e a fáscia profunda foram incisadas e refletidas. **C,** A *linha tracejada* indica a incisão a ser feita entre o poplíteo e o flexor longo dos dedos. **D,** O poplíteo e o flexor longo dos dedos foram elevados subperiostealmente para expor a tíbia. **VEJA A TÉCNICA 1-29.**

FÍBULA

ACESSO POSTEROLATERAL À FÍBULA

TÉCNICA 1-30

(HENRY)

- Iniciando a 13 cm proximais ao maléolo lateral, incise a pele proximalmente ao longo da margem posterior da fíbula até a margem posterior da cabeça do osso, e continue mais proximalmente por 10 cm ao longo do aspecto posterior do tendão do bíceps.
- Divida as fáscias superficial e profunda. Isole o nervo fibular comum ao longo do aspecto posteromedial do tendão do bíceps na parte proximal da ferida, e liberte-o distalmente até sua entrada no músculo fibular longo (Fig. 1-41).
- Apontando a lâmina no sentido proximal e anterior, separe a parte do músculo fibular longo que tem origem na superfície lateral da cabeça da fíbula proximal ao nervo fibular comum. Retraia o nervo sobre a cabeça da fíbula.
- Localize o plano fascial entre o músculo sóleo posteriormente e os músculos fibulares anteriormente, e aprofunde a dissecção ao longo do plano até a fíbula.
- Exponha o osso retraindo os músculos fibulares anteriormente e incisando o periósteo. Ao retrair estes músculos, evite lesionar os ramos do nervo fibular profundo que se encontram nas suas superfícies profundas e estão em contato próximo com o colo da fíbula e a 5 cm proximais à diáfise.
- O quarto distal da fíbula é subcutâneo no seu aspecto lateral e pode ser exposto por meio de uma incisão longitudinal através da pele, fáscia e periósteo.

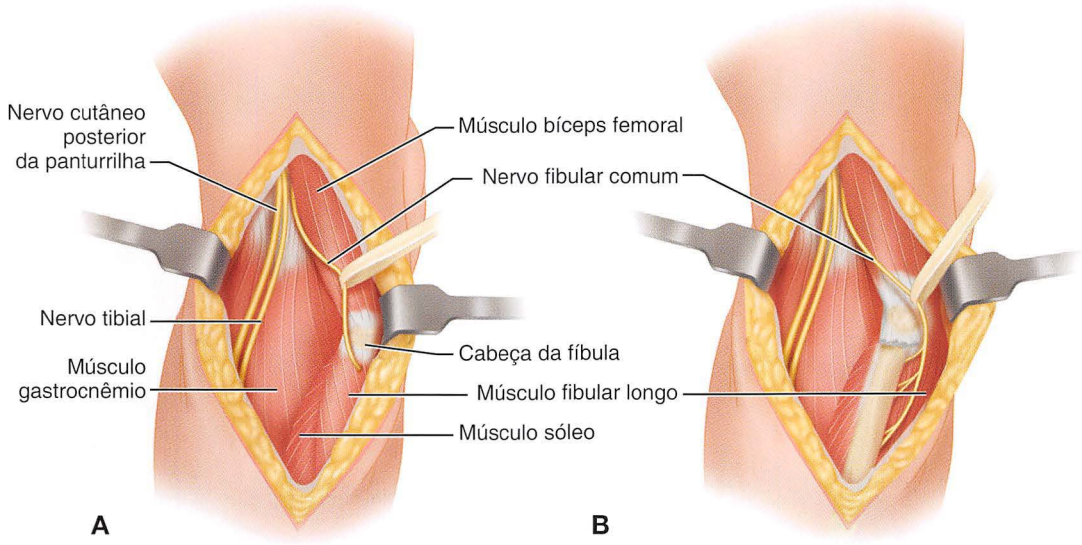

FIGURA 1-41 Método de mobilização e retração do nervo fibular comum ao acessar a fíbula proximal. **A,** Relações anatômicas. **B,** A parte do músculo fibular longo com origem na superfície lateral da cabeça da fíbula proximal ao nervo fibular comum foi separada, permitindo a retração do nervo sobre a cabeça da fíbula. **VEJA A TÉCNICA 1-30.**

JOELHO

ACESSOS ANTEROMEDIAL E ANTEROLATERAL

ACESSO PARAPATELAR ANTEROMEDIAL

Ao realizar qualquer acesso anteromedial, incluindo um para meniscectomia, o ramo infrapatelar do nervo safeno deve ser protegido (Fig. 1-42). O nervo safeno percorre no sentido posterior até o músculo sartório, e então perfura a fáscia lata entre os tendões dos músculos sartório e grácil, tornando-se subcutâneo no aspecto medial da perna; no aspecto medial do joelho, ele produz um ramo infrapatelar grande para fornecer a pele sobre o aspecto anteromedial do joelho. Existem diversas variações no local e na distribuição deste ramo infrapatelar. Consequentemente, nenhuma incisão única no aspecto antero-medial do joelho pode evitá-lo com certeza. O nervo deve ser localizado e protegido.

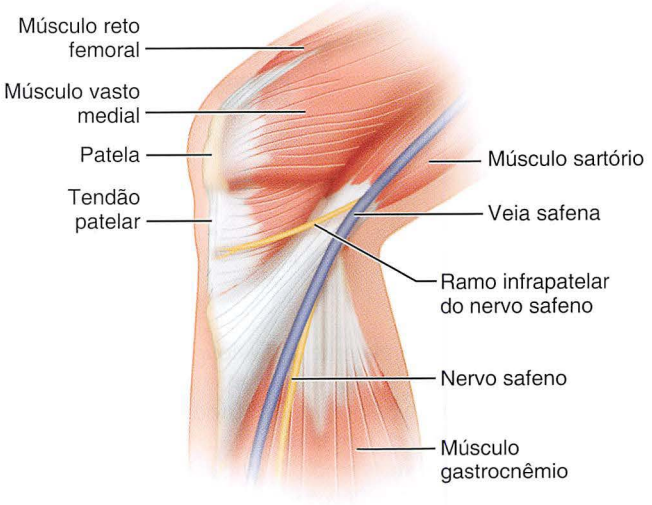

FIGURA 1-42 Relações anatômicas das estruturas superficiais no aspecto medial do joelho.

TÉCNICA 1-31 *Figura 1-43*

(VON LANGENBECK)

- Inicie a incisão na borda medial do tendão do quadríceps 7 a 10 cm proximais à patela, curve-a ao redor da borda medial da patela e de volta em direção à linha média, e termine-a na tuberosidade tibial ou distal à mesma. Como uma alternativa mais esteticamente agradável, uma incisão longitudinal centrada sobre a patela pode ser feita, refletindo medialmente o tecido subcutâneo e a fáscia superficial sobre a patela por meio da dissecção romba à borda medial da patela.
- Divida e retraia a fáscia.
- Aprofunde a dissecção entre o músculo vasto medial e a borda medial do tendão do quadríceps, e incise a cápsula e a sinóvia ao longo desta borda medial e ao longo da borda medial da patela e do tendão patelar.

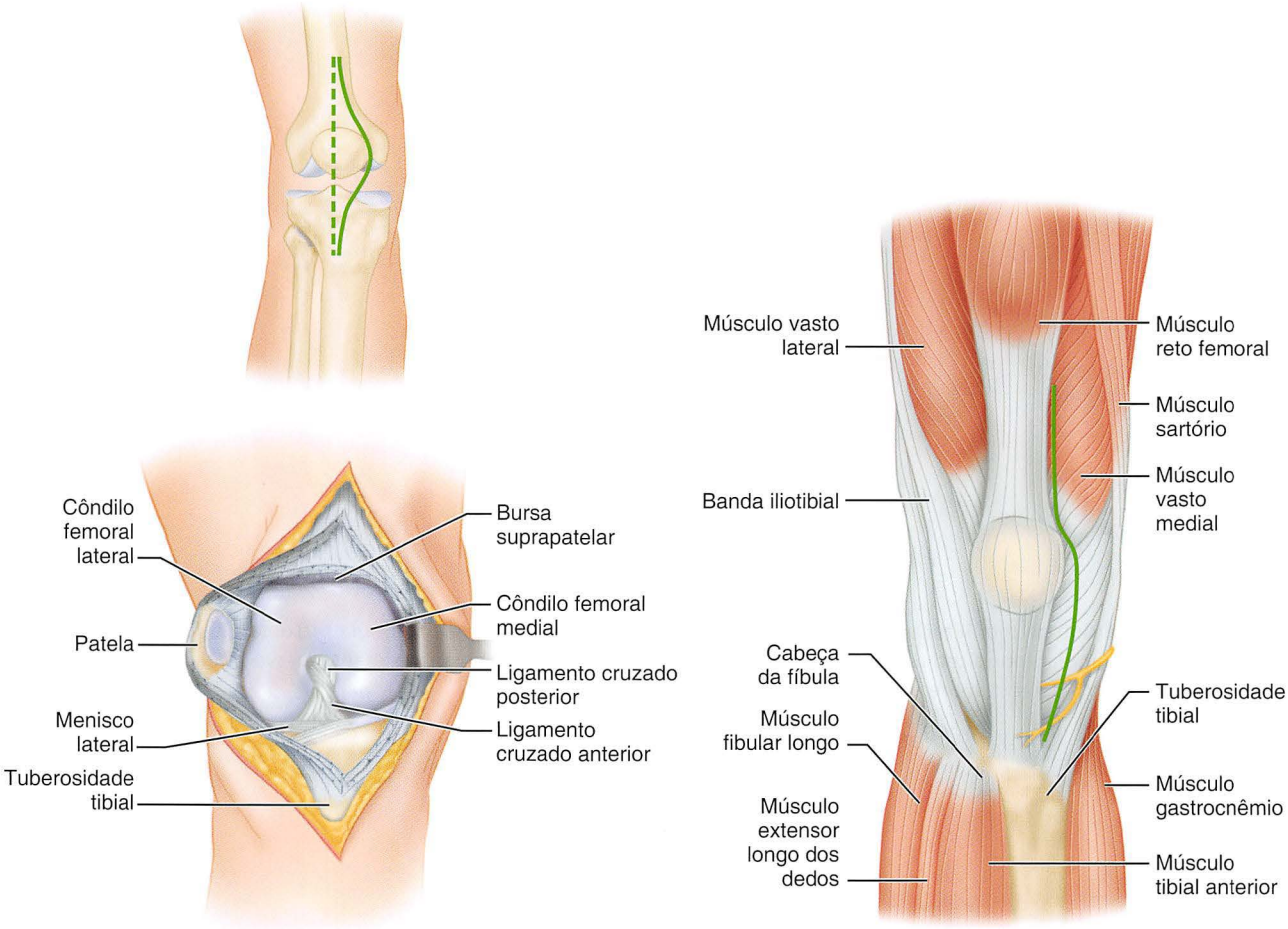

FIGURA 1-43 Acesso anteromedial à articulação do joelho. **VEJA A TÉCNICA 1-31.**

- Retraia a patela lateralmente e flexione o joelho para obter uma boa visão do compartimento anterior da articulação e da bursa suprapatelar. Divida o ligamento mucoso, se necessário (Fig. 1-46).
- Obtenha um acesso mais amplo à articulação das seguintes maneiras: (1) estenda a incisão proximalmente, (2) estenda a parte proximal da incisão no sentido oblíquo e medial e separe as fibras do vasto medial, (3) divida longitudinalmente a prega alar medial e o coxim gorduroso adjacente, e (4) mobilize a parte medial da inserção do tendão patelar subperiostealmente.
- Se a contratura do quadríceps impede uma exposição adequada, separe a tuberosidade tibial e reinsira mais tarde com um parafuso. Fernandez descreveu uma osteotomia extensa da tuberosidade tibial (Fig. 1-54) e a reinserção da tuberosidade com três parafusos interfragmentários envolvendo o córtex posterior da tíbia. Essa técnica obtém uma fixação rígida e permite uma reabilitação pós-operatória precoce.

ACESSO SUBVASTO (SUL) ANTEROMEDIAL AO JOELHO

Os problemas com luxação patelar, subluxação e osteonecrose após a artroplastia total do joelho realizada por meio de um acesso parapatelar anteromedial levaram à redescoberta do acesso subvasto (ou ao sul) anteromedial, descrito pela primeira vez por Erkes em 1929. De acordo com Hofmann et al., esse acesso preserva a vascularização da patela, poupando o ramo articular intramuscular da artéria genicular descendente, e preserva também o tendão do quadríceps, fornecendo mais estabilidade à articulação patelofemoral na artroplastia total do joelho. Esse acesso é útil para procedimentos menores do joelho anteromedial e medial. As contraindicações relativas a essa abordagem são a artroplastia do joelho anterior de grande porte e peso superior a 90 kg, o que torna difícil a eversão da patela. Em um estudo retrospectivo de 143 joelhos em 96 pacientes, In et al. observaram que, em pacientes com uma

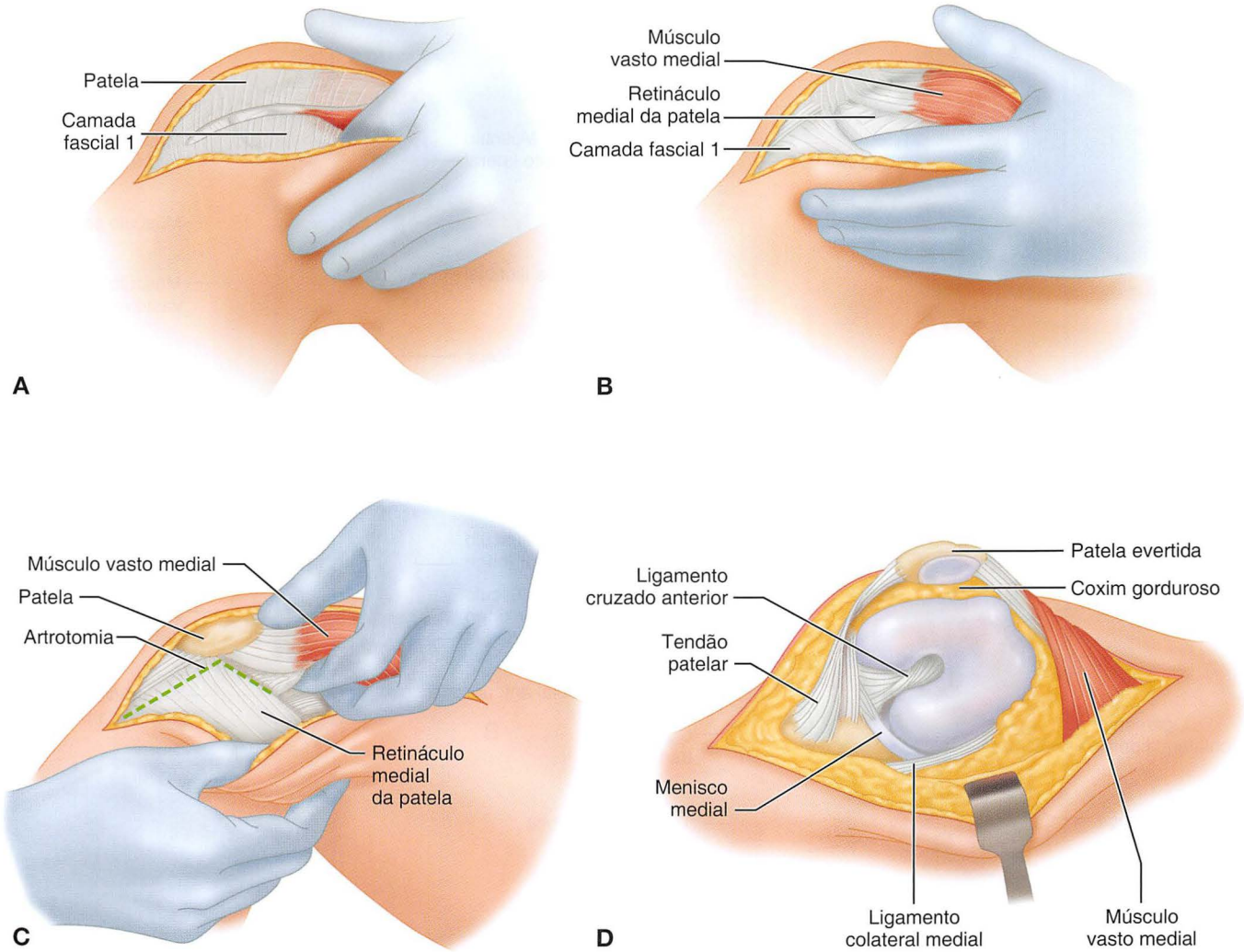

FIGURA 1-44 Acesso subvasto anteromedial. **A,** A fáscia superficial é incisada medial à patela. **B,** A fáscia superficial é elevada de forma romba da fáscia perimuscular do vasto medial até a sua inserção no retináculo patelar medial. **C,** Inserção tendinosa elevada por dissecção romba. A linha indica a artrotomia. **D,** A patela é evertida, e o joelho é flexionado. **VEJA A TÉCNICA 1-32.**

circunferência de coxa maior do que 55 cm, a patela não poderia ser evertida com o uso do acesso subvasto para a artroplastia total do joelho.

TÉCNICA 1-32

(ERKES, DESCRITO POR HOFMANN, PLASTER E MURDOCK)

- Realize a exsanguinação do membro e infle o torniquete com o joelho flexionado a pelo menos 90 graus para evitar a tenodese do mecanismo extensor.
- Faça uma incisão reta anterior da pele iniciando a 8 cm acima da patela e conduzindo-a no sentido distal imediatamente medial e 2 cm distais ao tubérculo tibial.
- Incise a fáscia superficial ligeiramente medial à patela (Fig. 1-44A), e faça a dissecção romba desde o músculo vasto medial até a inserção do músculo (Fig. 1-44B).
- Identifique a borda inferior do vasto medial, e faça a dissecção romba do periósteo e do septo intermuscular por uma distância de 10 cm proximais ao tubérculo do adutor.
- Identifique a inserção tendinosa do músculo no retináculo patelar medial (Fig. 1-44C), levante o músculo vasto medial no sentido anterior e realize uma artrotomia em forma de L iniciando medialmente através da inserção do vasto no retináculo patelar medial e conduzindo-o ao longo da borda medial da patela.
- Libere parcialmente a borda medial do tendão patelar e everta a patela lateralmente com o joelho estendido (Fig. 1-44D).

ACESSO ANTEROLATERAL AO JOELHO

Geralmente, o acesso anterolateral não é tão satisfatório quanto o anteromedial, principalmente porque é mais difícil deslocar a patela no sentido medial do que no lateral.

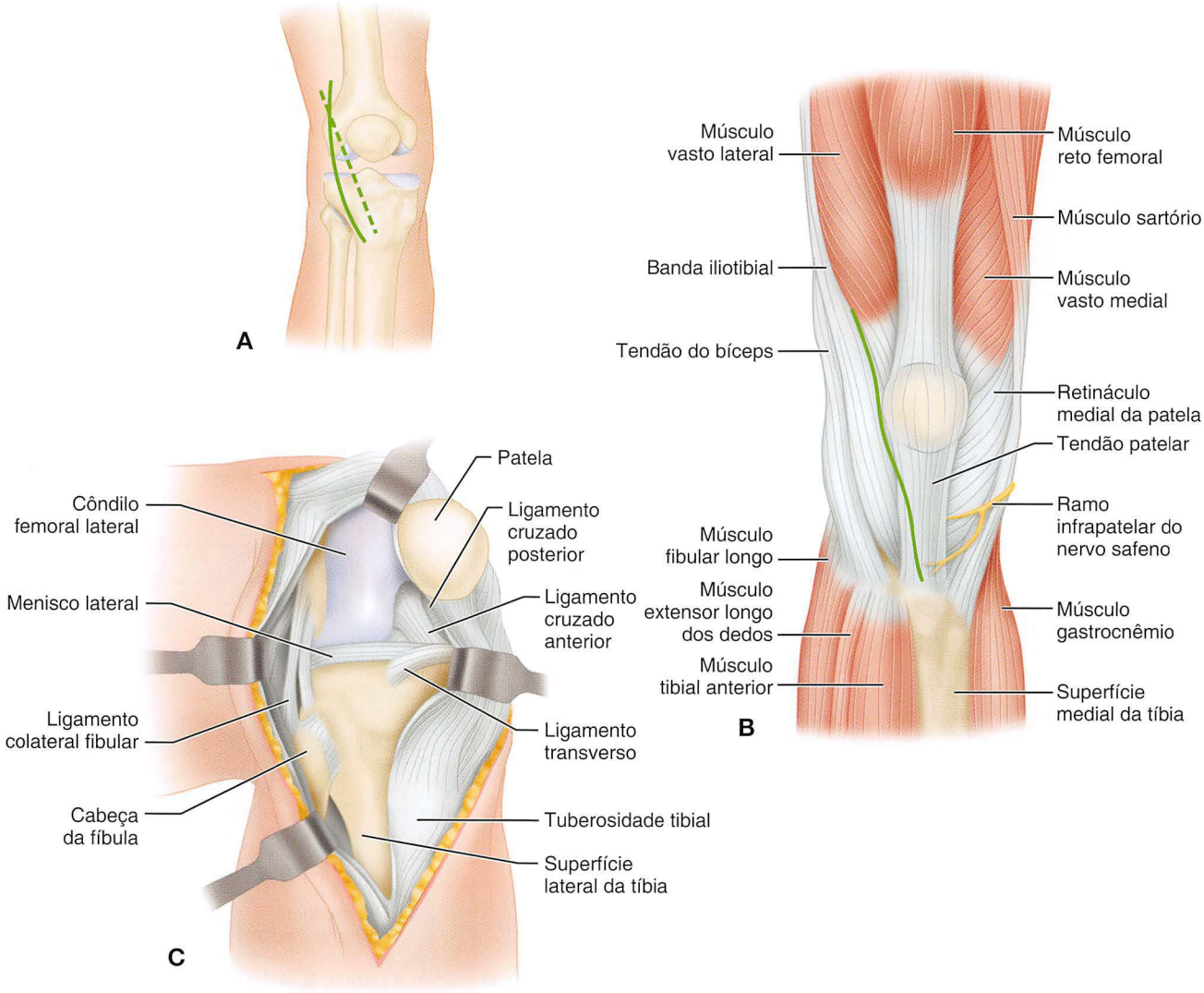

FIGURA 1-45 **A-C,** Acesso anterolateral de Kocher à articulação do joelho. **VEJA A TÉCNICA 1-33.**

Ele também requer uma incisão maior, e muitas vezes o tendão patelar deve ser parcialmente libertado no sentido subperiostal ou subcortical. A banda iliotibial pode ser liberada ou alongada, e o canto estreito posterolateral pode ser liberado facilmente. A cabeça da fíbula pode ser ressecada pela mesma incisão para fazer a descompressão do nervo fibular, se necessário.

TÉCNICA 1-33 *Figura 1-45*

(KOCHER)

- Inicie a incisão 7,5 cm proximais à patela na inserção do músculo vasto lateral até o tendão do quadríceps; continue-a distalmente ao longo da borda lateral deste, da patela e do tendão patelar; e termine-a 2,5 cm distais à tuberosidade tibial.
- Aprofunde a dissecção através da cápsula articular.
- Retraia a patela medialmente com os tendões fixados a ela, e exponha a superfície articular da articulação.

ACESSOS POSTEROLATERAL E POSTEROMEDIAL

Em alguns pacientes, um septo mediano separa o aspecto posterior do joelho em dois compartimentos. O ligamento cruzado posterior é extrassinovial e se projeta anteriormente no septo; ele contribui para a partição entre os dois compartimentos posteriores. A artéria

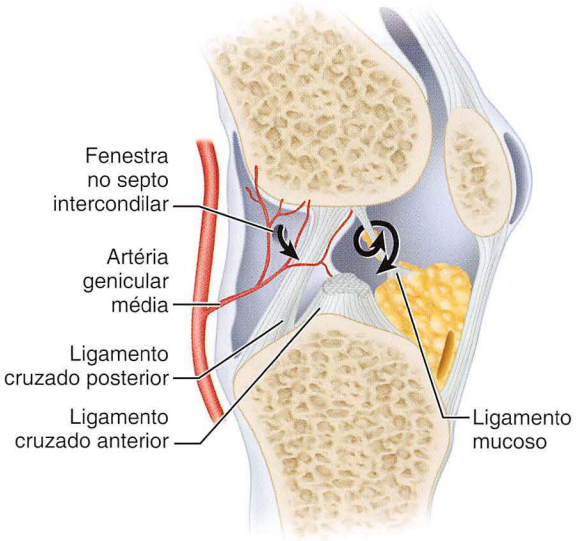

FIGURA 1-46 Septo mediano que separa os dois compartimentos posteriores do joelho. Note a fenestra no pólo proximal. O septo sinovial envolve os ligamentos cruzados e contém ramos da artéria genicular média. **VEJA A TÉCNICA 1-31.**

genicular média percorre anteriormente no septo para nutrir os tecidos da incisura intercondilar do ligamento do fêmur (Fig. 1-46). A presença desse septo pode assumir grande importância na exploração do aspecto posterior do joelho por um corpo livre ou na drenagem da articulação nos casos raros em que a artrite piogênica do joelho requer uma drenagem posterior. Neste último caso, ambos os compartimentos posteriores devem ser abertos para a drenagem, em vez de somente um (Cap. 22).

ACESSO POSTEROLATERAL AO JOELHO

TÉCNICA 1-34 *Figura 1-47*

(HENDERSON)

- Com o joelho flexionado entre 60 e 90 graus, faça uma incisão curva na face lateral do joelho imediatamente anterior ao tendão do bíceps femoral e à cabeça da fíbula, e evite o nervo fibular comum, que passa sobre o aspecto lateral do colo da fíbula.
- Na parte proximal da incisão, siga a superfície anterior do septo intermuscular lateral até a linha áspera 5 cm proximais ao côndilo femoral lateral.
- Exponha o côndilo femoral lateral e a origem do ligamento colateral fibular.
- O tendão do músculo poplíteo se encontra entre o tendão do bíceps e o ligamento colateral fibular; mobilize e retraia-o posteriormente, e exponha o aspecto posterolateral da cápsula articular.
- Faça uma incisão longitudinal através da cápsula e da sinóvia do compartimento posterior. Para visualizar a inserção das fibras musculares da cabeça curta do músculo bíceps na cabeça longa do bíceps, desenvolva o intervalo entre a cabeça lateral do músculo quadríceps e da cabeça longa do tendão do bíceps. Para isolar o nervo fibular comum, disseque diretamente posterior à cabeça longa do bíceps. Estes intervalos são úteis na reparação do canto posterolateral do joelho.

Bowers e Huffman revisaram a técnica de Hughston e Jacobson para a exposição do canto posterolateral por osteotomia de "*wafer*" da inserção do ligamento colateral lateral no epicôndilo lateral do fêmur com reflexão distal do ligamento.

Como alternativa, se uma fratura do côndilo femoral lateral necessita ser tratada, uma osteotomia do tubérculo de Gerdy pode ser realizada com a reflexão proximal da banda iliotibial, conforme descrito por Liebergall et al.

ACESSO POSTEROMEDIAL AO JOELHO

TÉCNICA 1-35 *Figura 1-48*

(HENDERSON)

- Com o joelho flexionado a 90 graus, faça uma incisão curva, ligeiramente convexa e com aproximadamente 7,5 cm de comprimento no sentido anterior, distal ao tubérculo do adutor e ao longo do percurso do ligamento colateral tibial, anterior aos tendões relaxados dos músculos semimembranoso, semitendíneo, sartório e grácil.
- Exponha e incise a parte oblíqua do ligamento colateral tibial, e incise longitudinalmente a cápsula e entre no compartimento posteromedial do joelho posterior ao ligamento colateral tibial, retraindo os tendões isquiotibiais posteriormente.

ACESSOS MEDIAIS AO JOELHO E ESTRUTURAS DE SUPORTE

Geralmente, todo o menisco medial pode ser excisado por uma incisão parapatelar medial com cerca de 5 cm de comprimento. Se o corno posterior do menisco não pode ser excisado por meio dessa incisão, outro acesso posteromedial de Henderson pode ser realizada (Fig. 1-48). No entanto, os compartimentos anterior e posterior podem ser acessados por meio de uma abordagem em que somente uma incisão é feita através da pele, mas duas incisões são usadas através das estruturas mais profundas; este tipo de abordagem é raramente indicada.

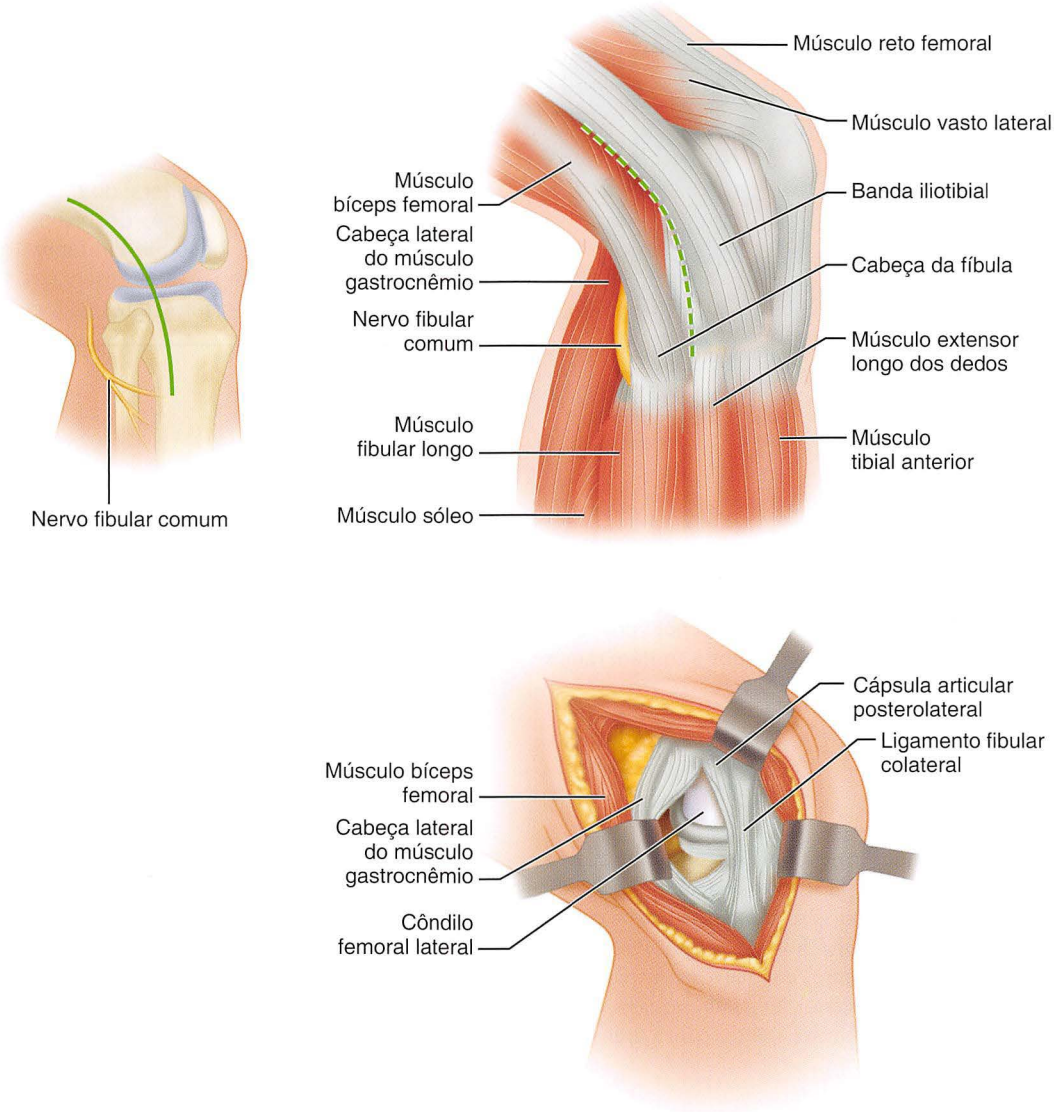

FIGURA 1-47 Acesso posterolateral de Henderson à articulação do joelho. **VEJA A TÉCNICA 1-34.**

ACESSO MEDIAL AO JOELHO

O acesso de Cave é uma incisão curva que permite a exposição dos compartimentos anterior e posterior.

TÉCNICA 1-36

(CAVE)

- Com o joelho flexionado em um ângulo reto, identifique o epicôndilo femoral medial e inicie a incisão a 1 cm posterior a e num nível cerca de 1 cm proximal à linha articular. Conduza a incisão no sentido distal e anterior até um ponto 0,5 cm distal à linha articular e anterior à borda do tendão patelar.
- Após a reflexão dos tecidos subcutâneos, exponha o compartimento anterior por meio de uma incisão que inicia anterior ao ligamento colateral tibial, continua distal e anteriormente em uma curva semelhante à da incisão da pele, e termina imediatamente distal à linha articular (Fig. 1-49).
- Para expor o compartimento posterior, faça uma segunda incisão profunda posterior ao ligamento colateral tibial a partir do nível do epicôndilo femoral distal até distalmente através da linha articular.

ACESSO MEDIAL AO JOELHO

TÉCNICA 1-37

(HOPPENFELD E DEBOER)

- Com o paciente na posição supina e o joelho afetado flexionado a cerca de 60 graus, coloque o pé na canela oposta, e abduza e gire externamente o quadril.
- Inicie a incisão a 2 cm proximais ao tubérculo do adutor do fêmur, curve-a no sentido anteroinferior a cerca de 3

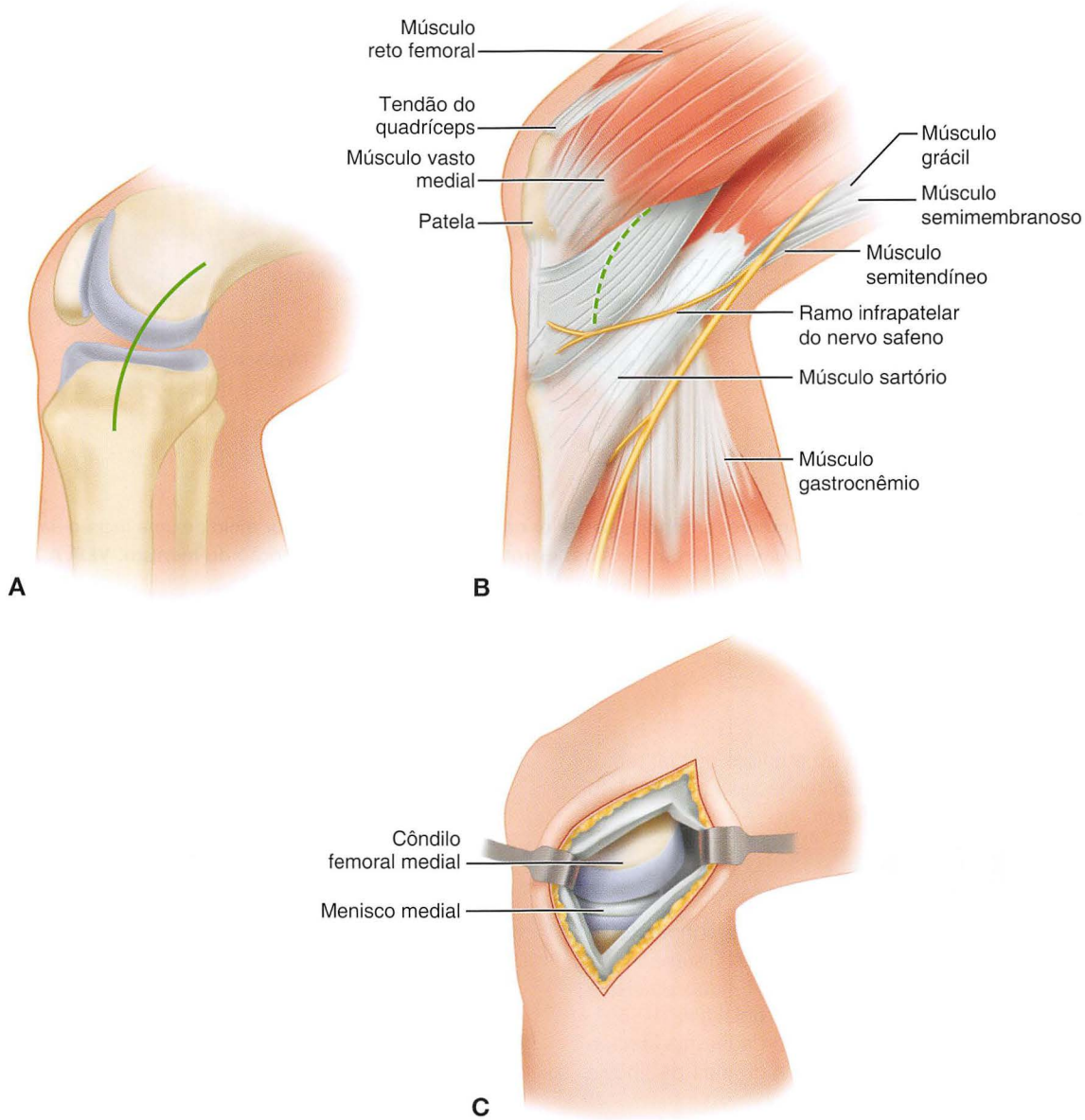

FIGURA 1-48 **A-C,** Acesso posteromedial de Henderson à articulação do joelho. **VEJA A TÉCNICA 1-35.**

cm mediais à borda medial da patela, e termine-a a 6 cm distais à linha articular no aspecto anteromedial da tíbia (Fig. 1-50A).

- Rebata os retalhos de pele para expor a fáscia do joelho, e estenda a exposição a partir da linha média anteriormente até o canto posteromedial do joelho (Fig. 1-50B).
- Corte o ramo infrapatelar do nervo safeno e encubra sua extremidade na gordura; preserve o próprio nervo safeno e a veia safena magna.
- Incise longitudinalmente a fáscia ao longo da borda anterior do sartório a partir da fixação tibial do músculo e estendendo até 5 cm proximais à linha articular.
- Flexione mais o joelho e permita que o sartório retraia posteriormente, expondo os músculos semitendíneo e grácil (Fig. 1-50C).
- Retraia todos os três componentes da pata de ganso posteriormente, e exponha a fixação tibial do ligamento colateral tibial, que se insere 6 a 7 cm distais à linha articular (Fig. 1-50D).
- Para abrir a articulação anteriormente, faça uma incisão parapatelar medial longitudinal através do retináculo e da sinóvia (Fig. 1-50E).
- Para expor o terço posterior do menisco medial e o canto posteromedial do joelho, retraia os três componentes da pata de ganso posteriormente (Fig. 1-50F) e separe, por meio de uma dissecção romba, a cabeça medial do músculo gastrocnêmio a partir da cápsula posterior do joelho até quase a linha média (Fig. 1-50G).
- Para abrir a articulação posteriormente, faça uma incisão através da cápsula posterior ao ligamento colateral tibial.

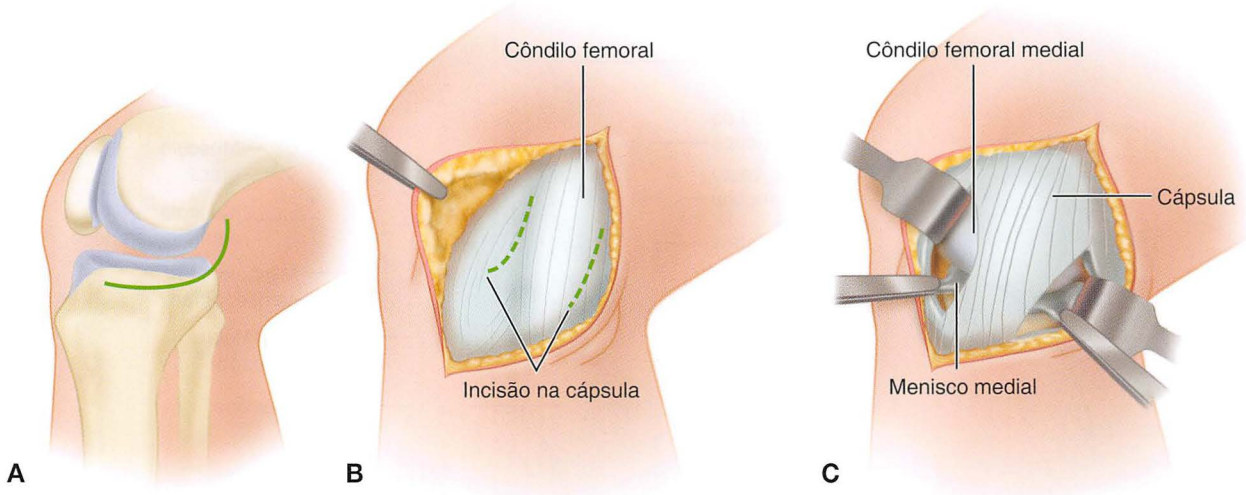

FIGURA 1-49 Exposição dos compartimentos anterior e posterior da articulação do joelho por meio de uma incisão da pele conforme a de Cave. **A,** Incisão única da pele. **B,** Duas incisões através das estruturas profundas. **C,** Remoção do menisco. **VEJA A TÉCNICA 1-36.**

ACESSO TRANSVERSO AO MENISCO

O uso de um acesso transverso ao menisco medial tem a vantagem de que a cicatriz não tenha qualquer contato com a superfície articular do fêmur.

TÉCNICA 1-38

- Faça uma incisão transversal de 5 cm de comprimento ao nível da superfície articular da tíbia que se estenda lateralmente a partir da borda medial do tendão patelar à borda anterior do ligamento colateral tibial (Fig. 1-51).
- Faça uma incisão na cápsula ao longo da mesma linha, e disseque a borda proximal da cápsula dividida da sinóvia subjacente e retraia-a proximalmente.
- Abra a sinóvia ao longo da borda proximal do menisco medial. Charnley aconselhou fazer uma abertura preliminar de 1,5 cm no pequeno saco sinovial abaixo do menisco introduzindo um gancho sem corte nela e virando o gancho para que sua extremidade fique sobre a superfície proximal do menisco. Através do corte na ponta do gancho, pode-se fazer a incisão sinovial no nível mais distal.
- Divida o anexo anterior do menisco, retraia o ligamento colateral tibial e complete a excisão do menisco da maneira usual (Cap. 45).
- Ao fechar a incisão, coloque a primeira sutura na membrana sinovial do lado medial perto do ligamento colateral enquanto o joelho ainda estiver flexionado; se o joelho for estendido antes da primeira sutura ser inserida, a parte posterior da incisão sinovial irá retrair sob o ligamento colateral tibial. Para completar a linha de sutura, estenda a articulação.
- A incisão transversa não é satisfatória para a remoção do menisco lateral, pois exigiria a divisão parcial da banda iliotibial. Para evitar isso, faça uma incisão oblíqua com 7,5 cm de comprimento centrada sobre a linha articular (Fig. 1-52).
- Na cápsula, faça uma incisão do tipo "bastão de hóquei" que percorra transversalmente ao longo da linha da articulação e faça a curva obliquamente proximal ao longo da borda anterior da banda iliotibial por uma curta distância.
- Retraia a cápsula e a incisão da membrana sinovial transversalmente como descrito anteriormente.

ACESSOS LATERAIS AO JOELHO E ESTRUTURAS DE SUPORTE

Os acessos laterais permitem uma boa exposição para a excisão completa do menisco lateral. Eles não requerem a divisão ou a liberação do ligamento colateral fibular.

ACESSO LATERAL AO JOELHO

TÉCNICA 1-39

(BRUSER)

- Coloque o paciente deitado em posição supina, e enrole o membro para permitir a flexão completa do joelho. Flexione o joelho totalmente de forma que o pé fique plano na mesa de operação.
- Comece a incisão anteriormente onde o tendão patelar atravessa a linha lateral da articulação l, continue posteriormente ao longo da linha da articulação, e termine em uma linha imaginária que se estenda a partir da extremidade proximal da fíbula até o côndilo femoral lateral (Fig. 1-52A).
- Faça uma incisão no tecido subcutâneo e exponha a banda iliotibial, cujas fibras são paralelas à incisão na pele quando o joelho está totalmente flexionado (Fig. 1-52B).

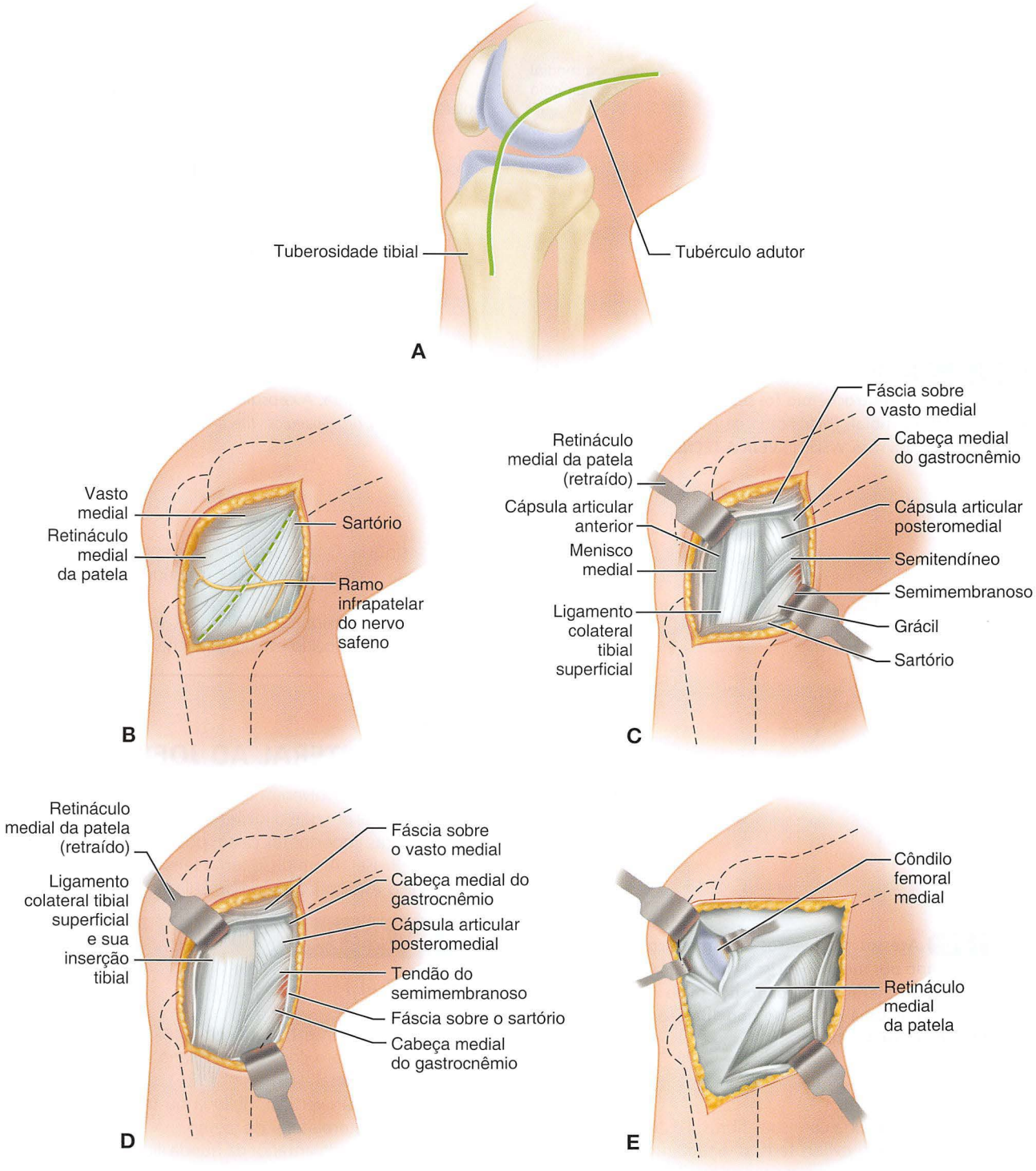

FIGURA 1-50 Acesso medial ao joelho e estruturas de suporte. **A,** Incisão da pele. **B,** Os retalhos da pele foram retraídos. **C,** O sartório foi retraído posteriormente, expondo o semitendíneo e o grácil. **D,** Todos os três componentes da pata de ganso foram retraídos posteriormente para expor a fixação tibial do ligamento colateral tibial. **E,** A incisão parapatelar medial foi feita através do retináculo e da sinóvia.

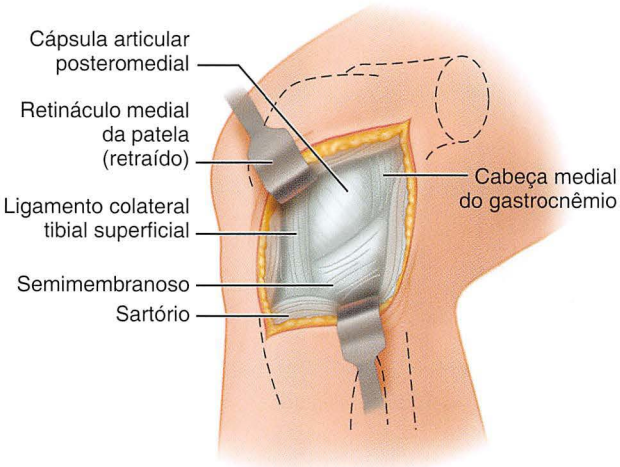

F Visão Posteromedial

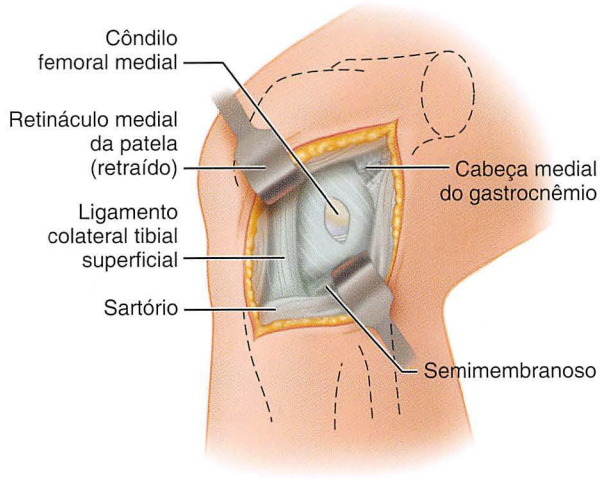

G Visão Posteromedial

FIGURA 1-50, cont. **F,** Três componentes da pata de ganso foram retraídos posteriormente para expor o canto posteromedial. **G,** A cabeça medial do gastrocnêmio foi separada da cápsula posterior do joelho e foi retraída. A capsulotomia é feita posteriormente ao ligamento colateral tibial. (Modificado de Hoppenfeld S, deBoer P: *Surgical exposures in orthopaedics: the anatomic approach,* Philadelphia, 2003, Lippincott Williams & Wilkins.) **VEJA A TÉCNICA 1-37.**

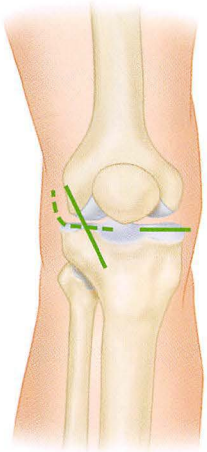

FIGURA 1-51 Acessos transversos aos meniscos. O menisco medial é abordado por meio de incisões transversais na pele e na cápsula; o menisco lateral é abordado por meio de uma incisão oblíqua na pele e de uma incisão do tipo "bastão de hóquei" na cápsula. **VEJA A TÉCNICA 1-38.**

Divida a banda em linha com suas fibras. Posteriormente, tome cuidado para evitar ferir o ligamento colateral fibular relaxado; ele é protegido por tecido areolar, que o separa da banda iliotibial.

- Retraia as margens da banda iliotibial; é possível conseguir isso sem muita força porque a banda fica relaxada quando o joelho e o quadril estão flexionados.
- Localize a artéria genicular inferior lateral, que fica fora da membrana sinovial entre o ligamento colateral e o aspecto posterolateral do menisco.
- Incise a sinóvia. O menisco lateral se encontra na profundidade da incisão e pode ser excisado completamente (Fig. 1-52C).
- Com o joelho flexionado a 90 graus, feche a sinóvia (Fig. 1-52D); e com o joelho estendido, feche a fáscia profunda.

ACESSO LATERAL AO JOELHO

Brown et al. desenvolveram uma abordagem para a meniscectomia lateral em que o joelho é flexionado para permitir que estruturas importantes caiam posteriormente como no acesso de Bruser. Além disso, uma tensão em varo é criada para abrir o espaço lateral da articulação.

TÉCNICA 1-40

(BROWN ET AL.)

- Coloque o paciente deitado em posição supina com a extremidade reta e com um pequeno saco de areia sob o quadril ipsilateral.
- Faça uma incisão vertical, oblíqua ou transversal da pele no aspecto anterolateral do joelho.
- Identifique a borda anterior da banda iliotibial, e faça uma incisão na fáscia de 0,5 a 1 cm anterior à banda em linha com as suas fibras.
- Incise a membrana sinovial de acordo com esta incisão, e inspecione a articulação.
- Por meio de dissecção aguda, liberte o corno anterior do menisco.
- Flexione o joelho, cruze o pé sobre o joelho oposto, e empurre com firmeza em direção ao quadril oposto aplicando uma

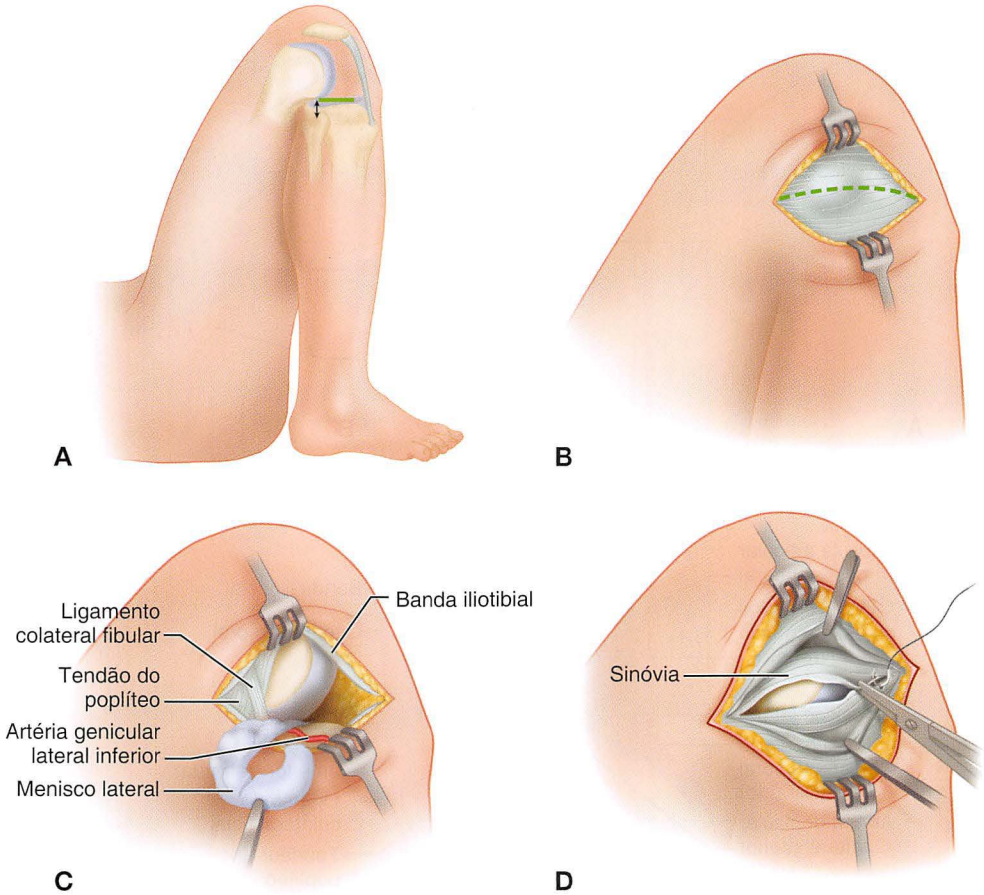

FIGURA 1-52 Acesso lateral de Bruser ao joelho. **A,** Incisão da pele (veja texto). **B,** A *linha tracejada* indica a incisão proposta na banda iliotibial, cujas fibras, quando o joelho está totalmente flexionado, ficam paralelas à incisão da pele. **C,** O joelho foi ligeiramente estendido, e o menisco lateral está sendo excisado. **D,** O menisco lateral foi excisado, e a sinóvia está sendo fechada. (Modificado de Bruser DM: A direct lateral approach to the lateral compartment of the knee joint, *J Bone Joint Surg* 42B:348, 1960.) **VEJA AS TÉCNICAS 1-38 E 1-39.**

força em varo ao joelho. Assegure-se de que a coxa do lado envolvido esteja em linha com o plano sagital do tronco, o quadril esteja flexionado cerca de 45 graus, e a rotação externa seja de cerca de 40 graus. Empurre, como descrito, até que o espaço da articulação abra 3 a 5 mm. Se necessário, gire internamente a tíbia para fazer com que o platô tibial lateral fique em melhor visão; no entanto, isso tende a fechar o espaço das articulações.

- Com afastadores adequados, exponha todo o menisco, que pode ser excisado completamente pela dissecação aguda.

ACESSO LATERAL AO JOELHO

TÉCNICA 1-41

(HOPPENFELD E DEBOER)

- Coloque o paciente deitado em posição supina com um saco de areia abaixo do glúteo ipsilateral, e flexione o joelho em 90 graus.
- Comece a incisão em 3 cm laterais ao centro da patela, estenda-a distalmente sobre o tubérculo Gerdy na tíbia, e termine-a 4 a 5 cm distais à linha articular. Complete a incisão proximalmente curvando-a ao longo da linha do fêmur (Fig. 1-53A).
- Mobilize amplamente as abas cutâneas anteriormente e posteriormente.
- Incise a fáscia entre a banda iliotibial e o bíceps femoral, evitando cuidadosamente o nervo fibular comum no aspecto posterior do tendão do bíceps (Fig. 1-53B).
- Retraia a banda iliotibial anteriormente e o bíceps femoral e o nervo fibular comum posteriormente para expor o ligamento colateral fibular e o canto posterolateral da cápsula do joelho (Fig. 1-53C).
- Para expor o menisco lateral, faça uma incisão parapatelar lateral separada através da fáscia e da cápsula articular (Fig. 1-53B).
- Para evitar o corte do menisco, comece a artrotomia 2 cm proximais à linha articular.
- Para expor o corno posterior do menisco lateral, localize a origem da cabeça lateral do músculo gastrocnêmio na superfície posterior do côndilo femoral lateral.
- Disseque entre ele e o canto posterolateral da cápsula articular; ligue ou cauterize os ramos arteriais geniculares superiores laterais localizados nesta área.

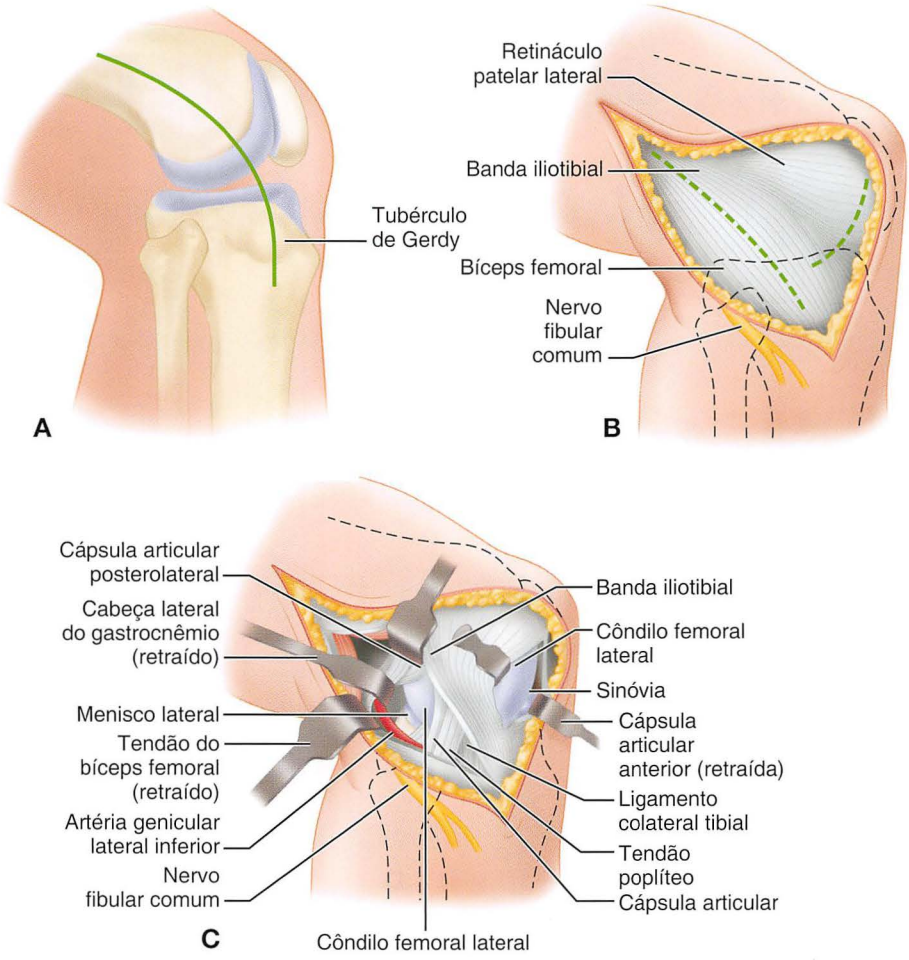

FIGURA 1-53 Acesso lateral ao joelho e estruturas de suporte. **A,** Incisão da pele. **B,** Incisão entre o bíceps femoral e a banda iliotibial. **C,** Dissecção profunda (veja texto). (Modificado de Hoppenfeld S, deBoer P: *Surgical exposures in orthopaedics: the anatomic approach,* Philadelphia, 2003, Lippincott Williams & Wilkins.) **VEJA A TÉCNICA 1-41.**

- Faça uma incisão longitudinal na cápsula começando bem proximal à linha de articulação para evitar danos no menisco ou no tendão poplíteo. Inspecione a metade posterior do compartimento lateral posterior ao ligamento colateral fibular (Fig. 1-53C).

ACESSO EXTENSO AO JOELHO

Fernandez descreveu uma abordagem anterior extensa ao joelho com base em uma abordagem anterolateral que permite fácil acesso aos compartimentos mediais e laterais das seguintes maneiras: (1) por uma extensa osteotomia da tuberosidade da tíbia, que permite a reflexão proximal da patela, tendão patelar, e corpo adiposo retropatelar; e (2) pelo corte transversal do corno anterior e porção anterior do ligamento coronário do menisco medial ou menisco lateral, ou ambos, conforme necessário para obter uma exposição adequada. Esta abordagem pode ser usada para a ressecção de tumor, reconstrução ligamentar, redução da fratura e fixação, e procedimentos reconstrutivos adultos. Parte dela ou toda esta abordagem pode ser usada, se necessário, para alcançar a exposição necessária. A fixação de parafusos rígidos da tuberosidade da tíbia envolvendo o córtex posterior da tíbia permite movimento precoce do joelho no pós-operatório.

Perry et al. relataram pela primeira vez a transecção do corno anterior do menisco lateral para auxiliar a exposição da fratura do platô tibial lateral. Alternativamente, a superfície articular do platô tibial pode ser abordada com uma exposição submeniscal soltando a ligação periférica do menisco no ligamento coronário e elevando o menisco, conforme descrito por Gossling e Peterson.

TÉCNICA 1-42

(FERNANDEZ)

- Coloque o paciente deitado em posição supina e enrole o membro para permitir uma flexão de pelo menos 60 graus do joelho.

- Inicie uma incisão lateral parapatelar 10 cm proximais à linha articular lateral; continue-a distalmente ao longo da borda lateral da patela, tendão patelar, e tuberosidade da tíbia; e termine-a 15 cm distais à linha articular lateral (Fig. 1-54A).
- Desenvolva as abas de pele profunda no tecido subcutâneo estendendo-as medialmente à borda anterior do ligamento colateral tibial e lateralmente, e expondo a banda iliotibial e as origens proximais dos músculos tibiais e fibular anteriores (Fig. 1-54B).
- Para expor a metáfise tibial lateral, retire o músculo tibial anterior, retraia-o distalmente e eleve a banda iliotibial, dividindo-a transversalmente na linha da articulação ou por meio da realização de uma osteotomia plana do tubérculo de Gerdy (Fig. 1-54C). Se a exposição da porção posteromedial da metáfise tibial for necessária, divida a inserção tibial das patas de ganso ou eleve-a como uma aba osteoperiostal.
- Fernandez defende uma osteotomia estendida na crista da tíbia na presença de uma fratura bicondilar no platô tibial para se assegurar de que o fragmento de osteotomia está firmemente fixado na diáfise da tíbia abaixo do nível da fratura. Uma osteotomia menos extensa pode ser utilizada de forma adequada.
- Realize uma osteotomia trapezoidal extensa da tuberosidade tibial da seguinte maneira:
  1. Marque com um osteótomo um local com 5 cm de comprimento, 2 cm de largura proximalmente, e 1,5 cm de largura distalmente.
  2. Faça três furos para a futura reinserção da tuberosidade tibial.
  3. Conclua a osteotomia com um osteótomo plano.
- Eleve a tuberosidade da tíbia e do tendão patelar, e incise a cápsula articular transversalmente, medialmente e lateralmente na linha da articulação.
- Leve cada membro da incisão capsular proximal ao nível da borda anterior do músculo vasto medial e vasto lateral (Fig. 1-54C e D).
- Se for necessária uma exposição mais profunda da superfície articular do platô tibial, separe um ou ambos os meniscos por mei de transecção do corno anterior cortando o ligamento transverso e dividindo a porção anterior do ligamento coronário. O menisco pode ser elevado e mantido com uma sutura de ancoragem (Fig. 1-54E).
- Ao fechar o ferimento, repare o menisco anterior, o ligamento coronário e o ligamento transverso com suturas 2-0 não absorvíveis. Use pontos quadrados para reparar o menisco e dois ou três pontos em forma de U para estabilizar a periferia do menisco.
- Amarre os pontos sobre a cápsula articular após o fechamento das artrotomias mediais e laterais (Fig. 1-54F).
- Fixe novamente o músculo tibial anterior e a pata de ganso ao osso com suturas interrompidas.
- Fixe novamente o tubérculo de Gerdy com um parafuso interfragmentário.
- Fixe rigidamente a osteotomia da tuberosidade da tíbia com parafusos interfragmentários, obtendo bom ganho no córtex posterior da tíbia.
- Feche a artrotomia com suturas interrompidas (Fig. 1-54G).

ACESSOS DIRETOS POSTERIOR, POSTEROMEDIAL E POSTEROLATERAL AO JOELHO

O acesso posterior na linha média envolve estruturas que, se danificadas, podem produzir uma deficiência grave permanente. O conhecimento profundo da anatomia do espaço poplíteo é essencial. A Figura 1-55 mostra a relação entre a dobra de flexão da linha da articulação, e a Figura 1-56 mostra a circulação colateral em torno do joelho posteriormente. Esta abordagem proporciona o acesso à cápsula posterior da articulação do joelho, à parte posterior dos meniscos, aos compartimentos posteriores do joelho, ao aspecto posterior dos côndilos femorais e tibiais, e à origem do ligamento cruzado posterior. Todos os acessos posteriores são realizados com o paciente na posição supina.

ACESSO DIRETO POSTERIOR AO JOELHO

TÉCNICA 1-43

(BRACKETT E OSGOOD, PUTTI, ABBOTT E CARPENTER)

- Faça uma incisão curvilínea de 10 a 15 cm de comprimento sobre o espaço poplíteo (Fig. 1-57A) com o membro proximal seguindo o tendão do músculo semitendíneo distalmente ao nível da articulação. Curve-a lateralmente através da face posterior da articulação em cerca de 5 cm e distalmente sobre a cabeça lateral do músculo gastrocnêmio.
- Rebata a pele e os tecidos subcutâneos para expor a fáscia poplítea.
- Identifique o nervo cutâneo posterior da panturrilha (o nervo cutâneo sural medial) debaixo da fáscia e entre as duas cabeças do músculo gastrocnêmio, pois essa é a pista para a dissecação. Lateral a ele, a pequena veia safena perfura a fáscia poplítea para se juntar à veia poplítea no meio da fossa. Procure o nervo cutâneo posterior da panturrilha (o nervo cutâneo sural medial) proximal à sua origem a partir do nervo tibial, pois o conteúdo da fossa pode ser dissecado com precisão e segurança uma vez que este nervo seja localizado. Procure o nervo tibial distalmente e exponha seus ramos nas cabeças do gastrocnêmio, no plantar, e nos músculos sóleos; esses ramos são acompanhados por artérias e veias. Siga o nervo tibial proximalmente ao ápice da fossa onde ele se junta ao nervo fibular comum (Fig. 1-57B). Disseque o nervo fibular comum distalmente ao longo da borda medial do músculo do bíceps e tendões, e proteja o nervo cutâneo lateral da panturrilha e a anastomose do nervo fibular.
- Exponha a artéria poplítea e as veias, que se encontram diretamente anteriores e mediais ao nervo tibial. Retraia gentilmente a artéria e a veia, localize e rastreie os vasos geniculares superolaterais e superomediais que passam debaixo dos músculos isquiotibiais em ambos os lados proximais às cabeças de origem do gastrocnêmio (Fig. 1-56).
- Abra os compartimentos posteriores da articulação com o joelho estendido e explore-os com o joelho levemente

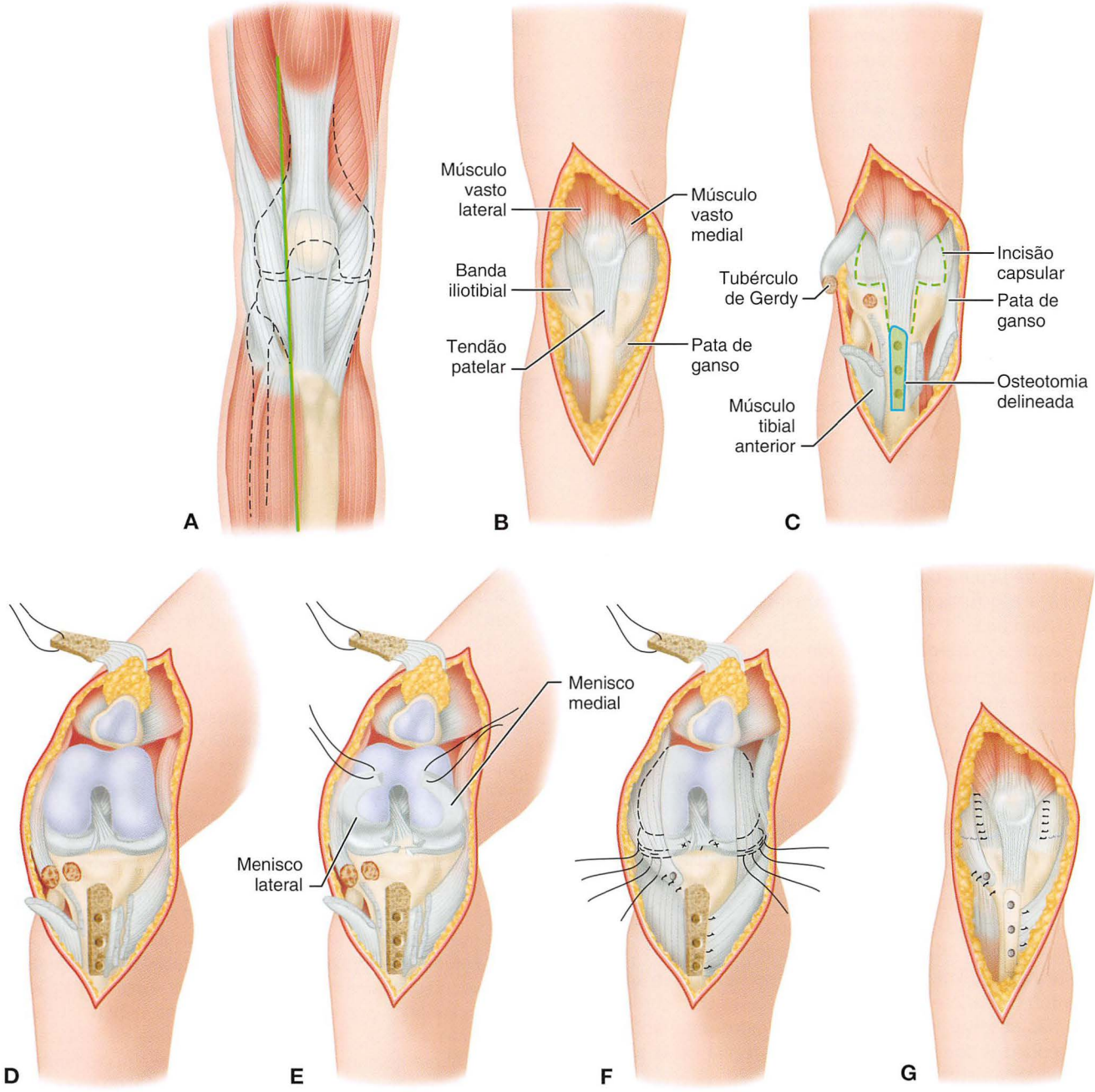

FIGURA 1-54 Acesso extenso anterior de Fernandez. **A,** Incisão anterolateral. **B,** O mecanismo extensor é exposto. **C,** A banda iliotibial é refletida com o tubérculo de Gerdy. O compartimento anterior e a pata de ganso são separados e elevados conforme necessário. A osteotomia da tuberosidade tibial é delineada, e os furos do parafuso são pré-perfurados (veja texto). **D,** A patela, o tendão patelar e a tuberosidade tibial são elevadas. **E,** Os meniscos medial e lateral são separados anterior e perifericamente e são elevados. **F,** O reparo do menisco é realizado com suturas não absorvíveis 2-0 (veja texto). O tubérculo de Gerdy é recolocado com um parafuso interfragmentário. O tibial anterior e a pata de ganso são reatados. **G,** A tuberosidade da tíbia é presa com parafusos interfragmentários envolvendo o córtex posterior da tíbia. A cápsula é fechada com suturas interrompidas. As suturas na periferia dos meniscos estão agora amarradas (veja texto). (Modificado de Fernandez DL: Anterior approach to the knee with osteotomy of the tibial tubercle for bicondylar tibial fractures, *J Bone Joint Surg* 70A:208, 1988.) **VEJA A TÉCNICA 1-42.**

flexionado. A cabeça medial do gastrocnêmio surge em um nível mais proximal do côndilo femoral do que da cabeça lateral, e o sulco que ela forma com o semimembranoso propicia uma abordagem segura e relativamente avascular em comparação ao compartimento medial (Fig. 1-57C). Vire a origem tendinosa da cabeça medial do gastrocnêmio lateralmente para servir como um retrator para os vasos e nervos poplíteos (Fig. 1-57D).

- Um maior acesso pode ser alcançado através da ligação de um ou mais vasos geniculares. Se o aspecto posterolateral da articulação necessitar ser exposto, eleve a cabeça lateral do músculo gastrocnêmio do fêmur e aproxime o compartimento lateral entre o tendão do bíceps femoral e a cabeça lateral do músculo gastrocnêmio.
- Ao fechar o ferimento, coloque suturas interrompidas na cápsula, na fáscia profunda e na pele. A fáscia poplítea é melhor fechada colocando-se todas as suturas antes de apertá-las. Amarre as suturas uma por uma.

Nicandri et al. informaram que a cabeça medial do gastrocnêmio pode ser deixada intacta identificando e ligando os ramos anteriores da artéria geniculada média e dissecando livremente os ramos motores da tíbia para a cabeça medial do gastrocnêmio. Isso permite mobilização suficiente da cabeça medial do gastrocnêmio para expor a inserção do ligamento cruzado posterior na tíbia posterior.

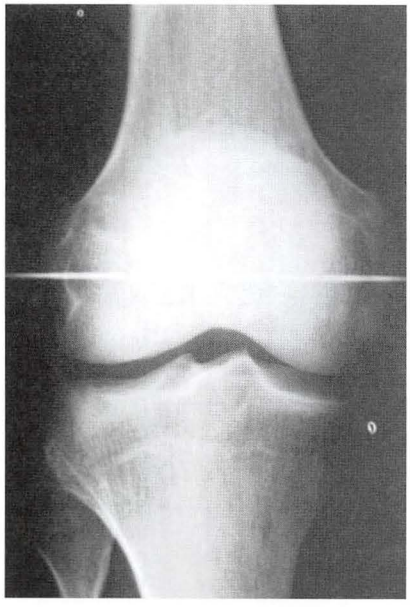

FIGURA 1-55 Joelho com fio de Kirschner enrolado com fita adesiva junto à dobra de flexão. Observe a relação do fio com a linha da articulação. A flexão da dobra cede distalmente em indivíduos idosos ou obesos. **VEJA A TÉCNICA 1-31.**

ACESSO DIRETO POSTEROMEDIAL AO JOELHO PARA FRATURA DO PLATÔ TIBIAL

Galla e Lobenhoffer descreveram um acesso direto posteromedial para o tratamento da fratura do platô tibial. Esta abordagem não envolve a dissecção das estruturas neurovasculares do poplíteo e usa o intervalo entre o complexo semimembranoso e a cabeça medial do músculo gastrocnêmio.

TÉCNICA 1-44

(GALLA E LOBENHOFFER, DESCRITOS POR FAKLER ET AL.)

- Faça uma incisão reta de 6 a 8 cm de comprimento longitudinal na pele ao longo da borda medial da cabeça medial do músculo gastrocnêmio começando no nível da linha articular.
- Incise o tecido subcutâneo e a fáscia poplítea conjuntamente.
- Libere a cabeça medial do músculo gastrocnêmio sem separá-la e recolha-a lateralmente.

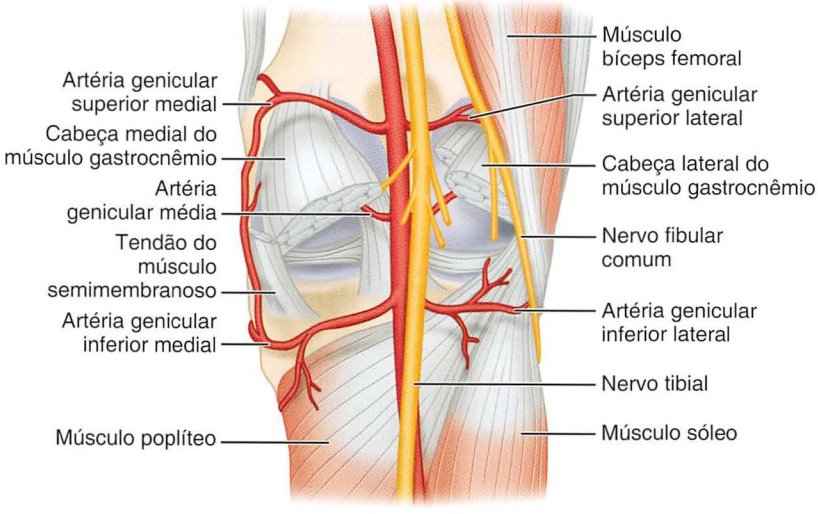

FIGURA 1-56 Circulação colateral ao redor do joelho posteriormente. **VEJA A TÉCNICA 1-43.**

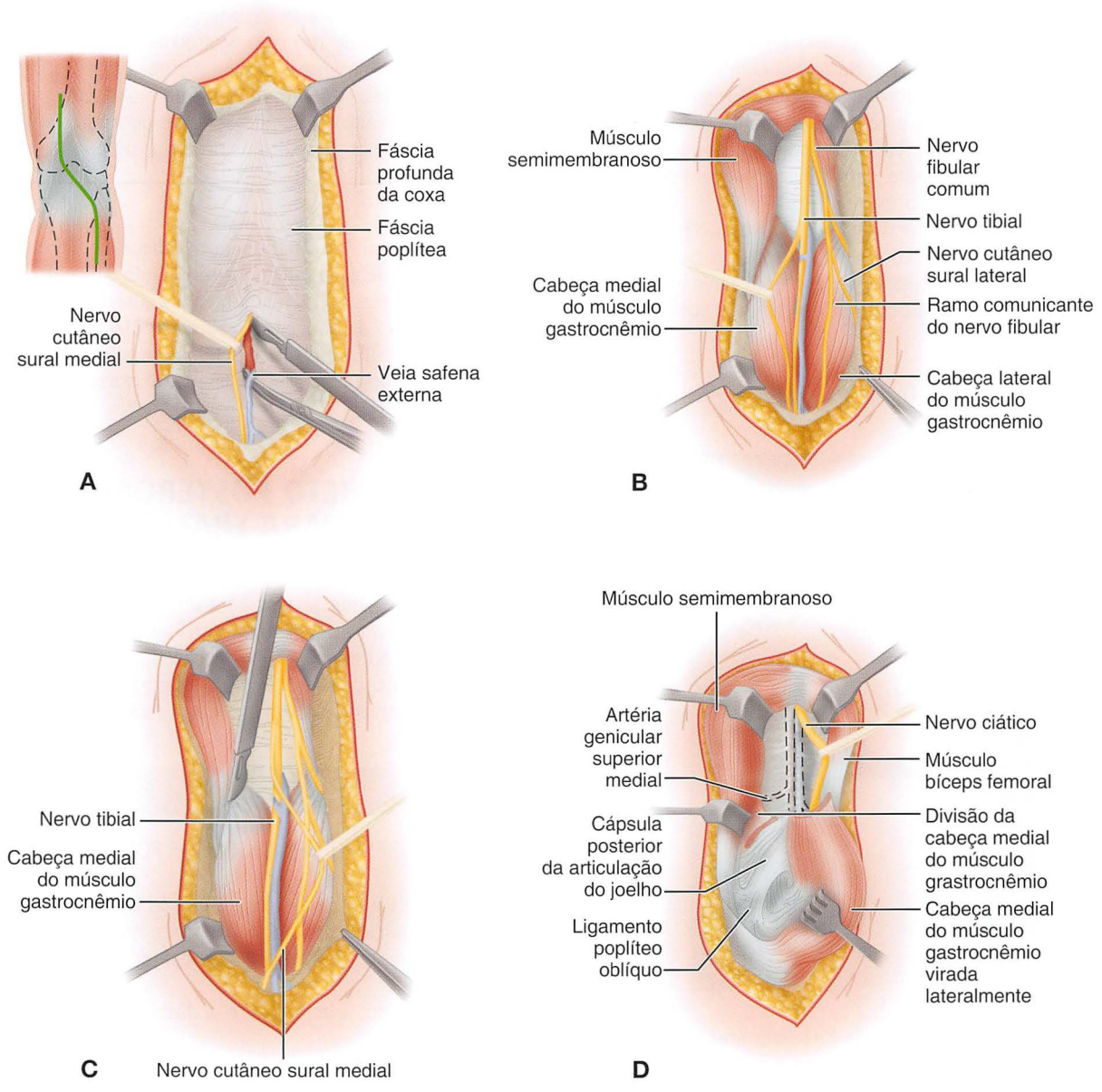

FIGURA 1-57 Acesso posterior à articulação do joelho. **A,** Incisão curvilínea posterior. Nervo cutâneo posterior da panturrilha exposto e retraído. **B,** Nervo ciático e sua divisão definida. **C,** Cabeça medial do músculo gastrocnêmio exposta. **D,** O tendão de origem da cabeça medial do músculo gastrocnêmio é dividido, expondo a cápsula da articulação do joelho. Se for necessária uma maior exposição, a cabeça lateral do gastrocnêmio é definida, incisada e retraída de maneira semelhante. **VEJA A TÉCNICA 1-43.**

- Disseque conjuntamente o complexo semimembranoso e recolha-o medialmente (Fig. 1-58).
- Identifique a borda superior do músculo poplíteo e retire-a subperiostalmente, expondo o platô tibial posteromedial.
- Se for necessária uma exposição maior, incise a inserção tibial do músculo semimembranoso de forma subperiosteal.

ACESSO DIRETO POSTEROLATERAL AO JOELHO

Minkoff, Jaffe e Menendez descreveram um acesso posterolateral limitado à tíbia lateral proximal e ao joelho. Ele utiliza o intervalo entre os músculos sóleo e poplíteo, e expõe a porção superolateral da metáfise tibial posterior

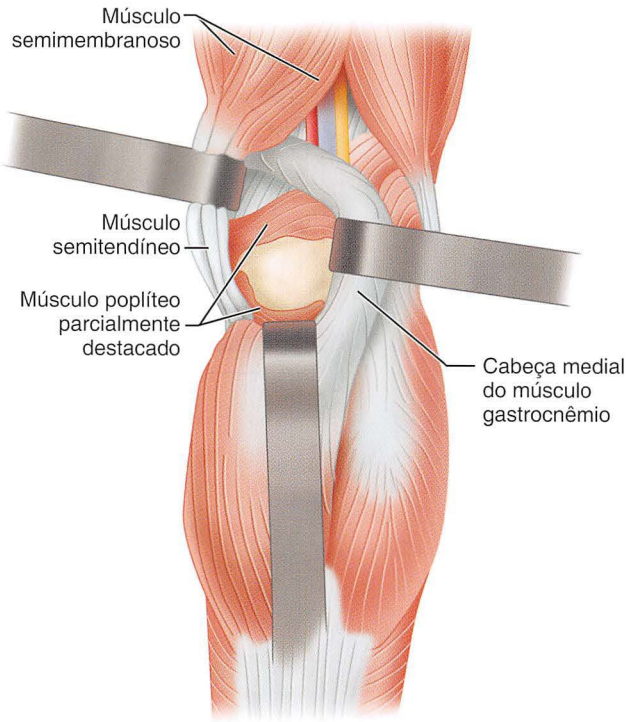

FIGURA 1-58 Acesso posteromedial de Galla e Lobenhoffer. (Modificado de Fakler JKM, Ryzewicz M, Hartshorn C, et al: Optimizing the management of Moore type I posteromedial split fracture dislocations of the tibial head: description of the Lobenhoffer approach, *J Orthop Trauma* 21:330, 2007.) **VEJA A TÉCNICA 1-44.**

e a articulação tibiofibular proximal. Embora esta abordagem tenha sido desenvolvida para excisar um osteoma osteoide do platô tibial lateral, ela pode ser utilizada para outras condições que afetem o aspecto posterior do joelho.

TÉCNICA 1-45

(MINKOFF, JAFFE E MENENDEZ)

- Comece a incisão na pele 1 a 2 cm abaixo da prega poplítea ligeiramente medial à linha média do joelho, continuando transversalmente e curvando-a distalmente apenas medial e paralelamente à cabeça da fíbula, terminando 5 a 6 cm distais a ele.
- Rebata inferomedialmente a pele e a aba subcutânea.
- Isole o nervo cutâneo lateral da panturrilha, afaste-o lateralmente e preserve-o.
- Identifique a veia safena parva superficial à fáscia, ligue-a e a divida.
- Abra a fáscia cuidadosamente em linha com a incisão. O nervo sural encontra-se profundo à fáscia apenas superficial às cabeças do músculo gastrocnêmio e deve ser protegido (Fig. 1-59A).
- Identifique o nervo fibular comum e afaste-o lateralmente.
- Desenvolva o intervalo entre a cabeça lateral do gastrocnêmio e os músculos sóleo, e retraia a cabeça lateral do gastrocnêmio medialmente.
- Afaste a artéria poplítea, a veia e o nervo tibial, juntamente com a cabeça lateral do gastrocnêmio (Fig. 1-59B). Disseque livremente a origem fibular do músculo sóleo e afaste-o distalmente.
- Afaste o músculo poplíteo subjacente medialmente para expor o aspecto posterior do platô tibial lateral e a articulação tibiofibular proximal.

FÊMUR

ACESSO ANTEROLATERAL AO FÊMUR

O acesso anterolateral expõe o terço médio do fêmur, mas aderências pós-operatórias entre os músculos individuais do grupo quadríceps e entre o vasto intermédio e o fêmur podem limitar a flexão do joelho. O mecanismo do quadríceps deve ser manuseado com cuidado. As infecções do terço médio da diáfise são mais bem abordadas posterolateralmente. Quando a diáfise necessitar ser abordada a partir do lado medial, este acesso anterolateral, em vez de um anteromedial, é indicado.

TÉCNICA 1-46

(THOMPSON)

- Incise a pele ao longo do terço médio do fêmur em uma linha entre a espinha ilíaca anterossuperior e a margem lateral da patela (Fig. 1-60).
- Incise a fáscia superficial e profunda, e separe os músculos reto femoral e vasto lateral ao longo de seu septo intermuscular. O músculo vasto intermédio é colocado a vista.
- Divida o músculo vasto intermédio da linha de suas fibras distalmente em direção ao fêmur.
- Exponha o fêmur pela reflexão subperiosteal do músculo vasto intermédio inciso.

Henry tornou exposta toda a diáfise femoral estendendo esta incisão proximal e distalmente. O acesso não é recomendado para operações no terço proximal do fêmur porque expor o osso neste local é difícil sem ferir a artéria circunflexa femoral lateral e o nervo no músculo vasto lateral. Distalmente, a incisão pode ser estendida 12 a 15 cm dentro da articulação do joelho; neste ponto, no entanto, a inserção do músculo vasto lateral no tendão quadríceps é encontrada, assim como a bursa suprapatelar mais distal.

ACESSO LATERAL À DIÁFISE DO FÊMUR

Anatomicamente, a diáfise femoral inteira pode ser exposta pelo acesso lateral, mas apenas as suas formas menos

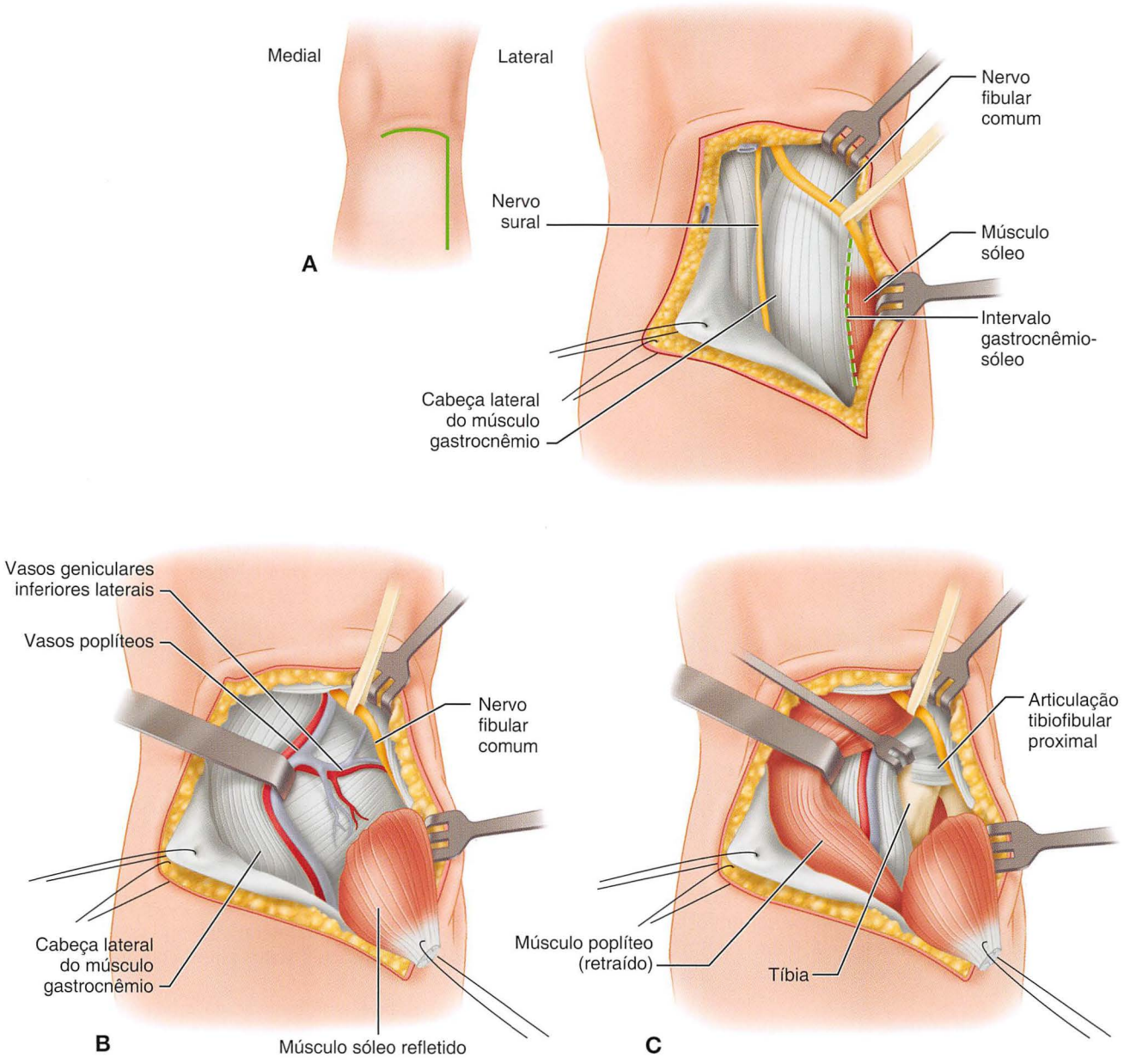

FIGURA 1-59 Acesso posterolateral de Minkoff, Jaffe e Menendez. **A,** Dissecção superficial. **B,** O gastrocnêmio e os vasos poplíteos são retraídos medialmente e a origem fibular do sóleo é refletida distalmente. **C,** O poplíteo está retraído medialmente, expondo o aspecto posterior do platô tibial e a articulação tibiofibular proximal. (Modificado de Minkoff J, Jaffe L, Menendez L: Limited posterolateral surgical approach to the knee for excision of osteoid osteoma, *Clin Orthop Relat Res* 223:237, 1987.) **VEJA A TÉCNICA 1-59.**

extensivas são recomendadas. É preferível o acesso posterolateral sempre que possível para evitar a divisão do vasto lateral.

TÉCNICA 1-47

- Faça uma incisão com o comprimento desejado ao longo da face lateral da coxa ao longo de uma linha a partir do trocânter maior para o côndilo femoral lateral (Fig. 1-61A).
- Incise a fáscia superficial e profunda.
- Divida os músculos vasto lateral e vasto intermédio na direção de suas fibras, e abra e rebata o periósteo para a distância adequada.
- Um ramo da artéria circunflexa femoral lateral é encontrado ao expor o quarto proximal do fêmur e da artéria genicular lateral superior no quarto distal; estes podem ser grampeados, divididos e ligados sem danos.

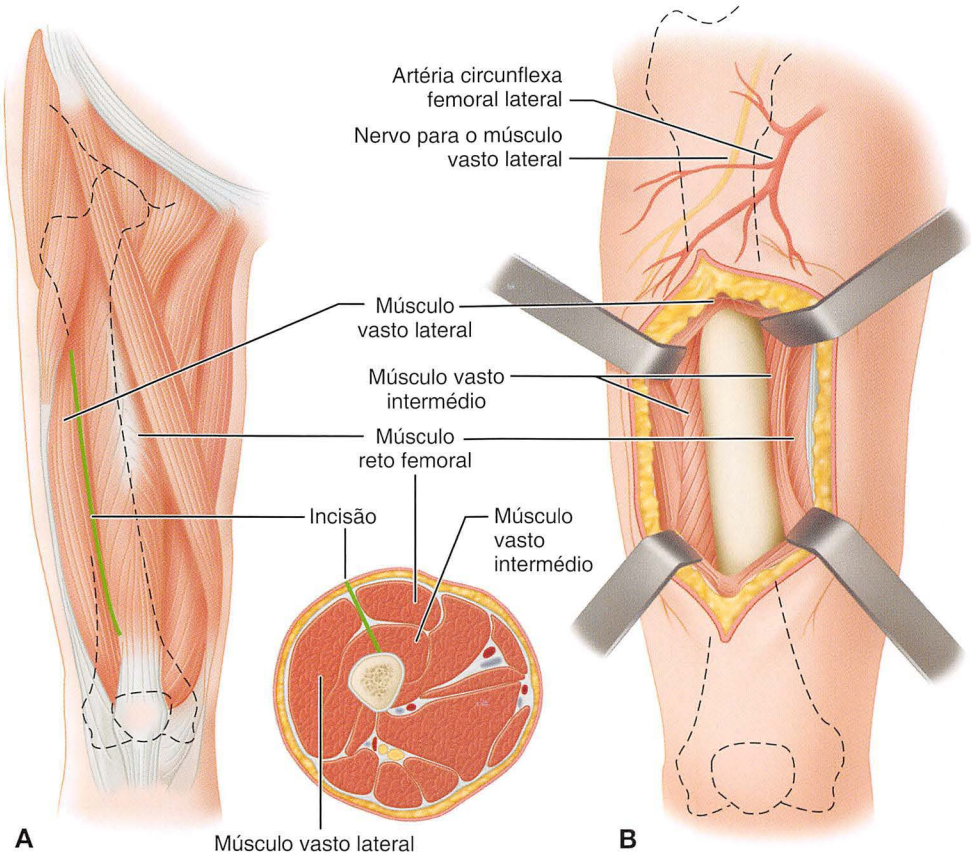

FIGURA 1-60 Acesso anterolateral ao fêmur. **A,** Incisão da pele. **B,** Fêmur exposto pela separação do reto femoral e vastos laterais, e a divisão do músculo vasto intermédio. **VEJA A TÉCNICA 1-46.**

ACESSO POSTEROLATERAL À DIÁFISE DO FÊMUR

TÉCNICA 1-48

- Vire ligeiramente o paciente para elevar o lado afetado.
- Faça a incisão a partir da base do trocânter maior seguindo distalmente a linha até o côndilo lateral (Fig. 1-61B).
- Incise a fáscia superficial e a fáscia lata ao longo da borda anterior da banda iliotibial.
- Exponha a parte posterior do músculo vasto lateral e afaste-a anteriormente (em indivíduos musculosos, essa retração pode ser difícil); continue a dissecção até o osso ao longo da superfície anterior do septo intermuscular lateral, que é ligado à linha áspera.
- Afaste as estruturas profundas, e divida o periósteo na linha de incisão.
- Com um elevador periosteal, libere a conexão do músculo vasto intermédio na medida do necessário.
- No terço médio da coxa, o segundo ramo perfurante da artéria femoral profunda e a veia correm transversalmente a partir do bíceps femoral para o vasto lateral. Ligue e divida esses vasos.
- Para evitar danificar o nervo ciático e a artéria femoral profunda e veia, não separe as cabeças longa e curta do bíceps femoral.

ACESSO POSTERIOR AO FÊMUR

TÉCNICA 1-49

(BOSWORTH)

- Com o paciente deitado de bruços, incise a pele e a fáscia profunda longitudinalmente no meio do aspecto posterior da coxa, a partir da dobra glútea à margem proximal do espaço poplíteo.
- Utilize a cabeça longa do bíceps como um guia. Por dissecção conjunta com o dedo indicador, apalpe a superfície posterior do fêmur no meio da coxa. Para expor três quintos médios da linha áspera, use os dedos para afastar a ligação do músculo vasto medial e lateral.
- Para expor a parte distal dos três quintos médios do fêmur, continue a dissecção romba ao longo da borda lateral da cabeça longa do bíceps, desenvolvendo o plano fascial entre a cabeça longa do bíceps e do músculo vasto lateral, e afaste a cabeça longa do bíceps *medialmente* (Fig. 1-62A).
- Para expor a parte proximal dos três quintos médios do fêmur, continue a dissecção ao longo da superfície medial da cabeça longa do bíceps, desenvolvendo o plano fascial entre a cabeça longa do bíceps e do semitendinoso, e

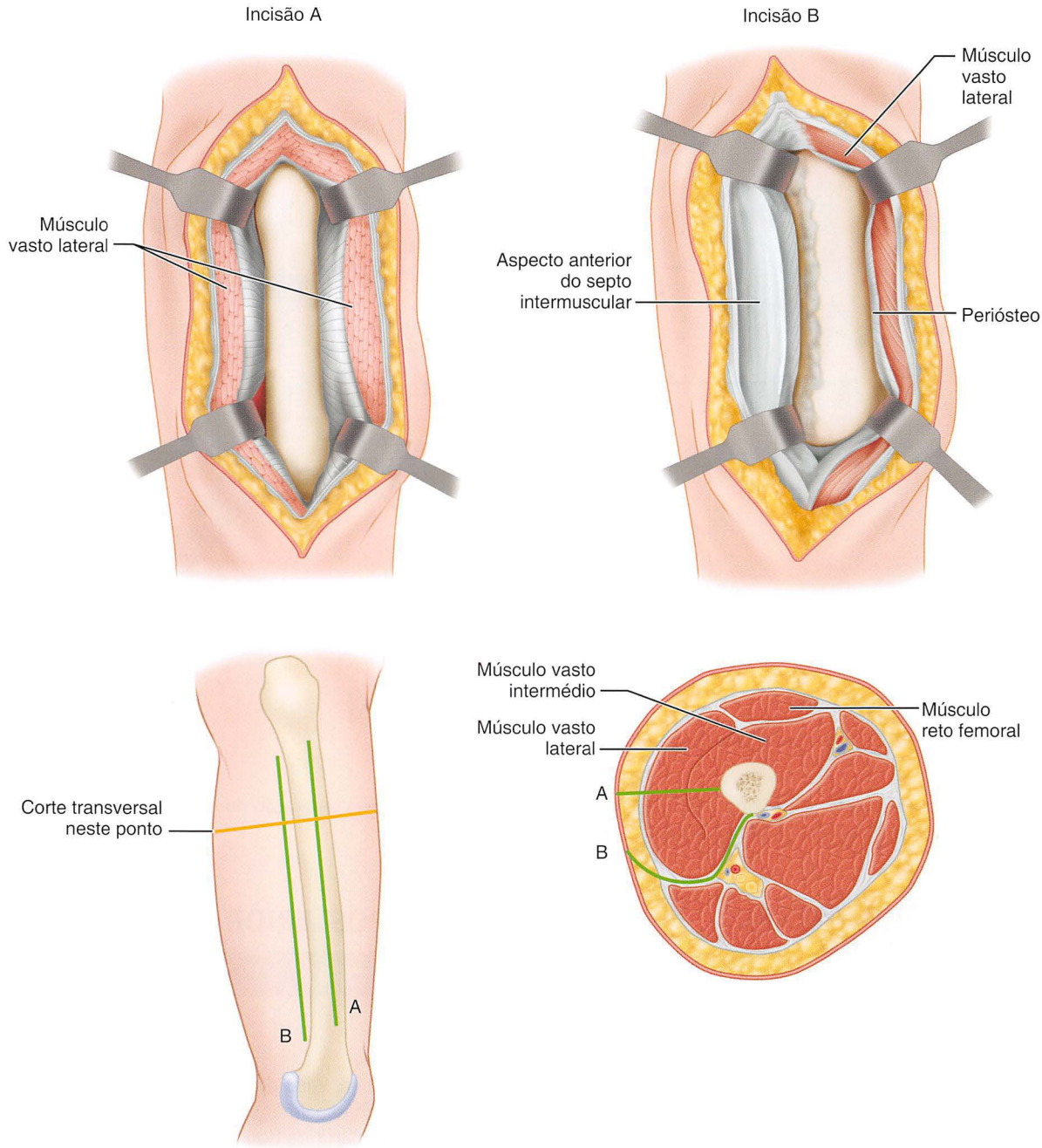

FIGURA 1-61 Acessos posterolateral e lateral ao terço médio do fêmur. Acesso lateral (**A**). O músculo vasto lateral e o vasto intermédio foram incisados alinhados com suas fibras. O corte transversal mostra esses acessos. Acesso posterolateral (**B**) ao longo do septo intermuscular lateral. **VEJA AS TÉCNICAS 1-47 e 1-48.**

afaste a cabeça longa do bíceps e do nervo ciático *lateralmente* (Fig. 1-62B).

- Para expor todos os três quintos mediais do fêmur, continue a dissecção em busca da linha áspera lateral para a cabeça longa do bíceps, divida o último músculo na parte distal da ferida, e desloque-o medialmente juntamente com o nervo ciático (Fig. 1-62C).
- Parte do suprimento nervoso para a cabeça curta do bíceps atravessa a exposição perto de seu centro; este ramo do nervo ciático pode ser salvo ou dividido, dependendo das exigências da incisão, pois não compõe o suprimento nervoso inteiro desta parte do bíceps.
- Depois de expor a linha áspera, libere os ligamentos musculares por meio de uma dissecção aguda e exponha o fêmur por meio de uma dissecção subperiosteal.
- Bosworth ressalta que os três quintos mediais inteiros do fêmur nunca devem ser expostos pela retração da cabeça longa do bíceps e do nervo ciático lateralmente porque

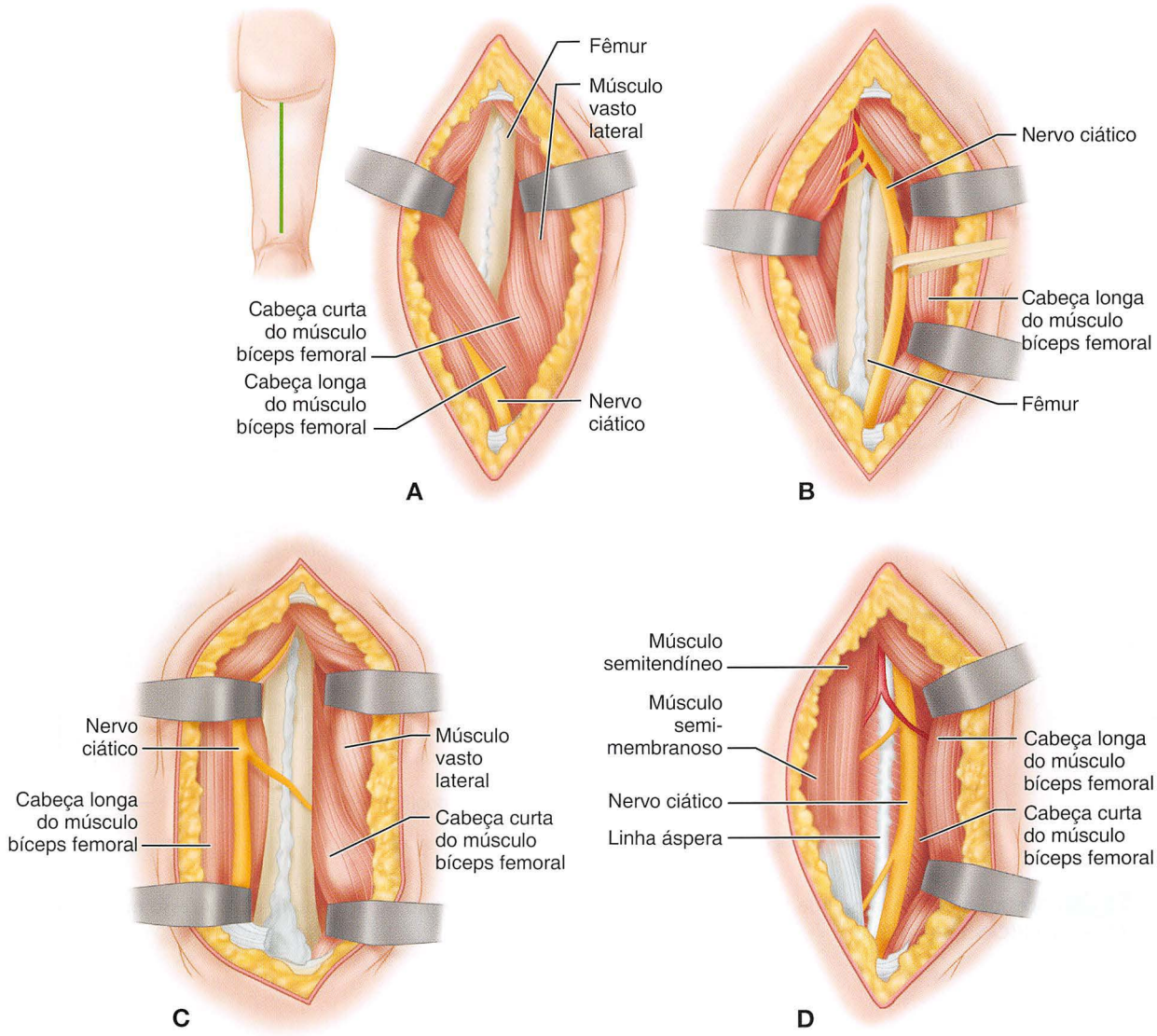

FIGURA 1-62 Acesso posterior de Bosworth ao fêmur. **A,** Para expor parte proximal de três quintos médios do fêmur, a cabeça longa do bíceps femoral foi recolhida medialmente. *Inserido*, Incisão da pele. **B,** Para expor parte distal dos três quintos médios do fêmur, a cabeça longa do bíceps femoral e o nervo ciático foram recolhidos lateralmente. **C,** Para expor todo os três quintos médios do fêmur, a cabeça longa do bíceps femoral foi dividida na parte distal do ferimento, e este músculo e o nervo ciático foram recolhidos medialmente. **D,** O nervo ciático estaria sujeito a lesão se todo os três quintos médios do fêmur fossem expostos pela retração do bíceps femoral lateralmente. **VEJA A TÉCNICA 1-49.**

isso põe desnecessariamente em perigo o nervo ciático (Fig. 1-62D).

- Quando a extremidade distal da cabeça longa do bíceps necessitar ser dividida, coloque suturas no segmento distal do músculo antes da divisão ser realizada; isto faz com que a sutura do músculo seja mais fácil quando a ferida estiver sendo fechada.
- Após a sutura do bíceps, feche a ferida suturando apenas a pele e o tecido subcutâneo, pois as outras estruturas se alinham na posição.
- Ao desenvolver este acesso, o cirurgião deve ter em mente a possibilidade de danificar o nervo ciático. O manuseio brusco e o afastamento prolongado ou extenuante do nervo podem causar sintomas dolorosos após a cirurgia ou, eventualmente, uma incapacidade permanente na perna.

ACESSO MEDIAL À SUPERFÍCIE POSTERIOR DO FÊMUR NO ESPAÇO POPLÍTEO

Quando possível, o acesso medial à superfície posterior do fêmur no espaço poplíteo deve ser usado preferencial-

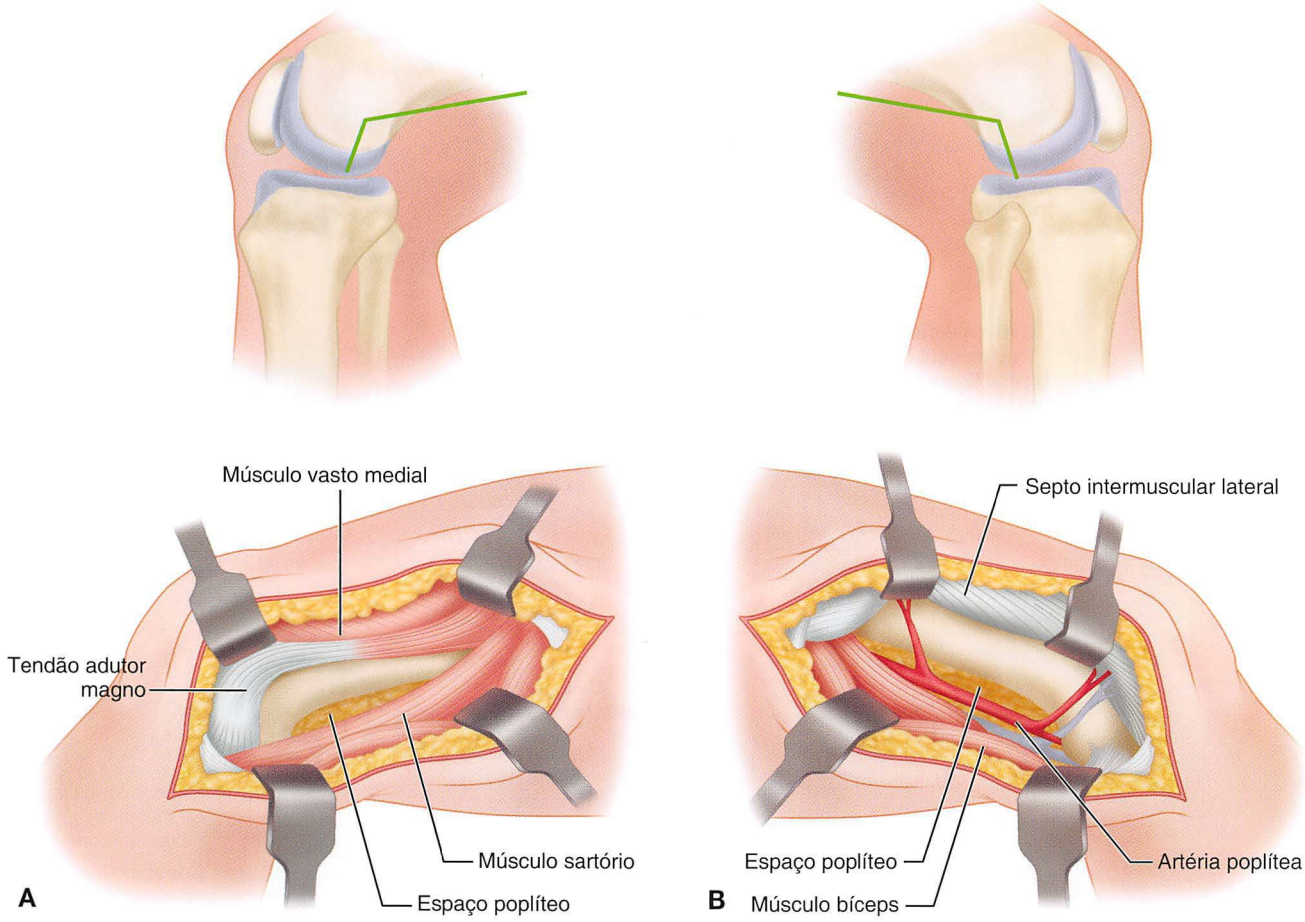

FIGURA 1-63 Acessos medial e lateral de Henry à superfície posterior do fêmur no espaço poplíteo. **A,** Acesso medial. **B,** Acesso lateral. **VEJA AS TÉCNICAS 1-50 e 1-51.**

mente ao acesso anteromedial, porque neste último o vasto medial deve ser separado do reto femoral e porque o vasto intermédio deve ser dividido.

TÉCNICA 1-50

(HENRY)

- Com o joelho ligeiramente flexionado, inicie a incisão 15 cm proximais ao tubérculo adutor e continue-a distalmente ao longo do tendão adutor seguindo o ângulo do joelho a 5 cm distais do tubérculo (Fig. 1-63A).
- Na parte distal da incisão, realize a dissecção posteriormente à borda anterior do músculo sartório imediatamente proximal ao nível do tubérculo adutor.
- Libere a fáscia profunda proximalmente sobre este músculo tomando cuidado para evitar a perfuração da membrana sinovial, que fica abaixo do músculo quando a articulação é flexionada. Após este procedimento, o sartório cai posteriormente, expondo o tendão do músculo adutor magno. Proteja o nervo safeno, que segue o sartório em sua superfície profunda; a veia safena magna é superficial e não corre perigo, se a incisão for feita corretamente.
- Divida a fáscia fina posterior ao tendão adutor por meio de uma dissecção romba à superfície posterior do fêmur no espaço poplíteo.
- Afaste os grandes vasos e nervos posteriormente; os ramos dos músculos para o osso podem ser isolados, fixados e divididos.
- Retraia o tendão adutor magno e uma parte do músculo vasto medial anteriormente, e exponha o osso. Os nervos tibial e fibular comum não são encontrados porque eles ficam lateralmente e posteriormente à linha de incisão.

ACESSO LATERAL À SUPERFÍCIE POSTERIOR DO FÊMUR NO ESPAÇO POPLÍTEO

TÉCNICA 1-51

(HENRY)

- Com o joelho levemente flexionado, incise a pele e a fáscia superficial por 15 cm ao longo da borda posterior da banda

iliotibial e siga o ângulo do joelho até a cabeça da fíbula (Fig. 1-63B).

- Divida a fáscia profunda imediatamente posterior à banda iliotibial.
- Bem proximal ao côndilo, separe a ligação da cabeça curta do bíceps da superfície posterior do septo intermuscular lateral; alcance o espaço poplíteo por meio de uma dissecção romba entre essas estruturas.
- Ligue e divida os ramos dos vasos perfurantes e retraia os vasos poplíteos posteriormente na parede posterior do ferimento. O nervo tibial se encontra posterior aos vasos poplíteos, e o nervo fibular comum segue a borda medial do bíceps.
- Exponha a superfície do fêmur por meio de incisão e elevação do periósteo.

ACESSO LATERAL À DIÁFISE PROXIMAL E REGIÃO TROCANTÉRICA

O acesso lateral é excelente para a redução e a fixação interna de fraturas trocantérica ou para osteotomias subtrocanterianas sob visão direta.

TÉCNICA 1-52

- Inicie a incisão cerca de 5 cm proximais e anteriores ao trocânter maior, curvando-a distalmente e posteriormente sobre o aspecto posterolateral do trocânter e distalmente ao longo da superfície lateral da coxa em paralelo com o fêmur por 10 cm ou mais dependendo da exposição desejada (Fig. 1-64B).

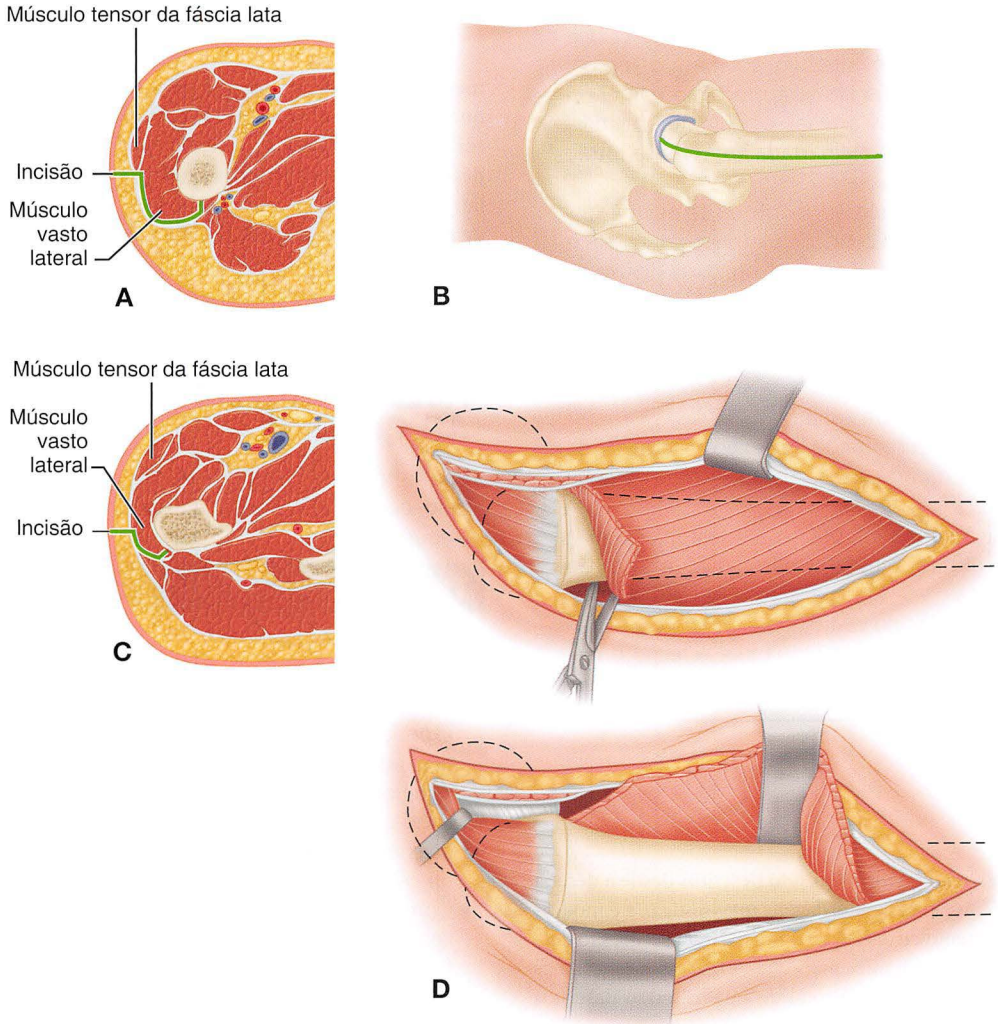

FIGURA 1-64 Acesso lateral à diáfise proximal e região trocantérica do fêmur. **A,** O corte transversal mostra o nível de abordagem no trocânter menor. **B,** A fáscia lata foi incisada em linha com a incisão na pele. O vasto lateral foi incisado transversalmente apenas distal ao trocânter maior e está sendo incisado longitudinalmente a 0,5 cm da linha áspera. *Inserção,* Incisão da pele. **C,** O corte transversal mostra acesso ao nível da extremidade distal da incisão na pele. **D,** O acesso foi concluído dissecando o vasto lateral subperiostalmente do fêmur. A articulação do quadril pode ser exposta pelo acesso contínuo proximalmente como no acesso de Watson-Jones. **VEJA A TÉCNICA 1-52.**

- Aprofunde a dissecção na linha da incisão até a fáscia lata.
- Na parte distal do ferimento, incise a fáscia lata com um bisturi e divida-a proximalmente com uma tesoura. Na parte proximal do ferimento, divida a fáscia imediatamente posterior ao músculo tensor da fáscia lata para evitar a divisão deste músculo.
- Por meio de retração, coloque à vista o músculo vasto lateral e sua origem a partir da borda inferior do trocânter maior. Divida a origem do músculo transversalmente ao longo desta borda até a superfície posterolateral do fêmur.
- Divida o vasto lateral e sua fáscia longitudinalmente com uma tesoura, começando pela sua superfície posterolateral, a 0,5 cm da sua ligação à linha áspera.
- Alternativamente, divida primeiro a fáscia muscular sozinha lateralmente em vez de posterolateralmente, disseque o músculo de sua superfície profunda posteriormente, e divida o músculo perto da linha áspera (fechando a fáscia lata, então, é mais fácil). O músculo é dividido onde é fino ao invés de grosso, como necessário em uma abordagem muscular direta (Fig. 1-64A e C). Seccione não mais que 0,5 cm do músculo ao mesmo tempo. Mantenha o corpo do músculo vasto recolhido anteriormente; assim, se uma das artérias perfurantes for dividida, ela pode ser pinçada e amarrada antes de se retrair para além da linha áspera.
- Depois de dividir o músculo ao longo do fêmur na distância necessária, eleve-o com um elevador periosteal e exponha as superfícies lateral e anterolateral da diáfise do fêmur (Fig. 1-64D).
- Por meio de uma subsequente elevação subperiosteal da parte proximal do vasto lateral e músculos intermédios, exponha a linha intertrocantérica e a superfície anterior do fêmur logo abaixo desta linha.
- A base do colo do fêmur pode ser exposta através da divisão da cápsula da articulação na sua fixação à linha intertrocantérica.
- Se uma exposição mais ampla for desejada, eleve a parte distal do glúteo mínimo a partir da sua inserção no trocânter.
- No fechamento, o músculo vasto lateral cai sobre a superfície lateral do fêmur. Suture a fáscia lata e feche o restante do ferimento da forma tradicional.

QUADRIL

Inúmeros novos acessos ao quadril têm sido descritos desde a década de 1990; a maioria é baseada em abordagens mais antigas e é modificada por um procedimento cirúrgico específico. Nesta seção, são descritos os acessos gerais que achamos mais úteis. Os acessos específicos utilizados na revisão de artroplastia total do quadril estão descritos no Capítulo 3.

A abordagem selecionada deve ser baseada no acesso necessário, no potencial de complicações, no procedimento a ser realizado, e na experiência do cirurgião. A necessidade de manter o fornecimento de sangue para a cabeça femoral (artéria circunflexa femoral medial e seus ramos ascendentes) deve ser considerada antes do procedimento (Fig. 1-65). Na artroplastia total do quadril, o rompimento dos ramos ascendentes da artéria circunflexa femoral medial não tem nenhuma consequência. Se o recapeamento do quadril, o reparo de fratura no colo femoral ou a osteotomia deva ser realizado, os acessos anterolateral, anterior ou mediais são mais desejados para evitar a osteonecrose da cabeça femoral. Acessos laterais que exigem osteotomia do trocânter maior têm uma taxa de não união significativa devido à osteotomia, o que também deve ser considerado.

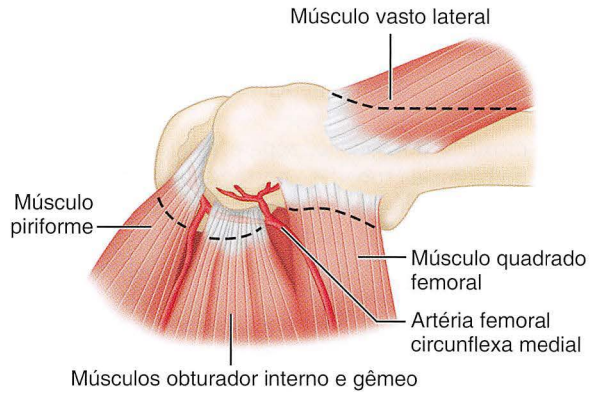

FIGURA 1-65 As estruturas anatômicas profundas relevantes da face posterior do quadril mostram o curso da artéria circunflexa femoral medial para a cabeça femoral. (De Nork SE, Schär M, Pfander G, et al: Anatomic considerations for the choice of surgical approach for hip resurfacing arthroplasty, *Orthop Clin North Am* 36:163, 2005.)

ACESSOS ANTERIORES

ACESSO ILIOFEMORAL ANTERIOR AO QUADRIL

Smith-Petersen melhoraram e renovaram o interesse pelo acesso iliofemoral anterior e, agora, ele é usado frequentemente.

TÉCNICA 1-53 *Figura 1-66*

(SMITH-PETERSEN)

- Comece a incisão no meio da crista ilíaca ou, para uma exposição mais ampla, posteriormente na crista conforme desejado. Continue-a anteriormente à espinha ilíaca anterossuperior e distalmente e um pouco lateralmente 10 a 12 cm.
- Divida as fáscias superficial e profunda, e libere as ligações dos músculos glúteo médio e tensor da fáscia lata da crista ilíaca.
- Com um elevador periosteal, tire o periósteo com as ligações dos músculos glúteo médio e mínimo da superfície lateral do ílio. Controle o sangramento dos vasos nutrientes envolvendo o intervalo entre o ílio e os músculos refletidos.
- Continue a dissecção através da fáscia profunda da coxa e entre o tensor da fáscia lata lateralmente e o sartório e reto femoral medial.
- Clampe e ligue o ramo ascendente da artéria circunflexa femoral lateral, que fica 5 cm distais à articulação do quadril.

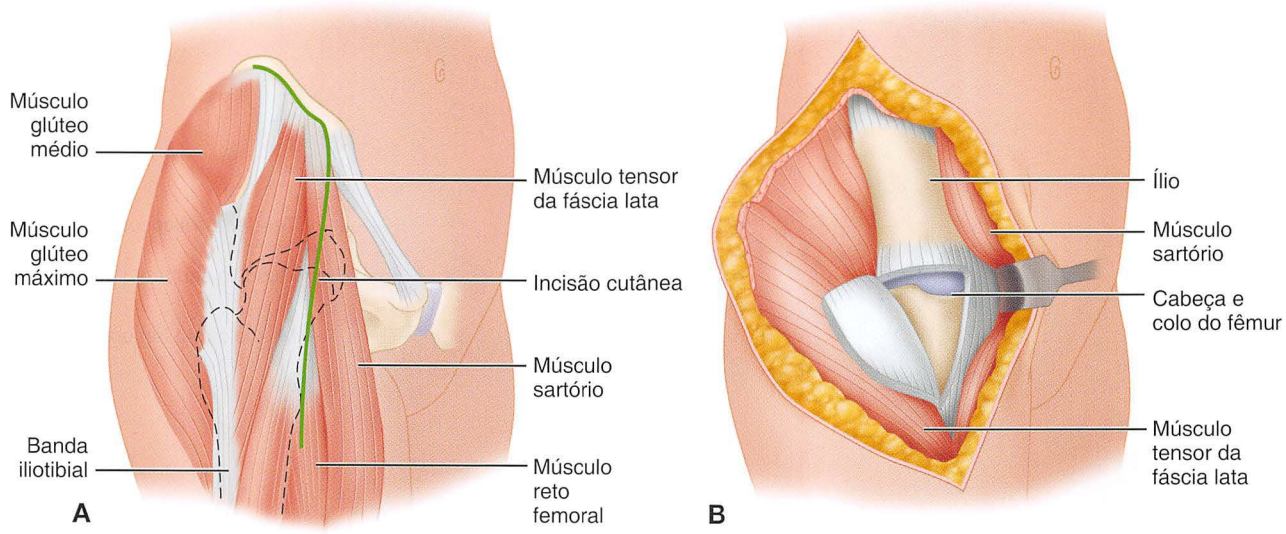

FIGURA 1-66 Line Acesso iliofemoral anterior de Smith-Petersen ao quadril. **A,** Linha de incisão da pele. **B,** Exposição da articulação após reflexão do tensor da fáscia lata e dos músculos glúteos da superfície lateral do ílio e divisão da cápsula. **VEJA A TÉCNICA 1-53.**

- O nervo cutâneo femoral lateral passa sobre o sartório 2,5 cm distais à espinha anterossuperior; afaste-o para o lado medial.
- Se as estruturas na espinha anterossuperior são contraídas, libere a espinha com um osteótomo e permita que ela se retraia com seus músculos ligados a um nível mais distal.
- Exponha e incise a cápsula transversalmente, e revele a cabeça do fêmur e a margem proximal do acetábulo. A cápsula também pode ser seccionada ao longo de sua ligação com o lábio acetabular (ligamento cotiloide) para dar a exposição necessária.
- Se necessário, o ligamento redondo pode ser dividido com uma lâmina curvada ou com uma tesoura, e a cabeça do fêmur, deslocada, dando acesso a todas as partes da articulação.

Quase toda a cirurgia da articulação do quadril pode ser realizada por meio deste acesso, ou partes separadas podem ser usadas para diferentes fins. A incisão femoral anterior expõe a articulação, mas é inadequada para operações reconstrutivas. Todo o ílio e a articulação do quadril podem ser alcançados através da parte ilíaca da incisão; todas as estruturas ligadas à crista ilíaca da espinha ilíaca posterossuperior à espinha ilíaca anterossuperior são liberadas e são refletidas a partir da superfície lateral do ílio; a dissecção é realizada distalmente à espinha ilíaca anteroinferior. Smith-Petersen também modificou e melhorou esta abordagem para uma extensa cirurgia do quadril, refletindo o músculo ilíaco da superfície medial da parte anterior do ílio e separando o músculo reto femoral de sua origem.

Schaubel modificou o acesso anterior de Smith-Petersen depois de achar difícil o reatamento da fáscia lata à fáscia na crista ilíaca. Em vez de dividir a fáscia lata na crista ilíaca, uma osteotomia da saliência da crista ilíaca é realizada entre as ligações do músculo oblíquo externo medial e da fáscia lata. A osteotomia pode ser realizada posteriormente na medida da origem do glúteo máximo. O tensor da fáscia lata, o glúteo médio e as ligações musculares do glúteo mínimo são subperiostalmente dissecados distalmente para expor a cápsula da articulação do quadril. Os abdutores e rotadores externos curtos podem ser dissecados a partir do trocânter maior, conforme necessário para a artroplastia total de quadril, para a substituição da prótese da cabeça do fêmur ou para a artrodese do quadril. No fechamento, o fragmento ilíaco da osteotomia é recolocado com suturas 1-0 não absorvíveis passadas por furos de broca no fragmento e no ílio.

ACESSO ANTERIOR AO QUADRIL USANDO UMA INCISÃO TRANSVERSAL

Somerville descreveu um acesso anterior usando uma incisão transversal "biquíni" para luxação congênita irredutível do quadril em uma criança. Esta abordagem permite a exposição suficiente do ílio, e o acesso ao acetábulo é satisfatório mesmo quando ele está em uma localização anormal. Para a redução de uma luxação congênita do quadril, as seguintes etapas sequenciais devem ser executadas: tenotomia do psoas; capsulotomia medial completa, incluindo o ligamento transverso do acetábulo; excisão do ligamento redondo hipertrofiado; e redução da cabeça femoral no acetábulo verdadeiro. As indicações específicas e os cuidados pós-operatórios para a luxação congênita do quadril são discutidos no Capítulo 30.

TÉCNICA 1-54

(SOMERVILLE)

- Coloque um saco de areia abaixo do quadril afetado.
- Faça uma incisão direta na pele, começando anteriormente inferior e medial à espinha anterossuperior e cursando

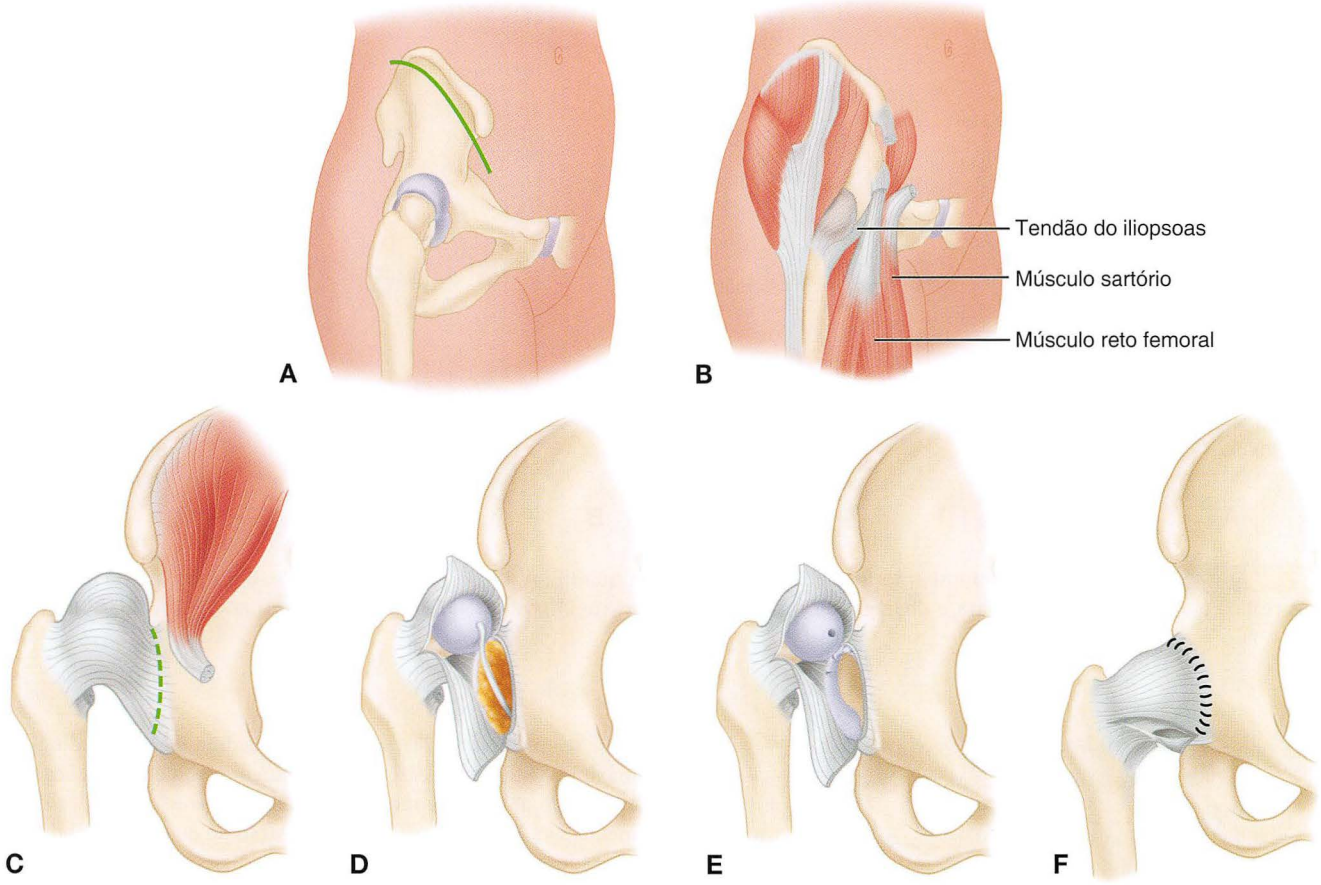

FIGURA 1-67 Técnica de Somerville de redução aberta. **A,** Incisão biquíni. **B,** Divisão dos tendões dos músculos sartório e reto femoral e da epífise da crista ilíaca. **C,** Incisão em forma de T da cápsula. **D,** Capsulotomia do quadril e uso do ligamento redondo para encontrar o verdadeiro acetábulo. **E,** Incisões radiais no lábio acetabular e remoção de todo o tecido da profundidade do verdadeiro acetábulo. **F,** Capsulorrafia após excisão da cápsula redundante. **VEJA A TÉCNICA 1-54.**

obliquamente superior e posterior para o meio da crista ilíaca (Fig. 1-67A). Aprofunde a incisão para expor a crista.

- Rebata os músculos abdutores subperiostalmente da asa ilíaca distalmente à cápsula da articulação. Aumente a exposição da cápsula, separando o tensor da fáscia lata do músculo sartório cerca de 2,5 cm inferiores à espinha anterossuperior.
- Exponha a cabeça refletida do reto femoral, e separe-a do acetábulo e cápsula, deixando a cabeça reta ligada à espinha anteroinferior (Fig. 1-67B). A cabeça reta pode ser separada para aumentar a exposição.
- Perto da borda do acetábulo, faça uma pequena incisão na cápsula e estenda-a anteriormente para um ponto profundo ao reto e posteriormente à margem posterossuperior da articulação (Fig. 1-67C).
- Exerça tração suficiente no membro para afastar a cartilagem da cabeça femoral do acetábulo cerca de 0,7 cm.
- Examine o interior do acetábulo visualmente (Fig. 1-67D). Se nenhum lábio invertido for visto, insira um gancho sem corte e apalpe a articulação para liberar a borda de um lábio invertido. Se um for encontrado, coloque a ponta do gancho profundamente no lábio e force-o até sua base; separe de sua periferia aquela parte do lábio que se encontra anterior ao gancho até que o gancho saia.
- Com o fórceps do tipo Kocher, segure o lábio pelo final, liberando e excisando-o, assim, com tesouras curvas fortes, ou faça incisões radiais em forma de T para everter os membros e permitir a redução da cabeça femoral (Fig. 1-67E).
- Reduza a cabeça no acetábulo, abduzindo a coxa 30 graus e rodando-a internamente. Segure a articulação nesta posição e feche a cápsula (Fig. 1-67F).
- Fixe novamente os músculos à crista ilíaca, feche a pele e aplique um gesso para imobilizar.

ACESSO ILIOFEMORAL ANTEROLATERAL MODIFICADO AO QUADRIL

Smith-Petersen descreveu uma modificação do acesso iliofemoral anterior que ele usou para a redução aberta e fixação interna de fraturas do colo do fêmur. Este acesso conserva as vantagens de um acesso iliofemoral anterior, mas expõe a região trocantérica lateralmente; isso torna

mais fácil o alinhamento de uma fratura ou osteotomia do colo do fêmur e a inserção de pinos, parafusos ou pregos sob visão direta. Este acesso também é útil em procedimentos de reconstrução, como a osteotomia para deslizamento da epífise femoral proximal e os procedimentos para não união do colo do fêmur. Isso fornece uma exposição contínua do aspecto anterior do quadril a partir do lábio do acetábulo até a base do trocânter.

TÉCNICA 1-55

(SMITH-PETERSEN)

- Faça a incisão na pele ao longo do terço anterior da crista ilíaca e ao longo da borda anterior do músculo tensor da fáscia lata; curve-a posteriormente através da inserção deste músculo na banda iliotibial na região subtrocanteriana (geralmente em um ponto 8 a 10 cm abaixo da base do grande trocânter) e termine-a ali.
- Incise a fáscia ao longo da borda anterior do músculo tensor da fáscia lata. Identifique e proteja o nervo cutâneo femoral lateral, que normalmente é medial à borda medial do tensor da fáscia lata e está perto da borda lateral do sartório.
- Incise cuidadosamente as ligações musculares até a face lateral do ílio ao longo da crista ilíaca para fazer a reflexão do periósteo de forma mais fácil. Rebata-o como uma estrutura contínua, sem desgaste, distalmente à margem superior do acetábulo.
- Divida as ligações musculares entre a espinha ilíaca anterossuperior e o lábio acetabular. A aba posterior refletida consiste, portanto, no tensor da fáscia lata, no glúteo mínimo, e na parte anterior do glúteo médio (Fig. 1-68).
- Inferiormente, realize a incisão da fáscia através da inserção do tensor da fáscia lata na banda iliotibial, e exponha a parte lateral do reto femoral e a parte anterior do músculo vasto lateral.
- Comece a incisão capsular no aspecto inferior da cápsula imediatamente lateral ao lábio acetabular; a partir deste ponto, estenda-a proximalmente em paralelo com o lábio acetabular para a face superior da cápsula, e curve-a lateralmente, continuando para além da cápsula até a base do grande trocânter. Esta incisão divide essa parte da cabeça refletida do reto femoral que se mistura com a cápsula inferior à sua inserção na margem superior do acetábulo. Rebatendo-a com a cápsula, a aba capsular é reforçada, e a reparação fica mais fácil.

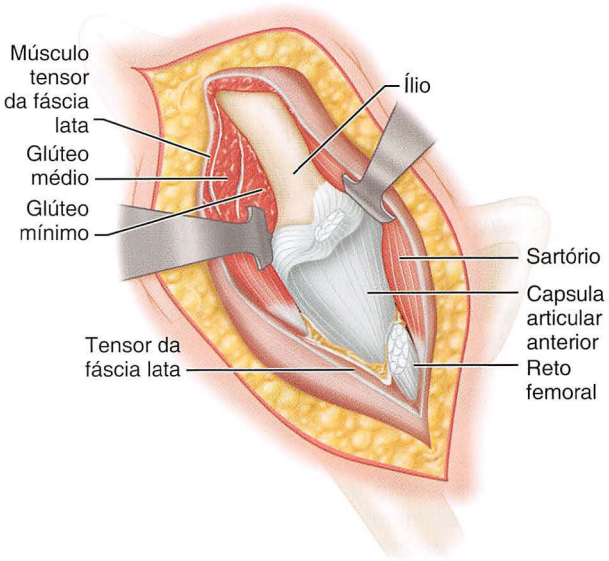

FIGURA 1-68 Acesso anterolateral de Smith-Petersen. **VEJA A TÉCNICA 1-55.**

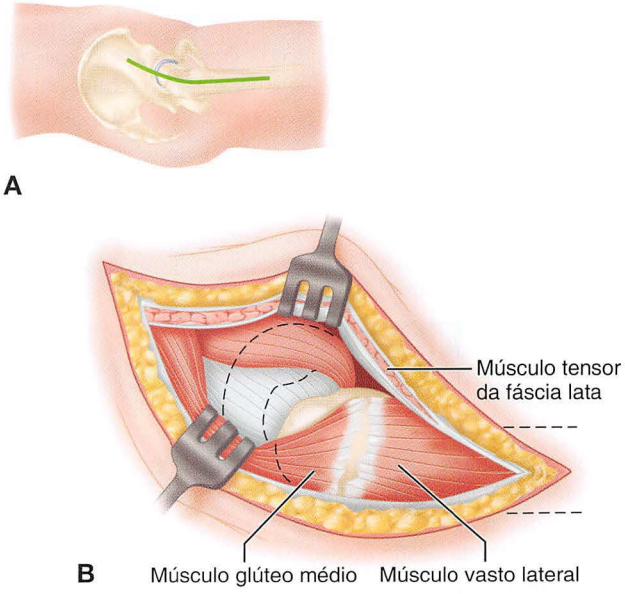

FIGURA 1-69 Acesso lateral de Watson-Jones à articulação do quadril. **A,** Incisão da pele. **B,** O acesso foi concluído, exceto a incisão da cápsula articular. **VEJA A TÉCNICA 1-56.**

ACESSOS LATERAIS

ACESSO LATERAL AO QUADRIL

TÉCNICA 1-56 *Figura 1-69*

(WATSON-JONES)

- Inicie uma incisão 2,5 cm distais e laterais à espinha ilíaca anterossuperior e curve-a distalmente e posteriormente sobre a face lateral do grande trocânter e a superfície lateral da diáfise femoral a 5 cm distais da base do trocânter.
- Localize o intervalo entre o glúteo médio e o tensor da fáscia lata. A delineação deste intervalo muitas vezes é difícil. Brackett ressaltou que isso pode ser feito mais

facilmente começando a separação a meio caminho entre a espinha anterossuperior e o grande trocânter antes que o tensor da fáscia lata se misture com sua inserção fascial. O ventre grosso e a direção das fibras do glúteo médio ajudam a distingui-los a partir da estrutura mais fina do músculo tensor da fáscia lata.

- Faça a dissecção proximalmente para expor o ramo inferior do nervo glúteo superior, que inerva o músculo tensor da fáscia lata.
- Incise a cápsula da articulação longitudinalmente ao longo da superfície anterossuperior do colo do fêmur. Na parte distal da incisão, a origem do vasto lateral pode ser rebatida distalmente ou dividida longitudinalmente para expor a base do trocânter e a parte proximal da diáfise femoral.
- Se um campo mais vasto for desejado, separe as fibras anteriores do tendão do glúteo médio do trocânter ou rebata a parte anterossuperior do grande trocânter proximalmente com um osteótomo juntamente com a inserção do músculo glúteo médio. Isso preserva a inserção do glúteo médio de tal forma que ele pode ser facilmente religado posteriormente.

ACESSO LATERAL PARA A EXTENSA EXPOSIÇÃO DO QUADRIL

Harris recomenda o seguinte acesso lateral para a extensa exposição do quadril. Ele permite o deslocamento da cabeça do fêmur anterior e posteriormente. Esse acesso requer uma osteotomia do grande trocânter, porém com o risco decorrente de bursite trocantérica ou não união. Além disso, conforme relatado por Testa e Mazur, a incidência de ossificação heterotópica significativa ou incapacitante é aumentada após a artroplastia total do quadril com uso de um acesso lateral transtrocantérico em comparação com um acesso lateral direto.

TÉCNICA 1-57

(HARRIS)

- Coloque o paciente sobre o quadril não afetado e eleve o afetado em 60 graus; mantenha esta posição usando sacos de areia ou um rolo espesso e longo de cobertor, que se estenda desde abaixo da escápula ao sacro.
- Faça uma incisão na pele em forma de U com a sua base na borda posterior do grande trocânter como se segue (Fig. 1-70A). Comece a incisão a cerca de 5 cm posteriores e ligeiramente proximal à espinha ilíaca anterossuperior, curve-a distal e posteriormente para o canto posterossuperior do trocânter maior, estenda-a longitudinalmente por cerca de 8 cm, e, finalmente, curve-a gradualmente anterior e distalmente formando um U simétrico.
- Começando distalmente, divida a banda iliotibial em linha com a incisão na pele; no trocânter maior, coloque um dedo profundamente à banda, sinta a inserção femoral do glúteo máximo na tuberosidade glútea, e oriente a incisão na fáscia lata posteriormente, mas mantenha a largura de um dedo anterior a essa inserção.
- Continue a incisão na fáscia lata proximalmente em linha com a incisão na pele, liberando a fáscia que cobre o glúteo médio.
- A exposição do aspecto posterior do trocânter maior, a inserção dos rotadores externos curtos, e a parte posterior da cápsula da articulação são limitadas pela parte posterior da fáscia lata e pelas fibras do glúteo máximo inseridas nela. Para obter ampla exposição posteriormente e proporcionar um espaço em que a cabeça do fêmur possa ser deslocada, faça uma incisão oblíqua curta na superfície profunda da fáscia lata posteriormente refletida, estendendo-a para a substância do glúteo máximo (Fig. 1-70A). Comece esta incisão no nível do meio do trocânter maior, e estenda-a medial e proximalmente para o glúteo máximo paralelo às suas fibras por 4 cm.
- Rebata anteriormente a parte anterior da banda iliotibial e o tensor da fáscia lata, que formam a aba anterior, passando um elevador periosteal ao longo da cápsula anterior do acetábulo.
- Libere os músculos abdutores osteotomizando o trocânter maior da seguinte forma (Fig. 1-70B): rebata distalmente a origem do vasto lateral; coloque um instrumento entre os músculos abdutores e a superfície superior da cápsula articular, e direcione a osteotomia superiormente e medialmente a partir de um ponto 1,5 cm distal ao tubérculo do vasto lateral até a superfície superior do colo do fêmur.
- Libere a parte superior da cápsula da articulação do trocânter maior. Durante essas manobras, proteja o nervo ciático usando um retrator suave.
  1. Divida o piriforme, o obturador externo e o obturador interno das suas inserções femorais (Fig. 1-70C).
  2. Excise as partes anteriores e posteriores da cápsula sob visão direta tão proximalmente quanto o acetábulo.
- Prossiga com a operação anteriormente. Profundamente ao reto femoral, insira um afastador Bennett pequeno sem ponta cortante para que seu gancho seja colocado sobre a espinha ilíaca anteroinferior.
- Rebata superiormente o trocânter maior e os seus músculos abdutores ligados para expor as partes superiores e anteriores da cápsula.
- Coloque um afastador fino entre a cápsula e o iliopsoas para expor as partes anteriores e inferiores da cápsula. Trabalhando a partir dos aspectos anterior e posterior da articulação, excise a quantidade de cápsula desejada; se o músculo iliopsoas necessitar ser transplantado, deixe o coto da parte anterior da cápsula intacto.
- Desloque a cabeça do fêmur anteriormente estendendo, aduzindo e girando externamente o fêmur. Antes ou depois do quadril ter sido deslocado, faça o trocânter menor ficar à vista flexionando e girando externamente o fêmur e, se desejar, divida o iliopsoas sob visão direta.
- Exponha a circunferência completa da cabeça do fêmur colocando o trocânter maior e seu pedículo muscular no acetábulo e girando externamente o fêmur (Fig. 1-70D).
- Para expor todo o acetábulo, retraia o trocânter maior superiormente, e desloque a cabeça do fêmur posteriormente (Fig. 1-70E) flexionando e aduzindo o joelho e

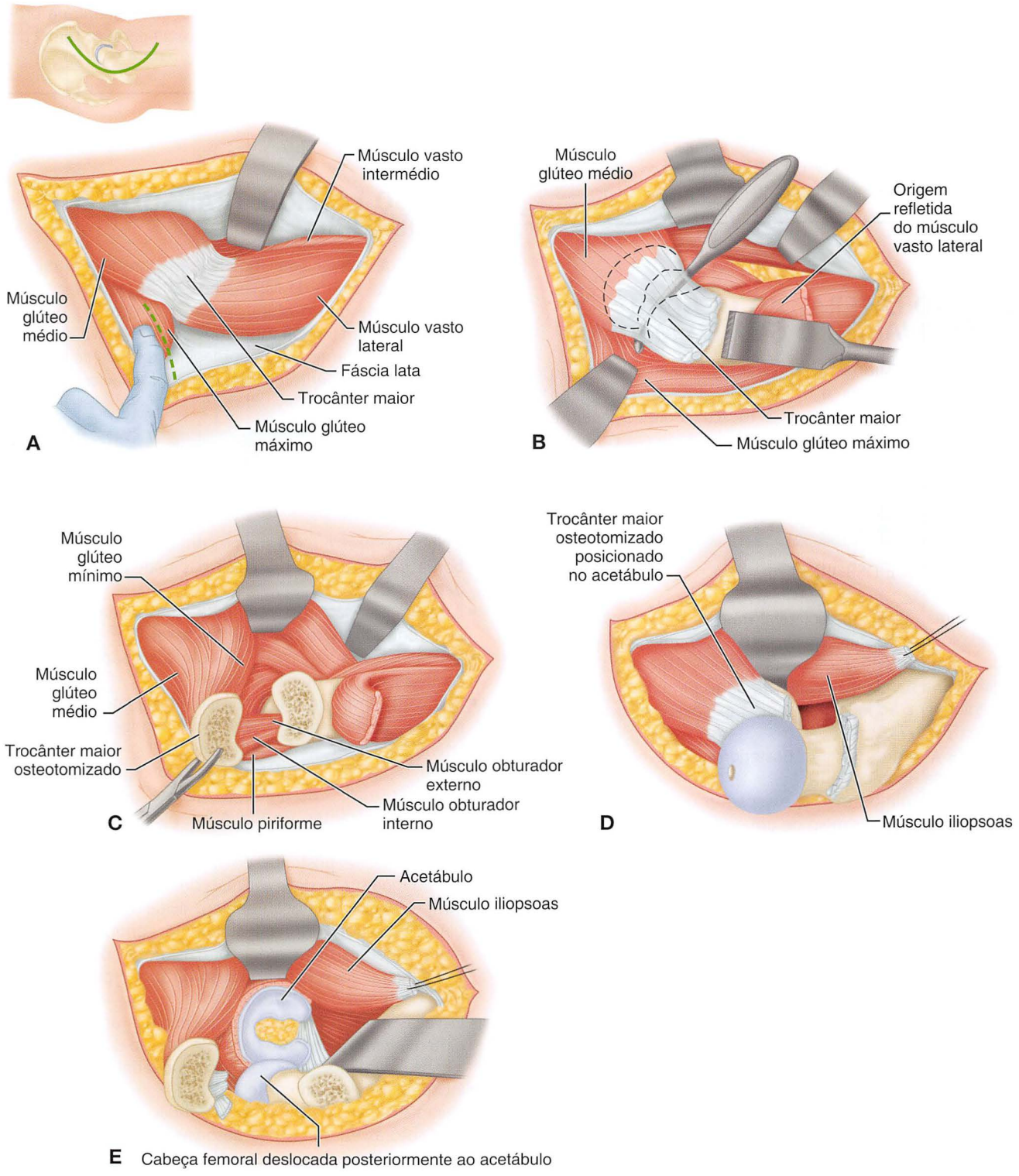

FIGURA 1-70 Acesso lateral de Harris ao quadril. **A,** A banda iliotibial foi dividida proximal ao trocânter maior. Um dedo foi colocado na inserção do glúteo máximo na banda, e a fáscia lata deve ser incisada com um dedo de largura anterior à inserção (*linha tracejada*) sem corte na inserção do glúteo máximo. **B,** Para obter ampla exposição posteriormente e proporcionar um espaço em que a cabeça do fêmur possa ser deslocada, uma incisão oblíqua curta foi feita na fáscia lata posteriormente refletida estendendo-se para o glúteo máximo (veja texto). O trocânter maior deve ser osteotomizado (veja texto). **C,** O trocânter maior foi osteotomizado e retraído superiormente; a parte superior da cápsula articular foi liberada; e as inserções de piriforme, obturador externo e obturador interno devem ser divididas. **D,** A circunferência completa da cabeça do fêmur foi exposta colocando o trocânter maior e seu pedículo muscular no acetábulo e girando externamente o fêmur. **E,** O acetábulo inteiro foi exposto pela retração do trocânter maior superiormente e deslocando a cabeça do fêmur posteriormente. **VEJA A TÉCNICA 1-57.**

flexionando e girando internamente o quadril. Flexionar o joelho reduz a tensão sobre o nervo ciático enquanto a cabeça é deslocada posteriormente.

- Ao fechar o ferimento, coloque o membro em abdução quase completa e em cerca de 10 graus de rotação externa. Desloque o trocânter maior distalmente, e fixe-o diretamente ao lado lateral da diáfise do fêmur com dois amarrilhos de arame, parafusos ou cabo. Para uma descrição mais detalhada de fixação do trocânter maior, veja o Capítulo 3.

ACESSO LATERAL AO QUADRIL PRESERVANDO O GLÚTEO MÉDIO

McFarland e Osborne descreveram um acesso lateral ao quadril que preserva a integridade do músculo glúteo médio. Eles observaram que os músculos glúteo médio e vasto lateral podem ser vistos como estando em continuidade funcional direta através do periósteo grosso que cobre o trocânter maior.

TÉCNICA 1-58

(MCFARLAND E OSBORNE)

- Faça uma incisão mediolateral na pele (Fig. 1-71A) centrada sobre o trocânter maior; o seu comprimento depende da quantidade de gordura subcutânea. Exponha a fáscia glútea e a banda iliotibial, e divida-as em uma linha reta mediolateral ao longo de toda a extensão da incisão na pele (Fig. 1-71B).
- Retraia a glúteo máximo posteriormente e o tensor da fáscia lata anteriormente.
- Exponha a glúteo médio, e separe-o do piriforme e do glúteo mínimo por meio de uma dissecção romba.
- Identifique a borda posterior proeminente do glúteo médio onde ele se junta com a borda posterior do trocânter maior. A partir deste ponto, faça uma incisão abaixo do osso através do periósteo e da fáscia obliquamente e distalmente ao trocânter maior até o meio do aspecto lateral do fêmur; continue-a distalmente no vasto lateral até a extremidade distal da incisão da pele (Fig. 1-71C).
- Com uma faca ou um cinzel afiado, descasque a partir do osso em uma única peça a inserção do glúteo médio, o periósteo, a junção tendinosa entre o glúteo médio e o vasto lateral, e a origem do vasto lateral. A porção do vasto lateral descascada inclui aquela ligada à parte proximal da linha áspera, a borda distal do trocânter maior, e uma parte da diáfise do fêmur.
- Retraia anteriormente toda a massa muscular combinada, que consiste no glúteo médio e no vasto lateral com sua junção tendinosa (Fig. 1-71D). Separe, divida e retraia proximalmente o tendão do músculo glúteo mínimo para expor a cápsula da articulação do quadril (Fig. 1-71E). Incise a cápsula como desejado (Fig. 1-71F).
- Durante o fechamento, suture a cápsula e o glúteo mínimo como uma única estrutura. Aduza o quadril, retorne o glúteo médio e o vasto lateral à sua posição original, e suture-os na área não dissecada do vasto lateral, na profunda inserção do glúteo máximo, e na parte proximal do quadrado femoral.

ACESSO LATERAL TRANSGLÚTEO AO QUADRIL

Hardinge descreveu uma modificação transglútea útil do acesso lateral direto de McFarland e Osborne baseada na observação de que o glúteo médio se insere no grande trocânter por um tendão forte, móvel que se curva ao redor do ápice do trocânter. Esta abordagem pode ser feita facilmente com o paciente em posição supina. A osteotomia do grande trocânter é evitada.

TÉCNICA 1-59

(HARDINGE)

- Coloque o paciente em supino com o trocânter maior na borda da mesa e os músculos das nádegas liberados a partir da borda.
- Faça uma incisão posteriormente direcionada em forma de J centrada sobre o grande trocânter (Fig. 1-72A).
- Divida a fáscia lata em linha com a incisão da pele e centrada sobre o trocânter maior.
- Retraia o tensor da fáscia lata anteriormente e o glúteo máximo posteriormente, expondo a origem do vasto lateral e da inserção do glúteo médio (Fig. 1-72B).
- Incise o tendão do glúteo médio obliquamente pelo trocânter maior, deixando a metade posterior ainda ligada ao trocânter. Continue a incisão proximalmente em linha com as fibras do glúteo médio na junção do terço médio e posterior do músculo. Esta divisão do glúteo médio não deve ser mais de 4 a 5 cm a partir da ponta do grande trocânter para evitar dano ao nervo glúteol superior e artéria. Distalmente, continue a incisão anteriormente, de acordo com as fibras do músculo vasto lateral até o osso ao longo da superfície anterolateral do fêmur (Fig. 1-72B).
- Eleve as inserções tendíneas das porções anteriores do glúteo mínimo e do vasto lateral. A adução da coxa expõe a cápsula anterior da articulação do quadril (Fig. 1-72C).
- Incise a cápsula como desejado.
- Durante o fechamento, repare o tendão do glúteo médio com suturas trançadas não absorvíveis.

Frndak et al. modificaram o acesso transglúteo lateral direto de Hardinge, colocando o abdutor "separado" mais anterior, diretamente sobre a cabeça e colo do fêmur (Fig. 1-73). O "separado" não deve se estender mais do que 2 cm acima da borda lateral do acetábulo para evitar danos ao feixe neurovascular glúteo. Visto que o abdutor "separado" é mais anterior, a exposição da cabeça e colo do fêmur requer menos retração.

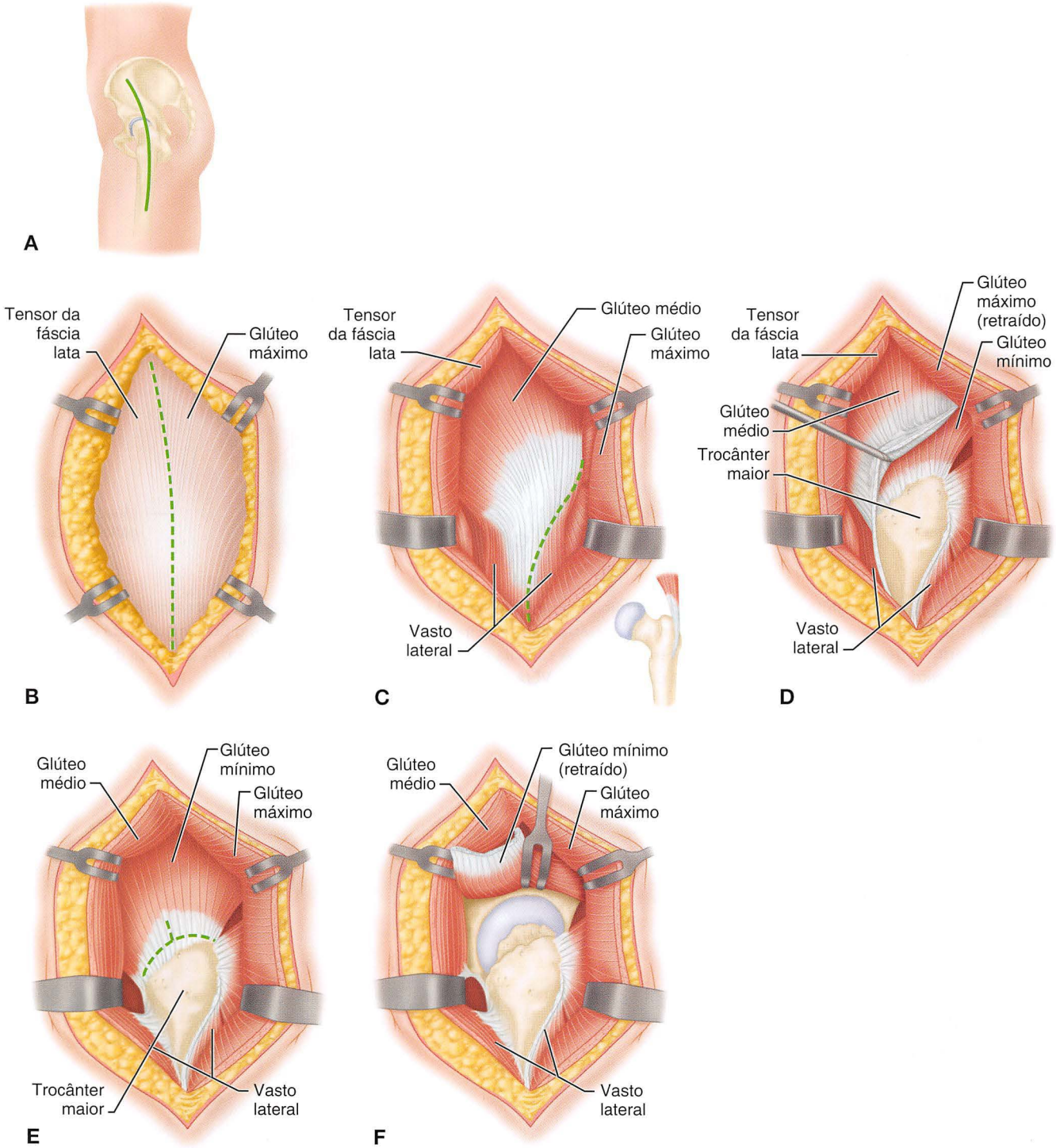

FIGURA 1-71 Acesso lateral ou posterolateral de McFarland e Osborne ao quadril. **A,** Incisão da pele. **B,** A fáscia glútea e a banda iliotibial são divididas em linha mediolateral. **C,** A incisão é feita ao osso obliquamente através do trocânter e distalmente no vasto lateral. **D,** A massa muscular combinada, que consiste no glúteo médio e no vasto lateral com sua junção tendinosa, é elevada e retraída anteriormente. **E,** O tendão do glúteo mínimo é separado e dividido proximalmente antes da retração. **F,** A cápsula foi aberta para expor a articulação. (De McFarland B, Osborne G: Approach to the hip: a suggested improvement on Kocher's method, *J Bone Joint Surg* 36B:364, 1954.) **VEJA A TÉCNICA 1-58.**

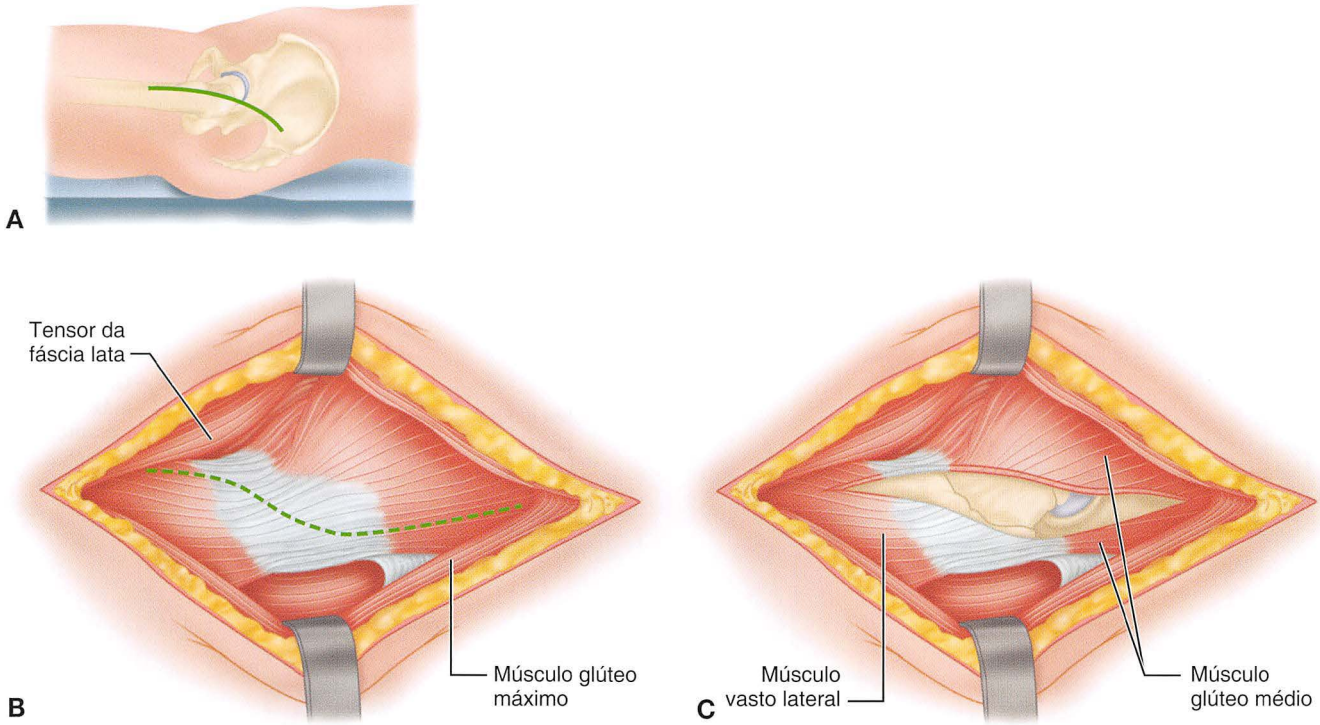

FIGURA 1-72 Acesso transglúteo lateral direto de Hardinge. **A,** Incisão lateral em forma de J da pele. **B,** Os tensores da fáscia lata são retraídos anteriormente e o glúteo máximo é retraído posteriormente. A incisão através do tendão do glúteo médio está delineada. A metade posterior é deixada conectada ao trocânter maior. **C,** A cápsula anterior da articulação é exposta. (Modificado de Hardinge K: The direct lateral approach to the hip, *J Bone Joint Surg* 64B:17, 1982.) **VEJA A TÉCNICA 1-59.**

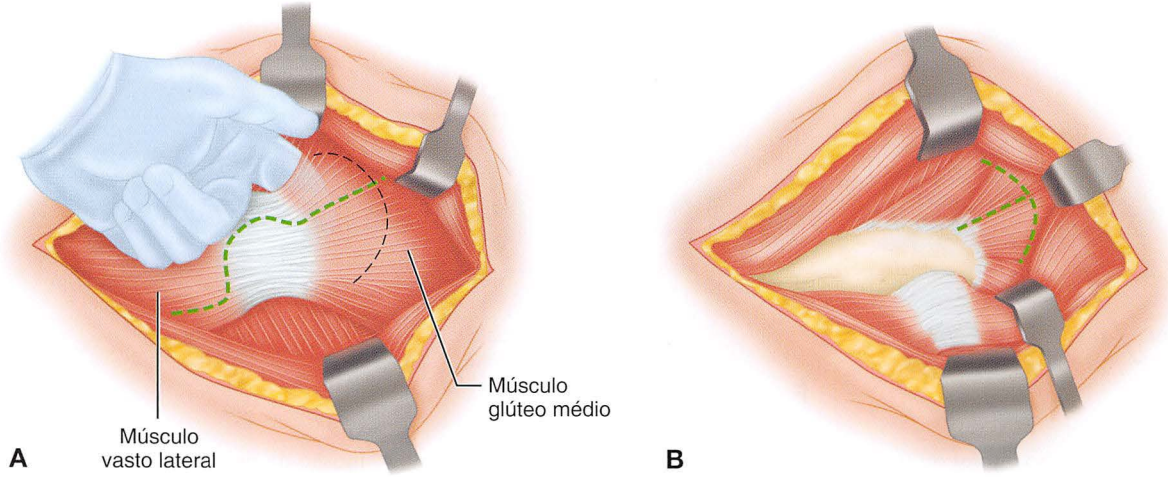

FIGURA 1-73 Acesso transglúteo lateral direto modificado. **A,** abdutor "separado" é determinado pela localização do colo do fêmur. **B,** Incisão capsular paralela à borda suérior.

ACESSO LATERAL TRANSGLÚTEO AO QUADRIL

McLauchlan descreveu um acesso lateral transglúteo direto ao quadril através do glúteo médio usado por muitos anos por Hay no Hospital Stracathro. É também baseado na observação anatômica feita por McFarland e Osborne mencionada anteriormente, que o glúteo médio e o vasto lateral estão em continuidade funcional através do periósteo espesso que cobre o trocânter maior.

TÉCNICA 1-60

(HAY, DESCRITO POR MCLAUCHLAN)

- Coloque o paciente na posição de decúbito lateral, com o quadril afetado mais alto.
- Faça uma incisão longitudinal lateral na pele (Fig. 1-74A) centrada no meio do caminho entre as bordas anteriores e posteriores do trocânter maior e estendendo a uma distância igual proximal e distal à ponta do trocânter. Em deformidades rotacionais laterais do quadril, coloque a incisão mais posteriormente.
- Incise o fáscia profunda e o tensor da fáscia lata em linha com a incisão na pele.
- Retraia estas estruturas anteriormente e posteriormente para expor o trocânter maior com o glúteo médio ligado a ele proximalmente e o vasto lateral ligado distalmente (Fig. 1-74B).
- Separe o glúteo médio na linha de suas fibras por uma distância de não mais que 4 a 5 cm para evitar danos ao feixe neurovascular glúteo superior. Eleve duas fatias retangulares de trocânter maior, uma anteriormente e outra posteriormente com um osteótomo. Estas fatias de trocânter têm o glúteo médio ligado à elas proximalmente e o vasto lateral ligado distalmente (Fig. 1-74C).
- Retraia anteriormente e posteriormente para revelar o glúteo mínimo.
- Gire o quadril externamente, e separe o glúteo mínimo na linha de suas fibras ou separe-o do trocânter maior.
- Incise a cápsula da articulação do quadril, insira retratores de haste anterior e posteriormente ao longo das bordas do acetábulo, e desloque o quadril anteriormente por flexão e rotação externa (Fig. 1-74D). O colo do fêmur e o acetábulo são bem expostos para artroplastia total do quadril de rotina ou para revisões difíceis.
- Ao fechar, suture a cápsula o suficiente dela que foi deixado.
- Gire o quadril internamente e suture as fatias trocantéricas ao periósteo e com os tecidoss moles cubra o trocânter. As fatias trocantéricas se unem sem qualquer problema, e a função do abdutor retorna rapidamente.
- Com cuidado, feche a fáscia profunda com suturas interrompidas.

ACESSO POSTEROLATERAL

Gibson é o responsável pela redescoberta do acesso posterolateral ao quadril na América do Norte, descrito pela primeira vez e recomendao por Kocher e Langenbeck. É explicado porque separar os músculos glúteos do ílio e interferir na função da banda iliotibial são desnecessários, a reabilitação após cirurgia é rápida.

TÉCNICA 1-61

(GIBSON)

- Coloque o paciente em uma posição lateral.
- Comece a incisão no membro proximal em um ponto de 6 a 8 cm anterior à espinha ilíaca posterossuperior e logo distal à crista ilíaca, na linha recobre a borda anterior do músculo do glúteo máximo. Estenda-a à borda anterior do trocânter maior e mais distalmente ao longo da linha do fêmur por 15 a 18 cm (Fig. 1-75A).
- Por dissecção romba, rebata as abas de pele e gordura subcutânea da fáscia profunda subjacente a uma curta distância anterior e posteriormente.
- Incise a banda iliotibial em linha com as suas fibras, começando na extremidade distal do ferimento e estendendo-a proximalmente para o grande trocânter.
- Abduza a coxa, insira o dedo enluvado através da extremidade proximal da incisão na banda, localize por palpação o sulco na borda anterior do músculo glúteo máximo, e estenda a incisão proximalmente ao longo deste sulco. Aduza a coxa, retraia as massas anterior e posterior, e exponha o trocânter maior e os músculos que são inseridos nele (Fig. 1-75B).
- Separe a borda posterior do músculo glúteo médio do tendão piriforme adjacente por dissecção romba.
- Divida os músculos do glúteo médio e mínimo em suas inserções, mas deixe o suficiente dos seus tendões ligados ao trocânter maior para permitir fácil fechamento do ferimento. Rebata estes músculos (inervados pelo nervo glúteo superior) anteriormente (Fig. 1-75C). As partes anteriores e superiores da cápsula articular agora podem ser vistas.
- Incise a cápsula superiormente no eixo do colo do fêmur a partir do acetábulo à linha intertrocanteriana; incise o tanto da cápsula quanto necessário ao longo da linha da articulação anteriormente e ao longo da linha intertrocantérica lateralmente. O quadril agora pode ser deslocado, flexionando o quadril e o joelho, abduzindo e girando externamente a coxa (Fig. 1-75D).
- Uma exposição suficiente do quadril pode ser obtida muitas vezes com menor divisão dos músculos inseridos no trocânter; a extensão da divisão depende do tipo de operação proposta, a quantidade de exposição necessária, a tensão dos tecidos moles, e a presença ou ausência de contraturas em torno da articulação. Por outro lado, quando a exposição ampla da articulação é necessária, especialmente do acetábulo, uma divisão mais extensa dos músculos pode ser necessária. Gibson pensou ser adequado religar os músculos no trocânter maior por suturas interrompidas.
- Para preservar a inserção dos músculos abdutores, osteotomize o trocânter e depois o religue com duas voltas de fio, parafusos interfragmentários de 6,5 mm, ou cabo. As voltas de fio passam através da inserção dos músculos proximal ao trocânter e através de um furo feito com broca na diáfise do fêmur 4 cm distais à osteotomia.

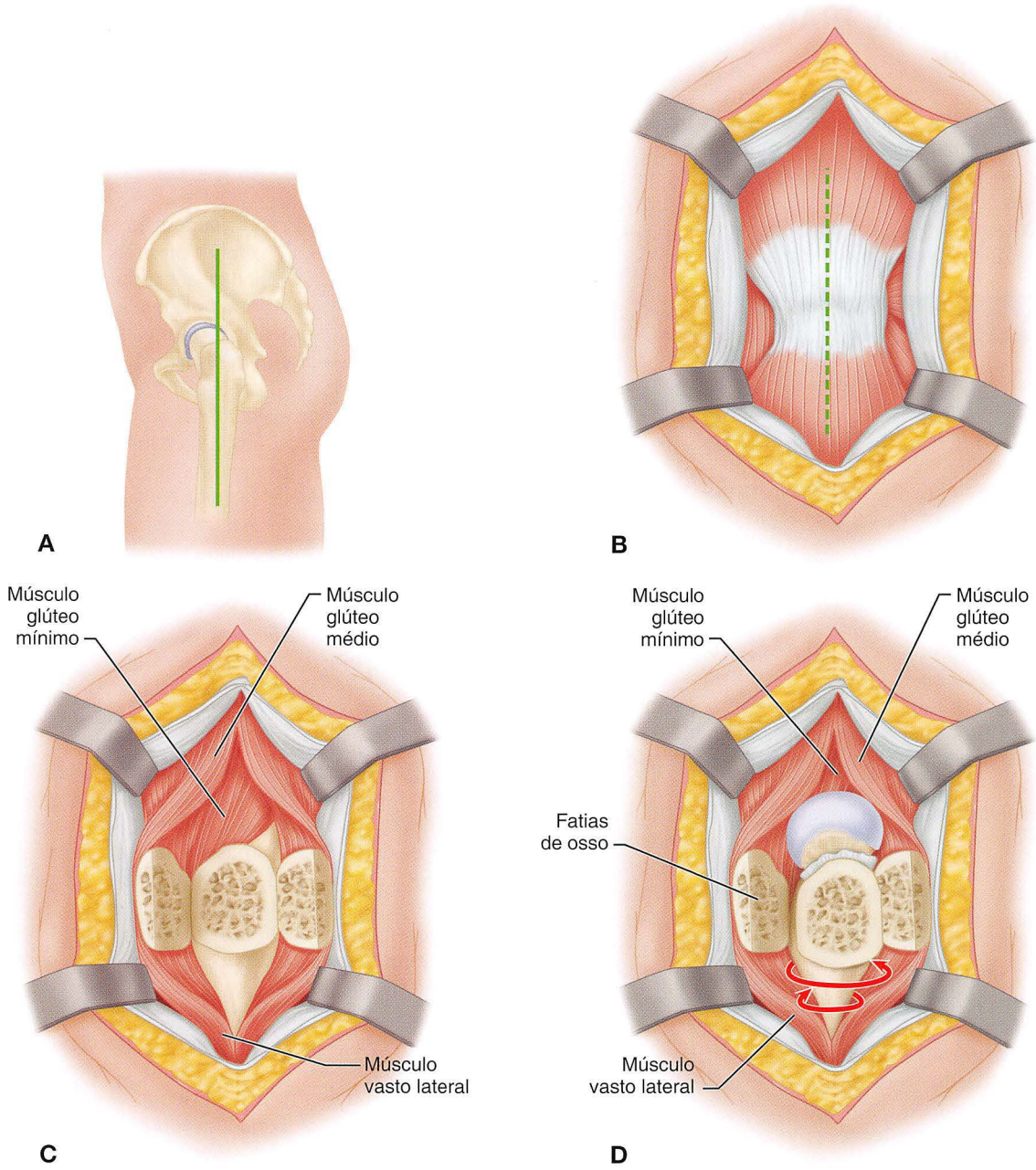

FIGURA 1-74 Acesso lateral transglúteo do quadril de Hay **A,** Incisão da pele. **B,** Grande trocânter é exposto com o glúteo médio ligado a ele proximalmente e o vasto lateral distalmente. A *linha tracejada* indica incisão a ser feita em tecidos moles. **C,** Fatias retangulares do trocânter maior foram elevadas anteriormente e posteriormente. **D,** Articulação do quadril foi aberta e pode ser deslocada como descrito. (Modificado de McLauchlan J: The Stracathro approach to the hip, *J Bone Joint Surg* 66B:30, 1984.) **VEJA A TÉCNICA 1-60.**

Figura 1-76 mostra uma modificação da abordagem de Gibson por Marcy e Fletcher para a inserção de uma prótese, em que o quadril é deslocado por rotação interna e a parte anterior da cápsula articular é preservada para impedir que o quadril desloque anteriormente após a cirurgia.

ACESSOS POSTERIORES

Acessos posteriores são ideais para procedimentos em que a viabilidade da cabeça do fêmur é desnecessária, como a artroplastia de ressecção e a inserção de uma prótese femoral proximal. Se a viabilidade da cabeça femoral for necessária, como na artroplastia de recapeamento do quadril ou reparo de fratura; a artéria circunflexa femoral medial e seus ramos ascendentes devem ser protegidos (Fig. 1-65). Os piriformes, obturador interno e músculos gêmeos devem ser separados bem longe do aspecto posterior do trocânter maior (Fig. 1-77) e as ligações do obturador externo e do quadríceps femoral devem ser preservadas. Outras abordagens, mais anteriores, frequentemente são mais adequadas para estes procedimentos.

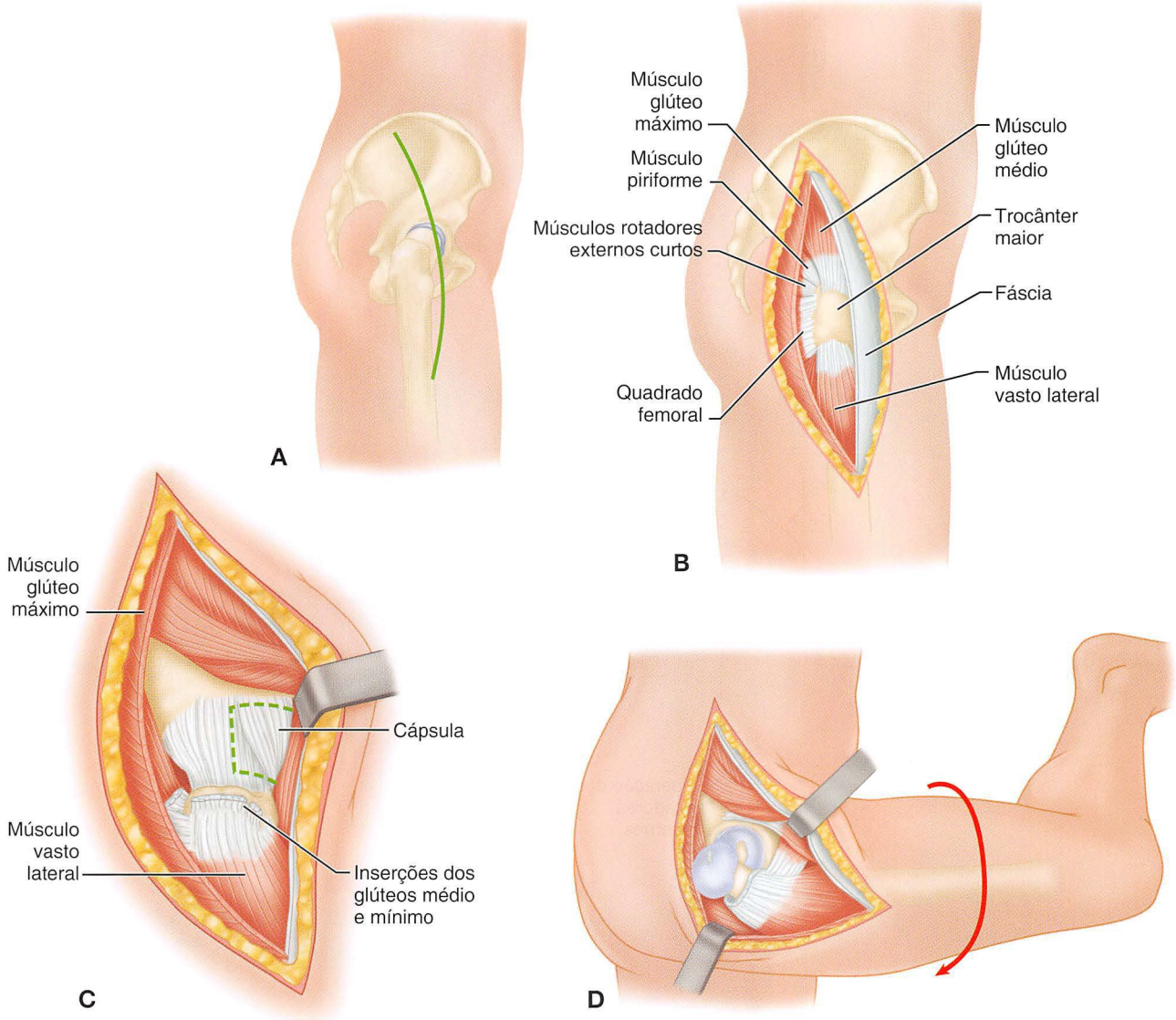

FIGURA 1-75 Acesso posterolateral de Gibson à articulação do quadril. **A,** Incisão da pele. **B,** Massas musculares anteriores e posteriores foram retraídas para expor o trocânter maior e os músculos que se inserem nele. **C,** Glúteo médio e mínimo foram divididos perto de suas inserções no trocânter maior e retraídos. A incisão na cápsula é mostrada. **D,** A articulação do quadril foi luxada fazendo a flexão, abdução e rotação externa da coxa. **VEJA A TÉCNICA 1-61.**

ACESSO POSTERIOR AO QUADRIL

TÉCNICA 1-62

(OSBORNE)

- Comece a incisão 4,5 cm distais e laterais à espinha ilíaca posterossuperior, e continue-a lateralmente e distalmente, mantendo-se em paralelo com as fibras do músculo glúteo máximo, até o ângulo posterossuperior do trocânter maior, e distalmente ao longo da borda posterior do trocânter por 5 cm (Fig. 1-77A).
- Separe as fibras do glúteo máximo paralelamente com a linha de incisão, não mais do que 7 cm para proteger os ramos da artéria glútea inferior e o nervo (Fig. 1-77B).
- Divida a inserção do glúteo máximo na fáscia lata por 5 cm, que corresponde ao membro longitudinal da incisão.
- Gire a coxa internamente, separe os tendões dos músculos piriforme e gêmeos perto de suas inserções no trocânter, e retraia os músculos medialmente. Os gêmeos protegem o nervo ciático (Fig. 1-77C).
- A cápsula da articulação pode agora ser vista e incisada longitudinalmente para expor a superfície posterior do colo do fêmur e a borda posterior do acetábulo. A exposição maior pode ser obtida através da retração do músculo glúteo médio proximalmente e o músculo quadrado femoral distalmente.

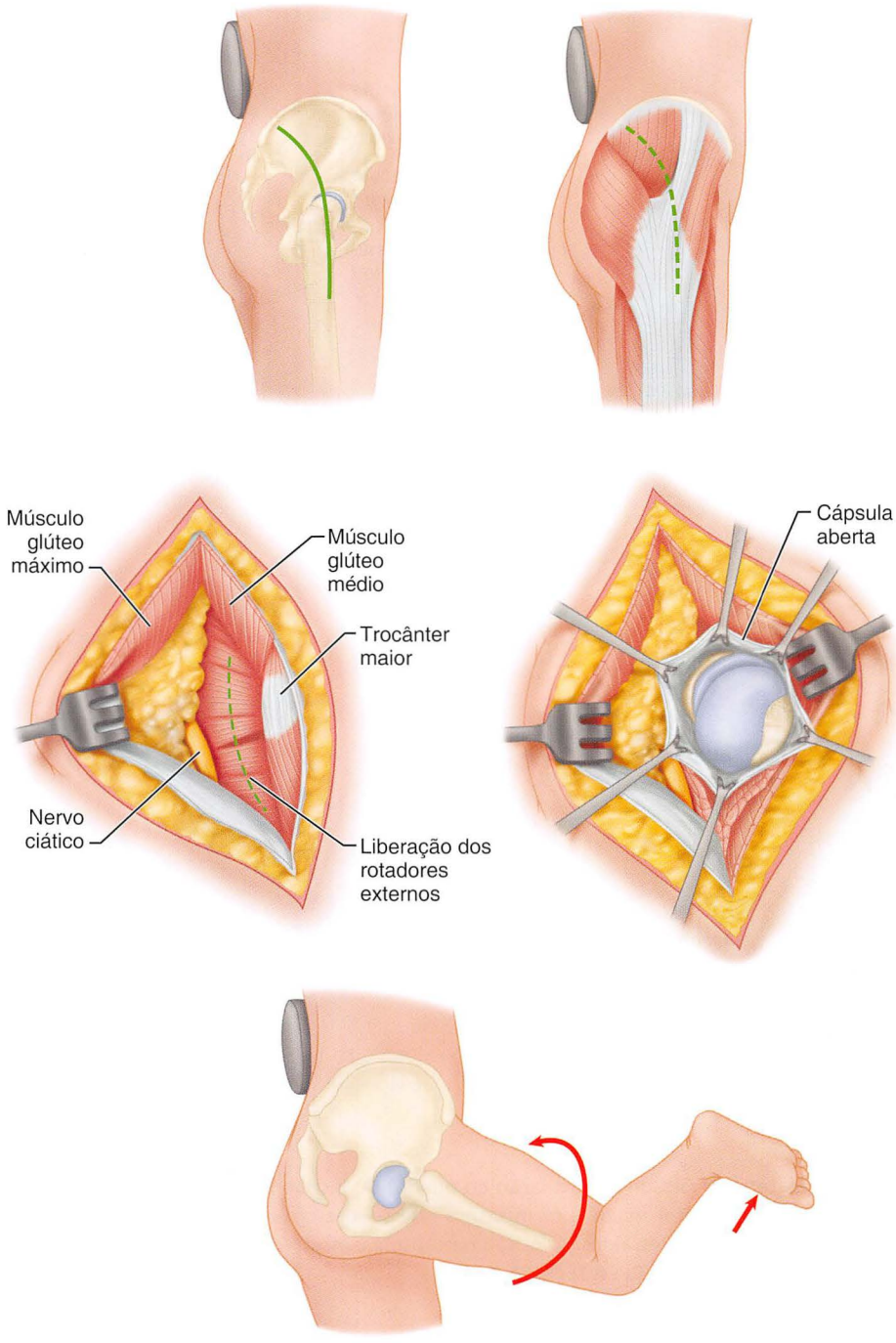

FIGURA 1-76 Modificação do acesso posterolateral de Gibson ao quadril. A parte anterior da cápsula articular é preservada para impedir que o quadril desloque após a cirurgia. O acetábulo não é bem exposto, mas o acesso é suficiente para a remoção da cabeça do fêmur e inserção de prótese.

ACESSO POSTERIOR AO QUADRIL

TÉCNICA 1-63

(MOORE)

- O acesso de Moore foi espirituosamente chamada "a exposição sulista". Coloque o paciente sobre o lado não afetado.
- Comece a incisão aproximadamente 10 cm distal à espinha ilíaca posterossuperior, e estenda-a distalmente e lateralmente em paralelo com as fibras do glúteo máximo à margem posterior do trocânter maior. Direcione a incisão distalmente 10 a 13 cm, paralelamente com a diáfise femoral (Fig. 1-78A).
- Exponha e divida a fáscia profunda em linha com a incisão na pele.
- Por dissecção romba, separe as fibras do glúteo máximo, não mais de 7 cm da ponta do trocânter, para evitar

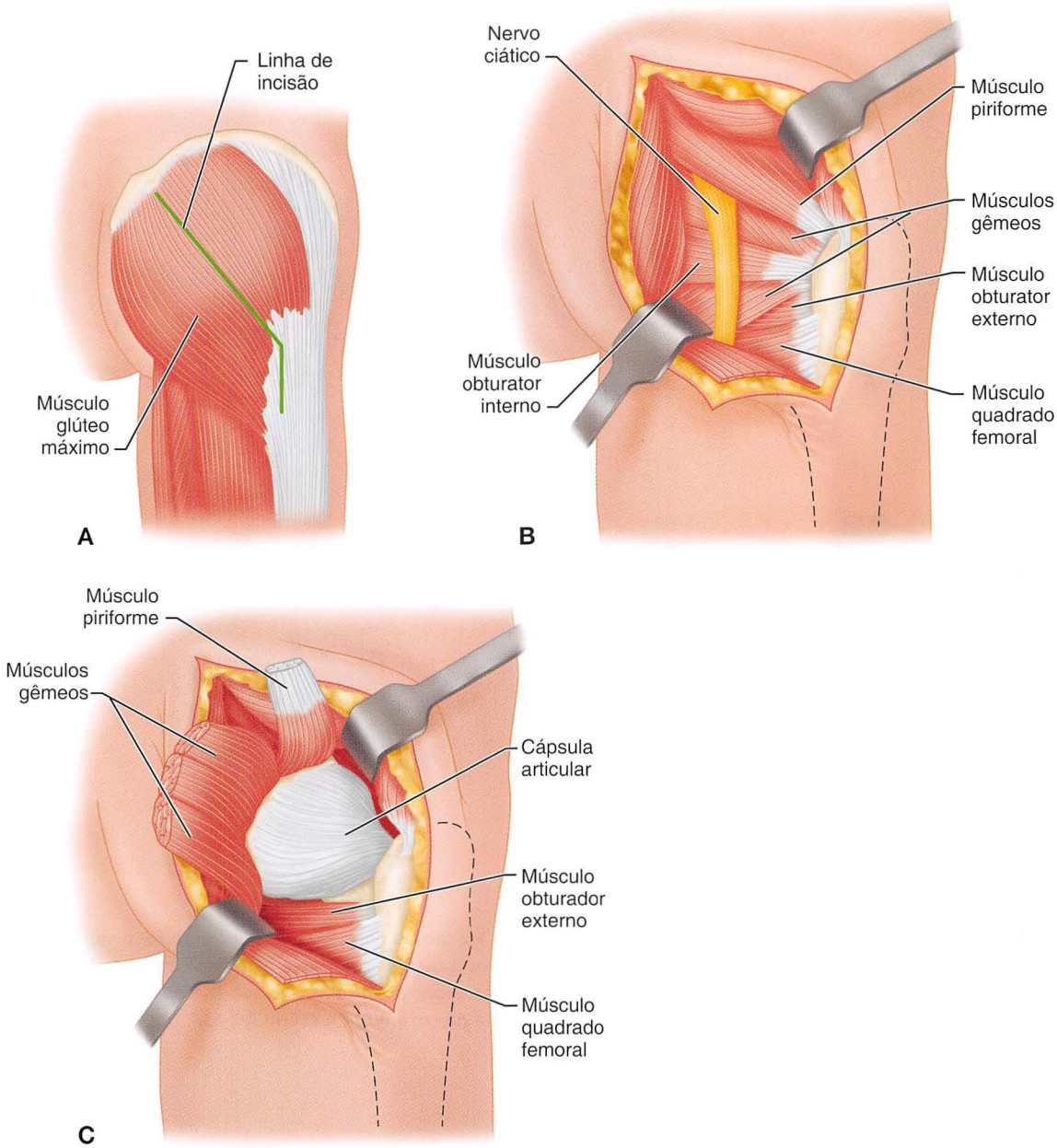

FIGURA 1-77 Acesso posterior de Osborne à articulação do quadril. **A,** Incisão da pele. **B,** Glúteo máximo foi aberto em linha com as suas fibras e retraído. **C,** Piriforme, gêmeos e obturador interno foram divididos em suas inserções e refletidos medialmente para expor o aspecto posterior da cápsula articular. **VEJA A TÉCNICA 1-62.**

lesões aos ramos da artéria glútea inferior e o nervo (Fig. 1-78B).

- Retraia as fibras proximais do glúteo máximo proximalmente, e exponha o trocânter maior. Retraia as fibras distais distalmente, e divida parcialmente sua inserção na linha áspera em linha com a parte distal da incisão.
- Exponha o nervo ciático e retraia-o com cuidado. (Após o cirurgião se tornar familiarizado com essa abordagem, o nervo ciático raramente precisa ser exposto.) Divida um pequeno ramo do plexo sacral para o quadrado femoral e gêmeo inferior, que contém fibras sensoriais para cápsula articular.
- Exponha e divida os gêmeos, obturador interno e, se desejar, o tendão do músculo piriforme em sua inserção no fêmur, e retraia os músculos medialmente. Marque estes para reatamento mais tarde ao trocânter, se desejar.
- A parte posterior da cápsula articular está agora bem exposta (Fig. 1-78C); incise-a de distal para proximal ao longo da linha do colo femoral até a borda do acetábulo.
- Separe a parte distal da cápsula do fêmur.

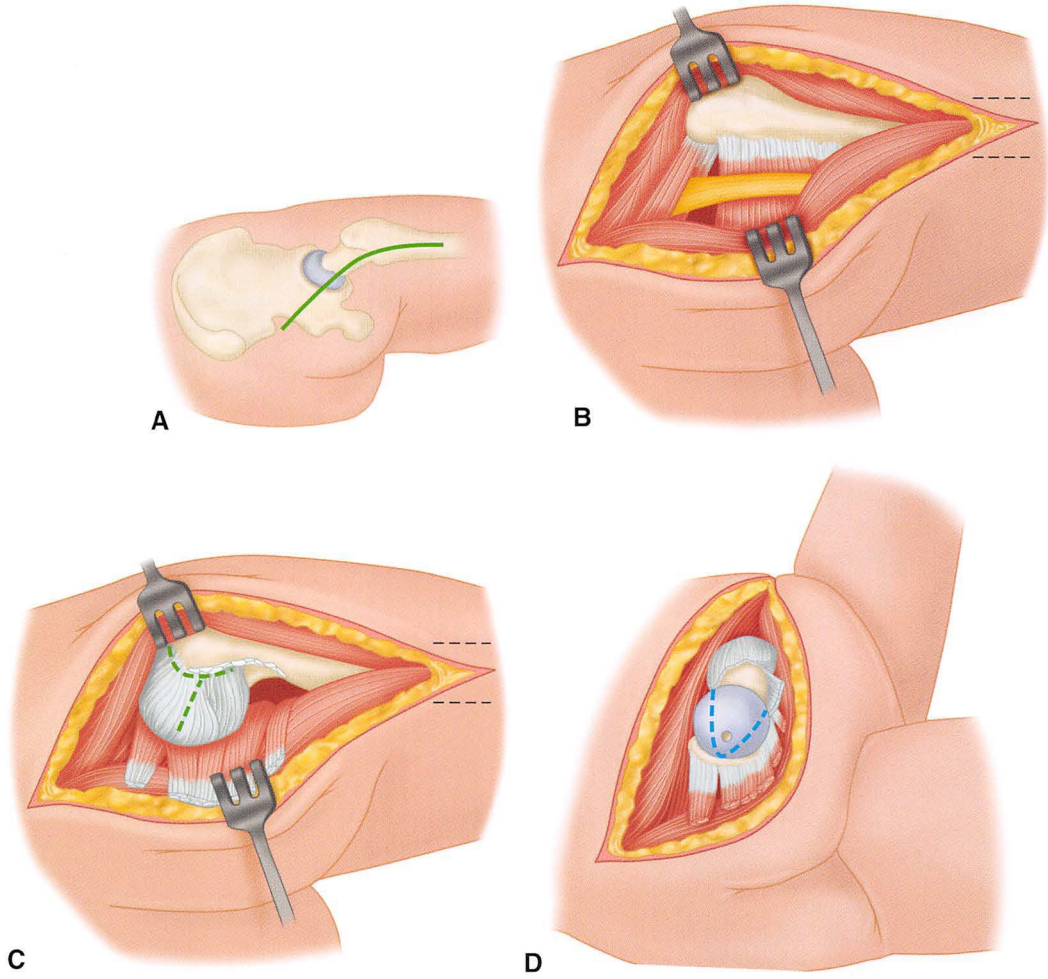

FIGURA 1-78 Acesso posterior de Moore à articulação do quadril. **A,** Incisão da pele. **B,** Glúteo máximo foi dividido de acordo com as suas fibras e retraído para expor o nervo ciático, trocânter maior, e os músculos rotadores externos curtos. **C,** Músculos rotadores externos curtos foram liberados do fêmur e retraídos medialmente para expor a cápsula articular. **D,** Cápsula articular foi aberta, e articulação do quadril foi deslocada por flexão, adução e rotação interna da coxa. **VEJA A TÉCNICA 1-63.**

- Flexione a coxa e o joelho a 90 graus, gire internamente a coxa, e luxe o quadril posteriormente (Fig. 1-78D).

ACESSO MEDIAL

O acesso medial ao quadril, descrito pela primeira vez por Ludloff em 1908, foi desenvolvido para permitir a cirurgia em um quadril congenitamente deslocado, com o quadril flexionado, abduzido e girado externamente. Com o quadril nesta posição, a distância a partir da pele ao aspecto medial da cabeça femoral e trocânter menor é de cerca de metade daquela presente quando a quadril está na posição normal.

Acredita-se que o intervalo muscular para a abordagem de Ludloff seja entre o sartório e adutor longo, com o intervalo mais profundo sendo entre o iliopsoas e pectíneo, embora Ludloff não tenha definido com precisão os planos em seus artigos originais em alemão. Uma avaliação por Mallon e Fitch esclarece os intervalos anatômicos para os vários acessos mediais.

ACESSO MEDIAL AO QUADRIL

Ferguson, Hoppenfeld e deBoer descreveram um acesso medial com base na abordagem da Ludloff com o intervalo muscular superficial entre o grácil e adutor longo e o profundo entre o adutor curto e adutor magno (Fig. 1-79).

TÉCNICA 1-64 *Figura 1-79*

(FERGUSON; HOPPENFELD E DEBOER)

- Faça uma incisão longitudinal no aspecto médio da coxa, começando cerca de 2,5 cm distal ao tubérculo púbico e ao longo do intervalo entre os músculos grácil e adutor longo.

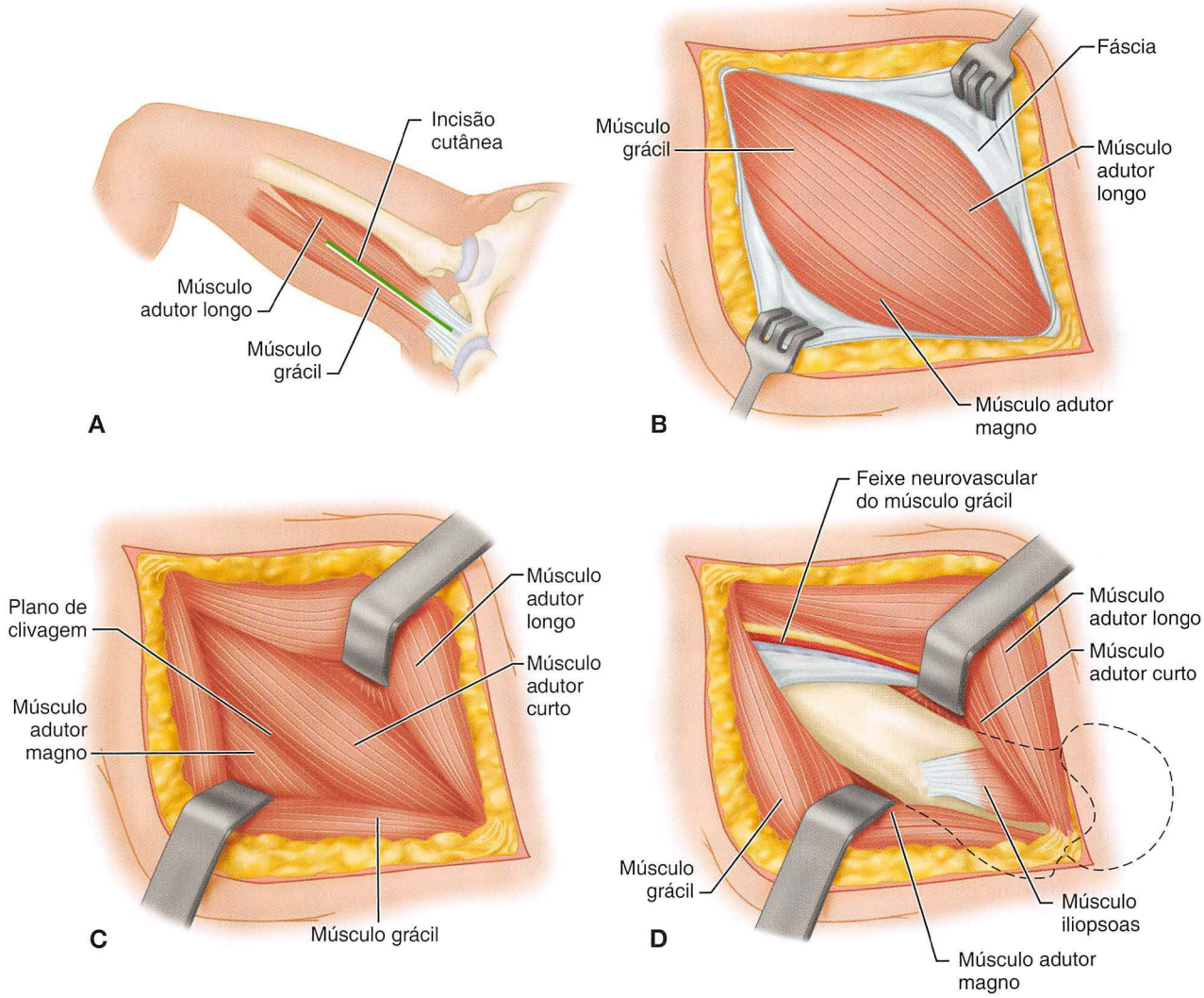

FIGURA 1-79 Acesso medial de Ferguson; Hoppenfeld e deBoer à articulação do quadril. **A,** Incisão da pele. **B,** Plano entre os músculos adutor longo e grácil a ser desenvolvido. **C,** O adutor longo foi retraído anteriormente, e o grácil e o adutor magno foram retraídos posteriormente. **D,** O trocânter menor foi exposto. **VEJA A TÉCNICA 1-64.**

- Desenvolva o plano entre os músculos adutor longo e curto anteriormente e os músculos grácil e adutor magno posteriormente.
- Exponha e proteja o ramo posterior do nervo obturador e o feixe neurovascular do músculo grácil. O trocânter menor e a cápsula da articulação do quadril estão localizados no assoalho da incisão.

ACETÁBULO E PELVE

A tomografia computadorizada e a digitalização computadorizada tridimensional têm ajudado muito na caracterização da configuração de fraturas e no planejamento pré-operatório para a redução de fraturas da pelve e do acetábulo. Modificações de acessos mais tradicionais foram desenvolvidas para fraturas do acetábulo anterior, posterior e lateral. Acessos extensos foram desenvolvidos para fraturas mais complexas que envolvem as colunas anteriores e posteriores do acetábulo e da pelve. O procedimento para a redução aberta e fixação interna de fraturas do acetábulo é detalhado no Capítulo 56. As complicações associadas a estes acessos mais extensos levaram ao desenvolvimento de técnicas de redução indireta e fixação percutânea para fraturas do acetábulo utilizando, se possível, apenas partes destes acessos. Muitas dessas abordagens podem ser adaptadas para a difícil artroplastia total primária do quadril ou sua revisão.

ACESSOS ANTERIORES

ACESSO ILIOINGUINAL AO ACETÁBULO

Letournel desenvolveu o acesso ilioinguinal em 1960 como uma abordagem anterior ao acetábulo e à pelve para o tratamento operatório da parede anterior do acetábulo e

da coluna anterior das fraturas pélvicas. A superfície articular do acetábulo não é exposta, o que é uma desvantagem. Este acesso proporciona exposição da tábua interna do osso inominado da sínfise púbica ao aspecto anterior da articulação sacroilíaca, incluindo, no entanto, a superfície quadrilateral e os ramos púbicos superior e inferior. A musculatura abdutora do quadril é deixada intacta, e uma rápida recuperação pós-operatória é possível.

Um conhecimento profundo da anatomia cirúrgica desta área é necessário para evitar complicações desastrosas.

TÉCNICA 1-65

(LETOURNEL E JUDET, DESCRITO POR MATTA)

- Posicione o paciente em posição supina sobre uma mesa de fratura com tração esquelética aplicada sobre o lado cometido por meio de um pino femoral distal. A tração não deve ser utilizada na presença de fraturas de ramos púbicos inferior e superior contralaterais porque a deformidade do anel pélvico anterior ocorre pela pressão a partir do períneo. Aplique a tração lateral, se necessário, por meio de um parafuso de tração introduzido no trocânter maior e ligado a um suporte lateral na mesa de fratura.
- Comece uma incisão 3 cm acima da sínfise púbica e continue-a lateralmente através da parte inferior do abdômen até a espinha ilíaca anterossuperior. Continue-a posteriormente ao longo da crista ilíaca até a junção dos terços médio e posterior da crista (Fig. 1-80A).
- Eleve conjuntamente as origens dos músculos abdominais e do músculo ilíaco da crista.
- Eleve o ilíaco por meio de uma dissecção subperiosteal a partir da tábua interna do ílio até a face anterior da articulação sacroilíaca. Continue a incisão anteriormente através da fáscia superficial até a aponeurose do oblíquo externo e a fáscia externa do músculo reto abdominal (Fig. 1-80B).
- Incise conjuntamente a aponeurose do oblíquo externo e a fáscia externa do músculo reto abdominal pelo menos 1 cm proximal ao anel inguinal externo e em linha com a incisão na pele.
- Abra o canal inguinal elevando e refletindo a borda distal da aponeurose oblíqua externa e da fáscia adjacente do músculo reto abdominal (Fig. 1-80C). Proteja o nervo cutâneo femoral lateral, que pode estar adjacente à espinha ilíaca anterossuperior ou 3 cm medial a ela.
- Identifique o cordão espermático ou ligamento redondo e o nervo ilioinguinal adjacente. Libere conjuntamente essas estruturas e prenda-as com um dreno Penrose.
- Limpe o tecido areolar do ligamento inguinal, e incise cuidadosamente o ligamento ao longo de seu comprimento com um bisturi deixando 1 mm ligado aos músculos oblíquo interno e transverso do abdome e à fáscia transversal (Fig. 1-80D). Tenha muito cuidado para não danificar as estruturas abaixo do ligamento inguinal.
- Tendo liberado a origem comum do oblíquo interno e transverso do abdome do ligamento inguinal, a bainha de psoas é abordada. Continue a proteger o nervo cutâneo femoral lateral abaixo do ligamento inguinal.
- Para ganhar mais exposição medialmente, retraia o cordão espermático e o ligamento redondo lateralmente, expondo a fáscia transversal e o tendão conjunto, que formam o assoalho do canal inguinal.
- Divida o tendão conjunto do oblíquo interno e transverso do abdome e o tendão do músculo reto abdominal em suas inserções no púbis para abrir o espaço retropúbico.
- As estruturas abaixo do ligamento inguinal estão dentro de dois compartimentos ou lacunas. A lacuna muscular é lateral e contém o músculo iliopsoas, o nervo femoral e o nervo cutâneo femoral lateral. A lacuna vascular é medial e contém os vasos ilíacos externos e linfáticos. A fáscia iliopectínea, ou bainha do psoas, separa os dois compartimentos (Fig. 1-80E). Eleve cuidadosamente os vasos ilíacos externos e linfáticos da fáscia iliopectínea por meio de uma issecção romba e gentilmente os retraia medialmente.
- Eleve a fáscia iliopectínea do iliopsoas subjacente e divida-a com uma tesoura até a eminência pectínea (Fig. 1-80F e G), e continue a dissecção lateralmente sob o iliopsoas até o músculo e a fáscia circundante estarem livres da cavidade pélvica subjacente. Passe um dreno Penrose sob o iliopsoas, o nervo femoral e o nervo cutâneo femoral lateral para o uso como um afastador.
- Usando dissecção romba com o dedo, comece mobilizando os vasos ilíacos externos e linfáticos trabalhando de lateral para medial. Procure a artéria obturadora e os nervos medial e posterior aos vasos. Ocasionalmente, a artéria ou a veia do obturador tem uma anastomose anômala com o ilíaco externo ou com a artéria ou a veia epigástrica inferior (Fig. 1-81). Isto é conhecido como *corona mortis* ou "coroa de morte" porque, se a anastomose for acidentalmente cortada, a hemostasia torna-se difícil de ser realizada. Se o vaso obturador anômalo estiver presente, prenda, ligue e divida-o para evitar uma lesão avulsiva de tração. Coloque um terceiro dreno de Penrose em torno dos vasos ilíacos externos e linfáticos. Deixe o tecido areolar em torno dos vasos e linfáticos intacto.
- Para expor a fossa ilíaca interna e a cavidade pélvica adjacente, retraia o iliopsoas e o nervo femoral medialmente. Continue a elevação do músculo ilíaco subperiostalmente até a superfície quadrilateral da pelve conforme necessário. Evite ferir os vasos ilíacos internos e glúteos conforme a dissecção continua proximalmente ao longo do espaço quadrilateral (Fig. 1-80H e I). Para aumentar a exposição do ramo púbico superior, retraia os vasos ilíacos lateralmente e libere a origem do músculo pectíneo.
- Para obter acesso à toda a cavidade pélvica distalmente à face lateral do ramo púbico superior, à parede anterior do acetábulo, à superfície quadrilateral e ao aspecto superior do forame obturador, retraia o iliopsoas e o nervo femoral lateralmente e os vasos ilíacos externos medialmente (Fig. 1-80J). Para obter acesso ao aspecto superior do forame obturador e ao ramo púbico superior, retraia os vasos ilíacos externos lateralmente e o cordão espermático ou ligamento redondo medialmente. Durante a retração dos vasos ilíacos externos em qualquer direção, verifique o pulso da artéria ilíaca interna com frequência e diminua a

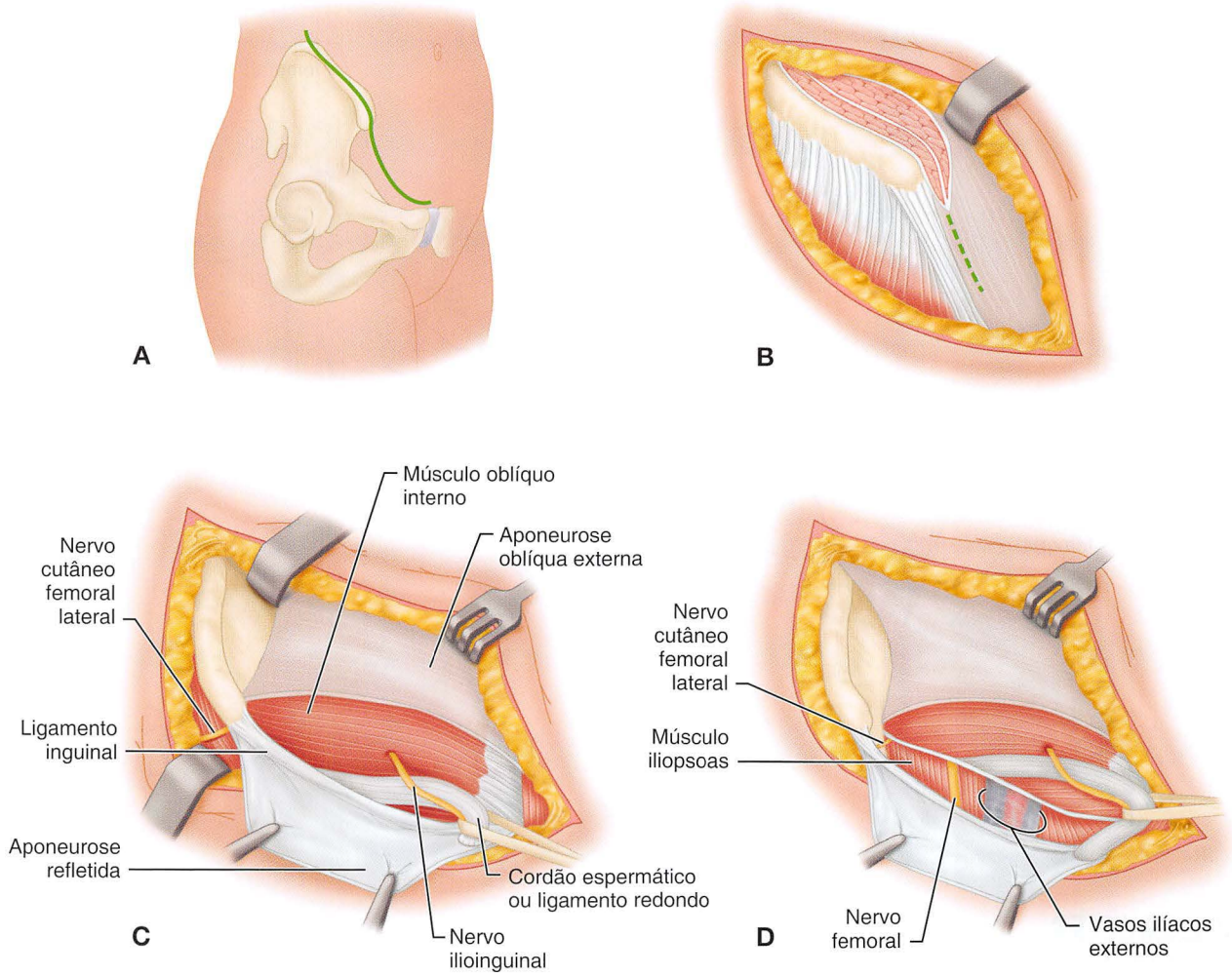

FIGURA 1-80 Acesso ilioinguinal de Letournel and Judet. **A,** Incisão da pele. **B,** As origens dos músculos abdominais e ilíacos foram elevadas a partir da crista ilíaca. A *linha tracejada* mostra a incisão através da fáscia superficial e da aponeurose oblíqua externa. **C,** O nervo cutâneo femoral lateral foi exposto, e a aponeurose do oblíquo externo foi incisada. O ilíaco foi refletido na tábua interna do ílio. O canal inguinal foi aberto, refletindo a aba incisada da aponeurose oblíqua externa distalmente. O oblíquo interno, o ligamento inguinal e o cordão espermático ou ligamento redondo foram expostos. **D,** O ligamento inguinal foi incisado, liberando a origem comum dos músculos oblíquo interno e transverso abdominal.

força de tração se o pulso for interrompido. Para obter acesso ao aspecto medial do ramo púbico superior e da sínfise púbica, retraia o cordão espermático ou ligamento redondo lateralmente (Fig. 1-80K).

- Se necessário, liberte o ligamento inguinal e o músculo sartório da espinha ilíaca anterosuperior, e eleve o tensor da fáscia lata e os músculos glúteos a partir da superfície externa da asa ilíaca.
- Na reparação de uma fratura pélvica, preserve todos os ligamentos musculares substanciais para os fragmentos da fratura para evitar a desvitalização do osso.
- Antes de fechar o ferimento, insira drenos de sucção no espaço retropúbico e na fossa ilíaca interna cobrindo o espaço quadrilateral.
- Reconecte a fáscia abdominal à fáscia lata na crista ilíaca com suturas fortes.
- Reconecte o tendão do músculo reto abdominal ao periósteo do púbis.
- Reconecte a fáscia transversal e os músculos oblíquo interno e transverso abdominal ao ligamento inguinal.
- Repare a fáscia iliopectínea que separa o iliopsoas da fáscia do músculo reto abdominal e da aponeurose do oblíquo externo.

ACESSO ILIOFEMORAL AO ACETÁBULO

O acesso anterior ilioinguinal de Letournel e Judet pode ser utilizado de forma bilateral para exposição extensa de toda a metade anterior do anel pélvico, sínfise púbica, fossa ilíaca, e aspectos anteriores de ambas as articulações sacroilíacas.

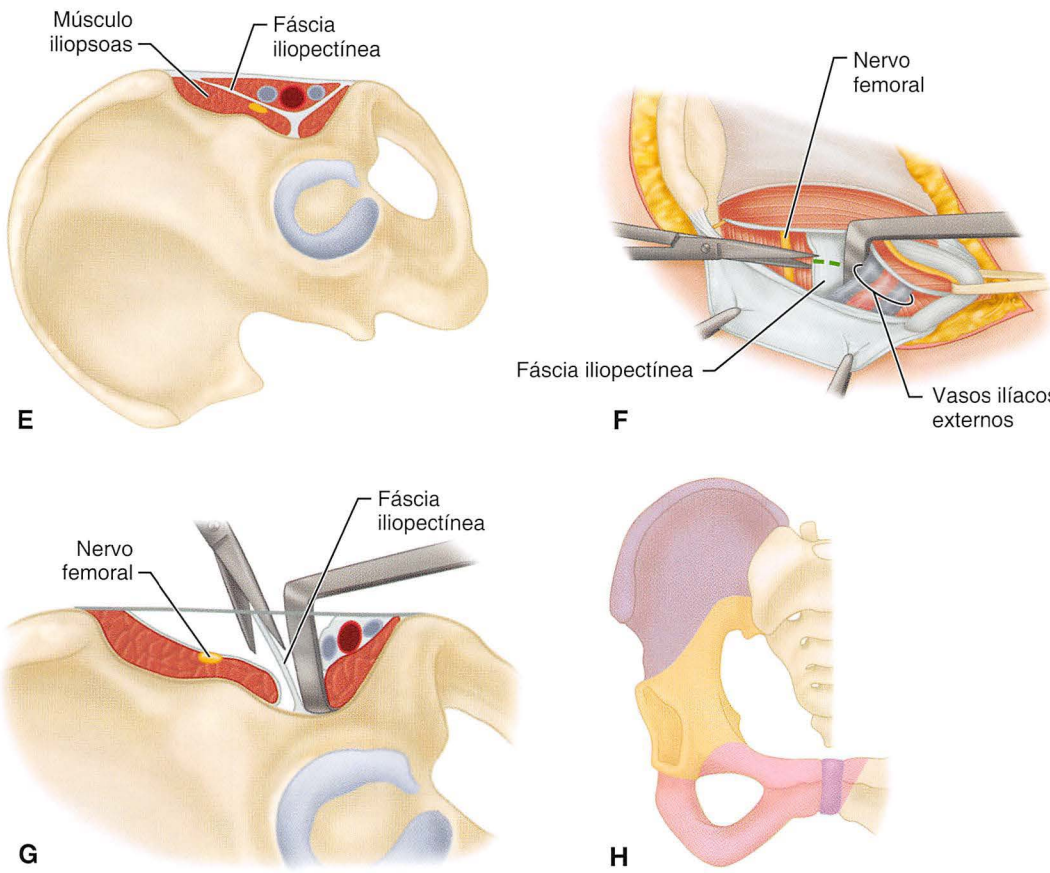

FIGURA 1-80, cont. **E,** A fáscia iliopectínea separa a lacuna muscular e a lacuna vascular. **F,** A fáscia iliopectínea é incisada em direção à eminência pectínea. **G,** Os vasos ilíacos internos foram separados e retraídos medialmente da fáscia iliopectínea. **H,** Três regiões da pelve expostas durante o acesso.

A incisão na pele descrita na Figura 1-80 é continuada através do ramo púbico superior oposto à espinha ilíaca anterossuperior e, em seguida, posteriormente ao longo da crista ilíaca (Fig. 1-82). As inserções de ambos os músculos reto abdominais são liberadas. O restante da exposição é desenvolvido como descrito na abordagem ilioinguinal unilateral.

Letournel modificou e melhorou o acesso de Smith-Petersen, ou iliofemoral. Os músculos na parede interna do ílio são elevados para se ter acesso à coluna anterior diretamente dentro da pelve.

TÉCNICA 1-66

(LETOURNEL E JUDET)

- Comece a incisão na pele no meio da crista ilíaca. Continue-a anteriormente sobre a espinha ilíaca anterossuperior e distalmente ao longo da borda medial do sartório até o terço médio da coxa anterior (Fig. 1-83A).
- Divida as fáscias superficial e profunda.
- Desenvolva o intervalo entre o tensor da fáscia lata lateralmente e o sartório medialmente, expondo o reto femoral.
- Divida o sartório na sua ligação à espinha ilíaca anterossuperior.
- Divida o ramo externo do nervo cutâneo femoral lateral.
- Incise a musculatura abdominal anterior da crista ilíaca e reflita-a medialmente.
- Exponha a fossa ilíaca, elevando o músculo ilíaco (Fig. 1-83B). Proteja cuidadosamente o nervo femoral, os vasos e os demais ramos do nervo cutâneo femoral lateral que se encontram logo mediais ao plano da dissecção.
- Separe as duas origens do reto femoral, e retraia o músculo medialmente para expor a superfície anterior da cápsula articular do quadril e a parede anterior do acetábulo. O tendão de iliopsoas pode ser dividido para proporcionar maior acesso à coluna anterior. Preserve a musculatura sobre a superfície externa da asa ilíaca nesta abordagem. Um maior reflexo do ilíaco e da musculatura abdominal posteriormente e medialmente permite exposição da parede interna do ílio até a articulação sacroilíaca. Anteriormente, o ramo púbico superior pode ser exposto, mas a sínfise púbica, não.

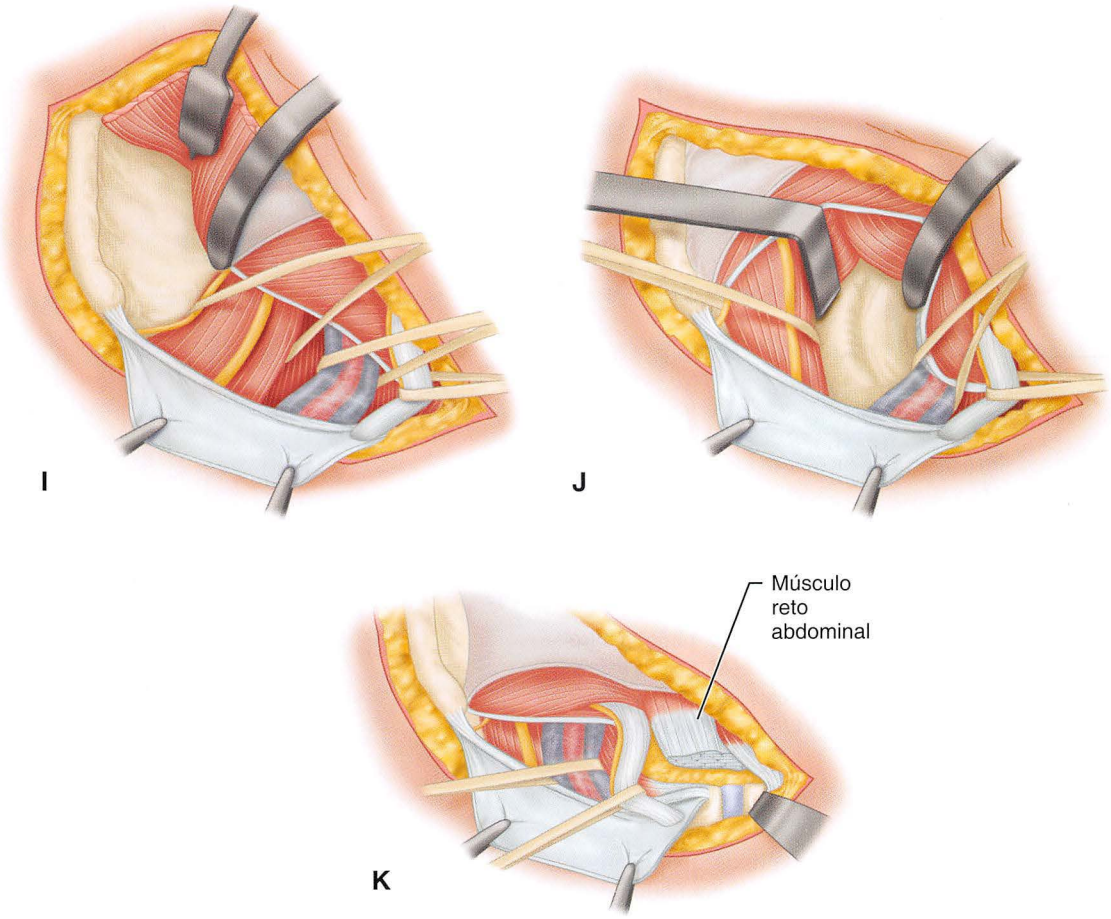

FIGURA 1-80, cont. **I,** O nervo cutâneo femoral lateral, o iliopsoas e o nervo femoral foram retraídos medianamente para expor a fossa ilíaca interna. **J,** A cavidade pélvica e a eminência pectínea foram expostas por retração lateral do iliopsoas e do nervo femoral e retração medial dos vasos ilíacos externos. **K,** O aspecto medial do ramo púbico superior e sínfise púbica foram expostos pela liberação do músculo reto abdominal e retração lateral dos vasos ilíacos externos e cordão espermático ou ligamento redondo. **VEJA A TÉCNICA 1-65.**

ACESSO POSTERIOR AO ACETÁBULO

A combinação do acesso de Kocher com o acesso de Langenbeck, descrito como acesso posterior de Kocher-Langenbeck por Letournel e Judet, fornece a exposição da parede e da coluna posterior do acetábulo.

TÉCNICA 1-67

(KOCHER-LANGENBECK, LETOURNEL E JUDET)

- Coloque o paciente em posição lateral com o quadril afetado mais alto. Se uma mesa de fratura e um pino de tração femoral supracondilar forem usados, mantenha a articulação do joelho em pelo menos 45 graus de flexão para evitar tração excessiva sobre o nervo ciático.
- Comece a incisão na pele sobre o trocânter maior e estenda-a proximalmente para dentro de 6 cm da espinha ilíaca posterossuperior (Fig. 1-84A). A incisão pode ser estendida distalmente sobre a superfície lateral da coxa por aproximadamente de 10 cm, conforme necessário.
- Divida a fáscia lata em linha com a incisão na pele conjuntamente com o glúteo máximo de acordo com as suas fibras musculares por uma distância de não mais de 7 cm (Fig. 1-84B), protegendo o ramo do nervo glúteo inferior, na parte anterossuperior do glúteo máximo, para evitar denervação dessa parte do músculo.
- Identifique e proteja o nervo ciático cobrindo o quadrado femoral (Fig. 1-84C). Incise os rotadores externos curtos em suas inserções tendíneas no trocânter maior, e reba-ta-os medialmente para proteger ainda mais o nervo ciático (Fig. 1-84D). Deixe o quadrado femoral e o obturador externo intactos para proteger o ramo ascendente subjacente da artéria femoral circunflexa medial. A inserção tendinosa do glúteo máximo no fêmur pode ser incisada para aumentar a exposição.
- Eleve os glúteos médio e mínimo subperiostalmente a partir do ílio posterior e lateral. A retração destes músculos

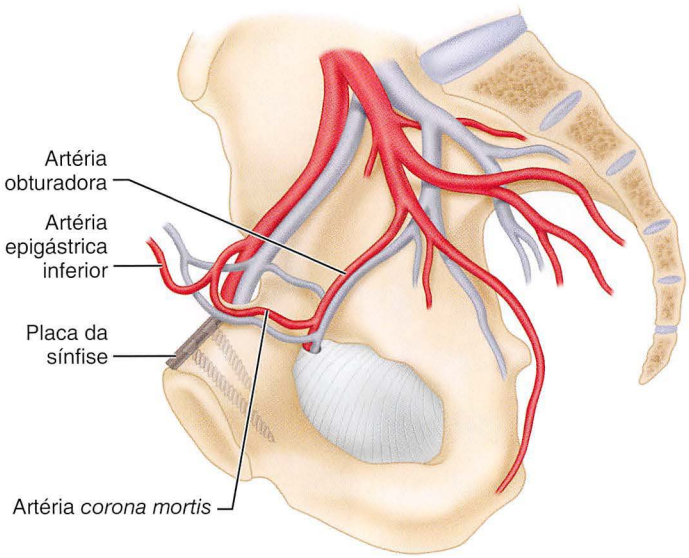

FIGURA 1-81 A artéria corona mortis atrás do ramo púbico superior. (Modificado de Daramains S, Lewis A, Bircher M: Corona mortis: an anatomical study with clinical implications in approaches to the pelvis and acetabulum, *Clin Anat* 20:453, 2007.) **VEJA A TÉCNICA 1-65.**

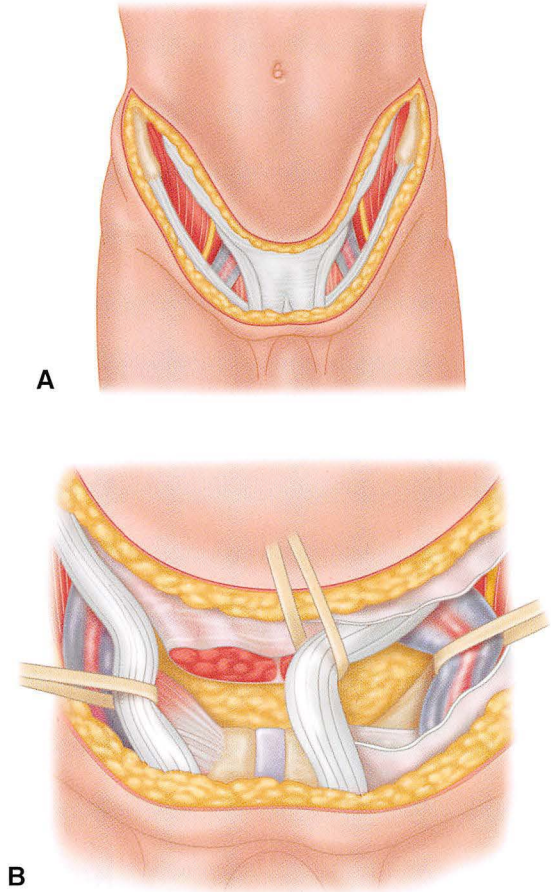

FIGURA 1-82 Acesso ilioinguinal bilateral. **A,** A incisão da pele e a dissecção profunda foram realizadas conforme descrito para o acesso ilioinguinal unilateral (Fig. 1-80). **B,** As inserções de ambos os músculos reto abdominais foram libertadas, e a sínfise e os ramos púbicos superiores foram expostos.

pode ser mantida pela inserção de dois pinos de Steinmann lisos no ílio acima da incisura ciática maior. Identifique e proteja o nervo e os vasos do glúteo superior conforme eles saem da incisura ciática maior. O acetábulo posterior inteiro e a coluna posterior estão agora expostos. Uma exposição maior pode ser adquirida por uma osteotomia do trocânter maior e reflexão das origens dos isquiotibiais da tuberosidade isquiática (Fig. 1-84E).

- Reconecte o trocânter maior com dois parafusos interfragmentários de 6,5 mm durante o fechamento da ferida.

ACESSOS EXTENSOS AO ACETÁBULO

Dado que a exposição completa das colunas anterior e posterior do acetábulo requer abordagens anterior e posterior separadas, vários cirurgiões desenvolveram acessos extensos ao acetábulo para evitar os problemas encontrados quando se usa estes acessos distintos. Incluem-se aqui os acessos que eu e meus colegas acreditamos serem os mais úteis. Para uma análise mais completa dos acessos extensos do acetábulo, consulte o livro de Mears e Rubash (ver Referências).

ACESSO EXTENSO ILIOFEMORAL

Letournel desenvolveu um acesso iliofemoral estendido que proporciona uma exposição completa das tábua interna e externa das colunas do ílio, do acetábulo, e anterior e posterior. No entanto, isso exige incisão das origens e inserções dos glúteos mínimo e médio da crista ilíaca e do trocânter maior. Deve-se tomar muito cuidado para não danificar os vasos glúteos superiores para evitar necrose isquêmica dos abdutores do quadril. Na presença de uma fratura através da incisura ciática maior e de evidência arteriográfica de danos aos vasos glúteos superiores, este acesso não deve ser utilizado.

TÉCNICA 1-68

(LETOURNEL E JUDET)

- Coloque o paciente em decúbito lateral sobre uma mesa de fratura, se a tração femoral distal for necessária. Se a tração não for necessária, uma mesa de operação normal pode ser utilizada. Mantenha o joelho flexionado em mais de 45 graus para evitar tração excessiva sobre o nervo ciático.
- Comece a incisão na espinha ilíaca posterosuperior, estenda-a ao longo da crista ilíaca sobre a espinha ilíaca anterossuperior,

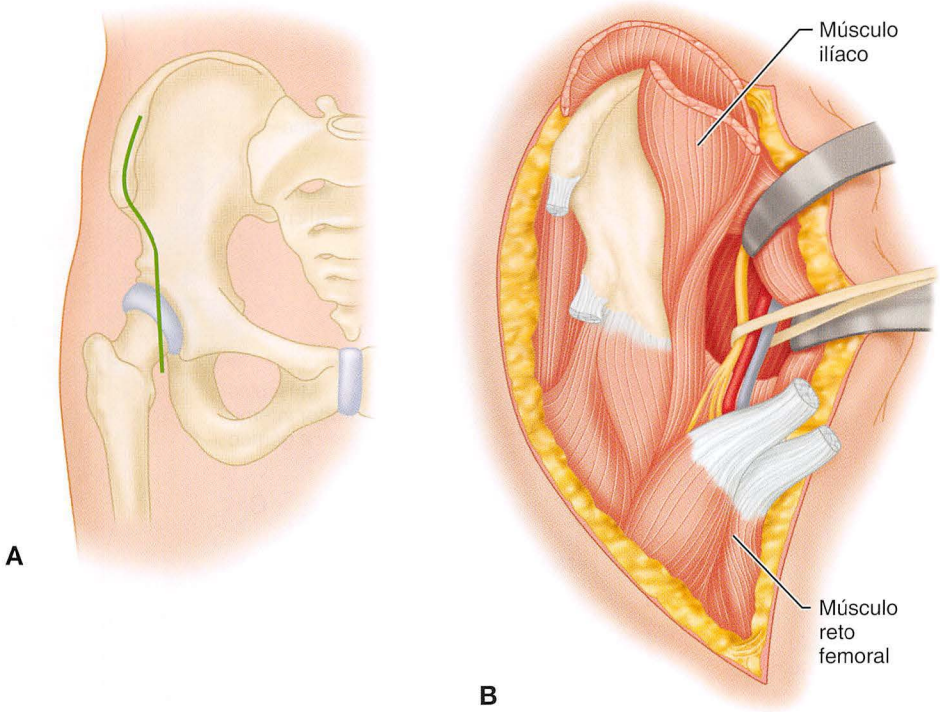

FIGURA 1-83 Acesso iliofemoral de Letournel e Judet. **A,** Incisão da pele. **B,** O aspecto anterior da articulação do quadril e a coluna anterior são expostos liberando o sartório e o reto femoral, e refletindo os ilíacos medialmente. **VEJA A TÉCNICA 1-66.**

e continue distalmente até a metade do aspecto anterolateral da coxa (Fig. 1-85A).

- Eleve os músculos glúteos e o tensor da fáscia lata do tábua externa da asa do ilíaco tão anteriormente distante quanto a espinha ilíaca anterossuperior. A divisão de alguns dos ramos posteriores do nervo cutâneo femoral lateral é inevitável, mas proteja o tronco principal do nervo.
- Abra a fáscia que cobre o trocânter maior e o vasto lateral longitudinalmente.
- Isole, ligue e divida a artéria circunflexa femoral lateral (Fig. 1-85B).
- Continue a dissecção posteriormente à incisura ciática maior. Cuidadosamente, identifique e proteja os vasos e o nervo glúteos superiores.
- Divida os tendões dos glúteos mínimo e médio, disseque esses músculos da cápsula da articulação do quadril, e rebata-os posteriormente (Fig. 1-85C).
- Divida os tendões do piriforme e do obturador interno em suas inserções no trocânter maior, e eleve esses músculos da cápsula da articulação do quadril. O nervo ciático sai do incisura ciática maior, abaixo do músculo piriforme, e deve ser protegido. Um afastador pode ser colocado na incisura ciática maior; uma retração suave expõe a coluna posterior (Fig. 1-85D). Evite uma lesão de tração ao nervo ciático nesta exposição. Deixe o músculo quadrado femoral intacto para proteger o ramo ascendente da artéria femoral circunflexa medial.
- Abra a articulação do quadril por meio de uma capsulotomia em torno da borda do acetábulo.
- A exposição da superfície interna do ílio e da coluna anterior procede conforme o acesso iliofemoral de rotina.
- Eleve os músculos abdominais e ilíacos da crista ilíaca e divida os ligamentos do sartório e o ligamento inguinal subperiostalmente a partir da espinha ilíaca anterossuperior. Divida as origens das cabeças direta e refletida do reto femoral para expor a porção anterior da cápsula da articulação do quadril (Fig. 1-85E).
- Durante o fechamento do acesso, reconecte o reto femoral, o sartório, as camadas fasciais da musculatura abdutora do quadril e o tensor da fáscia lata à asa ilíaca com suturas passadas através do osso.
- Repare os tendões dos glúteos mínimo e médio anatomicamente.
- Reconecte os tendões do piriforme e do obturador interno ao trocânter maior também com suturas transósseas.

ACESSO EXTENSO ILIOFEMORAL

Reinert et al. desenvolveram uma modificação do acesso extenso iliofemoral de Letournel e Judet concebido para

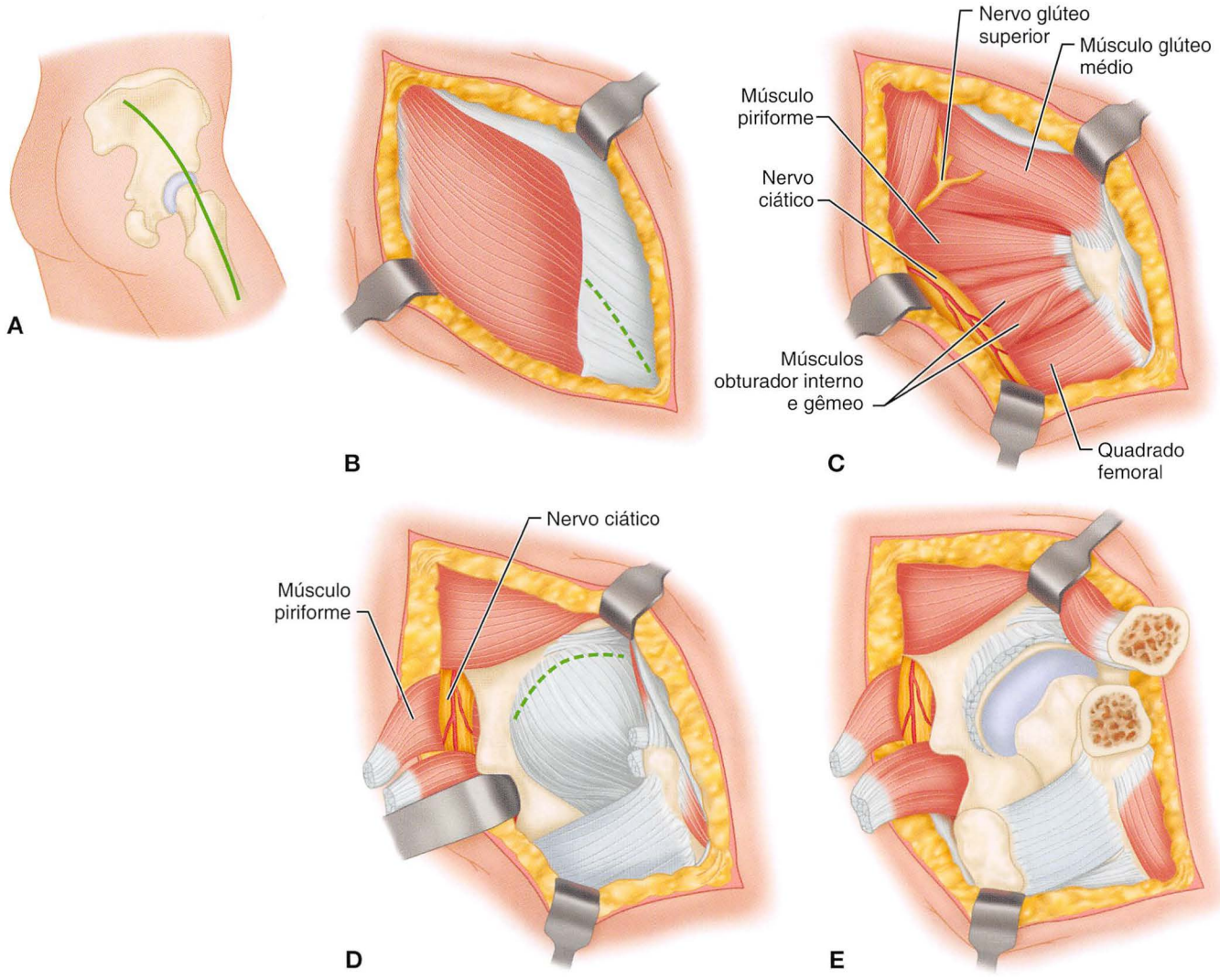

FIGURA 1-84 Acesso posterior de Kocher-Langenbeck. **A,** Incisão da pele. **B,** Incisão da fáscia lata e separação do glúteo máximo delineado. **C,** O glúteo máximo foi retraído, expondo rotadores curtos externos, nervo ciático, e vasos glúteos superiores. O ramo ascendente da artéria circunflexa femoral sustenta o obturador externo e o quadrado femoral. **D,** A cápsula articular do quadril foi exposta pela divisão e posterior reflexão de rotadores externos curtos. O quadrado femoral e o obturador externo são deixados intactos para proteger o ramo ascendente da artéria circunflexa medial. **E,** Osteotomia do trocânter maior e reflexão das origens dos isquiotibiais da tuberosidade isquiática ampliaram a exposição. **VEJA A TÉCNICA 1-67.**

permitir procedimentos posteriores reconstrutivos. Ele fornece a exposição para o reparo de fraturas complexas de ambas as colunas do acetábulo. A incisão na pele é posicionada mais lateralmente. Além disso, os abdutores do quadril são mobilizados pela osteotomia de suas origens e inserções. O reatamento rígido de osso a osso destes músculos permite a reabilitação precoce com menor risco de falha do que quando os abdutores são religados através dos tecidos moles. Tal como acontece com o acesso extenso iliofemoral, a patência da artéria glútea superior é necessária para evitar necrose catastrófica dos abdutores do quadril. Na presença de uma fratura deslocada na incisura ciática, recomenda-se uma arteriografia pré-operatória. Se for necessário um processo de reconstrução posterior, o mesmo local da cirurgia pode ser abordado utilizando-se parte ou a totalidade da mesma incisão da pele, conforme necessário.

TÉCNICA 1-69

(REINERT ET AL.)

- Coloque o paciente na posição de decúbito lateral. Enrole a extremidade inferior livre no lado da lesão pélvica.
- Comece a incisão na pele 2 cm posteriores à espinha ilíaca anterossuperior, e continue posteriormente ao longo da crista ilíaca por 8 a 12 cm. Faça a parte vertical da incisão

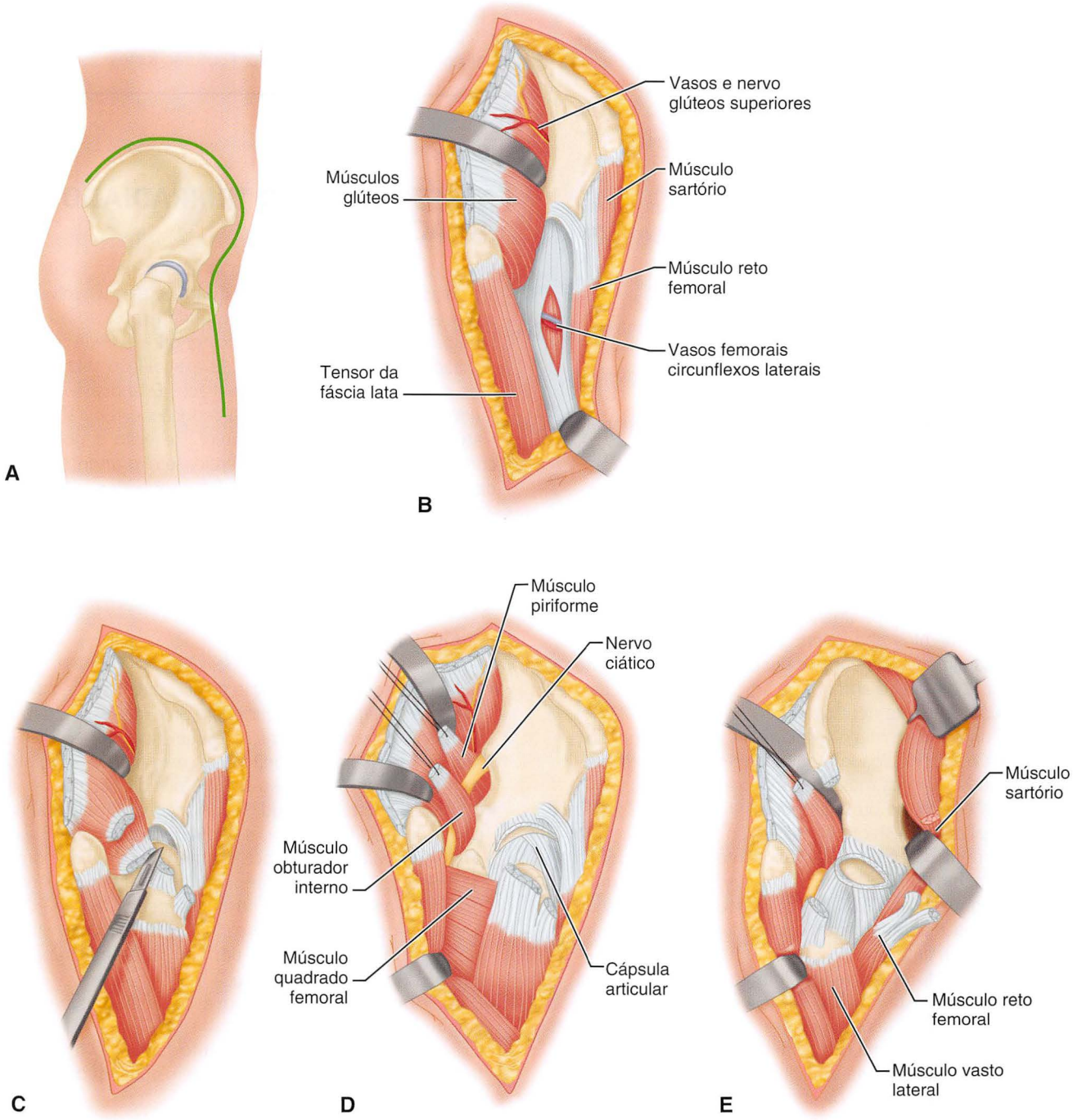

FIGURA 1-85 Acesso extenso iliofemoral de Letournel and Judet. **A,** Incisão da pele. **B,** Os músculos glúteos e tensor da fáscia lata foram parcialmente elevados e recolhidos posteriormente. Os vasos circunflexos femorais laterais foram isolados. **C,** O tendão do glúteo mínimo foi completamente cortado da face anterior do trocânter maior. O tendão do glúteo médio foi parcialmente incisado. **D,** A reflexão do piriforme, do obturador interno e dos músculos glúteos expôs a superfície externa do osso inominado. **E,** A superfície interna do ílio, o acetábulo anterior e a articulação do quadril foram expostos pela reflexão do ilíaco, do sartório e do reto femoral (veja texto). **VEJA A TÉCNICA 1-68.**

em forma de T curvilíneo através da porção média da incisão da crista ilíaca até a face lateral da coxa em um ponto 15 cm distais ao trocânter maior (Fig. 1-86A).

- Desenvolva a borda anterior dissecando o tecido subcutâneo da fáscia profunda até a espinha ilíaca anterossuperior e o intervalo entre os músculos sartório e tensor da fáscia lata serem atingidos. Proteja o nervo cutâneo femoral lateral. Desenvolva a borda posterior da mesma forma.
- Flexione o quadril em 45 graus e abduza-o. Incise a fáscia lata longitudinalmente a partir do centro do trocânter maior distalmente até um ponto a 2 cm da inserção do músculo tensor da fáscia lata.
- Incise a fáscia glútea e divida o glúteo máximo de acordo com suas fibras até o nervo glúteo inferior e os vasos serem encontrados.
- Divida a porção anterior da fáscia lata transversalmente 2 cm distais à inserção do músculo tensor da fáscia lata. Libere a porção proximal da inserção do glúteo máximo no fêmur.
- Desenvolva de forma romba o intervalo entre o tensor da fáscia lata e o sartório.
- Continue a dissecção profunda anterior e posterior ao tensor da fáscia lata separando-o sartório e o reto femoral.
- Cuidadosamente, identifique, ligue e divida a ramo ascendente da artéria circunflexa femoral lateral na parte proximal da dissecção. A reanastomose microvascular desta artéria pode ser usada como um substituto para a restauração da circulação colateral dos abdutores do quadril quando a artéria glútea superior estiver gravemente danificada durante o procedimento.
- Eleve os músculos abdominais e ilíacos da crista ilíaca subperiostalmente. Estenda a dissecção posteriormente para expor o aspecto anterior da articulação sacroilíaca e a incisura ciática, se necessário.
- Realize uma osteotomia da espinha ilíaca anterossuperior, e rebata o sartório ligado e o ligamento inguinal medialmente junto com os músculos abdominais e ilíacos.
- Com um osteótomo ou uma serra elétrica de corte de 90 graus, realize uma osteotomia da porção tricortical da crista ilíaca começando ao longo da tábua interna e produzindo um fragmento de 10 a 12 cm de comprimento e 1,5 cm de altura (Fig. 1-86B e C). Deixe os músculos abdutores do quadril ligados ao fragmento, e rebata esta peça músculo-óssea lateralmente.
- Eleve os abdutores subperiostalmente da tábua externa do ílio durante esta reflexão. Proteja cuidadosamente os vasos e o nervo glúteos superiores.
- Realize uma osteotomia trocantérica-padrão e libere os abdutores da cápsula da articulação do quadril.
- Rebata cuidadosamente os abdutores ligados ao trocânter maior posteriormente (Fig. 1-86D e E). Libere os rotadores externos curtos do trocânter maior. O quadrado femoral é preservado para proteger o ramo ascendente da artéria femoral circunflexa medial.
- Identifique e proteja o nervo ciático. Evite ainda mais as lesões de tração ao nervo ciático mantendo o quadril estendido e o joelho flexionado por pelo menos 45 graus.
- Se for necessária uma exposição mais ampla anterior, libere as cabeças direta e refletida do reto femoral (Fig. 1-86E). Incise a cápsula articular do quadril em linha com a circunferência do lábio acetabular.
- Durante o fechamento, religue as origens do reto femoral com suturas fortes através de furos feitos com broca na espinha ilíaca anteroinferior.
- Repare todas as osteotomias por meio de fixação com parafuso interfragmentário.
- Repare a fáscia lata, e reconecte os músculos ilíacos e abdominais à crista ilíaca com suturas fortes.

ACESSO EXTENSO TRIRRADIADO AO ACETÁBULO

Mears e Rubash modificaram a abordagem inicial de artroplastia total do quadril de Charnley e desenvolveram um acesso extenso acetabular que dá exposição ao acetábulo, às colunas anterior e posterior, à parede interna do ilíaco, ao aspecto anterior da articulação sacroilíaca, e ao aspecto externo do osso ilíaco. Este acesso trirradiado foi desenvolvido para a redução e reparação de fraturas complexas do acetábulo. Ele evita a potencial complicação de necrose isquêmica em grande quantidade dos abdutores do quadril causada por lesão dos vasos glúteos superiores, o que é uma possibilidade quando o acesso iliofemoral estendido é usado.

TÉCNICA 1-70

(MEARS E RUBASH)

- Coloque o paciente na posição de decúbito lateral em uma mesa de operação convencional. Uma mesa de fratura pode ser utilizada se a tração esquelética for necessária. Mantenha o joelho flexionado em, pelo menos, 45 graus para evitar tração excessiva sobre o nervo ciático.
- Comece a parte longitudinal da incisão trirradiada na ponta do trocânter maior, e continue distalmente 6 a 8 cm. Conduza a parte da incisão anterossuperior da ponta do trocânter maior até a espinha ilíaca anterossuperior. Comece a parte da incisão posterossuperior da incisão na ponta do trocânter maior e continue até a espinha ilíaca posterossuperior, formando um ângulo de aproximadamente 120 graus (Fig. 1-87A).
- Divida a fáscia lata em linha com as suas fibras no membro longitudinal da incisão.
- Incise a fáscia lata e o revestimento fascial do tensor da fáscia lata em linha com a parte anterossuperior da incisão (Fig. 1-87B).
- Disseque a borda anterior do tensor da fáscia lata de sua fáscia sobrejacente e eleve a origem do músculo da crista ilíaca. Eleve subperiostalmente, a partir da crista ilíaca, as origens dos glúteo médio e mínimo de anterior para posterior e distalmente à cápsula da articulação do quadril.
- Incise a fáscia do glúteo máximo de acordo com a parte posterossuperior da incisão, e separe o músculo em linha com as suas fibras (Fig. 1-87C).
- Realize uma osteotomia do trocânter maior, e rebata proximalmente o trocânter com as inserções ligadas dos glúteos médio e mínimo.

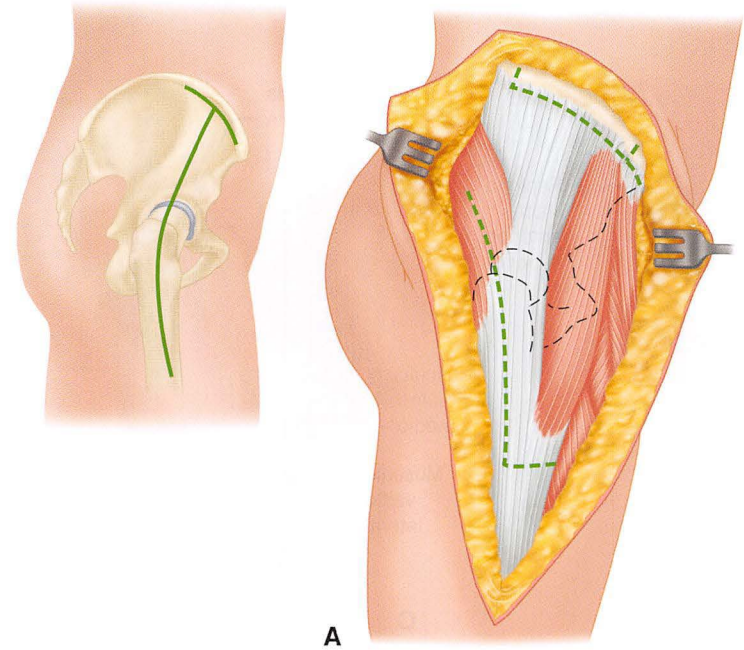

FIGURA 1-86 Acesso iliofemoral modificado de Reinert et al. **A,** Incisão da pele. Os retalhos cutâneos foram desenvolvidos. A *linha tracejada* indica a incisão através da fáscia lata. **B** e **C,** Osteotomias da crista ilíaca, da espinha ilíaca anterossuperior e do trocânter maior. **D,** As osteotomias foram concluídas e os retalhos musculares foram refletidos, expondo a coluna anterior. **E,** A coluna posterior foi exposta. A *linha tracejada* representa a incisão para a liberação do músculo reto (veja texto). (De Reinert CM, Bosse MJ, Poka A, et al: A modified extensile exposure for the treatment of complex or malunited acetabular fractures, *J Bone Joint Surg* 70A:329, 1988.) **VEJA A TÉCNICA 1-69.**

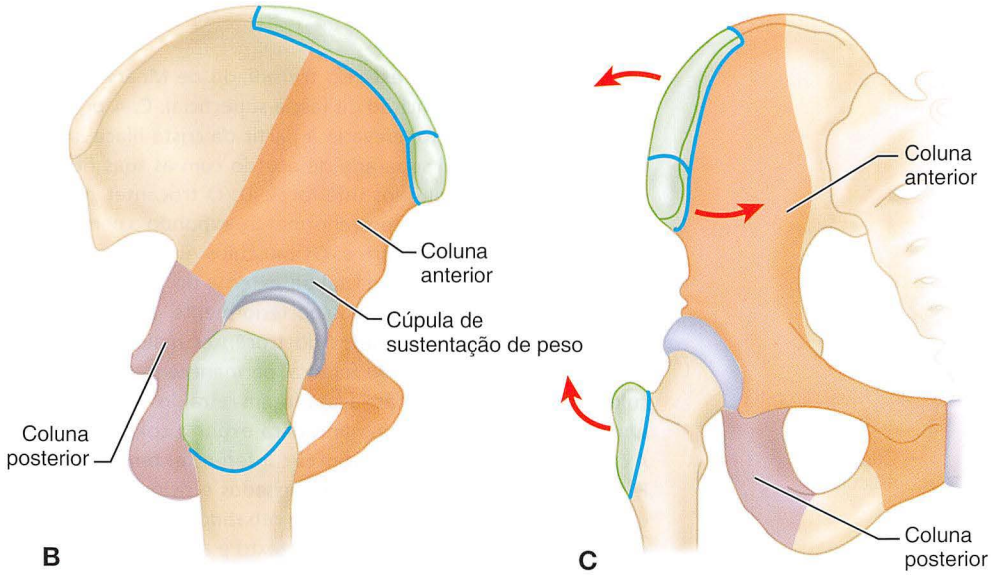

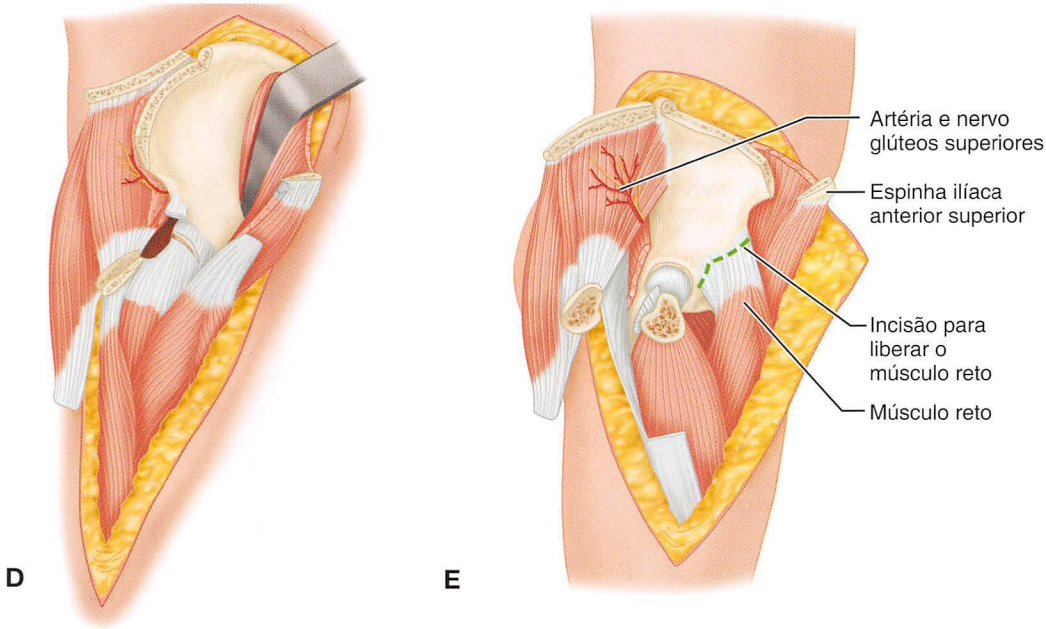

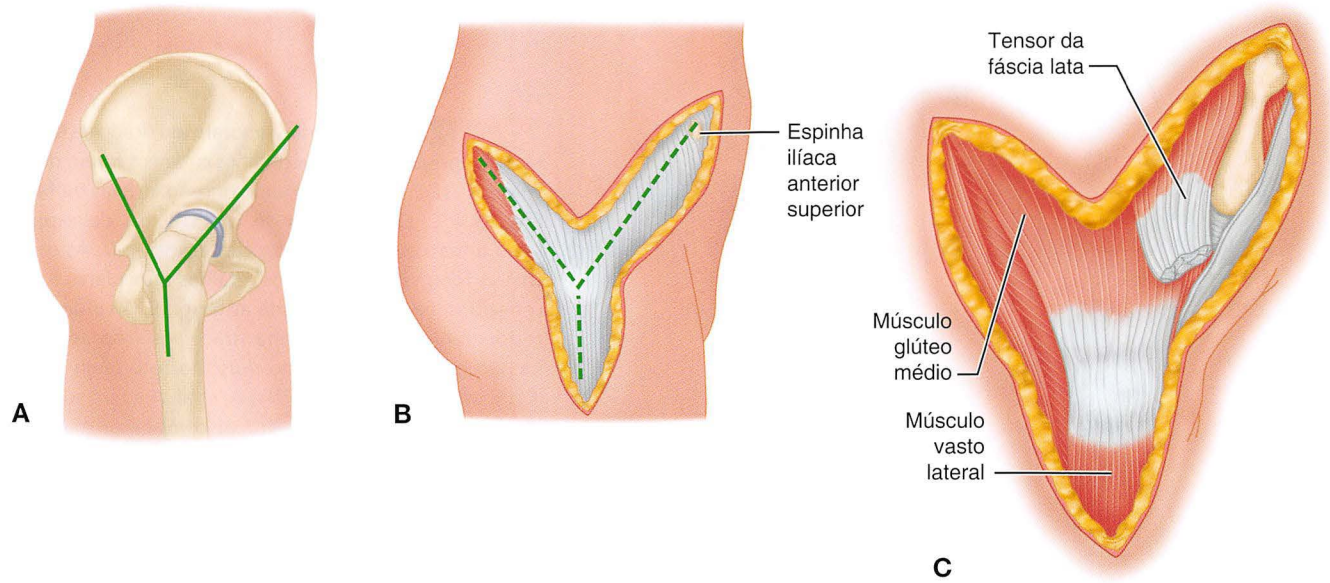

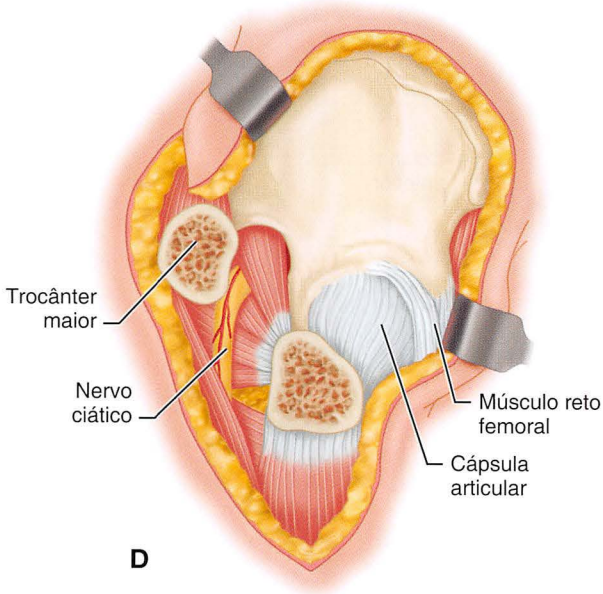

FIGURA 1-87 Acesso extenso trirradiado de Mears e Rubash. **A,** Incisão da pele. **B,** Incisão da fáscia superficial. **C,** A origem do tensor da fáscia lata foi elevado a partir da crista ilíaca anterior. O glúteo máximo foi separado de acordo com as suas fibras até o nervo e os vasos glúteos inferiores. **D,** O trocânter maior foi osteotomizado e rebatido posteriormente, expondo o nervo ciático e os rotadores externos curtos. Os músculos glúteos e tensor da fáscia lata foram elevados da tábua externa do ílio e da cápsula articular do quadril e rebatidos posteriormente. **E,** Os rotadores externos curtos foram cortados do trocânter maior e rebatidos posteriormente. O quadrado femoral permanece intacto. Os músculos glúteos e tensor da fáscia lata foram retraídos superiormente e mantidos com pinos Steinmann para expor a coluna posterior. A cápsula articular foi cortada em circunferência com o acetábulo. **F,** Os músculos abdominais foram incisados e os músculos ilíacos, elevados subperiostalmente do ílio e rebatidos medialmente para expor a tábua interna do ílio (veja o texto e a Fig. 1-85E). (Modificado de Mears DC, Rubash HE: Pelvic and acetabular fractures, Thorofare, NJ, 1986, Slack.) **VEJA A TÉCNICA 1-70**.

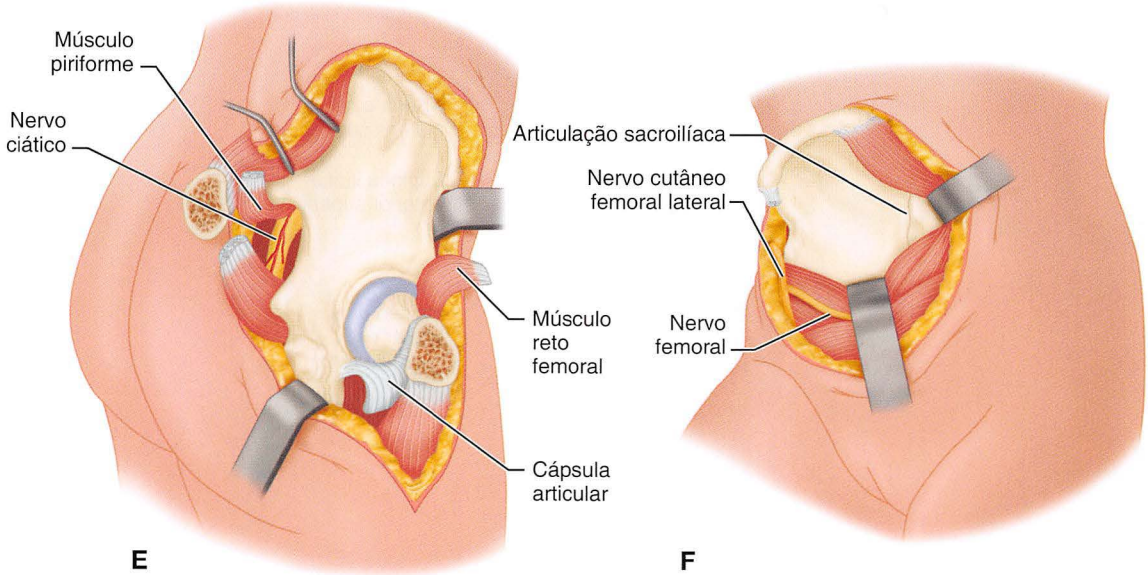

- Eleve conjuntamente os glúteos médio e mínimo a partir da cápsula da articulação do quadril preservando a cápsula durante a dissecção. Continue a dissecção na incisura ciática maior, e identifique e proteja os vasos glúteos superiores (Fig. 1-87D).
- Divida as inserções dos rotadores externos curtos sobre o fêmur proximal, incluindo o terço superior do quadrado femoral. Deixe intacto o restante deste músculo e o ramo ascendente subjacente da artéria femoral circunflexa medial.
- Rebata os rotadores externos curtos divididos posteriormente para expor o aspecto posterior da cápsula da articulação do quadril e a coluna posterior.
- Mantenha a exposição da coluna posterior inserindo cuidadosamente afastadores de Hohmann sem ponta nas incisuras ciáticas maior e menor.
- Fixe os músculos abdutores superiormente inserindo dois pinos de Steinmann no ílio 2,5 cm e 5 cm acima da incisura ciática maior (Fig. 1-87E).
- Incise conjuntamente as origens dos isquiotibiais para expor a tuberosidade isquiática.
- Para expor a coluna anterior e a tábua interna do ílio, estenda a parte anterossuperior da incisão da pele 6 a 8 cm mediais à crista ilíaca anterossuperior.
- Incise a musculatura abdominal da crista ilíaca anterior, e eleve subperiostalmente o músculo ilíaco da tábua interna do ílio. Continue a dissecção posteriormente para expor o aspecto anterior da articulação sacroilíaca (Fig. 1-87F).
- Para aumentar ainda mais a exposição, divida a origem do sartório da espinha ilíaca anterossuperior e as origens das cabeças direta e refletida do reto femoral da espinha ilíaca anteroinferior e da cápsula da articulação do quadril.
- Incise a aponeurose do músculo oblíquo externo 1 cm proximal ao anel inguinal externo e em linha com o ligamento inguinal, como descrito para o acesso ilioinguinal.
- Desenvolva cuidadosamente o intervalo entre os vasos ilíacos externos medialmente e o músculo psoas lateralmente. Em seguida, desenvolva o intervalo entre os vasos ilíacos externos e o cordão espermático ou ligamento redondo (Fig. 1-80B a K).
- Use os intervalos longitudinais desenvolvidos, e exponha subperiostalmente o ramo púbico superior e a superfície quadrilateral da pelve.
- Incise a cápsula da articulação do quadril em linha com a circunferência da borda do acetábulo tão anteriormente e posteriormente quanto necessário, mas deixe o lábio acetabular intacto.
- Durante o fechamento, reconecte com suturas fortes a fáscia abdominal à fáscia lata ao longo da crista ilíaca.
- Reconecte as origens do músculo glúteo e o tensor da fáscia lata à crista ilíaca.
- Faça pequenos furos com uma broca no ílio e use suturas fortes para reconectar as origens dos músculos reto femoral e sartório.
- Fixe a osteotomia trocantérica com dois longos parafusos esponjosos de 6,5 mm com arruelas.
- Feche os três porções fasciais da incisão trirradiada começando com uma única sutura apical.
- Conclua o fechamento de cada parte da incisão.

ACESSO EXTENSO AO ACETÁBULO

Carnesale combinou a reflexão do glúteo máximo de Henry com vários outros acessos à articulação do quadril para formar uma abordagem extensa para redução aberta de fraturas complexas do acetábulo. A parte posterior ou anterior do acesso pode ser usada sozinha, como indicado no exemplo dado; raramente é necessária toda a abordagem.

TÉCNICA 1-71

(CARNESALE)

- Fixe o paciente sobre o lado não lesionado em uma mesa de operação-padrão para que a mesa possa ser inclinada para ambos os lados.
- Prepare a pele a partir do meio da caixa torácica até abaixo do joelho.
- Envolva a extremidade para permitir sua manipulação livre
- Comece a incisão na pele na espinha ilíaca posterossuperior, estenda-a paralela anteriormente à crista ilíaca, e termine-a logo proximal à espinha ilíaca anterossuperior (Fig. 1-88A). Se a parte anterior do acesso deve ser utilizada, estenda a incisão na dobra da virilha (Fig. 1-88G). Perpendicular a esta incisão, incise a pele distalmente na linha média lateral da coxa, cruze o centro do trocânter maior e, na prega glútea, gire a incisão 90 graus posteriormente e estenda-a à linha média posterior da coxa; se necessário, estenda-a distalmente na linha média posterior da coxa por 4 ou 5 cm.
- Levante as bordas da pele investindo a fáscia anteriormente e posteriormente (Fig. 1-88B).
- Rebata o glúteo máximo deixando-o ligado medialmente à sua origem pélvica, como descrito por Henry conforme se segue:
  - Na parte distal da incisão, localize o nervo cutâneo posterior da coxa logo abaixo da fáscia profunda. Abra essa fáscia e siga o nervo até a borda distal do glúteo máximo; o nervo será liberado mais tarde a partir do músculo.
  - Libere o lado femoral do glúteo máximo dividindo longitudinalmente a parte da banda iliotibial que desliza sobre a diáfise do fêmur e o trocânter maior.
  - Estenda a incisão na banda iliotibial ligeiramente proximal; neste ponto, insira um dedo, localize a borda superior do glúteo máximo onde ele se junta à banda iliotibial e, com a tesoura, libere esta borda do músculo proximal à crista ilíaca (Fig. 1-88C e D).
  - Levante a ponta distal do glúteo máximo e o nervo cutâneo posterior da coxa, e divida a inserção espessa do músculo no fêmur. Controle os vasos constantemente encontrados nesta inserção.
  - Separe o nervo cutâneo posterior da coxa da superfície profunda do glúteo máximo, e gentilmente rebata o músculo medialmente articulado ao seu ligamento pélvico (Fig. 1-88E).
- Separe os rotadores externos curtos do trocânter maior, rebata-os medialmente, e tire-os subperiostalmente do ílio o suficiente para expor a parede posterior do

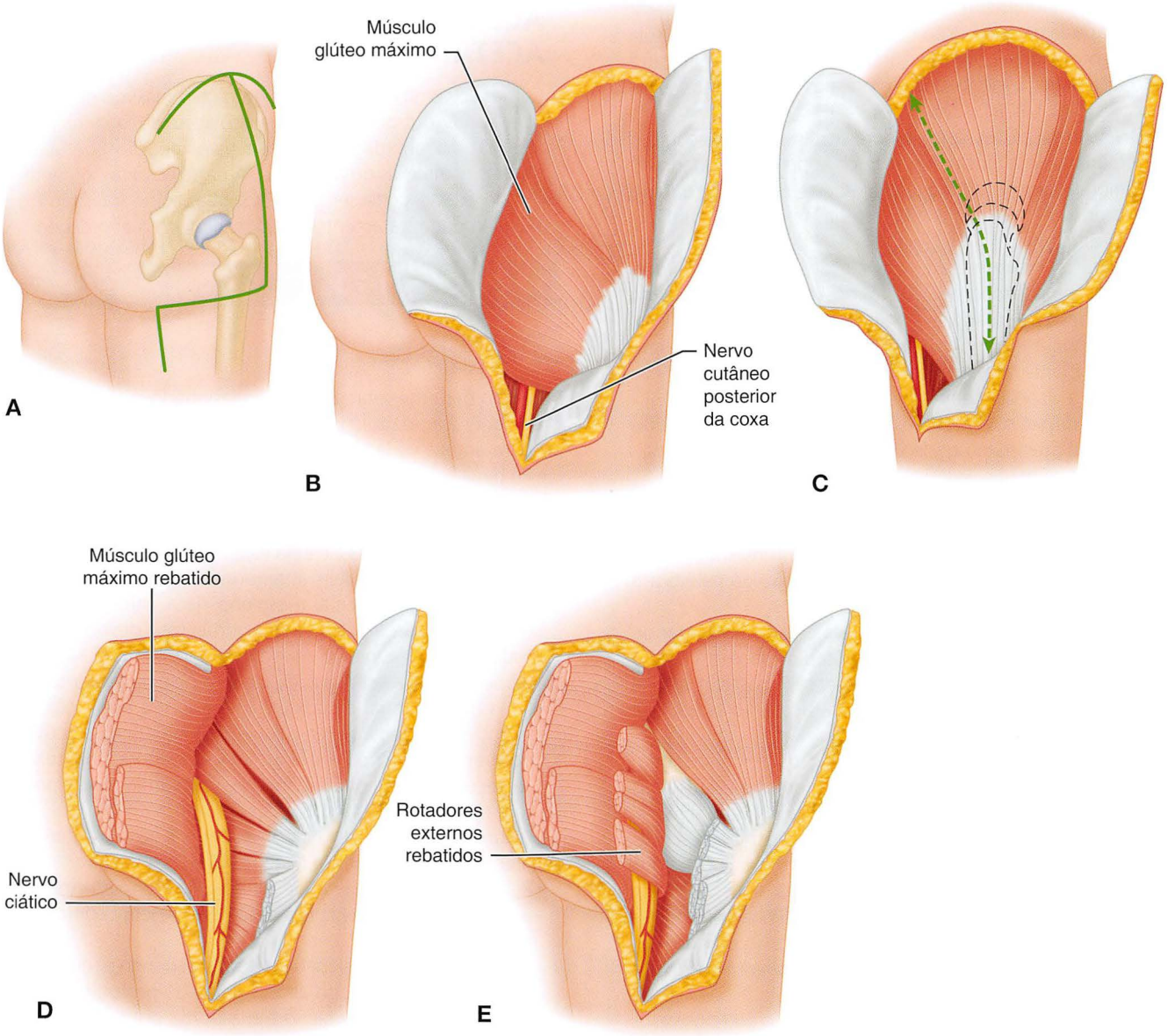

FIGURA 1-88 **A-J,** Exposição extensa de Carnesale do acetábulo (veja texto). **VEJA A TÉCNICA 1-71.**

acetábulo. Se for necessária a exposição mais superior do acetábulo, osteotomize o trocânter maior e, com ele, reflita os abdutores do quadril proximalmente (Fig. 1-88F).

- Nas fraturas da face anterior do acetábulo, continue a incisão na pele anteriormente à dobra da virilha, como já descrito (Fig. 1-88G).
- Localize o nervo cutâneo femoral lateral e preserve-o (Fig. 1-88H).
- Separe o ligamento inguinal, o sartório e o reto femoral da pelve, mas deixe o tensor da fáscia lata intacto (Fig. 1-88I).
- Tire o ilíaco subperiostalmente e, se necessário, o obturador interno da parede pélvica medial, expondo o aspecto anterior do acetábulo (Fig. 1-88J).

ÍLIO

ACESSO AO ÍLIO

TÉCNICA 1-72

- Incise a pele ao longo da crista ilíaca a partir da espinha anterossuperior até a espinha posterossuperior.

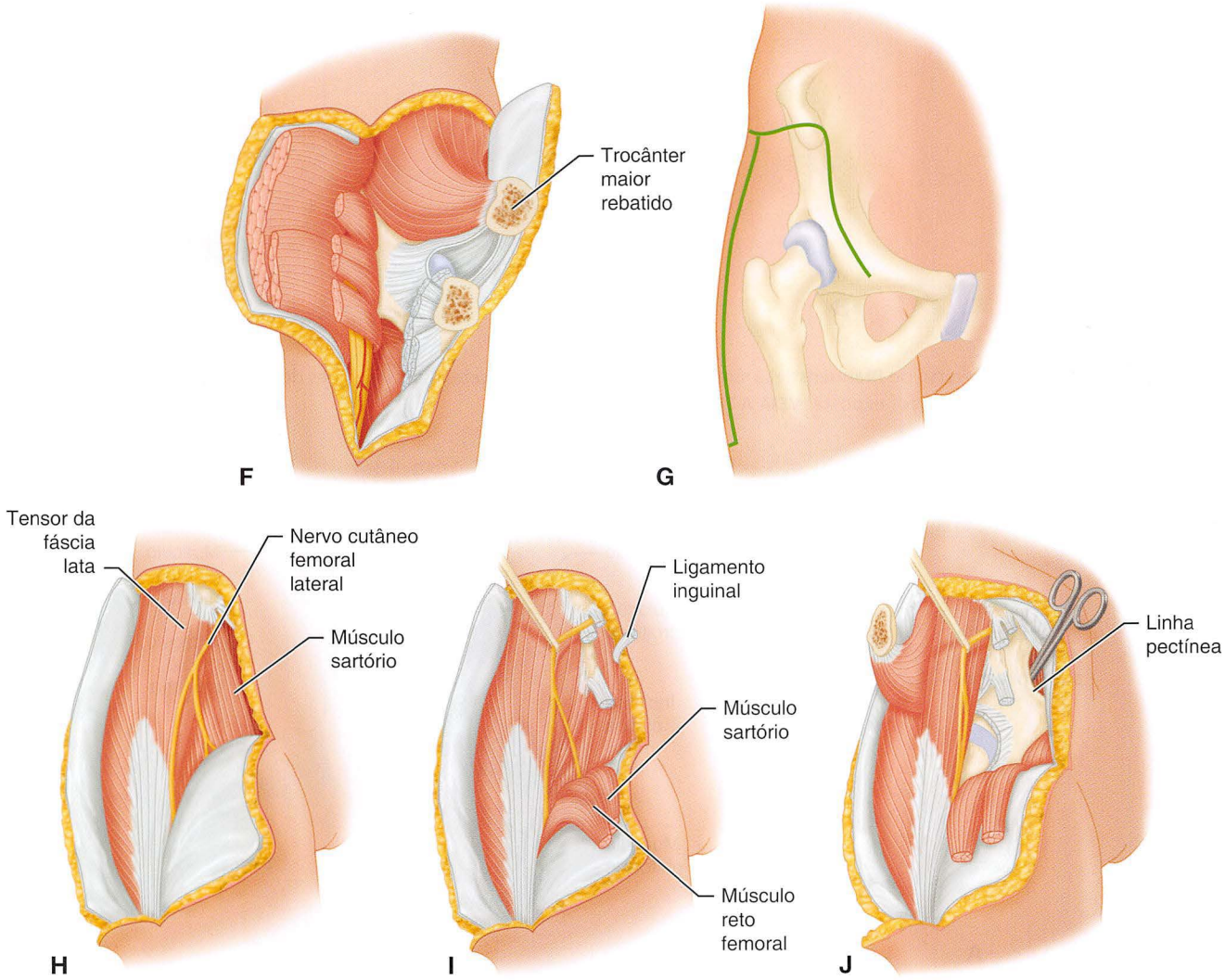

FIGURA 1-88, cont.

- Rebata os ligamentos dos músculos glúteos subperiostalmente de proximal para distal tanto quanto a borda superior do acetábulo, e exponha a superfície lateral do ílio.
- Rebata subperiostalmente a ligação dos músculos abdominais da crista ilíaca ou osteotomize a crista, deixando os músculos abdominais ligados ao fragmento superior. Nas crianças, faça a osteotomia da crista inferior à placa epifisária. Rebata subperiostalmente o músculo ilíaco da superfície medial do ílio. Também divida em suas origens as estruturas ligadas à espinha anterossuperior e a borda anterior do ílio. A maior parte do ílio pode ser descoberta.
- Neste procedimento, é dividida uma artéria nutrente na superfície lateral do ílio 5 cm inferiores à crista e perto da junção dos terços anterior e médio. Visto que a ligadura é impossível, controle a hemorragia com o ponto de um pequeno hemostato ou, se necessário, com cera de osso.

SÍNFISE PÚBICA

ACESSO À SÍNFISE PÚBICA

TÉCNICA 1-73

(PFANNENSTIEL)

- Coloque o paciente em posição supina e insira uma sonda de Foley para identificação intraoperatória da base da bexiga e da uretra.
- Faça uma incisão curvilínea transversal 2 cm cefálicos ao ramo púbico superior (Fig. 1-89A).

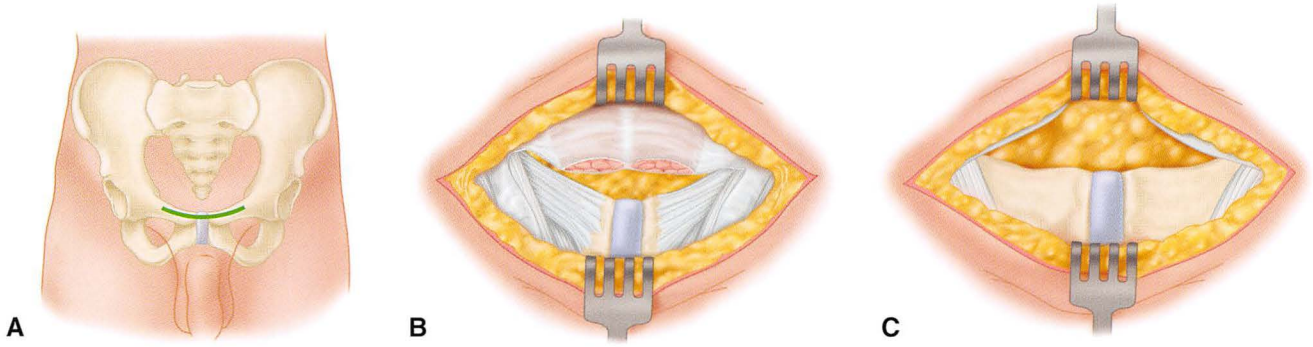

FIGURA 1-89 Acesso transverso de Pfannenstiel à sínfise púbica. **A,** Incisão da pele. **B,** As inserções do músculo reto abdominal foram liberadas. **C,** Toda a sínfise púbica foi exposta. **VEJA A TÉCNICA 1-73.**

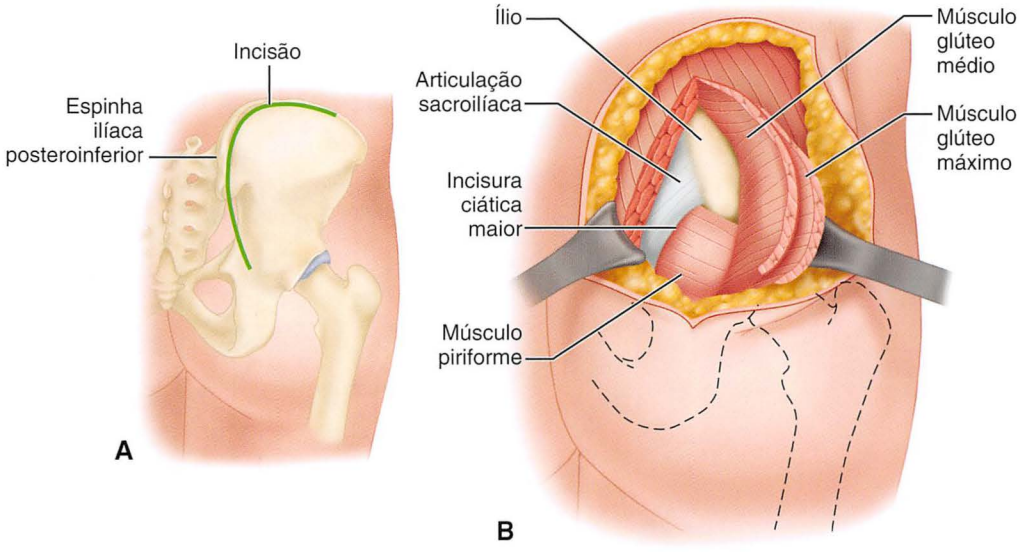

FIGURA 1-90 Acesso posterior à articulação sacroilíaca. **A,** A incisão para o acesso posterior à articulação sacroilíaca é vertical a partir de um ponto logo acima da espinha ilíaca posterossuperior distalmente cerca de 1 cm. **B,** A dissecção mais profunda envolve uma incisão na fáscia do glúteo máximo e a elevação do máximo subperiostalmente fora do ílio imediatamente lateral à espinha ilíaca posterossuperior. **VEJA A TÉCNICA 1-74.**

- Incise a aponeurose oblíqua externa paralela ao ligamento inguinal.
- Identifique o cordão espermático ou ligamento redondo e os nervos ilioinguinais adjacentes. Libere a inserção aponeurótica de ambas as cabeças do músculo reto abdominal do ramo púbico superior (Fig. 1-89B).
- Exponha subperiostalmente as superfícies superior, anterior e posterior de ambos os ramos lateralmente por 4 a 5 cm, conforme necessário (Fig. 1-89C). Durante esta dissecção, identifique a uretra e a base da bexiga por meio de palpação manual da sonda de Foley.
- Ao fechar o ferimento, insira um dreno de sucção no espaço retropúbico e repare o músculo reto abdominal com suturas interrompidas pesadas.
- Repare cuidadosamente a aponeurose oblíqua externa para evitar uma hérnia inguinal.

ARTICULAÇÃO SACROILÍACA

ACESSO POSTERIOR À ARTICULAÇÃO SACROILÍACA

TÉCNICA 1-74

- Faça uma incisão ao longo da borda lateral do terço posterior da crista ilíaca até a coluna posterossuperior (Fig. 1-90A).

- Aprofunde a dissecção até a crista, separe a fáscia dorsolombar, retire e rebata medialmente a aponeurose do músculo sacroespinal juntamente com o periósteo, e exponha a margem posterior da articulação sacroilíaca. Esta exposição é suficiente para a fusão extra-articular.
- Para expor as superfícies articulares da articulação para a drenagem ou fusão intra-articular, continue a incisão na pele lateralmente e distalmente a 5 a 8 cm da espinha posterossuperior. Divida o músculo glúteo máximo na linha de suas fibras ou incise sua origem na crista ilíaca, na aponeurose dos sacroespinal e no sacro, e rebata-o lateralmente e distalmente para expor o aspecto posterior do ílio (Fig. 1-90B). Ramos da artéria e do nervo glúteos inferiores podem estar presentes.
- Para expor mais o ílio, rebata o glúteo médio anterolateralmente. O glúteo médio não pode ser rebatido anteriormente muito distante devido à presença da artéria e do nervo glúteos superiores.
- Com um osteótomo, remova uma seção de espessura total do ílio com 1,5 a 2 cm de largura começando na sua borda posterior entre as espinhas posteroinferior e posterossuperior, e prosseguindo lateralmente e ligeiramente cefálico por 4 a 5 cm. A borda inferior desta seção encontra-se paralela à borda superior da incisura ciática maior.
- A exposição da articulação é limitada pelo tamanho da seção removida.

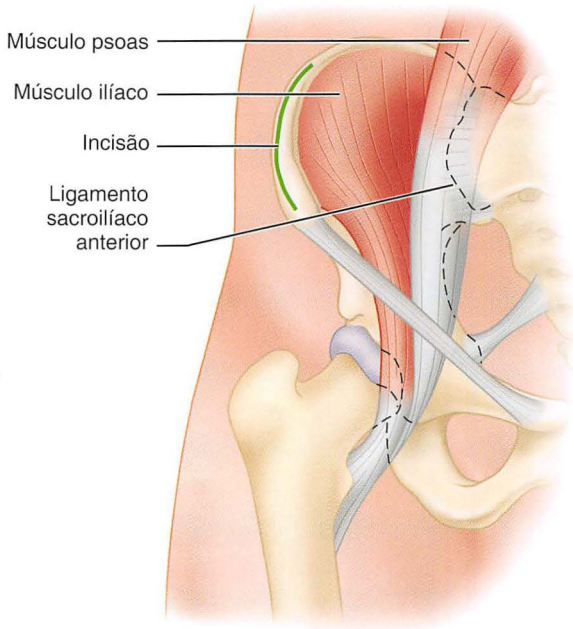

FIGURA 1-91 Acesso anterior à articulação sacroilíaca. **VEJA AS TÉCNICAS 1-74 E 1-75.**

ACESSO ANTERIOR À ARTICULAÇÃO SACROILÍACA

Às vezes, a artrite supurativa primária da articulação sacroilíaca pode se localizar anteriormente; Avila acessa esta região através de uma via intrapélvica. Esse acesso também é útil para a redução aberta e fixação da luxação da articulação sacroilíaca.

TÉCNICA 1-75

(AVILA)

- Com o paciente em posição supina, faça uma incisão de 10 a 12 cm 1,5 cm proximal e em paralelo com a crista ilíaca começando na espinha ilíaca anterossuperior (Fig. 1-91).
- Disseque distalmente à crista ilíaca, e separe os músculos abdominais dela sem perturbar a origem dos músculos glúteos.
- Incise o periósteo e destaque o músculo ilíaco subperiostalmente seguindo a superfície medial do ílio medialmente e ligeiramente distal.
- Retraia o ilíaco medialmente e complete a remoção à mão com o dedo enluvado coberto com gaze. Prossiga até os ligamentos laterais do ligamento sacroilíaco anterior; separe-os e apalpe a articulação.
- Para expor o aspecto anterior da articulação, estenda ainda mais a incisão posteriormente no plano intermuscular ao longo da crista ilíaca.

ACESSO A AMBAS AS ARTICULAÇÕES SACROILÍACAS OU AO SACRO

Quando lesões sacroilíacas instáveis e bilaterais ou fraturas verticais cominutivas do sacro ocorrem como parte de uma ruptura do anel pélvico, Mears e Rubash abordam isso por meio de uma incisão transversal feita em toda a porção média do sacro. Estas lesões podem ser estabilizadas com uma placa de reconstrução contornada por meio desta abordagem.

TÉCNICA 1-76

(MODIFICADA DE MEARS E RUBASH)

- Com o paciente deitado de bruços, faça uma incisão reta transversal através da porção média do sacro 1 cm inferior às espinhas ilíacas posterossuperiores (Fig. 1-92A). Se um ou ambos os nervos ciáticos necessitem ser explorados, curve as extremidades da incisão distalmente para permitir uma exposição dos nervos ciáticos do sacro até a incisura ciática maior.

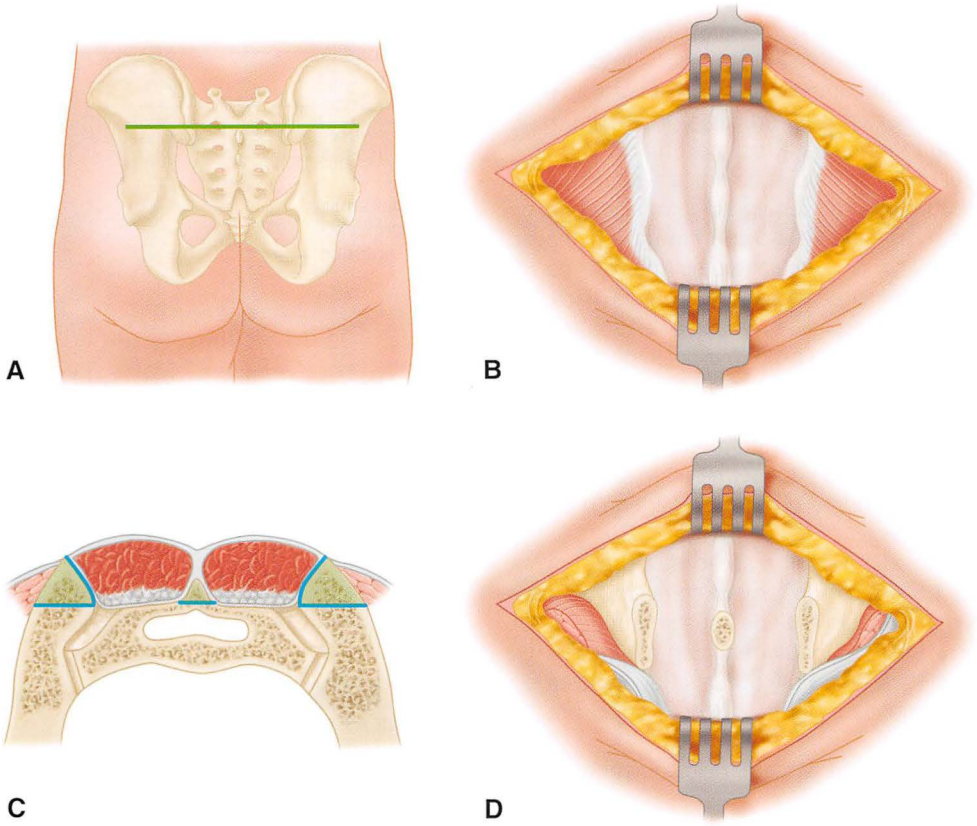

FIGURA 1-92 Exposição de ambas as articulações sacroilíacas ou do sacro. **A,** Incisão da pele. **B,** As cristas ilíacas posteriores, os músculos glúteos máximos e os músculos paraespinhosos foram expostos. **C,** Contorno de osteotomias de espinhas ilíacas posterossuperiores para aplicação de placa e parafusos. **D,** Osteotomias foram realizadas, e os músculos glúteos foram rebatidos lateralmente. **VEJA A TÉCNICA 1-76.**

- Estenda a incisão através da fáscia profunda para expor as porções superiores das origens de ambos os músculos glúteos máximos sobre as espinhas ilíacas posterossuperiores (Fig. 1-92B).
- Eleve os músculos paraespinhais das espinhas ilíacas posterossuperiores e realize uma osteotomia de cada espinha posterior ao sacro de medial para lateral, deixando as origens dos músculos glúteos máximos intactas (Fig. 1-92C e D). Isto proporciona uma superfície lisa para a aplicação de uma placa.
- Eleve os músculos paraespinhais subperiostalmente do sacro e as espinhas ilíacas posterossuperiores adjacentes para fornecer um túnel para a aplicação de uma placa.
- Remova as pontas dos processos espinhosos do sacro, se necessário.
- Se uma exposição ainda maior for necessária para a drenagem da articulação sacroilíaca ou uma fusão intra-articular, separe o músculo glúteo máximo para esse lado ou incise sua origem a partir da espinha ilíaca posterossuperior e rebata-o lateralmente para expor o aspecto posterior do ílio.
- Realize uma osteotomia maior do ílio posterior como descrito para o acesso posterior-padrão à articulação sacroilíaca (Técnica 1-74).

COLUNA

Os acessos cirúrgicos à coluna são discutidos no Capítulo 37.

ARTICULAÇÃO ESTERNOCLAVICULAR

ACESSO À ARTICULAÇÃO ESTERNOCLAVICULAR

TÉCNICA 1-77

- Faça uma incisão medial de 4 cm ao longo da clavícula sobre a articulação esternoclavicular até a linha média do esterno. Incise a fáscia e o periósteo; rebata subperiostalmente as origens dos principais músculos esternocleidomastóideo e peitoral, o primeiro superiormente e o segundo inferiormente; e exponha a articulação esternoclavicular. Quando a superfície profunda da articulação necessitar ser exposta, evite perfurar a pleura ou danificar um vaso intratorácico.

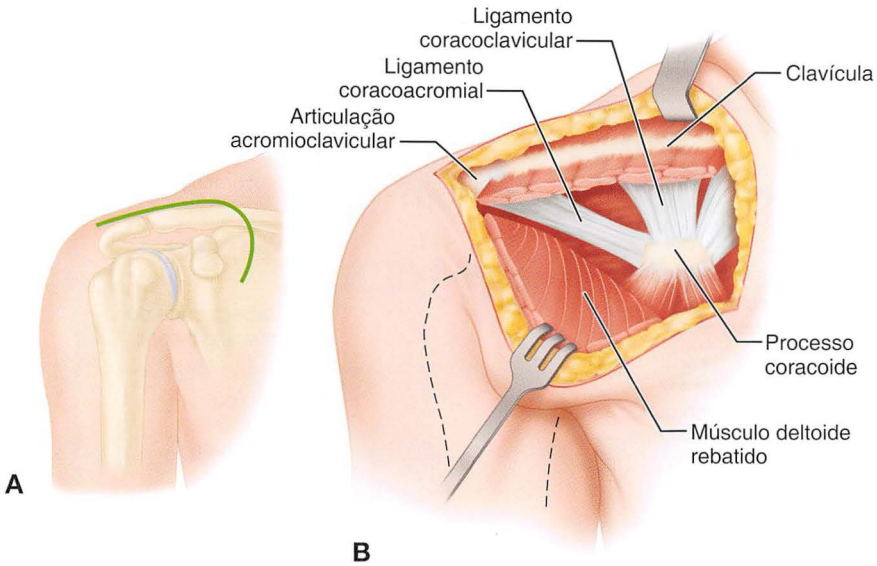

FIGURA 1-93 Exposição de Roberts da articulação acromioclavicular e processo coracoide da escápula. **A,** Incisão da pele. **B,** Músculo deltoide separado da clavícula e do acrômio expondo a articulação acromioclavicular e sendo retraído distalmente para a exposição do processo coracoide. **VEJA A TÉCNICA 1-78.**

ARTICULAÇÃO ACROMIOCLAVICULAR E PROCESSO CORACOIDE

ACESSO À ARTICULAÇÃO ACROMIOCLAVICULAR E PROCESSO CORACOIDE

TÉCNICA 1-78 *Figura 1-93*

(ROBERTS)

- Faça uma incisão curva ao longo da margem anterossuperior do acrômio e do quarto lateral da clavícula.
- Exponha a origem do deltoide, libere-a da clavícula e da margem anterior do acrômio, e exponha a cápsula da articulação acromioclavicular. (Retraindo-se o deltoide distalmente, o processo coracoide também pode ser exposto.) Para expor apenas a articulação acromiclavicular, utilize o terço lateral da incisão.

OMBRO

ACESSOS ANTEROMEDIAIS

ACESSO ANTEROMEDIAL AO OMBRO

TÉCNICA 1-79 *Figura 1-94*

(THOMPSON; HENRY)

- Comece a incisão sobre o aspecto anterior da articulação acromioclavicular, passando-a medialmente ao longo da margem anterior do terço lateral da clavícula e distalmente ao longo da margem anterior do músculo deltoide para um ponto de dois terços da distância entre sua origem e a inserção.
- Exponha a margem anterior do deltoide. A veia cefálica e os ramos para o deltoide da artéria tóracoacromial se encontram no intervalo entre os músculos principais deltoide e peitoral (o sulco deltopeitoral), e embora a veia cefálica possa ser retraída medialmente junto com algumas fibras do músculo deltoide, ela pode ser danificada durante a operação. Ligar esta veia proximalmente e distalmente assim que ela for atingida pode ser indicado.
- Defina a origem do músculo deltoide na clavícula; separe-a, dividindo-a perto do osso ou no osso, juntamente com o periósteo adjacente ou através da remoção de parte do osso intacto com ela. Preferimos o primeiro método, deixando tecido mole suficiente ligado à clavícula para permitir a sutura do deltoide à sua origem mais tarde.
- Rebata lateralmente a parte anterior do músculo deltoide para expor as estruturas em torno do processo coracoide e a parte anterior da cápsula articular.
- Para expor os aspectos profundos da articulação do ombro com mais facilidade, incluindo a margem anterior da glenoide, osteotomize a ponta do processo coracoide. Primeiramente, incise o periósteo do aspecto superior do coracoide; em seguida, corte através do osso e reflita medialmente e distalmente a ponta do osso, juntamente com as origens ligadas dos coracobraquial, peitoral menor, e a cabeça curta do bíceps.
- Para uma exposição mais ampla, divida o subescapular em sua junção músculotendinosa cerca de 2,5 cm mediais à sua inserção na tuberosidade do úmero menor; separe o tendão medialmente da cápsula subjacente e exponha o lábio glenoidal.

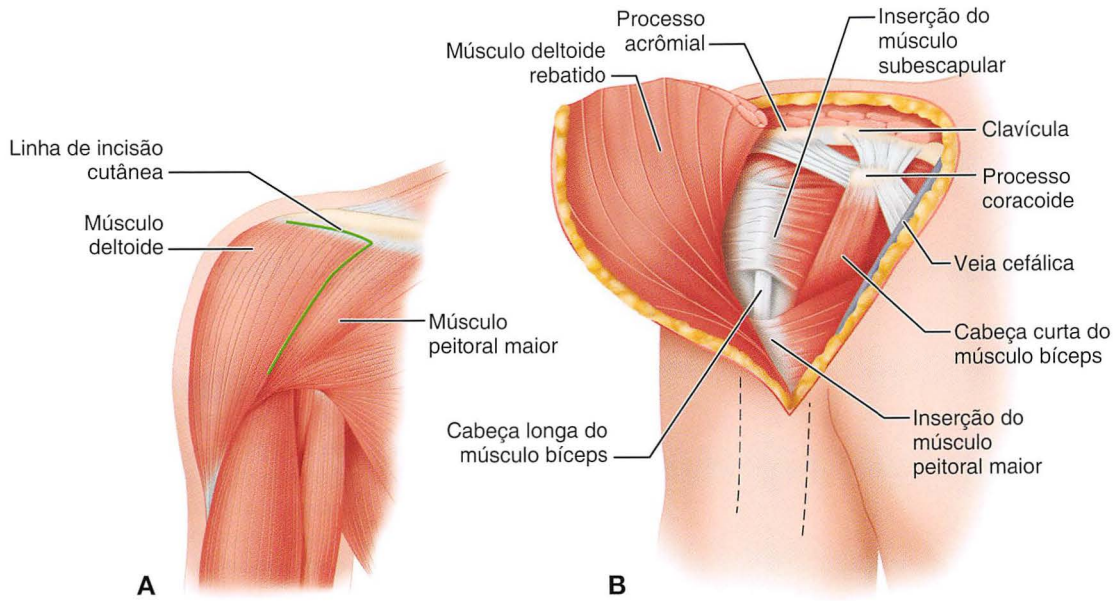

FIGURA 1-94 Acesso anteromedial à articulação do ombro. **A,** Incisão da pele. A parte transversal da incisão foi feita ao longo da borda anterior da clavícula e a parte longitudinal foi feita ao longo do intervalo entre o deltoide e peitoral maior. **B,** O deltoide foi separado da clavícula e rebatido lateralmente para expor a face anterior da articulação. **VEJA A TÉCNICA 1-79.**

- Ao fechar o acesso, alguns cirurgiões reposicionam o topo do coracoide; se isso for feito com um parafuso, é útil fazer um furo no processo coracoide antes da osteotomia. Preferimos extirpar a ponta subperiostalmente e suturar as origens do coracobraquial, peitoral menor, e a cabeça curta do bíceps ao coracoide.
- Suture o deltoide no lugar, e feche o ferimento de forma habitual.
- Se uma exposição extensa não for necessária, as incisões na pele e a dissecção profunda podem ser limitadas à parte deltopeitoral da abordagem. O músculo deltoide anterior não precisa ser separado da clavícula. Aborde a articulação anteriormente sem uma osteotomia do processo coracoide, retraindo a cabeça curta do músculo bíceps em uma direção medial. Tome cuidado para evitar uma lesão de tração ao nervo musculocutâneo que se encontra debaixo da cabeça curta do bíceps na parte distal desta exposição.
- Em vez dessa abordagem anteromedial curvilínea, Henry usou, posteriormente, uma incisão em arco que funciona como um tirante sobre o ombro, da parte anterior à posterior. Essa incisão é semelhante à parte deltopeitoral de sua abordagem original, mas em sua extremidade superior, ela procede diretamente sobre o aspecto superior do ombro e distalmente em direção à espinha da escápula. Mobilize uma aba lateral, dissecando entre os tecidos subcutâneos e a fáscia profunda, e exponha as margens lateral e posterior do acrômio e a espinha da escápula adjacente. Separe quanto deltoide for necessário para alcançar as estruturas desejadas mais profundas.

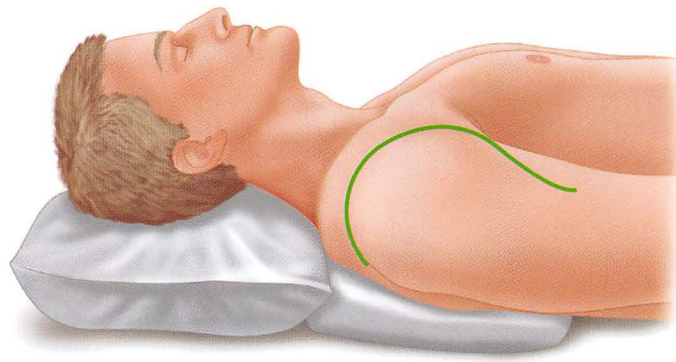

FIGURA 1-95 Tirante de Henry ou incisão de suspensão. **VEJA A TÉCNICA 1-79.**

ACESSO ANTEROMEDIAL AO OMBRO

Se for necessária uma exposição mais ampla, a abordagem anteromedial pode ser modificada conforme sugerido por Cubbins, Callahan e Scuderi.

TÉCNICA 1-80

(CUBBINS, CALLAHAN E SCUDERI)

- Faça a parte anterior da incisão de Cubbins semelhante a do acesso anteromedial. Estenda a incisão lateralmente

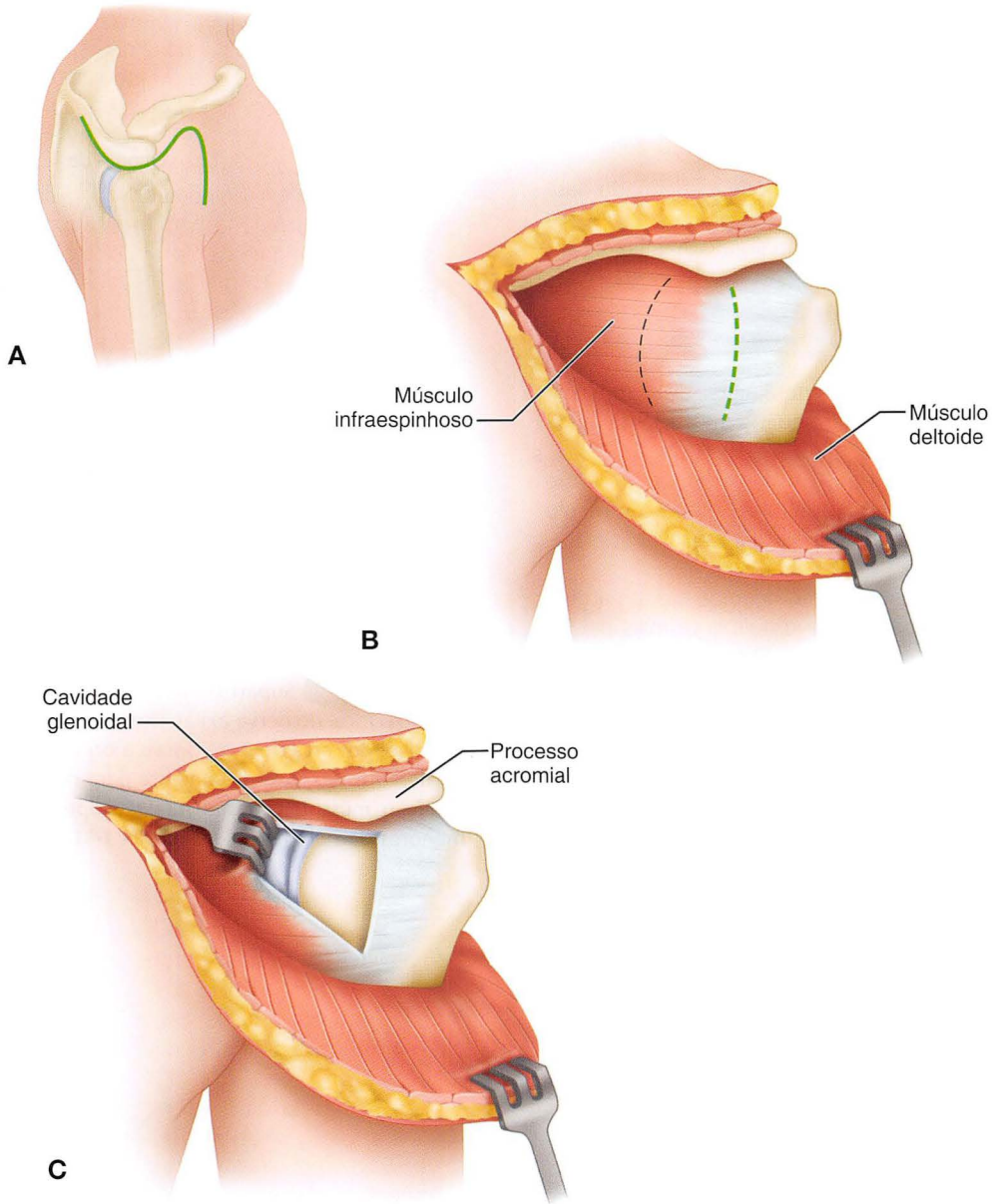

FIGURA 1-96 Cubbins et al. abordaram os aspectos anterior, superior e posterior da articulação do ombro. **A,** Incisão da pele. **B,** Origem do deltoide rebatida da clavícula, acrômio e espinha da escápula; cápsula posterior incisada verticalmente. **C,** Cápsula retraída, expondo parte posterior da glenoide e úmero. **VEJA A TÉCNICA 1-80.**

ao redor do acrômio e medialmente ao longo da metade lateral da espinha da escápula (Fig. 1-96A).

- Separe a origem do deltoide do acrômio e da parte exposta da espinha da escápula, e rebata o deltoide inferiormente e lateralmente para expor as partes anterior, superior e posterior da cápsula articular.
- Alcance a articulação anteriormente ou posteriormente por meio de uma incisão correspondente da cápsula (Fig. 1-96B). Para expor a superfície articular do úmero e glenóide, incise a cápsula continuamente, de anterior para posterior, sobre a cabeça do úmero; tome cuidado para não romper o tendão da cabeça longa do bíceps (Fig. 1-96C). Nesta abordagem, as fibras do músculo deltoide não são divididas e o nervo axilar que inerva o deltoide não é perturbado.

Qualquer parte dos acessos para o ombro descritos até agora podem ser usadas para operações em regiões mais limitadas ao redor do ombro.

ACESSO AXILAR ANTERIOR

O acesso axilar anterior, muitas vezes usado em operações para corrigir uma luxação anterior recorrente do ombro, é discutido no Capítulo 47. Este acesso é indicado quando a cosmese é um fator.

ACESSOS ANTEROLATERAIS

ACESSO ANTEROLATERAL LIMITADO DA DIVISÃO DO DELTOIDE AO OMBRO

O acesso limitado da divisão do deltoide é adequado para operações limitadas que necessitam apenas expor os tendões inseridos na tuberosidade maior do úmero e alcançar a bursa subdeltóidea.

TÉCNICA 1-81

- Comece a incisão na ponta anterolateral do acrômio, e continue-a distalmente ao longo do músculo deltoide cerca de 5 cm.
- Defina a rafe avascular 4 a 5 cm de comprimento entre o terços anterior e médio do deltoide; divida o músculo fornecendo uma abordagem avascular razoável às estruturas subjacentes.
- Para exposição máxima, separe o deltoide até a margem do acrômio, mas não o separe distalmente mais de 3,8 cm da sua origem, para evitar danificar o nervo axilar e paralisar a parte anterior do deltoide (Fig. 1-97). (O nervo axilar cursa transversalmente imediatamente proximal ao ponto médio entre a margem lateral do acrômio e da inserção do deltoide.)
- Incise a parede fina da bursa subdeltóidea e explore o manguito rotador conforme desejado, rodando e abduzindo o braço para trazer diferentes partes do mesmo à vista na base do acesso.
- Uma incisão transversal da pele de cerca de 6,5 cm de comprimento pode ser usada ao invés da incisão longitudinal para deixar uma cicatriz menos visível (Fig. 1-98). Posicione-a cerca de 2,5 cm distais à borda inferior do acrômio, disseque os retalhos de pele do músculo deltoide subjacente, e separe o músculo na linha de suas fibras. O resto do acesso é a mesmo que o que acabamos de descrever.
- Para abordar um aspecto mais posterior, coloque a incisão na pele mais lateralmente e separe o deltoide logo abaixo dela. Para manter um campo seco, cauterize os vasos intramusculares encontrados.

ACESSO EXTENSO ANTEROLATERAL AO OMBRO

Gardener et al. demonstraram que o acesso limitado de divisão do deltoide pode ser estendido com sucesso, isolando o nervo axilar e a artéria circunflexa posterior. Este acesso anterolateral extenso é muito útil para a fixação com placa nas fraturas proximais do úmero (Fig. 1-99).

TÉCNICA 1-82 *Figura 1-99*

- Faça uma incisão começando na ponta anterolateral do acrômio, e continue-a distalmente por 8 a 10 cm.
- Por meio de uma dissecção romba, identifique a rafe avascular entre o terço anterior e médio do músculo deltoide.
- Faça uma incisão de 2 cm na rafe do deltoide a partir da sua ligação no acrômio.

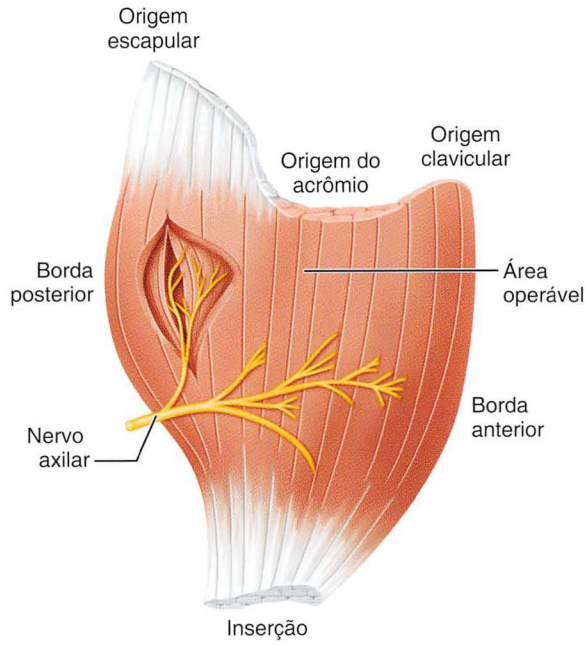

FIGURA 1-97 Superfície profunda do deltoide esquerdo mostrando o local do nervo axilar. O nervo cursa transversalmente em um nível de cerca de 5 cm distais à origem do músculo. Um ramo do nervo foi exposto totalmente para mostrar que a incisão que divide o músculo, mesmo na área operacional, danifica ramos menores do nervo. **VEJA A TÉCNICA 1-81.**

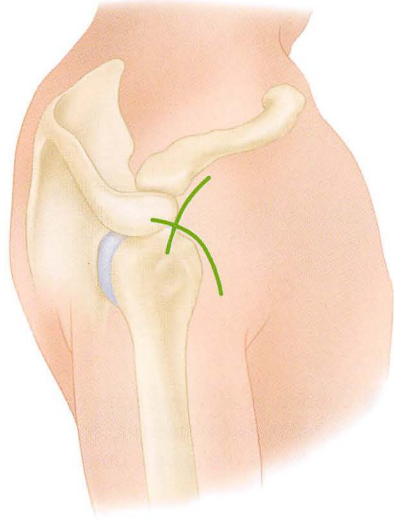

FIGURA 1-98 Opções de incisão para um acesso anterolateral limitado da divisão do deltoide ao manguito rotador anterior. **VEJA A TÉCNICA 1-81.**

- Estenda esta incisão delicadamente e insira um dedo lateralmente abaixo da rafe. Alcance a superfície inferior do deltoide do úmero proximal. Apalpe o nervo axilar semelhante a um cordão em sua superfície inferior.
- Incise cuidadosamente ainda mais a rafe e identifique o nervo axilar e a artéria circunflexa umeral posterior. Isole-os e marque-os com dreno. Eleve completamente essas estruturas medialmente e lateralmente para liberar o deltoide e permitir a fácil passagem de uma placa.

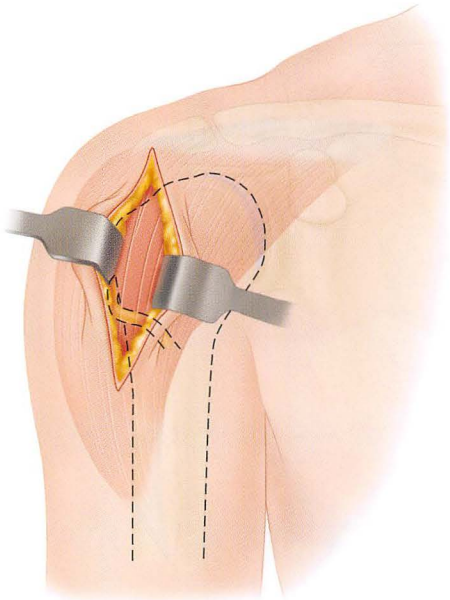

FIGURA 1-99 Acesso extenso anterolateral da divisão do deltoide. O nervo axilar se encontra, aproximadamente, 3,5 cm distais à proeminência lateral da tuberosidade maior. O nervo é então identificado e protegido. **VEJA A TÉCNICA 1-82.**

ACESSO TRANSACROMIAL AO OMBRO

O acesso transacromial é excelente para a cirurgia do manguito musculotendinoso e para fratura-luxação do ombro.

TÉCNICA 1-83

(DARRACH; MCLAUGHLIN)

- Incise a pele imediatamente lateral à articulação acromioclavicular do aspecto posterior do acrômio superiormente, como um tirante, e anteriormente a um ponto 5 cm distais à borda anterior do acrômio (Fig. 1-100).
- Aprofunde a parte anterior da incisão através do músculo deltoide, separe o deltoide de sua origem acromial, e divida o ligamento coracoacromial.
- Para reparar o manguito rotador, uma osteotomia oblíqua do acrômio (Fig. 1-101A) dá exposição suficiente, e o resultado estético é satisfatório; para expor a articulação complementar, McLaughlin aconselha o uso da técnica de osteotomia mostrada na Figura 1-101B. Em ambos os casos, extirpe o segmento separado do acrômio. Armstrong aconselha a acromionectomia completa (Fig. 1-101C) se o impacto subacromial do manguito rotador for um problema.
- Para expor a articulação, separe qualquer um dos tendões do manguito em linha com suas fibras ou separe dois deles; a melhor maneira é a abordagem entre os tendões subescapular e supraespinhal através do ligamento coracoumeral.
- Feche o manguito por sutura lado-a-lado, chanfre o coto do acrômio, e suture a borda do deltoide à fáscia no coto.

Kuz et al. recomendaram uma osteotomia transacromial coronal logo anterior à espinha da escápula e paralelo a ela para hemiartroplastia e artroplastia total do ombro. A osteotomia é reparada com duas grandes suturas tipo figura de oito com fio absorvível 1-0, passadas por furos ósseos perfurados. Kuz et al. relataram uma taxa de união de 87% utilizando esta osteotomia, com as demais tendo uma união indolor, fibrosa e estável.

ACESSOS POSTERIORES

Acessos posteriores à articulação do ombro foram similarmente descritos por Kocher, McWhorter, Bennett, Rowe e Yee, Harmon, entre outros. Para qualquer acesso ser realizado com segurança, o conhecimento minucioso da anatomia do aspecto posterior do ombro é fundamental (Fig. 1-102).

ACESSO POSTERIOR DA DIVISÃO DO DELTOIDE AO OMBRO

Wirth et al. descreveram um acesso posterior da divisão do deltoide (Fig. 1-103). Tal como acontece com os acessos mais anteriores, ele é limitado pela localização do nervo axilar e da artéria circunflexa posterior. Karachalios et al. usaram sse acesso para reduzir com sucesso uma luxação posterior negligenciada do ombro.

TÉCNICA 1-84

(WIRTH ET AL.)

- Coloque o paciente em decúbito lateral.
- Faça uma incisão reta de 10 cm começando no aspecto posterior da articulação acromioclavicular e continue-a em direção à dobra axilar posterior (Fig. 1-103).
- Levante retalhos subcutâneos suficientes e identifique o septo fibroso entre o terço médio e o posterior do músculo deltoide. A separação do músculo não deve ser superior a dois terços do comprimento do músculo para evitar danos ao nervo axilar e à artéria circunflexa umeral posterior (Figs. 1-103 e 1-107).
- Identifique a inserção das duas cabeças do músculo infraespinhoso e separe-as em uma direção medial, expondo a cápsula posterior da articulação glenoumeral.

ACESSO POSTERIOR AO OMBRO

Um dos acessos posteriores mais práticos para a articulação do ombro e escápula inferior é o acesso posterior (Judet).

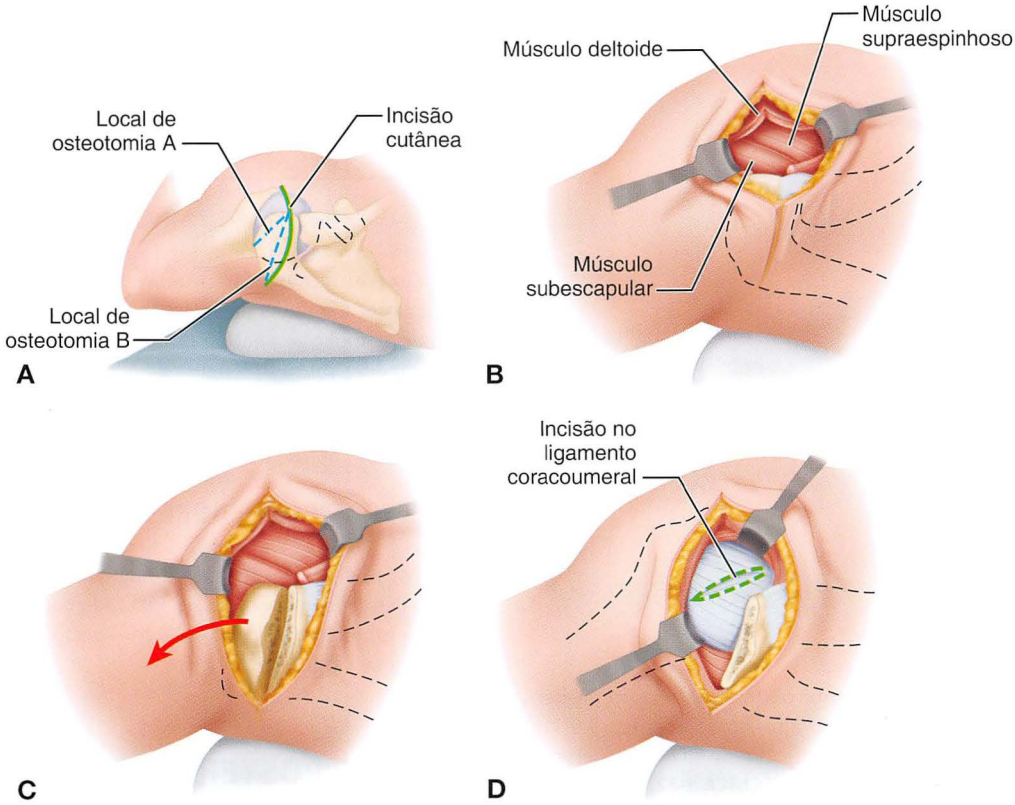

FIGURA 1-100 Acesso transacromial à articulação do ombro. **A,** Incisão da pele. **B,** Fibras do deltoide separadas. **C,** Osteotomia do acrômio. **D,** Linha de incisão através do ligamento coracoumeral. O segmento separado do acrômio geralmente é descartado. **VEJA A TÉCNICA 1-83.**

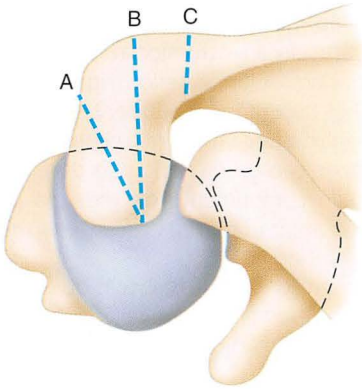

FIGURA 1-101 Linhas de osteotomia do acrômio. Osteotomia oblíqua (A) é adequada para a reparação de lesão comum no manguito do ombro. A ressecção do acrômio em B é preferível quando é necessária a exposição completa da articulação do ombro. Linha de osteotomia para acromionectomia completa (C). **VEJA A TÉCNICA 1-83.**

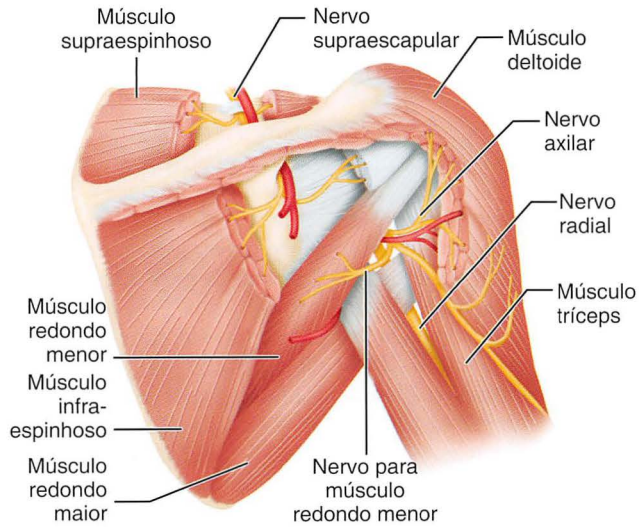

FIGURA 1-102 Anatomia do aspecto posterior da articulação do ombro.

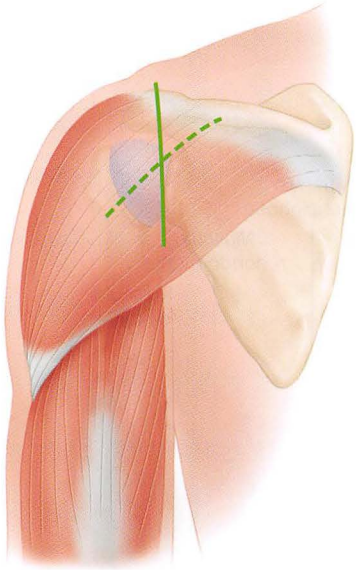

FIGURA 1-103 Acesso posterior da divisão do deltoide. As *linhas tracejadas* representam a divisão do deltoide. **VEJA A TÉCNICA 1-84.**

O intervalo entre os músculos infraespinhoso (inervado pelo nervo supraescapular) e redondo menor (inervado pelo nervo axilar) pode ser estendido medialmente, expondo uma grande parte da metade inferior da escápula.

TÉCNICA 1-85

(JUDET MODIFICADO)

- Comece a incisão na pele imediatamente lateral à ponta do acrômio, passe-a medialmente e posteriormente ao longo da borda do acrômio, curva-a ligeiramente distal à espinha da escápula, e termine-a na base da espinha da escápula (Fig. 1-104A).
- Rebata a pele e a fáscia, e exponha a origem do músculo deltoide da espinha da escápula. Separe esta parte do deltoide do osso por meio de dissecção subperiosteal, e rebata-a distalmente e lateralmente, tomando cuidado para evitar lesão do nervo axilar e vasos à medida que surgem a partir do espaço quadrangular e entram no músculo (Fig. 1-104B). Como precaução contra a lesão deste nervo, não retraia o deltoide distal ao músculo redondo menor, e para evitar a lesão do nervo supraescapular, não entre no músculo infraespinhoso.
- Depois de rebater o deltoide, exponha a superfície posterior da cápsula articular, destacando os dois terços inferiores do tendão infraespinhoso perto de sua inserção no úmero e afastando a parte destacada medialmente.
- Alternativamente, a parte posterior da articulação pode ser exposta por uma incisão oblíqua entre os músculos infraespinhoso e redondo menor (Fig. 1-104C); e, em seguida, uma abertura da cápsula da articulação por meio de uma incisão longitudinal ou transversal, ou por uma combinação de ambas, conforme necessário. O intervalo entre os músculos infraespinhoso e redondo menor pode ser estendido medialmente, expondo mais da escápula inferior para a fixação da fratura. Estenda a incisão distalmente ao longo da borda medial da escápula, se necessário.

ACESSO POSTERIOR SIMPLIFICADO AO OMBRO

Brodsky, Tullos e Gartsman descreveram um acesso posterior simplificado ao ombro apresentado a Tullos por J.W. King. Baseia-se no fato de que a ampla abdução do braço levanta a borda inferior do deltoide posterior ao nível da articulação glenoumeral. Este acesso pode ser utilizado para uma grande variedade de procedimentos e não necessita da libertação de grandes porções do deltoide posterior da espinha escapular ou da divisão do deltoide; imobilização no pós-operatório para a cicatrização do músculo é desnecessária. Reabilitação do ombro pode ser iniciada assim que tolerada pelo paciente, se o procedimento específico realizado não necessitar de imobilização.

TÉCNICA 1-86

(KING, DESCRITO POR BRODSKY ET AL.)

- Coloque o paciente na posição prona ou lateral.
- Envolva o braço e ombro livres, e abduza o ombro a 90 graus, não mais que isso, evitando a tração excessiva sobre os vasos axilares e plexo braquial.
- Comece uma incisão vertical na face posterior do acrômio, e continue-a inferiormente por 10 cm (Fig. 1-105A e B).
- Rebata o deltoide posterior superiormente (Fig. 1-105C) e, se necessário, libere os 2 cm mediais de sua origem a partir da espinha escapular.
- Desenvolva o intervalo entre os músculos infraespinhoso e redondo menor.
- Incise a cápsula da articulação de uma forma dependente do procedimento a ser realizado; para prevenir lesão ao nervo axilar e aos vasos circunflexos posteriores do úmero abaixo da borda inferior do redondo menor, evite dissecar muito inferiormente (Fig. 1-105D).

ACESSO POSTERIOR EM U INVERTIDO AO OMBRO

O músculo deltoide tem três partes - três cabeças de origem - e dois intervalos relativamente avasculares que separam as três. A parte anterior (que se origina no terço lateral da clavícula e a borda anterior do acrômio) e a parte posterior são compostas principalmente por longas fibras musculares paralelas que se estendem desde a origem até a inserção. A parte do meio é multipenada, com fibras curtas inserindo obliquamente em bandas tendinosas paralelas. O intervalo entre as partes posterior e média pode ser encontrado começando a dissecção no ângulo do acrômio, e prosseguindo através do septo fibroso; com cuidado, a divisão

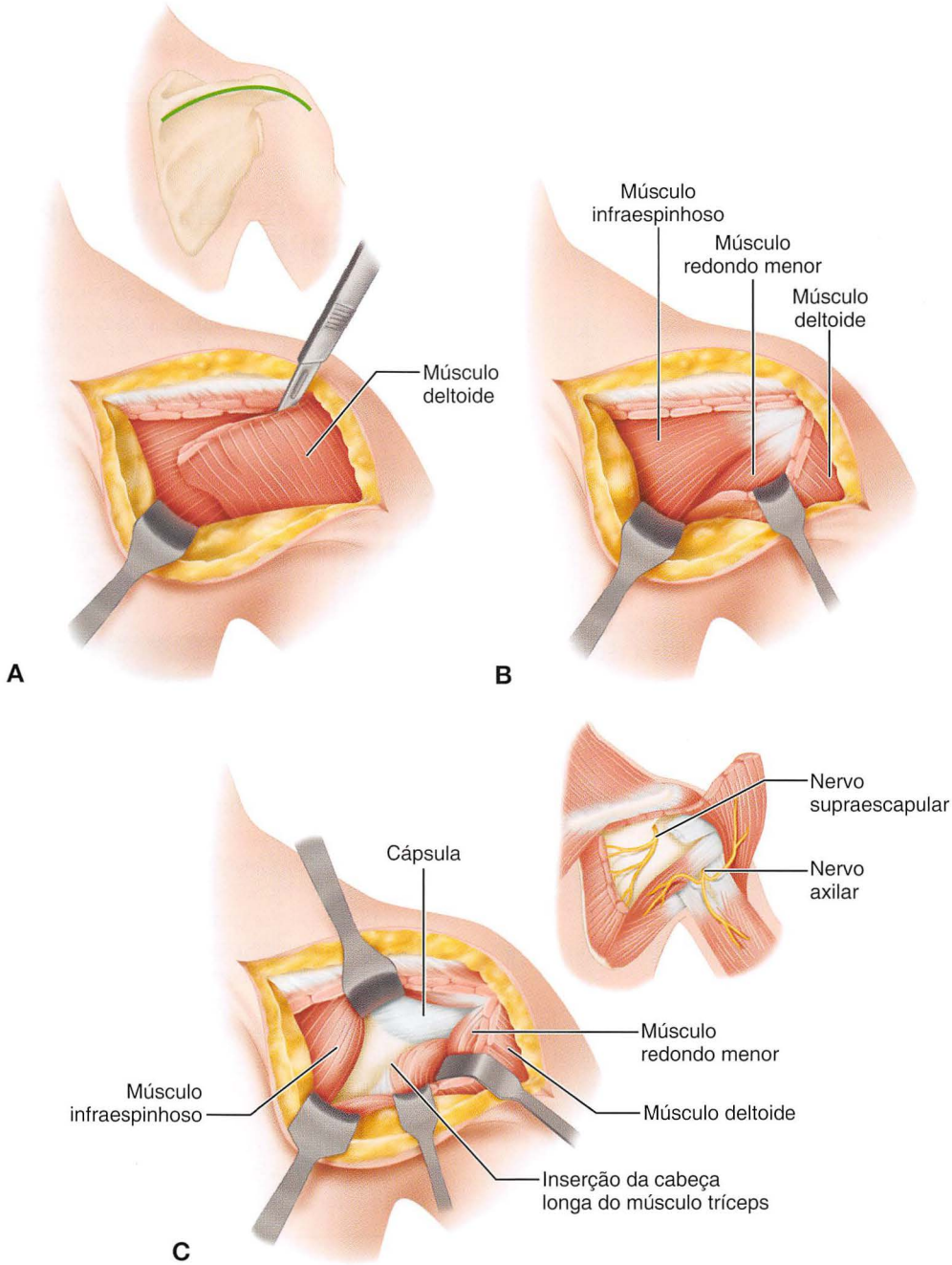

FIGURA 1-104 Acesso posterior modificado de Judet à articulação do ombro. **A,** Deltoide sendo separado da espinha da escápula e do acrômio. *Inserção,* Incisão da pele. **B,** Deltoide foi retraído para expor o intervalo entre o infraespinhoso e redondo menor. **C,** Infraespinhoso e redondo menor foram retraídos para expor o aspecto posterior da cápsula articular. *Inserção,* Relações de nervos (circunflexos) supraescapular e axilares para o campo operatório. **VEJA A TÉCNICA 1-85.**

pode ser estendida distalmente através dos dois terços proximais do músculo, sem comprometer o suprimento nervoso, porque o ramo posterior do nervo axilar abrange a parte posterior do músculo e o ramo anterior abrange as partes anteriores e médias. O intervalo entre as partes anteriores e médias é menos distinto; ele se estende distalmente a partir do ápice anterior do ombro formado pela ponta anterolateral do acrômio.

Tendo em vista essa divisão tripartite, Abbott e Lucas descreveram acessos em forma de U-invertido para chegar aos aspectos anterior, lateral e posterior da articulação do ombro, dissecando o deltoide distalmente nos dois intervalos descritos e separando o terço adequado do músculo da sua origem. Eles também alertam que, para separar os terços anterior e médio distalmente por mais de 4 a 5 cm, o tronco do nervo axilar é colocado em risco (Fig. 1-106).

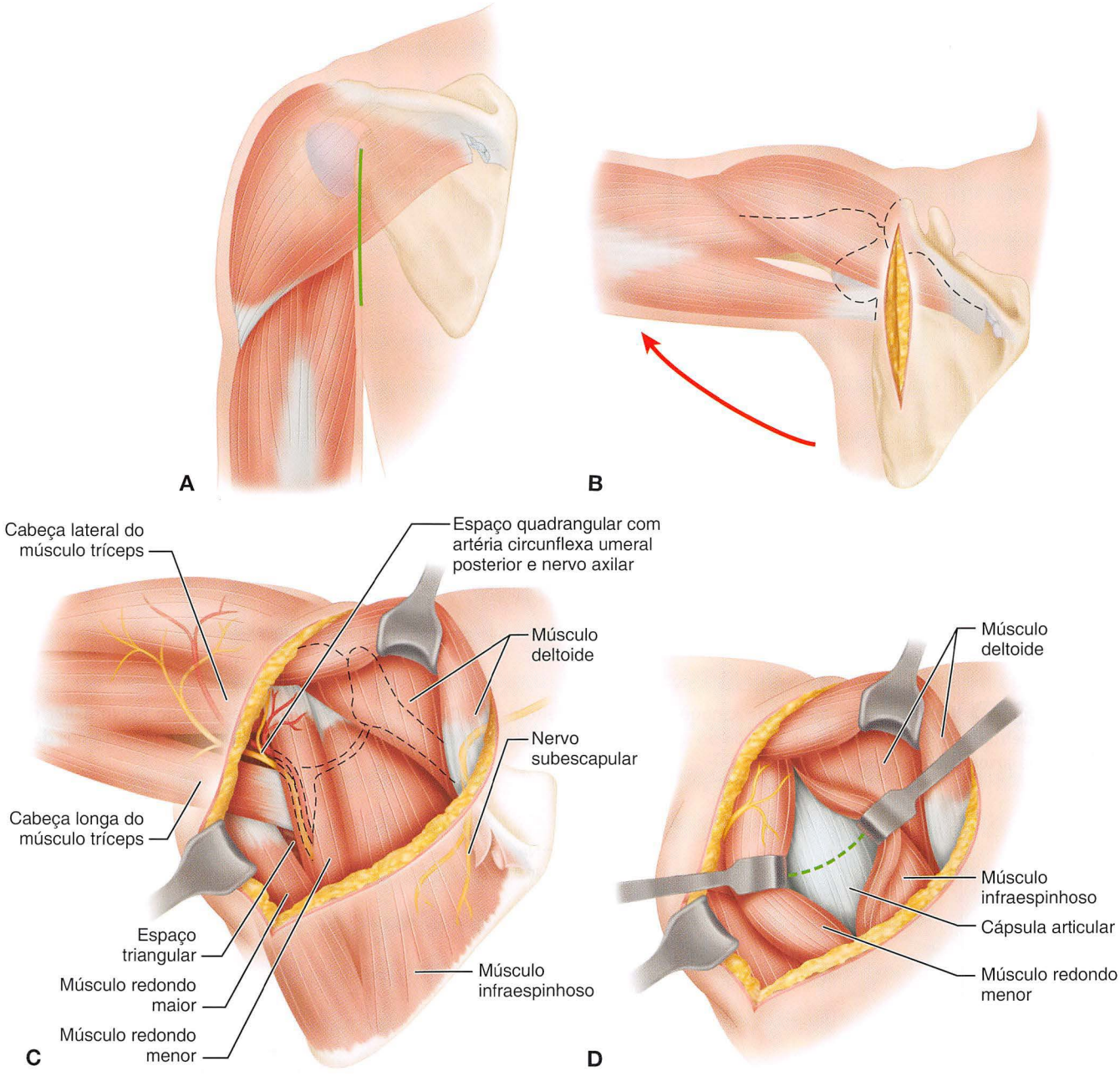

FIGURA 1-105 Acesso posterior simplificado de King. **A,** Incisão da pele. **B,** Músculo deltoide posterior foi elevado ao nível da articulação por abdução do braço a 90 graus. **C,** Deltoide foi retraído superiormente expondo músculos do manguito rotador. **D,** A cápsula foi exposta. (Modificado de Brodsky JW, Tullos HS, Gartsman GM: Simplified posterior approach to the shoulder joint: a technical note, *J Bone Joint Surg* 71A:407, 1989.) **VEJA A TÉCNICA 1-86.**

TÉCNICA 1-87

(ABBOTT E LUCAS)

- Comece a incisão de pele 5 cm distais à espinha da escápula na junção dos seus terços médio e interno, e estenda-a superiormente ao longo da espinha e lateralmente ao ângulo do acrômio. Curve a incisão distalmente por cerca de 7,5 cm acima do intervalo tendinoso, entre os terços posterior e médio do músculo deltoide (Fig. 1-107A).
- Libere o deltoide subperiostalmente da espinha da escápula, divida-o distalmente no intervalo, e gire a aba resultante de pele e o músculo distalmente por 5 cm para expor os músculos infraespinhoso e redondo menor e o espaço quadrangular (Fig. 1-107B). A artéria circunflexa posterior

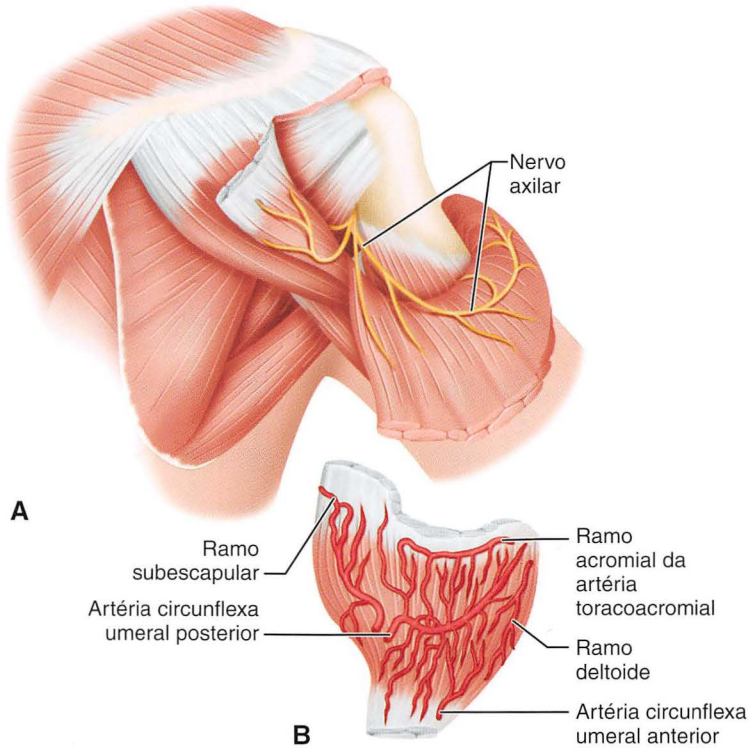

FIGURA 1-106 Nervo e fornecimento de sangue ao músculo deltoide. **A,** Divisões anteriores e posteriores do nervo axilar para o músculo deltoide. **B,** Fornecimento de sangue ao músculo deltoide pela artéria circunflexa posterior do úmero e pelos ramos da anastomose de artérias adjacentes.

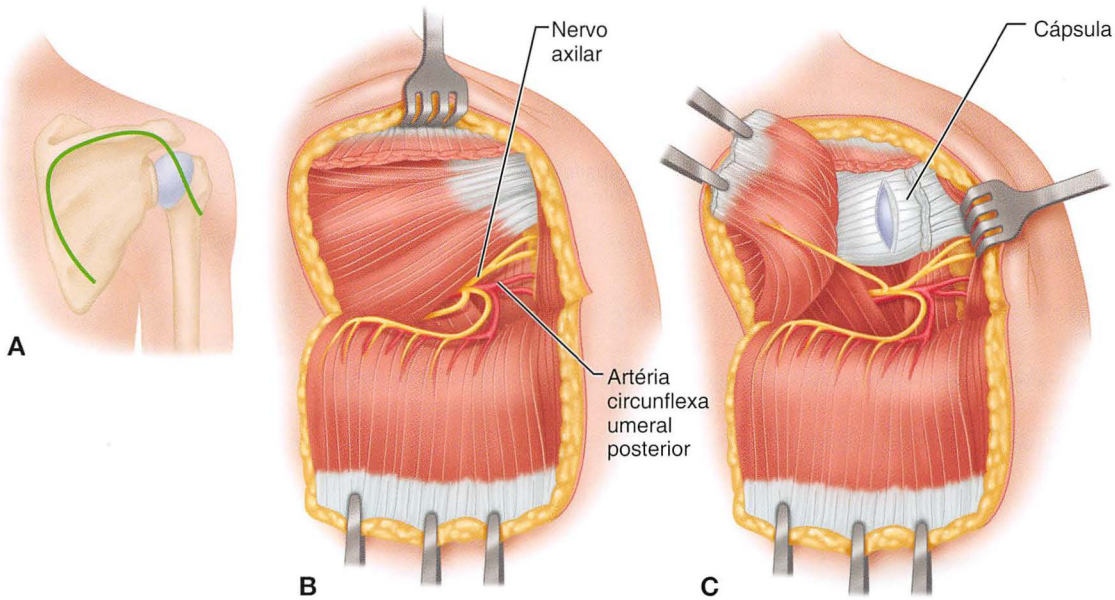

FIGURA 1-107 Acesso do tipo U invertido do aspecto posterior do ombro. **A,** Incisão na pele. **B,** Retalho de músculo e de pele virado para baixo, expondo espaço quadrangular e aspecto posterior do manguito rotador e músculos. **C,** Manguito rotator e incisão da cápsula, expondo a cabeça umeral. **VEJA A TÉCNICA 1-87.**

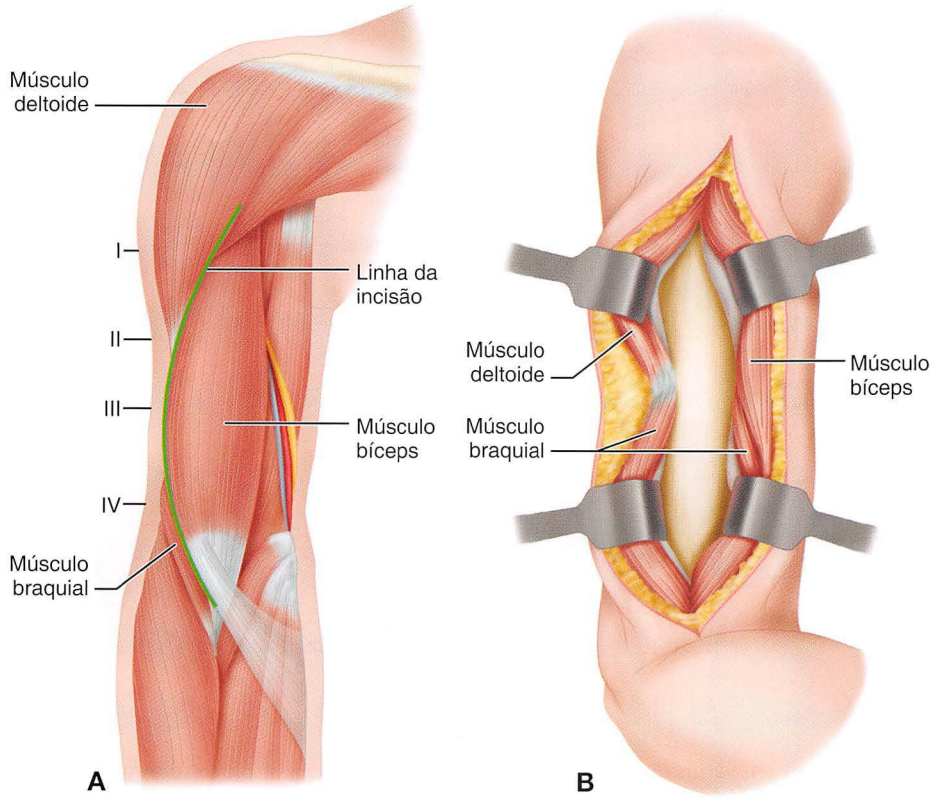

FIGURA 1-108 Acesso anterolateral à diáfise do úmero. **A,** Incisão da pele. **B,** Músculos deltoide e bíceps retraídos; músculo braquial incisado longitudinalmente, expondo a diáfise. **VEJA A TÉCNICA 1-88.**

do úmero e o nervo axilar se dividem em ramos anterior e posterior, de modo que divisão do deltoide entre seus terços posterior e médio não as prejudica.

- Continue esta divisão do deltoide até sua inserção para dar pleno acesso ao espaço quadrangular, se desejado.
- Para expor a articulação glenoumeral, incise o manguito do ombro em sua parte tendinosa, e retraia os músculos; em seguida, divida a cápsula (Fig. 1-107C).
- Se for necessária a exposição de ambas partes posterior e anterior do ombro, traga a porção lateral da incisão ao redor do acrômio lateralmente depois medialmente ao longo da clavícula anterior (Fig. 1-98A).

ACESSO ANTEROLATERAL AO ÚMERO

TÉCNICA 1-88

(THOMPSON; HENRY)

- Incise a pele em linha com a borda anterior do músculo deltoide de um ponto intermediário entre sua origem e a inserção, distalmente ao nível da sua inserção, e prossiga em linha com a borda lateral do músculo bíceps 7,5 cm para dentro da articulação do cotovelo (Fig. 1-108).
- Divida as fáscias superficial e profunda, e ligue a veia cefálica.
- Na parte proximal do acesso, retraia o deltoide lateralmente e os bíceps medialmente para expor a diáfise do úmero.
- Distal à inserção do músculo deltoide, exponha o músculo braquial, separe-o longitudinalmente do osso, e retraia-o subperiostalmente, a metade lateral para o lado lateral e a metade medial para o medial. A retração é mais fácil quando o tendão do braquial é relaxado pela flexão do cotovelo a um ângulo reto. A metade lateral do músculo braquial protege o nervo radial conforme ele passa em torno da diáfise do úmero (Figs. 1-108 e 1-109).

Se desejado, a extremidade distal deste acesso pode ser continuada dentro de 5 cm dos côndilos do úmero e a extremidade proximal mais proximamente, tal como no acesso anteromedial do ombro. As vantagens deste acesso são que o músculo braquial geralmente é inervado pelos nervos musculocutâneos e radial, que pode ser dividido longitudinalmente sem paralisia, e que a metade lateral do músculo braquial protege o nervo radial.

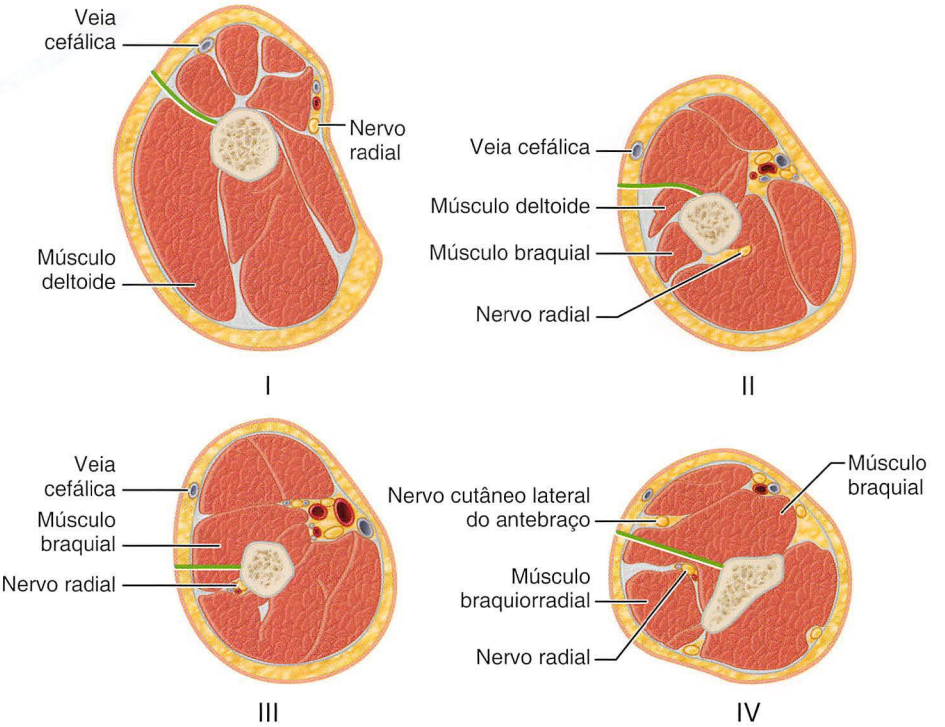

FIGURA 1-109 Cortes transversais em vários níveis do braço (Fig. 1-108) para mostrar o acesso através das estruturas profundas e a relação com o nervo radial.

O aspecto anterior da diáfise do úmero, na junção dos seus terços médio e distal, também pode ser abordado entre os músculos bíceps e braquial medialmente e o braquiorradial lateralmente (Fig. 1-109). Em um estudo retrospectivo, King e Johnston relataram que, na incisão original anterolateral da pele descrita por Henry (Figs. 1-109 e 1-110), os ramos do nervo cutâneo braquial lateral inferior eram frequentemente seccionados, resultando na formação dolorosa de neuroma, dormência ou formigamento em torno da cicatriz em 62% dos 30 pacientes. Isto foi confirmado por um estudo anatômico de sete braços de cadáveres. King e Johnston recomendaram uma incisão posicionada mais anteriormente (Fig. 1-111) na zona divisora entre o braquial lateral inferior e os nervos cutâneos braquiais mediais.

ACESSO POSTERIOR AO ÚMERO PROXIMAL

Berger e Buckwalter descreveram um acesso posterior ao terço proximal da diáfise do úmero para ressecção de um osteoma osteoide. Este acesso expõe o osso através do intervalo entre a cabeça lateral do músculo tríceps inervado pelo radial e o músculo deltoide inervado pelo axilar. Aproximadamente 8 cm do osso podem ser expostos, com a abordagem limitada proximalmente pelo nervo axilar e a artéria circunflexa umeral posterior e distalmente pela origem do músculo tríceps da borda lateral da linha espiral e pelo nervo radial subjacente.

TÉCNICA 1-89

(BERGER E BUCKWALTER)

- Posicione o paciente em decúbito lateral com a extremidade livre coberta e posicionada sobre o peito do paciente. Começando 5 cm distais ao aspecto posterior do acrômio, faça uma incisão em linha reta sobre o intervalo entre os músculos deltoide e tríceps, e estenda-a distalmente no nível da tuberosidade do deltoide.
- Desenvolva delicadamente o intervalo entre a cabeça lateral do tríceps e do deltoide (Fig. 1-112).
- Exponha o periósteo do úmero, e incise-o longitudinalmente.
- Eleve o periósteo medialmente, retraindo, assim, a cabeça lateral do tríceps medialmente.
- Continue a elevação subperiosteal do tríceps proximalmente até sua origem do úmero proximal ser atingida. Retraia o tríceps medialmente com cuidado para evitar lesão ao nervo radial, uma vez que ele entra em contato com o periósteo cerca de 3 cm proximais ao nível da tuberosidade do deltoide.
- Eleve o periósteo lateralmente, retraindo, assim, o deltoide lateralmente.
- Para estender a exposição proximalmente, continue cuidadosamente a dissecção subperiosteal até a origem proximal da cabeça lateral do tríceps. Proteja o nervo axilar e a artéria circunflexa posterior na borda proximal desta exposição.

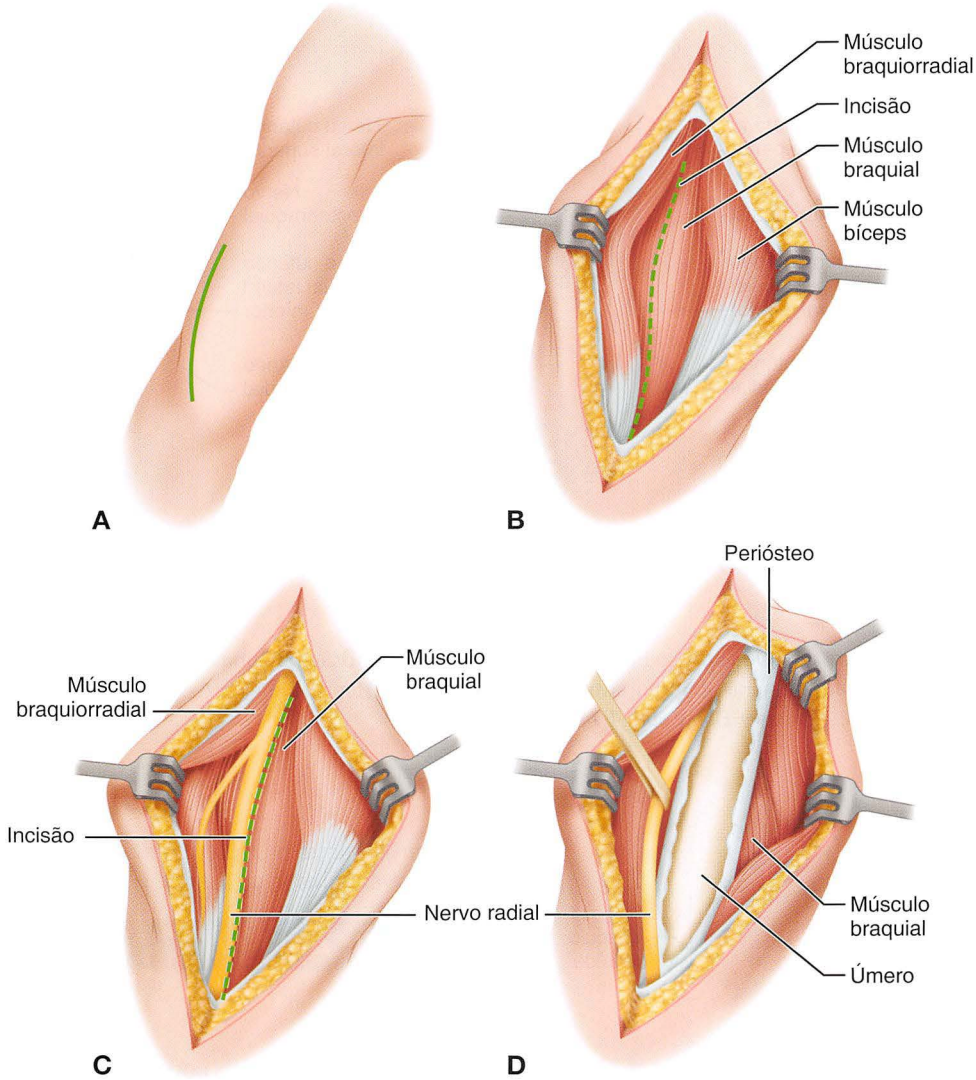

FIGURA 1-110 Exposição do úmero na junção dos terços médio e distal através do acesso anterolateral. **A,** Incisão da pele. **B,** O intervalo entre os músculos bíceps e braquial medialmente e o músculo braquiorradial lateralmente é desenvolvido, e os músculos são retraídos. **C,** Nervo radial identificado e retraído. **D,** O nervo é retraído, e os músculos braquiorradiais e braquiais são separados, expondo a diáfise do úmero.

- Para estender a exposição distalmente, libere parcialmente a inserção do músculo deltoide com cuidado e evitando o nervo radial, que está abaixo da borda lateral do tríceps (Fig. 1-112).

ACESSOS À DIÁFISE DO ÚMERO DISTAL

Henry descreveu um acesso posterior que divide o tríceps para expor a diáfise do úmero posterior em seus dois terços médios. Este acesso, às vezes, é valioso quando é necessário extirpar tumores que não podem ser alcançados pelo acesso anterolateral. Medialmente, a diáfise do úmero pode ser abordada posterior ao septo intermuscular, ao longo de uma linha que se estende proximalmente do epicôndilo medial. O nervo ulnar é liberado do músculo tríceps e retraído medialmente; o tríceps é, então, separado da superfície posterior do septo intermuscular medial e da diáfise do úmero adjacente. Se este acesso é estendido proximalmente à margem inferior do músculo deltoide, deve-se manter o nervo radial em mente e evitar o seu trajeto.

ACESSO POSTEROLATERAL À DIÁFISE DO ÚMERO DISTAL

Moran descreveu um acesso lateral modificado à diáfise do úmero distal para fixação de fraturas. Este acesso utiliza o

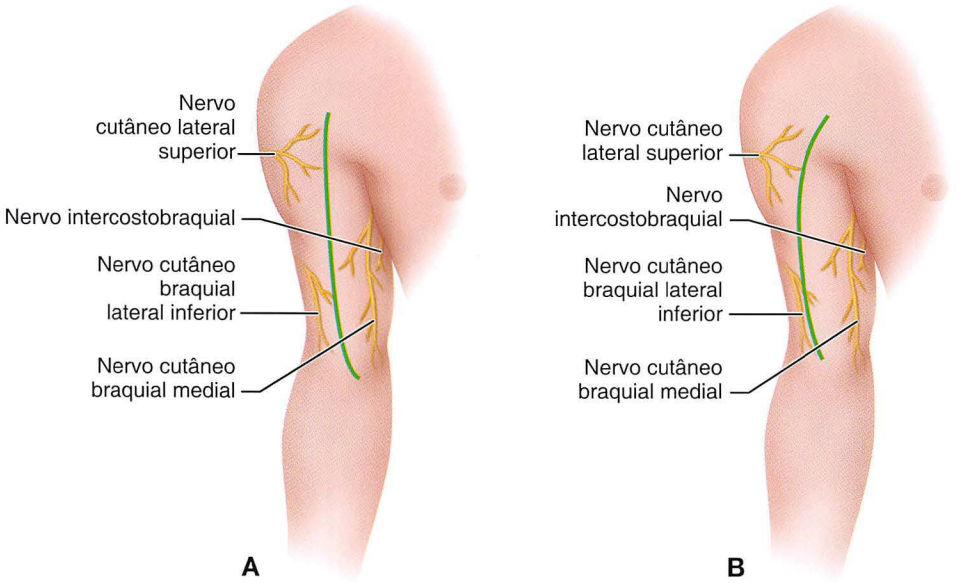

FIGURA 1-111 **A,** Relação entre o nervo cutâneo braquial lateral inferior e a incisão na linha média anterior na pele. **B,** Relação entre o nervo cutâneo braquial lateral e a incisão-padrão anterolateral na pele de Henry. (De King A, Johnston GH: A modification of Henry's anterior approach to the humerus, *J Shoulder Elbow Surg* 7:210, 1998.)

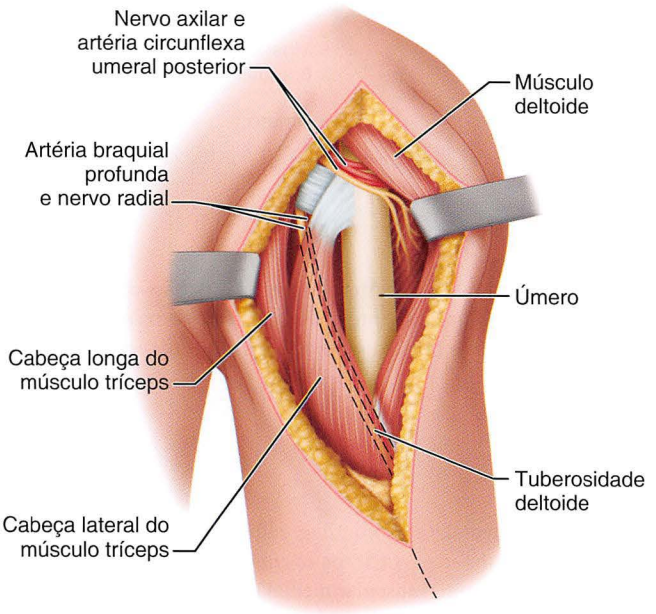

FIGURA 1-112 Acesso posterior de Burger e Buckwalter à diáfise do úmero proximal. A *linha tracejada* indica o percurso do nervo radial sob a cabeça lateral do músculo tríceps (veja texto). (Modificado de Berger RA, Buckwalter JA: A posterior surgical approach to the proximal part of the humerus, *J Bone Joint Surg* 71A:407, 1989.) **VEJA A TÉCNICA 1-89.**

intervalo entre os músculos tríceps e braquiorradial, e não envolve a divisão do tendão ou músculo tríceps.

TÉCNICA 1-90

(MORAN)

- Coloque o paciente na posição prona ou em decúbito lateral.
- Faça uma incisão na pele longitudinal de 15 a 18 cm de comprimento sobre o aspecto posterolateral do braço (Fig. 1-113A). Estenda a incisão distalmente a meio caminho entre o epicôndilo lateral do úmero e a ponta do olécrano 4 cm distais até a articulação do cotovelo. A porção proximal da incisão está localizada a 4 cm posteriores do septo intermuscular lateral.
- A partir do ponto médio do acesso, disseque lateralmente até o septo intermuscular lateral ser atingido.
- Incise a fáscia do tríceps longitudinalmente alguns milímetros posteriores ao septo intermuscular, e separe cuidadosamente o músculo tríceps do septo intermuscular trabalhando de distal para proximal.
- Distalmente, incise a fáscia na borda lateral do ancôneo e continue-a 4 cm distais ao epicôndilo lateral.
- Retraia o músculo ancôneo e a fáscia em continuidade com o tríceps.
- Identifique e proteja o nervo cutâneo antebraquial posterior, uma vez que ele deixa compartimento posterior no septo intermuscular lateral (Fig. 1-113B e D).
- Retraia a nervo radial anteriormente. O nervo radial passa através do septo intermuscular lateral na junção dos terços médio e distal do úmero (Fig. 1-113B).

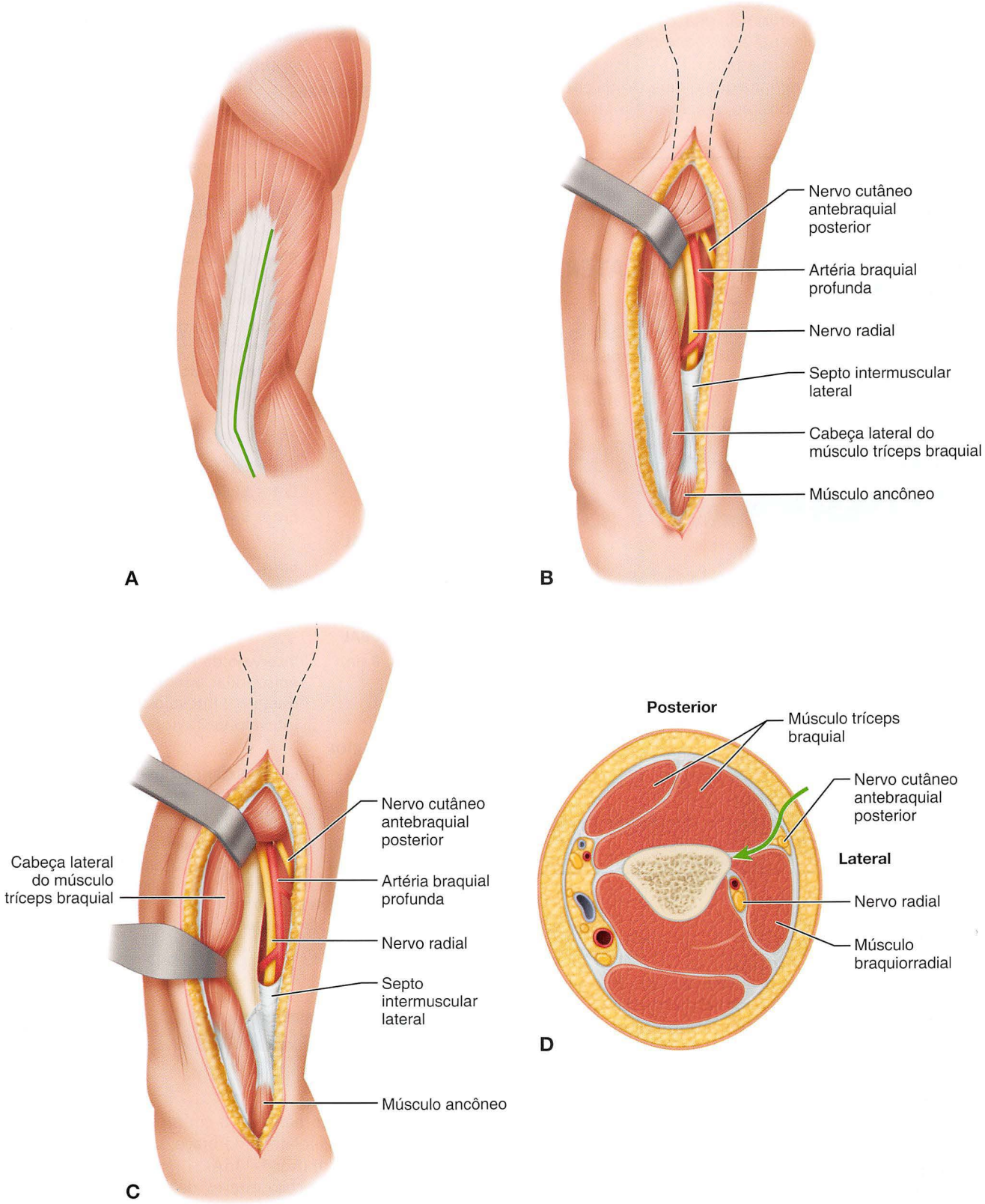

FIGURA 1-113 Acesso posterolateral modificado ao úmero distal posterior. **A,** Incisão da pele. **B,** O intervalo entre a cabeça lateral do tríceps e o septo intermuscular lateral é desenvolvido. **C,** A retração medial do tríceps expõe o aspecto posterior do úmero. **D,** Corte transversal da parte superior do braço no ponto médio da incisão na pele. **VEJA A TÉCNICA 1-90.**

- Retraia a músculo tríceps medialmente para expor a diáfise do úmero posterior (Fig. 1-113C). Se for necessária uma exposição mais proximal, siga cuidadosamente o nervo radial proximalmente e disseque-o delicadamente a partir da região do sulco espiral.
- Para fechar o acesso, permita que o músculo tríceps caia anteriormente em sua posição, e aproxime a fáscia com suturas interrompidas.

ÚMERO

ACESSO EXTENSO POSTEROLATERAL (COLD) AO ÚMERO DISTAL

Lewisky, Sheppard e Ruth descreveram como o acesso posterolateral pode ser estendido proximalmente e distalmente para expor a maior parte da diáfise do úmero posterior e a articulação do cotovelo para o tratamento de fraturas complexas. Eles descreveram um acesso extenso combinando uma osteotomia do olécrano, a divisão da inserção do deltoide e poupando a porção lateral do tríceps (COLD).

TÉCNICA 1-91

(LEWISKY, SHEPPARD E RUTH)

- Conduza a parte distal da incisão distalmente ao longo da borda subcutânea da ulna longe o suficiente para permitir uma osteotomia do olécrano e a transposição anterior do nervo ulnar.
- Estenda a parte proximal da incisão para permitir uma maior mobilização da cabeça lateral do músculo tríceps e a exposição da inserção do músculo deltoide no úmero proximal. A dissecção pode ser estendida tão proximalmente quanto o nível do ramo posterior do nervo axilar em sua posição subdeltóidea.
- Preste muita atenção para isolar e proteger o nervo radial e a artéria braquial profunda (Fig. 1-114).

COTOVELO

Houve um aumento significativo no conhecimento referente à cirurgia do cotovelo. A Tabela 1-6 fornece um resumo dos acessos cirúrgicos para o cotovelo e o antebraço proximal. Apenas os acessos mais comumente utilizados são descritos a seguir.

ACESSOS POSTERIORES

ACESSO POSTEROLATERAL AO COTOVELO

Campbell usou uma abordagem posterolateral ao cotovelo para operações extensas, como o tratamento de luxações antigas posteriores, fraturas do úmero distal envolvendo a articulação, e artroplastias.

TABELA 1-6 Resumo dos Acessos Cirúrgicos para Ombro e Antebraço Proximal

AUTOR	PLANO DO TECIDO
ACESSOS POSTERIORES	
Campbell	Divisão da linha média do tríceps
Campbell	Língua com aponeurose do tríceps
Kocher/Ewald estendido	EUC e ancôneo/tríceps
Wadsworth	Língua da aponeurose do tríceps e cabeça profunda de espessura total
Bryan, Morrey	Elevar o mecanismo do tríceps a partir do olécrano medial e afastar lateralmente
Boyd	Borda lateral do tríceps/ulna e ancôneo/EUC
Muller, MacAusland	Osteotomia do olecrano – transversa ou Chevron
ACESSOS LATERAIS	
Kocher	Entre FCU e ancôneo
Cadenat	Entre ERCC e ERLC
Kaplan	Entre ERCC e EUC
Key, Conwell	Entre BR e ERLC
ACESSO MEDIAL	
Hotchkiss	Entre FUC e PL/FRC; braquial afastado lateralmente com PL/FRC/PR
Molesworth	Osteotomia epicondilar medial
ACESSO GLOBAL	
Patterson, Bain, Mehta	Intervalo de Kocher; ± osteotomia epicondilar lateral; ± intevalo de Kaplan; ± intevalo de Hotchkiss; ± intevalo de Taylor
ACESSO ANTERIOR	
Henry	Entre o compartimento lateral e o tendão do bíceps; elevar o supinador a partir do rádio

BR, braquiorradial; ERCC, extensor radial curto do carpo; ERLC, extensor longo radial do carpo; EUC, extensor ulnar do carpo; FRC, flexor radial do carpo; FUC, flexor ulnar do carpo; FPD, flexor profundo dos dedos; PL, palmar longo; PR, pronador redondo.
De Mehta JA, Bain GI: Surgical approaches to the elbow, *Hand Clin* 20;375, 2004.

TÉCNICA 1-92

(CAMPBELL)

- Comece a incisão na pele 10 cm proximais ao cotovelo no aspecto posterolateral do braço, e continue-a distalmente por 13 cm (Fig. 1-115A).
- Aprofunde a dissecção através da fáscia, e exponha a aponeurose do tríceps tão distalmente quanto sua inserção no olecrano.
- Quando o músculo tríceps for contraído pela extensão fixa do cotovelo, libere a aponeurose de proximal para distal em um retalho em forma de língua, e retraia-o até

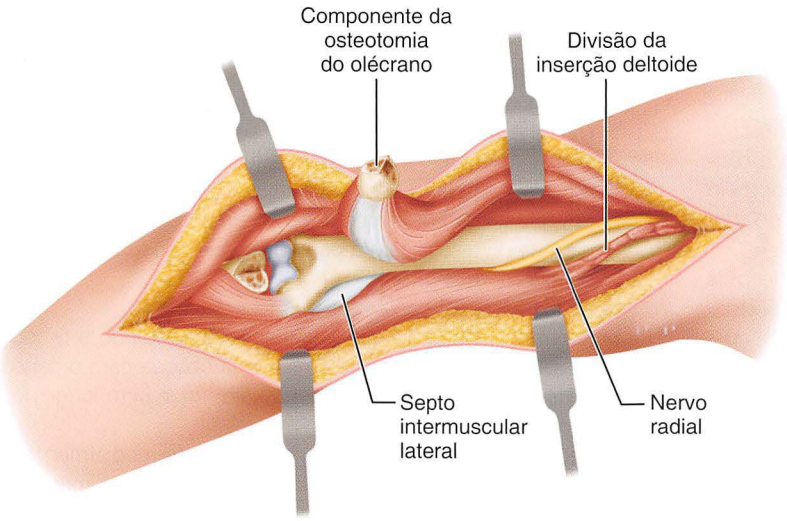

FIGURA 1-114 O acesso COLD, descrito por Lewicky, Sheppard e Ruth, com o paciente em decúbito lateral (braço direito retratado). O componente da osteotomia do olécrano é rebatido proximalmente, enquanto a dissecção prossegue ao longo do septo intermuscular lateral. O nervo radial é visto obliquamente cruzando o úmero distal à divisão da inserção do deltoide. (Modificado de Lewicky YM, Sheppard JE, Ruth JT: The combined olecranon osteotomy, lateral para tricipital sparing, deltoid insertion splitting approach for concomitant distal intra-articular and humeral shaft fractures, *J Orthop Trauma* 21:135, 2007.) **VEJA A TÉCNICA 1-91.**

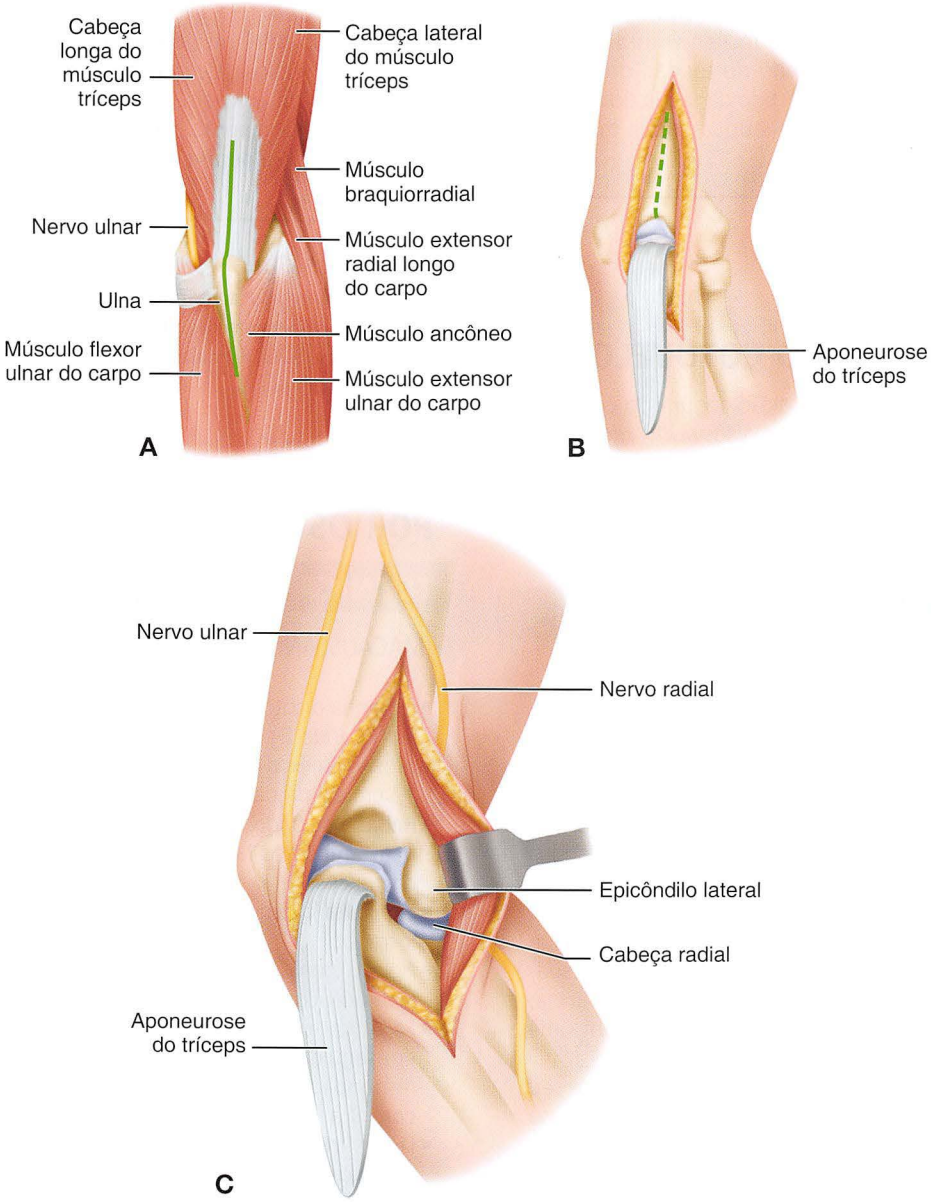

FIGURA 1-115 Acesso posterolateral de Campbell à articulação do cotovelo na contratura do tríceps. **A,** Incisão da pele. **B,** A língua da aponeurose do tríceps foi libertada e rebatida distalmente. **C,** A articulação do cotovelo foi exposta por dissecção subperiosteal. O nervo ulnar foi identificado e protegido. **VEJA A TÉCNICA 1-92.**

sua inserção distalmente (Fig. 1-115B); incise as fibras musculares restantes ao osso na linha média.

- Se o músculo tríceps não foi contraído, divida o músculo e a aponeurose longitudinalmente na linha média e continue a dissecção através do periósteo do úmero por meio da cápsula articular e ao longo da borda lateral do olecrano (Fig. 1-115C).
- Eleve o periósteo em conjunto com o músculo tríceps a partir da superfície posterior do úmero distal por 5 cm.
- Para maior exposição, continue removendo-o subperiostealmente em cada lado, liberando as ligações musculares e capsulares aos côndilos e expondo a superfície anterior, tomando cuidado para não lesar o nervo ulnar.
- Tire o periósteo do osso da forma mais conservadora possível porque danos graves ao suprimento de sangue do osso causam osteonecrose. A cabeça de rádio se encontra na extremidade distal do ferimento.
- Quando o cotovelo for fixado em extensão completa com um músculo tríceps contraído, ele deve ser flexionado em um ângulo certo para o fechamento da ferida. Preencha a parte distal do defeito no tendão do tríceps com a parte em forma de V invertido da fáscia do tríceps, e feche a parte proximal suturando as duas margens restantes do tríceps.

ACESSO EXTENSO POSTEROLATERAL AO COTOVELO

Para alcançar o máximo de exposição segura do cotovelo e articulações radioulnar proximal, Wadsworth modificou os acessos posterolaterais conhecidos. Seu acesso extenso é útil para as fraturas articulares distais do úmero deslocadas, sinovectomia, artroplastia total do cotovelo, e outros procedimentos que requerem ampla exposição.

TÉCNICA 1-93

(WADSWORTH)

- Com o paciente na posição prona e o cotovelo flexionado 90 graus sobre um suporte e o antebraço pendente, inicie uma incisão curva na pele sobre o centro da superfície posterior do braço no limite proximal do tendão tríceps e estenda-a distalmente para o aspecto posterior do epicôndilo lateral e mais distalmente e medialmente à borda posterior da ulna, 4 cm distais à ponta do olécrano (Fig. 1-116A).
- Disseque o retalho cutâneo medial suficientemente longe medialmente para expor o epicôndilo medial, e eleve suavemente o retalho cutâneo lateral a uma curta distância; mantenha os dois retalhos cutâneos retraídos com uma única sutura em cada.
- Identifique o nervo ulnar proximalmente e libere-o de seu túnel através da divisão do ligamento arqueado que passa entre as duas cabeças do músculo flexor ulnar do carpo; recolha-o gentilmente com uma faixa de borracha.
- Para formar uma língua do tendão do tríceps com sua base ligada ao olecrano, deixando uma borda periférica tendinosa anexada aos tríceps para o reparo posterior, comece a dissecção aguda na superfície medial da porção proximal do olecrano, estenda-a proximalmente ao longo do tendão do tríceps, lateralmente, e distalmente através do tendão ao aspecto posterior do epicôndilo lateral. A partir deste ponto, desvie a incisão distalmente e medialmente através da aponeurose do tríceps para separar o ancôneo do extensor ulnar do carpo (Fig. 1-116B).
- Divida a cápsula posterior na mesma linha.
- Rebata o tendão do tríceps distalmente, dividindo o tecido muscular com cuidado de uma forma oblíqua para o dano mínimo à parte profunda do músculo; fique bem longe do nervo radial.
- Rebata o ancôneo e a cápsula subjacente medialmente.
- Atrás do epicôndilo lateral, a incisão fica entre o músculo ancôneo e a origem tendinosa comum dos músculos extensores do antebraço. Para aumentar a exposição, rebata parcialmente, a partir do úmero, a origem comum dos extensores, o ligamento colateral lateral, e a cápsula adjacente.
- A exposição excelente é facilmente alcançada (Fig. 1-116C); aumente a exposição, colocando uma pressão em varo na articulação do cotovelo.
- Durante o fechamento, repare o tendão do tríceps, cápsula posterior e aponeurose do tríceps com fortes suturas interrompidas.

Em um estudo anatômico comparativo, Wilkinson e Stanley mostraram que uma osteotomia do olécrano expõe significativamente uma superfície mais articular do úmero distal do que um acesso de reflexão do tríceps.

ACESSO POSTERIOR AO COTOVELO POR OSTEOTOMIA DO OLÉCRANO

TÉCNICA 1-94

(MACAUSLAND E MÜLLER)

- Exponha o cotovelo posteriormente através de uma incisão começando 5 cm distal à ponta do olecrânio e estendendo proximalmente medial à linha mediana do braço de 10 a 12 cm acima da ponta olecrânio.
- Rebata cuidadosamente a pele e o tecido subcutâneo para ambos os lados para expor o olécrano e o tendão do tríceps.
- Exponha o úmero distal através de um acesso transolécrano.
- Isole o nervo ulnar e, gentilmente, retraia-o a partir de seu local com um dreno de Penrose ou uma fita úmida.
- Faça um furo na ponta do olécrano pelo canal medular; em seguida, rosqueie o buraco com o diâmetro que corresponda a um parafuso esponjoso grande (6,5 mm) AO com 8 a 10 cm de comprimento (Fig. 1-117A).
- Divida três quartos do olécrano transversalmente com um osteótomo ou serra oscilante fina aproximadamente 2 cm de sua ponta. Frature o último quarto da osteotomia (Fig. 1-117B e C).

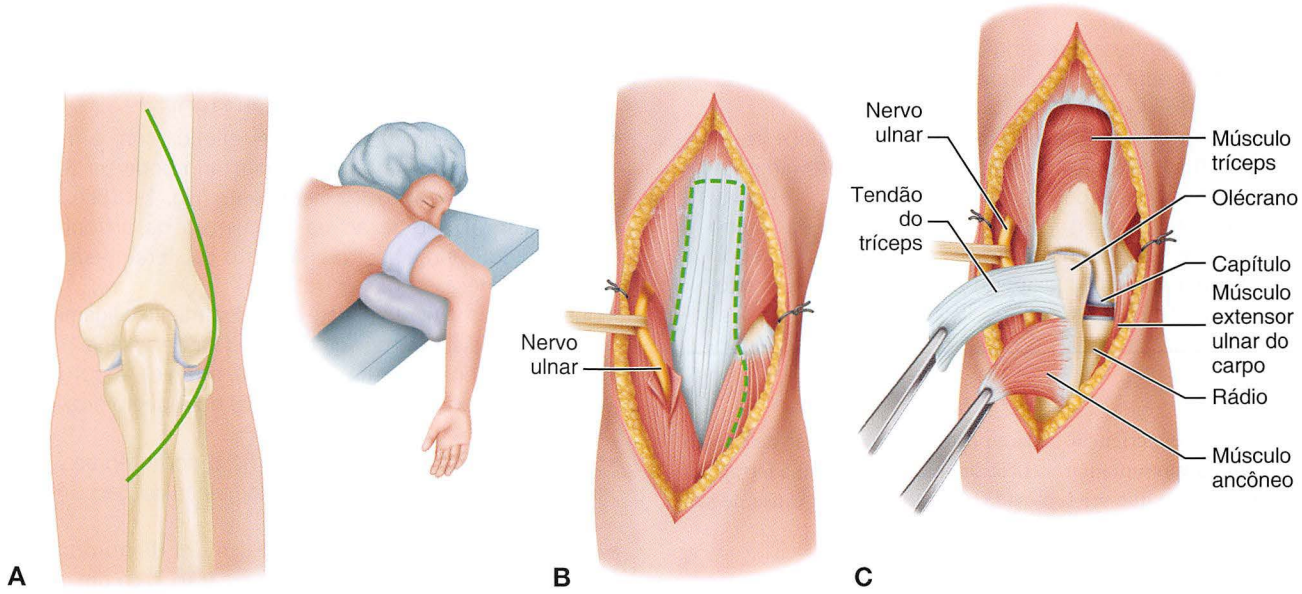

FIGURA 1-116 Acesso extenso posterolateral de Wadsworth ao cotovelo. **A,** Incisão da pele. *Direita,* Paciente pronado com o cotovelo flexionado a 90 graus e o braço apoiado, como mostrado. **B,** É formada uma língua baseada distalmente ao tendão do tríceps com borda periférica intacta. O nervo ulnar está protegido. **C,** A exposição está concluída (veja texto). (Redesenhado de Wadsworth TG: A modified posterolateral approach to the elbow and proximal radioulnar joints, *Clin Orthop Relat Res* 144:151, 1979.) **VEJA A TÉCNICA 1-93.**

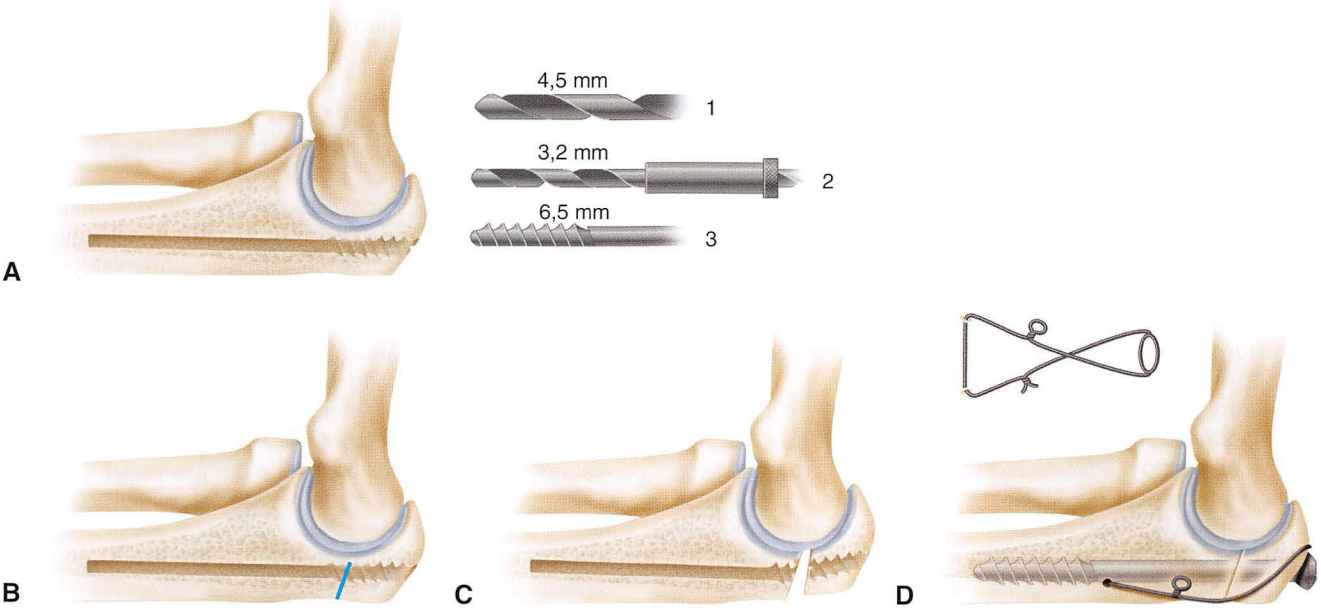

FIGURA 1-117 Osteotomia do olécrano. **A,** Preparação de buraco para parafuso esponjoso de 6,5 mm. **B,** Osteotomia incompleta feita com ferramenta fina ou osteótomo. **C,** Osteotomia concluída por rachaduras do osso. **D,** Parafuso interfragmentário (6,5 mm), e fixação do fio e banda de tensão. Esta técnica também é útil para fixação interna de fraturas no olécrano. **VEJA A TÉCNICA 1-94.**

- Rebata o olécrano e o tríceps ligados proximalmente para dar excelente exposição da face posterior da extremidade inferior do úmero.
- Alternativamente, a osteotomia pode ser feita em uma forma de V para aumentar a área de superfície do osso para a consolidação e para controlar a rotação.
- Ao fechar o acesso, reduza a fragmento proximal e insira um parafuso esponjoso usando a buraco previamente perfurado e rosqueado no canal medular.
- Faça um furo transversal na ulna distal ao local da osteotomia, e passe um fio nº 20 através deste buraco ao redor da cabeça do parafuso, e aperte-o no formato de um oito (Fig. 1-117D).

Em nossa experiência, a placa posterior e o parafuso de fixação da osteotomia apresentam uma taxa de união maior, mas a ferragem, muitas vezes, tem que ser removida após a união por causa de sua localização subcutânea.

ACESSO EXTENSO POSTERIOR AO COTOVELO

Bryan e Morrey desenvolveram um acesso posterior modificado à articulação do cotovelo, que fornece excelente exposição e preserva a continuidade do mecanismo do tríceps, o que permite uma fácil reparação e reabilitação rápida.

TÉCNICA 1-95

(BRYAN E MORREY)

- Coloque o paciente em decúbito lateral ou inclinado de 45 a 60 graus com sacos de areia colocados sob as costas e quadril. Coloque o membro no peito.
- Faça uma incisão posterior reta na linha média do membro, estendendo de 7 cm distal da ponta da olecrânio a 9 cm proximais a ele.
- Identifique o nervo ulnar proximalmente na borda medial da cabeça medial do tríceps, e disseque-o liberando-o do seu túnel distalmente ao seu primeiro ramo motor (Fig. 1-118A).
- Na artroplastia total da articulação, transponha o nervo anteriormente no tecido subcutâneo (Fig. 1-118B).
- Eleve o aspecto medial do tríceps do úmero, ao longo do septo intermuscular, ao nível da cápsula posterior.
- Incise a fáscia superficial do antebraço distalmente por cerca de 6 cm até o periósteo da face medial do olecrano.
- Rebata cuidadosamente como uma única unidade do periósteo e fáscia de medialmente para lateralmente (Fig. 1-118C). A parte medial da junção entre a inserção do tríceps e da fáscia superficial e do periósteo da ulna é a parte mais fraca do tecido rebatido. Tome cuidado para manter a continuidade do mecanismo do tríceps neste ponto; disseque cuidadosamente o tendão do tríceps do olécrano quando o cotovelo estiver estendido de 20 a 30 graus, para aliviar a tensão sobre os tecidos, e, em seguida, rebata a porção restante do mecanismo do tríceps.
- Para expor a cabeça radial, rebata o ancôneo subperiostalmente da ulna proximal; a articulação inteira está, agora, amplamente exposta (Fig. 1-118D).
- A cápsula posterior geralmente é refletida com o mecanismo do tríceps, e a ponta do olecrano pode ser ressecada para expor o tróclea claramente (Fig. 1-118D).
- Para alcançar a retração da articulação na artroplastia total do cotovelo, libere o ligamento colateral medial do úmero, se necessário.
- Durante o fechamento, repare cuidadosamente o ligamento colateral medial quando sua liberação for necessária.
- Retorne o tríceps à sua posição anatômica e suture-o diretamente ao osso através de furos no aspecto proximal da ulna.
- Suture o periósteo à fáscia superficial do antebraço tão longe quanto a margem do flexor ulnar do carpo (Fig. 1-118E).
- Feche o acesso em camadas, e deixe um dreno no ferimento. Na artroplastia total da articulação, faça um curativo no cotovelo com a articulação flexionada cerca de 60 graus, para evitar a pressão direta sobre o ferimento pela ponta do olécrano.

ACESSOS LATERAIS

ACESSO LATERAL AO COTOVELO

O acesso lateral é uma excelente abordagem a uma fratura do côndilo lateral porque a origem comum dos músculos extensores está ligada ao fragmento do côndilo e não precisa ser perturbada.

TÉCNICA 1-96 *Figura 1-119*

- Comece a incisão aproximadamente 5 cm proximais ao epicôndilo lateral do úmero, e continue-a distalmente ao epicôndilo e ao longo da superfície anterolateral do antebraço por cerca de 5 cm.
- Para expor a borda lateral do úmero, desenvolva distalmente para proximalmente o intervalo entre o tríceps posteriormente e as origens do extensor radial longo do carpo e braquiorradial anteriormente. No ângulo proximal do acesso, evite o nervo radial, onde ele entra no intervalo entre os músculos braquial e braquiorradial.
- Com um pequeno osteótomo, separe a origem comum dos músculos extensores do epicôndilo lateral, juntamente com uma tira fina de osso, ou divida essa origem apenas distal ao epicôndilo lateral.
- Rebata a origem comum distalmente, e exponha a articulação radioumeral. Proteja o ramo profundo do nervo radial que entra no músculo supinador.
- Eleve subperiostalmente as origens dos músculos braquiorradial e extensor radial longo do carpo, e incise a cápsula para expor a face lateral da articulação do cotovelo.

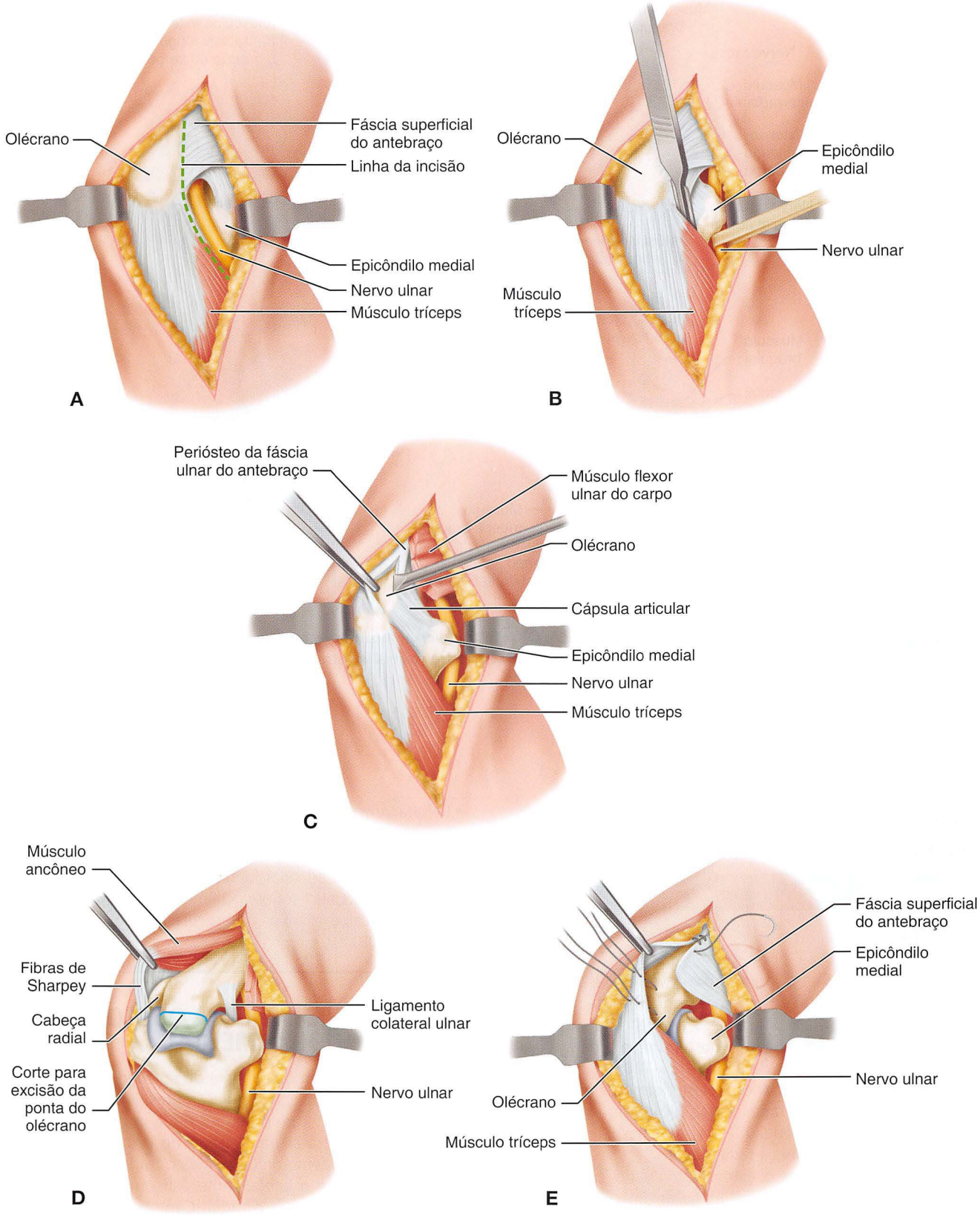

FIGURA 1-118 **A-E,** Acesso extenso posterior de Bryan e Morrey ao cotovelo (veja texto). **VEJA A TÉCNICA 1-95.**

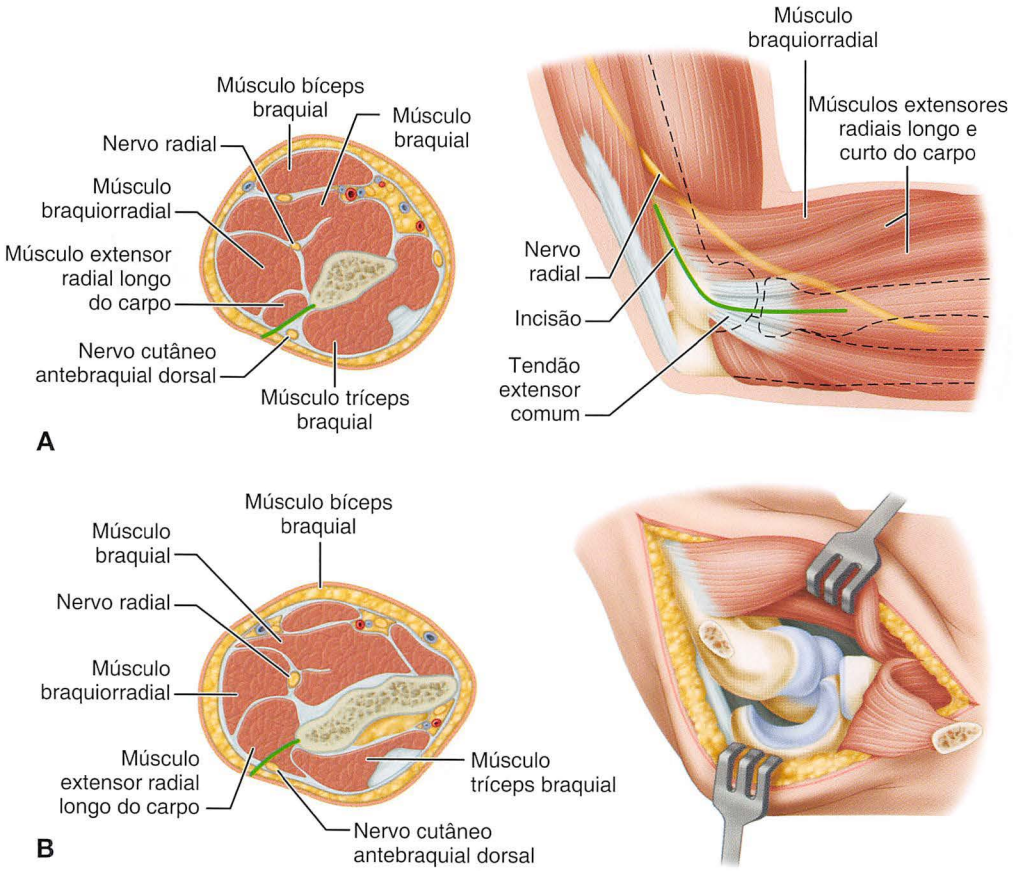

FIGURA 1-119 Acesso lateral à articulação do cotovelo. **A,** O corte transversal mostra o acesso ao nível da parte proximal da incisão; direita, incisão na pele e sua relação com estruturas profundas. **B,** Corte transversal mostra o acesso ao nível apenas proximal aos côndilos umerais; direita, o acesso foi concluído. **VEJA A TÉCNICA 1-96.**

ACESSO LATERAL EM FORMA DE J AO COTOVELO

TÉCNICA 1-97

(KOCHER)

- Comece a incisão 5 cm proximal ao cotovelo sobre a crista supracondiliana lateral do úmero, estenda-a distalmente ao longo desta crista, continue-a 5 cm distais à cabeça radial, e curva-a medialmente e posteriormente para terminar na borda posterior da ulna (Fig. 1-120A).
- Disseque entre o músculo tríceps posteriormente e o braquiorradial e extensor radial longo do carpo anteriormente, para expor o côndilo lateral e a cápsula sobre a superfície lateral da cabeça radial.
- Distal à cabeça, separe o extensor ulnar do carpo do ancôneo e divida as fibras distais do ancôneo em linha com as partes curvas e transversais distais da incisão da pele. Rebata o periósteo das superfícies anterior e posterior do úmero distal.
- Rebata anteriormente a origem comum dos músculos extensores do epicôndilo lateral por dissecção subperiosteal ou por desprendimento do epicôndilo.
- Incise a cápsula articular longitudinalmente.
- Rebata o ancôneo subperiostalmente da ulna proximal para deslocar e examinar a articulação sob visão direta (Fig. 1-120B).

ACESSO MEDIAL COM OSTEOTOMIA DO EPICÔNDILO MEDIAL

O acesso medial com osteotomia do epicôndilo medial foi desenvolvido por Molesworth e Campbell, trabalhando de forma independente um do outro. Cada um deles utilizou este acesso para tratar uma fratura do epicôndilo medial do úmero. No paciente de Campbell, o fragmento foi deslocado distalmente e lateralmente e ficou preso na cavidade articular. Durante a cirurgia, Campbell achou que o rádio e a ulna poderiam ser deslocados no úmero de modo que todas as partes da articulação, incluindo todas o superfícies articulares, pudessem ser inspecionadas.

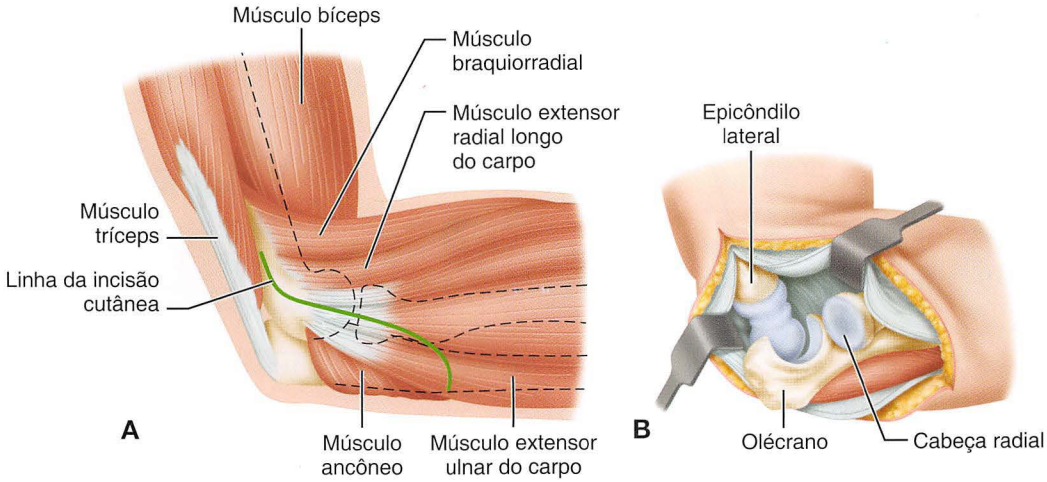

FIGURA 1-120 Acesso lateral em J de Kocher à articulação do cotovelo. **A,** Incisão da pele. **B,** O acesso foi concluído e a articulação do cotovelo foi luxada. **VEJA A TÉCNICA 1-97.**

TÉCNICA 1-98

(MOLESWORTH; CAMPBELL; FIG. 1-121)

- Com o cotovelo flexionado a um ângulo reto, faça uma incisão medial ao longo da ponta do epicôndilo medial 5 cm distais da articulação e cerca de 5 cm proximais a ela.
- Isole o nervo ulnar em seu sulco posterior ao epicôndilo, libere-o e recolha-o posteriormente.
- Disseque todos os tecidos moles do epicôndilo, exceto a origem comum dos músculos flexores, retire o epicôndilo com um pequeno osteótomo, e rebata-o distalmente em conjunto com os seus anexos tendinosos não perturbados.
- Por dissecção romba, continue distalmente, refletindo os músculos que se originam a partir do epicôndilo medial. Proteja os ramos do nervo mediano que inervam estes músculos, entrando ao longo de suas margens laterais.
- Libere o aspecto medial do processo coronóide, incise a cápsula, e tire o periósteo e a cápsula anteriormente e posteriormente a partir do úmero, tão proximal quanto o necessário. Evite lesionar o nervo mediano, que passa sobre a face anterior da articulação.
- Com a cápsula lateral atuando como uma dobradiça, desloque a articulação.

ACESSO MEDIAL E LATERAL AO COTOVELO

TÉCNICA 1-99

- Quando a exposição extensa não for necessária, uma incisão de 5 a 7 cm de comprimento pode ser feita em um ou em ambos os lados da articulação apenas anterior aos côndilos e paralelo com as cristas epicondilares do úmero. A prega de flexão do cotovelo é proximal à linha da articulação (Fig. 1-122). Na face medial, com cuidado, evite o nervo ulnar.
- Incise a cápsula no sentido proximal até distal em cada face.

ACESSO GLOBAL AO COTOVELO

O acesso "global" permite a exposição circunferencial do cotovelo. Os ligamentos colaterais, o processo coronoide e a cápsula articular anterior podem ser alcançados por meio desta abordagem.

TÉCNICA 1-100

(PATTERSON, BAIN E MEHTA)

- Faça uma incisão posterior reta na linha média.
- Disseque agudamente através da fáscia profunda até o tendão do tríceps e a borda subcutânea da ulna.
- Se o aspecto medial do cotovelo necessitar ser exposto, abra o túnel cubital, isole o nervo ulnar, e transponha-o anteriormente. Proteja-o durante todo o procedimento com um dreno Penrose (Fig. 1-123A).
- Desenvolva a espessura total medial ou as abas laterais fasciocutâneas, dependendo do procedimento a ser realizado.

ACESSO POSTEROLATERAL

- Desenvolva o intervalo Kocher entre o ancôneo e o músculo extensor ulnar do carpo para expor a cápsula do cotovelo e o epicôndilo lateral.
- Para expor a fossa do olécrano e o aspecto posterior do úmero distal, rebata a ancôneo e o tríceps medialmente.
- Para expor a cabeça radial, eleve a origem comum do extensor anteriormente da cápsula subjacente, ligamento colateral lateral ulnar, e epicôndilo lateral (Fig. 1-123B).
- Faça uma artrotomia ao longo da borda anterior do ligamento colateral lateral ulnar e continue-a distalmente, dividindo o ligamento anular.

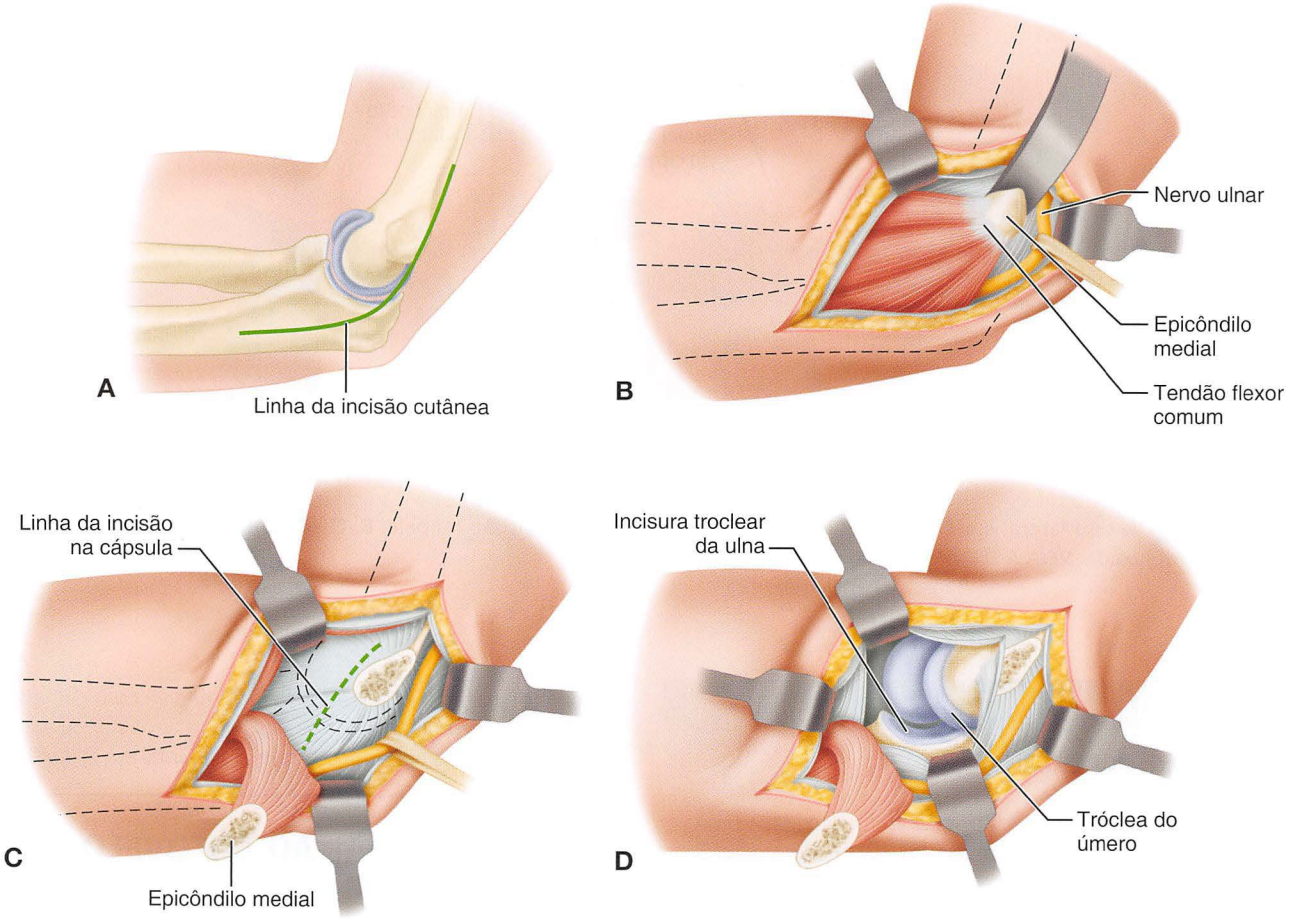

FIGURA 1-121 Acesso medial de Campbell à articulação do cotovelo. **A,** Incisão da pele. **B,** O nervo ulnar foi recolhido posteriormente, e o epicôndilo medial está sendo liberado. **C,** O epicôndilo e a origem comum anexa dos músculos flexores foram rebatidos distalmente. A cápsula articular deve ser incisada longitudinalmente. **D,** O acesso foi concluído e a articulação do cotovelo foi luxada. **VEJA A TÉCNICA 1-98.**

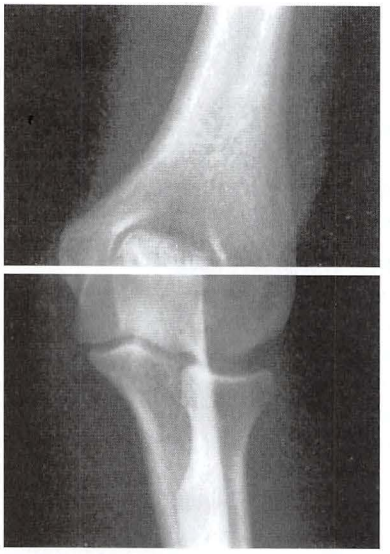

FIGURA 1-122 O fio de Kirschner foi colado ao longo da dobra de flexão do cotovelo. Observe a relação do fio com a linha comum. **VEJA A TÉCNICA 1-99.**

- Se for necessária a exposição adicional da cabeça radial, realize uma osteotomia em forma de V do epicôndilo lateral (Fig. 1-123C).
- Perfure e rosqueie os buracos para aceitar um ou dois parafusos esponjosos de 4 mm ou corticais de 3,5 mm. Utilize uma pequena serra sagital ou osteótomo para executar o corte.
- Eleve os músculos da crista supracondilar subperiostalmente, mantendo-os em continuidade com o epicôndilo lateral e a origem comum dos extensores.
- Desenvolva o intervalo entre o extensor comum dos dedos e os extensores radiais longo e curto do carpo até o nível do ramo profundo do nervo radial (interósseo posterior) onde entra no supinador na árcada de Fröhse. Isso permite a reflexão da origem comum dos extensores, ligamento colateral lateral ulnar, e epicôndilo lateral conjuntamente em direção anterior e distal.
- Se for necessária a exposição adicional da cabeça do rádio, colo e diáfise proximal, faça a pronação do antebraço para trazer o nervo interósseo posterior anteriormente (Fig. 1-123D) e divida o ligamento anular 5 mm da borda da fossa sigmoidea menor (Fig. 1-123C). Eleve uma aba da cápsula posterior, se necessário. Isso viola o ligamento colateral ulnar lateral, que deve ser reparado no fechamento.

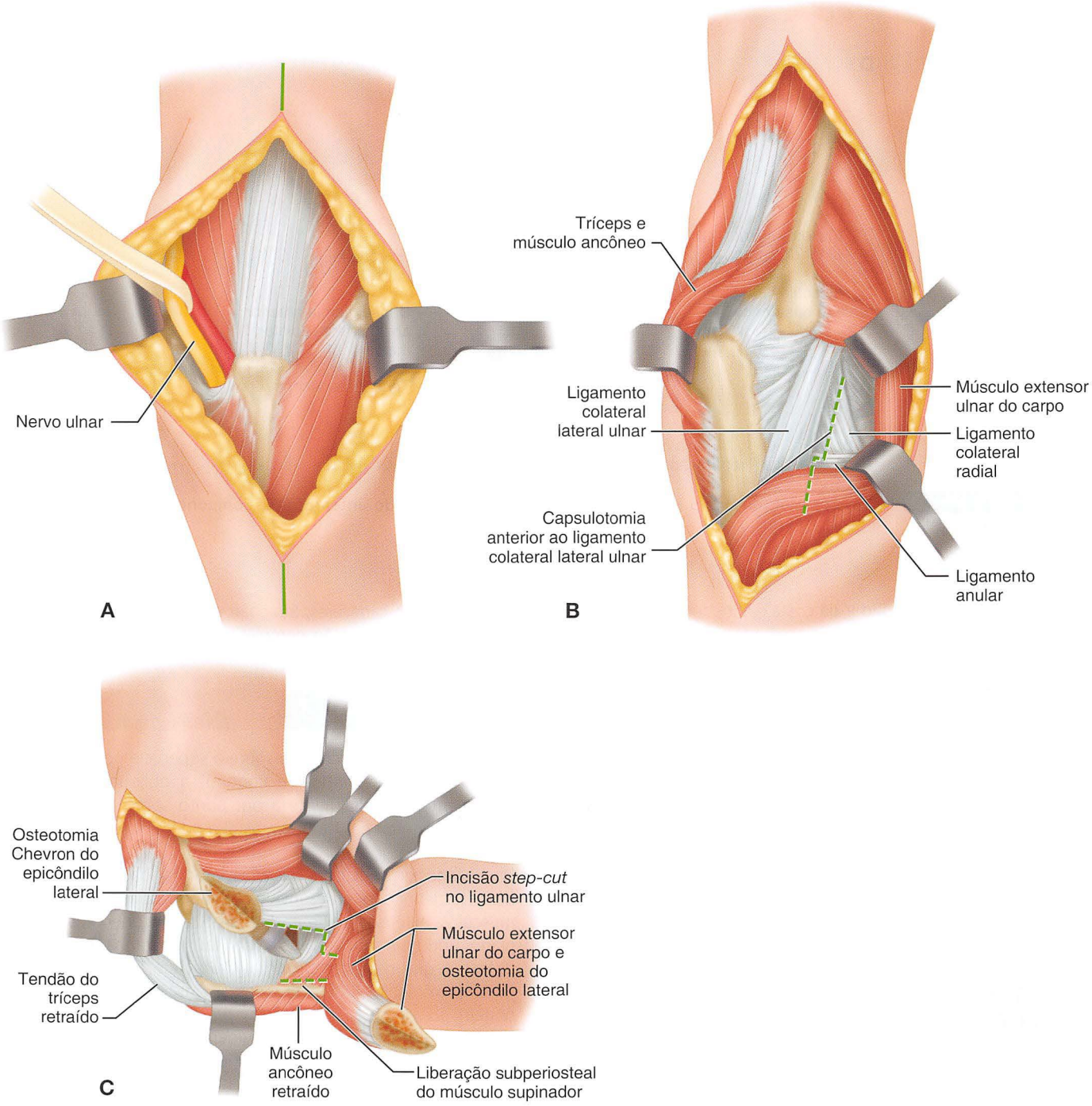

FIGURA 1-123 Acesso global à articulação do cotovelo. **A,** Incisão inicial e isolamento do nervo ulnar. **B,** Componente lateral. **C,** Osteotomia Chevron do epicôndilo lateral.

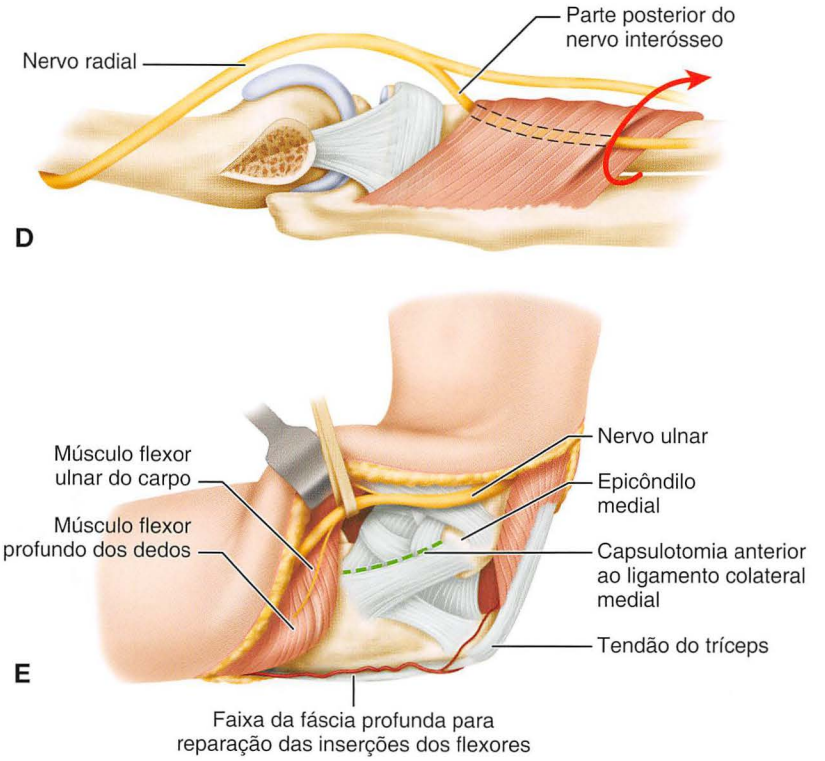

FIGURA 1-123, cont. D, Transposição do nervo interósseo posterior com pronação do antebraço. E, Componente medial. **VEJA A TÉCNICA 1-100.**

- Libere o músculo supinador da crista supinadora da ulna, e recolha-o juntamente com o nervo interósseo posterior para expor o rádio proximal.

ACESSO POSTEROMEDIAL

- Para estender o acesso medialmente, libere os músculos flexores ulnar do carpo e profundos dos dedos subperiostalmente de suas origens ulnar.
- Retraia-os anteriormente para expor o processo coronóide, parte anterior do complexo ligamentar medial e anteriores da cápsula articular (Fig. 1-123E).

RÁDIO

ACESSO POSTEROLATERAL À CABEÇA E AO COLO DO RÁDIO

Um acesso oblíquo posterolateral expõe, de forma segura, a cabeça e colo do rádio; que corresponde à parte distal do membro da abordagem lateral-J de Kocher ao cotovelo. É a melhor abordagem para a excisão da cabeça do rádio, porque não é só extensa proximalmente como distalmente, sem perigo aos vasos ou nervos maiores, mas também preserva o fornecimento de nervos ao ancôneo. É mais seguro do que um acesso que separa o extensor ulnar do carpo do extensor comum aos dedos, ou uma que separa o último músculo dos extensores radiais, porque ambas colocam em perigo o nervo interósseo posterior. Depois do trabalho experimental em cadáveres, Strachan e Ellis recomendaram uma posição de pronação completa do antebraço para a proteção máxima do nervo durante este acesso (Fig. 1-123D).

TÉCNICA 1-101

- Comece uma incisão oblíqua sobre a superfície posterior do côndilo umeral lateral e continue-a obliquamente, distalmente e medialmente a um ponto sobre a borda posterior da ulna de 3 a 5 cm distal à ponta do olecrano (Fig. 1-124).
- Divida o tecido subcutâneo e a fáscia profunda ao longo da linha de incisão, e desenvolva o plano fascial entre os músculos extensores ulnar do carpo e ancôneo. Este plano pode ser encontrado mais facilmente na parte distal do que na parte proximal da incisão, porque na parte proximal os dois músculos se misturam em sua origem.
- Retraia o ancôneo para o lado ulnar e o extensor ulnar do carpo para o lado radial, expondo a cápsula articular na profundidade da parte proximal do acesso.
- Note que as fibras do supinador cruzam, em um ângulo direito, o ferimento, perto de seu centro e profundo (anterior) ao extensor ulnar do carpo; retraia as fibras proximais do supinador distalmente.
- Localize a cápsula articular na profundidade do acesso, incise-a e exponha a cabeça e colo do rádio (Fig. 1-124). O ramo profundo do nervo radial, que se situa entre os dois planos do supinador permanece sem lesões.

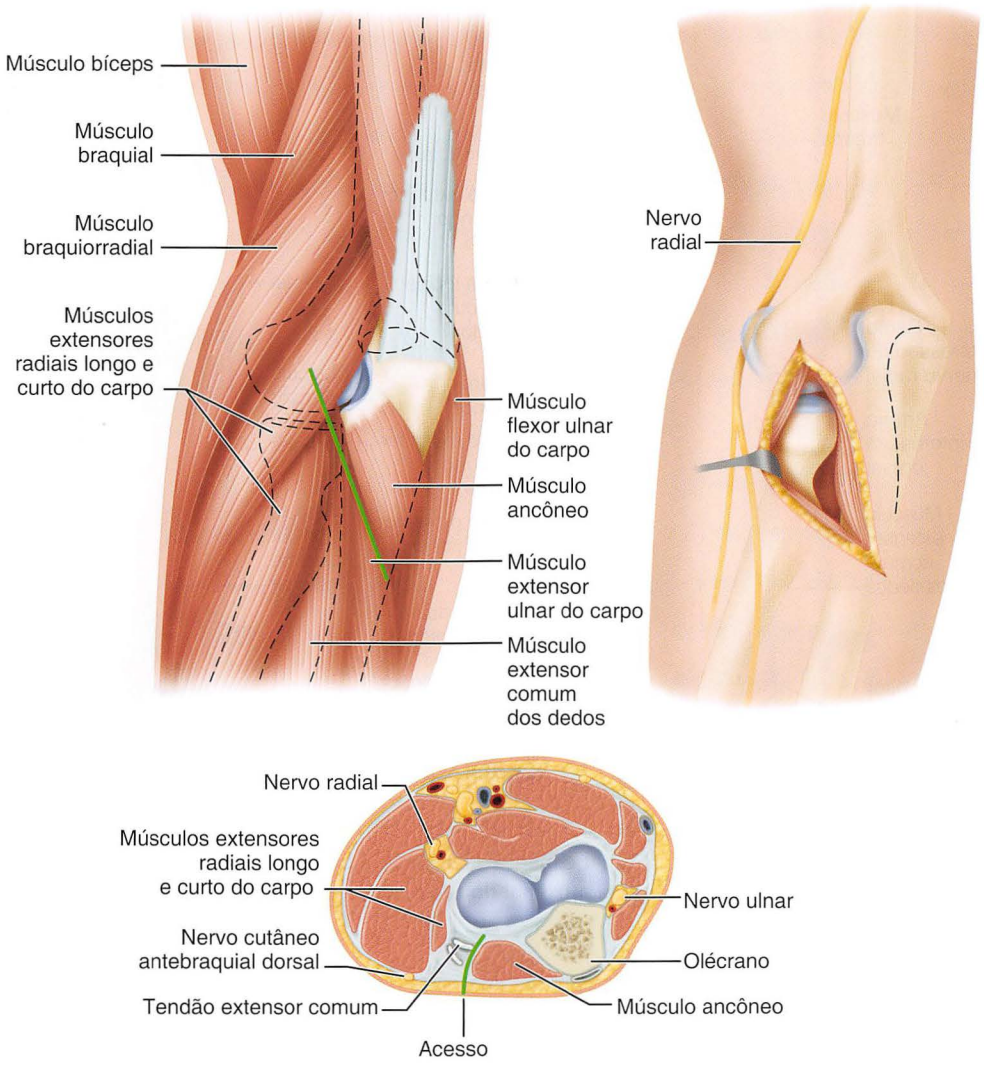

FIGURA 1-124 Acesso posterolateral à cabeça do rádio. O corte transversal mostra a relação da dissecção cirúrgica com a anatomia adjacente. **VEJA A TÉCNICA 1-101.**

ACESSO AOS TERÇOS PROXIMAL E MÉDIO DA SUPERFÍCIE POSTERIOR DO RÁDIO

A exposição do terço proximal do rádio é difícil, porque o ramo profundo do nervo radial (interósseo posterior) o atravessa dentro do músculo supinador; deve-se manter este nervo sempre em mente e tomar cuidado para protegê-lo de lesões.

TÉCNICA 1-102

(THOMPSON)

- Faça a incisão na pele ao longo dos terços proximal e médio do rádio ao longo de uma linha traçada a partir do centro do dorso do pulso a um ponto 1,5 cm anterior ao epicôndilo umeral lateral (Fig. 1-125A); quando o antebraço estiver pronado, esta linha será quase reta.
- Exponha a borda lateral (radial) do músculo extensor comum aos dedos na parte distal da incisão.
- Desenvolva o intervalo entre este músculo e o extensor radial curto do carpo, e retraia essas estruturas para a ulnar e radial.
- O músculo abdutor longo do polegar é visível; retraia-o distalmente e em direção à ulna para expor parte da superfície posterior do rádio.
- Continue a dissecção proximalmente entre o extensor comum aos dedos e os extensores curtos e longos radiais do carpo ao epicôndilo umeral lateral.
- Rebata o extensor comum aos dedos em direção à ulna para expor o músculo supinador, ou para uma visão mais ampla, separe o extensor dos dedos de sua origem no epicôndilo lateral e retraia-o ainda mais medialmente (Fig. 1-125B).

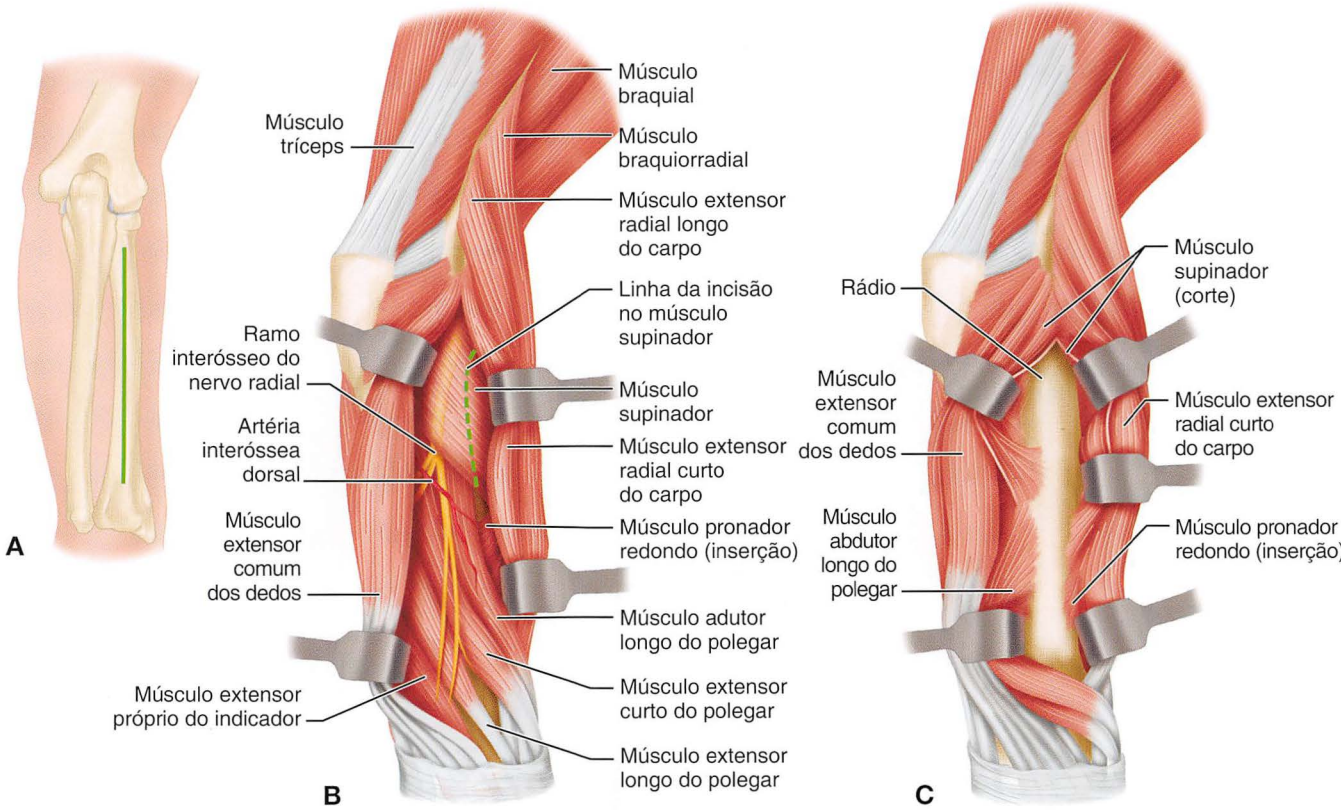

FIGURA 1-125 Acesso de Thompson aos terços proximal e médio da superfície posterior do rádio. **A,** Incisão da pele. **B,** Relações do supinador e ramo profundo do nervo radial com o terço proximal do rádio. **C,** O acesso foi concluído. **VEJA A TÉCNICA 1-102.**

- Exponha a parte do rádio coberta pelo supinador por uma das duas maneiras. Ou divida as fibras musculares até o ramo profundo do nervo radial e retraia cuidadosamente o nervo, ou liberte o músculo do osso subperiostalmente e rebata-o proximalmente ou distalmente, juntamente com o nervo; a última é o melhor método, se a exposição for suficientemente grande (Fig. 1-125C).

ACESSO ANTEROLATERAL À DIÁFISE PROXIMAL E ARTICULAÇÃO DO COTOVELO

TÉCNICA 1-103

(HENRY)

- Com o antebraço supinado, inicie uma incisão longitudinal em forma de serpentina em um ponto imediatamente lateral e proximal ao tendão do bíceps e estenda-a distalmente no antebraço ao longo da borda medial do braquiorradial e, se necessário, continue até o estiloide radial (Fig. 1-126A).
- Exponha o tendão do bíceps por incisão da fáscia profunda em sua região lateral; divida a fáscia profunda do antebraço em linha com a incisão na pele, tomando o cuidado de proteger os vasos radiais (Fig. 1-126B e C).
- Isole e ligue a veia e a artéria radial recorrente imediatamente; caso contrário, as extremidades cortadas podem retrair, resultando em um hematoma que pode causar contração isquêmica (Volkmann) dos músculos flexores do antebraço. Flexione o cotovelo em um ângulo certo para permitir a retração mais completa dos músculos braquiorradial e extensores radiais do carpo para expor o supinador.
- Incise a bursa bicipital, que fica no ângulo entre a margem lateral do tendão do bíceps e do rádio e, deste ponto distalmente, tire o supinador subperiostalmente do rádio e rebata-o lateralmente; ele carrega consigo e protege o ramo profundo do nervo radial (Fig. 1-126D e E).
- Faça pronação do antebraço e exponha o rádio por dissecção subperiosteal.

ACESSO ANTERIOR À METADE DISTAL DO RÁDIO

A superfície volar (anterior) da metade distal do rádio é larga, plana, e lisa e proporciona um leito mais satisfatório

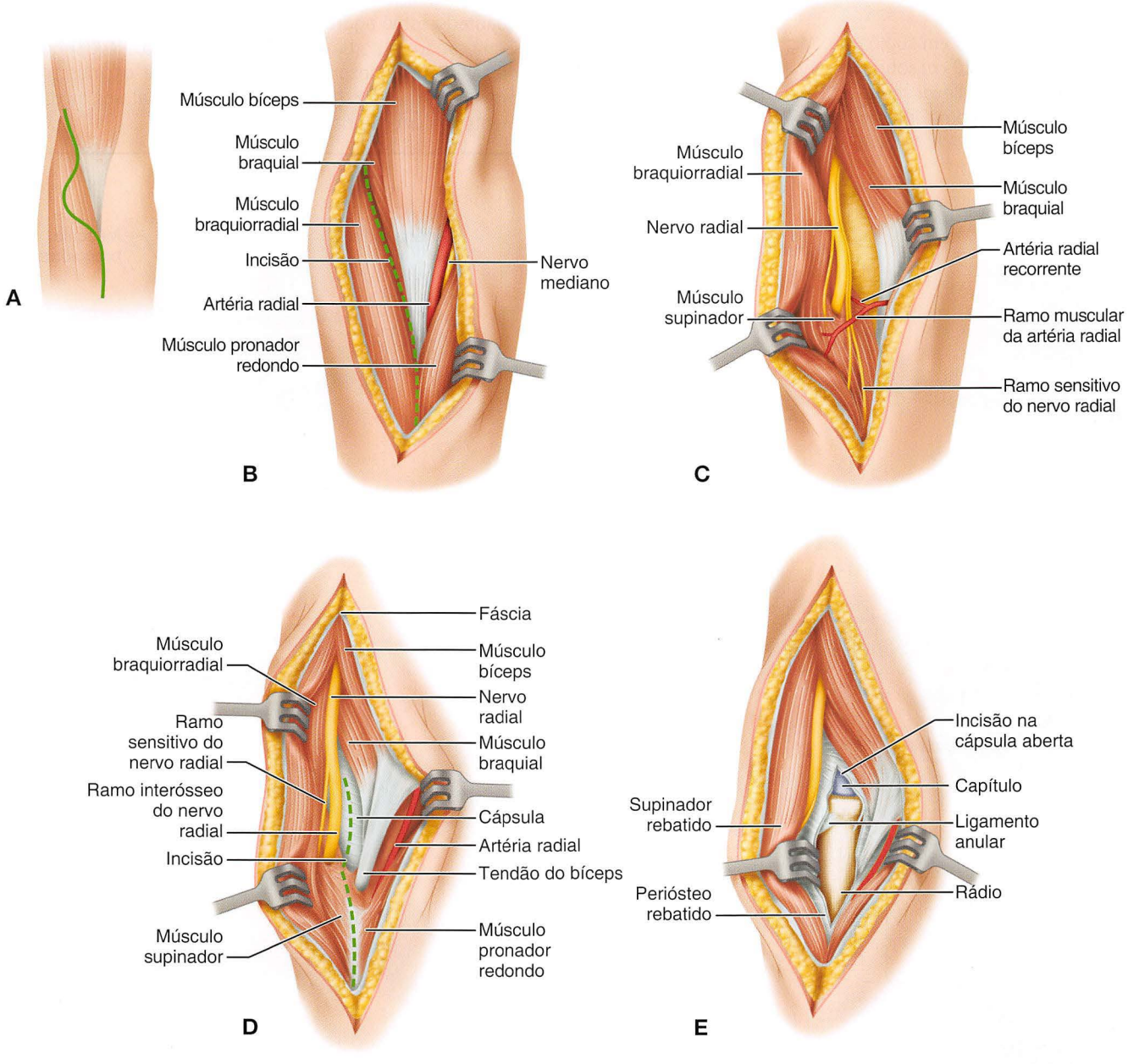

FIGURA 1-126 Acesso anterolateral modificado de Henry à articulação do cotovelo. **A,** Incisão. **B,** A fáscia foi incisada para expor o braquiorradial lateralmente e o bíceps e o braquial medialmente. *Lacertus fibrosus* foi dividido para permitir que a dissecação seja aprofundada entre o tendão do bíceps e o pronador redondo medialmente e o braquiorradial lateralmente. **C,** Dissecção foi aprofundada para expor nervo radial. Nervo e seu ramo sensitivo estão protegidos, e a artéria radial recorrente é ligada e dividida. **D,** A *linha tracejada* representa a incisão a ser feita através de cápsula articular e ao longo da borda medial do supinador para expor o rádio proximal e o capítulo. **E,** Antebraço foi supinado, e o acesso foi concluído pela reflexão do supinador. Nervo radial, que corre no supinador, está protegido. **VEJA A TÉCNICA 1-103.**

para uma placa ou um enxerto do que a superfície convexa dorsal (posterior).

TÉCNICA 1-104

(HENRY)

- Com o antebraço em supinação, faça uma incisão longitudinal de 15 a 20 cm sobre o intervalo entre os músculos braquiorradial e flexor radial do carpo (Fig. 1-127A a C); este intervalo, como indicado por Kocher, "encontra-se na linha de fronteira entre as estruturas inervadas por nervos diferentes."
- Identifique e proteja o ramo sensitivo do nervo radial, que fica abaixo do músculo braquiorradial. Cuidadosamente, mobilize e retraia medialmente o tendão flexor radial do carpo e a artéria e veia radial. O flexor superficial dos dedos, flexor longo do polegar, e os músculos pronador quadrado estão agora expostos.
- Começando na borda anterolateral do rádio, eleve subperiostalmente o flexor longo do polegar e os músculos pronador quadrado (Fig. 1-127D a F) e rebata-os medialmente (na direção da ulna).

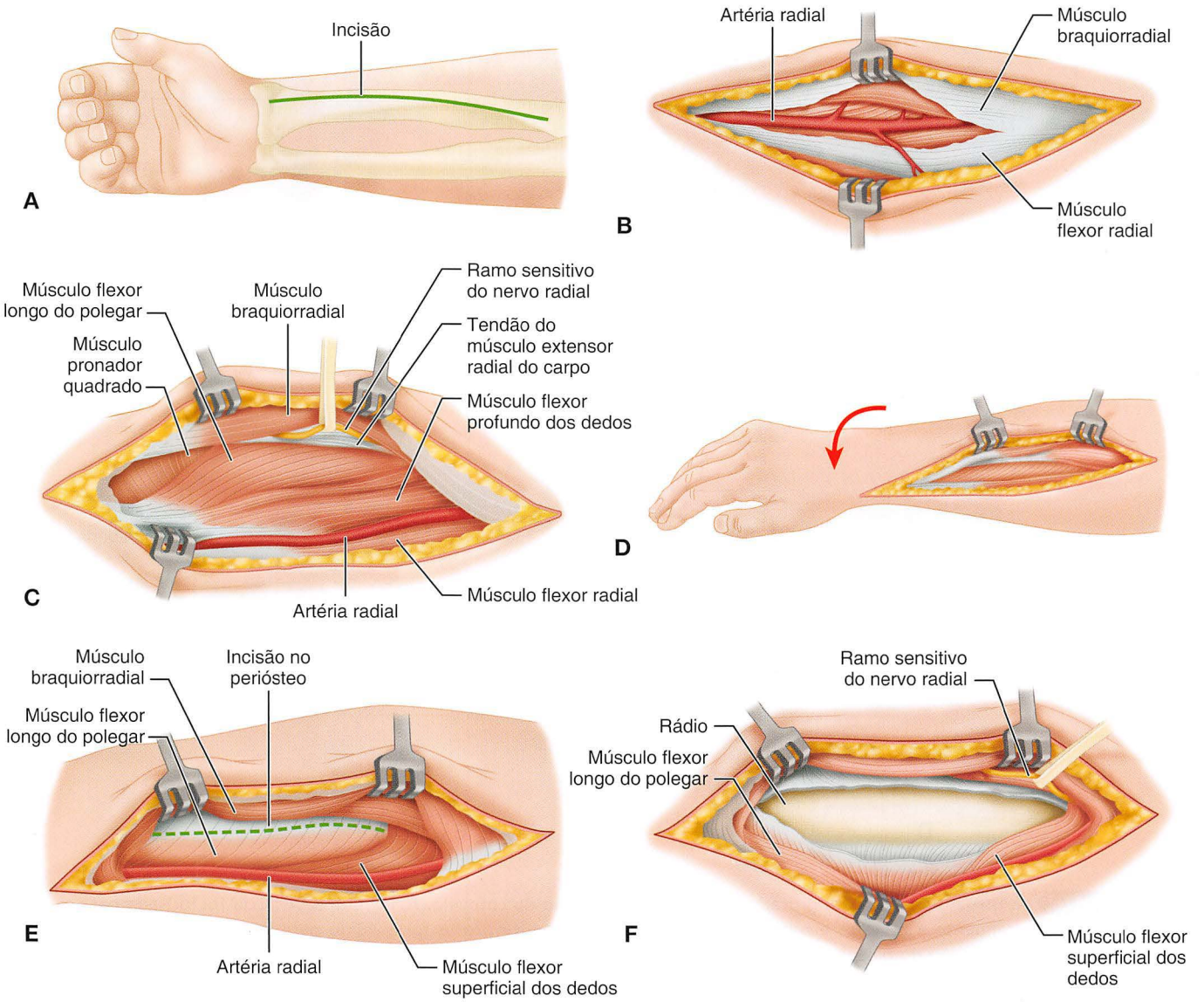

FIGURA 1-127 Acesso anterior de Henry à metade distal do rádio. **A,** Incisão da pele. **B,** Fáscia foi incisada, o braquiorradial foi afastado lateralmente e o flexor radial do carpo medialmente. Artéria radial e ramo sensitivo do nervo radial devem ser protegidos, porque eles passam profundamente pelo braquiorradial. **C,** Vasos radiais e o tendão do flexor radial do carpo foram afastados medialmente, para expor os músculos flexores longos do polegar e dos dedos e o pronador quadrado. **D,** Antebraço foi pronado para expor o rádio lateral ao pronador quadrado e flexor longo do polegar. **E,** a *linha tracejada* indica a incisão a ser feita através de periósteo. **F,** O periósteo foi incisado, e o flexor longo do polegar e o pronador quadrado foram elevados subperiostalmente da superfície anterior do rádio. **VEJA A TÉCNICA 1-104.**

ULNA

ACESSO AO TERÇO PROXIMAL DA ULNA E AO QUARTO PROXIMAL DO RÁDIO

Visto que uma parte da superfície posterior da ulna em toda sua extensão se encontra logo abaixo da pele, qualquer parte do osso pode ser abordada por incisão na pele, fáscia e periósteo ao longo desta superfície.

O seguinte acesso é especialmente útil no tratamento das fraturas do terço proximal da ulna associadas ao deslocamento da cabeça do rádio. Ela também pode ser usada para expor o quarto proximal do rádio sozinho, com menos perigo para o ramo profundo do nervo radial, do que com outros acessos.

TÉCNICA 1-105

(BOYD)

- Inicie a incisão de cerca de 2,5 cm proximais à articulação do cotovelo logo lateral ao tendão do tríceps, continue-a distalmente sobre o lado lateral da ponta do olecrano e ao longo da margem subcutânea da ulna, e termine-a na junção do terço proximal e médio da ulna (Fig. 1-128A).
- Desenvolva o intervalo entre a ulna no lado medial e o ancôneo e extensor ulnar do carpo na face lateral.
- Tire o ancôneo do osso subperiostalmente na parte proximal da incisão; para expor a cabeça radial, rebata o ancôneo radialmente.
- Distal à cabeça radial, aprofunde a dissecção da membrana interóssea depois de rebater a parte do supinador que surge a partir da ulna subperiostalmente.
- Desprenda o supinador do quarto proximal do rádio, e rebata radialmente toda a massa muscular, incluindo este músculo, o ancôneo e a parte proximal do extensor ulnar do carpo (Fig. 1-128B). Isso expõe amplamente a superfície lateral da ulna e do quarto proximal do rádio. A substância do supinador refletido protege o ramo profundo do nervo radial (Fig. 1-128C e D).
- Na parte próximal do acesso, divida a artéria interóssea recorrente, mas não a artéria interóssea dorsal.

PUNHO

ACESSOS DORSAIS

ACESSO DORSAL AO PUNHO

TÉCNICA 1-106

- Através de uma incisão curvilínea de 10 cm dorsal centrada sobre o tubérculo Lister (Fig. 1-129A), exponha o retináculo dorsal do carpo e defina as partições fibrosas que separam as bainhas dos tendões no dorso do rádio e ulna.
- Divida esse retináculo e o periósteo subjacente sobre o tubérculo tomando cuidado para não ferir o tendão do extensor longo do polegar; disseque entre os tendões extensores do polegar e dedos.
- Eleve o periósteo dos últimos centímetros distais do rádio, mas preserve, o quanto for possível, as bainhas dos tendões extensores.
- Retraia os tendões dos extensores dos dedos medialmente (em direção a ulna) para expor a superfície dorsal da articulação do punho e para permitir uma incisão transversal da cápsula (Fig. 1-129B).

ACESSO DORSAL AO PUNHO

TÉCNICA 1-107

- Inicie uma incisão transversal curvada da pele sobre a face medial da cabeça da ulna, e estenda-a em todo o dorso do punho para um ponto 1,5 cm proximal e posterior ao estiloide radial (Fig. 1-129A).
- Retraia a pele e a fáscia superficial e profunda, e retraia os tendões, como descrito na primeira técnica, expondo o lado radial do dorso do punho.
- Para expor o lado ulnar, faça uma incisão longitudinal através do retináculo dorsal do carpo entre o extensor próprio do quinto dedo e os tendões extensores comuns dos dedos. Retraia os tendões extensores comuns para o lado radial e os tendões do extensor próprio quinto dedo e o extensor ulnar do carpo para o lado ulnar, e incise a cápsula transversalmente.
- Ao combinar estas incisões profundas e alternadamente retraindo os tendões dos extensores comuns dos dedos para o lado radial ou ulnar, pode-se chegar ao aspecto dorsal inteiro da articulação.

ACESSO VOLAR AO PUNHO

O acesso volar muitas vezes é usado para remover ou reduzir um osso semilunar luxado.

TÉCNICA 1-108

- Faça uma incisão transversal em todo o aspecto volar do punho na prega de flexão distal (Fig. 1-130). (A incisão longitudinal curvada tem sido usada, mas é menos desejável porque cruza as pregas de flexão produzindo uma cicatriz que pode causar uma contratura em flexão.)
- Incise e retraia a fáscia superficial e profunda.

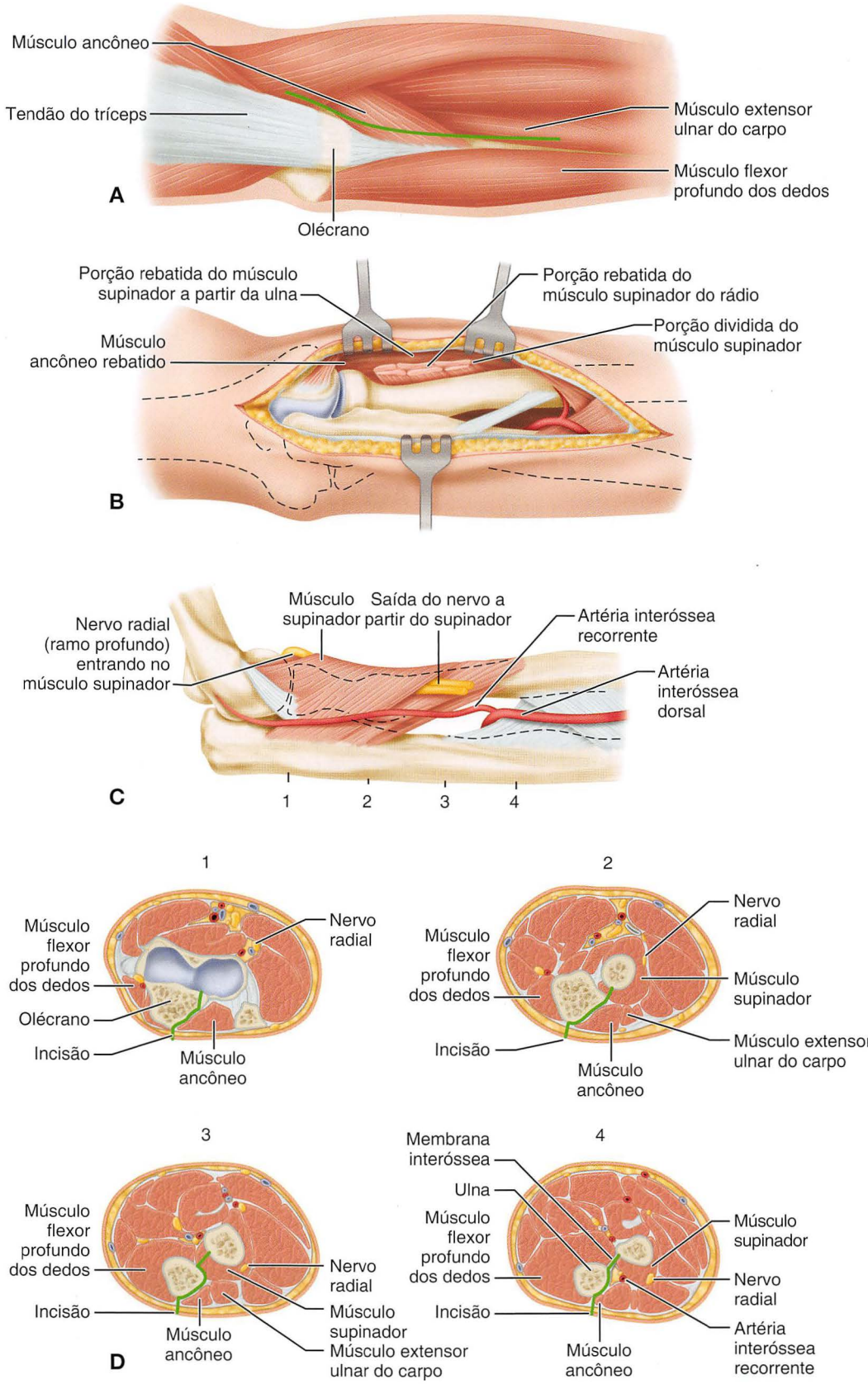

FIGURA 1-128 Acesso de Boyd ao terço proximal da ulna e ao quarto do rádio. **A,** Incisão da pele. **B,** O acesso foi concluído. **C** e **D,** Relação do ramo profundo do nervo radial com as porções superficial e profunda do supinador. **C,** Os números 1, 2, 3 e 4 correspondem aos níveis de cortes transversais em **D,** com os mesmos números. **VEJA A TÉCNICA 1-105.**

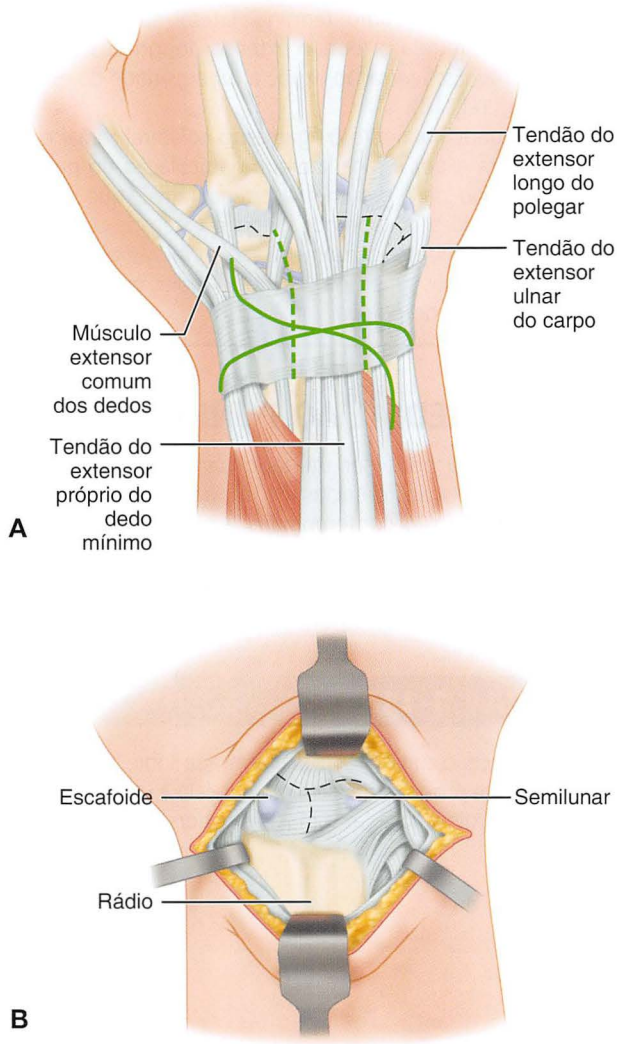

FIGURA 1-129 Acessos dorsais ao punho. **A,** As *linhas contínuas* representam incisões cutâneas curvas longitudinais e transversais. *Linhas tracejadas* representam incisões através do retináculo dorsal do carpo (veja texto). **B,** Escafoide, semilunar e rádio distal foram expostos através de incisão na pele curva transversal e através de uma incisão no retináculo dorsal do carpo centrada sobre o tubérculo Lister. **VEJA AS TÉCNICAS 1-106 E 1-107.**

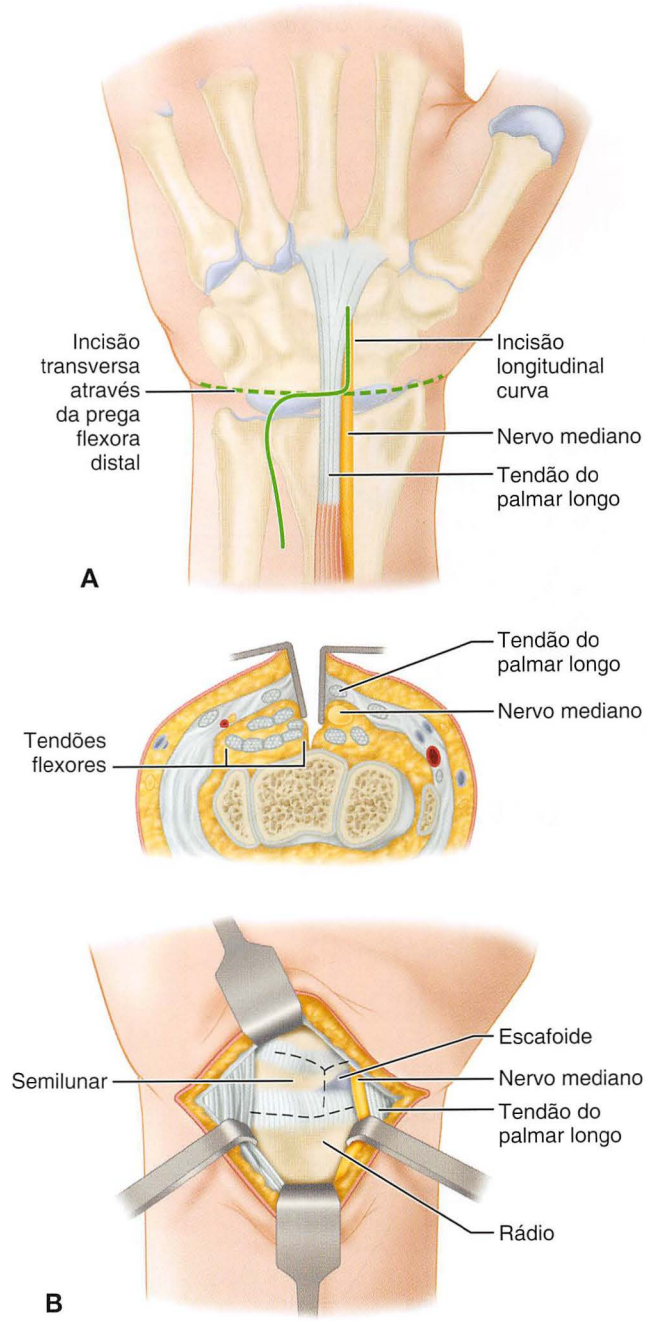

FIGURA 1-130 Acesso volar ao punho. **A,** Incisões cutâneas opcionais transversais ou curvas longitudinais. **B,** Tendões flexores e nervo mediano afastado como em um corte transversal, expondo o osso semilunar e a extremidade distal do rádio. **VEJA A TÉCNICA 1-108.**

- Identifique o tendão do palmar longo. Localize e isole o nervo mediano; ele geralmente é profundo e ligeiramente radial ao tendão do palmar longo. Em pacientes com ausência congênita do tendão do palmar longo, o nervo mediano é a estrutura longitudinal mais superficial na face volar do punho. Gentilmente retraia os tendões do palmar longo (se houver) e do flexor do longo do polegar para o lado radial. Retraia o flexor superficial dos dedos e os tendões profundos para o lado ulnar (Fig. 1-130A).
- Incise a cápsula articular, expondo a extremidade distal do rádio e do semilunar (Fig. 1-130B).

ACESSO LATERAL AO PUNHO

TÉCNICA 1-109

- Faça uma incisão lateral curvilínea de 7,5 cm na pele em forma de uma baioneta, no lado radial do punho (Fig. 1-131A).
- Retraia para o lado volar do punho o tendão extensor curto do polegar, os tendões abdutores do polegar, a

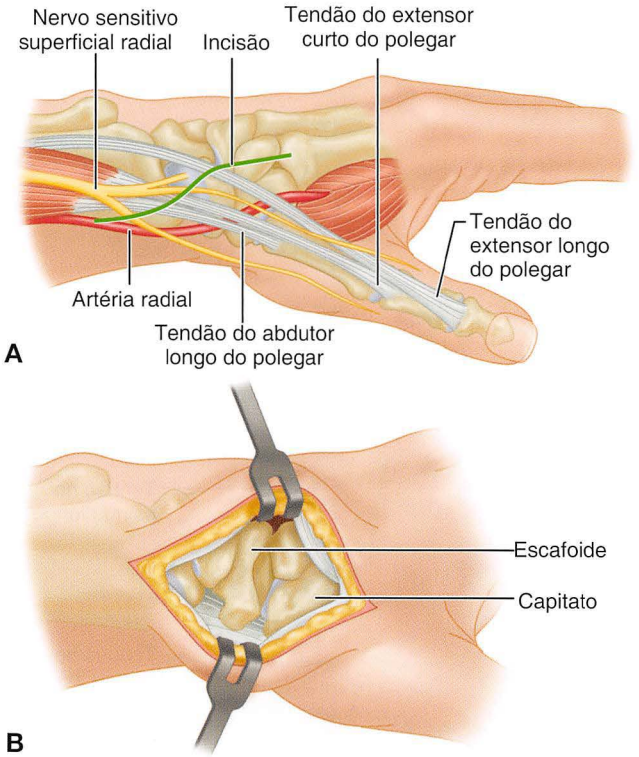

FIGURA 1-131 Acesso lateral à articulação do punho. **A,** Incisão da pele. **B,** O acesso foi concluído. **VEJA A TÉCNICA 1-109.**

artéria radial, e o ramo terminal lateral superficial do nervo radial; retraia o tendão extensor longo dos dedos dorsalmente. Essa retração expõe a tuberosidade do escafoide (Fig. 1-131B).

- Divida longitudinalmente o ligamento colateral radial e a cápsula para expor a face lateral da articulação do pulso. Tome cuidado para proteger a artéria radial, que passa entre os tendões do abdutor longo e extensor curto do polegar lateralmente, o ligamento colateral radial medialmente, e os ramos superficiais do nervo radial, que inervam a pele do dorso do polegar.

ACESSO MEDIAL AO PUNHO

O acesso medial pode ser utilizado para a artrodese de punho quando transferências de tendão em torno do dorso do punho são contempladas (Cap. 71). Smith-Petersen o usou para artrodese do punho, quando a articulação radioulnar distal estava doente ou perturbada; em sua técnica (Fig. 1-132), os 2,5 cm distais da ulna são ressecados.

TÉCNICA 1-110

- Faça uma incisão curvilínea medial centrada sobre o estilóide ulnar. A parte proximal da incisão é paralela à ulna; ao nível do estilóide ulnar, ela faz uma curva dorsalmente e em

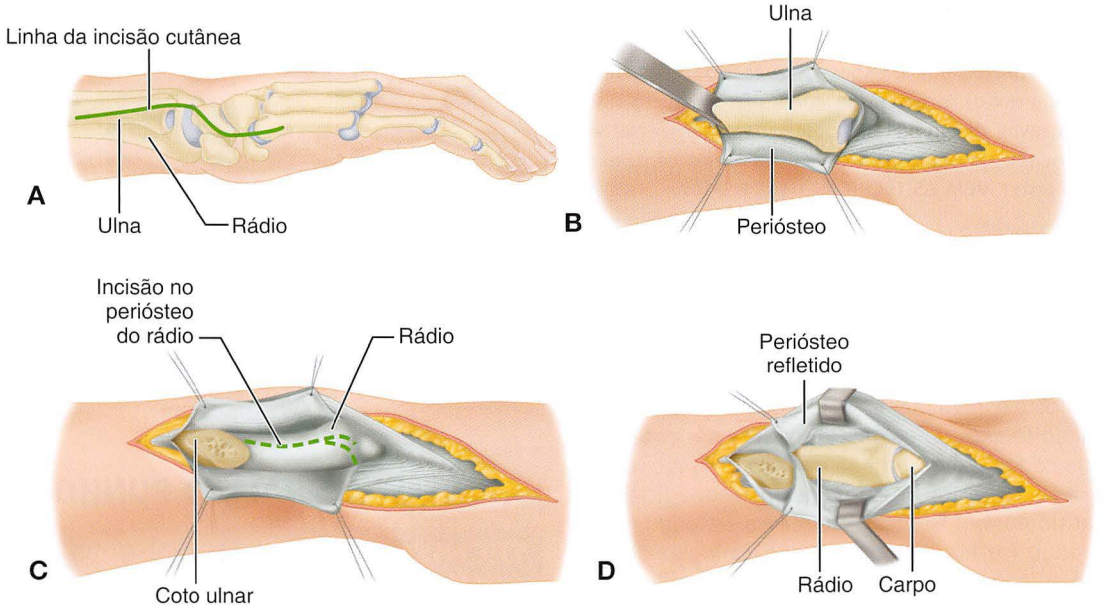

FIGURA 1-132 Acesso medial de Smith-Petersen ao punho. **A,** Incisão curvilínea medial. **B,** Ulna osteotomizada obliquamente 2,5 cm proximais ao processo estiloide. **C,** Ulna distal ressecada e periósteo do rádio incisado. **D,** Articulação radiocárpica exposta pelo afastamento da cápsula e dos ligamentos do carpo e a extremidade distal do rádio. **VEJA A TÉCNICA 1-110.**

direção à palma para a extremidade proximal do quinto metacarpo e a parte distal da incisão segue paralela ao quinto metacarpo por cerca de 2,5 cm. Durante a incisão na pele e no tecido subcutâneo, cuidadosamente evite ferir o ramo dorsal do nervo ulnar, que cruza ao redor do dorso do pulso imediatamente distal à cabeça da ulna e se divide em seus três ramos cutâneos fornecendo sensibilidade para o quinto dedo e a metade ulnar do dedo anelar.

- Incise a fáscia, e abra a cápsula longitudinalmente. Não machuque a fibrocartilagem triangular ligada ao estilóide ulnar.

MÃO

Os acessos cirúrgicos à mão são discutidos no Capítulo 64.

REFERÊNCIAS

TÉCNICAS CIRÚRGICAS

American Academy of Orthopaedic Surgeons Information Statement: *Preventing the transmission of bloodborne pathogens*. Available online at www.aaos.org/about/papers/advistmt/1018.asp. Accessed April 12, 2010.

American Association of Tissue Banks: *Standards for tissue banking*, ed 11, Arlington, VA, 2006, American Association of Tissue Banks.

Bottoni CR, Brooks DE, DeBerardino TM, et al: *A comparison of bioabsorbable and metallic suture anchors in a dynamically loaded, intra-articular Caprine model*. Available online at www.orthosupersite.com/print.asp?rID=3291. Accessed December 2009.

Brawley SC, Simpson RB: Results of an alternative autogenous iliac crest bone graft harvest method, *Orthopedics* 29:342, 2006.

DeLong WG, Einhorn TA, Koval K, et al: Current concepts review. Bone grafts and bone graft substitutes in orthopaedic trauma surgery: a critical analysis, *J Bone Joint Surg* 89A:649, 2007.

Gardiner A, Weitzel PP: Bone graft substitutes in sports medicine, *Sports Med Arthrosc Rev* 15:158, 2007.

Giori NJ, Sohn DH, Mirza FM, et al: Bone cement improves suture anchor fixation, *Clin Orthop Relat Res* 451:256, 2006.

Greenwald AS, Boden SD, Goldberg VM, et al: Bone-graft substitutes: facts, fictions, and applications, *J Bone Joint Surg* 83A:98, 2001.

Hirota K, Hashimoto H, Kabara S, et al: The relationship between pneumatic tourniquet time and the amount of pulmonary emboli in patients undergoing knee arthroscopic surgery, *Anesth Analg* 93:776, 2001.

Khan SN, Cammisa FP Jr, Sandhu HS, et al: The biology of bone grafting, *J Am Acad Orthop Surg* 13:77, 2005.

Kutty S, McElwain JP: Padding under tourniquets in tourniquet controlled surgery: Bruner's ten rules revisited, *Injury* 33:75, 2002.

Meyer DC, Jacob HAC, Pistoia W, et al: The use of acrylic bone cement for suture anchoring, *Clin Orthop Relat Res* 410:295, 2003.

Newman JT, Stahel PF, Smith WR, et al: A new minimally invasive technique for large volume bone graft harvest for treatment of fracture nonunions, *Orthopedics* 31:257, 2008.

Parikh SN: Bone graft substitutes in modern orthopedics, *Orthopedics* 25:1301, 2002.

Rajpura A, Somanchi BV, Muir LTSW: The effect of tourniquet padding on the efficiency of tourniquets of the upper limb, *J Bone Joint Surg* 89B:532, 2007.

Tingart MJ, Apreleva M, Lehtinen J, et al: Anchor design and bone mineral density affect the pull-out strength of suture anchors in rotator cuff repair: which anchors are best to use in patients with low bone quality? *Am J Sports Med* 32:1466, 2004.

Younger ASE, McEwen JA, Inkpen K: Wide contoured cuffs and automated limb occlusion measurement allow lower tourniquet pressures, *Clin Orthop Relat Res* 428:286, 2004.

TARSO E TORNOZELO

Hammit MD, Hobgood ER, Tarquinio TA: Midline posterior approach to the ankle and hindfoot, *Foot Ankle Int* 27:711, 2006.

JOELHO

Bowers AL, Huffman R: Lateral femoral epicondylar osteotomy: an extensile posterolateral knee approach, *Clin Orthop Relat Res* 466:1671, 2008.

Fakler JKM, Ryzewicz M, Hartshorn C, et al: Optimizing the management of Moore type I posteromedial split fracture dislocations of the tibial head: description of the Lobenhoffer approach, *J Orthop Trauma* 21:330, 2007.

Galla M, Lobenhoffer P: [The direct, dorsal approach to the treatment of unstable tibial posteromedial fracture-dislocations], *Unfallchirurg* 106:241, 2003. In German.

Hoppenfeld S, deBoer P: *Surgical exposures in orthopaedics: the anatomic approach*, Philadelphia, 2003, Lippincott Williams & Wilkins.

Liebergall M, Wilber JH, Mosheiff R, Segal D: Gerdy's tubercle osteotomy for the treatment of coronal fractures of the lateral femoral condyle, *J Orthop Trauma* 14:214, 2000.

Nicandri GT, Klineberg EO, Wahl CJ, Mills WJ: Treatment of posterior cruciate ligament tibial avulsion fractures through a modified open posterior approach: operative technique and 12- to 48-month outcomes, *J Orthop Trauma* 22:317, 2008.

QUADRIL

Nork SE, Schär M, Pfander G, et al: Anatomic considerations for the choice of surgical approach for hip resurfacing arthroplasty, *Orthop Clin North Am* 36:163, 2005.

ACETÁBULO E PELVE

Darmanis S, Lewis A, Mansoor A, Bircher M: Corona mortis: an anatomical study with clinical implications in approaches to the pelvis and acetabulum, *Clin Anat* 20:433, 2007.

OMBRO

Gardner MJ, Griffith MH, Dines JS, et al: The extended anterolateral acromial approach allows minimally invasive access to the proximal humerus, *Clin Orthop Relat Res* 434:123, 2005.

Karachalios T, Bargiotas K, Papachristos A, Malizos KN: Reconstruction of a neglected posterior dislocation of the shoulder through a limited posterior deltoid-splitting approach, *J Bone Joint Surg* 87A:630, 2005.

COTOVELO

Bain GI, Mehta JA: Anatomy of the elbow joint and surgical approaches. In Baker CL Jr, Plancher KD, editors: *Operative strategies of the elbow*, New York, 2001, Springer-Verlag.

Lewicky YM, Sheppard JE, Ruth JT: The combined olecranon osteotomy, lateral paratricipital sparing, deltoid insertion splitting approach for concomitant distal intra-articular and humeral shaft fractures, *J Orthop Trauma* 21:133, 2007.

Mehta JA, Bain GI: Surgical approaches to the elbow, *Hand Clin* 20:375, 2004.

Patterson SO, Bain GI, Mehta JA: Surgical approaches to the elbow, *Clin Orthop Relat Res* 370:19, 2000.

Wilkinson JM, Stanley D: Posterior surgical approaches to the elbow: a comparative anatomic study, *J Shoulder Elbow Surg* 10:380, 2001.

As referências completas estão disponíveis em www.expertconsult.com.

IMAGEM POR RESSONÂNCIA MAGNÉTICA NA ORTOPEDIA

Dexter H. Witte

CAPÍTULO 2

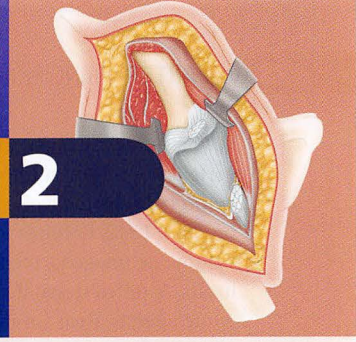

TECNOLOGIA E TÉCNICA 127
CONTRAINDICAÇÕES 128
PÉ E TORNOZELO 129
LESÕES TENDÍNEAS 129
LESÕES LIGAMENTARES 129
LESÕES ÓSSEAS 129
OUTRAS DOENÇAS DE PÉ E TORNOZELO 132
JOELHO 133
CONDIÇÕES PATOLÓGICAS DOS MENISCOS 133
LESÃO DO LIGAMENTO CRUZADO 135
OUTROS PROBLEMAS DO JOELHO 136
QUADRIL 137
OSTEONECROSE 137
OSTEOPOROSE TRANSITÓRIA 139
TRAUMATISMO 140
COLUNA VERTEBRAL 140
DOENÇA DO DISCO INTERVERTEBRAL 141
DORSALGIA PÓS-OPERATÓRIA 142
TUMORES DA COLUNA 143
TRAUMATISMO MEDULAR 143
OMBRO 143
CONDIÇÕES PATOLÓGICAS DO MANGUITO ROTADOR 144
SÍNDROME DO IMPACTO NO OMBRO 144
CONDIÇÕES PATOLÓGICAS DO LABRUM 144
OUTRAS CAUSAS DE DOR NO OMBRO 145
PUNHO E COTOVELO 145
RUPTURA DO LIGAMENTO CARPAL 146
OUTRAS CONDIÇÕES PATOLÓGICAS DA MÃO E DO PUNHO 146
COTOVELO 147
DIAGNÓSTICO POR IMAGEM DE TUMORES 149
CONCLUSÃO 151

Além da radiografia de rotina, nenhuma modalidade de imagem tem um impacto tão grande sobre a prática atual de ortopedia como a imagem por ressonância magnética (RM). A RM fornece excelente resolução de contraste de tecidos moles e capacidade multiplanar com resolução espacial que se aproxima da tomografia computadorizada (TC). Consequentemente, a RM substituiu os antigos métodos de diagnóstico por imagem, como mielografia, artrografia, e até mesmo angiografia. Nos últimos 30 anos, a ressonância magnética foi aperfeiçoada para se tornar um componente fundamental da prática ortopédica moderna.

Ao contrário da radiografia ou da TC, a imagem de RM é gerada sem a utilização de radiação ionizante potencialmente prejudicial. As imagens de RM são criadas por meio do posicionamento do paciente em um campo magnético forte (cerca de 30 mil vezes mais forte que o campo magnético da Terra). A força magnética afeta os núcleos dentro do campo, especificamente os núcleos de elementos com números ímpares de prótons ou nêutrons. O elemento mais abundante que satisfaz esse critério é o hidrogênio, que aparece em grande quantidade em água e gordura. Esses núcleos, que são essencialmente prótons, possuem um *spin* quântico. Quando os tecidos do paciente estão sujeitos a esse campo magnético forte, os prótons se alinham em relação ao campo. Uma vez que todas as imagens são feitas dentro dessa força magnética constante, este se torna o estado estacionário, ou de equilíbrio. Nesse estado estacionário, se aplica o pulso de radiofrequência (RF), o qual excita os prótons magnetizados no campo e perturba o estado estacionário. Após a aplicação desse pulso, uma bobina receptora ou antena recebe um sinal de RF emitido, que é gerado conforme esses prótons excitados passem a relaxar ou voltar ao estado de equilíbrio. Esse sinal emitido é então utilizado para criar a imagem de ressonância magnética.

TECNOLOGIA E TÉCNICA

Uma grande variedade de sistemas de imagens de RM está comercialmente disponível. Os escâneres podem ser agrupados aproximadamente por força de campo. Os escâneres de alto campo possuem ímãs supercondutores considerados com uma intensidade de campo superior a 1 Tesla (T). Os escâneres de baixo campo operam em intensidades de campo de 0,3 a 0,7 T. Os escâneres mais novos de ultrabaixo campo operam abaixo de 0,1 T, mas geralmente são limitados a estudar a anatomia apendicular. A força do campo magnético se correlaciona diretamente com o sinal disponível para criar a imagem de ressonância magnética. Os escâneres de alto campo geram imagens com alta relação sinal-ruído, permitindo menor tempo de digitalização, digitalização de cortes mais finos e campos de visão menores. Na intensidade de campo mais baixa, o campo de leitura de vista ou espessura de corte deve ser aumentado (comprometendo a resolução) ou o tempo de imagem deve ser prolongado para compensar o sinal mais baixo. Antigamente, os escâneres de força de campo menor apresentavam a vantagem de uma entrada "aberta", o que ajudou a minimizar a claustrofobia e permitir um posicionamento mais confortável do paciente mediante o diagnóstico por imagem de estruturas fora do eixo, como cotovelos e punhos. No entanto, a atual geração de escâneres de alto campo tem entradas de maior diâmetro e comprimento mais curto, eliminando, assim, essa vantagem de baixo campo. Sistemas ainda mais potentes (3 T) estão atualmente disponíveis em termos comerciais. Até hoje, as vantagens da tecnologia de 3 T vêm impactando principalmente o diagnóstico por imagem na neurologia e na cardiologia. O valor potencial desse equipamento de campo maior de resistência de imagem músculoesquelética ainda será determinado.

Uma imagem pode ser adquirida na bobina principal (o tubo oco em que o paciente se encontra durante o exame). Isso pode ter um resultado satisfatório quando se estuda o peito, abdome ou pelve, onde uma grande área será avaliada. No sistema musculoesquelético, os quadris, as coxas e as pernas podem ser examinados dessa forma. No entanto, para a avaliação de estruturas articulares menores, tais como os meniscos do joelho ou do manguito rotador, são necessários rolos de superfície especializados. Vários tipos de bobinas de superfície estão disponíveis, incluindo

bobinas adaptadas para partes específicas do corpo, como a coluna vertebral, ombro, punho e articulações temporomandibulares, bem como bobinas flexíveis versáteis e bobinas extremamente circunferenciais. Essas bobinas servem como antenas colocadas próximo ao volume de imagens, melhorando significativamente o sinal e a resolução. A única desvantagem da utilização de bobinas de superfície é que apenas áreas limitadas podem ser estudadas. Assim, bobinas maiores foram desenvolvidas com tecnologia *phased-array*, oferecendo um sinal melhorado em relação ao visto em bobinas menores, com uma área de cobertura expandida. Essas bobinas *phased-array* estão disponíveis para o joelho, ombro e tronco, e agora são o padrão na maioria dos escâneres de última geração. A seleção da bobina ideal é essencial para imagens de alta qualidade das articulações ou de pequenas partes.

Apesar de todos os estudos envolverem a magnetização e os sinais de RF, o método e o tempo de excitação e de aquisição do sinal podem ser variados para afetar a intensidade do sinal dos vários tecidos no volume. Os exames de RM musculoesquelética utilizam principalmente a técnica de *spin-echo*, que produz imagens ponderadas em T1, com base na densidade de prótons (*spin*), e as ponderadas em T2. T1 e T2 são características específicas do tecido. Esses valores refletem as medições da taxa de relaxamento para o estado estacionário. Ao variar o tempo da aplicação de pulsos de RF (TR, ou tempo de repetição) e o tempo de aquisição do sinal de retorno (TE, ou tempo de eco), uma sequência de imagens pode acentuar as características do tecido T1 ou T2. Na maioria dos casos, a gordura tem um sinal alto (brilhante) nas imagens ponderadas em T1 e o fluido tem um sinal alto nas imagens ponderadas em T2. As estruturas que possuem pouca água ou gordura, como o osso cortical, os tendões e os ligamentos, são hipointensas (escuras) em todos os tipos de sequências. As melhorias nas técnicas de RM têm permitido imagens muito mais rápidas. Sequências de imagens mais curtas são mais bem toleradas pelos pacientes e permitem menos artefatos por movimento. Uma dessas melhorias, a técnica de *fast spin-echo*, pode reduzir o comprimento das sequências ponderadas em T2 em dois terços ou mais. Algumas sequências de *fast spin-echo* podem introduzir artefatos de indefinição, que podem obscurecer pequenas alterações, tais como lesões meniscais. Esse problema potencial pode ser eliminado prestando-se atenção a certos parâmetros de digitalização. Além disso, o sinal de gordura em imagens pela técnica de *fast spin-echo* permanece bastante intenso, um problema que pode ser eliminado pelas técnicas de variação química com supressão de gordura (Fig. 2-1). A supressão de gordura pode também ser alcançada através da utilização de uma técnica de recuperação da inversão com T1 curto (STIR). Essas técnicas de supressão de gordura podem ser úteis na detecção de edema na medula óssea e no tecido mole; e, por conseguinte, desempenham um papel importante no diagnóstico por imagem de traumas e neoplasias. Outro método de imagem rápida, a técnica *gradient-echo*, é utilizado seletivamente muitas vezes para geração de imagens de cartilagem (como para o labrum glenoidal). A maioria dos estudos de RM é composta de um número de sequências de imagem ou série, e adaptada para detectar e determinar um certo processo patológico. Como os planos de imagem (axial, sagital, coronal, oblíquo) e o tipo de sequência (T1, T2, *gradient-echo*) são escolhidos no início, é necessário conhecimento avançado do problema clínico para executar uma diagnóstico por imagem de alta qualidade.

CONTRAINDICAÇÕES

Alguns pacientes não são candidatos à RM. As contraindicações absolutas para RM incluem *clips* de aneurisma intracerebral, desfibriladores automáticos, aparelhos auditivos internos, e corpos estranhos orbitais metálicos. A grande maioria dos marca-passos cardíacos não é segura para realização da RM; no entanto, foi recentemente desenvolvida uma nova geração de marca-passos compatíveis com a RM. As próteses valvares cardíacas podem ser verificadas de forma segura. As contraindicações relativas incluem gravidez no primeiro trimestre e *stents* intravasculares colocados dentro de 6 semanas. Geralmente, é seguro escanear os materiais de síntese internos e próteses ortopédicas; apesar dos metais ferrosos poderem criar artefatos locais e obscurecerem os tecidos adjacentes. A gravidade de artefatos de metais depende do volume do material de síntese, orientação, e tipo de material. Por exemplo, as próteses de titânio geram muito menos artefato em relação às de aço inoxidável (Fig. 2-2). Alguns ajustes nos parâmetros de digitalização podem reduzir, mas não eliminar, os artefatos dos metais. As próteses de metal também podem aquecer-se

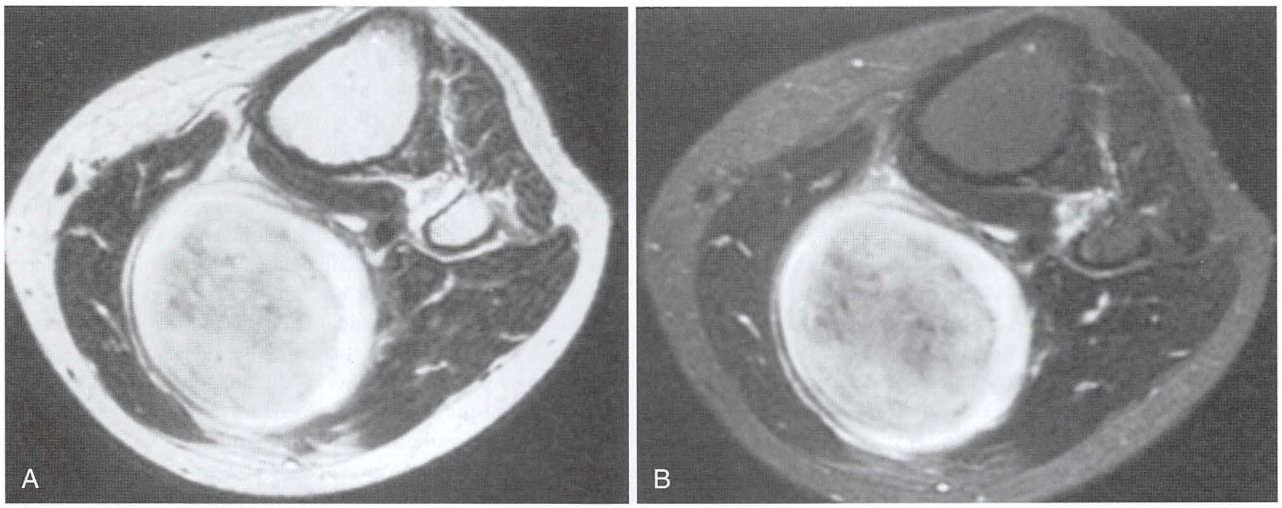

FIGURA 2-1 Técnica de supressão de gordura por variação química. **A,** Imagem axial *fast spin-echo* ponderada em T2 de grande massa de tecido mole na panturrilha. A gordura hiperintensa se mistura às margens anterior e posterior da lesão. **B,** A adição de supressão de gordura permite uma melhor delimitação das margens do tumor.

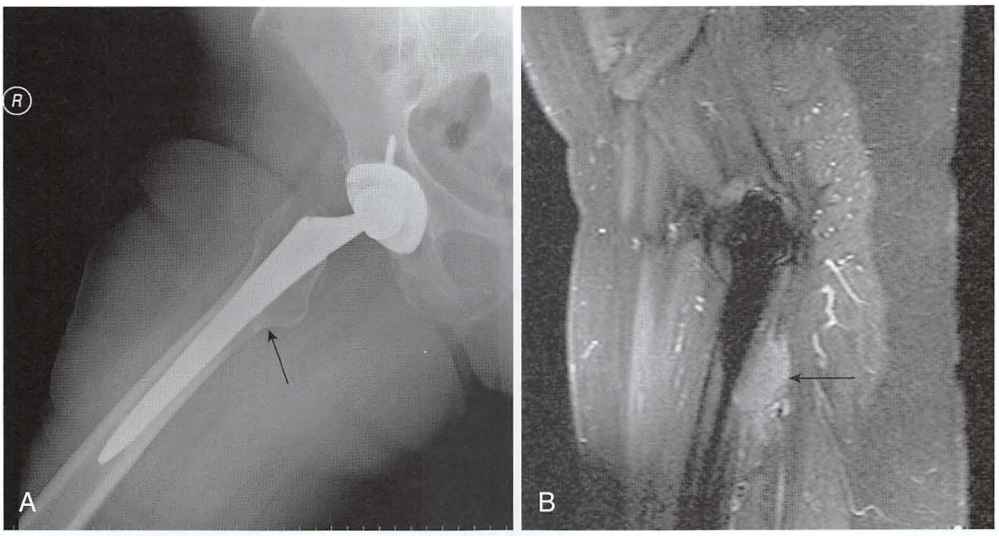

FIGURA 2-2 RM com material ortopédico em um paciente com doença pulmonar metastática. **A,** A radiografia lateral do fêmur proximal mostra uma lesão sutil no córtex posterior adjacente ao componente femoral de uma prótese total de titânio do quadril (*seta*). **B,** A imagem de recuperação de inversão da supressão de gordura sagital mostra uma metástase imediatamente adjacente ao material (*seta*). Observe que o artefato mínimo é gerado pela haste de titânio.

durante o exame, embora isso seja raramente notado pelo paciente e quase nunca exija o término do estudo. Os pacientes com dispositivos de fixação externa de metal não devem ser submetidos ao exame de RM. Se há um questionamento sobre a compatibilidade de um dispositivo implantável com a RM (p. ex., estimulador de dor, bomba de infusão), o fabricante deverá ser consultado.

PÉ E TORNOZELO

Duas das regiões anatômicas mais complexas do corpo humano são o pé e o tornozelo. A complexidade das articulações do mediopé e do retropé e a variedade de condições patológicas nos tendões e ligamentos tornam a avaliação difícil do ponto de vista clínico e de imagem. A maioria dos exames do pé e tornozelo é realizada para avaliar tendinopatia, distúrbios articulares, e condições patológicas ósseas, geralmente após traumatismo. A ressonância magnética pode ser bastante útil quando o exame é voltado para resolver um determinado problema clínico, mas o seu valor como um estudo de triagem para dor inespecífica é mais limitado. Dado o pequeno tamanho das estruturas a serem examinadas, o diagnóstico por imagem ideal é alcançado em um forte campo magnético de alta intensidade, e a utilização de uma bobina de superfície, tipicamente uma bobina de extremidade, é obrigatória. Preferencialmente, a apresentação clínica permite que o exame seja direcionado para qualquer parte do antepé ou tornozelo/retropé. Essa divisão arbitrária permite um campo de visão suficientemente pequeno (de 10 a 12 cm) para gerar imagens de alta resolução. As imagens podem ser prescritas em planos ortogonais ou oblíquos, com combinações e sequências em padrão T1, padrão T2 e supressão de gordura. O exame deve ser adaptado para melhor definir o problema suspeitado clinicamente.

LESÕES TENDÍNEAS

A RM se destaca na avaliação das condições patológicas nos numerosos tendões sobre a articulação do tornozelo. Os tendões calcâneo e tibial posterior são os mais comumente afetados. Na tendinite crônica, o tendão calcâneo engrossa e se torna oval ou circular em secção transversal. O tendão alargado mantém baixo sinal em todas as sequências. Quando parcialmente rompido, o tendão demonstra espessamento focal ou fusiforme com áreas intercaladas de edema ou hemorragia que brilham na série T2 (Fig. 2-3). Com ruptura completa, há descontinuidade das fibras do tendão. Da mesma forma, as anormalidades do tendão tibial posterior podem ser confiavelmente diagnosticadas com ressonância magnética. Um aumento de líquido na bainha do tendão indica tenossinovite. Tendões insuficientes ou rompidos podem aparecer engrossados, atenuados ou mesmo descontínuados (Fig. 2-4). Menos frequentemente, anormalidades similares são vistas nos tendões flexores e tendões fibulares (Fig. 2-5). A divisão longitudinal do tendão fibular geralmente é muito bem vista em cortes axiais de ressonância magnética (Fig. 2-6).

LESÕES LIGAMENTARES

Embora as lesões ligamentares do tornozelo sejam comuns, a ressonância magnética tem um papel limitado em sua avaliação. Os ligamentos estabilizadores medial e lateral das articulações tibiotalar e talocalcâneas, bem como os ligamentos tibiofibulares distais, geralmente podem ser vistos com o posicionamento adequado do pé. O estado das imagens dos ligamentos do tornozelo, no entanto, não muda o tratamento na maioria dos pacientes. A RM tem sido útil na avaliação do recesso lateral da articulação do tornozelo em pacientes com entorse crônica e pinçamento do tornozelo. Regiões de fibrose frequentemente são vistas na goteira lateral, especialmente quando está presente líquido na articulação do tornozelo.

LESÕES ÓSSEAS

Conforme os demais ossos do esqueleto, a RM tem especial indicação na avaliação de lesões patológicas ocultas no osso do pé e tornozelo (Fig. 2-7). As fraturas por estresse são retratadas como áreas com edema medular antes de aparecerem alterações radiográficas. A RM apresenta tanta sensibilidade quanto a cintilografia, apesar

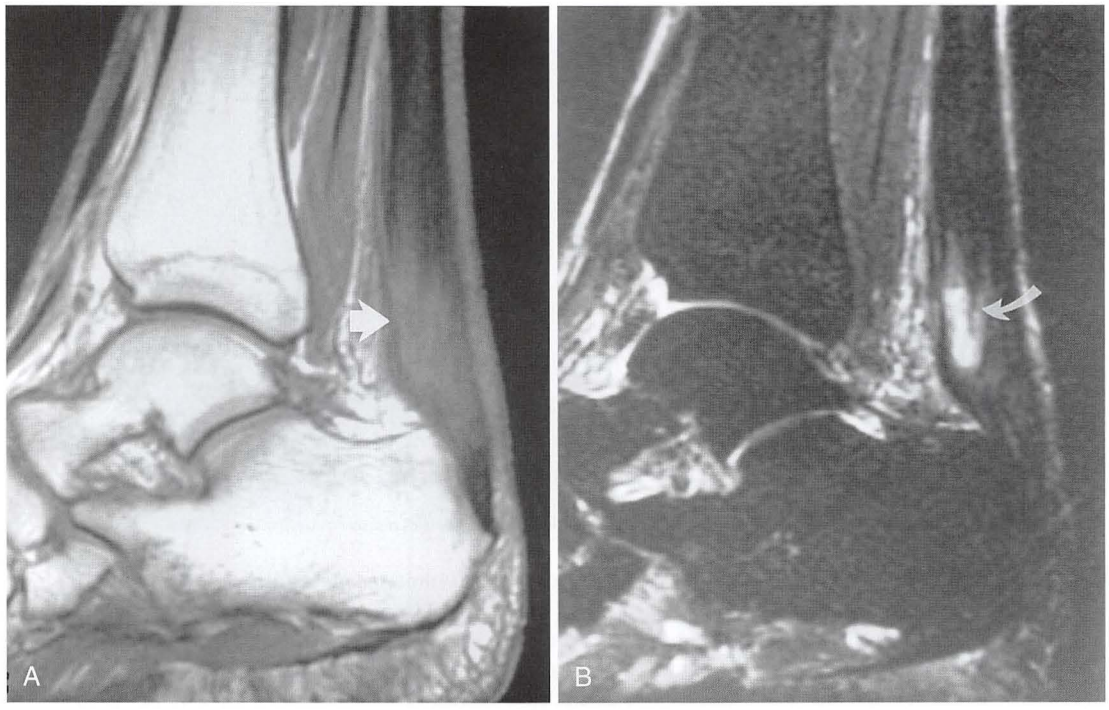

FIGURA 2-3 Ruptura parcial do tendão calcâneo. **A,** A imagem sagital ponderada em T1 demonstra o tendão calcâneo marcadamente espessado contendo áreas de sinal intermediário (*seta*). **B,** A imagem ponderada em T2 sagital com supressão de gordura exibe fluidos dentro da substância do tendão, indicando ruptura parcial (*seta*).

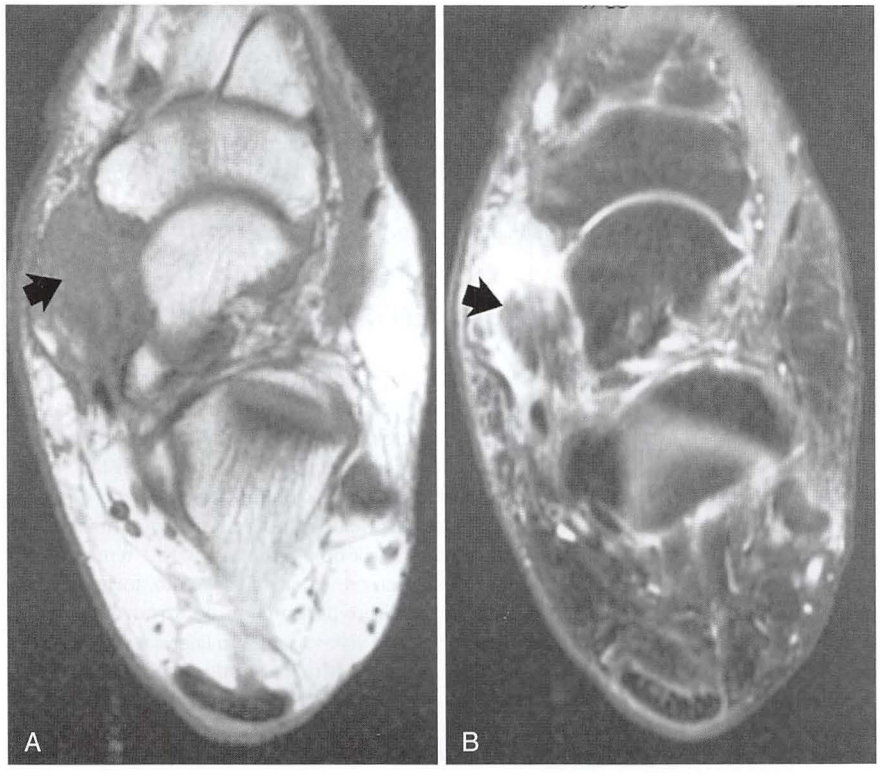

FIGURA 2-4 Ruptura do tendão tibial posterior. **A,** A imagem axial ponderada em T1 revela a região edemaciada, mal definida com intensidade do sinal intermediária, representando fluido e tendão anormal (*seta*). **B,** A imagem axial ponderada em T2 com supressão de gordura mostra tendão espessado (*seta*) cercado por fluido hiperintenso.

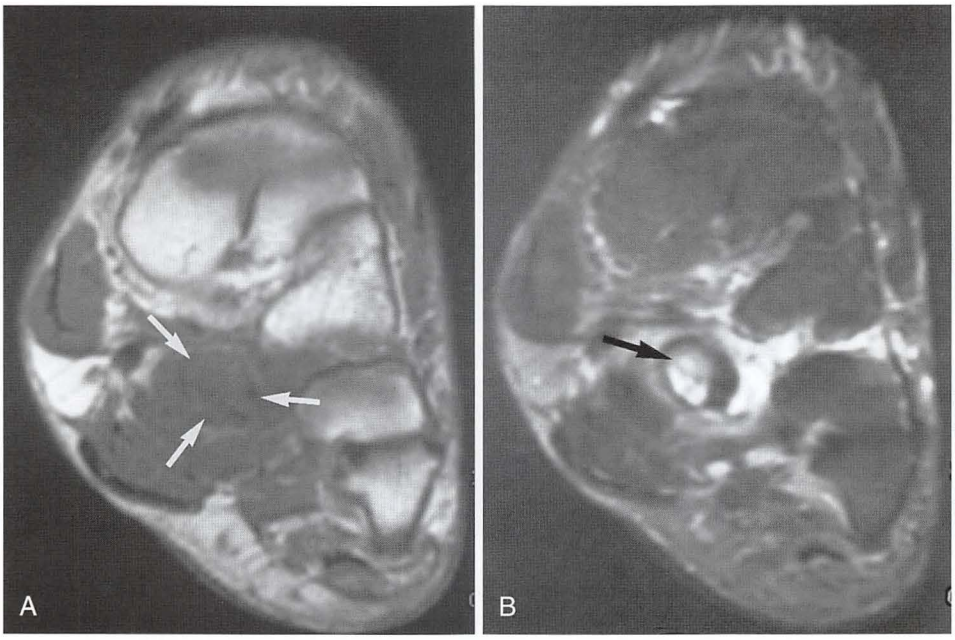

FIGURA 2-5 Ruptura do tendão fibular longo. **A,** A imagem coronal ponderada em T1 através do mediopé demonstra aumento do diâmetro do tendão fibular longo (*setas*). **B,** A imagem coronal com supressão de gordura ponderada em T2 revela sinal de fluido dentro do tendão rompido (*seta*).

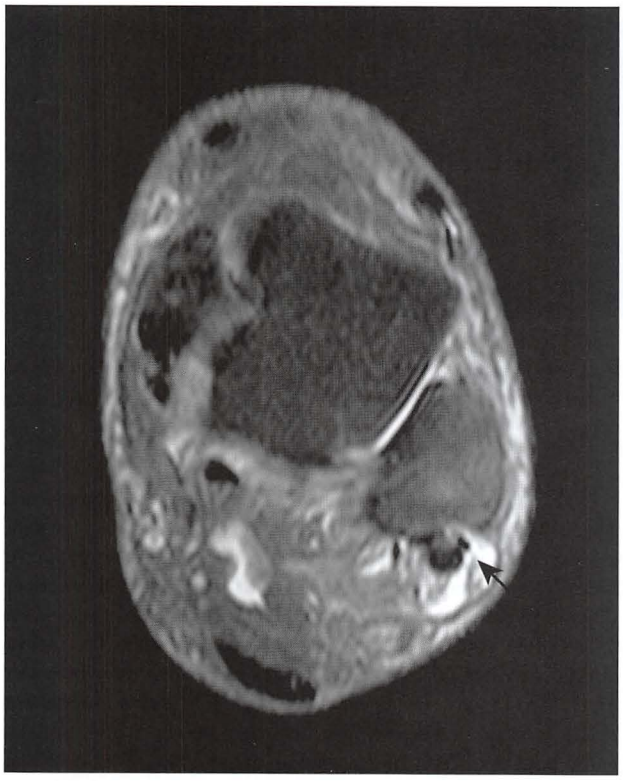

FIGURA 2-6 Ruptura do tendão fibular curto. A imagem axial ponderada em densidade de prótons com supressão de gordura no nível da articulação do tornozelo mostra uma divisão longitudinal do tendão fibular curto (*seta*) entre o maléolo lateral anteriormente e o tendão fibular longo posteriormente.

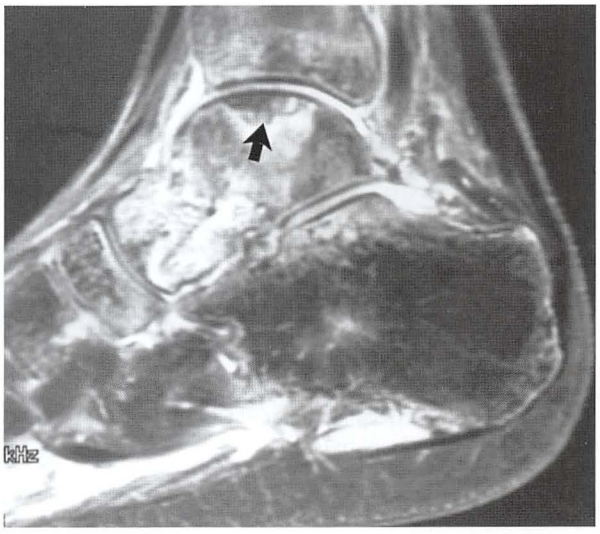

FIGURA 2-7 Osteonecrose do tálus. A imagem ponderada em densidade de prótons com supressão de gordura revela foco de sinal anormal na cúpula talar (*seta*) após a fratura do colo do tálus.

de ainda prover maior especificadade e detalhamento anatômico. A capacidade multiplanar da RM é útil na avaliação do tornozelo e da articulação subtalar. Com imagens de alta qualidade, a excelente caracterização de lesões osteocondrais do tálus pode ser útil no planejamento cirúrgico. Hepple et al. desenvolveram uma classificação das lesões osteocondrais do tálus com base nas evidências da RM. A estabilidade da lesão pode ser inferida pela inspeção da cartilagem articular superficial e a interface óssea subjacente (Fig. 2-8). A tomografia computadorizada desempenha um papel complementar à RM,

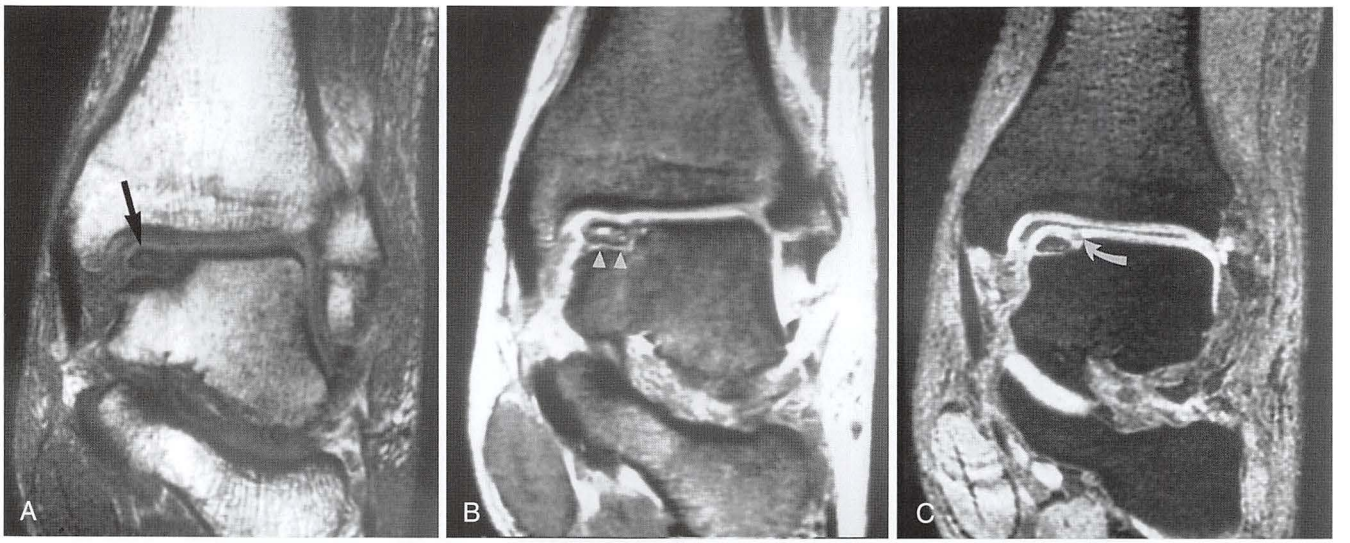

FIGURA 2-8 Osteocondrite dissecante do tálus em um universitário jogador de futebol americano. **A,** A imagem coronal ponderada em T1 mostra fragmento osteocondral na cúpula talar medial. A perda do sinal de gordura sugere esclerose ou fibrose (*seta*). **B,** A imagem coronal com supressão de gordura ponderada em T2 demonstra sinal de fluido entre a lesão e o osso subjacente (*pontas de seta*), indicando fragmento instável. **C,** A técnica coronal *gradient-echo* com supressão de gordura revela sinal anormalmente reduzido (*seta*) na cartilagem articular sobrejacente, indicando defeito confirmado por artroscopia.

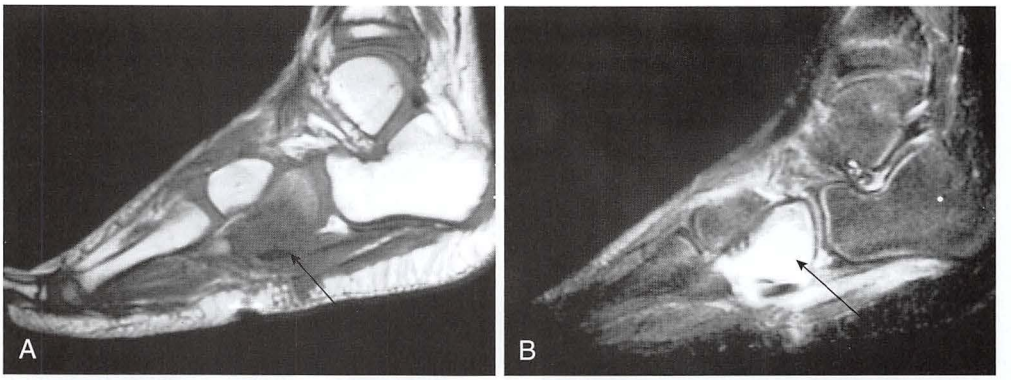

FIGURA 2-9 Osteomielite do cuboide. **A,** A imagem sagital ponderada em T1 mostra sinal anormalmente hipointenso da medula ao longo do cuboide (*seta*). **B,** Imagem sagital ponderada em T2 com supressão de gordura mostrando marcante edema de medula compatível com osteomielite (*seta*).

se houver suspeita de avulsões ósseas ou pequenas calcificações intrarticulares. Outros processos patológicos medulares, tais como a osteonecrose e tumores, também podem ser avaliados.

OUTRAS DOENÇAS DE PÉ E TORNOZELO

Assim como em outras partes do corpo, a RM é uma ferramenta fundamental no manejo de um paciente com um tumor ósseo ou de tecido mole. A informação anatômica multiplanar excelente fornecida pela RM permite a detecção e a definição de massas no pé. Uma massa específica do pé é o neuroma de Morton. Normalmente encontrada no terceiro espaço intermetatarsal distalmente, é na maioria das vezes um diagnóstico clínico baseado na presença de dor na superfície plantar do pé nesse local. Diferentemente da maioria dos outros tumores, esta lesão carece de aumento de sinal nas sequências ponderadas em T2. A avaliação da RM acerca de outras neoplasias será discutida mais adiante neste capítulo.

A RM também é uma modalidade de imagem valiosa na avaliação de pacientes com suspeita de infecção óssea ou nos tecidos moles. Devido à excelente representação da medula óssea, a osteomielite pode ser detectada muito cedo, talvez de 7 a 10 dias antes das anomalias radiográficas serem visíveis (Fig. 2-9). A informação anatômica fornecida pela RM pode auxiliar no planejamento cirúrgico por meio da definição da extensão da doença. Certas sequências de supressão de gordura são tão sensíveis que o edema da medula reativa (osteíte) pode ser visto mesmo antes de osteomielite franca. Apesar de a sensibilidade da RM para a osteomielite se aproximar de 100%, a especificidade relatada é menor. Alguns autores têm sugerido maior confiabilidade em substituição da medula T1 em vez de anormalidade de sinal em T2 (edema) para aumentar a especificidade. Em doentes neuropáticos, a especificidade das alterações de sinal de RM é reduzida; portanto, a propedêutica atual de osteomielite no pé diabético muitas vezes envolve uma combinação de cintilografia, RM, dados laboratoriais e exame físico. Para a avaliação da infecção do tecido mole circundante, a RM é o método de escolha. A adição de sequências aprimoradas com

contraste é útil na fracas definições de coleções/abscessos com fluidos e de tecido desvascularizado ou gangrenado. Embora o pé diabético possa ser um diagnóstico desafiador, o sinal regular da medula à RM exclui a osteomielite com segurança.

JOELHO

O joelho é a região mais estudada do esqueleto apendicular. Bobinas-padrão de extremidades permitem imagens de alta resolução das estruturas internas comumente lesadas do conjunto. O exame RM de rotina do joelho é composto de sequências *spin-echo* obtidas nos planos sagital, coronal e, geralmente, axial. A maioria dos examinadores prefere avaliar os meniscos em cortes sagitais ponderadas em densidade de prótons (*spin*). As imagens sagitais são prescritas num plano paralelo ao curso do ligamento cruzado anterior de aproximadamente 15 graus rodado internamente ao verdadeiro plano sagital. As imagens coronais são úteis na avaliação das estruturas medial e lateral de apoio. A articulação patelofemoral é mais bem observada no plano axial.

CONDIÇÕES PATOLÓGICAS DOS MENISCOS

Uma grande porcentagem de dor no joelho ou deficiência é causada por condições patológicas dos meniscos. Os meniscos são compostos de fibrocartilagem e aparecem como estruturas de baixo sinal em todas as sequências de pulsos. Os meniscos são mais bem estudados em imagens sagital e coronal. Em imagens sagitais, os meniscos aparecem como triângulos negros na porção central da articulação e assumem uma configuração de "gravata borboleta" na periferia da articulação. Muitas vezes podem ser vistas regiões com aumento de sinal dentro da fibrocartilagem normalmente escura dos meniscos. Estas áreas de aumento de sinal foram classificadas como grau 1 (globular), grau 2 (linear) e grau 3. As alterações do sinal dos graus 1 e 2 não se estendem à superfície articular do menisco e, portanto, não representam rupturas. Estas mudanças de sinal correspondem a áreas de degeneração mucoide que não são visíveis artroscopicamente.

Por outro lado, um sinal de grau 3 é uma anormalidade linear que se estende para a superfície articular superior ou inferior. Um sinal de anormalidade grau 3 representa uma ruptura (Figs. 2-10 a 2-12). Embora tenha sido sugerido que as mudanças grau 1 e grau 2 progridam para rupturas meniscais, os exames de acompanhamento não mostraram essa progressão. Geralmente, anormalidades de sinal vistas em apenas uma imagem não devem ser consideradas rupturas, a menos que haja distorção anatômica associada do menisco. O menisco deve ser definido pela localização (corno anterior, corpo, corno posterior, borda livre, periferia) e pela orientação (horizontal, vertical, radial, complexa). Deve-se suspeitar de complicações de rupturas, como fragmentos deslocados (rupturas em alça de balde, fragmentos mediais desviados inferiormente), quando a parte reta do menisco é pequena ou truncada. Um exame cuidadoso da articulação, muitas vezes no plano coronal, irá revelar os fragmentos mesniscais deslocados e hipointensos (Figs. 2-13 e 2-14). A sensibilidade e a especificidade da RM na detecção de lesões meniscais rotineiramente ultrapassam os 90%.

Os estudos mostraram que muitos fatores afetam a precisão de RM com relação à avaliação do menisco, incluindo a experiência tanto do radiologista nos estudos de interpretação como do ortopedista no momento em que está realizando a artroscopia. Existem muitas armadilhas na interpretação. Ao estudar as partes centrais dos meniscos, o ligamento meniscofemoral e o ligamento meniscal transverso podem criar problemas. A separação meniscocapsular muitas vezes é difícil de detectar na ausência de uma separação completa e do corpo livre meniscal resultante. Os idosos muitas vezes apresentam um grande aumento de sinal intrameniscal que pode ser confundido com uma

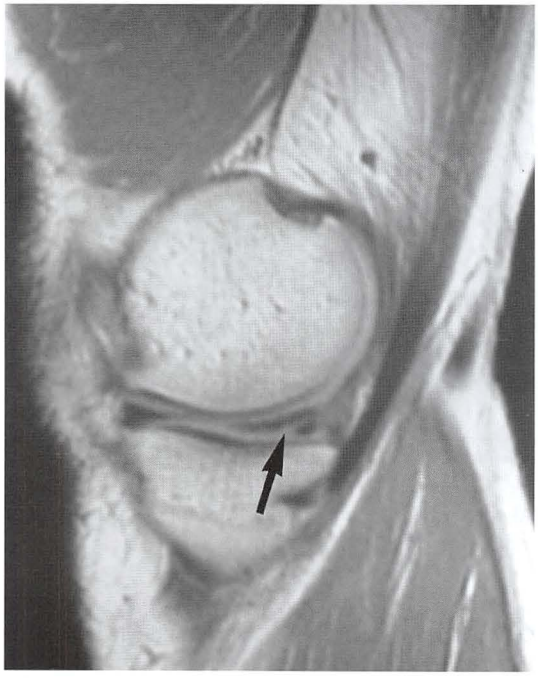

FIGURA 2-10 Ruptura meniscal. A imagem sagital ponderada em densidade de prótons demonstra aumento de sinal linear atravessando o corno posterior do menisco medial, indicando ruptura oblíqua (*seta*).

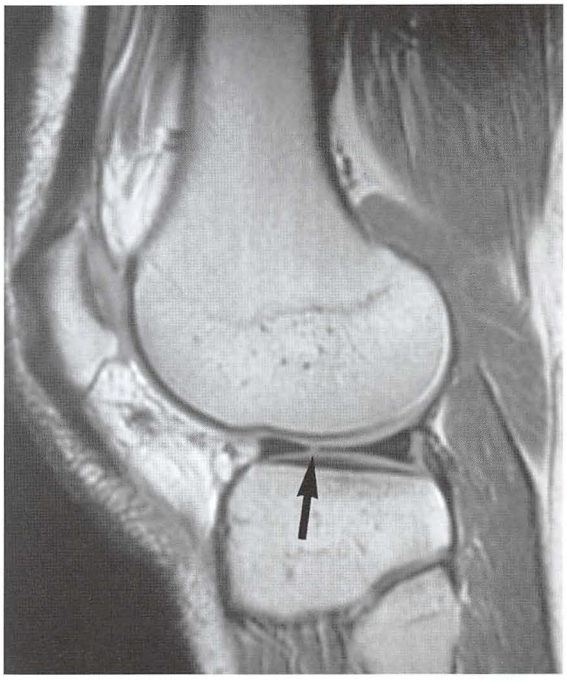

FIGURA 2-11 Ruptura meniscal. A imagem sagital ponderada em densidade de prótons revela um pequeno defeito na borda livre do corpo do menisco lateral, indicando ruptura radial (*seta*).

FIGURA 2-12 Cisto meniscal. A imagem sagital do joelho com supressão de gordura ponderada em densidade de prótons mostra um cisto meniscal hiperintenso (*seta grossa*) adjacente ao menisco medial. Existe ruptura associada na superfície articular inferior do menisco (*seta curva*).

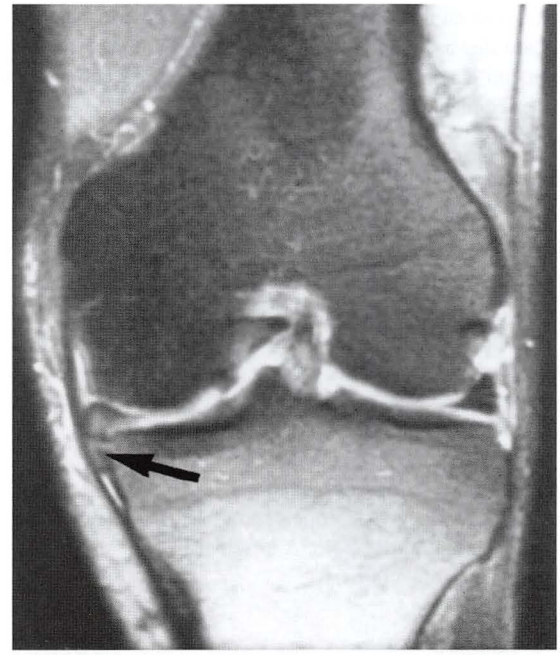

FIGURA 2-14 Fragmento do menisco medial deslocado inferiormente. A imagem ponderada com supressão de gordura em densidade de prótons demonstra parte do menisco medial deslocada inferior e profundamente ao ligamento colateral medial (*seta*).

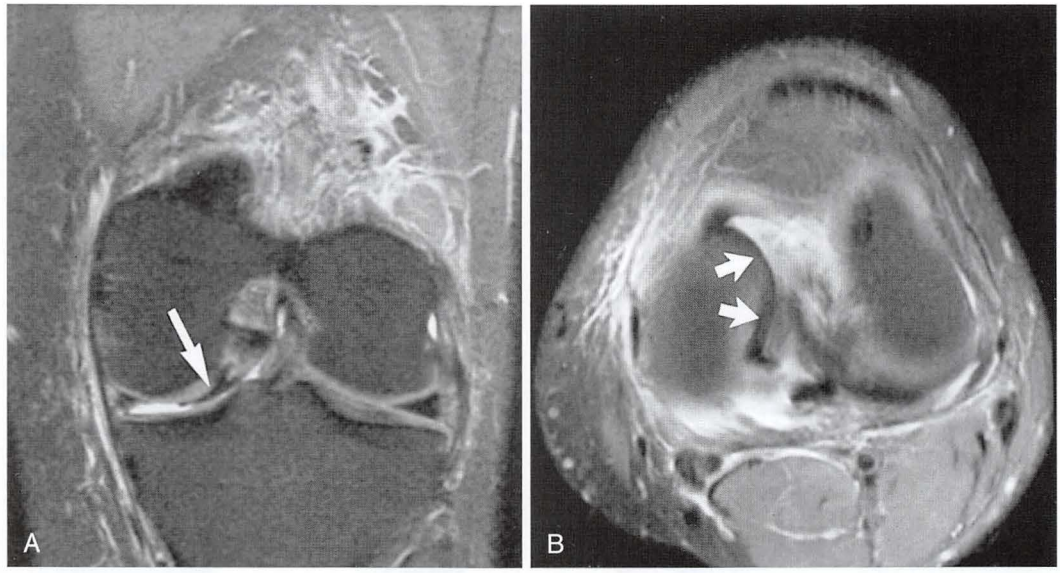

FIGURA 2-13 Ruptura em alça de balde do menisco medial. As imagens **(A)** coronal e **(B)** axial ponderadas em densidade de prótons com supressão de gordura demonstram parte centralmente deslocada de menisco medial (*setas*).

ruptura. A especificidade da RM para ruptura meniscal é reduzida em pacientes que se submeteram anteriormente à cirurgia do menisco. A maioria dos examinadores, no entanto, continua a confiar na RM de tais pacientes, tendo cautela com os meniscos que têm maior grau de ressecção cirúrgica. O conhecimento de qualquer histórico de debridamento meniscal ou reparação prévia pode afetar a interpretação do exame e deve ser fornecido ao médico para interpretação. Ocasionalmente, a injeção intra-articular de gadolínio (artrorressonância magnética) pode ajudar a diferenciar as rupturas cicatrizadas ou reparadas de novas lesões.

Outras anormalidades morfológicas dos meniscos e estruturas adjacentes são muito bem mostradas na RM. O menisco discoide alargado ou achatado anormalmente é visto mais comumente no lado lateral. Embora a configuração em "gravata de borboleta" do menisco lateral no plano sagital em mais de três imagens adjacentes indique um menisco discoide, a secção transversal geralmente

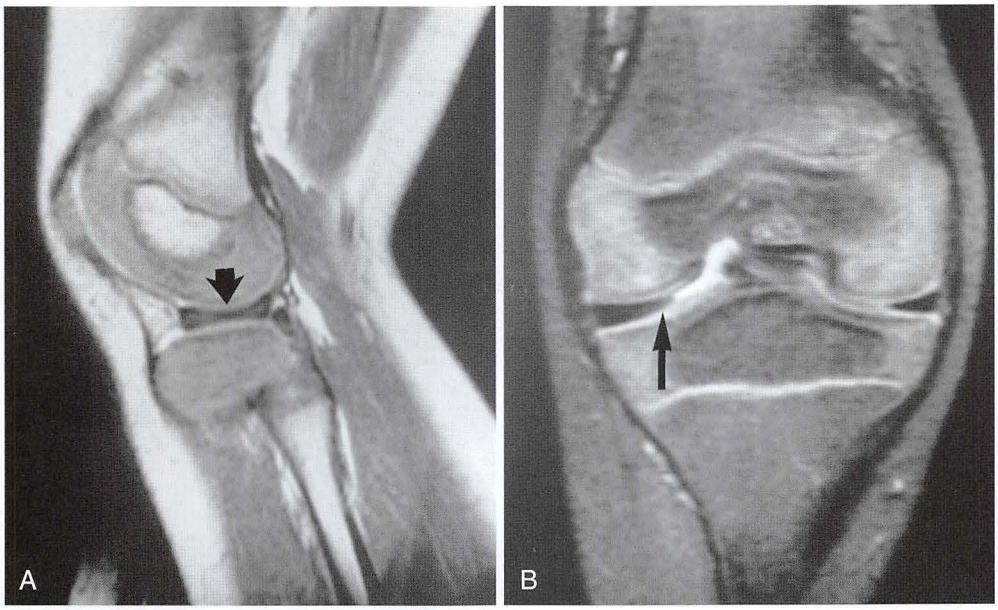

FIGURA 2-15 Menisco discoide em menino de 3 anos de idade. **A,** A imagem sagital ponderada em densidade de prótons revela menisco lateral espesso anormalmente (*seta*). **B,** A imagem coronal ponderada em densidade de prótons com supressão de gordura demonstra extensão do menisco discoide central (*seta*) na parte de suporte de carga do compartimento lateral.

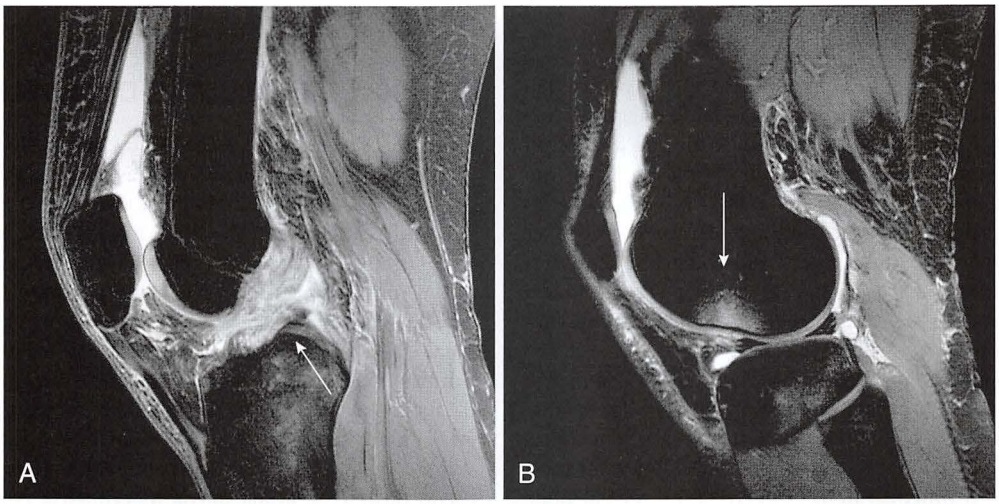

FIGURA 2-16 Ruptura aguda do ligamento cruzado anterior. **A,** A imagem ponderada em densidade de prótons com supressão de gordura mostra fibras distorcidas irregulares do LCA rompidas (*setas*). **B,** Edema da medula óssea hiperintenso no côndilo femoral lateral (*seta*) é um sinal secundário visto frequentemente com a lesão aguda do LCA.

anormal é bastante evidente nas imagens coronais (Fig. 2-15). Os cistos meniscais, que geralmente estão associados com e adjacentes a lesões meniscais, muitas vezes podem ser facilmente vistos como coleções discretamente hiperintensas em T2 localizadas medialmente ou lateralmente (Fig. 2-12).

LESÃO DO LIGAMENTO CRUZADO

A RM é o único meio de demonstrar os ligamentos cruzados por imagens não invasivas. Como descrito anteriormente, o plano de imagem sagital do exame do joelho é prescrito para aproximar o plano do ligamento cruzado anterior (LCA). O LCA normal aparece como uma faixa linear de fibras hipointensas intercaladas com áreas de sinal intermediário. O LCA cursa de sua inserção femoral no côndilo lateral na extensão posterior da fossa intercondilar ao aspecto anterior da eminência tibial. Nas imagens sagitais, a orientação da LCA normal é paralela ao teto da fossa intercondilar. Os sinais confiáveis de ruptura do LCA incluem um curso anormal horizontal, uma ondulação ou aparência irregular, ou lacunas cheias de líquido em um ligamento descontínuo (Fig. 2-16). Rupturas crônicas podem revelar espessamento ligamentar sem edema ou, muitas vezes, completa atrofia. Existem vários sinais secundários de ruptura do LCA. Em lesões agudas, as contusões ósseas são manifestadas como regiões de edema na região óssea subcondral, tipicamente no compartimento lateral. A cartilagem da superfície articular deve ser cuidadosamente inspecionada para sinais de lesão. Essas contusões ósseas normalmente

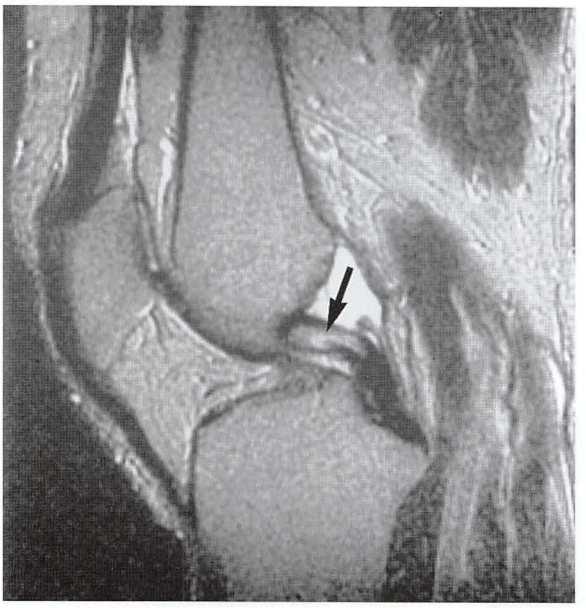

FIGURA 2-17 Ruptura do ligamento cruzado posterior. A imagem sagital ponderada em T2 mostra sinal luminoso anormal (*seta*) no interior normalmente escuro do ligamento cruzado posterior. Também é visto fluido sobre a extensão proximal do LCP parcialmente roto.

FIGURA 2-18 Ruptura do ligamento colateral medial. Em imagem coronal com supressão de gordura ponderada em densidade de prótons, é demonstrada uma ruptura completa da porção proximal do ligamento colateral medial (*seta*); essa aparência sugere uma lesão de grau 3 ao LCM.

desaparecem dentro de 6 a 12 semanas de lesão. A translação anterior da tíbia em relação ao fêmur, equivalente imaginológico do sinal de gaveta, é altamente específica das rupturas agudas ou crônicas. Muitas vezes estão presentes curvaturas do ligamento cruzado posterior, mas este sinal é mais subjetivo. Embora geralmente mais bem avaliado no plano sagital, o LCA pode e deve ser visto também nos planos coronal e axial. Em grandes séries correlacionadas com dados de artroscopia, a RM alcançou uma acurácia de 95% na avaliação das condições patológicas do LCA Infelizmente, como ocorre com frequência com o exame físico, a RM muitas vezes não é útil na diferenciação das rupturas parciais e completas. A RM pode representar precisamente o LCA reconstruído dentro da fossa intercondilar e definir a posição dos túneis ósseos. Um enxerto redundante ou ausente à RM sugere falência do enxerto. Como o processo de revascularização normal pode resultar em áreas de sinal aumentado dentro e ao redor do enxerto, as alterações edematosas no período pós-operatório imediato devem ser interpretadas com cautela.

Em extensão, o ligamento cruzado posterior é uma banda suavemente curva de tecido fibroso que aparece como uma estrutura homogênea hipointensa de espessura uniforme no corte sagital da RM. A descontinuidade do ligamento ou sinal de fluido dentro de sua substância indica uma ruptura (Fig. 2-17). No plano de imagem coronal, o ligamento colateral medial (LCM) aparece como uma banda fina escura de tecido estreitamente aplicada à periferia do menisco medial. Lesões leves resultam em edema sobre o ligamento de outra maneira normal. Um forte estiramento ou ruptura provoca o espessamento ligamentar ou descontinuidade franca (Fig. 2-18). Apesar das lesões de graus leves ao LCM se correlacionarem bem com o que é visto na RM, a imagem é menos precisa na classificação de lesões mais graves. Lesões das estruturas de suporte laterais, incluindo o ligamento colateral fibular, a banda iliotibial, o bíceps femoral e o tendão poplíteo, também são retratadas com a RM.

OUTROS PROBLEMAS DO JOELHO

Os ferimentos graves no mecanismo extensor do joelho são clinicamente óbvios; mas, quando há suspeita de ruptura parcial dos tendões patelar ou quadricipital, a RM pode confirmar o diagnóstico. A descontinuidade das fibras tendíneas e a existência de fluido em uma lacuna dentro do tendão são vistas como rupturas completas. As rupturas incompletas mostram espessamento do tendão com edema intercalados. Geralmente, a tendinite demonstra espessamento do tendão, enquanto o sinal normal baixo é mantido. Posteriormente, cistos poplíteo ou de Baker são observados na face medial da fossa poplítea. Esses cistos podem romper para os músculos gastrocnêmio, imitando tromboflebite. A RM demonstra fluido dissecante para este músculo da panturrilha. Todo cuidado deve ser usado quando se avalia massa hiperintensa poplítea da fossa T2 porque outras lesões, como aneurismas da artéria poplítea e tumores, são comuns neste local. A demonstração do colo de um cisto poplíteo e de sua comunicação com a articulação entre o gastrocnêmio medial e o tendão semimembranoso vai evitar potenciais erros de diagnóstico (Fig. 2-19).

Outros problemas potenciais no joelho para os quais a RM é adequada são osteonecrose, patologias sinoviais, contusões ósseas (Fig. 2-20), e fraturas ocultas (Fig. 2-21). A RM coronal e sagital direta é útil para avaliar as complicações das lesões fisárias em crianças (Fig. 2-22) e para demonstrar osteocondrite dissecante. Sequências ponderadas em T2 ou *gradient-echo* podem mostrar o líquido que envolve um fragmento instável. A RM também é útil na determinação da integridade da cartilagem articular. A sequência ponderada em densidade de prótons com supressão de gordura é mais comumente usada na avaliação de cartilagem hialina no exame de rotina no joelho. Sequências com supressão de gordura, *fast spin-echo*, próton ou *gradient-echo* obtidas com a técnica volumétrica são úteis para a avaliação da cartilagem articular no joelho e de muitas outras articulações (Fig. 2-23; veja também Fig. 2-8). Corpos livres são

mais bem observados na presença de derrame articular com as radiografias convencionais como referência. As novas técnicas de imagem da cartilagem, tais como mapeamento T2 e ressonância magnética com gadolínio de cartilagem (D-GEMRIC), ainda não têm aceitação geral por causa do tempo adicional necessário para executar as sequências ou da adição de contraste intravenoso ou intra-articular no exame.

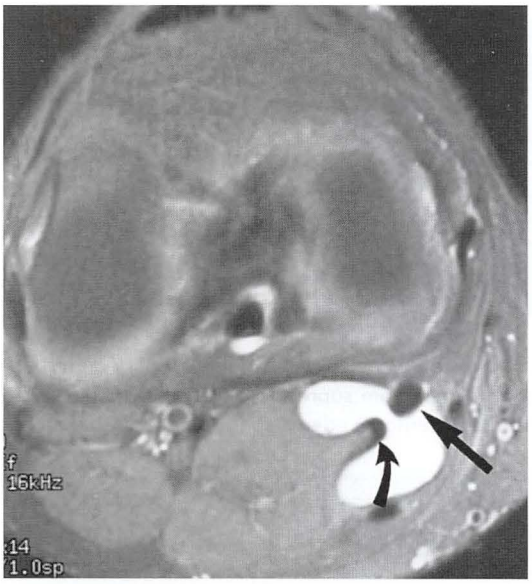

FIGURA 2-19 Cisto da fossa poplítea. Imagem axial ponderada em padrão de densidade de prótons demonstra um fluido hiperintenso que se estende do joelho à fossa poplítea entre o tendão semimembranoso (*seta reta*) e o tendão gastrocnêmio medial (*seta curva*).

QUADRIL

A RM tornou-se uma ferramenta extremamente útil para a avaliação do quadril e da pelve. Com a capacidade insuperável de imagem da medula no fêmur proximal, a RM pode detectar um espectro de patologias do quadril. Ao avaliar pacientes para processos que podem ser bilaterais, como osteonecrose, ou condições que possam envolver o sacro ou as articulações sacroilíacas, o exame deve incluir tanto os quadris quanto toda a pelve. Quando disponíveis, as bobinas de superfície como um tronco, ou uma grande bobina envoltório de modelo *phased array*, combinam um sinal melhorado para imagens de alta resolução juntamente com uma grande cobertura de campo de visão. Para os pacientes com suspeita de condições unilaterais, tais como fraturas por estresse do fêmur ou suspeita de traumatismo oculto, um estudo unilateral com um campo de visão menor é desejável e as bobinas de superfície são obrigatórias. As sequências de *spin-echo* geralmente são realizadas em planos axiais e coronais. As imagens sagitais são bastante úteis na investigação de osteonecrose.

OSTEONECROSE

Uma das indicações mais frequentes para o diagnóstio por imagem do quadril é a avaliação de osteonecrose, pois o diagnóstico precoce é desejável se o tratamento conservador ou cirúrgico for considerado. Embora as radiografias iniciais sejam muitas vezes normais, cintilografia ou RM podem confirmar o diagnóstico. Das duas técnicas, a RM é a mais sensível na detecção de osteonecrose precoce e a que melhor destaca a extensão da necrose da medula.

A porcentagem do envolvimento da cortical de suporte de carga da cabeça do fêmur definida pela RM pode ser útil na previsão do prognóstico e no valor da intervenção cirúrgica. Nas imagens ponderadas em T1, o aparecimento clássico de osteonecrose à RM é o de uma região geográfica com diminuição do sinal medular ósseo dentro da gordura normalmente brilhante da cabeça do fêmur (Fig. 2-24). Essa área de sinal anormal frequentemente é rodeada

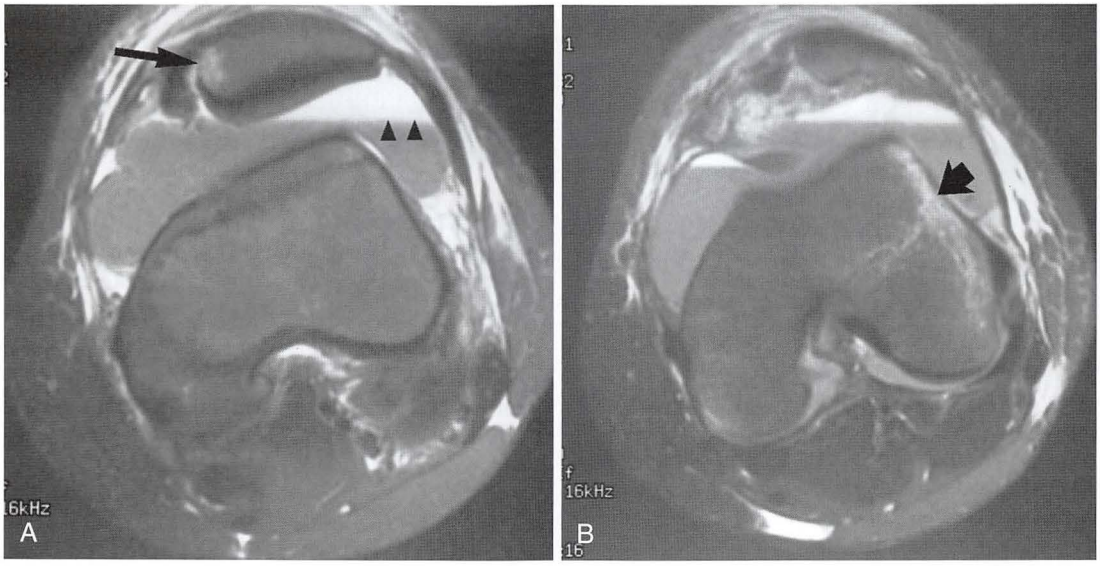

FIGURA 2-20 Luxação patelar. **A** e **B,** As imagens axiais com supressão de gordura ponderada em densidade de prótons através da articulação femoropatelar demonstram regiões de sinal aumentado, representando edema da medula óssea abaixo da faceta medial da patela (*seta longa*) e na face lateral do côndilo femoral lateral (*seta grossa*). Este padrão de contusão óssea indica um recente deslocamento lateral da patela. Observe o nível de hematócrito no edema articular (*pontas de seta*).

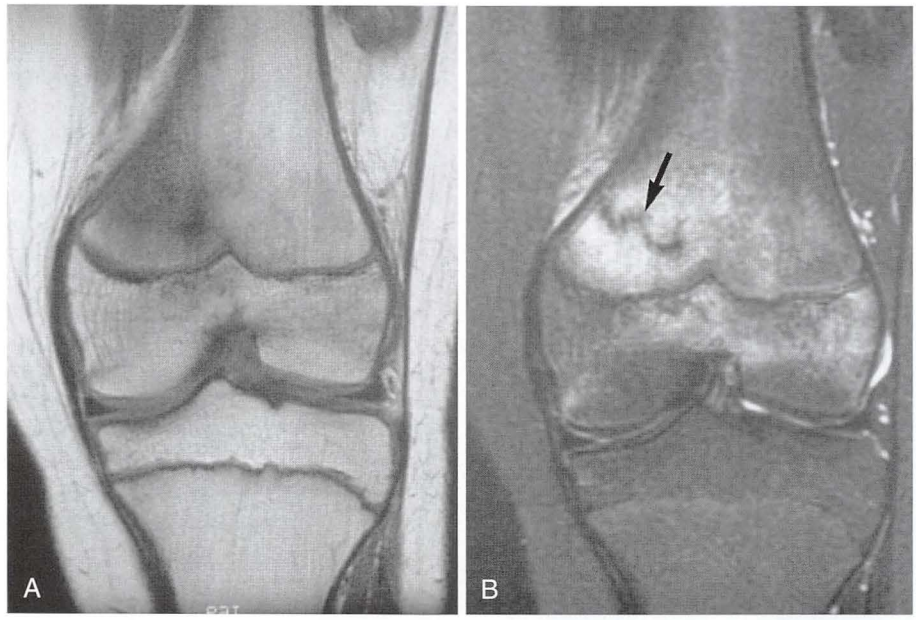

FIGURA 2-21 Fratura Salter II oculta do fêmur distal em um menino de 14 anos de idade. **A,** A imagem coronal ponderada em T1 revela sinal reduzido mal definido em metáfise medial distal do fêmur. **B,** A imagem com supressão da gordura ponderada em T2 demonstra fratura hipointensa irregular (*seta*) cercada por edema de medula hiperintenso. O edema continua ao longo da fise lateral, indicando extensão da fratura.

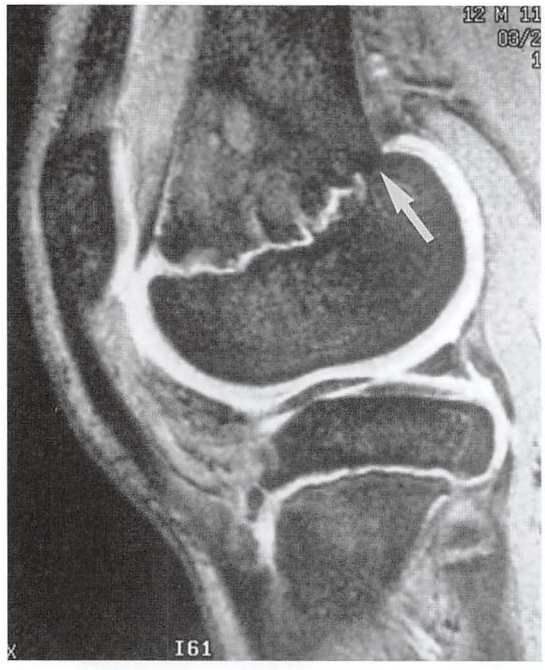

FIGURA 2-22 Barra fisária em menino de 12 anos de idade. A imagem sagital *gradient-echo* do joelho demonstra interrupção da extensão posterior da fise femoral distal (*seta*). A ponte óssea resultou em posterior angulação da superfície articular do fêmur distal. As cartilagens articular e fisária exibem sinal aumentado com a maioria das técnicas de *gradient-echo*.

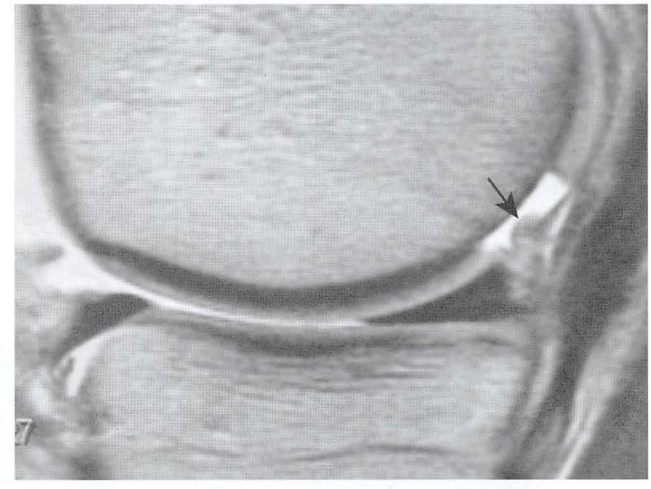

FIGURA 2-23 Lesão condral. Imagem sagital em densidade de prótons com supressão de gordura do joelho revela um pequeno defeito de espessura total cheio de líquido bem definido na cartilagem articular do côndilo femoral posteromedial (*seta*).

por uma banda de baixo sinal, que representa o osso isquêmico. As imagens ponderadas em T2 revelam uma segunda banda interna de alta intensidade, e a aparência resultante tem sido chamada de sinal da "dupla linha". Este sinal é patognomônico de osteonecrose. A área central do osso necrótico pode demonstrar vários padrões de sinais ao longo do curso da doença de acordo com o grau de hemorragia, gordura, edema, ou fibrose. Achatamento da cabeça femoral, perda de cartilagem, edema medular reativo e derrame articular são vistos em casos mais avançados de osteonecrose.

OSTEOPOROSE TRANSITÓRIA

Uma segunda condição também bem representada pela RM é a osteoporose transitória do quadril. Este processo unilateral, descrito inicialmente em gestantes no terceiro trimestre, é mais comumente visto em homens de meia-idade. A osteoporose transitória é um

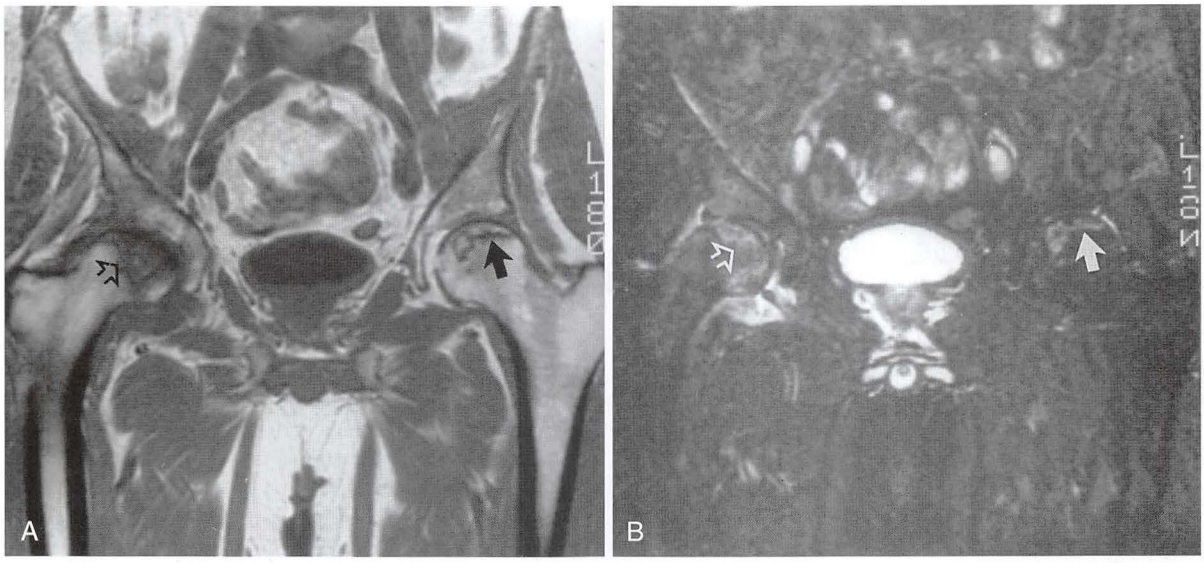

FIGURA 2-24 Osteonecrose bilateral da cabeça femoral induzida por corticosteroides. **A** e **B,** As imagens coronais ponderadas em T1 e as imagens de recuperação de inversão através de ambos os quadris revelam o foco geográfico da substituição da medula na região de suporte de carga da cabeça femoral esquerda, indicando osteonecrose (*setas sólidas*). Uma doença mais avançada é observada na cabeça direita do fêmur com o colapso da superfície articular, edema da medula adjacente (*setas abertas*) e derrame articular.

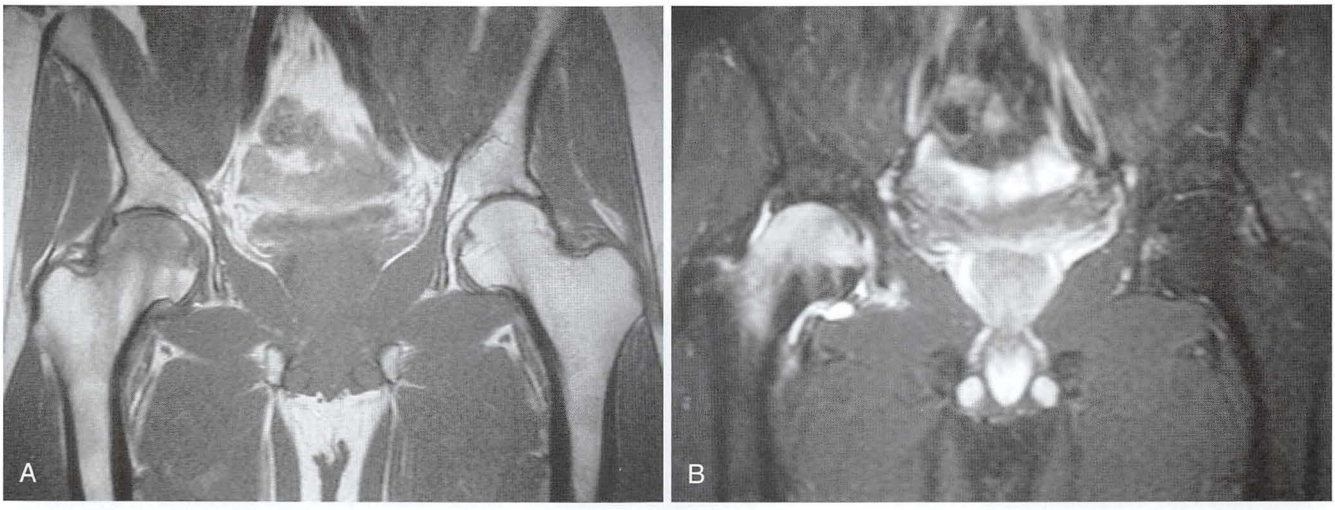

FIGURA 2-25 Osteoporose transitória do quadril em um homem de 30 anos de idade. **A,** A imagem coronal ponderada em T1 revela redução da intensidade do sinal dentro da cabeça e colo do fêmur direito. **B,** A sequência de recuperação de inversão coronal demonstrou um edema de medula óssea hiperintenso em um padrão mais difuso que o visto em osteonecrose.

processo autolimitante de etiologia incerta, e muitos pacientes têm posterior envolvimento de articulações próximas, como o quadril oposto. Devido a essas características, alguns autores têm sugerido que a doença esteja relacionada com distrofia simpaticorreflexa e menos comumente com osteoporose regional migratória. As radiografias iniciais podem ser normais ou revelar uma osteopenia difusa da cabeça femoral com a preservação do espaço articular. A aparência à RM é de edema difuso na cabeça do fêmur se estendendo para a região intertrocantérica. Na osteoporose transitória, geralmente não estão presentes alterações focais de sinal à RM como as vistas na osteonecrose. Raramente, uma pequena lesão focal, e frequentemente linear, na região medular subcortical de suporte de carga da cabeça do fêmur indica uma fratura por insuficiência no osso desmineralizado. Sequências ponderadas em T1 retratam edema difuso como relativo baixo sinal contrastando com fundo medular gorduroso. O edema se torna hiperintenso nas imagens ponderadas em T2 e é acentuado quando as técnicas de supressão de gordura são utilizadas (Fig. 2-25). Esta aparência de medula foi denominada como um *padrão de edema de medula óssea*. Relatos de casos raros documentaram este padrão, que se apresenta como a fase mais inicial da osteonecrose. Por esta razão, se as radiografias iniciais são normais, repetir as imagens 6 a 8 semanas após o início dos sintomas deve demonstrar a osteopenia da cabeça do fêmur, confirmando o diagnóstico de osteoporose

transitória. A osteoporose transitória do quadril geralmente se resolve sem tratamento dentro de 6 meses, e as radiografias e a aparência da RM voltam ao normal.

TRAUMATISMO

Frequentemente, a RM pode ser útil na avaliação do quadril após traumatismo. As radiografias são frequentemente negativas ou não conclusivas para fratura do fêmur proximal em idosos. Embora a cintilografia óssea tenha sido usada para confirmar ou excluir a fratura, este estudo pode ser falsamente negativo em pacientes idosos nas primeiras 48 horas após a lesão. As anormalidades da RM são aparentes imediatamente, com áreas lineares de baixo sinal facilmente visíveis na medula gordurosa nas imagens ponderadas em T1 e edema circundante visto nas imagens ponderadas em T2 (Fig. 2-26). Além disso, a informação anatômica fornecida pode ajudar a determinar o tipo de fixação exigida. De fato, muitas fraturas radiograficamente ocultas posteriormente descobertas por RM são confinadas ao trocânter maior ou transversais incompletas no colo do fêmur, sendo, em alguns pacientes, tratadas de forma conservadora.

Um grande esforço é direcionado para a avaliação do labrum acetabular. As revisões originais da acurácia da RM convencional na avaliação das condições patológicas labrais foram decepcionantes porque ainda não havia imagens com grande campo de visualização e com uma resolução adequada. O advento da artrorressonância com bobina de superfície ou técnica *phased array* melhorou muito a visualização do labrum cartilaginoso. Infelizmente, a geometria do labrum do quadril demonsta uma ampla gama de variação normal, mesmo em indivíduos assintomáticos. A maioria das rupturas labrais é encontrada no labrum anterior ou anterolateral, e esses segmentos labrais devem ser cuidadosamente avaliados para a presença de fendas intralabrais profundas ou irregulares sugestivas de uma ruptura labral. Muitas vezes estão presentes regiões adjacentes de delaminação acetabular na cartilagem e elas podem ser difíceis de examinar. Em pacientes com sintomas mecânicos no quadril ou possível impacto anterior, a adição de uma injeção do anestésico no momento da artrografia é útil para confirmar a origem da dor intra-articular. Portanto, neste momento, a artrorressonância do quadril combinada com injeção anestésica para o diagnóstico parece ser a técnica mais apropriada no tratamento da lesão labral e do impacto femuroacetabular.

COLUNA VERTEBRAL

A RM da coluna vertebral é responsável por uma grande porcentagem de exames na maioria dos centros. A RM permite uma avaliação não invasiva da coluna vertebral e do canal espinhal, incluindo a medula espinhal. A anatomia da coluna vertebral, medula, raízes nervosas e ligamentos da coluna vertebral é complexa. Como essas estruturas cruciais são pequenas e podem ter seu diagnóstico por imagem feito adequadamente com o uso de bobinas de superfície, a coluna vertebral geralmente é dividida em três seções: cervical, torácica, e lombar. Os estudos das colunas torácica e lombar são realizados com bobinas de superfície convencionais ou *phased array*. A coluna cervical é mais bem estudada com uma bobina posterior cervical com contornos específicos ou com uma bobina de cabeça/pescoço circunferencial. Os exames da coluna vertebral incluem a série obtida tanto em axial quanto sagital. As imagens coronais podem ser úteis em doentes com escoliose significativa. Não há correta construção da visualização e a composição do estudo depende de muitos fatores, incluindo o tipo e a intensidade do campo do ímã, a disponibilidade de material (bobinas) e de *software*, e as preferências do examinador. No entanto, todos os estudos devem produzir imagens que possam detectar e definir condições patológicas do cordão medular, saco tecal, corpos vertebrais e discos intervertebrais.

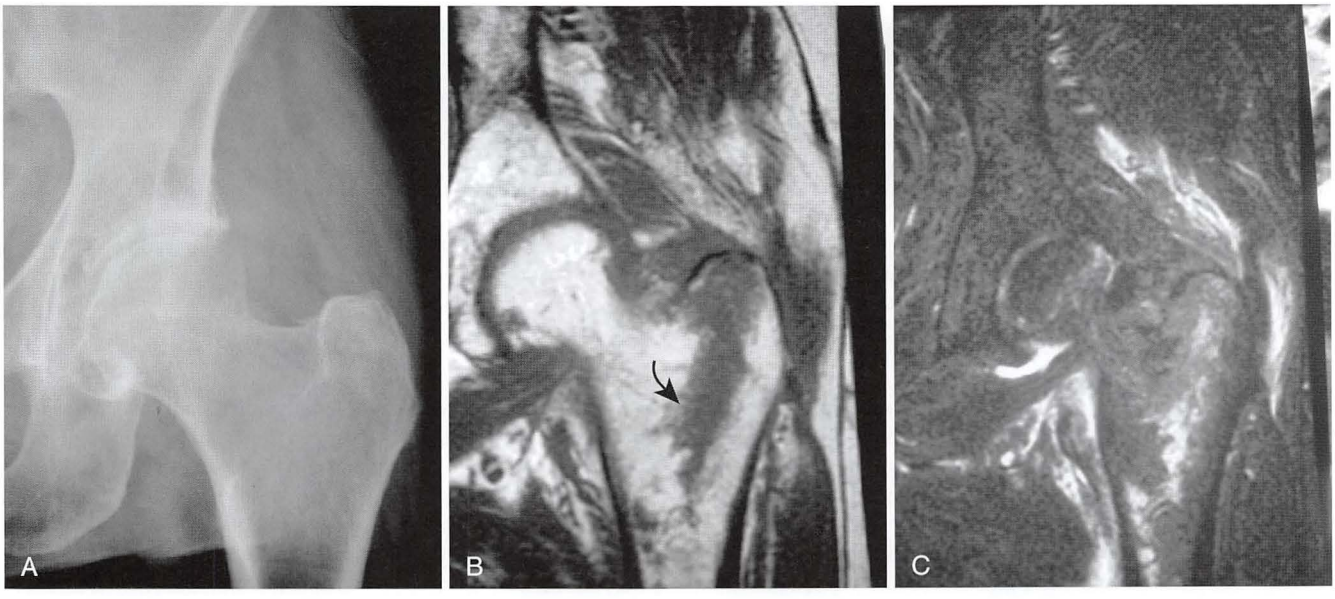

FIGURA 2-26 Fratura do colo femoral radiograficamente oculta em uma mulher idosa. **A,** Uma questionável ruptura cortical é observada na radiografia do quadril esquerdo, obtida após a queda. **B,** A imagem coronal ponderada em T1 confirma maior fratura no trocânter, manifestada como banda orientada verticalmente de sinal reduzido (*seta curva*) em relação ao sinal de gordura brilhante normal do colo do fêmur. **C,** A sequência coronal de recuperação de inversão mostra edema na fratura.

DOENÇA DO DISCO INTERVERTEBRAL

A indicação mais comum para RM da coluna vertebral é a avaliação de doença do disco intervertebral. A RM é atualmente o procedimento de escolha para a triagem de pacientes com lombalgia ou ciatalgia. Nas colunas lombar e torácica, a RM suplantou a mielografia por TC por ser não invasiva e menos dispendiosa. A combinação de alto contraste de tecidos moles e de alta resolução permite a avaliação ideal dos discos intervertebrais, raízes nervosas, ligamento longitudinal posterior e forame intervertebral. Além disso, a RM proporciona excelente delineação da medula espinhal. Por causa de estruturas ósseas, como osteófitos e fragmentos de ossos, a mielografia por TC é, ainda, ocasionalmente útil em pacientes com radiculopatia na coluna cervical. Independentemente da região da coluna que está sendo avaliada, cortes sagitais fornecem uma avaliação inicial dos discos intervertebral e do ligamento longitudinal posterior. Devido ao seu alto teor de água, um disco normal apresenta sinal hipertenso nas imagens ponderadas em T2. O processo de envelhecimento resulta em uma ressecamento gradual do material do disco e, por conseguinte, a perda desse sinal. Hérnias discais ou extrusas aparecem como massas convexas ou polipoides estendendo-se posteriormente para o espaço epidural ventral, frequentemente mantendo uma intensidade de sinal semelhante à do disco de origem (Fig. 2-27). Cortes sagitais ponderados em T2 ou imagens *gradient-echo* criam um efeito "mielográfico" e são úteis na avaliação do comprometimento do espaço subaracnoide. No entanto, as imagens sagitais ponderadas em T1 devem ser cuidadosamente examinadas para identificar estreitamento do forame neural. A gordura perineural hiperintensa normal no forame oferece excelente contraste com o material mais escuro do disco deslocado. Hérnias discais laterais são mais bem vistas em imagens axiais selecionadas que são localizadas através dos níveis discais. Fragmentos de discos livres aparecem descontínuos com o disco intervertebral, geralmente de sinal T1 intermediário em contraste com o fluido cefalorraquidiano hipointenso. De grande importância nas colunas cervical e torácica é a

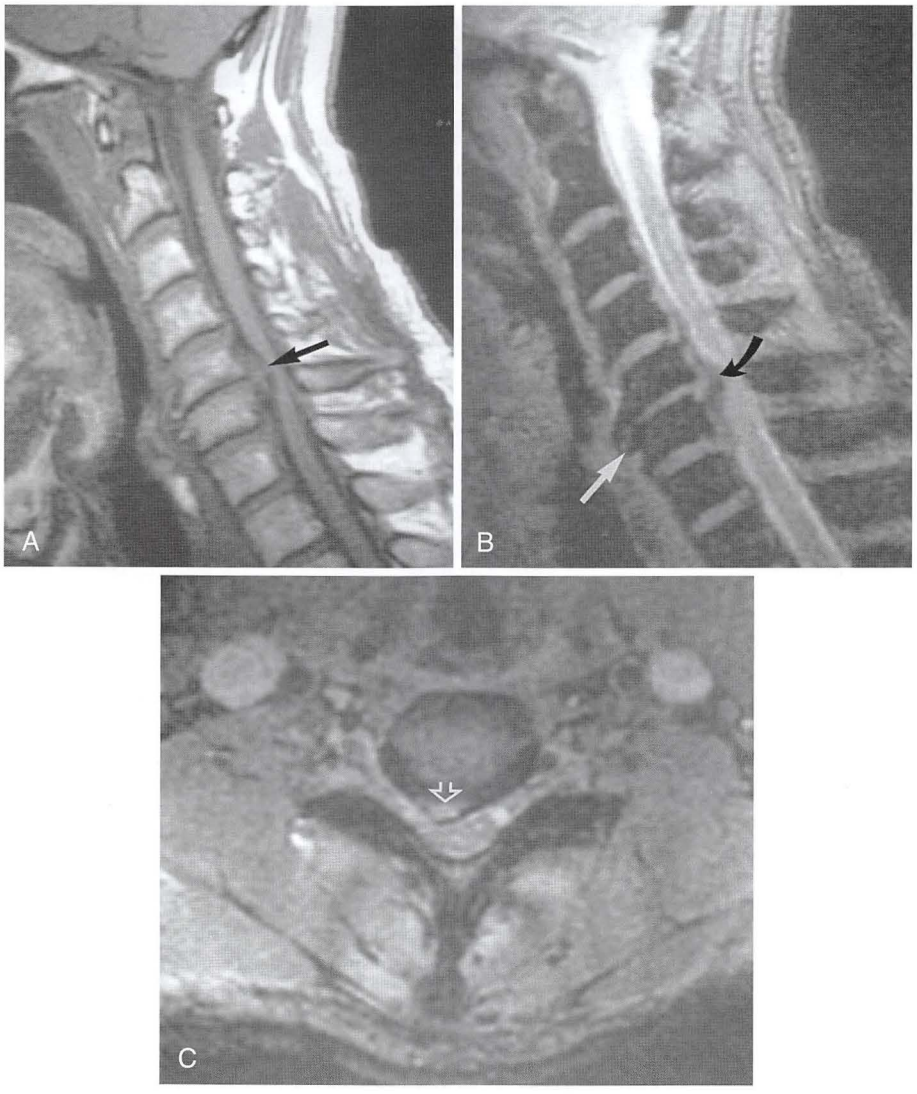

FIGURA 2-27 Extrusão do disco cervical (*hérnia*). **A,** A imagem sagital ponderada em T1 da coluna cervical revela disco C5-C6 extruso (*seta*). **B,** A imagem sagital *gradient-echo* produz efeito "mielográfico", mais uma vez demonstrando material do disco deslocado (seta preta) isointenso de núcleo pulposo. Osteófitos anteriores (*seta branca*) neste nível são acentuados com a técnica *gradient-echo*. **C,** A imagem axial *gradient-echo* mostra extrusão paracentral direita (*seta*) do cordão cervical obliterado.

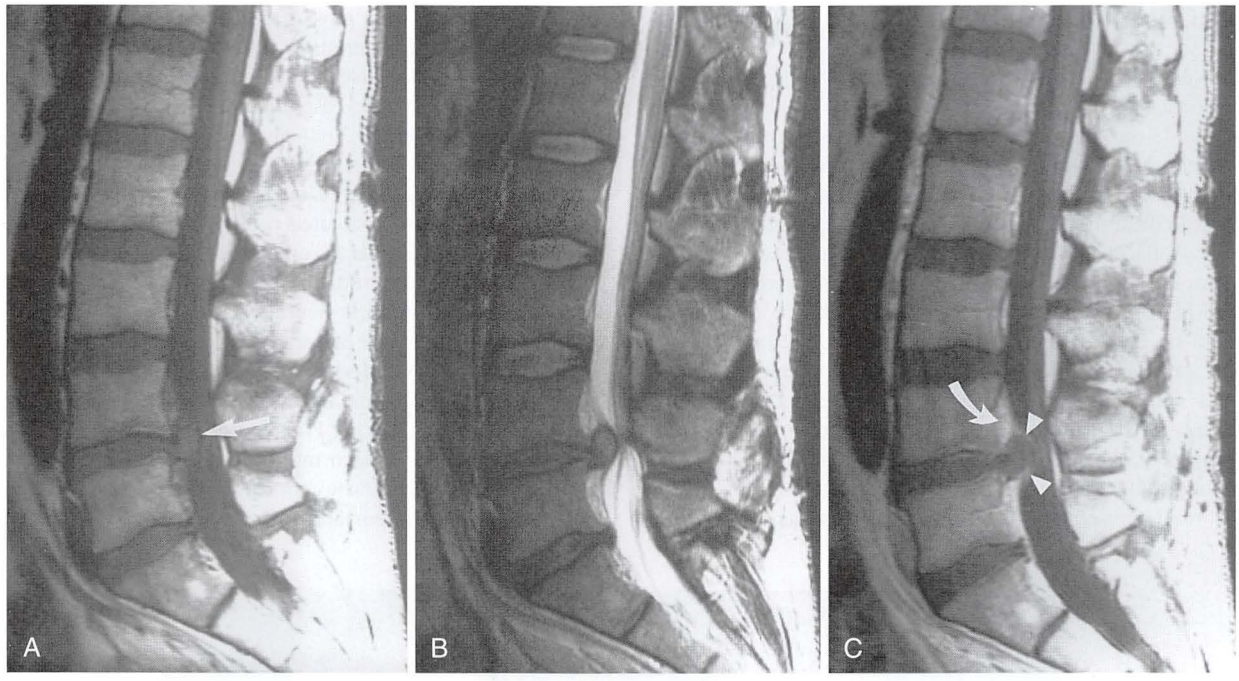

FIGURA 2-28 Extrusão discal lombar recorrente (*hérnia*). **A,** A imagem sagital ponderada em T1 demonstra sinal intermediário no material do disco L4-L5 (*seta*) cercado por líquido cefalorraquidiano hipointenso. **B,** A imagem sagital ponderada em T2 mostra o disco deslocado com material adjacente ao disco intervertebral. O fluido cefalorraquidiano hipointenso proporciona maior contraste. **C,** A imagem sagital ponderada em T1 após a administração de gadolínio demonstra a valorização do plexo venoso epidural (*seta curva*) e o tecido de granulação sobrejacente (*pontas de seta*), mas sem realce do material do disco.

capacidade da RM de detectar significativo comprometimento da medula espinhal. O edema dentro da medula é facilmente demonstrado como hiperintensidade na ponderação em T2.

A terminologia de condições patológicas do disco intervertebral é confusa. Em um esforço para padronizar a terminologia, Jensen et al. propõem os seguintes termos. Uma *protuberância* é uma extensão circunferencial e simétrica do disco para além do espaço intermédio em torno das placas terminais. Uma *protrusão* é uma extensão focal ou assimétrica do disco para além do espaço intermédio, com a base contra o disco de origem mais ampla que qualquer outra dimensão da protrusão. Uma *extrusão* é uma extensão mais extrema do disco para além do espaço intermédio, com a base contra o disco de origem mais estreita que o diâmetro do próprio material de extrusão ou com nenhuma ligação entre o material e o disco de origem. Finalmente, um *sequestro* refere-se especificamente a um fragmento de disco que está completamente separado do disco de origem.

DORSALGIA PÓS-OPERATÓRIA

Em um paciente com dorsalgia persistente no pós-operatório, devem ser considerados disco residual, hematoma epidural ou abscesso e discite. Antes do advento dos agentes de contraste de gadolínio intravenosos, era muitas vezes impossível fazer a distinção entre o material do disco recorrente ou residual e cicatrizes ao usar mielografia por TC ou RM; no entanto, o uso desses agentes melhorou a avaliação pós-operatória da coluna vertebral. Após a administração de gadolínio, ao se repetirem as imagens ponderadas em T1, normalmente se demonstra uma maior definição da cicatriz ou fibrose (Fig. 2-28). Após o período pós-operatório imediato, o material do disco (na ausência de infecção) não irá aumentar. Por esse motivo, os exames realizados em pacientes com histórico de cirurgia de disco nos últimos 20 anos são feitos com e sem contraste intravenoso. Os hematomas epidurais e os abscessos aparecem como coleções dentro do canal espinhal, demonstrando realce periférico com gadolínio nas imagens ponderadas em T1. Os agentes de contraste de gadolínio também são úteis na avaliação pós-operatória da coluna vertebral para discite. Mudanças no espaço de disco e nas placas vertebrais adjacentes são vistas com frequência após a cirurgia na coluna, mesmo quando não ocorrem complicações, embora a tríade de aumento de sinal da placa terminal do corpo vertebral, aumento de sinal no espaço no disco, e aumento de sinal do ligamento longitudinal posterior seja altamente sugestiva de discite pós-operatória (Fig. 2-29). Muitas vezes é necessária correlação com a taxa de sedimentação de eritrócitos, proteína C-reativa, cintilografia com gálio ou com leucócitos marcados e aspiração percutânea.

Embora o diagnóstico da infecção no espaço do disco em um paciente não submetido a cirurgia em geral seja mais simples e direto, a aparência na RM da doença degenerativa do disco é variada e pode ser confusa. Embora o edema da placa terminal vertebral e até mesmo o realce ocorram na ausência de infecção, a presença de realce do espaço do disco sugere fortemente uma infecção. A infecção piogênica e fúngica/tuberculosa frequentemente está associada com abscessos epidurais e paravertebrais. Na coluna lombar, a extensão para os músculos psoas adjacentes é mais bem demonstrada em sequências axiais ponderadas em T2 porque o fluido e o edema hiperintensos invadem a musculatura normal hipointensa. A propagação subligamentar de infecção com relativa preservação do disco intervertebral deve levantar a suspeita de espondilite tuberculosa. Ambas as infecções piogênicas e tuberculosas demonstram realce

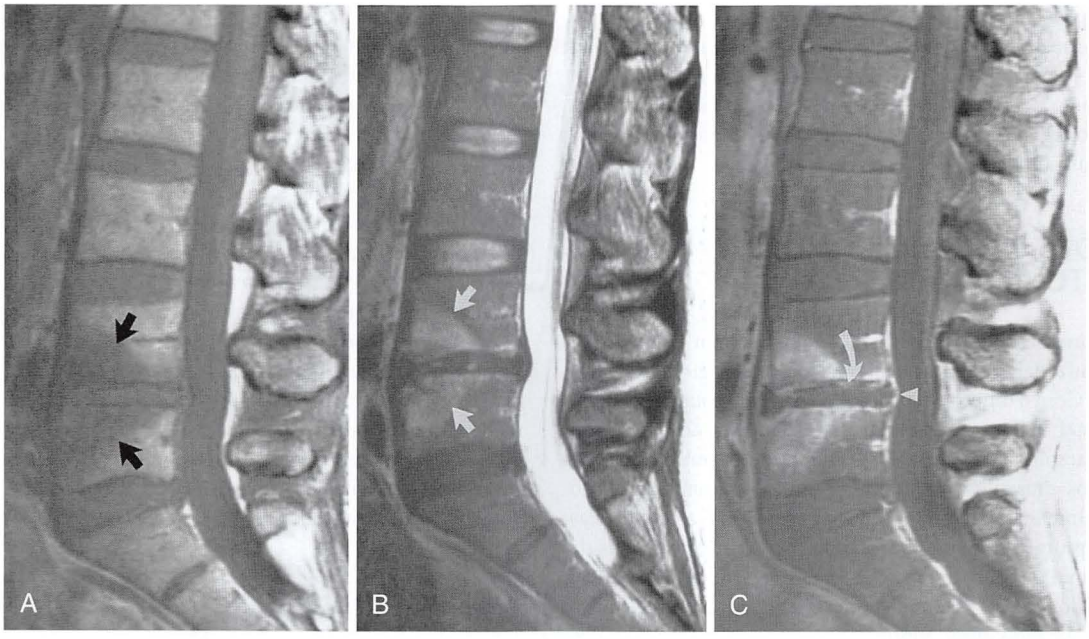

FIGURA 2-29 Discite pós-operatória. **A,** A imagem sagital ponderada em T1 exibe sinal de medula óssea reduzida adjacente ao disco intervertebral L4-L5 estreito. **B,** A imagem sagital ponderada em T2 revela áreas hiperintensas correspondentes a edema medular vertebral (*setas*). **C,** Após a administração de gadolínio, a imagem sagital ponderada em T1 exibe melhora na visualização da medula vertebral, do disco intervertebral (*seta curva*) e do ligamento longitudinal posterior (*ponta de seta*).

anormal com a administração de gadolínio. Dada a falta de perfusão central, os abscessos são realçados apenas na periferia.

TUMORES DA COLUNA

Embora as imagens de tumores em geral sejam discutidas mais adiante nesse texto, a RM mostrou-se valiosa na avaliação de neoplasias espinhais. Uma excelente delimitação da medula do corpo vertebral permite a detecção tanto de doença primária quanto metastática com alta sensibilidade nas sequências ponderadas em T1. Normalmente, o sinal da medula do corpo vertebral aumenta progressivamente com a idade, reflexo de uma percentagem gradativamente maior de medula gordurosa. Doenças como anemia crônica resultam de uma maior porcentagem de medula hematopoiética, tornando difusamente menor, portanto, esse sinal ponderado em T1. Focos tumorais vertebrais aparecem como áreas discretas de sinal T1 diminuído. Como é típico para os tumores, essas lesões tornam-se hiperintensas em relação ao redor da medula nos estudos ponderados em T2, e melhoram com o contraste. As neoplasias difusamente envolvidas na medula vertebral, como o mieloma múltiplo, são mais problemáticas, pois a diferenciação da medula hematopoiética é, por vezes, difícil.

TRAUMATISMO MEDULAR

A TC continua sendo a técnica de imagem avançada mais útil para traumatismo medular. O contraste inerente fornecido pelo osso e a resolução espacial inigualável faz a TC ser o exame inicial preferido para os pacientes com traumatismo. A RM é útil em pacientes com suspeita de lesão da medula espinhal, hematoma epidural ou hérnia de disco traumática. Lesões dos tecidos moles, tais como rupturas dos ligamentos, podem ser identificadas na fase aguda. A descontinuidade dos ligamentos normalmente hipointensos causa hemorragia e edema, podendo ser observada nas imagens sagitais ponderadas em T2. No cenário traumático, a RM é geralmente reservada para pacientes com alteração neurológica cujos exames de TC são negativos ou para os pacientes nos quais a redução da fratura vertebral é planejada e a patologia discal associada deve ser excluída. O papel da RM na avaliação de vértebras comprimidas não traumáticas e na exclusão de qualquer condição patológica subjacente é fundamental. A preservação do sinal medular normal em uma porção do corpo vertebral comprimido, especialmente com um padrão linear de sinal de anormalidade, é sugestiva de uma fratura provocada por um processo benigno, tal como a osteoporose. A substituição completa da medula ou a presença de sinal da medula óssea anormal focal adicional em outros níveis devem levar à consideração de biópsia. A associação de uma massa de tecido mole irregular ou assimétrica ou a convexidade da cortical vertebral dorsal também são sugestivas de neoplasia subjacente. Em casos duvidosos, um acompanhamento de RM de 6 a 8 semanas pode demonstrar uma reconstituição do sinal normal da medula em torno de fraturas osteoporóticas.

OMBRO

As indicações para avaliação de RM do ombro incluem três problemas interrelacionados: ruptura do manguito rotador, síndrome do impacto e instabilidade. A complexa anatomia do ombro requer planos oblíquos de imagens e técnica de bobina de superfície. O exame típico de RM do ombro inclui sequências axiais *spin-echo* ou *gradient-echo* para avaliar o labrum. As imagens coronais oblíquas prescritas no plano do tendão supraespinhal detectam melhor as condições patológicas do manguito rotador. As imagens sagitais oblíquas confirmam anormalidades dos tendões do manguito e avaliam os músculos do manguito rotador na secção transversal. Tanto a artrografia convencional quanto a RM podem detectar

rupturas completas do manguito rotador. No entanto, ao passo que a artrografia mostra as rupturas de espessura total e parcial na superfície ao longo da superfície articular (inferior), a RM não invasiva também detecta rupturas de espessura parcial na superfície bursal e pode determinar confiavelmente o tamanho dos defeitos de espessura total.

CONDIÇÕES PATOLÓGICAS DO MANGUITO ROTADOR

As imagens coronais oblíquas *spin-echo* ponderadas em T2 detectam de forma otimizada a maioria das condições patológicas do manguito rotador. Com o úmero em posição neutra para rotação externa, o plano coronal oblíquo é escolhido paralelamente ao tendão do músculo supraespinhal. Como é o caso com todos os outros tendões, os tendões dos músculos supraespinhal, infraespinhal e redondo menor normalmente mantêm um sinal baixo em todas as sequências de pulsos. Rupturas do manguito rotador aparecem como áreas de aumento de sinal ponderado em T2, o que representa fluido dentro da substância do tendão. Esse sinal pode percorrer toda a substância do tendão, indicando uma ruptura de espessura completa (Fig. 2-30). Alternativamente, fibras intactas do manguito podem persistir ao longo da superfície articular, da superfície bursal, ou ambas, como se vê nas rupturas parciais. O fluido pode ser identificado na bursa subacromial-subdeltóidea. Em pacientes com rupturas grandes ou crônicas, o manguito pode estar tão atrofiado que sua identificação não é possível. Nesses casos, o fluido se comunica livremente entre a articulação glenoumeral e a bursa subacromial, e a cabeça do úmero muitas vezes migra superiormente. A retração excessiva dos tendões do manguito e a atrofia da musculatura do manguito pressagiam um resultado cirúrgico ruim.

Muitos examinadores usaram o termo *tendinose* ou *tendinopatia* para descrever anormalidades focais de sinal dentro do manguito que não atingem a intensidade do sinal do líquido nas imagens ponderadas em T2. Devido aos artefatos ocorrerem com frequência dentro de tendões nas imagens ponderadas em T1 e *gradient-echo*, o diagnóstico de ruptura do manguito rotador não deve ser feito na ausência de anormalidades discretas nos sinais de focos de fluidos em T2 ou ausência completa do tendão. Normalmente, as zonas de fluido normal podem ser observadas em outras partes da articulação do ombro para referência. As anormalidades difusa ou focal de sinal menos intensivas do que o fluido devem ser consideradas tendinose. Usando a técnica de *spin-echo* convencional, a RM mostrou 80% a 97% de sensibilidade na detecção de ruptura de espessura total do manguito rotador. Para a avaliação das lesões parciais, a sensibilidade é de 67% a 89%. A adição da supressão de gordura tem sido mostrada para melhorar a detecção de rupturas parciais. A avaliação por RM do manguito rotador reparado deve ser feita com cautela. Um aumento de sinal ponderado em T2 normalmente pode ser visto com um tendão em cicatrização, provavelmente representando as áreas de tecido de granulação. Por esta razão, o diagnóstico de rupturas parciais no ombro pós-operatório deve ser evitado. No entanto, os defeitos maiores, de espessura total e cheios de líquido, e a retração do tendão correlacionam bem com reparos falhos ou rerrupturas. A artrorressonância muitas vezes é útil na avaliação do manguito rotador pós-operatório.

SÍNDROME DO IMPACTO NO OMBRO

Apesar de o impacto poder ser sugerido por uma técnica de diagnóstico por imagem, ele continua a ser um diagnóstico clínico. A RM pode ser útil para confirmar a compressão clínica ou fornecer informações adicionais. Os achados de imagem que sugerem a possibilidade de impacto incluem estreitamento do espaço subacromial por esporões ou osteófitos, uma morfologia do acrômio curva ou ganchosa, e anormalidades de sinal do manguito indicando tendinose ou tendinopatia.

CONDIÇÕES PATOLÓGICAS DO LABRUM

Muitos estudos foram dirigidos para a avaliação por RM do complexo labioligamentar do ombro. A anatomia seccional do labrum normal é muito variável, e os ligamentos glenoumeral adjacentes criam muitas armadilhas potenciais no diagnóstico (Fig. 2-31). Por essas razões, a avaliação RM convencional da articulação

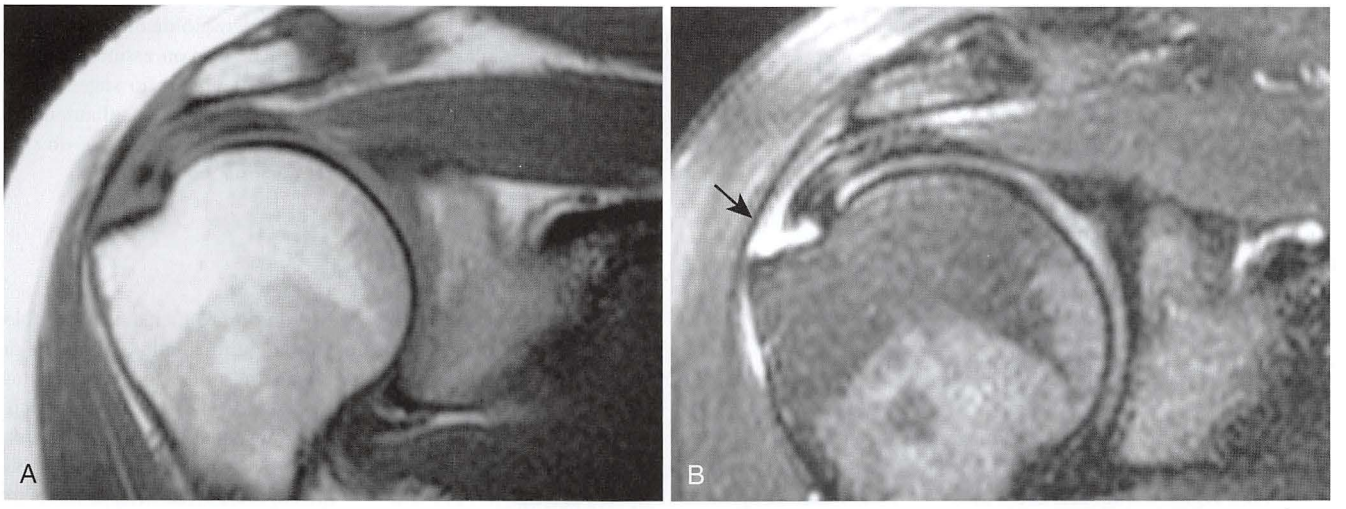

FIGURA 2-30 Ruptura de espessura total do manguito rotador. **A,** A imagem coronal oblíqua ponderada em T1 pouco diferencia o tendão normal da condição patológica. **B,** No mesmo local, a imagem coronal oblíqua de supressão de gordura ponderada em T2 mostra claramente uma ruptura de espessura total cheia de líquido (*seta*) no tendão supraespinhal.

glenoumeral para instabilidade tem alcançado resultados mistos. A maioria dos autores concorda que a adição de contraste intra-articular melhora muito a avaliação das condições patológicas labrais e a origem do tendão do bíceps. A artrorressonância utiliza gadolínio diluído como um agente de contraste, e as sequências ponderadas em T1 subsequentes nos planos axial, sagital oblíquo e coronal oblíquo são realizadas em uma posição-padrão com o braço ao lado do paciente (Fig. 2-32). Imagens adicionais podem ser realizadas com o úmero em abdução e rotação externa (posição ABER) para avaliação do ligamento glenoumeral inferior e sua fixação labral. As lesões do labrum anterior são mais bem vistas no plano axial, enquanto as anormalidades do labrum superior ou lesões SLAP (*superior labrum anterior posterior*) são mais bem representadas nas imagens axiais ou coronais. Usando-se a artrorressonância, foram relatadas uma sensibilidade de 91% e uma especificidade de 93% na detecção de condições patológicas do labrum. A precisão da RM na avaliação de lesões SLAP é um pouco menor. Alguns investigadores propuseram artrografia indireta como um método alternativo de opacificação da articulação. Nesta técnica, o realce intra-articular retardado é obtido por meio do exercício da articulação depois da administração intravenosa de gadolínio. Embora essa técnica seja menos invasiva, o grau de distensão é menor que o obtido com artrografia direta.

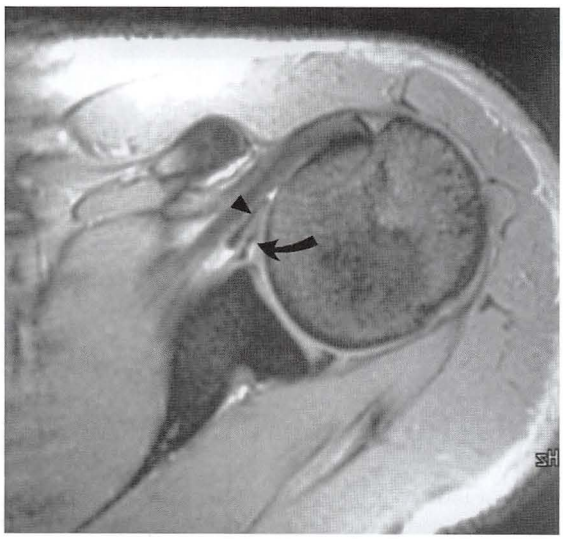

FIGURA 2-31 Ruptura labral. A imagem axial *gradient-echo* através da articulação do ombro mostra desvio do fragmento labral anterior avulsionado (*seta curva*). Um ligamento glenoumeral médio hipointenso (*ponta de seta*) situa-se entre o fragmento labral e o tendão do subescapular, e não deve ser confundido com uma parte do labrum.

OUTRAS CAUSAS DE DOR NO OMBRO

A RM também pode demonstrar outras causas de dor no ombro, tais como fraturas ocultas ou osteonecrose (Fig. 2-33). Condições patológicas do tendão da cabeça longa do bíceps, entre elas ruptura, luxação ou tendinite, devem ser detectadas no exame de RM de rotina. Uma causa rara de dor no ombro, a compressão do nervo supraescapular, pode ser causada por cistos sinoviais da incisura espinoglenoidal. Como os cistos sinoviais em outras localizações, estas lesões aparecem como coleções lobulares, multisseptadas e hiperintensas nas sequências ponderadas em T2 ou *gradient-echo* (Fig. 2-34). A presença desses gânglios deve iniciar uma busca cuidadosa por uma lesão labral associada. O plexo braquial não aparece no exame RM de rotina do ombro e, se houver suspeita de uma condição patológica do plexo braquial, deve ser realizado um exame desta região anatômica.

PUNHO E COTOVELO

A RM tem um papel mais limitado, mas crescente, na avaliação de condições patológicas do cotovelo e do punho. Um estudo de sucesso de ambas as articulações requer imagens de alta resolução, que são mais bem obtidas com a técnica de bobina de superfície e o sistema de alto campo. Normalmente, essas articulações são examinadas na bobina de extremidade, exigindo extensão do braço para cima no centro do campo magnético. É difícil manter essa posição em pacientes idosos. Os furos de maior diâmetro encontrados com escâneres de baixo campo ou de alto campo de gerações anteriores podem permitir imagens fora do eixo com o braço ao lado. Bobinas dedicadas ao punho, quando disponíveis, ou bobinas de superfície

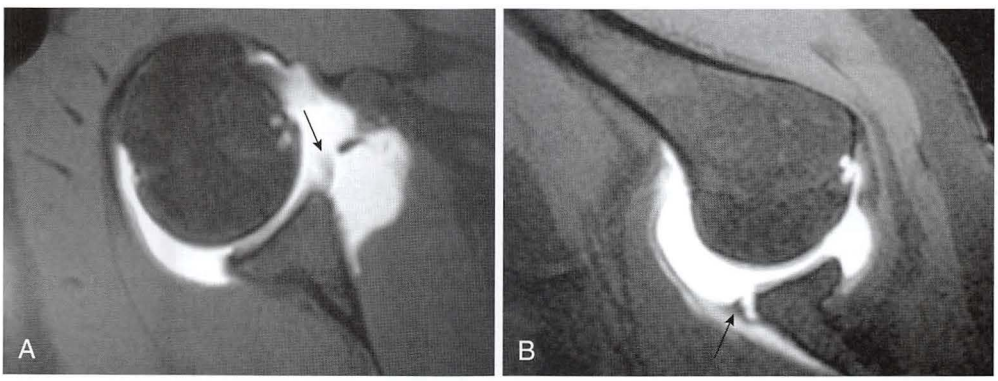

FIGURA 2-32 Ruptura labral anterior. **A,** A imagem ponderada em T1 com supressão de gordura mostra contraste hiperintenso delineando a ruptura do labrum anteroinferior (*seta*). **B,** Na rotação de abdução externa (ABER), o ligamento glenoumeral inferior traciona o labrum rompido da glenoide (*seta*).

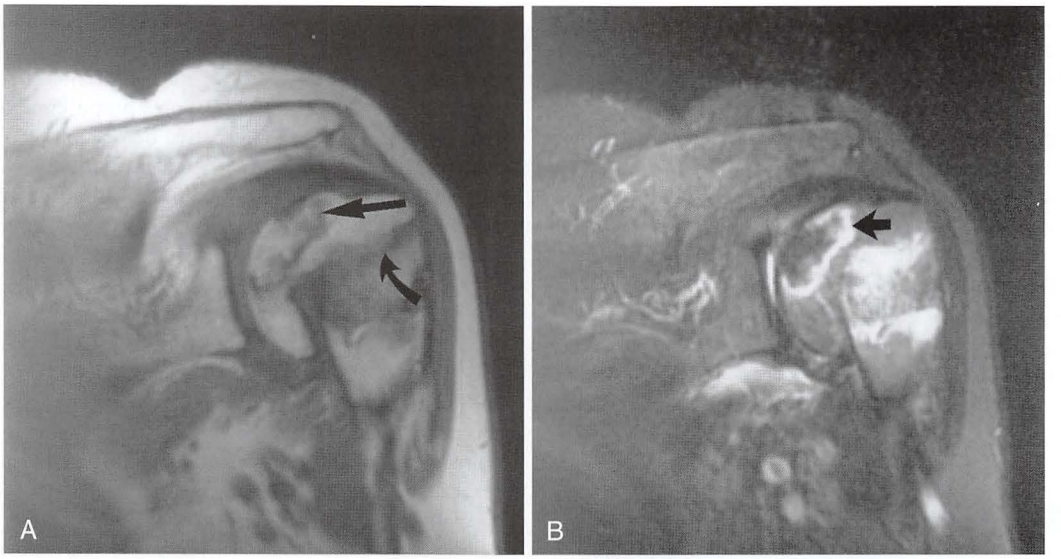

FIGURA 2-33 Osteonecrose complicando fratura cominutiva do úmero proximal. **A,** A imagem coronal oblíqua ponderada em T1 demonstra fratura deslocada através do colo do úmero proximal (*seta curva*). A região geográfica da medula anormal dentro do fragmento articular é característica da osteonecrose (*seta longa*). **B,** A imagem coronal ponderada em T2 oblíqua com supressão de gordura mostra borda hiperintensa do tecido reativo (*seta*) circundando agora a hipointensa gordura medular avascular.

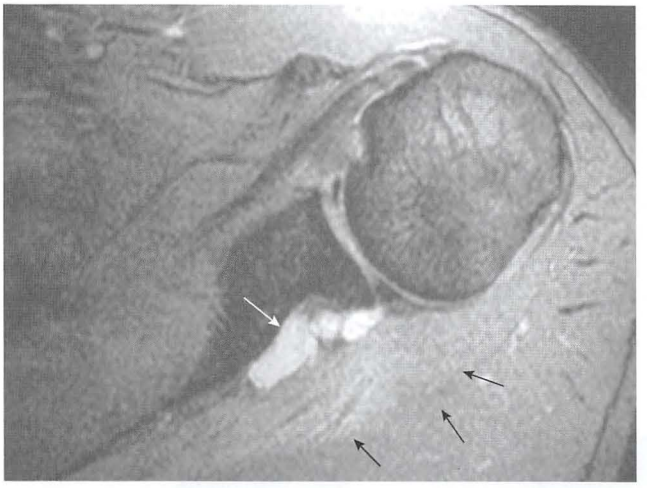

FIGURA 2-34 Cisto dos tecidos moles em ombro dolorido. A imagem axial *gradient-echo* do ombro direito revela lesão lobulada hiperintensa homogênea na incisura espinoglenoidal (seta branca). Cistos e outras massas no local podem estar associados com a compressão do nervo supraescapular. Observe a sutil hiperintensidade indicando edema no músculo infraespinhoso ao longo da escápula posterior relacionada a denervação (*setas pretas*).

acopladas, também são projetadas para imagens desta articulação com o braço ao lado do paciente. Mais uma vez, o exame de RM deve ser direcionado para a solução de um problema ou questão clínica específica.

RUPTURA DO LIGAMENTO CARPAL

No punho, a indicação mais comum para RM é a avaliação dos ligamentos intrínsecos do carpo. Com a técnica adequada, as lesões no complexo da fibrocartilagem triangular podem ser demonstradas com RM. O complexo da fibrocartilagem triangular (TFC) é composto de fibrocartilagem com baixo sinal, e as perfurações no TFC aparecem como defeitos lineares ou lacunas preenchidas com fluido hiperintenso em sequências coronais em T2 ou de pulso *gradient-echo* (Fig. 2-35). Embora a avaliação do escafo-semilunar e dos ligamentos lunotriquetrais seja mais desafiadora, com a técnica e o equipamento ideais, a integridade destas estruturas pode ser constantemente avaliada. A adição de contraste por artrografia melhora a visualização destes ligamentos em imagens de RM. Os ligamentos extrínsecos do carpo podem ser identificados com a digitalização volumétrica tridimensional e posterior reconstrução; no entanto, a avaliação por RM desses ligamentos tem pouco impacto sobre o tratamento.

OUTRAS CONDIÇÕES PATOLÓGICAS DA MÃO E DO PUNHO

A RM também tem papel limitado na avaliação da síndrome do túnel do carpo. Embora continue a ser um diagnóstico clínico, a imagem axial ponderada em T2 pode exibir claramente massas dentro dos limites do túnel do carpo, bem como edema e inchaço do nervo mediano. A RM é útil na detecção de anormalidades da medula na osteonecrose, como visto no semilunar na doença de Kienböck (Fig. 2-36) ou no escafoide após a fratura (Fig. 2-37). Como no tornozelo, as tenossinovites e as lesões nos tendões do punho e da mão podem ser avaliadas (Fig. 2-38).

FIGURA 2-35 Perfuração da fibrocartilagem triangular (TFC). A imagem coronal do punho com supressão de gordura ponderada em densidade de prótons demonstra perfuração central da TFC (*seta longa*). Observe o fluido na articulação radioulnar distal (*seta curva*). O ligamento escafolunar (*seta aberta*) está intacto neste punho.

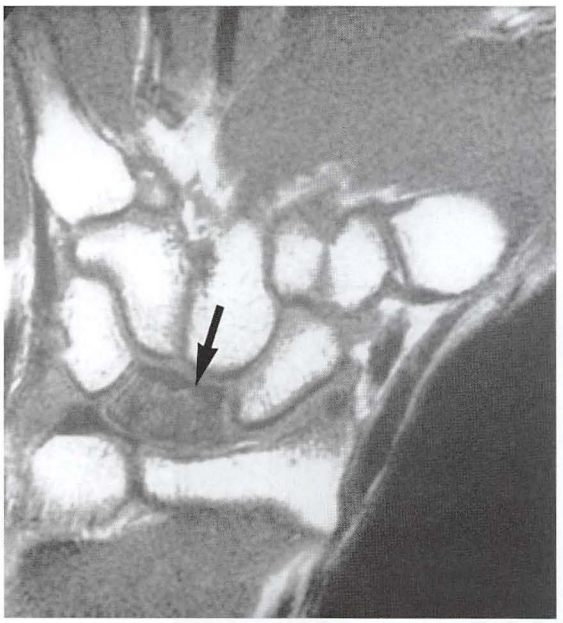

FIGURA 2-36 Osteonecrose do semilunar (doença de Kienböck). A imagem coronal ponderada em T1 do punho mostra a perda de gordura de alto sinal normal no semilunar (*seta*), indicando osteonecrose.

FIGURA 2-37 Osteonecrose do escafoide seguida de fratura. A imagem coronal ponderada em T1 mostra sinal reduzido nos fragmentos proximais (*seta reta*) e distais (*seta curva*), indicando osteonecrose. O sinal da medula óssea normal é preservado no aspecto mais distal do escafoide (*seta aberta*).

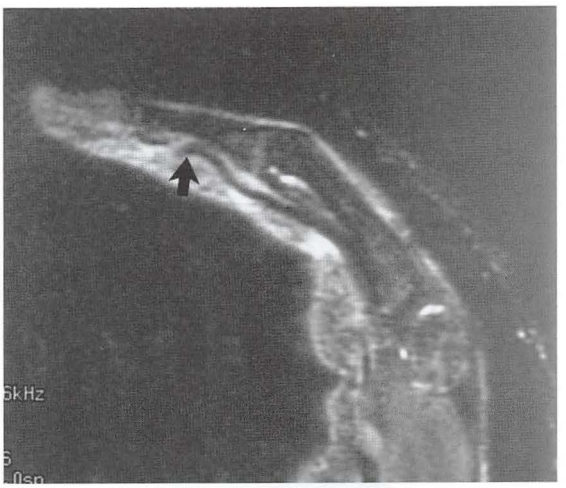

FIGURA 2-38 Imagem da ruptura do tendão flexor profundo dos dedos no dedo longo feita 2 semanas após o reparo. A imagem de recuperação de inversão sagital demonstra descontinuidade abrupta do tendão flexor (*seta*) com frouxidão do segmento de tendão mais proximal.

COTOVELO

Na RM do cotovelo, é útil uma avaliação dos tendões do bíceps e tríceps. Embora as rupturas completas destes tendões muitas vezes são clinicamente aparentes, a RM pode ajudar no planejamento cirúrgico (Figs. 2-39 e 2-40). A RM também pode detectar rupturas parciais. A RM convencional e a artrorressonância têm um papel fundamental na avaliação de instabilidade medial e no estudo do ligamento colateral ulnar (Fig. 2-41). O ligamento colateral ulnar é normalmente visível como uma estrutura hipointensa linear ao longo do aspecto medial da articulação em todas as sequências. O fluido é visto dentro e em torno do ligamento interrompido. A inserção do ligamento colateral ulnar pode demonstrar uma aparência variável à RM; portanto, a artrorressonância pode ser útil especialmente na avaliação das rupturas ligamentares de espessura parcial.

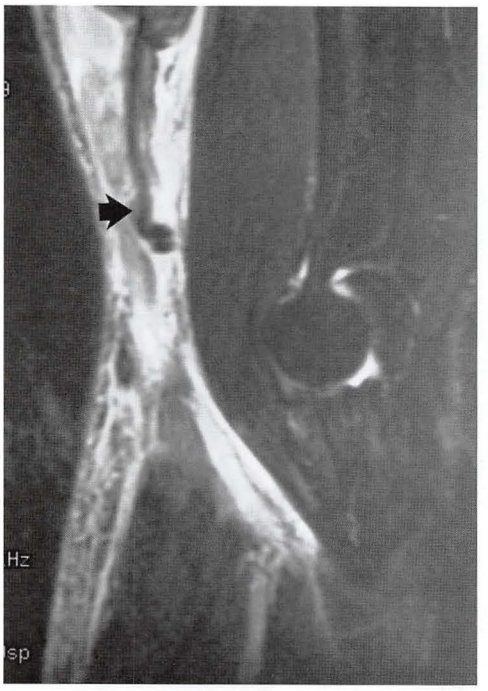

FIGURA 2-39 Ruptura do tendão do bíceps distal. A imagem sagital de recuperação de inversão do cotovelo demonstra ruptura do tendão do bíceps distal. O tendão proximal (*seta*) foi retraído vários centímetros, e existe edema nos tecidos do músculo braquial anterior.

FIGURA 2-41 Lesão parcial do ligamento colateral ulnar à artrorressonância do cotovelo. A imagem coronal ponderada em T1 com supressão de gordura revela contraste no rastreamento profundo para fixação ulnar do ligamento colateral ulnar (*seta*).

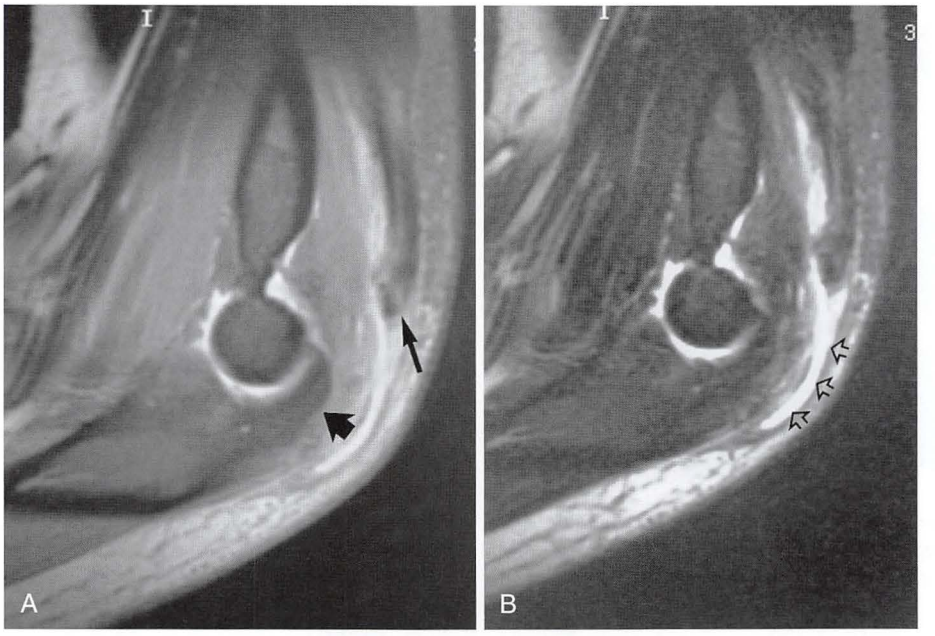

FIGURA 2-40 Avulsão do tendão do tríceps. **A,** A imagem sagital do cotovelo ponderada em densidade de prótons com supressão de gordura demonstra o tendão do tríceps avulsionado (*seta longa*) retraído proximalmente do olécrano (*seta grossa*). **B,** A imagem sagital de supressão de gordura ponderada em T2 demonstra fluido hiperintenso (*setas*) no espaço entre o osso e o tendão solto.

DIAGNÓSTICO POR IMAGEM DE TUMORES

Talvez o impacto mais profundo da RM na ortopedia seja sobre o campo da oncologia cirúrgica. O ótimo contraste de tecidos moles em combinação com a anatomia detalhada e capacidade multiplanar colocou a RM na vanguarda dos métodos de diagnóstico por imagem de tumores musculoesqueléticos. A excelente delineação de medula óssea é mais útil na definição da extensão do tumor e no planejamento do tratamento cirúrgico e da radioterapia. A RM é frequentemente útil na definição entre processos agressivos contra processos indolentes; no entanto, a contribuição das radiografias de rotina não pode ser subestimada. No diagnóstico por imagem de tumores, interpretar estudos de RM sem radiografias é arriscado.

A maioria dos exames oncológicos por RM é realizada após a detecção radiográfica de uma lesão óssea ou a descoberta de uma massa clinicamente palpável de tecidos moles. Tanto no caso de diagnóstico por imagem de ossos como de neoplasias de tecidos moles, os conceitos básicos são semelhantes. Se a lesão for suficientemente pequena (< 20 cm), a técnica da bobina de superfície é a preferida. Massas maiores ou lesões na pelve ou na coxa geralmente são mais bem visualizadas na bobina de corpo ou com uma bobina de tronco do tipo *phased array*. O diagnóstico por imagem deve ser realizado em pelo menos dois planos, um dos quais deve ser o axial (ou transversal). Este plano é mais útil para definir a relação da lesão com unidades anatômicas próximas como músculos e estruturas neurovasculares, assim como a extensão extraóssea de tumores ósseos. A anatomia compartimental também é mais bem demonstrada nesse plano de imagem. As imagens sagitais ou coronais definem as extensões proximais e distais dos ossos ou o envolvimento dos tecidos moles. Imagens ponderadas em T1 são úteis na identificação de áreas de medula substituídas por edema. Sequências ponderadas em T2 delineiam a extensão de tecidos moles porque a maioria das neoplasias torna-se hiperintensa em contraste com o músculo e a gordura circundante (Figs. 2-42 e 2-43). A adição de técnicas de supressão de gordura, quando disponível, pode ser inestimável na definição de focos sutis de tumor ou edema. O papel do gadolínio intravenoso no estudo da oncologia musculoesquelético está em expansão. Na avaliação de massas de tecidos moles, imagens ponderadas em T1 com contraste podem diferenciar lesões císticas de sólidas, e podem auxiliar no planejamento da biópsia distinguindo tumores ativos de necrose. Infelizmente, como o tumor ativo, o edema tumoral e o tecido de granulação demonstram avanço, e esse avanço não pode separar o tumor das alterações reativas circundantes. A melhora do contraste dinâmico tem se mostrado promissora na distinção entre tumor e edema circundante com base em taxas de melhoria relativas, mas essa técnica não está amplamente disponível. Atualmente, o uso rotineiro de gadolínio intravenoso na avaliação inicial de neoplasia provavelmente não é necessário. Por outro lado, em um paciente que foi submetido a cirurgia, a presença de áreas nodulares com realce de contraste no leito cirúrgico é sugestiva de neoplasia residual ou recorrente, e o uso de gadolínio intravenoso é recomendado nesses pacientes. A angiografia por RM pré-operatória com realce por gadolínio pode fornecer informações importantes sobre o suprimento de sangue de lesões muito vascularizadas.

O diagnóstico diferencial da maioria dos tumores ósseos é obtido a partir de radiografias de rotina, e o papel da RM é definir a extensão da doença. Com a exceção das lesões densamente escleróticas, como osteoma osteoide, a RM substituiu a TC para a avaliação de tumores esqueléticos.

A detecção de massas de tecido mole depende mais do histórico e do exame físico, dada a pouca frequência de alterações radiográficas. A maioria das lesões dos tecidos moles apresenta uma aparência inespecífica em RM, geralmente isointensas para músculo nas imagens

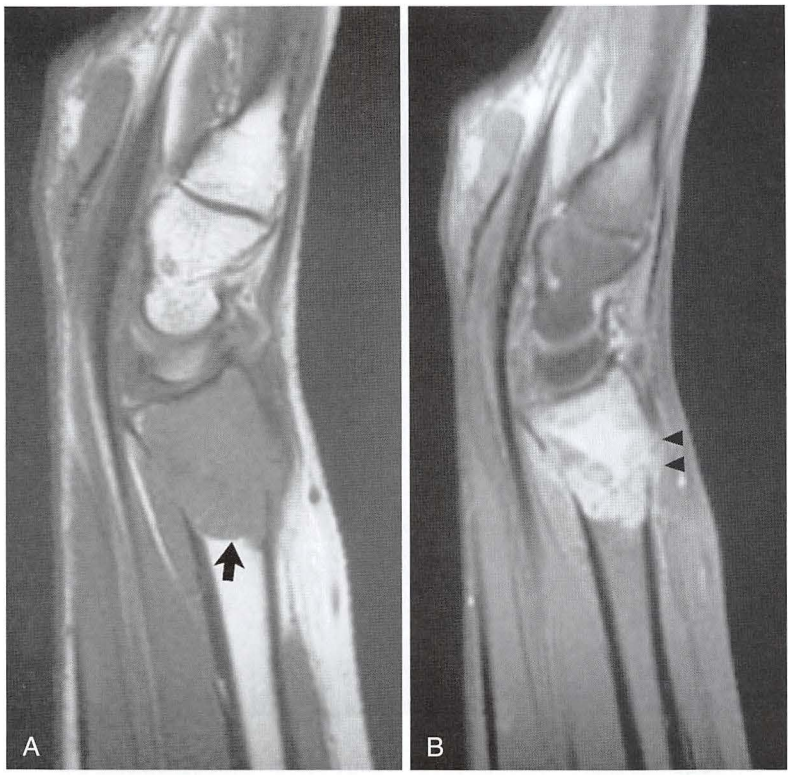

FIGURA 2-42 Tumor de células gigantes do rádio distal. **A,** A imagem sagital ponderada em T1 obtida através do punho mostra a região bem demarcada de redução do sinal da medula (*seta*), definindo a extensão intraóssea da neoplasia. **B,** A imagem sagital ponderada em densidade de prótons com supressão de gordura define a extensão do tecido mole (*pontas de seta*).

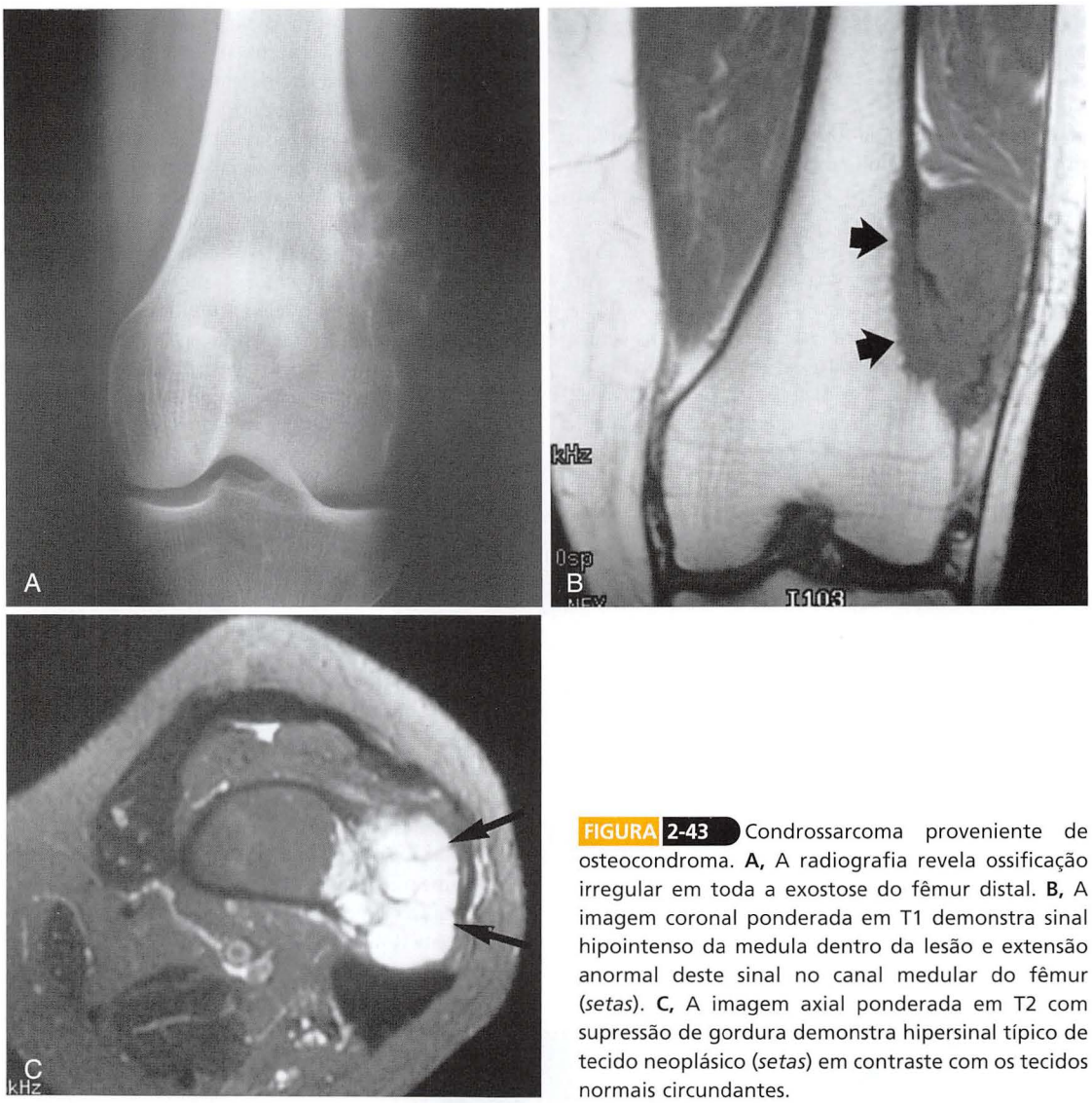

FIGURA 2-43 Condrossarcoma proveniente de osteocondroma. **A,** A radiografia revela ossificação irregular em toda a exostose do fêmur distal. **B,** A imagem coronal ponderada em T1 demonstra sinal hipointenso da medula dentro da lesão e extensão anormal deste sinal no canal medular do fêmur (*setas*). **C,** A imagem axial ponderada em T2 com supressão de gordura demonstra hipersinal típico de tecido neoplásico (*setas*) em contraste com os tecidos normais circundantes.

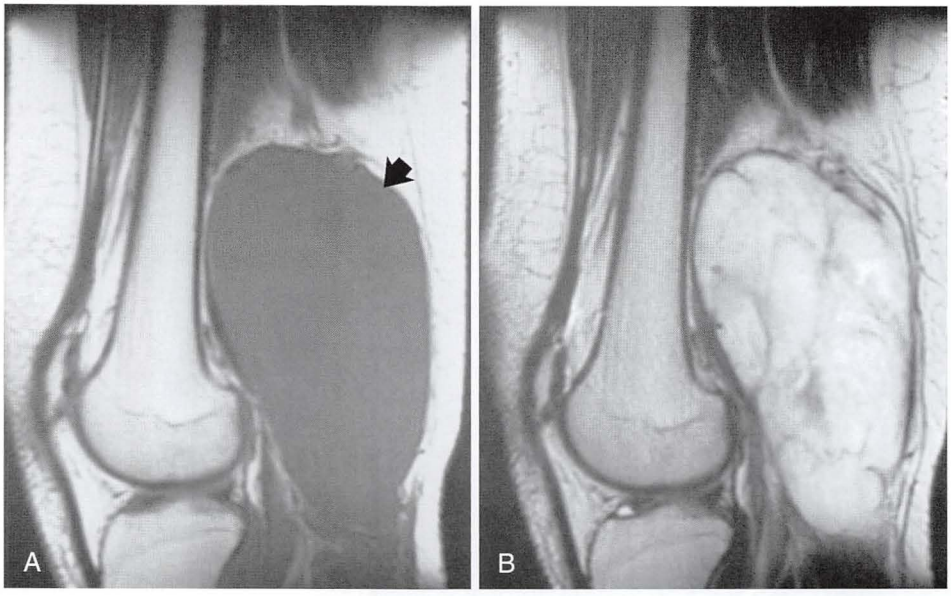

FIGURA 2-44 Lipossarcoma mixoide da fossa poplítea. **A,** A imagem sagital ponderada em T1 mostra massa homogênea bem definida de sinal intermediário (*seta*). **B,** A imagem sagital ponderada em T2 revela sinal de aumento da heterogeneidade no interior da lesão. Em contraste com o lipossarcoma bem diferenciado, o sinal de gordura geralmente não é visto nesse subtipo do tumor.

FIGURA 2-45 Lipoma intramuscular do músculo sóleo. **A,** A imagem coronal ponderada em T1 através da panturrilha demonstra marcante infiltração de gordura do músculo sóleo (*seta*). **B,** A imagem de recuperação de inversão coronal demonstra a completa supressão do sinal de gordura dentro da massa. As fibras musculares se apresentam um pouco mais escuras que o sinal de gordura (*seta*).

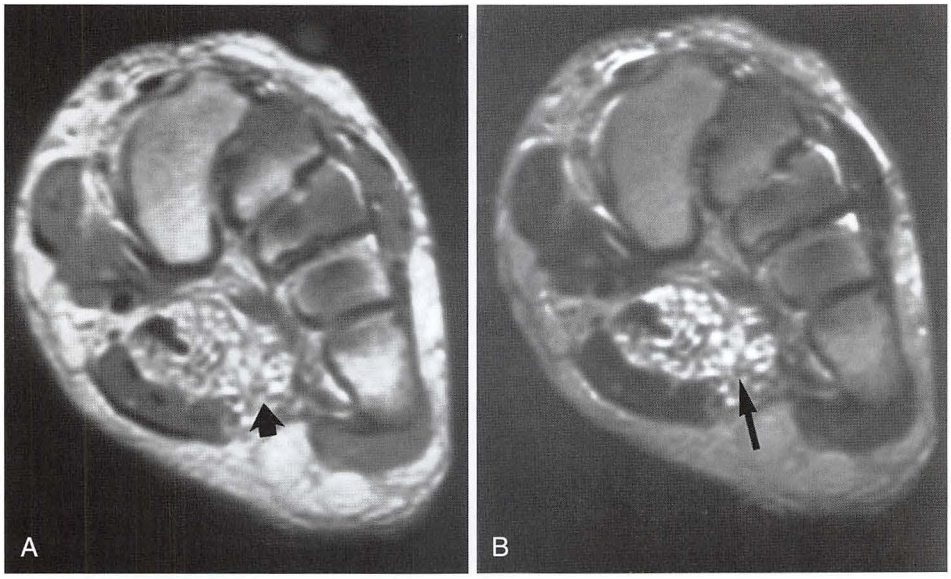

FIGURA 2-46 Hemangioma de tecido mole do pé. **A,** A imagem coronal do mediopé ponderada em T1 demonstra massa infiltrada do sinal de aumento da heterogeneidade (*seta*). **B,** A imagem ponderada em T2 com supressão de gordura correspondente demonstra um sinal bastante aumentado dentro da massa (*seta*). A morfologia e as características de sinal dessa lesão (sinal de hiperintensão ponderado em T1 e T2) são típicas de hemangiomas.

ponderadas em T1 e hiperintensas para músculo e gordura nas imagens ponderadas em T2 (Fig. 2-44). Certas lesões exibem padrões que permitem um diagnóstico específico de tecido. Por exemplo, os lipomas de tecidos moles revelam a intensidade do sinal de gordura homogêneo em todas as sequências (Fig. 2-45). Na verdade, é notoriamente difícil obter imagens de lipomas subcutâneos devido à falta de contraste com a gordura subcutânea circundante. Alguns subtipos de lipossarcoma exibem regiões com e sem sinais de gordura. Portanto, o diagnóstico de lipoma deve ser restrito àquelas lesões que contêm septos fibrosos apenas de gordura e quase imperceptíveis. Contrariamente aos hemangiomas intraósseos, os hemangiomas de tecidos moles mostram áreas de sinal hiperintenso tanto nos estudos ponderados em T1 como em T2 (Fig. 2-46). Estas características de sinal resultam da presença de gordura e de grandes quantidades de sangue de escoamento lento no interior da lesão. Situada dentro ou ao redor das articulações, a sinovite vilonodular pigmentada revela hipointensidade acentuada quando ponderada em T2 devido à presença de hemossiderina (Fig. 2-47). Em geral, as massas de tecidos moles malignas são bem definidas, subfasciais, grandes (> 5 cm) e heterogêneas. As exceções a essas regras são abundantes, e a distinção entre doença benigna e maligna deve ser feita com cautela.

CONCLUSÃO

Essa discussão sobre a RM tentou resumir seu importante papel na ortopedia. O uso de bobinas menores e mais especializadas permite maior resolução e campos menores de visualização, mantendo

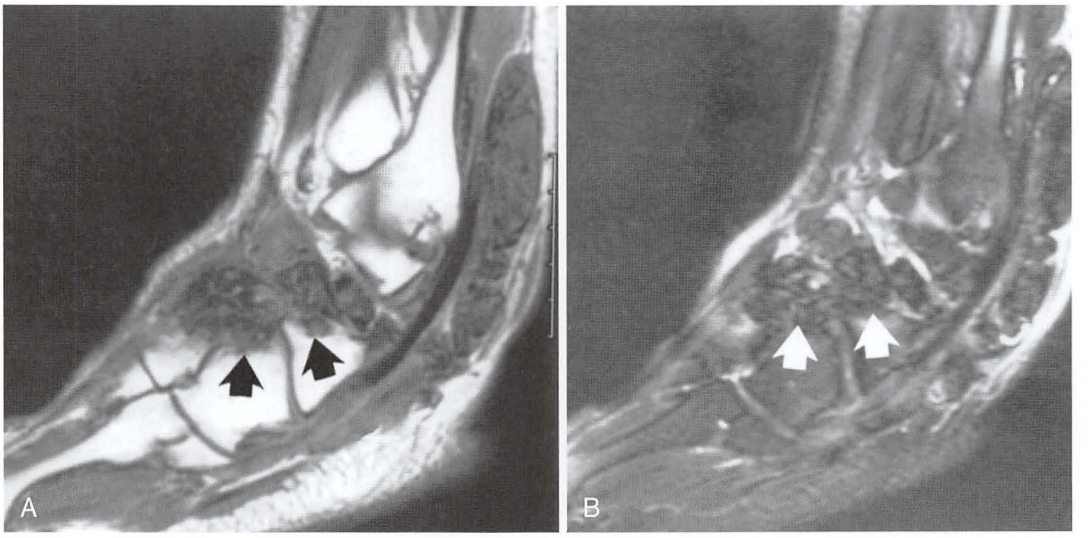

FIGURA 2-47 Sinovite vilonodular pigmentada. **A,** A imagem sagital do pé ponderada em T1 mostra um tecido anormal com sinal de intensidade reduzida ao redor do médiopé (*setas*). **B,** A imagem sagital ponderada em T2 revela uma hipointensidade de sinal persistente, resultante da deposição de hemossiderina (*setas*).

satisfatórias proporções de sinal-ruído em imagem. As contínuas melhorias em *hardware* e *software* continuarão a encurtar ainda mais o tempo de imagem e a melhorar a qualidade da imagem. Não foram discutidas inúmeras situações clínicas em que a RM pode ser usada. As técnicas descritas estão amplamente disponíveis na maioria dos sistemas comerciais de diagnóstico por imagem. A melhor qualidade de imagem pode ser obtida somente quando é dada atenção meticulosa à técnica de imagem tanto pelo radiologista quanto pelo técnico de ressonância magnética. Uma maior interação entre ortopedistas e radiologistas irá assegurar que os estudos sejam realizados de forma adequada para solucionar o problema clínico específico.

REFERÊNCIAS

GERAL

Anderson SE, Steinbach LS, Schlicht S, et al: Magnetic resonance imaging of bone tumors and joints, *Top Magn Reson Imaging* 18:457, 2007.

Kijowski R, Gold GE: Routine 3D magnetic resonance imaging of joints, *J Magn Reson Imaging* 33:758, 2011.

Resnick D, Kand HS, editors: *Internal derangement of joints*, Philadelphia, 2006, WB Saunders.

Stoller DW: *Magnetic resonance imaging in orthopaedics and sports medicine*, ed 3, Philadelphia, 2006, Lippincott Williams & Wilkins.

PÉ E TORNOZELO

Collins MS, Felmlee JP: 3T magnetic resonance imaging of ankle and hindfoot tendon pathology, *Top Magn Reson Imaging* 20:175, 2009.

Kapoor A, Page S, Lavalley M, et al: Magnetic resonance imaging for diagnosing foot osteomyelitis: a meta-analysis, *Arch Intern Med* 167:125, 2007.

Kerr R: Magnetic resonance imaging of the foot and ankle, *Semin Roentgenol* 35:306, 2000.

Leffler S, Disler DG: MR imaging of tendon, ligament, and osseous abnormalities of the ankle and hindfoot, *Radiol Clin North Am* 40:1147, 2002.

Morrison WB: Magnetic resonance imaging of sports injuries of the ankle, *Top Magn Reson Imaging* 14:178, 2003.

Morshirfar A, Campbell JT, Khanna J, et al: Magnetic imaging of the ankle: techniques and spectrum of disease, *J Bone Joint Surg Am* 85:7, 2003.

Petersen B, Fitzgerald J, Schreibman K: Musculotendinous magnetic resonance imaging of the ankle, *Semin Roentgenol* 45:250, 2010.

Reach JS Jr, Amrami KK, Felmlee JP, et al: The compartments of the foot: a 3-Tesla magnetic resonance imaging study with clinical correlates for needle pressure testing, *Foot Ankle Int* 28:584, 2007.

Recht MP, Donley DG: Magnetic resonance imaging of the foot and ankle, *J Am Acad Orthop Surg* 9:187, 2001.

Yansouni CP, Mak A, Libman MD: Limitations of magnetic resonance imaging in the diagnosis of osteomyelitis underlying diabetic foot ulcers, *Clin Infect Dis* 48:135, 2009.

JOELHO

Beall DP, Googe JD, Moss JT, et al: Magnetic resonance imaging of the collateral ligaments and the anatomic quadrants of the knee, *Magn Reson Imaging Clin North Am* 15:53, 2007.

Bernstein J, Cain EL, Kneeland JB, Dalinka MK: The incidence of pathology detected by magnetic resonance of the knee: differences based on the specialty of the requesting physician, *Orthopedics* 26:483, 2003.

Galea A, Giuffre B, Dimmick S, et al: The accuracy of magnetic resonance imaging scanning and its influence on management decisions in knee surgery, *Arthroscopy* 25:473, 2009.

Gatehouse PD, Thomas RW, Robson MD, et al: Magnetic resonance imaging of the knee with ultrashort TE pulse sequences, *Magn Reson Imaging* 22:1061, 2004.

Hall LD: Magnetic resonance imaging as a noninvasive means for quantitating the dimensions of articular cartilage in the human knee, *Arthritis Rheum* 50:5, 2004.

Khanna AJ, Cosgarea AJ, Mont MA, et al: Magnetic resonance imaging of the knee: current techniques and spectrum of disease, *J Bone Joint Surg* 83A(Suppl 2 pt 2):128, 2001.

Kosy JD, Eyres KD, Toms AD: The value of magnetic resonance imaging in investigating a painful total knee arthroplasty, *J Arthroplasty* 26:977, 2011.

Kuikka PI, Sillanpaä P, Mattila VM, et al: Magnetic resonance imaging in acute traumatic and chronic meniscal tears of the knee: a diagnostic accuracy study in young adults, *Am J Sports Med* 37:1003, 2009.

Lin E: Magnetic resonance imaging of the knee: clinical significance of common findings, *Curr Probl Diagn Radiol* 39:152, 2010.

Luhmann SJ, Schootman M, Gordon JE, Wright RW: Magnetic resonance imaging of the knee in children and adolescents: its role in clinical decision-making, *J Bone Joint Surg* 87A:497, 2005.

Macintyre J: Magnetic resonance imaging in acute knee injuries, *Clin J Sport Med* 10:304, 2000.

McCauley TR, Disler DG: Magnetic resonance imaging of the articular cartilage of the knee, *J Am Acad Orthop Surg* 9:2, 2001.

Mohana-Borges AV, Resnick D, Chung CB: Magnetic resonance imaging of knee instability, *Semin Musculoskelet Radiol* 9:17, 2005.

Nicandri GT, Slaney SL, Neradilek MB, et al: Can magnetic resonance imaging predict posterior drawer laxity at the time of surgery in patients with knee dislocation or multiple-ligament knee injury? *Am J Sports Med* 39:1053, 2011.

Quatman CE, Hettrich CM, Schmitt LC, Spindler KP: The clinical utility and diagnostic performance of magnetic resonance imaging for identification of early and advanced knee osteoarthritis: a systematic review, *Am J Sports Med* 39:1557, 2011.

Rubin DA: Update on the knee, *Magn Reson Imaging* 8:2, 2000.

Sanders TG, Miller MD: A systematic approach to magnetic resonance imaging interpretation of sports medicine injuries of the knee, *Am J Sports Med* 33:131, 2005.

Slattery T, Major N: Magnetic resonance imaging pitfalls and normal variations: the knee, *Magn Reson Imaging Clin North Am* 18:675, 2010.

Sofka CM, Potter HG, Figgie M, Laskin R: Magnetic resonance imaging of total knee arthroplasty, *Clin Orthop Relat Res* 406:129, 2003.

Stork A, Feller JF, Sanders TG, et al: Magnetic resonance imaging of the knee ligaments, *Semin Roentgenol* 35:256, 2000.

Thornton DD, Rubin DA: Magnetic resonance imaging of the knee menisci, *Semin Roentgenol* 35:217, 2000.

Tyler P, Datir A, Saifuddin A: Magnetic resonance imaging of anatomical variations in the knee: Part 1. Ligamentous and musculotendinous, *Skeletal Radiol* 39:1161, 2010.

Tyler P, Datir A, Saifuddin A: Magnetic resonance imaging of anatomical variations in the knee: Part 2. Miscellaneous, *Skeletal Radiol* 39:1175, 2010.

Van Dyck P, Vanhoenacker FM, Gielen JL, et al: Three Tesla magnetic resonance imaging of the anterior cruciate ligament of the knee: can we differentiate complete from partial tears? *Skeletal Radiol* 40:701, 2011.

QUADRIL

Anderson SE, Sienbenrock KA, Mamisch TC, Tannast M: Femoroacetabular impingement magnetic resonance imaging, *Top Magn Reson Imaging* 20:123, 2009.

Beltran J, Opsha O: MR imaging of the hip: osseous lesions, *Magn Reson Imaging Clin North Am* 13:665, 2005.

Berbeeten KM, Hermann KL, Hasselqvist M, et al: The advantages of MRI in the detection of occult hip fractures, *Eur Radiol* 15:165, 2004.

Boutin RD, Newman JS: MR imaging of sports-related hip disorders, *Magn Reson Imaging Clin North Am* 11:255, 2003.

Chana R, Noorani A, Ashwood N, et al: The role of MRI in the diagnosis of proximal femoral fractures in the elderly, *Injury* 367:185, 2006.

Cooper HJ, Ranawat AS, Potter HG, et al: Magnetic resonance imaging in the diagnosis and management of hip pain after total hip arthroplasty, *J Arthroplasty* 24:661, 2009.

Fadul DA, Carrino JA: Imaging of femoroacetabular impingement, *J Bone Joint Surg* 91A(Suppl 1):138, 2009.

Guanche CA: Clinical update: MR imaging of the hip, *Sports Med Arthrosc* 17:49, 2009.

Hayter CL, Potter HG, Su EP: Imaging of metal-on-metal hip resurfacing, *Orthop Clin North Am* 42:195, 2011.

Jazrawi LM, Alaia MJ, Chang G, et al: Advances in magnetic resonance imaging of articular cartilage, *J Am Acad Orthop Surg* 19:420, 2011.

Kavanagh EC, Read P, Carty F, et al: Three-dimensional magnetic resonance imaging analysis of hip morphology in the assessment of femoral acetabular impingement, *Clin Radiol* 66:742, 2011.

Kim HT, Oh MH, Lee JS: MR imaging as a supplement to traditional decision-making in the treatment of LCP disease, *J Pediatr Orthop* 31:246, 2011.

Kim YJ, Jaramillo D, Millis MB, et al: Assessment of early osteoarthritis in hip dysplasia with delayed gadolinium-enhanced magnetic resonance imaging of cartilage, *J Bone Joint Surg* 85A:1987, 2003.

Lee JH, Dyke JP, Ballon D, et al: Assessment of bone perfusion with contrast-enhanced magnetic resonance imaging, *Orthop Clin North Am* 40:249, 2009.

Mamisch TC, Zilkens C, Siebenrock KA, et al: MRI of hip osteoarthritis and implications for surgery, *Radiol Clin North Am* 47:713, 2009.

Miller TT: Imaging of hip arthroplasty, *Semin Musculoskelet Radiol* 10:30, 2006.

Mosher TJ: Musculoskeletal imaging at 3T: current techniques and future applications, *Magn Reson Imaging Clin North Am* 14:63, 2006.

Newman JS, Newberg AH: MRI of the painful hip in athletes, *Clin Sports Med* 25:613, 2006.

Overdeck KH, Palmer WE: Imaging of hip and groin injuries in athletes, *Semin Musculoskel Radiol* 8:41, 2004.

Petchprapa CN, Rosenberg ZS, Sconfienza LM, et al: MR imaging of entrapment neuropathies of the lower extremity: Part 1. The pelvis and hip, *RadioGraphics* 30:983, 2010.

Potter HG, Foo LF, Nestor BJ: What is the role of magnetic resonance imaging in the evaluation of total hip arthroplasty? *HSS J* 1:89, 2005.

Potter HG, Nestor BJ, Sofka CM, et al: Magnetic resonance imaging after total hip arthroplasty: evaluation of periprosthetic soft tissue, *J Bone Joint Surg* 86A:1947, 2004.

Potter HG, Schachar J: High resolution noncontrast MRI of the hip, *J Magn Reson Imaging* 31:268, 2010.

Rakhra KS: Magnetic resonance imaging of acetabular tears, *J Bone Joint Surg* 93A(Suppl 2):28, 2011.

Tannast M, Pleus F, Bonel H, et al: Magnetic resonance imaging in traumatic posterior hip dislocation, *J Orthop Trauma* 24:723, 2010.

Tosum O, Algin O, Yalcin N, et al: Ischiofemoral impingement: evaluation with new MRI parameters and assessment of their reliability, *Skeletal Radiol* 2011 Aug 29. [Epub ahead of print.]

Winalski CS, Aplarsian L: Imaging of articular cartilage injuries of the lower extremity, *Semin Musculoskelet Radiol* 12:283, 2008.

Zibis AH, Karantanas AH, Roidis NT, et al: The role of MR imaging in staging femoral head osteonecrosis, *Eur J Radiol* 63:3, 2007.

Zoga AC, Morrison WB: Technical considerations in MR imaging of the hip, *Magn Reson Imaging Clin North Am* 13:617, 2005.

COLUNA

Ackland HM, Cooper DJ, Malham GM, Stuckey SL: Magnetic resonance imaging for clearing the cervical spine in unconscious intensive care trauma patients, *J Trauma* 60:668, 2006.

Adams JM, Cockburn MI, Difaxio LT, et al: Spinal clearance in the difficult trauma patient: a role for screening MRI of the spine, *Am Surg* 72:101, 2006.

Alyas F, Connell D, Saifuddin A: Upright positional MRI of the lumbar spine, *Clin Radiol* 63:1035, 2008.

Borenstein DG, O'Mara JW Jr, Boden SD, et al: The value of magnetic resonance imaging of the lumbar spine to predict low-back pain in asymptomatic subjects: a seven-year follow-up study, *J Bone Joint Surg* 83A:1306, 2001.

Bozzo A, Marcoux J, Radhakrishna M, et al: The role of magnetic resonance imaging in the management of acute spinal cord injury, *J Neurotrauma* 28:1401, 2011.

Como JJ: The role of MRI in the clearance of the cervical spine in the obtunded blunt trauma patient, *J Trauma* 68:1269, 2010.

Cousins JP, Haughton VM: Magnetic resonance imaging of the spine, *J Am Acad Orthop Surg* 17:22, 2009.

Durand DJ, Huisman TA, Carrino JA: MR imaging features of common variant spinal anatomy, *Magn Reson Imaging Clin North Am* 18:717, 2010.

Fehlings MG, Arvin B: Magnetic resonance imaging and outcome, *J Neurosurg Spine* 12:56, 2010.

Ganiyusufoglu AK, Onat L, Karatoprak O, et al: Diagnostic accuracy of magnetic resonance imaging versus computed tomography in stress fractures of the lumbar spine, *Clin Radiol* 65:902, 2010.

Goldberg AL, Kershah SM: Advances in imaging of vertebral and spinal cord injury, *J Spinal Cord Med* 33:105, 2010.

Haughton V: Medical imaging of intervertebral disc degeneration: current status of imaging, *Spine* 29:2751, 2004.

Heo DH, Lee MS, Sheen SH, et al: Simple oblique lumbar magnetic resonance imaging technique and its diagnostic value for extraforaminal disc herniation, *Spine* 34:2419, 2009.

Khalatbari K, Ansari H: MRI of degenerative cysts of the lumbar spine, *Clin Radiol* 63:322, 2008.

Khanna AJ, Carbone JJ, Kebaish KM, et al: Magnetic resonance imaging of the cervical spine: current techniques and spectrum of disease, *J Bone Joint Surg* 84A(Suppl 1):70, 2002.

Khanna P, Chau C, Dublin A, et al: The value of cervical magnetic resonance imaging in the evaluation of the obtunded or comatose patient with cervical trauma, no other abnormal neurological findings, and a normal cervical computed tomography, *J Trauma* 2011 Aug 17. [Epub ahead of print.]

Khanna AJ, Wasserman BA, Sponseller PD: Magnetic resonance imaging of the pediatric spine, *J Am Acad Orthop Surg* 11:248, 2003.

Lee S, Lee JW, Yeom JS, et al: A practical MRI grading system for lumbar foraminal stenosis, *AJR Am J Roentgenol* 194:1095, 2010.

Lurie JD, Tosteson AN, Tosteson TD, et al: Reliability of readings of magnetic resonance imaging features of lumbar spinal stenosis, *Spine* 33:1605, 2008.

Machino M, Yukawa Y, Ito K, et al: Can magnetic resonance imaging reflect the prognosis in patients of cervical spinal cord injury without radiographic abnormality? *Spine* 2011 Feb 1. [Epub ahead of print.]

Maksymowych WP: MRI in ankylosing spondylitis, *Curr Opin Rheumatol* 21:313, 2009.

Mintz DN: Magnetic resonance imaging of sports injuries to the cervical spine, *Semin Musculoskelet Radiol* 8:99, 2004.

Ostergaard M, Poggenborg RP, Axelsen MB, Pedersen SJ: Magnetic resonance imaging in spondyloarthritis—how to quantify findings and measure response, *Best Pract Res Clin Rheumatol* 24:637, 2010.

Ozturk C, Karadereler S, Orneck I, et al: The role of routine magnetic resonance imaging in the preoperative evaluation of adolescent idiopathic scoliosis, *Int Orthop* 34:543, 2010.

Pizones J, Izwuierdo E, Alvarez P, et al: Impact of magnetic resonance imaging on decision making for thoracolumbar traumatic fracture diagnosis and treatment, *Eur Spine J* 20(Suppl 3):390, 2011.

Ries M, Jones RA, Dousset V, Moonen CT: Diffusion tensor MRI of the spinal cord, *Magn Reson Med* 44:884, 2000.

Rihn JA, Yang N, Fisher C, et al: Using magnetic resonance imaging to accurately assess injury to the posterior ligamentous complex of the spine: a prospective comparison of the surgeon and radiologist, *J Neurosurg Spine* 12:391, 2010.

Ross JS: Magnetic resonance imaging of the postoperative spine, *Semin Musculoskelet Radiol* 4:281, 2000.

Roudarsi B, Jarvik JG: Lumbar spine MRI for low back pain: indications and yield, *AJR Am J Roentgenol* 195:550, 2010.

Saifuddin A, Blease S, MacSweeney E: Axial loaded MRI of the lumbar spine, *Clin Radiol* 58:661, 2003.

Saltzherr TP, Fung Kon Jin PH, Bennen LF, et al: Diagnostic imaging of cervical spine injuries following blunt trauma: a review of the literature and practical guideline, *Injury* 40:795, 2000.

Sarani B, Waring S, Sonnad S, Schwab CW: Magnetic resonance imaging is a useful adjunct in the evaluation of the cervical spine of injured patients, *J Trauma* 63:637, 2007.

Schoenfeld AJ, Bono CM, McGuide KJ, et al: Computed tomography alone versus computed tomography and magnetic resonance imaging in the identification of occult injuries to the cervical spine: a meta-analysis, *J Trauma* 68:109, 2010.

Sheehan NJ: Magnetic resonance imaging for low back pain: indications and limitations, *Ann Rheum Dis* 69:7, 2010.

Solgaard Sorensen J, Kjaer P, Jensen ST, Andersen P: Low-field magnetic resonance imaging of the lumbar spine: reliability of qualitative evaluation of disc and muscle parameters, *Acta Radiol* 47:947, 2006.

Thurnher MM, Bammer R: Diffusion weighted magnetic resonance imaging of the spine and spinal cord, *Semin Roentgenol* 41:294, 2006.

Weber U, Maksymowych WP: Sensitivity and specificity of magnetic resonance imaging for axial spondyloarthritis, *Am J Med Sci* 341:272, 2011.

OMBRO

Bertin D: Imaging shoulder instability in the athlete, *Magn Reson Imaging Clin North Am* 17:595, 2009.

Cook TS, Stein JM, Simonson S, Kim W: Normal and variant anatomy of the shoulder on MRI, *Magn Reson Imaging Clin North Am* 19:581, 2011.

Farber A, Fayad L, Johnson T, et al: Magnetic resonance imaging of the shoulder: current techniques and spectrum of disease, *J Bone Joint Surg* 88A(Suppl 4):64, 2006.

Fitzpatrick D, Walz DM: Shoulder MR imaging normal variants and imaging artifacts, *Magn Reson Imaging Clin North Am* 18:615, 2010.

Gazzola S, Bleakney RR: Current imaging of the rotator cuff, *Sports Med Arthrosc* 19:300, 2011.

Houtz CG, Schwartzberg RS, Barry JS, et al: Shoulder MRI accuracy in the community setting, *J Shoulder Elbow Surg* 20:537, 2011.

Lee JC, Guy S, Connell D, et al: MRI of the rotator interval of the shoulder, *Clin Radiol* 62:416, 2007.

McNally EG, Rees JL: Imaging in shoulder disorders, *Skeletal Radiol* 36:1013, 2007.

Murray PJ, Shafer BS: Clinical update: MR imaging of the shoulder, *Sports Med Arthrosc* 17:40, 2009.

Parker BJ, Zlatkin MB, Newman JS, Rathur SK: Imaging of shoulder injuries in sports medicine: current protocols and concepts, *Clin Sports Med* 27:579, 2008.

Vasquez J, Kassarjian A: MRI of shoulder trauma, *Semin Musculoskelet Radiol* 10:268, 2008.

COTOVELO, PUNHO E MÃO

Amrami KK, Felmlee JP: 3-Tesla imaging of the wrist and hand: techniques and applications, *Semin Musculoskelet Radiol* 12:223, 2008.

Behr B, Stadler J, Michaely HJ, et al: MR imaging of the human hand and wrist at 7 T, *Skeletal Radiol* 38:911, 2009.

Cunningham PM: MR imaging of trauma: elbow and wrist, *Semin Musculoskelet Radiol* 10:284, 2006.

Festa A, Mulieri PJ, Newman JS, et al: Effectiveness of magnetic resonance imaging in detecting partial and complete distal biceps tendon rupture, *J Hand Surg Am* 35:77, 2010.

Kijowski R, Tuite M, Sanford M: Magnetic resonance imaging of the elbow: Part I. Normal anatomy, imaging technique, and osseous abnormalities, *Skeletal Radiol* 33:685, 2004.

Kijowski R, Tuite M, Sanford M: Magnetic resonance imaging of the elbow: Part II. Abnormalities of the ligaments, tendons, and nerves, *Skeletal Radiol* 34:1, 2005.

Lisle DA, Shepherd GJ, Cowderoy GA, O'Connell PT: MR imaging of traumatic and overuse injuries of the wrist and hand in athletes, *Magn Reson Imaging Clin North Am* 17:639, 2009.

Mallee W, Doornberg JN, Ring D, et al: Comparison of CT and MRI for diagnosis of suspected scaphoid fractures, *J Bone Joint Surg Am* 93:20, 2011.

Malone WJ, Snowden R, Alvi F, Klena JC: Pitfalls of wrist MR imaging, *Magn Reson Imaging Clin N Am* 18:643, 2010.

Ouelette H, Bredella M, Labis J, et al: MR imaging of the elbow in baseball pitchers, *Skeletal Radiol* 37:115, 2008.

Sampaio ML, Schweitzer ME: Elbow magnetic resonance imaging variants and pitfalls, *Magn Reson Imaging Clin North Am* 18:633, 2010.

Simonson S, Lott K, Major NM: Magnetic resonance imaging of the elbow, *Semin Roentgenol* 45:180, 2010.

Stein JM, Cook TS, Simonson S, Kim W: Normal and variant anatomy of the wrist and hand on MR imaging, *Magn Reson Imaging Clin North Am* 19:595, 2011.

Stevens KJ, McNally EG: Magnetic resonance imaging of the elbow in athletes, *Clin Sports Med* 29:521, 2010.

Walton MJ, Mackie K, Fallon M, et al: The reliability and validity of magnetic resonance imaging in the assessment of chronic lateral epicondylitis, *J Hand Surg Am* 36:475, 2011.

TUMORES

Bancroft LW: Postoperative tumor imaging, *Semin Musculoskelet Radiol* 15:425, 2011.

Bearman FD, Kransdorf MJ, Andrews TR, et al: Superficial soft-tissue masses: analysis, diagnosis, and differential consideration, *RadioGraphics* 27:509, 2007.

Berger FH, ver Straete KL, Gooding CA, et al: MR imaging of musculoskeletal neoplasm, *Magn Reson Imaging Clin North Am* 8:929, 2000.

Costa FM, Ferreira EC, Vianna EM: Diffusion-weighted magnetic resonance imaging for the evaluation of musculoskeletal tumors, *Magn Reson Imaging Clin North Am* 19:159, 2011.

Daniel A Jr, Ullah E, Wahab S, Kumar V Jr: Relevance of MRI in prediction of malignancy of musculoskeletal system—a prospective evaluation, *BMC Musculoskelet Disord* 10:125, 2009.

Frassica FJ, Khanna JA, McCarthy EF: The role of MR imaging in soft tissue tumor evaluation: perspective of the orthopedic oncologist and the musculoskeletal pathologist, *Magn Reson Imag Clin North Am* 8:918, 2000.

Heck RK Jr, O'Malley AM, Kellum EL, et al: Errors in the MRI evaluation of musculoskeletal tumors and tumorlike lesions, *Clin Orthop Relat Res* 459:28, 2007.

Papp DF, Khanna AJ, McCarthy EF, et al: Magnetic resonance imaging of soft-tissue tumors: determinate and indeterminate lesions, *J Bone Joint Surg* 89A(Suppl 3):103, 2007.

Van Vliet M, Kliffen M, Krestin GP, et al: Soft-tissue sarcomas at a glance: clinical, histological, and MR imaging features of malignant extremity soft-tissue tumors, *Eur Radiol* 19:1499, 2009.

As referências completas estão disponíveis em www.expertconsult.com.

PARTE II

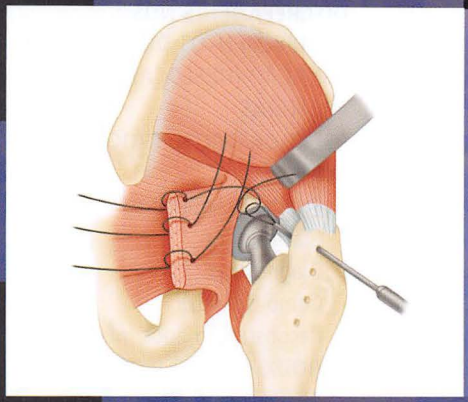

PROCEDIMENTO DE RECONSTRUÇÃO DE QUADRIL EM ADULTOS

ARTROPLASTIA DO QUADRIL

James W. Harkess • John R. Crockarell, Jr.

CAPÍTULO 3

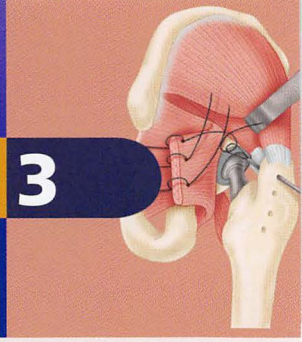

BIOMECÂNICA APLICADA 159
FORÇAS QUE ATUAM SOBRE O QUADRIL 159
TRANSFERÊNCIA DE TENSÃO PARA O OSSO 161
DESENHO E SELEÇÃO DE COMPONENTES TOTAIS DO QUADRIL 163
COMPONENTES FEMORAIS 164
Componentes Femorais Cimentados 166
Componentes Femorais Não Cimentados 168
Componentes Femorais Especializados e Personalizados 172
COMPONENTES ACETABULARES 172
Componentes Acetabulares Cimentados 172
Componentes Acetabulares Não Cimentados 173
Superfícies Alternativas 175
INDICAÇÕES PARA ARTROPLASTIA TOTAL DO QUADRIL 178
CONTRAINDICAÇÕES PARA ARTROPLASTIA TOTAL DO QUADRIL 179
AVALIAÇÃO PRÉ-OPERATÓRIA 180
RADIOGRAFIAS PRÉ-OPERATÓRIAS 181
PREPARAÇÃO E POSICIONAMENTO DO PACIENTE 183
VIAS DE ACESSO E TÉCNICAS CIRÚRGICAS 184
IMPLANTAÇÃO DOS COMPONENTES ACETABULARES NÃO CIMENTADOS 189
IMPLANTAÇÃO DOS COMPONENTES ACETABULARES CIMENTADOS 191
IMPLANTAÇÃO DOS COMPONENTES FEMORAIS NÃO CIMENTADOS 193
IMPLANTAÇÃO DOS COMPONENTES FEMORAIS CIMENTADOS 197
TÉCNICAS MINIMAMENTE INVASIVAS 200
CIRURGIA ASSISTIDA POR COMPUTADOR 203
OSTEOTOMIA TROCANTÉRICA 203
PROBLEMAS CIRÚRGICOS RELATIVOS A DOENÇAS ESPECÍFICAS DO QUADRIL 207
DOENÇAS ARTRÍTICAS 207
Osteoartrite (Artrite Hipertrófica Primária ou Secundária, ou Artrite Degenerativa) 207
Artrite Reumatoide 208
OSTEONECROSE 208
PROTRUSÕES ACETABULARES 209
DISPLASIA DO DESENVOLVIMENTO DO QUADRIL 211
NANISMO (PACIENTES COM BAIXA ESTATURA) 217
DISTÚRBIOS PÓS-TRAUMÁTICOS 217
Fraturas Agudas do Colo Femoral 217
Cirurgias de Fratura do Quadril Malsucedidas 220
Fraturas Acetabulares 221
PROCEDIMENTOS RECONSTRUTIVOS MALSUCEDIDOS 222
Osteotomia e Deformidade Femoral Proximal 222
Osteotomia Acetabular 223
Artrodese e Anquilose 224
DISTÚRBIOS METABÓLICOS 225
Doença de Paget 225
Doença de Gaucher 226
Anemia Falciforme 226
Insuficiência Renal Crônica 227
Hemofilia 227
DOENÇAS INFECCIOSAS 227
Artrite Piogênica 227
Tuberculose 228
TUMORES 228
DOENÇAS NEUROMUSCULARES 228
COMPLICAÇÕES 228
MORTALIDADE 228
FORMAÇÃO DE HEMATOMAS 229
OSSIFICAÇÃO HETEROTÓPICA 229
TROMBOEMBOLISMO 230
LESÕES NERVOSAS 233
LESÕES VASCULARES 234
DISCREPÂNCIAS NOS COMPRIMENTOS DOS MEMBROS 235
LUXAÇÃO (DESLOCAMENTOS) 237
FRATURAS 241
PSEUDOARTROSE TROCANTÉRICA 248
INFECÇÃO 250
Profilaxia Antibiótica 250
Classificação 251
Diagnóstico 251
Como Conduzir 252
Reconstrução após Infecção 254
AFROUXAMENTO (SOLTURA) 255
Afrouxamento Femoral 256
Afrouxamento Acetabular 259
Diagnóstico 260
OSTEÓLISE 261
REVISÃO DA ARTROPLASTIA TOTAL DO QUADRIL 263
INDICAÇÕES E CONTRAINDICAÇÕES 263
PLANEJAMENTO PRÉ-OPERATÓRIO 264
VIA DE ACESSO CIRÚRGICA 265
Remoção do Cimento Femoral 273
Remoção de Componente Acetabular Cimentado 277
RECONSTRUÇÃO DE DEFICIÊNCIAS ACETABULARES 279
Classificação 279
Condução 280
Defeitos Segmentares 282
Defeitos Combinados 285
Descontinuidade Pélvica 286
RECONSTRUÇÃO DE DEFICIÊNCIAS FEMORAIS 288
Classificação 288
Como Conduzir 290
Defeitos Segmentares 290
Defeitos Cavitários 290
Defeitos Maciços 296
Deformidade Femoral 299
CONDUÇÃO PÓS-OPERATÓRIA DA ARTROPLASTIA TOTAL DO QUADRIL 300

A artroplastia total do quadril é o procedimento de reconstrução de quadril mais comum em adultos. Este capítulo discute as artroplastias cimentadas e não cimentadas, considerando as escolhas e as tendências atuais quanto às técnicas minimamente invasivas. Além disso, a cirurgia de revisão da artroplastia de quadril, a qual engloba uma quantidade crescente de procedimentos, também será revisada.

Os resultados da artroplastia total de quadril de Charnley são os referenciais para a avaliação do desempenho de outros tipos de artroplastia. As contribuições laboratoriais e clínicas de Charnley melhoraram a qualidade de vida de muitos pacientes. Entretanto, o histórico da artroplastia de quadril tem sido dinâmico, com pesquisas continuamente melhorando os resultados, especialmente em pacientes jovens. As pesquisas tomaram diversos caminhos, incluindo (1) a melhoria da durabilidade da fixação do implante, (2) a redução do desgaste das superfícies articulares, e (3) as modificações técnicas no procedimento para acelerar a reabilitação e reduzir os erros de posicionamento do implante.

Em resposta ao afrouxamento da haste e da cúpula com base em supostas falhas do cimento ósseo, foram desenvolvidas hastes e cúpulas com encaixe por pressão, com revestimentos porosos e com revestimentos de hidroxiapatita de modo a eliminar o uso de cimento ósseo e utilizar os crescimentos interno e externo do osso com o objetivo de alcançar uma fixação esquelética duradoura. Apesar de alguns dos projetos iniciais de implantes não cimentados terem sido bem-sucedidos, outros foram marcados por falhas prematuras e progressivas causadas por fixação inicial inadequada, desgaste excessivo e perda óssea periprotética secundária devido à osteólise induzida por partículas. Conforme adquire-se experiência, a importância de certos parâmetros no projeto dos componentes fica evidente e o uso de fixação não cimentada para os componentes femorais e acetabulares torna-se mais comum.

Diversas técnicas diferentes evoluíram para melhorar a fixação femoral cimentada, incluindo a injeção de cimento ósseo de baixa viscosidade, a oclusão do canal medular, a redução da porosidade, a pressurização do cimento e a centralização da haste. Técnicas similares não obtiveram tanto sucesso na melhoria da fixação acetabular. A fratura da haste foi praticamente eliminada devido ao uso corrente de superligas em sua fabricação.

Conforme os avanços tecnológicos melhoram a longevidade da fixação do implante, os problemas relacionados ao desgaste das superfícies articulares tornaram-se proeminentes. Os polietilenos reticulados demonstraram desgaste reduzido e atualmente praticamente substituem o polietileno convencional de peso molecular altamente elevado. Foram utilizadas articulações cerâmica-cerâmica e metal-metal devido a seus baixos coeficientes de fricção e características de desgaste *in vitro* superiores, apesar de apresentarem resultados menos favoráveis. Além disso, o uso desses suportes resistentes a desgaste levou ao uso de componentes maiores e a modificações dos regimes pós-operatórios.

É importante considerar os problemas dos materiais anteriores e as modificações de projeto que não se tornaram aparentes até um número suficiente de estudos de acompanhamento de 5 anos ou mais estar disponível. Não se questiona que os resultados dos procedimentos de revisão são menos satisfatórios e que a artroplastia total primária de quadril oferece as melhores chances de sucesso. A seleção do paciente adequado, os implantes corretos e o desempenho técnico da operação são de suma importância.

Os procedimentos da artroplastia total do quadril requerem que o cirurgião conheça os diversos detalhes técnicos da operação. Para tratar com sucesso os diversos problemas que ocorrem e para avaliar novos conceitos e implantes, também é necessário um conhecimento prático acerca de princípios biomecânicos, de materiais e do projeto do componente.

BIOMECÂNICA APLICADA

A biomecânica da artroplastia total do quadril é diferente dos parafusos, placas e pinos utilizados em fixações ósseas, pois estes implantes proporcionam apenas um suporte parcial até que o osso se recupere. Os componentes da artroplastia total do quadril devem suportar muitos anos de carga cíclica igual a pelo menos três vezes o peso do corpo. São necessários conhecimentos básicos da biomecânica do quadril e da artroplastia total do quadril para a realização correta do procedimento, para a gestão de problemas ocorridos durante e após a cirurgia, para selecionar os componentes de forma inteligente e para aconselhar os pacientes acerca de suas atividades físicas.

FORÇAS QUE ATUAM SOBRE O QUADRIL

Para descrever as forças que agem sobre a articulação do quadril, o peso corporal pode ser representado como uma carga aplicada sobre uma alavanca que se estende a partir do centro de gravidade do corpo até a cabeça femoral (Fig. 3-1). A musculatura abdutora, agindo em um braço de alavanca que se estende da face lateral do trocanter maior até o centro da cabeça femoral, deve exercer um movimento igual para manter a pelve nivelada quando o indivíduo apoia-se sobre apenas uma perna e um movimento maior para inclinar a pelve para o mesmo lado durante a caminhada. Como a razão entre o comprimento da alavanca do peso corporal e a alavanca da musculatura abdominal é aproximadamente de 2,5:1, a força dos músculos abdutores deve ser aproximadamente 2,5 vezes o peso corporal para manter a pelve nivelada ao apoiar-se sobre apenas uma perna. A carga estimada sobre a cabeça femoral quando o corpo encontra-se nessa posição durante o caminhar é igual à soma das forças criadas pelos músculos abdutores e pelo peso corporal, sendo calculada com sendo três vezes o peso corporal. A carga sobre a cabeça femoral durante o levantamento da perna estendida é estimada como sendo de mesmo valor.

Uma parte integrante do conceito de Charnley sobre a artroplastia total do quadril é o encurtamento do braço de alavanca do peso corporal por meio do aprofundamento do acetábulo, bem como o alongamento do braço de alavanca do mecanismo abdutor por meio da fixação lateral do trocanter maior osteotomizado. O movimento produzido pelo peso corporal diminui e a força oposta que o mecanismo abdutor deve exercer também diminui. O braço de alavanca do mecanismo abdutor pode ser encurtado por artrite ou outros distúrbios do quadril, nos quais parte da cabeça ou toda ela é perdida ou o colo é encurtado. Ele também é encurtado quando o trocanter está localizado posteriormente, como ocorre em deformidades rotacionais externas, e em muitos pacientes com displasia do desenvolvimento do quadril. Em um quadril com artrite, a razão entre o comprimento do braço de alavanca do peso corporal e o comprimento do braço de alavanca dos abdutores pode ser aproximadamente de 4:1. Os comprimentos dos dois braços de alavanca podem ser alterados cirurgicamente para fazer com que a razão aproxime-se de 1:1 (Fig. 3-1). Em teoria, isso reduz a carga total sobre o quadril em 30%.

É importante entender os benefícios decorrentes da medialização do acetábulo e do alongamento do braço de alavanca do mecanismo abdutor, mas nenhuma dessas técnicas é enfatizada atualmente.

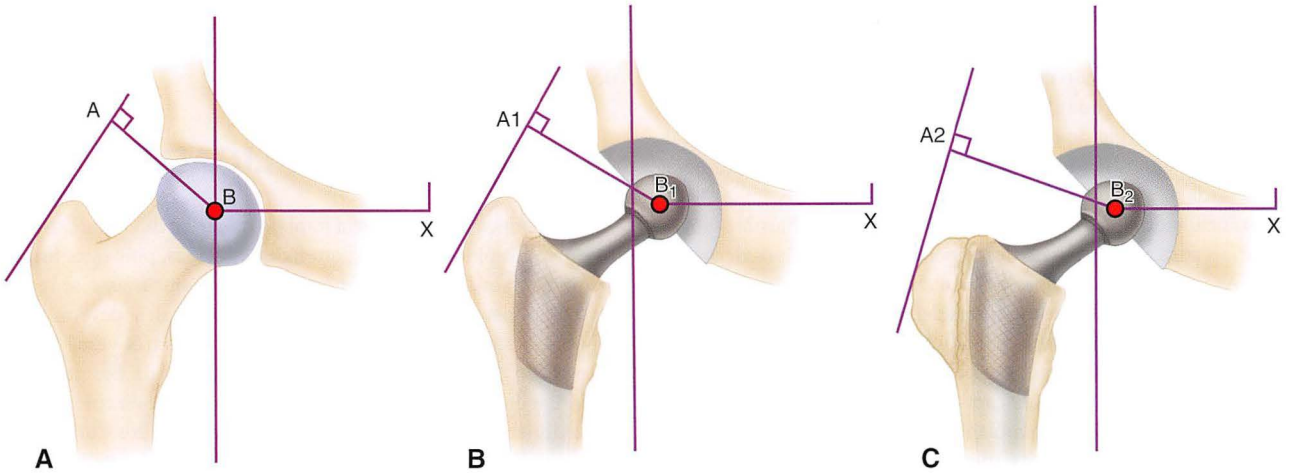

FIGURA 3-1 Alavancas agindo na articulação do quadril. **A,** O impulso produzido pelo peso corporal aplicado ao centro de gravidade do corpo, X, agindo sobre a alavanca, B-X, deve ser contrabalanceado pelo impulso produzido pelos abdutores, A, agindo sobre uma alavanca mais curta, A-B. A alavanca A-B pode ser mais curta em um quadril com artrite. **B,** A medialização do acetábulo encurta a alavanca B-X e a utilização de um colo com desvio maior alonga a alavanca A-B. **C,** A fixação lateral e distal de um trocanter maior osteotomizado alonga a alavanca A-B e tenciona a musculatura abdutora.

O princípio da medialização deu lugar à preservação subcondral na pelve e ao aprofundamento mínimo necessário do acetábulo para obter-se cobertura óssea para a cúpula. Como a maior parte dos procedimentos no quadril é atualmente realizada sem osteotomia do trocanter maior, o braço de alavanca do mecanismo abdutor é alterado apenas em relação ao desvio da cabeça em relação à haste. Essas concessões nos princípios biomecânicos originais da artroplastia total do quadril evoluíram para obter compensações benéficas de natureza biológica para preservar o osso pélvico, especialmente o osso subcondral, e para evitar problemas relacionados à osteossíntese do trocanter maior.

O pico das forças de contato na articulação do quadril durante a caminhada varia de 3,5 a 5 vezes o peso corporal, chegando a até 6 vezes o peso corporal quando se apoia sobre apenas uma perna. As forças medidas experimentalmente na articulação do quadril utilizando-se próteses instrumentadas são geralmente menores que as forças preditas nos modelos analíticos, estando na faixa de 2,6 a 3 vezes o peso corporal durante o apoio sobre apenas uma perna. Ao se levantar peso, correr ou saltar, entretanto, a carga pode alcançar até 10 vezes o peso corporal. Peso corporal excessivo e aumento da atividade física contribuem significativamente para as forças que agem para afrouxar, torcer ou romper a haste do componente femoral.

As forças que agem sobre a articulação do quadril não agem apenas no plano coronal; mas, como o centro de gravidade do corpo (na linha média anterior até o corpo da segunda vértebra sacral) é posterior ao eixo da articulação, agem também no plano sagital para torcer a haste posteriormente. As forças que atuam nessa direção são aumentadas quando o quadril é flexionado, como ao levantar-se de uma cadeira, ao subir ou descer escadas ou rampas, ou ao levantar peso (Fig. 3-2). Durante a caminhada, as forças são direcionadas contra a cabeça femoral protética de um ângulo polar entre 15 e 25 graus anteriormente ao plano sagital da prótese. Ao subir escadas e ao levantar a perna estendida, a força resultante é aplicada sobre um ponto mais anterior da cabeça. Tais forças causam deflexão posterior ou retroversão do componente femoral. Essas forças "fora do plano" foram medidas como sendo equivalentes a 0,6 a 0,9 vez o peso corporal.

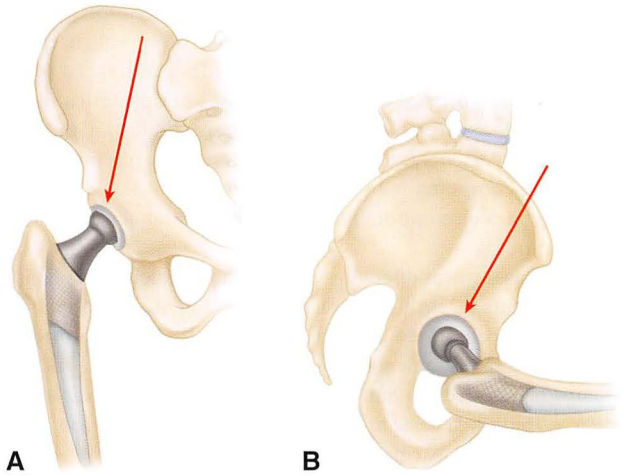

FIGURA 3-2 Forças produzindo torção da haste. As forças que agem sobre o quadril no plano coronal (**A**) tendem a desviar a haste medialmente, enquanto as forças que agem no plano sagital (**B**), especialmente com o quadril flexionado ou ao levantar peso, tendem a desviar a haste posteriormente. Combinadas, essas forças resultam na torção da haste.

Os componentes femorais implantados devem ser capazes de suportar forças de torção mesmo no início do período pós-operatório. Por consequência, os componentes femorais utilizados sem cimento ósseo devem ser projetados e implantados de modo que sejam imediatamente estáveis rotacionalmente no fêmur. De modo similar, a forma do implante cimentado deve proporcionar estabilidade rotacional dentro do manto de cimento.

A localização do centro de rotação do quadril no eixo superior-inferior também afeta as forças aplicadas sobre o implante. Em um modelo matemático, a força de reação da articulação foi mais baixa quando o centro do quadril estava posicionado na posição anatômica em comparação com posições superiores e laterais ou

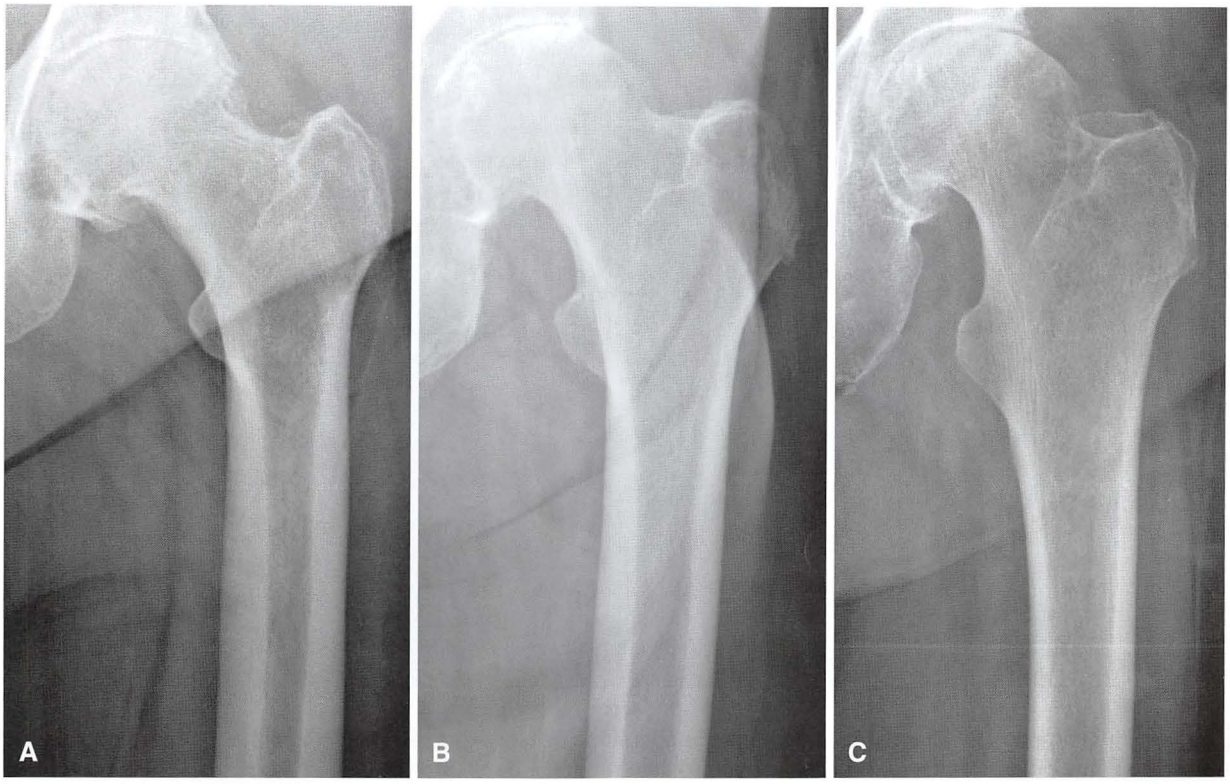

FIGURA 3-3 Categorização radiográfica da parte proximal do fêmur de acordo com formato; correlação com a espessura cortical e com a dimensão do canal. (De Dorr LD, Faugere MC, Mackel AM, et al: Structural and cellular assessment of bone quality of proximal femur, *Bone* 14:231, 1993.)

posteriores. O deslocamento superior isolado, sem lateralização, produz aumentos relativamente pequenos na tensão exercida sobre o osso periacetabular. Isso possui importância clínica no tratamento da displasia do desenvolvimento e na cirurgia de revisão quando o osso superior é deficiente. A colocação do componente acetabular em uma posição levemente cefálica permite melhor cobertura ou contato com osso viável. Entretanto, estudos clínicos documentaram uma maior incidência de radiolucências e migração de componentes em pacientes em situações de protrusão, displasia e revisão quando o centro de rotação do quadril está em posição não anatômica.

TRANSFERÊNCIA DE TENSÃO PARA O OSSO

A qualidade do osso antes da cirurgia é determinante para a seleção do implante mais adequado, do melhor método de fixação, da resposta do osso ao implante e para o sucesso da artroplastia. Dorr et al. propuseram uma categorização radiográfica dos fêmures com base em seu formato, correlacionando-os com medições da espessura cortical e dimensões do canal (Fig. 3-3). Os fêmures do tipo A possuem corticais mais espessas, em uma visão anteroposterior, e uma grande cortical posterior, em uma observação lateral. O canal distal estreito dá ao fêmur proximal um formato acentuado de funil ou taça de champanhe. O fêmur do tipo A é mais comum em homens e pacientes mais jovens, permitindo boa fixação de hastes com ou sem cimento ósseo. Os fêmures do tipo B apresentam perda óssea das corticais mediais e posteriores, resultando em uma largura maior no canal intramedular. O formato do fêmur não é afetado e a fixação do implante não representa um problema. Os fêmures do tipo C perderam muito de suas corticais mediais posteriores. O diâmetro do canal intramedular é grande, particularmente em radiografias laterais. O osso em formato de chaminé do fêmur tipo C é geralmente encontrado em mulheres mais velhas que passaram da menopausa, o que cria um ambiente menos favorável para a fixação do implante.

O material do qual a haste é feita, a geometria e o tamanho da haste, bem como o método de fixação alteram dramaticamente a forma na qual a tensão é transferida para o fêmur. O remodelamento adaptativo do osso causado pelo estresse compromete o suporte do implante e causa predisposição a fraturas do fêmur ou do implante. A transferência de estresse para o fêmur é desejável, pois proporciona um estímulo fisiológico para a manutenção da massa óssea e prevenção de osteoporose por falta de uso. A diminuição no módulo de elasticidade da haste diminui o estresse sobre a haste e aumenta o estresse sobre o osso adjacente. Isso é verdadeiro para hastes feitas de metais com menor módulo de elasticidade, tais como a liga de titânio, se o diâmetro transversal for relativamente pequeno. Hastes com diâmetros maiores feitas dos mesmos materiais são mais fortes, mas são mais rígidas e menos elásticas. O aumento do diâmetro transversal também anula quaisquer benefícios reais do menor módulo de elasticidade. A rigidez de uma haste é proporcional à quarta potência de seu diâmetro, sendo que pequenos aumentos no diâmetro da haste resultam em aumentos maiores em sua rigidez. Quando a haste é fixada ao fêmur por crescimento ósseo, a carga é preferencialmente sustentada por uma estrutura mais rígida, aliviando o estresse sobre o osso do fêmur proximal.

Os exames detalhados do estresse sobre o fêmur após substituição total não cimentada do quadril descobriram que quase todos os fêmures apresentavam reabsorção proximal moderada ou grave em hastes com diâmetros superiores a 13,5 mm. Com um encaixe

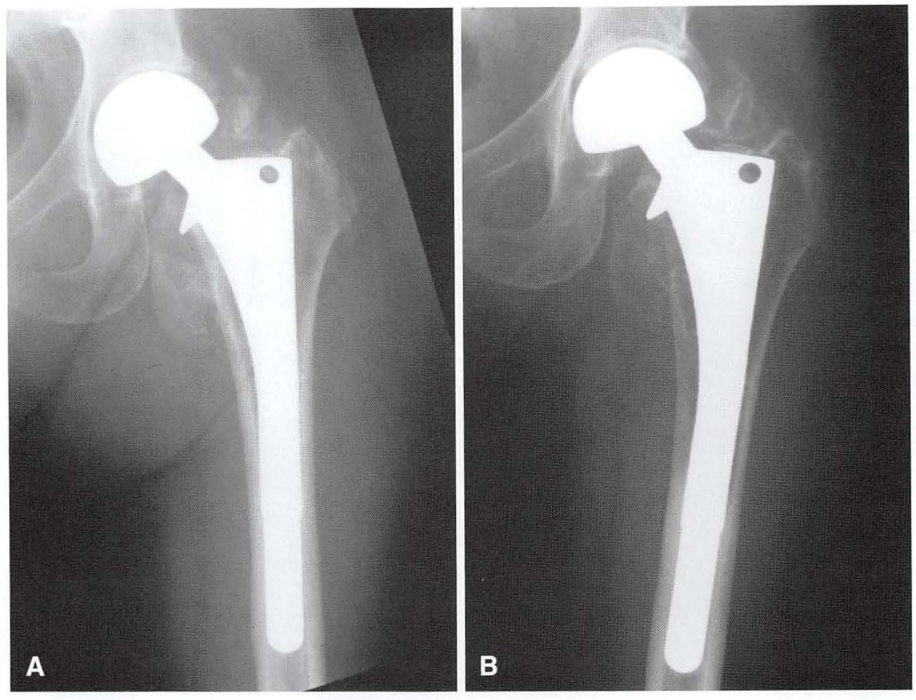

FIGURA 3-4 Reposta do osso à carga. **A,** Radiografia pós-operatória de haste com revestimento poroso. **B,** Após 2 anos, a densidade de ossos corticais e esponjosos no fêmur proximal diminuiu como resultado da reabsorção.

por pressão no istmo e evidências radiográficas do crescimento ósseo, a reabsorção foi mais evidente. A utilização de revestimento poroso extenso em hastes menores não causa uma reabsorção tão grave. Acompanhamentos recentes com tamanhos maiores de hastes mostraram, entretanto, maior reabsorção com hastes mais extensivamente revestidas (Fig. 3-4). Pode-se observar hipertrofia óssea localizada em locais onde hastes com revestimento poroso estão em contato com o córtex. Geralmente, isso é observado na extremidade distal do revestimento poroso com uma haste extensivamente revestida. Tal hipertrofia é menos acentuada quando a superfície porosa está confinada à porção proximal da haste.

Ao utilizarem videodensitometria para analisar fêmures obtidos em autópsias, Maloney et al. descobriram que, para implantes com ou sem cimento, as áreas com maior diminuição na densidade mineral óssea ocorreu no córtex medial proximal. Se a prótese possuir um anel apoiado sobre a superfície do colo, postula-se que a carga axial do osso ocorreria nessa área. É tecnicamente difícil, entretanto, obter esse contato direto entre o anel e a superfície do osso. Apesar do papel que o anel desempenha no afrouxamento do componente femoral cimentado não ter sido claramente estabelecido, qualquer carga sobre o colo medial proximal provavelmente diminui a reabsorção e reduz o estresse no cimento proximal. O anel também funciona como um método simples para determinar a profundidade da inserção do componente femoral, pois a visão é obscurecida temporariamente pela extrusão do cimento. A presença de um anel sobre componentes femorais não cimentados é mais controversa, pois ele pode evitar o assentamento completo da haste, tornando-a frouxa no implante.

Dependendo do tamanho da haste e da extensão do revestimento poroso, hastes não cimentadas geralmente causam estresses sobre osso que são mais fisiológicos que os estresses causados por hastes cimentadas. Descobriu-se que estresses sobre o osso medial proximal representam 65% do estresse sobre hastes sem anel e com encaixe por pressão, e 70% a 90% sobre hastes com colar e com encaixe proximal exato. Uma haste com anel e encaixe frouxo pode causar estresses proximais maiores do que no fêmur intacto, apesar de as consequências de uma haste frouxa negarem quaisquer potenciais benefícios proporcionados pelo anel. Quando a haste sustenta carga, ela produz estresses circulares no fêmur proximal. O acunhamento de um implante sem anel pode gerar estresses circulares que causam fraturas intraoperatórias e pós-operatórias no fêmur proximal.

O formato da haste também parece afetar o estresse que é transferido para o osso. Em cirurgias de revisão com três tipos diferentes de hastes de titânio trapezoidais, Mallory, Head e Lombardi descobriram incidência de atrofia óssea femoral proximal em apenas 6% das 748 artroplastias analisadas. A perda óssea proximal foi maior em pacientes com hastes de geometria cilíndrica distal que preenchiam a diáfise.

Estudos em cadáveres identificaram uma grande variabilidade no grau e na localização do remodelamento ósseo em indivíduos com artroplastias bem-sucedidas e fixação sólida. Foi estabelecida, entretanto, uma forte correlação entre a densidade mineral do osso no fêmur oposto e o percentual de perda mineral no fêmur operado, independentemente do método de fixação do implante. Aparentemente, pacientes com menor densidade óssea antes da cirurgia apresentam maior risco de perda óssea significativa após artroplastias totais de quadril cimentadas e não cimentadas.

A quantidade total de reabsorção aceitável no cenário clínico é difícil de ser determinada. Após 2 anos, alcança-se um ponto de equilíbrio e a perda óssea geralmente não progride mais. Em uma série de 208 artroplastias acompanhadas por, em média, 13,9 anos, Engh et al. relataram que pacientes com reabsorção evidente em radiografias apresentaram, em média, avaliações e escores diminuídos, mas não apresentaram aumento em outras complicações, além de demonstrarem menor necessidade de cirurgias de revisão devido a afrouxamento da haste ou osteólise. Apesar de a reabsorção óssea no fêmur proximal aparentemente não afetar adversamente os resultados clínicos em curto ou médio prazo, a experiência

com a falha de implantes cimentados também indicou que a cirurgia de revisão torna-se mais complexa quando há perda óssea femoral. As investigações correntes sobre materiais com menores módulos de elasticidade e sobre geometrias de haste que diminuem a rigidez provavelmente serão benéficas para a redução de remodelamento femoral adverso.

Em relação à pelve, as análises indicaram que, com o uso de uma cúpula de polietileno cimentada, o pico de estresse desenvolve-se no osso pélvico. Cúpulas com suporte metálico e revestimento de polietileno reduzem as áreas de estresse e distribuem o estresse mais uniformemente. Estudos similares indicaram que os picos de estresse desenvolvem-se no osso trabecular quando o osso subcondral é removido e que a diminuição do pico ocorre quando é utilizado um componente com suporte metálico. Os maiores estresses sobre o cimento e sobre o osso trabecular ocorrem quando é utilizado um componente acetabular de polietileno com paredes finas e quando o osso subcondral é removido. Em contraposição às cúpulas de paredes finas, uma cúpula de polietileno de paredes grossas, de 5 mm ou mais, tende a reduzir os estresses sofridos pelo osso trabecular de modo similar ao efeito produzido por cúpulas com suporte metálico. A preservação do osso subcondral no acetábulo e a utilização de cúpulas com suporte metálico ou paredes mais grossas diminuem os picos de estresse no osso trabecular da pelve.

Os resultados preliminares favoráveis com a utilização de componentes acetabulares cimentados com suporte metálico levaram à difusão de sua utilização no passado. Os estudos de acompanhamento mais longos, entretanto, não revelaram a manutenção dos benefícios da utilização de implantes com suporte metálico e, em algumas séries, a sobrevida de componentes acetabulares cimentados com suporte metálico mostrou-se inferior em comparação aos componentes sem suporte metálico. A utilização de componentes de polietileno com paredes grossas e a manutenção do osso subcondral do acetábulo são duas etapas que parecem proporcionar um meio-termo satisfatório entre reabsorção óssea excessiva e concentração de estresse.

Para os componentes acetabulares não cimentados, é necessário um suporte metálico para fixação esquelética. Idealmente, o metal deve apresentar uma área de contato ampla com o osso subcondral acetabular para evitar a concentração do estresse e para maximizar a superfície disponível para fixação biológica. A precisão da preparação acetabular, bem como o formato e o tamanho do implante em relação à cavidade preparada, afetam dramaticamente a área de contato inicial e o estresse transferido do implante para a pelve. Se um componente hemisférico apresentar um tamanho levemente menor em comparação com o acetábulo, o estresse é transferido centralmente pelo polo do componente, com potencial para hiatos periféricos entre implante e osso. Em contrapartida, se o componente for levemente maior do que a cavidade preparada, a transferência de estresse ocorre perifericamente, com potencial para fraturas da borda acetabular durante o implante (consulte a seção sobre o implante de componentes acetabulares não cimentados). Hiatos polares também podem ser causados por assentamento incompleto do componente.

O modo pelo qual ocorre a transferência de estresse de um componente acetabular não cimentado para o osso acetabular adjacente determina sua estabilidade inicial. Conforme a cúpula é inserida no acetábulo, as forças geradas pela resposta elástica do osso estabilizam o implante. Estresses periféricos agindo sobre uma força de vetor perpendicular à tangente da borda estabilizam a cúpula. Estresses mediais à borda geram uma força que empurra a cúpula lateralmente e a desestabiliza (Fig. 3-5).



FIGURA 3-5 Desestabilização da cúpula por estresses mediais à borda.

A reabsorção óssea do osso periacetabular por implantes não cimentados recebeu menos atenção do que a reabsorção em componentes femorais, mas ela também ocorre. Utilizando um novo método de osteodensitometria assistida por tomografia computadorizada, Mueller et al. avaliaram a densidade óssea ao redor de componentes acetabulares de titânio não cimentados 10 dias e 1 ano após a cirurgia. A densidade óssea cortical cefalicamente ao implante aumentou 3,6%. Em contrapartida, a densidade óssea porosa diminuiu 18%, com a área de maior perda sendo anterior à cúpula. A importância clínica da reabsorção óssea acetabular ainda não foi determinada.

DESENHO E SELEÇÃO DE COMPONENTES TOTAIS DO QUADRIL

Atualmente, estão disponíveis componentes femorais e acetabulares para artroplastia total do quadril feitos de diversos materiais e em diversos formatos. Alguns desenhos de implantes provam-se claramente superiores ou inferiores aos demais. Algumas características de implantes específicos podem proporcionar vantagens em certas situações. A seleção e o implante adequado dos componentes podem apresentar resultados satisfatórios em um grande percentual dos pacientes. Não há um desenho ou sistema adequado para todos os pacientes, e o conhecimento geral sobre a vasta gama de componentes e seus pontos positivos e negativos é uma ferramenta útil para o cirurgião. A seleção baseia-se nas necessidades do paciente, em sua longevidade e nível de atividade previstos, na qualidade e nas dimensões ósseas, na disponibilidade dos implantes e da instrumentação adequada, e na experiência do cirurgião.

Rotineiramente, utilizamos diversos sistemas de fabricantes diferentes. Apresentamos aqui uma visão geral sobre os sistemas disponíveis, enfatizando as características similares e as características únicas. Diversos pesquisadores e fabricantes alteraram seus desenhos dentro de um período de tempo relativamente curto para incorporar conceitos novos, confundindo muitos cirurgiões ortopédicos e pacientes. As recomendações do cirurgião devem ser temperadas pelo fato de que mudanças nem sempre trazem melhorias e que o abandono radical de conceitos comprovados leva a resultados desconhecidos em longo prazo.

Os componentes femorais e acetabulares são geralmente comercializados em conjunto como um sistema. Apesar de esses sistemas serem frequentemente convenientes, a diversidade de tamanhos com a maioria dos componentes femorais permite a utilização de outros

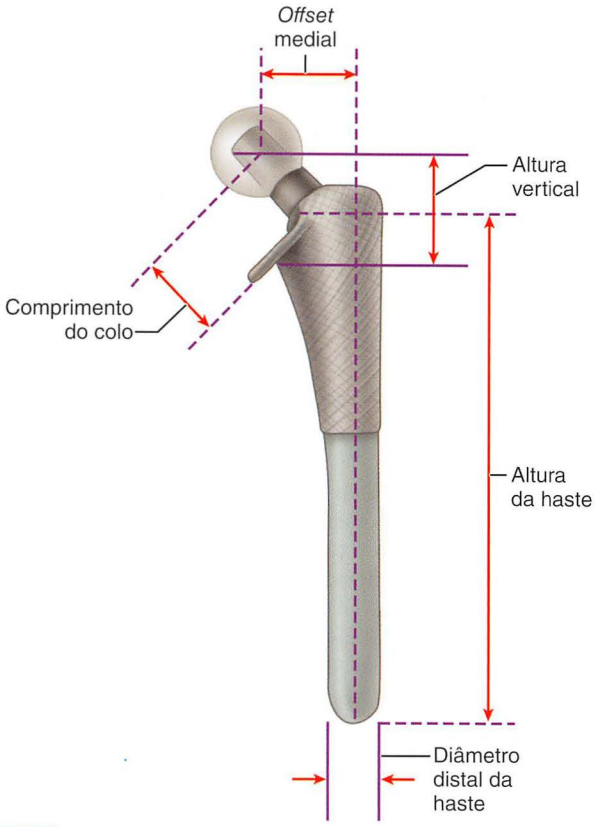

FIGURA 3-6 Características dos componentes femorais. O comprimento do colo é medido a partir do centro da cabeça até a base do anel. O desvio entre a cabeça e a haste é medido do centro da cabeça até o eixo da parte distal da haste. O comprimento da haste é medido da base medial do anel à extremidade da haste. O ângulo do colo é medido da intersecção entre o centro da cabeça e o colo ao longo da borda lateral da metade distal da haste. A plataforma é a extensão medial do anel.

tipos de componentes acetabulares caso necessário. Os componentes femorais e acetabulares são discutidos separadamente.

COMPONENTES FEMORAIS

A função primária do componente femoral é a substituição da cabeça e do colo femorais após a ressecção do segmento artrítico ou necrótico. O objetivo final é uma articulação estável e biomecanicamente saudável, o que é alcançado por meio de uma cuidadosa atenção ao centro de rotação normal da cabeça femoral. Esse local é determinado por três fatores: (1) altura (desvio vertical) (*offset* vertical), (2) *offset* medial (*offset* horizontal ou simplesmente *offset*), e (3) versão do colo femoral (*offset* anterior) (Fig. 3-6). A altura vertical e o desvio horizontal aumentam conforme o colo é alongado, e a reconstrução adequada de ambas as características é o propósito da seleção do comprimento do colo femoral. Na maioria dos sistemas modernos, o comprimento do colo é ajustado utilizando-se cabeças modulares com recessos internos variáveis que se encaixam sobre um trapézio no colo da haste (Fig. 3-7). O comprimento do colo geralmente varia de 25 a 50 mm, com ajuste de 8 a 12 mm para determinados tamanhos de haste. Quando é necessário um colo longo para cabeças com até 32 mm de diâmetro, pode ser necessária a utilização de uma "saia" para estender o aspecto inferior da cabeça de modo a obter-se um encaixe completo



FIGURA 3-7 Cabeças modulares para componentes femorais. Colos trapezoidais com cabeças femorais modulares. Ausência de movimento entre a cabeça e o colo. Estão disponíveis cabeças de diâmetros diferentes com diversas extensões de colo. O colo estendido de componentes mais longos possui um diâmetro maior que os componentes convencionais, diminuindo o arco de movimento do quadril.

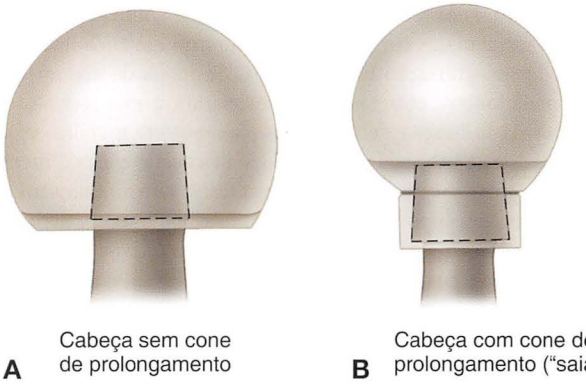

FIGURA 3-8 Razão cabeça-colo dos implantes. Cabeças de diâmetros maiores com colos trapezoidais (**A**) apresentam uma gama de movimentos maior e menos contato do que cabeças com diâmetros menores com colos modulares com acetábulo (**B**).

na parte trapezoidal (Fig. 3-8). Para cabeças com diâmetros superiores a 32 mm, não é necessária a utilização de saias mesmo para colos de comprimentos maiores.

A altura (desvio vertical) é determinada pelo comprimento base do colo da prótese somado ao comprimento obtido pela cabeça modular utilizada. Além disso, a profundidade de inserção do implante no canal femoral altera o desvio vertical. Para implantes cimentados, a altura pode ser ajustada também pela variação no nível da osteotomia do colo femoral. Essa flexibilidade adicional pode não estar disponível quando são utilizados componentes femorais não cimentados, pois a profundidade de inserção é determinada mais pelo encaixe dentro da metáfise femoral do que pelo nível da osteometria do colo.

O desvio (ou seja, o desvio horizontal ou simplesmente *offset*) é a distância do centro da cabeça femoral à linha do eixo da parte distal da haste, sendo primariamente uma função do desenho da haste. A restauração inadequada do *offset* encurta a alavanca da musculatura abdutora e resulta em um aumento da força de reação

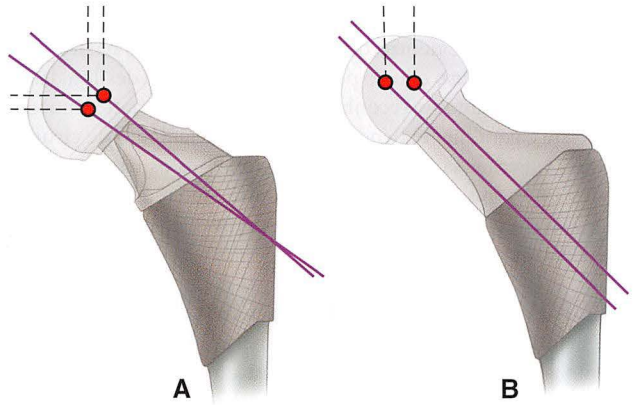

FIGURA 3-9 Variações nos colos dos componentes femorais para aumentar o *offset*. **A,** Ângulo reduzido entre colo e haste. **B,** O colo é fixado mais medialmente na haste.

da articulação, flacidez e contato com o osso, o que pode resultar em deslocamento da articulação. O *offset* pode ser aumentado simplesmente utilizando-se um colo modular maior, mas fazê-lo também aumenta o *offset* vertical, o que pode resultar em um comprimento exacerbado do membro. Para tratar das variações individuais na anatomia femoral, diversos componentes são fabricados em versões-padrão e versões com desvios altos. Isso é alcançado pela diminuição do ângulo entre colo e haste (geralmente cerca de 127 graus) ou pela fixação do colo à haste em uma posição mais medial (Fig. 3-9). Desse modo, o desvio pode ser aumentado sem o alongamento do membro.

A *versão* refere-se à orientação do colo em relação ao plano coronal, sendo denotado como *anteversão* ou *retroversão*. A restauração da versão do colo femoral é importante para a obtenção de estabilidade na articulação protética. Um fêmur normal possui de 10 a 15 graus de anteversão no colo femoral em relação ao plano coronal quando os pés estão voltados para a frente, e o colo femoral deve aproximar-se desses valores. A versão correta do colo é geralmente obtida girando-se o componente dentro do canal femoral. Isso não representa muitos problemas quando é utilizado cimento ósseo para fixação; mas, na utilização de encaixe por pressão (*press-fit*), o componente femoral deve ser inserido com a mesma orientação do colo femoral para maximizar o preenchimento do fêmur proximal e obter estabilidade rotacional no implante. Esse problema pode ser solucionado pelo uso de componentes femorais modulares nos quais a haste é girada independentemente da parte da metáfise. As denominadas "hastes anatômicas" possuem uma leve curvatura posterior proximal para reproduzir o contorno do endósteo femoral, predeterminando o alinhamento rotacional do implante. A maioria de tais hastes possui alguns graus de anteversão em seus colos para compensar esse fato, sendo necessárias hastes direitas e esquerdas separadas. Por fim, componentes femorais novos com colos completamente modulares e dotados de geometrias e comprimentos diferentes permitem o ajuste do comprimento, do desvio e da versão independentemente (Fig. 3-10).

O tamanho da cabeça femoral, a relação entre os diâmetros da cabeça e do colo e o formato do colo do componente femoral possuem um efeito substancial sobre os movimentos do quadril, sobre o grau de contato entre o colo e a borda do encaixe, e sobre a estabilidade da articulação. Esse contato pode causar deslocamentos, desgastes acelerados do polietileno, afrouxamentos dos componentes acetabulares, bem como desencaixe ou fratura do revestimento. Para um dado diâmetro do colo, a utilização de cabeças femorais

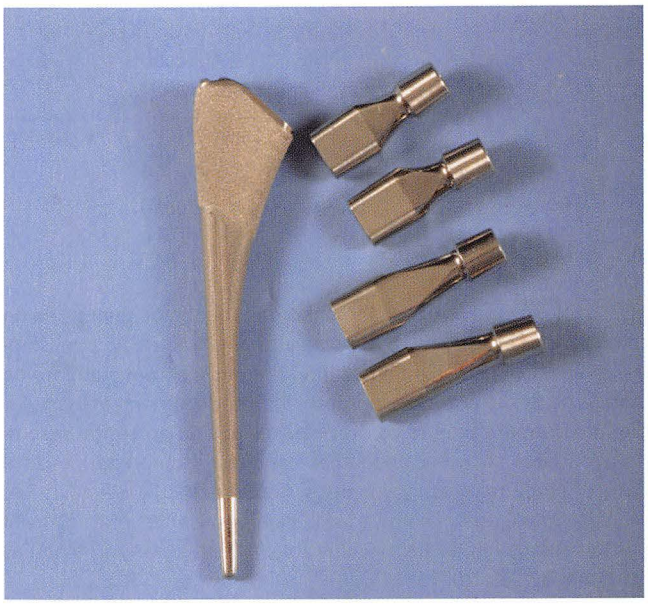

FIGURA 3-10 Colo femoral modular com junções trapezoidais para o corpo da haste e para a cabeça femoral. Diversas configurações permitem o ajuste independente do comprimento, do *offset* e da versão.

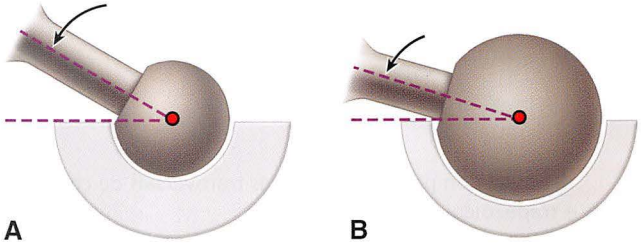

FIGURA 3-11 Amplitude de movimentos com cabeças de tamanhos diferentes. Para um dado diâmetro do colo, os implantes com cabeças femorais menores (**A**) apresentam um arco de movimento menor do que os implantes com cabeças maiores (**B**).

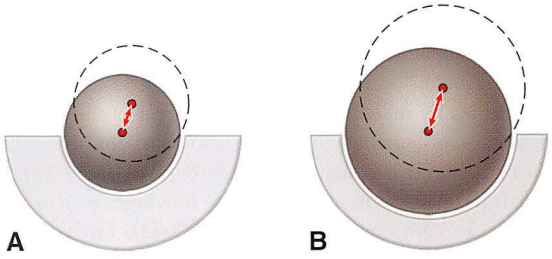

FIGURA 3-12 "Salto". Com subluxação, a cabeça menor (**A**) tem de percorrer uma distância menor para escapar da borda do componente acetabular em comparação com uma cabeça maior (**B**).

maiores aumenta a relação cabeça-colo e, portanto, a gama de movimentos antes do colo entrar em contato com a borda do encaixe será maior (Fig. 3-11). Quando ocorre tal contato, a cabeça femoral é alavancada para fora do encaixe. O "salto" é a distância que a cabeça deve percorrer para escapar da borda do encaixe, geralmente aproximada como sendo metade do diâmetro da cabeça (Fig. 3-12). Por ambas essas razões, cabeças de diâmetros maiores são teoricamente mais estáveis que cabeças de diâmetros menores. A introdução de

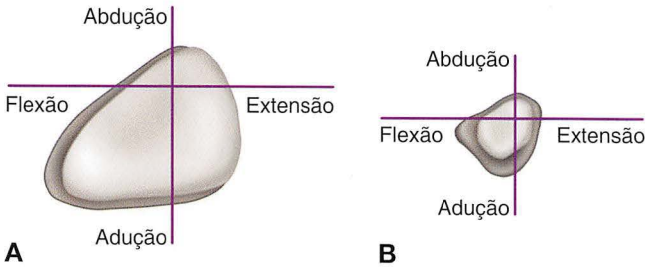

FIGURA 3-13 Efeitos do tamanho da cabeça e da geometria do colo sobre os movimentos. **A,** Ao se alterar o colo de 28 mm (sombreado escuro) para 32 mm (sombreado claro), há um aumento de 8 graus na flexão antes do contanto. **B,** Grande afinamento circular diminui dramaticamente os movimentos devido ao contato (sombreado claro). A cabeça modular com saia (sombreado escuro) diminui ainda mais os movimentos. (De Barrack RL, Lavernia C, Ries M, et al: Virtual reality computer animation of the effect of component position and design on stability after total hip arthroplasty, *Orthop Clin North Am* 32:569, 2001.)

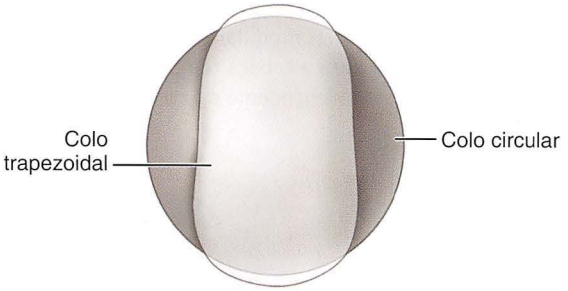

FIGURA 3-14 Comparação dos cortes transversais de colos circulares e trapezoidais.

superfícies de sustentação avançadas permitiu vários tipos de utilização para cabeças de tamanhos maiores em relação àqueles utilizados tradicionalmente no passado.

Em uma simulação da amplitude de movimentos com implantes digitalizados em um *software* de realidade virtual, Barrack et al. descobriram uma melhoria de 8 graus de flexão do quadril quando o tamanho da cabeça é aumentado de 28 mm para 32 mm. O alcance dos movimentos foi reduzido dramaticamente pela utilização de um colo circular, especialmente em combinação com cabeças modulares com saia, o que aumenta o diâmetro do colo femoral (Fig. 3-13). Colos trapezoidais resultaram em maior gama de movimentos sem contato em comparação com colos circulares (Fig. 3-14). Em um modelo experimental com cabeças de tamanhos superiores a 32 mm, Burroughs et al. descobriram que o contato entre os componentes protéticos podia ser, em sua maior parte, eliminado. Quando foram utilizadas cabeças de tamanhos superiores a 38 mm, entretanto, o único contato que ocorreu foi o contato osso-osso, sendo dependente da anatomia óssea e independente do tamanho da cabeça. A configuração ideal da cabeça e do colo protéticos constitui-se de um colo trapezoidal e uma cabeça de diâmetro maior sem saia (Fig. 3-18). Em termos práticos, o diâmetro da cabeça femoral é limitado pelo tamanho do acetábulo independentemente dos materiais de suporte utilizados para a cabeça femoral e para o acetábulo.

Todos os sistemas de artroplastia total do quadril atualmente em uso fixam a prótese femoral com uma haste metálica inserida no canal medular. Uma grande parte das inovações para aumentar a longevidade das próteses foi direcionada para uma melhoria na fixação do implante dentro do canal femoral. Muitas hastes femorais estiveram em uso clínico por períodos variáveis desde a década de 1990. Entretanto, o reconhecimento do perfil radiográfico de uma haste é geralmente benéfico para o planejamento de cirurgias de revisão. Para essa informação, direcionamos os leitores para as versões anteriores deste texto e para outras referências históricas.

Os componentes femorais estão disponíveis em variantes cimentadas e não cimentadas.

COMPONENTES FEMORAIS CIMENTADOS

Com a introdução da artroplastia de baixo atrito de Charnley, o cimento acrílico tornou-se o padrão para a fixação de componentes femorais. Os avanços nos desenhos das hastes e na aplicação do cimento melhoraram dramaticamente a sobrevida em longo prazo das hastes cimentadas. Apesar desses avanços, a utilização de cimentos ósseos para a fixação femoral diminuiu vertiginosamente ao longo da última década, havendo pouca inovação recente nos desenhos de implantes.

Algumas características dos desenhos de hastes cimentadas tornaram-se geralmente aceitas. A haste deve ser fabricada de uma superliga de alta resistência. A maioria dos fabricantes utiliza ligas de cromo-cobalto, pois seu maior módulo de elasticidade pode reduzir o estresse dentro do manto proximal de cimento. O corte transversal da haste deve possuir uma borda medial larga e, preferencialmente, uma borda lateral ainda mais larga para suportar o manto proximal de cimento ósseo na compressão. Bordas afiadas produzem áreas de fadiga locais, o que pode iniciar uma fratura do manto de cimento, devendo então ser evitadas. Anéis auxiliam na determinação da profundidade da inserção e podem diminuir a reabsorção óssea no colo medial.

As evidências sugerem que as falhas de hastes cimentadas são iniciadas no contato entre prótese e cimento, com descolamento e subsequente fratura. Há vários tipos de macrotexturização de superfícies para melhorar a união na interface (Figs. 3-15 a 3-17). A prática de pré-revestir a haste com polimetilmetacrilato (PMMA) está associada a uma taxa de falha maior do que o normal com alguns desenhos de hastes, sendo amplamente abandonada. Formas não circulares, tais como retângulos arredondados ou elipses, bem como irregularidades superficiais, tais como ranhuras ou sulcos longitudinais, também melhoram a estabilidade rotacional da haste dentro do manto de cimento (Fig. 3-17).

Há preocupações de que, mesmo com as modificações de superfície, a haste possa não permanecer unida ao cimento. Caso isso ocorra, hastes com superfícies ásperas ou texturizadas geram mais resíduos decorrentes do movimento do que hastes com superfícies lisas e polidas. Foram encontradas maiores taxas de afrouxamento e reabsorção óssea com o uso de uma haste de Exeter com superfície fosca em comparação com uma haste idêntica com superfície polida. Descobertas similares foram relatadas ao comparar a haste original polida de Charnley com sua subsequente modificação fosca. Por essa razão, o interesse pelo uso de hastes polidas foi renovado para utilizações com cimento ósseo. Ling recomendou um desenho sem anel, polido e trapezoidal em dois planos (Fig. 3-18) que permita um pequeno descolamento e a manutenção de forças compressoras dentro do manto de cimento ósseo.

As hastes devem estar disponíveis em diversos tamanhos (geralmente de quatro a seis variações) para permitir que a haste ocupe aproximadamente 80% do corte transversal do canal medular com um manto medindo aproximadamente 4 mm proximalmente e 2 mm distalmente. A localização neutra da haste dentro do canal atenua a chance de ocorrência localizada de áreas finas no manto,

FIGURA 3-15 Haste do tipo "summit". Espaçadores proximais de PMMA e um centralizador adicional facilitam o posicionamento correto e uniforme do manto. (Cortesia de DePuy Orthopaedics, Inc., Warsaw, IN.)

FIGURA 3-16 Haste do tipo "omnifit EON". Uma texturização proximal normalizada converte forças de cisalhamento em forças de compressão. **A,** Desvio-padrão. **B,** *Offset* melhorado. (Cortesia de Stryker Orthopaedics, Kalamazoo, MI.)

FIGURA 3-17 Haste do tipo "spectron EF". O formato retangular arredondado e o sulco longitudinal proporcionam estabilidade rotacional. (Cortesia de Smith & Nephew, Memphis, TN.)

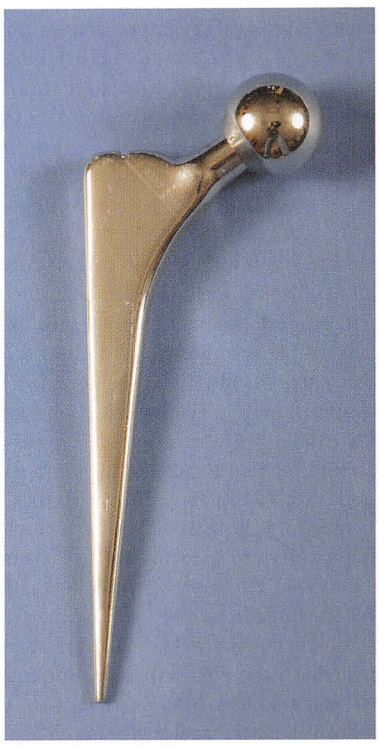

FIGURA 3-18 Haste do tipo "CPT" para quadril. O desenho trapezoidal, sem anel e polido permite descolamento controlado e manutenção das forças de compressão dentro do manto. (Cortesia de Zimmer, Warsaw, IN.)

as quais podem fragmentar-se e causar o afrouxamento da haste. Muitos sistemas possuem centralizadores pré-moldados de PMMA fixados aos aspectos proximais ou distais (ou ambos) da haste antes do implante de modo a centralizar a haste dentro do canal femoral e proporcionar um manto mais uniforme (Fig. 3-15). Os centralizadores unem-se ao novo cimento, sendo incorporados ao manto.

Por fim, o comprimento ideal da haste depende da geometria e do tamanho do canal femoral. A haste do componente original de Charnley media cerca de 13 cm. Ela era longa o bastante para obter uma fixação firme na metáfise e na diáfise proximal do fêmur. Hastes de comprimentos maiores, as quais entram em contato com o istmo, reduzem os erros ao se posicionar a haste em varo. Como resultado do arqueamento anterior normal do canal femoral, a extremidade da haste pode pressionar o córtex anterior ou até mesmo perfurá-lo caso o córtex seja fino. Além disso, é tecnicamente difícil ocluir o canal abaixo do nível do istmo de maneira adequada, podendo resultar em uma coluna de cimento ósseo inadequada ao redor da haste e em sua extremidade. Os comprimentos dos desenhos atuais de haste variam de 120 a 150 mm. Hastes mais longas estão disponíveis caso o córtex tenha sido perfurado, fraturado ou enfraquecido por parafusos ou outros dispositivos de fixação internos, particularmente para cirurgias de revisão.

COMPONENTES FEMORAIS NÃO CIMENTADOS

Na década de 1970, foram relatados problemas quanto à fixação dos componentes femorais com cimento acrílico. Como resultado, pesquisas laboratoriais e clínicas consideráveis foram realizadas para eliminar a utilização de cimento ósseo e permitir uma fixação biológica dos componentes femorais. Os dois pré-requisitos para a fixação biológica são a estabilidade mecânica imediata na ocasião da cirurgia e o contato íntimo entre a superfície do implante e a superfície viável do osso. Para atender esses requisitos, foram projetados implantes que se encaixavam tão proximamente quanto possível na cavidade endosteal do fêmur. Entretanto, o fêmur deve ser preparado para, até certo ponto, receber adequadamente a haste implantada. De modo geral, a seleção do tipo e do tamanho do implante, bem como da técnica cirúrgica e da instrumentação a serem utilizadas, deve ser mais precisa do que em suas contrapartes cimentadas. Os desenhos atuais de hastes não cimentadas são diferentes quanto aos materiais, ao revestimento de superfície e ao formato.

As experiências foram limitadas ao uso de dois materiais: (1) liga de titânio com diversas melhorias de superfície e (2) liga de cromo-cobalto com superfície sinterizada. Ambos os materiais provaram-se satisfatórios até o momento. O titânio foi recomendado por diversos fabricantes devido à sua melhor biocompatibilidade, maior força e menor módulo de elasticidade. O titânio, entretanto, é mais sensível a entalhes do que a liga de cromo-cobalto, tendo predisposição ao surgimento de rachaduras por defeitos metalúrgicos e nos locais de fixação dos revestimentos porosos. Quando a haste é feita de substrato de titânio, a superfície porosa deve ser restrita às partes proximais mais fortes, sendo evitada em áreas que sofrem maiores estresses, tais como a borda lateral da haste. A liga de titânio foi recomendada como o melhor material porque seu módulo de elasticidade é aproximadamente metade do módulo de elasticidade da liga de cromo-cobalto, sendo, portanto, menos associada com dores na região da coxa. Lavernia et al. relataram o uso em 241 pacientes de implantes de hastes feitas de liga de titânio e de liga de cromo-cobalto, ambas com o mesmo desenho trapezoidal. As dores na coxa não estavam relacionadas ao material da haste, sendo mais comuns em pacientes com hastes de tamanho maior.

Diversas modificações de superfície, incluindo revestimentos porosos, jateamento, pulverização por plasma e revestimento com hidroxiapatita, foram utilizadas para melhorar a fixação do implante. Muitos desenhos de componentes femorais não cimentados possuem combinações dessas modificações de superfície. Apesar do tipo e do tamanho necessários para o revestimento serem controversos, a maioria dos especialistas concorda que ele deve ser arredondado no limite proximal. Alguns dos primeiros desenhos de hastes porosas utilizavam pedaços de revestimento poroso interpostos com áreas lisas, o que permitia que o fluido articular transportasse detritos de partículas até o aspecto distal da haste. Schmalzried et al. referiram-se a essas extensões de fluido articular como "espaço efetivo da articulação". Essa propriedade foi associada com o início do desenvolvimento da osteólise na extremidade da haste, apesar de ocorrer crescimento ósseo proximalmente. O revestimento poroso circular do aspecto proximal da haste proporciona uma barreira mais eficaz contra a entrada de partículas, limitando o desenvolvimento precoce de osteólise na face distal da haste.

O crescimento ósseo sobre o revestimento poroso demonstrou fixação durável em diversos desenhos de hastes não cimentadas. Tradicionalmente, os revestimentos porosos têm sido criados por grânulos ou entrelaçamento de fibras (Fig. 3-19A e B) aplicados à haste por processos de sinterização ou de união por difusão. Ambos os processos requerem o aquecimento do substrato e podem causar redução significativa da dureza do implante. Várias pesquisas determinaram o tamanho ideal dos poros para o crescimento ósseo para dentro de uma superfície porosa como sendo entre 100 e 400 μm. A maioria dos implantes com revestimento poroso disponíveis atualmente possui poros com tamanhos dentro dessa faixa. Metais altamente porosos, tais como o tântalo, foram inicialmente utilizados para a fixação não cimentada dos componentes acetabulares, mas atualmente têm sido aplicados também às hastes femorais (Fig. 3-19C). Metais porosos apresentam maior porosidade do que os revestimentos tradicionais e seu coeficiente de fricção com o osso esponjoso pode melhorar a estabilidade inicial. O tântalo poroso é semelhante à estrutura do osso esponjoso. Foi relatado um crescimento ósseo rápido e extensivo sobre a superfície desse implante.

O crescimento ósseo também pode ocorrer sobre uma superfície rugosa (mas não porosa). Tais superfícies são criadas por técnicas de jateamento ou pulverização por plasma. O jateamento envolve a utilização de um *spray* pressurizado de partículas de óxido de alumínio de modo a produzir uma superfície irregular de 3 a 8 μm de profundidade (Fig. 3-20A). As técnicas de pulverização por plasma utilizam a aplicação em alta velocidade de material derretido sobre o substrato em um vácuo ou ambiente de gás de argônio, produzindo uma superfície altamente texturizada (Fig. 3-20B). Não é necessário o aquecimento do implante e, portanto, há pouca redução na força do material em comparação à aplicação de revestimentos porosos. A hidroxiapatita e outros revestimentos osteocondutivos à base de fosfato de cálcio também podem ser aplicados aos implantes por meio da pulverização por plasma (Fig. 3-20C). A espessura do revestimento geralmente varia de 50 a 155 μm. Apesar da literatura relatar resultados contraditórios em relação ao uso do revestimento de hidroxiapatita, não há evidências de que a técnica seja prejudicial.

A evolução da fixação femoral não cimentada resultou em diversos implantes. O formato da haste não cimentada determina as áreas do canal femoral onde pode ser obtida fixação, bem como as técnicas cirúrgicas necessárias para o implante. Geralmente, os resultados são mais dependentes da geometria da haste do que dos materiais ou melhorias de superfície. Khanuja, Vakil, Goddard e Mont propuseram um sistema de classificação para hastes não cimentadas com base em seus formatos. Os tipos de 1 a 5 são hastes retilíneas, com a área de fixação aumentando de acordo com o tipo. O tipo 6 possui um formato anatômico.



FIGURA 3-19 Tipos de superfícies porosas para crescimento ósseo. Superfícies tradicionais obtidas pela sinterização de grânulos (**A**) e pelo entrelaçamento de fibras por difusão (**B**). **C,** O tântalo altamente poroso assemelha-se à estrutura do osso trabecular. (**A** cortesia de Smith & Nephew, Memphis, TN; **B** e **C** cortesia de Zimmer, Warsaw, IN.)

FIGURA 3-20 Tipos de superfícies rugosas para crescimento ósseo. **A,** Superfície jateada. Superfícies altamente texturizadas obtidas por meio de pulverização por plasma: titânio (**B**) e hidroxiapatita (**C**). (**A** cortesia de Zimmer, Warsaw, IN; **B** courtesy of Biomet Orthopedics, Warsaw, IN; **C** cortesia de Stryker Orthopaedics, Mahwah, NJ.)

As hastes do tipo 1 são comumente denominadas "hastes de cunha única". Elas são achatadas no plano anteroposterior e trapezoidais no plano mediolateral (Fig. 3-21). Sua fixação é realizada apenas por fixação cortical no plano mediolateral e por uma fixação em três pontos ao longo do comprimento da haste. O canal femoral é preparado apenas por perfuração, sem alargamento distal. Consequentemente, é importante assegurar-se de que a haste tenha formato trapezoidal proximalmente. Em fêmures Dorr do tipo A, apenas o contato distal cria riscos de fraturas ou instabilidade rotacional. Essas hastes apresentaram bom desempenho em fêmures Dorr de tipos B e C.

As hastes do tipo 2 ligam-se ao córtex femoral proximal no plano mediolateral e no plano anteroposterior. Os desenhos de haste com cunha dupla preenchem a metáfise femoral proximal de modo mais completo do que as hastes do tipo 1 (Fig. 3.22). A preparação femoral tipicamente requer o alargamento distal seguido pela perfuração do fêmur proximal. Elas podem ser utilizadas com segurança em fêmures Dorr do tipo A.

O tipo 3 representa um grupo mais heterogênio de implantes. Essas hastes são trapezoidais em dois planos, mas a fixação é obtida mais na junção entre metáfise e diáfise do que proximalmente, como ocorre com os tipos 1 e 2. As hastes do tipo 3A são trapezoidais com

FIGURA 3-21 Haste do tipo "taperloc". O desenho de cunha única é trapezoidal no plano medial-lateral **(A)** e achatado no plano anteroposterior **(B)**. A superfície proximal é pulverizada por plasma. (Cortesia de Biomet Orthopedics, Inc., Warsaw, IN.)

FIGURA 3-22 Haste do tipo "synergy". O desenho de cunha dupla é trapezoidal nos planos medial-lateral **(A)** e anteroposterior **(B)**. As estrias longitudinais proporcionam estabilidade rotacional adicional. Mostrado com cabeça de zircônia oxidada. (Cortesia de Smith & Nephew, Memphis, TN.)

FIGURA 3-23 Haste modular de restauração. A geometria distal trapezoidal e cônica com estrias longitudinais está disponível em vários comprimentos para cirurgias primárias e de revisão. Os segmentos proximais estão disponíveis em diversos comprimentos e com diversos *offsets* para tencionamento do tecido mole. (Cortesia de Stryker Orthopaedics, Mahwah, NJ.)

uma geometria distal arredondada e cônica. Estrias longitudinais foram adicionadas às hastes do tipo 3B (Fig. 3-23). Recentemente, esse tipo de implante ganhou popularidade em casos de revisão complexas. Os implantes do tipo 3C são retangulares e proporcionam suporte rotacional de quatro pontos (Fig. 3-24). Tais implantes têm sido utilizados extensivamente com sucesso na Europa.

O tipo 4 engloba implantes extensivamente revestidos com fixação ao longo de todo o comprimento da haste. A preparação do canal requer alargamento distal cilíndrico e perfuração proximal (Fig. 3-25). Esses implantes alcançaram resultados excelentes em longo prazo. Reabsorção óssea femoral e dores na coxa foram relatadas em diversos desenhos. Sua utilização em fêmures Dorr do tipo C pode ser problemática devido à necessidade de hastes de diâmetros largos.

As hastes do tipo 5 ou modulares possuem mangas separadas para a metáfise e a diáfise, com tamanhos e instrumentações independentes. Tais implantes são recomendados para pacientes com anatomia femoral alterada, particularmente aqueles com desalinhamentos rotacionais, tais como displasia de desenvolvimento. Ambos os segmentos da haste são preparados com alargadores, levando a um encaixe preciso com estabilidade rotacional obtido tanto proximalmente quanto distalmente. Essa característica torna as hastes modulares uma opção atrativa quando é necessária uma osteotomia femoral (Fig. 3-26). Hastes modulares podem ser utilizadas para todos os tipos de osso da classificação de Dorr, mas o maior custo e os potenciais problemas com as junções dos módulos devem ser considerados.

Os componentes femorais do tipo 6, ou anatômicos, incorporam um arqueamento posterior na parte da metáfise e, variavelmente, um

FIGURA 3-24 Haste do tipo "alloclassic". Haste retilínea cônica com corte transversal retangular e superfície não porosa jateada. (CCortesia de Zimmer Orthopaedics, Warsaw, IN.)

FIGURA 3-25 Hastes com revestimento poroso extenso. **A,** Haste AML para artroplastias primárias e de revisão quando o istmo está intacto. **B,** Haste longa revestida utilizada para revisões quando a perda óssea proximal é grave. **C,** Haste longa de substituição calcar. (Cortesia de Johnson & Johnson, DePuy, Warsaw, IN.)

FIGURA 3-26 Haste modular S-ROM. **A,** Diversos tamanhos de mangas proximais podem ser combinados com tamanhos específicos de hastes. A haste pode ser rotacionada em relação à manga para corrigir deformidades rotacionais do fêmur. Estrias distais melhoram a estabilidade rotacional. **B,** Haste curvilínea e longa. A parte distal da haste possui ranhuras no plano coronal para diminuir a rigidez. (Cortesia de DePuy Orthopaedics, Warsaw, IN.)

FIGURA 3-27 Haste anatômica. O formato assimétrico da metáfise é mais próximo à geometria femoral proximal. O colo femoral possui anteversão de 5 graus, sendo necessárias hastes diferentes para os membros direito e esquerdo. (Biomet Orthopedics, Inc., Warsaw, IN.)

arqueamento anterior na diáfise correspondendo à geometria do canal femoral (Fig. 3-27). São necessárias hastes direitas e esquerdas, e a anteversão deve ser incorporada ao segmento do colo. A variabilidade anatômica na curvatura do fêmur geralmente requer algum alargamento do canal. Se a extremidade da haste for posicionada excentricamente, ela pressionará o córtex anterior. Sugeriu-se que esse ponto de pressão é uma fonte de dor durante o pós-operatório. A popularidade das hastes anatômicas diminuiu durante a última década em detrimento dos desenhos mais retilíneos.

Para dispositivos não cimentados, os requisitos para preenchimento do canal frequentemente apontam para o fato de que a haste deve possuir um diâmetro considerável. Como a rigidez de uma haste é proporcional à quarta potência do diâmetro, é observada uma maior prevalência de reabsorção óssea em hastes maiores. A discrepância de rigidez entre o implante e o osso também foi citada como fonte de dores no pós-operatório. Os desenhos atuais de hastes lidam com esse problema de diversos modos. O módulo da haste pode ser alterado para permitir maior flexibilidade sem alterar o diâmetro do implante, de modo que a estabilidade não seja comprometida. A adição de sulcos longitudinais profundos reduz a rigidez à torção e à dobra. A rigidez no terço distal da haste também pode ser reduzida substancialmente pela divisão da haste no plano coronal, similar a um prendedor de roupa (Fig. 3-26). Hastes com geometria distal trapezoidal são inerentemente menos rígidas do que hastes cilíndricas (Fig. 3-22), sendo associadas com dores mínimas na coxa.

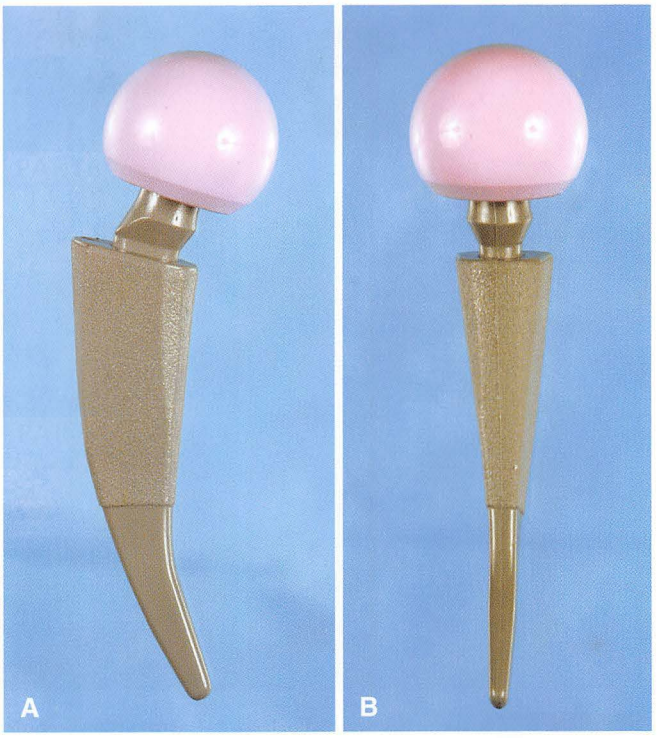

FIGURA 3-28 Haste curta para quadril do tipo "metha". Projetada para cirurgias menos invasivas com retenção do colo femoral e fixação na metáfise (mostrado com colo modular). (Cortesia de Aesculap Implant Systems, LLC, Center Valley, PA.)

COMPONENTES FEMORAIS ESPECIALIZADOS E PERSONALIZADOS

A adoção de técnicas cirúrgicas minimamente invasivas gerou interesse por implantes mais curtos que preservem o osso. Alguns são implantes inovadores projetados para encaixarem-se dentro do anel intacto do osso femoral (Fig. 3-28). Outros são versões mais curtas de desenhos existentes descritos anteriormente. Esses implantes foram utilizados mais comumente em abordagens anteriores minimamente invasivas nas quais o acesso ao canal femoral é mais difícil. Os dados que sustentam esse tipo de implante são limitados.

Apesar da grande quantidade de componentes femorais disponíveis, deformidades ou perdas ósseas causadas por condições congênitas, traumas, tumores ou cirurgias anteriores podem impossibilitar o encaixe de qualquer haste convencional ou a restauração adequada da posição da cabeça femoral. Diversos tipos de componentes femorais com substituição calcar (Fig. 3-25C) estão disponíveis para pacientes com perda de quantidades variáveis do fêmur proximal no lugar da utilização de enxertos ósseos. Os procedimentos de recuperação do membro em relação a tumores malignos e benignos de ossos ou de tecidos moles podem necessitar de componentes personalizados. Hastes de substituição segmentar modular também são utilizadas em pacientes com perda extensiva do osso femoral decorrente de artroplastias malsucedidas e fraturas periprostéticas (Fig. 3-29). Raramente, pode ser necessária uma prótese que substitua o fêmur por completo, incorporando artroplastias do quadril e do joelho.

Próteses personalizadas e não cimentadas fabricadas com auxílio de computadores e de tomografias computadorizadas têm sido recomendadas quando o planejamento pré-operatório indica que uma prótese convencional não proporcionará encaixe adequado ou quando seria necessária remoção excessiva do osso. Tais implantes requerem uma tomografia computadorizada cuidadosa do acetábulo, da articulação do quadril e do fêmur durante o pré-operatório. Um perfurador idêntico é fornecido com o implante para preparar o fêmur. Componentes femorais personalizados também foram recomendados para cirurgias de revisão em casos com osteólise femoral proximal, deslocamento congênito do quadril, fêmures demasiadamente grandes e anatomia altamente anormal, bem como quando há ocorrência de fratura abaixo da extremidade da haste femoral. Com a proliferação de novos desenhos de hastes e de novas técnicas de osteotomia femoral para cirurgias de revisão, as hastes personalizadas raramente são necessárias na prática.

COMPONENTES ACETABULARES

Os componentes acetabulares podem ser categorizados como cimentados ou não cimentados. Os anéis de reconstrução acetabular também serão discutidos nesta seção.

COMPONENTES ACETABULARES CIMENTADOS

Os encaixes originais para implantes cimentados possuíam cúpulas de polietileno com paredes espessas. Sulcos horizontais e verticais eram frequentemente adicionados à superfície externa para melhorar a estabilidade dentro do manto de cimento enquanto marcadores eram fixados ao plástico para permitir melhor avaliação da posição nas radiografias pós-operatórias. Muitos desses desenhos ainda são utilizados regularmente. Os desenhos mais recentes possuem modificações que asseguram um manto mais uniforme. Espaçadores de PMMA, geralmente com 3 mm de altura, asseguram que o manto seja uniforme e evitam um fenômeno que resulta em um manto fino e não contínuo (Fig. 3-30). O flange na borda do componente auxilia na pressurização do cimento ósseo conforme a cúpula é pressionada até sua posição.

Apesar de tais mudanças nos desenhos dos implantes, a sobrevida em longo prazo dos componentes acetabulares cimentados não



FIGURA 3-29 Componentes femorais especializados para substituição de diversos comprimentos do fêmur proximal. O Sistema Orthogenesis de Preservação do Membro utiliza uma haste segmentar modular para substituição de grandes segmentos do fêmur proximal. A haste pode ser combinada com uma substituição total do joelho para repor o fêmur em sua totalidade. (Cortesia de Johnson & Johnson, DePuy, Warsaw, IN.)

FIGURA 3-30 Componente acetabular desenhado para fixação cimentada. Superfície texturizada e espaçadores de polimetilmetacrilato melhoram o manto de cimento e o contato entre cimento e prótese. (Cortesia de Smith & Nephew, Memphis, TN.)

FIGURA 3-31 "Zimmer trabecular metal". (Zimmer Orthopaedics, Warsaw, IN.)

foi melhorada substancialmente. Consequentemente, há uma tendência para a utilização de fixações não cimentadas dos componentes acetabulares na maioria dos pacientes. A simplicidade e o baixo custo de componentes feitos completamente de polietileno os tornam uma opção satisfatória em pacientes mais velhos.

A fixação acetabular cimentada também é utilizada em algumas reconstruções após tumores e quando as circunstâncias operatórias indicam que o crescimento ósseo sobre uma superfície porosa é improvável, como, por exemplo, em uma artroplastia de revisão na qual foram necessários extensivos enxertos ósseos acetabulares. Nesses casos, o componente acetabular cimentado é utilizado com um anel de reconstrução acetabular (Fig. 3-34).

COMPONENTES ACETABULARES NÃO CIMENTADOS

A maioria dos componentes acetabulares não cimentados é revestida por material poroso em toda sua circunferência para crescimento ósseo. A instrumentação geralmente proporciona implantes de tamanho até 1 a 2 mm maior que o acetábulo alargado, de modo que haja fixação por pressão. A fixação do revestimento poroso com parafusos transacetabulares tornou-se uma prática corrente, mas representa certo risco aos vasos intrapélvicos e às vísceras, sendo necessários instrumentos flexíveis para a inserção dos parafusos. As análises de componentes acetabulares porosos removidos mostraram que o crescimento ósseo ocorre mais confiavelmente ao redor dos dispositivos de fixação, tais como pinos e parafusos. O maior crescimento foi relatado em componentes inicialmente fixados com um ou mais parafusos. Pinos e entalhes inseridos em recessos preparados no osso proporcionam alguma estabilidade rotacional, mas não tanto quanto parafusos. A utilização desses outros tipos de dispositivos suplementares de fixação diminuiu conforme os fabricantes incorporaram

FIGURA 3-32 Componente acetabular R3. **A,** Escudo hemisférico com fixação ideal por parafusos e revestimento de titânio altamente poroso. **B,** O mecanismo de trava é retraído para evitar o polietileno fino do aro e aceitar diversos insertos de sustentação. (Cortesia de Smith & Nephew Orthopaedics, Memphis, TN.)

revestimentos de metal altamente porosos com melhor fixação por encaixe (Figs. 3-31 e 3-32).

A maioria dos sistemas possui um escudo metálico de diâmetro externo variando entre 40 e 75 mm, sendo utilizado com um revestimento modular. Com essa combinação, cabeças femorais de diversos tamanhos, geralmente de 22 a 40 mm, podem ser acomodadas de acordo com as necessidades do paciente e com as preferências do cirurgião. O revestimento deve ser fixado de forma firme à concha metálica. Esses mecanismos de fixação estão passando por avaliações crescentes, pois foi relatada a dissociação *in vivo* de revestimentos de polietileno de seus suportes metálicos. Além disso, micromovimentos entre o lado não articular do revestimento e a parte interna da concha metálica podem gerar resíduos de polietileno ou desgaste localizado atrás desta concha. O reconhecimento desse problema originou melhorias na fixação do revestimento dentro da concha metálica, e alguns desenhos passaram a incluir o polimento da parte interna desta cúpula.

Com a adoção de novas superfícies de sustentação, tais como desenhos com contatos de cerâmica sobre cerâmica ou de metal sobre metal, os fabricantes introduziram componentes acetabulares que podem aceitar diversos tipos de insertos. Os mecanismos de trava mais novos geralmente incorporam uma junção trapezoidal próxima ao aro para suportes rígidos. O mecanismo de trava de polietileno pode ser retraído dentro do escudo para um local onde seja menos suscetível a danos caso haja contato com o colo femoral (Fig. 3-32B).

Por fim, a questão do desgaste excessivo dos componentes de polietileno mais finos representa um grande problema. O suporte metálico deve possuir uma espessura suficiente para evitar falhas por desgaste, devendo haver uma diminuição correspondente na espessura do revestimento de polietileno para os componentes com determinados diâmetros externos. Podem acontecer níveis elevados de estresse no polietileno quando a espessura do plástico é inferior a 5 mm, expondo o componente a um risco prematuro de falha causada por desgaste. Para manter uma espessura adequada, uma cabeça menor deve ser utilizada em componentes acetabulares com diâmetros externos menores.

A maioria dos componentes acetabulares modernos possui diversas opções de revestimentos de polietileno. Alguns desenhos incorporam uma elevação em parte da circunferência do aro enquanto outros reorientam completamente a abertura do encaixe em até 20 graus. Outros ainda simplesmente lateralizam o centro do quadril sem reorientar a face de abertura (Fig. 3-33). A lateralização também permite o uso de cabeças de diâmetros maiores e a manutenção de uma espessura adequada para o polietileno. Tais desenhos podem compensar pequenas alterações na colocação do escudo metálico e melhorar a estabilidade da articulação. Entretanto, a elevação dos revestimentos pode aumentar os movimentos em algumas direções e diminuí-los em outras. Uma elevação posicionada incorretamente no revestimento pode causar contato em vez de aliviá-lo, tornando a articulação instável. Com cabeças femorais de diâmetros maiores, revestimentos elevados são utilizados menos frequentemente.

Os componentes acetabulares com trava incluem um mecanismo para travar a cabeça femoral prostética no revestimento de polietileno. O mecanismo tripolar possui um pequeno suporte interno bipolar que se articula com um revestimento externo (Fig. 3-34A). O segmento bipolar é maior do que a abertura do revestimento externo, evitando deslocamentos. Outros desenhos utilizam um revestimento com adição de polietileno na borda, a qual se deforma para capturar a cabeça femoral. Um anel de trava é aplicado à borda para evitar que a cabeça escape (Fig. 3-34B). As indicações para os revestimentos com trava incluem insuficiência de tecidos moles, deficiência dos abdutores do quadril, doenças neuromusculares, e quadris com deslocamento recorrente apesar dos implantes estarem bem posicionados. Os revestimentos acetabulares com trava apresentam um arco de movimento menor em relação aos insertos convencionais. Consequentemente, eles são mais passíveis de falhas causadas por contato com a prótese. Esses revestimentos constrictos não devem ser utilizados para compensar componentes posicionados incorretamente e não devem ser utilizados junto com cabeças femorais com saias.

Os componentes personalizados para reconstrução acetabular raramente são indicados. A maioria dos acetábulos pode ser restaurada a um formato hemisférico, e os componentes acetabulares-padrão, mas grandes, podem ser inseridos. Em pacientes com grande deficiência óssea segmentar superior, o recesso acetabular resultante é elíptico em vez de hemisférico. Podem ser utilizados componentes acetabulares não cimentados com melhorias modulares de metal poroso (Fig. 3-31) em vez de um grande enxerto estrutural ou de uma colocação excessivamente alta do componente hemisférico. Reforços de vários tamanhos são parafusados em defeitos ósseos para sustentar o componente acetabular. Eles são unidos ao implante por meio de cimento ósseo.

Historicamente, anéis metálicos, malhas metálicas e outros materiais foram utilizados para melhorar a fixação acetabular. Esses dispositivos tinham como função reforçar o cimento ósseo e, de modo geral, seu desempenho em longo prazo foi ruim. Mais recentemente, diversos anéis de reconstrução acetabular foram introduzidos para permitir o

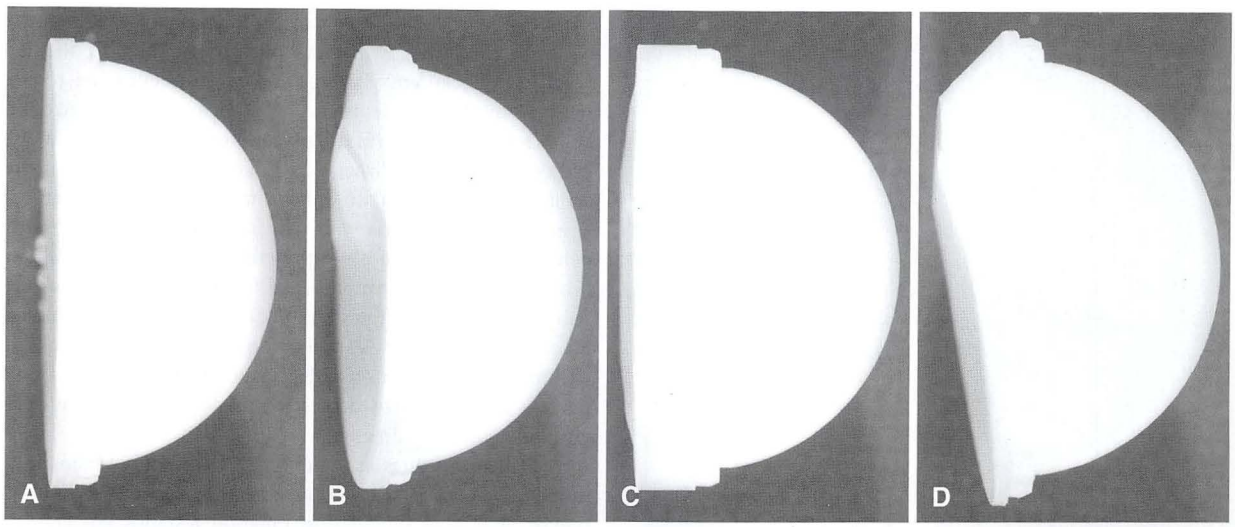

FIGURA 3-33 Série de opções de revestimentos com sistemas acetabulares modulares contemporâneos: revestimento plano-padrão (**A**); borda posterior sem anteversão (**B**); plano lateralizado de 4 mm (**C**); anteversão de 20 graus (**D**). (Cortesia de Smith & Nephew, Memphis, TN.)

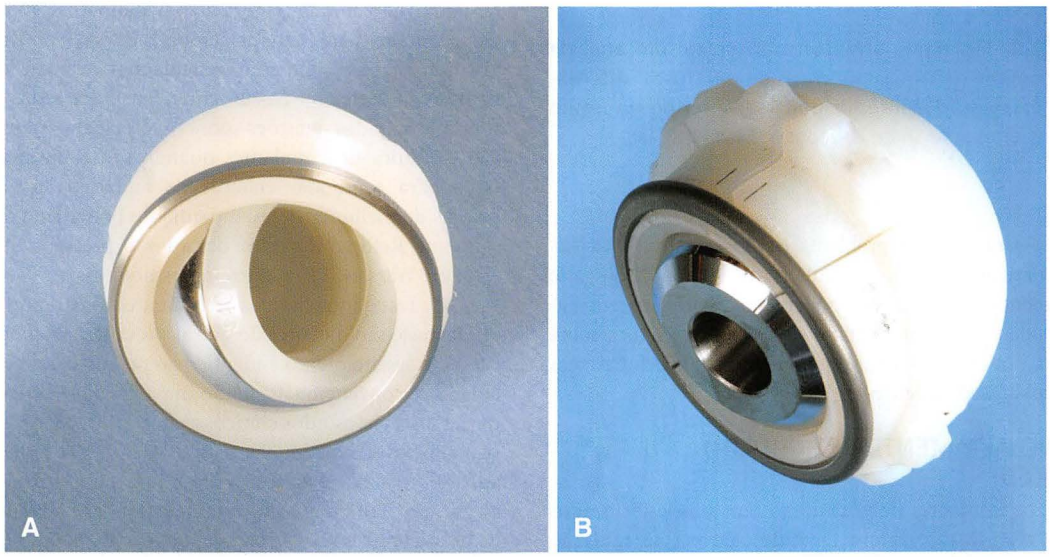

FIGURA 3-34 **A,** Desenho tripolar com pequeno escudo bipolar dentro das linhas externas. **B,** Desenho com anel de trava periférico. (**A** cortesia de Stryker Orthopaedics, Kalamazoo, MI; **B,** cortesia de Biomet Orthopedics, Inc., Warsaw, IN.)

enxerto ósseo do acetábulo deficiente atrás do anel em vez de se confiar no cimento ósseo em ambos os lados do dispositivo. (O cimento ósseo é utilizado apenas para fixar ao anel os componentes acetabulares feitos completamente de polietileno.) O anel de reconstrução proporciona suporte imediato ao componente acetabular e protege os enxertos contra estresses prematuros durante a união. Esses dispositivos são comumente denominados *anéis* e *dispositivos antiprotrusão*.

Os dispositivos preferenciais são aqueles com placas extensoras superiores e inferiores que proporcionam fixação ao ílio e ao ísquio (Fig. 3-35). O sucesso desses dispositivos depende da seleção do dispositivo adequado e da atenção cuidadosa à técnica. O implante do dispositivo antiprotrusão requer exposição total da superfície externa da coluna posterior para que se realize o posicionamento e a inserção dos parafusos de modo seguro. Alternativamente, a placa inferior pode ser inserida em um recesso preparado no ísquio sem a necessidade de parafusos colocados inferiormente. Para todos os tipos de dispositivos, parafusos arredondados são colocados antes das placas serem fixadas à superfície externa do ílio. Os resultados obtidos até o momento são melhores quando o dispositivo é sustentado superiormente por um osso hospedeiro intacto em vez de por meios de enxertos ósseos. Esses implantes não proporcionam fixação biológica em longo prazo e são mais propensos a fraturas e afrouxamento. O advento de implantes de metais altamente porosos reduziu a necessidade de dispositivos antiprotrusão na prática atual. Raramente, um desses dispositivos pode ser utilizado em conjunto com um escudo acetabular durante revisões. Essa reconstrução possui maior potencial para fixação biológica.

SUPERFÍCIES ALTERNATIVAS

A osteólise secundária devido a partículas de polietileno emergiu como um dos mais notáveis fatores de risco à sobrevida em longo prazo de substituições totais de quadril. Diversos suportes alternativos



FIGURA 3-35 O dispositivo antiprotrusão possui um anel de titânio fixado ao ílio e ao ísquio por meio de parafusos. Alternativamente, um estabilizador inferior pode ser inserido no ísquio sem parafusos. (Cortesia de Smith & Nephew, Memphis, TN.)

foram defendidos para atenuar o problema, especialmente em pacientes mais jovens e ativos, os quais apresentam maior risco de desgaste rápido do polietileno. Novos tipos de polietilenos altamente reticulados, articulações de metal sobre metal e suportes de cerâmica sobre cerâmica podem, por fim, suplantar o polietileno convencional, mas cada um deles possui seus defeitos.

POLIETILENO ALTAMENTE RETICULADO (*CROSSLINKED*)

Historicamente, os implantes de polietileno têm sido esterilizados sendo expostos a 2,5 Mrad de um feixe de elétrons ou radiação gama. Entretanto, esses processos criam radicais livres no material, causando uma predisposição do polietileno à oxidação e tornando-o mais suscetível a desgaste. Altas quantidades de radiação podem produzir polietilenos com estruturas moleculares altamente reticuladas. Os testes iniciais com esse material demonstraram uma resistência notável contra desgaste. A reticulação é alcançada por meio de radiação gama ou radiação de feixe de elétrons em quantidades entre 5 e 10 Mrad. Entretanto, a radiação também gera radicais livres. Caso eles sejam mantidos, o material torna-se mais suscetível a oxidação. A concentração de radicais livres pode ser diminuída por meio de um processo de aquecimento pós-radiação, seja ele derretimento ou recozimento. O derretimento consiste de aquecer o material até uma temperatura acima de seu ponto de fusão (aproximadamente 135°C). Os radicais livres são virtualmente eliminados nesse processo, mas a cristalinidade do material resultante também é reduzida. A diminuição da cristalinidade reduz as propriedades materiais do polietileno, particularmente a resistência a fraturas e a força final. O *recozimento* é o processo de aquecer o material até uma temperatura imediatamente abaixo do ponto de fusão. Isso evita a redução na cristalinidade e a consequente redução das propriedades mecânicas. Porém, a técnica é menos eficaz na redução dos radicais livres residuais. Métodos de fabricação mais novos buscaram atenuar os efeitos prejudiciais do derretimento. Banhar o polietileno que recebeu radiação em vitamina E parece ser eficaz na redução dos radicais livres sem o processo de derretimento. Outro processo aplica a radiação em três doses menores, recozendo o material após cada estágio. A esterilização terminal é mais frequentemente realizada com gases no estado de plasma ou com óxido de etileno, pois a radiação gama geraria mais radicais livres. Os processos utilizados pelos fabricantes para obter polietilenos altamente reticulados são propriedade de cada empresa e diferem na resina inicial utilizada, na quantidade e no tipo de radiação, no processo térmico pós-radiação e no método de esterilização. Apesar dos resultados clínicos preliminares para todos os métodos serem encorajadores, os desempenhos a longo prazo desses materiais pode variar e devem ser estudados individualmente.

Dados de testes em simuladores contemporâneos indicaram uma redução de 80% a 90% no desgaste com a utilização de polietilenos altamente reticulados. Quando testados em condições de desgaste por partículas abrasivas ou superfície de contato áspera, o polietileno reticulado reduziu substancialmente o desgaste em comparação com o polietileno convencional. Muratoglu et al. mostraram que a taxa de desgaste desse material não está relacionada ao tamanho de cabeças femorais com diâmetros entre 22 e 46 mm. Consequentemente, cabeças femorais maiores podem ser utilizadas. Os polietilenos altamente reticulados permanecem dentro dos padrões da Sociedade Norte-Americana para Testes e Materiais, mas foram levantadas questões sobre o potencial para fadiga, delaminação e fratura dos implantes quando são utilizados revestimentos finos para acomodar cabeças de tamanhos maiores. Tentativas prévias de melhorar o desempenho do polietileno falharam universalmente. Reforço com fibra de carbono, pressão a quente e Hylamer (DePuy, Warsaw, IN) são exemplos notáveis.

Os resultados clínicos preliminares mostraram que as reduções no desgaste são menores do que as previstas em simuladores. O processo de assentamento é idêntico ao processo com polietilenos reticulados e convencionais, tendo impacto sobre os cálculos das taxas de desgaste em estudos clínicos a curto prazo. São necessários acompanhamentos mais longos para avaliar a real redução no desgaste após o processo estar concluído e um nível estável de desgaste ser alcançado. Também é importante entender os relatos de "redução" de desgaste no contexto da qualidade e do desempenho do material utilizado como controle.

Alguns estudos a médio prazo publicaram dados demonstrando taxas de desgaste lineares muito abaixo do limite de osteólise geralmente aceito de 0,1 mm/ano. Dorr et al. relataram uma taxa de desgaste média de 0,029 mm/ano após 5 anos; com média de 6,8 anos, McCalden et al. descobriram uma taxa de desgaste de apenas 0,003 mm/ano, enquanto Bragdon et al. relataram um desgaste essencialmente desprezível após 8 anos sem evidências de osteólise e sem cirurgias de revisão para desgaste ou fratura do revestimento. Os dados publicados estão disponíveis apenas para cabeças entre 28 e 32 mm. Tower et al. relataram quatro fraturas de um revestimento de polietileno altamente reticulado em um desenho com polietileno fino na borda e uma posição relativamente vertical do componente acetabular.

Os revestimentos de polietileno altamente reticulado da maioria dos fabricantes são compatíveis com os componentes acetabulares modulares atuais. O revestimento pode ser colocado sobre o material mais novo sem revisão da cúpula acetabular no caso de cirurgias de revisão para osteólise, deslocamento, ou durante a revisão do componente femoral. Diversas opções de revestimentos estão disponíveis, como é o caso do polietileno convencional (Fig. 3-33).

SUPERFÍCIE DE METAL-METAL

A experiência clínica com artroplastias de metal-metal ultrapassa os 40 anos. Apesar de alguns implantes haverem sobrevivido com taxas de desgaste notavelmente baixas, outros falharam devido à seleção equivocada dos materiais, às baixas resistências na fabricação, aos espaçamentos inadequados entre os implantes, e ao impacto. A remoção durante autópsia de implantes que sobreviveram em longo prazo provou-se valiosa na determinação das características desejáveis para a nova geração desses implantes.

As ligas de cromo-cobalto com altos teores de carbono (> 0,20% de carbono) apresentaram menores taxas de desgaste do que as ligas com baixo teor de carbono. Após a produção da liga de cromo-cobalto com alto teor de carbono, grandes blocos de carbonetos são precipitados pela matriz de metal. Eles são aproximadamente cinco vezes mais duros do que a matriz, tendo aproximadamente a mesma dureza da cerâmica alumina. O alto teor de carbonetos confere resistência às articulações de metal sobre metal, sendo esta uma característica desejável. O material forjado possui granulação menor com uma distribuição fina e homogênea dos carbonetos.

O *espaçamento diametral* refere-se ao espaço entre os dois implantes no equador da articulação e pode ser a variável mais importante que afeta o desgaste do acoplamento. Espaçamentos menores tendem a produzir lubrificação fluida e redução do desgaste. Entretanto, espaçamentos inadequados resultam em contato equatorial entre os implantes e o maior torque friccional resultante pode ser responsável pela alta taxa de afrouxamento observada em alguns dos primeiros implantes de metal-metal. Por outro lado, espaçamentos muito grandes reduzem a superfície de contato e resultam em perdas de lubrificação e desgaste acelerado. Dependendo do diâmetro da cabeça, os implantes atuais promovem principalmente o contato polar com espaçamento entre 100 e 200 μm. Com componentes acetabulares metálicos de peça única (monobloco), a deformação elástica que ocorre durante a implantação pode reduzir o espaçamento.

Esse acoplamento foi descrito como "autocura", pois pequenos danos superficiais podem ser polidos ao longo do tempo. Dados de simuladores e de análises de próteses removidas revelaram taxas de desgaste combinadas inferiores a 10 μm/ano para as articulações modernas de metal-metal. Cabeças de diâmetros maiores (≥ 54 mm) têm sido associadas a desgastes reduzidos. Entretanto, o tamanho da partícula é muito menor do que com o polietileno e o número de partículas é maior.

Pacientes com substituições articulares de metal-metal apresentam níveis elevados de íons de cobalto e cromo no soro, nos eritrócitos e na urina em comparação com pacientes com articulações de metal sobre polietileno. Os métodos para mensuração desses níveis são complexos e não há padrões uniformes para os relatórios. A exposição prolongada a esses íons levanta preocupações quanto ao surgimento de tumores. Um estudo de acompanhamento em longo prazo de 579 pacientes com artroplastias metal-metal conduzido por Visuri et al. não encontrou aumentos nas taxas de incidência de câncer. Uma série substancialmente maior seria necessária para ter significância estatística e descartar tal associação, mas atualmente não há relação causal entre os níveis elevados de íons metálicos e o desenvolvimento de tumores.

Os íons metálicos são excretados pela urina. As funções renais podem ser prejudicadas por grandes aumentos dos níveis de cobalto e cromo no soro. Esses implantes são contraindicados para pacientes com problemas renais estabelecidos ou iminentes. Alguns dados sugerem preocupação com o transporte placentário dos íons metálicos. Seria prudente evitar esses tipos de implantes em mulheres em idade reprodutiva.

Willert descreveu um tipo tardio de hipersensitividade em aproximadamente 0,3% dos pacientes com artroplastias de quadril de metal-metal. Os tecidos locais são caracterizados por uma infiltração linfocítica perivascular na biópsia, sendo sua apresentação histológica denominada *lesão asséptica linfocitária associada à vasculite* (ALVAL). Os pacientes apresentam dores localizadas no quadril com ou sem evidências de afrouxamento da articulação. Atualmente, não há exame sanguíneo ou cutâneo disponível para confirmar o diagnóstico. Pode ser necessária uma cirurgia de revisão do implante para aliviar os sintomas.

Mais recentemente, diversas reações adversas nos tecidos locais foram relatadas em associação a articulações de metal-metal. Os pacientes apresentam diversos sintomas, incluindo dor, acúmulo de fluido periarticular, formação de massas sólidas (os chamados pseudotumores) e, raramente, necrose extensiva de tecidos, incluindo os abdutores do quadril. Aparentemente, o fenômeno está relacionado a resíduos de desgaste e corrosão. O posicionamento incorreto do implante, particularmente com altos ângulos de abdução acetabular (> 50 graus), está associado com o aumento do desgaste e com reações do tecido local. A anteversão excessiva também pode ser prejudicial. Mulheres e outros indivíduos com cabeças femorais de diâmetros menores apresentam maior risco. A incidência real de reações do tecido local permanece indeterminada, mas em abril de 2010 ela foi considerada suficiente para que a Agência Regulatória de Remédios e Produtos de Saúde do Reino Unido emitisse um alerta sobre as artroplastias de quadril com articulações de metal-metal. As recomendações para pacientes sintomáticos incluem a medição do nível de íons de cobalto e cromo no sangue e/ou diagnóstico por imagem do corte transversal, incluindo ressonância magnética ou ultrassom.

A Administração de Alimentos e Medicamentos dos Estados Unidos (FDA), departamento que controla alimentos e medicamentos, não emitiu tal alerta, mas fez recomendações extensivas para os fabricantes em seu *website*. Os problemas recentes com suportes de metal-metal levaram a uma diminuição vertiginosa de sua utilização. Devido à natureza desses problemas, os cirurgiões que escolherem implantar esses dispositivos devem seguir as recomendações atuais dos departamentos regulatórios e órgãos de classe.

Diversas opções de implantes estão disponíveis ao se selecionar suportes de metal-metal. Os componentes acetabulares podem ser um bloco único ou modulares. Os implantes modulares são construídos com uma concha metálica alojada em um revestimento de polietileno e por um inserto metálico modular que se encaixa nesta concha. Essas interfaces potencialmente podem se tornar fontes alternativas de partículas ou íons. Além disso, caso haja necessidade, a cúpula modular pode não aceitar revestimentos de tipos diferentes do suporte. Os revestimentos de polietileno com desvio e com bordas que são populares não estão disponíveis para suportes de metal-metal. Para os componentes acetabulares de bloco único ou modulares, não há um modo prático de reorientar o acetábulo sem revisar todo o implante. Como as articulações de metal-metal podem acomodar cabeças femorais maiores, a incidência de deslocamentos pode provar-se menor do que em outros tipos de articulação. Como o tamanho da cabeça, o grau de espaçamento e a metalurgia variam entre os sistemas de implantes, cabeças e componentes acetabulares de fabricantes diferentes nunca devem ser utilizados em conjunto.

SUPERFÍCIE DE CERÂMICA-CERÂMICA

A cerâmica alumina possui diversas propriedades que a tornam uma superfície de contato desejável para a artroplastia de quadril. Devido à sua alta densidade, os implantes possuem um acabamento

de superfície mais liso do que os implantes metálicos. Sua natureza hidrofílica, ou seja, a habilidade de absorver umidade, promove a lubrificação. A cerâmica é mais dura do que o metal e também mais resistente a arranhões causados por partículas residuais criadas pelo desgaste. A taxa de desgaste linear das articulações de alumina-alumina mostrou-se 4 mil vezes inferior à taxa de desgaste das articulações de liga cromo-cobalto sobre polietileno. Hamadouche et al. mediram o desgaste da cerâmica como sendo inferior a 0,025 mm/ano em uma série de pacientes com, no mínimo, 18,5 anos de acompanhamento.

Os primeiros implantes cerâmicos obtiveram resultados clínicos decepcionantes devido a projetos de implantes falhos, fixação incorreta, fraturas e casos ocasionais de desgaste acelerado com osteólise. Diversas melhorias foram feitas no processo de fabricação da cerâmica alumina desde a década de 1980. A prensagem isostática a quente e uma redução de três vezes no tamanho dos grânulos melhoraram substancialmente a força do material. Os aperfeiçoamentos nas tolerâncias da conicidade de Morse reduziram ainda mais a incidência de fraturas em cabeças de cerâmica. Além disso, os testes validam a força de cada implante antes de seu lançamento. A taxa de fratura das cabeças de cerâmica é de aproximadamente 4 em 100.000.

O contato entre o colo femoral e a borda do componente acetabular cria problemas únicos para esse tipo de articulação. A força de impacto na borda pode lascar ou fraturar completamente o suporte acetabular. Um contato repetitivo nos pontos extremos do movimento também pode causar entalhes no colo femoral metálico e iniciar falhas nessa parte relativamente fina do implante. No passado, o desgaste da cerâmica era maior quando o componente acetabular era implantado em orientação excessivamente vertical. Artroplastias de cerâmica-cerâmica podem ser mais sensíveis quanto ao posicionamento incorreto dos implantes do que os demais tipos. "Desgastes em faixa" foram relatados em cabeças femorais feitas de cerâmica. Esse termo descreve uma área danificada alongada e fina resultante do contato entre a cabeça e a borda do revestimento cerâmico. A microsseparação dos implantes durante a caminhada é um fenômeno conhecido. Walter et al. mapearam o posicionamento das faixas nos implantes recuperados e propuseram que ela ocorre devido à força aplicada sobre a borda quando o quadril está flexionado, como quando o paciente levanta-se de uma cadeira ou sobe uma escada.

O entusiasmo com os implantes de cerâmica-cerâmica tem sido recentemente temperado por relatos de ruídos reproduzíveis, principalmente rangidos (*squeaking*). A incidência desse fenômeno é geralmente baixa, mas excedeu 10% em algumas séries, representando uma fonte de insatisfação e necessitando de revisões. Os rangidos geralmente começam cerca de 1 ano após o implante e o desenvolvimento de faixas de desgaste foi apontado como um dos responsáveis pelos ruídos. Um componente femoral não cimentado com metalurgia e conicidade únicos também foi apontado como apresentando falhas em diversos relatórios. As vibrações causadas pelas superfícies articulares podem ser ampliadas por hastes flexíveis, resultando em eventos audíveis. A etiologia dos rangidos ainda não foi completamente elucidada, provavelmente sendo multifatorial.

Foi relatada osteólise na primeira geração de implantes de cerâmica alumina em casos com grandes desgastes. As partículas resultantes do desgaste são geralmente produzidas em menor número e são de tamanho menor do que as observadas com polietileno. A resposta celular às partículas de cerâmica parece ser menor. A cerâmica alumina é inerte e não ocorre a formação de íons. Foram relatados efeitos sistêmicos adversos com a utilização de articulações de cerâmica.

O zircônio oxidado (OXINIUM, Smith & Nephew, Memphis, TN) é uma liga metálica de zircônio que passa por um processo de oxidação para resultar em implantes com superfície de cerâmica zircônia. A superfície melhorada é integral ao substrato metálico, não sendo um revestimento superficial. Os chamados metais ceramizados não são suscetíveis a lascamento, particularização ou fratura, ao contrário de outros tipos de cerâmica. Em comparação com a liga de cromo-cobalto, o material não contém traços de níquel, sendo, portanto, recomendado para pacientes que demonstram hipersensibilidade ao metal. O zircônio oxidado está disponível apenas para os componentes da cabeça femoral acoplados com polietileno, e não para acoplamentos de cerâmica-cerâmica. Foi relatado um menor desgaste quando o zircônio oxidado acopla-se a componentes acetabulares de polietileno. Os estudos correntes com cerâmicas compostas de alumina e zircônia (BIOLOX delta, Ceram-Tec GmbH, Plochingen, Germany) são promissores quanto a melhorias nas propriedades materiais desses implantes. No momento desta publicação, estão disponíveis nos Estados Unidos componentes femorais de cerâmica composta, apesar das articulações de cerâmica-cerâmica serem utilizadas internacionalmente.

Os componentes acetabulares são compostos por um inserto cerâmico que se encaixa em uma cúpula metálica por meio de uma junção trapezoidal. Como ocorre com componentes de articulações de metal-metal, não estão disponíveis revestimentos com bordas e com desvios. Os mecanismos de trava para implantes específicos podem não ser compatíveis com outros tipos de insertos. Em diversas séries, foi relatado o lascamento do inserto durante o implante. Devem ser tomados cuidados especiais durante a montagem do componente acetabular para garantir que o inserto esteja orientado corretamente antes de ser inserido. Foi defendido o uso de um suporte metálico para evitar lascamentos durante a inserção e para proteger a borda da cerâmica contra pressionamento. Cabeças femorais de cerâmica alumina são fabricadas com um número limitado de comprimentos de colo, e as cabeças com saias não estão disponíveis. O planejamento cuidadoso do pré-operatório é necessário para assegurar que a ressecção do colo seja feita no nível adequado para a restauração das características mecânicas do quadril com os comprimentos disponíveis para o colo.

INDICAÇÕES PARA ARTROPLASTIA TOTAL DO QUADRIL

Originalmente, a indicação principal para a artroplastia total de quadril era o alívio de dores artríticas incapacitantes em pacientes com mais de 65 anos de idade, cujas dores não podiam ser aliviadas suficientemente por meios não cirúrgicos e para os quais a única alternativa cirúrgica era a ressecção da articulação do quadril (artroplastia de ressecção de Girdlestone). A melhoria da função do quadril tinha importância secundária. Após a operação ser documentada como notavelmente bem-sucedida, as indicações foram expandidas para incluir os outros distúrbios listados no Quadro 3-1.

Historicamente, pacientes com idades entre 60 e 75 anos foram considerados os candidatos mais apropriados para a artroplastia total do quadril, mas desde a década de 1990 essa faixa etária foi expandida. Com o envelhecimento da população, muitos outros indivíduos mais velhos estão tornando-se candidatos para a cirurgia. Em uma revisão de 99 procedimentos em pacientes com 80 anos de idade ou mais, Brander et al. descobriram que as taxas de complicação e a duração da internação hospitalar não eram substancialmente diferentes de um

QUADRO 3-1 Distúrbios da Articulação do Quadril para os quais a Artroplastia Pode Ser Indicada

- Artrite
  - Reumatoide
  - Artrite reumatoide juvenil (doença de Still)
  - Espondilite anquilosante
- Doença degenerativa das articulações (osteoartrite, hipertrófica)
  - Primária
  - Secundária
    - Epifisiólise
    - Deslocamento ou displasia congênita do quadril
    - Coxa plana (doença de Legg-Calvé-Perthes)
    - Doença de Paget
    - Deslocamento traumático
    - Fratura do acetábulo
    - Hemofilia
- Osteonecrose
  - Após fratura ou deslocamento
  - Idiopática
  - Epifisiólise
  - Hemoglobinopatias (anemia falciforme)
  - Doenças renais
  - Induzida por cortisona
  - Alcoolismo
  - Doença de Caisson
  - Lúpus
  - Doença de Gaucher
  - Não união, fraturas do colo femoral e trocantéricas com envolvimento da cabeça
- Artrite piogênica ou osteomielite
  - Hematogênica
  - Pós-operatória
- Tuberculose
- Subluxação ou deslocamento congênito
- Fusão do quadril e pseudoartrose
- Reconstrução malsucedida
  - Osteotomia
  - Artroplastia de cúpula
  - Prótese da cabeça femoral
  - Procedimento de Girdlestone
  - Substituição total do quadril
  - Artroplastia de recomposição de superfície
- Tumores ósseos envolvendo o fêmur proximal ou o acetábulo
- Distúrbios hereditários (p. ex., acondroplasia)

grupo de controle com pacientes mais jovens e que os ganhos funcionais eram similares. A idade avançada não é, em si, uma contraindicação para a cirurgia. Os resultados ruins parecem estar relacionados mais a comorbidades do que apenas à idade isoladamente.

O Relatório Consensual dos Institutos Nacionais de Saúde sobre a Substituição Total de Quadril, de 1994, concluiu que a "ATQ [artroplastia total de quadril] é uma opção para quase todos os pacientes com distúrbios no quadril que causam desconforto crônico e deficiência funcional significativa". Entretanto, em indivíduos mais jovens, a artroplastia total de quadril não é o único procedimento de reconstrução disponível para dores no quadril. Charnley alertou que (1) os procedimentos adequados para pacientes mais velhos podem não ser adequados para pacientes mais jovens, (2) os problemas em doenças bilaterais são diferentes dos problemas em doenças unilaterais, (3) o tratamento de quadris artríticos com boa amplitude de movimento é diferente do tratamento de quadris com baixa amplitude de movimento, e (4) as demandas impostas sobre o quadril de um trabalhador manual são maiores do que aquelas impostas sobre o quadril de um trabalhador sedentário. Deve-se enfatizar o potencial para falhas em pacientes mais jovens e o aumento no risco de infecção e de outras complicações caso sejam necessários procedimentos de revisão.

A osteotomia femoral ou periacetabular deve ser considerada para pacientes mais jovens com osteoartrite caso a articulação não seja grosseiramente incongruente e permita movimentos satisfatórios. A osteotomia periacetabular em pacientes com displasia pode diminuir a necessidade de enxertos ósseos estruturais caso seja necessária uma posterior conversão para artroplastia. Se a osteotomia atenuar os sintomas por 10 anos ou mais e nesse ponto a artroplastia se tornar necessária, o paciente terá sido capaz de desempenhar mais atividades físicas, o osso terá sido preservado e o paciente será então mais velho e menos ativo fisicamente, necessitando da artroplastia por um período menor. A descompressão do quadril, os enxertos fibulares vascularizados e a osteotomia devem ser considerados para pacientes com osteonecrose idiopática da cabeça femoral, especialmente quando o envolvimento é limitado. A condução do impacto femoroacetabular deve ser considerada nos candidados adequados. A artrodese ainda é uma opção viável para pacientes jovens e vigorosos com doenças unilaterais do quadril e especialmente para homens jovens e ativos com osteonecrose ou artrite pós-traumática. Caso seja necessária mais tarde na vida do paciente, a artrodese pode ser convertida em uma artroplastia total do quadril.

Antes que qualquer grande procedimento de reconstrução do quadril seja recomendado, medidas conservadoras devem ser sugeridas, incluindo perda de peso, utilização de analgésicos, modificação razoável de atividades e, possivelmente, o uso de bengalas. Essas medidas frequentemente aliviam os sintomas o suficiente para tornar um procedimento cirúrgico desnecessário ou, pelo menos, protelar a necessidade por um período significativo. Quando é antecipada a necessidade de um procedimento cirúrgico em pacientes jovens com ocupações fisicamente exigentes, deve ser considerada durante o pré-operatório a mudança para ocupações mais sedentárias. Caso a demanda sobre o quadril seja atenuada, a necessidade da realização de um procedimento cirúrgico pode ser protelada e, idealmente, o paciente poderá manter-se empregado de modo satisfatório após a cirurgia.

A cirurgia é justificada se, apesar dessas medidas, as dores noturnas e durante o movimento forem intensas o bastante para evitar que o paciente desempenhe seu trabalho ou suas atividades diárias. Em processos destrutivos da articulação do quadril evidenciados em diagnósticos por imagem, a dor é a indicação primária para a cirurgia. Em nossa opinião, pacientes com limitação de movimentos, claudicação ou diferenças nos comprimentos das pernas, mas que apresentem pouca ou até mesmo nenhuma dor, não são candidatos para a artroplastia total do quadril.

CONTRAINDICAÇÕES PARA ARTROPLASTIA TOTAL DO QUADRIL

A artroplastia total do quadril é um procedimento cirúrgico importante associado com um número significativo de complicações e com taxa de mortalidade entre 1% e 2%. Consequentemente, quando a artroplastia parece ser o procedimento indicado, os pacientes devem ser avaliados cuidadosamente, especialmente quanto à presença de doenças

sistêmicas ou debilidade geral que possam ser contraindicativos para procedimentos cirúrgicos eletivos. São recomendadas consultas médicas pré-operatórias. Ficamos impressionados com o número de pacientes cujas avaliações pré-operatórias identificaram problemas inesperados que necessitaram de correção antes da cirurgia de quadril, tais como doenças cardíacas, pulmonares, hepáticas, genitourinárias ou metabólicas, além de hipertensão e tumores não detectados.

Em nossa opinião, contraindicações específicas e absolutas para a artroplastia total do quadril incluem infecções ativas do quadril ou qualquer outra região do corpo e quaisquer doenças instáveis que aumentem significativamente o risco de morbidade ou mortalidade. De acordo com Charnley, a artroplastia total do quadril pode ser realizada na presença de uma infecção crônica e de baixa importância no quadril contralateral. As contraindicações relativas incluem quaisquer processos que estejam destruindo o osso rapidamente, artropatia neuropática, falta ou insuficiência da musculatura abdutora e doenças neurológicas de avanço rápido.

AVALIAÇÃO PRÉ-OPERATÓRIA

A avaliação cuidadosa do paciente antes da cirurgia é importante na artroplastia total do quadril, pois há a possibilidade de diversas complicações após a cirurgia — algumas catastróficas ou até fatais. É de primordial importância determinar se o nível de dor é suficiente para justificar uma grande cirurgia. A expectativa de vida do paciente é razoável ou ele estaria confinado a uma cama ou cadeira de rodas após a cirurgia devido a alguma outra doença incurável? A condição geral do paciente é boa o bastante para tolerar uma grande operação, durante a qual poderá haver perda de uma quantidade significativa de sangue? Comorbidades reconhecidamente inerentes a pacientes mais velhos devem ser consideradas, especialmente doenças cardiopulmonares, infecções e tromboembolismo. As limitações funcionais de um quadril artrítico podem limitar o desenvolvimento de sintomas de doenças vasculares coronárias ou periféricas. Uma avaliação médica completa, incluindo testes laboratoriais, é um pré-requisito reconhecido que permite ao médico a oportunidade de descobrir e tratar diversos problemas antes da cirurgia.

A utilização de aspirinas, anti-inflamatórios e antiplaquetares deve ser interrompida de 7 a 10 dias antes da cirurgia, e a utilização de anticoagulantes, tais como a varfarina, deve ser interrompida com antecedência adequada para que os exames de coagulação sejam normais. Um programa de transição com anticoagulantes de ação curta, como a enoxaparina, pode ser necessário para interromper o uso da varfarina. Os detalhes devem ser coordenados com o médico. Muitos medicamentos fitoterápicos e suplementos nutricionais podem causar aumento na perda sanguínea perioperatória, sendo recomendada a interrupção do seu uso durante o pré-operatório. Lesões de pele piogênicas devem ser erradicadas. A retenção urinária causada por doenças da próstata ou da bexiga, bem como problemas dentários, devem ser resolvidos antes da cirurgia.

Caso o paciente possua um histórico de cirurgias, drenagem de pus do quadril ou outras indicações de infecção, são aconselháveis exames laboratoriais antes da cirurgia, incluindo velocidade de hemossedimentação (VHS), proteína C-reativa (PCR), exames nucleares e determinação de sensitividade. Deve-se suspeitar de infecções se parte do osso subcondral do acetábulo ou da cabeça femoral estiverem erodidos ou se houver reabsorção óssea ao redor de dispositivos de fixação internos.

Os exames físicos devem incluir a coluna e as extremidades superiores e inferiores. Os tecidos moles ao redor do quadril devem ser examinados quanto a inflamações ou lesões no local da incisão. A palpação suave do quadril e da coxa pode revelar áreas sensíveis ou massas de tecido mole. A força da musculatura abdutora deve ser determinada pelo teste de Trendelenburg. Os comprimentos das extremidades inferiores devem ser comparados e quaisquer deformidades devem ser anotadas. A contratura do quadril na adução pode produzir um encurtamento aparente do membro apesar dos comprimentos medidos serem iguais. Por outro lado, a contratura na abdução produz um alongamento aparente. A deformidade do quadril durante a flexão fixada força a coluna lombar em lordose quando o indivíduo está em pé, podendo agravar as dores dorsais. Por outro lado, deformidades da espinha lombar decorrentes de escoliose ou espondilite anquilosante podem resultar em obliquidade pélvica, a qual deve ser considerada ao se posicionar os implantes. Quando tanto o quadril quanto o joelho sofrem demais com artrite, o quadril deve geralmente ser operado primeiro. A artroplastia do quadril pode alterar o alinhamento e a mecânica do joelho. A artroplastia do joelho também é tecnicamente mais difícil quando o quadril está rígido, prejudicando a reabilitação.

Diagnósticos alternativos ou adicionais devem ser considerados. A queixa de "dores no quadril" pode ser motivada por diversas aflições, e a artrite da articulação do quadril é uma das menos comuns. A verdadeira dor na articulação do quadril é sentida na região inguinal e, ocasionalmente, na parte anterior da coxa e no joelho. A dor artrítica geralmente piora com a atividade física e melhora com descanso e atividades limitadas. Dores em locais atípicos ou de natureza atípica devem motivar a busca por outros problemas. Dores isoladas nas nádegas ou na parte posterior da pelve frequentemente são irradiadas da espinha lombar, do sacro ou da articulação iliosacral. A artrite frequentemente coexiste no quadril e na espinha lombar. Uma artroplastia total do quadril, realizada para aliviar sintomas predominantemente reportados na espinha lombar, melhoraria muito pouco a condição do paciente. Do mesmo modo, intervenções cirúrgicas em um quadril com artrite moderada, quando a dor é na verdade causada por claudicação vascular, bursite trocantérica, fratura do ramo púbico ou problemas intra-abdominais, expõem o paciente a riscos desnecessários.

Os sistemas de Harris, Iowa (Larson), Judet, Andersson, d'Aubigné e Postel para registrar o estado do quadril antes da cirurgia são úteis para avaliar os resultados pós-operatórios. Dor, habilidade de caminhar, função, mobilidade e alterações radiográficas são registradas. Até o momento, não foi adotado uniformemente nenhum sistema de classificação do quadril em particular. O sistema de Harris é o mais frequentemente utilizado (Quadro 3-2).

A adoção de um sistema de classificação único pela comunidade ortopédica ajudaria a padronizar os relatórios de resultados. Os sistemas de classificação foram criticados por serem subjetivos, por menosprezarem a importância do alívio da dor e por enfatizarem o arco de movimento em vez das capacidades funcionais como resultado dos movimentos do quadril. A melhoria dos movimentos do quadril representa pouco benefício se o indivíduo permanecer incapaz de vestir meias ou sapatos, ou de cortar as unhas do pé. O Índice de Osteoartrite das Universidades de Western Ontario e McMaster (WOMAC) considera as habilidades funcionais dos pacientes com artrite no quadril em mais detalhes do que os sistemas de classificação específicos. A SF-36 é uma pesquisa mais genérica sobre saúde e bem estar. Essas duas ferramentas são frequentemente utilizadas em conjunto com os sistemas de classificação do quadril para relatar os resultados. Uma discussão franca quanto às expectativas do paciente em relação à operação pode revelar metas impossíveis de serem atingidas ou sugerir que procedimentos alternativos podem ser mais adequados.

Pode ser utilizadas anestesia geral por inalação ou anestesia regional para essa cirurgia. A escolha deve ser realizada em conjunto com o anestesiologista e deve ser baseada em protocolos institucionais

QUADRO 3-2 Avaliação do Quadril de Harris (Harris Hip Evaluation modificada)

Dor
- ☐ Nenhuma ou ignorável
- ☐ Fraca, ocasional, não compromete nenhuma atividade
- ☐ Dor moderada, sem efeito em atividades médias, dor moderada por atividades não usuais, pode-se tomar aspirina
- ☐ Dor moderada, tolerável, mas faz concessões à dor, limitação em alguma atividade comum ou trabalho, demanda medicamento analgésico mais forte do que aspirina
- ☐ Dor forte, séria limitação de atividades
- ☐ Totalmente inabilitado, incapacitado, de cama

Claudicação
- ☐ Nenhuma ☐ Moderada
- ☐ Leve ☐ Intensa

Suporte
- ☐ Nenhum ☐ Duas bengalas
- ☐ Bengala para longas caminhadas ☐ Duas muletas
- ☐ Bengala na maior parte do tempo ☐ Incapaz de andar
- ☐ Uma muleta

Distância Percorrida
- ☐ Sem limite ☐ Apenas dentro de casa
- ☐ Seis quadras ☐ Apenas em cama e cadeira
- ☐ Duas ou três quadras

Degraus
- ☐ Normalmente sem utilizar o corrimão
- ☐ Normalmente utilizando o corrimão
- ☐ De qualquer maneira
- ☐ Incapaz de subir degraus

Calçar Sapatos ou Meias
- ☐ Com facilidade ☐ Com dificuldade ☐ Incapaz

Sentar
- ☐ Confortavelmente em cadeira comum
- ☐ Em cadeira alta por meia hora
- ☐ Incapaz de sentar confortavelmente em qualquer cadeira

Entra em transporte público: ☐ Sim ☐ Não

Contratura em flexão: _____ (graus

Discrepância de comprimento de perna : _____ (cm)

Ausência de Deformidade (todas Sim = 4; < 4 = 0)

<30 graus de contratura em flexão fixa	☐ Sim	☐ Não
< 10 graus de adução fixa	☐ Sim	☐ Não
<10 graus de rotação interna em extensão	☐ Sim	☐ Não
Comprimento da discrepância do membro < 3,2 cm	☐ Sim	☐ Não

Amplitude de Movimento

Meça o total de graus, e então confira a amplitude para obter o resultado

Flexão (*140 graus): _____ Rotação externa (*40 graus): _____

Abdução (*40 graus): _____ Rotação interna (*40 graus): _____

Adução (*40 graus): _____

Escala da Amplitude de Movimento

211-300 graus (5)	61-100 graus (2)
161-210 graus (4)	31-60 graus (1)
101- 160 graus (3)	0-30 graus (0)

Resultado da Amplitude de Movimento: _____

Total no Harris Hip Score: _____

Readmissão no Hospital: ☐ Sim ☐ Não

Data de Readmissão: ___/___/___

Data de Remoção do Implante: ___/___/___

Comentários: _____

_____

Assinatura do Avaliador:_____ **Data:** ___/___/___ (mm/dd/aa)

ou nas necessidades do paciente. A introdução de protocolos de gestão multimodal de dor tem sido um complemento importante à anestesia cirúrgica. A analgesia preliminar, incluindo bloqueio do plexo lombar, celecoxibe e analgésicos orais de ação prolongada, também é útil.

A operação em ambos os lados do quadril durante uma única sessão não aumenta substancialmente as complicações locais ou gerais em comparação com procedimentos escalonados, e os custos podem ser reduzidos em 30%. A principal indicação é para pacientes medicamente saudáveis com envolvimento bilateral grave e rigidez ou deformidade de flexão, pois a reabilitação pode ser difícil se a cirurgia for realizada apenas de um lado. Pacientes idosos com outras comorbidades, tais como doenças cardíacas, insuficiência respiratória ou diabetes, não são candidatos adequados para esse procedimento. Persistências do canal arterial ou defeitos de septo são contraindicações absolutas. É recomendado um monitoramento intraoperatório mais intensivo, incluindo o monitoramento da linha arterial, do cateter arterial pulmonar e do cateter urinário. O cirurgião deve decidir em conjunto com o anestesiologista se o segundo procedimento pode ser concluído com segurança.

RADIOGRAFIAS PRÉ-OPERATÓRIAS

Antes da cirurgia, radiografias do quadril são revistas e, caso necessário, são obtidas radiografias da coluna e dos joelhos. A vista anteroposterior da pelve mostrando o fêmur proximal e a vista lateral do quadril e do fêmur proximal representam o mínimo necessário. As radiografias da pelve devem ser revisadas especificamente para avaliar a integridade estrutural do acetábulo, para estimar o tamanho do implante que será necessário e quanto alargamento será preciso, e para determinar se será necessário enxerto ósseo. Protrusões significativas e formações de osteófitos periacetabulares podem dificultar o deslocamento do quadril. Em pacientes com displasia de desenvolvimento, a pelve deve ser avaliada tomando cuidado especial para determinar a quantidade óssea disponível para fixação. Devem ser obtidas, além das imagens anteroposteriores de rotina, imagens de fraturas e deslocamentos antigos, imagens do obturador e imagens oblíquas do ílio, pois pode haver defeitos significativos na parede

posterior. Uma tomografia computadorizada tridimensional também é útil na avaliação do acetábulo nesses casos complexos.

A espessura do canal medular também é registrada, pois ela pode ser estreita, especialmente em pacientes jovens e pacientes com displasia ou nanismo. Nesses casos, pode ser necessário um componente femoral com haste retilínea ou com uma haste pequena feita sob medida. No caso de doença de Paget, de fraturas antigas da diáfise proximal ou de anormalidades congênitas, uma radiografia lateral do fêmur proximal pode revelar arqueamento anterior significativo, o qual pode dificultar a preparação do canal. Nos casos de arqueamentos excessivos ou deformidades rotacionais, pode ser necessária uma osteotomia femoral antes da artroplastia ou em conjunto com ela. Os instrumentos adequados devem estar disponíveis para a remoção de quaisquer dispositivos de fixação internos implantados em cirurgias prévias (consulte a seção sobre falhas de procedimentos reconstrutivos). Caso contrário, o procedimento pode ser estendido desnecessariamente.

O planejamento do pré-operatório deve incluir o uso de guias de sobreposição feitos de plástico fornecidos pelo fabricante da prótese. Sua utilização cuidadosa antes da cirurgia elimina uma grande quantidade de cojecturas realizadas durante o procedimento, podendo encurtar o tempo da operação eliminando a repetição de etapas. A vasta gama de tamanhos de implantes e comprimentos de colo femoral permite encaixe preciso ao paciente, mas também cria a possibilidade de erros importantes durante a medição do implante e do membro quando não há um planejamento cuidadoso. A utilização de guias auxilia na seleção do tipo de implante que restauraria o centro de rotação do quadril e proporcionaria o melhor encaixe femoral, bem como na avaliação do nível de ressecção óssea e na seleção de um colo de comprimento correto para restaurar os comprimentos dos membros e o desvio (*offset*) femoral.

GABARITOS PRÉ-OPERATÓRIOS (*TEMPLATES*) PARA ARTROPLASTIA TOTAL DO QUADRIL

TÉCNICA 3-1

(CAPELLO)

- Tire uma radiografia anteroposterior da pelve e uma radiografia lateral do quadril afetado. O filme pélvico deve incluir a parte superior de ambos os fêmures e toda a articulação do quadril.
- Posicione o quadril com 15 graus de rotação interna para delinear melhor a geometria e o *offset* do fêmur. O *offset* femoral será subestimado quando os quadris estão posicionados em rotação externa.
- Em vista lateral, coloque o fêmur de modo plano sobre o chassi radiográfico para evitar distorções e incluir a parte superior do fêmur.
- Em cada visão, fixe um marcador de ampliação (com esferas de chumbo com 100 mm entre si) ao quadril de modo que o marcador esteja paralelo ao fêmur e esteja à mesma distância do filme que o osso.
- Fixe o marcador à parte medial superior da coxa para a vista anteriorposterior e mova-o para a parte anterior da coxa para a vista lateral.
- Meça a distância entre o centro das esferas para estimar a ampliação da radiografia. Para radiografias-padrão da pelve, a ampliação é de aproximadamente 20%.
- Os gabaritos são marcados de acordo com seu grau de ampliação. Considere quaisquer discrepâncias durante a marcação.
- Desenhe uma linha no nível das tuberosidades isquiais e paralela a elas intersectando o trocanter menor de cada lado (Fig. 3-36A), compare os dois pontos de intersecção e meça a diferença para determinar o encurtamento do membro.
- Coloque os gabaritos de sobreposição acetabulares sobre o filme e selecione o tamanho que corresponde ao contorno do acetábulo do paciente sem remoção excessiva do osso subcondral. A posição medial do gabarito acetabular está sobre a "gota de lágrima" do quadril e a margem inferior no nível do forame do obturador. Marque o centro do componente acetabular na radiografia (Fig. 3-36B). Isso corresponde ao centro de rotação do quadril.
- Coloque os gabaritos de sobreposição do fêmur sobre o filme e selecione o tamanho que se encaixa mais precisamente ao contorno do canal proximal e o preenche mais completamente (Fig. 3-36C). Considere a espessura do manto de cimento ósseo, caso seja utilizado cimento.
- Selecione o comprimento adequado do colo para restaurar o comprimento e o *offset* do fêmur. Caso não haja encurtamento, o centro da cabeça deve corresponder ao centro do acetábulo marcado anteriormente. No caso de discrepâncias, a distância entre o centro da cabeça femoral e o centro do acetábulo deve ser igual à discrepância do comprimento dos membros medida anteriormente (Fig. 3-36D).
- Após a seleção do comprimento do colo, marque o nível planejado de ressecção do colo e meça sua distância do topo do trocanter menor para utilizar como referência durante a operação. Marque o fêmur na vista lateral de modo similar para garantir que o implante determinado na vista anteroposterior possa ser inserido sem remoção óssea excessiva (Fig. 3-36E).
- Meça o diâmetro do canal abaixo da extremidade da haste para determinar o tamanho do tampão medular, caso seja utilizado cimento.
- Se houver uma deformação rotacional externa fixa no quadril, as marcações tornam-se imprecisas.
- Caso não existam deformidades no lado oposto, faça as marcações no quadril normal e transponha essa gabaritagem para o lado que será operado como uma verificação secundária.

Diversas modificações dessa técnica são utilizadas frequentemente. Para determinar a discrepância entre os comprimentos das pernas, as linhas entre a margem inferior da "gota de lágrima" acetabular ou a parte inferior do forame obturador podem ser utilizadas como referência. Medições perpendiculares do aspecto proximal de cada trocanter menor são comparadas para calcular a discrepância entre os comprimentos das pernas.

Radiografias digitais são, atualmente, uma prática ortopédica comum. A marcação de imagens digitais requer um *software* especializado e uma biblioteca de guias precisos fornecidos por cada fabricante, os quais podem ser manipulados em monitores de alta definição de maneira similar ao descrito para filmes convencionais. Diversos pacotes de *software* estão disponíveis comercialmente, os quais podem ser adquiridos individualmente ou como parte de um

arquivo de imagens ou sistema de comunicação. A ampliação é avaliada de modo similar às radiografias convencionais, com marcadores de tamanhos conhecidos colocados no nível da articulação do quadril. O *software*, então, calibra a imagem e os gabaritos são redimensionados para corrigir o grau de ampliação. As etapas subsequentes são específicas do *software* utilizado; mas, de modo geral, imitam o processo descrito para gabaritos de acetato utilizados em radiografias impressas. Iorio et al. e Whiddon et al. obtiveram precisão aceitável com marcações digitais. A eliminação do custo dos filmes impressos e a criação de um arquivo permanente do plano pré-operatório são vantagens claras dos métodos digitais.

PREPARAÇÃO E POSICIONAMENTO DO PACIENTE

É recomendada uma mesa de operação que possa ser inclinada com facilidade, especialmente se o paciente for colocado em posição lateral. Caso o paciente não esteja posicionado com firmeza, é difícil determinar a posição correta para a colocação do componente acetabular. Diversos dispositivos de posicionamento pélvico estão disponíveis comercialmente para esse propósito. Os dispositivos de posicionamento devem ser colocados de modo que não impeçam os

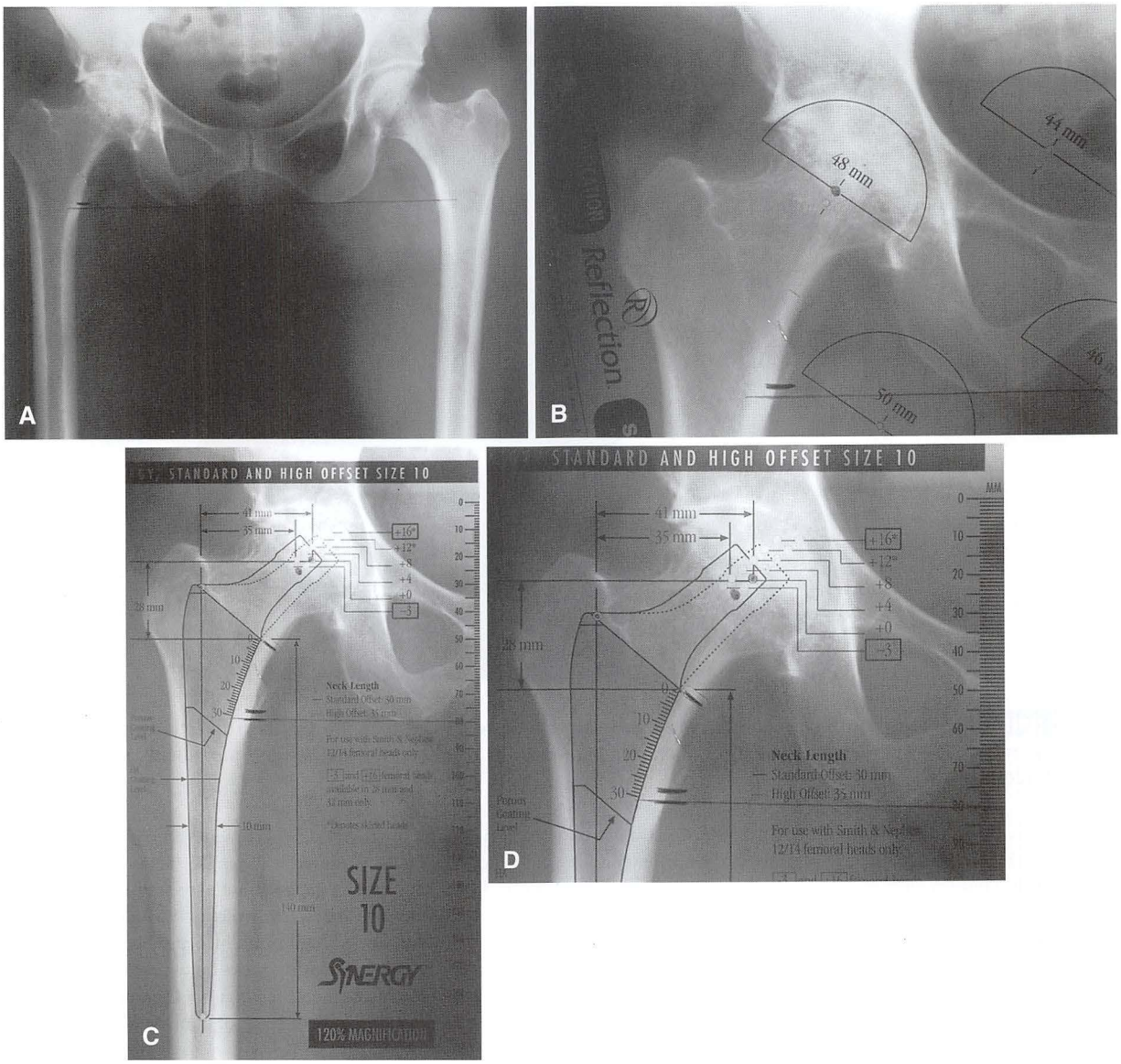

FIGURA 3-36 Gabaritagem de radiografias para planejamento pré-operatório (Capello). **A,** Uma linha é traçada na parte inferior da pelve. A diferença no ponto de intersecção com o fêmur é uma medida aproximada do encurtamento do membro. **B,** O gabarito acetabular que corresponde mais proximamente à placa do osso subcondral com cobertura lateral adequada é colocado em posição adequada e o novo centro de rotação do quadril é marcado. **C,** O gabarito femoral que corresponde mais proximamente aos tamanhos proximais e distais e ao contorno da metáfise femoral é colocado na orientação correta. **D,** O comprimento do colo e o *offset* são avaliados. Nesse caso, o comprimento +0 indica a altura necessária para corrigir o encurtamento do membro marcado abaixo, e o *offset* alto da haste é necessário para restaurar o *offset*. O nível antecipado de resecção do colo é marcado.

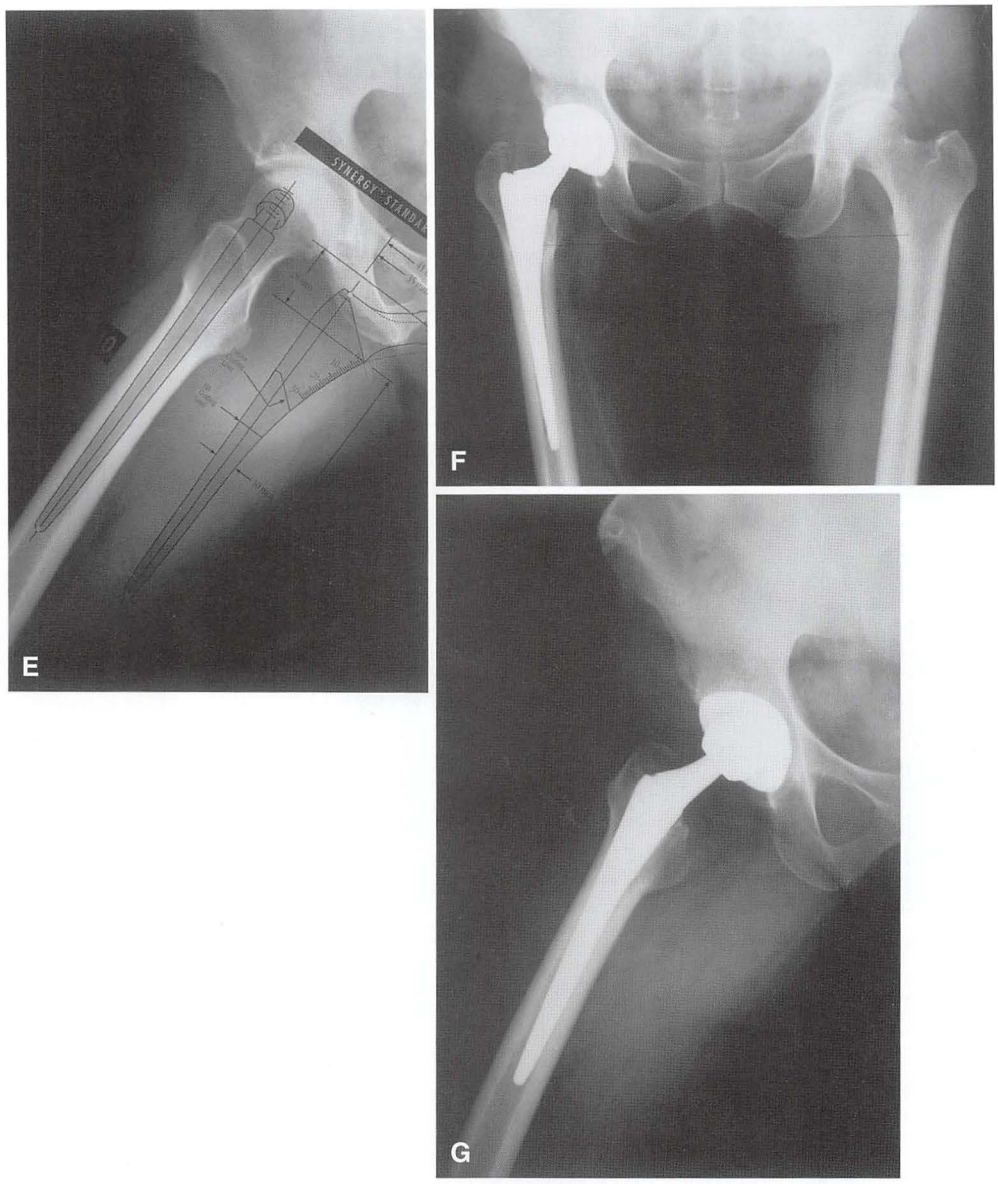

FIGURA 3-36, cont. **E,** Tamanho femoral confirmado na visão lateral de Lowenstein. **F** e **G,** A artroplastia concluída corresponde ao plano pré-operatório. Os implantes possuem o tamanho adequado, e o comprimento da perna e o *offset* foram restaurados com sucesso. **VEJA A TÉCNICA 3-1.**

movimentos do quadril durante a operação. Caso contrário, a avaliação da estabilidade será dificultada. Eles também devem ser colocados contra a sínfise púbica ou contra as espinhas ilíacas superiores anteriores de modo que não seja aplicada pressão sobre os trígonos femorais para que não ocorra neuropatia por compressão. Também podem ser utilizadas bolsas para esse propósito, as quais podem ser esvaziadas por meio de sucção, mas os dispositivos específicos para o posicionamento do quadril são mais seguros. As prominências ósseas e o nervo fibular devem ser protegidos, especialmente se for esperado um procedimento longo. Caso o paciente deva ser operado em posição supina, é colocada uma pequena almofada sob a nádega do lado afetado. Isso é particularmente útil em pacientes obesos, pois tende a permitir que o tecido adiposo solto não fique sobre o local onde será realizada a incisão.

As bordas adesivas de um revestimento de plástico em formato de U são aplicadas sobre a pele para selar as áreas perineais e gluteais, enquanto o quadril e o membro são preparados com solução bactericida adequada. Preferencialmente, o pé é revestido com um invólucro, e as coberturas finais devem ser feitas com material impermeável para permitir irrigação abundante sem medo de contaminação. Se for antecipado o deslocamento anterior do quadril na posição lateral, o sistema de cobertura que incorpora uma bolsa estéril suspensa sobre o lado anterior da mesa de operação pode ser útil. Isso permite que a perna seja colocada na bolsa enquanto o fêmur é preparado e recolocado na mesa sem contaminar o campo estéril.

VIAS DE ACESSO E TÉCNICAS CIRÚRGICAS

Diversas variações evoluíram as abordagens e técnicas utilizadas para artroplastias totais do quadril. Isso alinha-se à tendência natural dos cirurgiões de individualizar as operações de acordo com suas próprias experiências clínicas e educacionais. As vias de

acesso cirúrgicas diferem entre si principalmente quanto à posição do paciente durante a operação (lateral ou supina) e se o quadril é deslocado anteriormente ou posteriormente.

A escolha da via de acesso cirúrgica para a artroplastia total do quadril é, em grande parte, uma questão de preferência pessoal e de treinamento. O protocolo cirúrgico para um dado sistema de substituição total do quadril pode advogar uma determinada abordagem, conforme refletido no manual da técnica. Virtualmente, todos os componentes femorais e acetabulares podem ser implantados corretamente por diversas vias de acesso, contanto que seja obtida exposição adequada. Cada via de acesso possui vantagens e desvantagens relativas.

A técnica original de Charnley utilizava a via de acesso cirúrgica anterolateral com o paciente na posição supina, osteotomia do trocanter maior e deslocamento anterior do quadril. Como resultado dos problemas relatados em relação à fixação do trocanter maior, essa abordagem é utilizada muito menos comumente hoje em dia. Amstutz defendeu a via de acesso anterolateral com osteotomia do trocanter maior, mas com o paciente na posição lateral em vez de na posição supina. A técnica de Müller também utiliza a via de acesso anterolateral com o paciente na posição lateral, mas inclui liberação apenas da parte anterior do mecanismo abdutor. A via de acesso lateral direta de Hardinge é realizada com o paciente na posição supina ou lateral. É realizada uma incisão entre o glúteo médio e o glúteo mínimo para permitir deslocamento anterior do quadril e obter uma excelente exposição do acetábulo. Fraqueza residual dos abdutores e claudicação após essa via de acesso podem ser resultado da avulsão do reparo da parte anterior dos abdutores ou de danos diretos ao nervo glúteo superior. A variação de Dall dessa via de acesso envolve a remoção da parte anterior dos abdutores com uma pequena camada óssea da margem anterior do trocanter maior de modo a facilitar reparos posteriores. A função abdutora é melhorada após a refixação das porções anteriores desses músculos. Head et al. utilizaram uma modificação da via de acesso lateral direta, na qual o paciente fica em posição lateral e o vasto lateral é refletido anteriormente em continuidade ao manguito anterior dos abdutores. Essa via de acesso permite maior exposição do fêmur proximal do que a abordagem de Hardinge, e é mais adequada para cirurgias de revisão. Keggi descreveu uma via de acesso anterior pela margem medial do músculo tensor da fáscia lata. Variações dessa abordagem tornaram-se populares recentemente, sendo defendidas por apresentarem menor risco de deslocamento posterior. A via de acesso posterolateral com deslocamento posterior do quadril requer a colocação do paciente na posição lateral e provou-se satisfatória para cirurgias primárias e de revisão. A exposição do aspecto anterior do acetábulo pode ser difícil e, historicamente, a taxa de deslocamentos pós-operatórios é maior do que na via de acesso posterolateral do que na via de acesso anterolateral ou na abordagem lateral direta.

A técnica específica para a implantação de um dado sistema de artroplastia total do quadril varia de acordo com o método de fixação esquelética; a preparação de dispositivos de fixação auxiliares para o acetábulo; o formato do componente femoral; o comprimento da haste; bem como a montagem das partes modulares do componente acetabular, da cabeça femoral e, em alguns sistemas, do componente femoral em si. A instrumentação fornecida com um determinado sistema é específica para aquele sistema e deve sempre ser utilizada. O fabricante fornece, junto com o sistema, um manual técnico que apresenta uma descrição precisa dos instrumentos e do modo como eles são utilizados para o implante correto dos componentes. Apesar dos instrumentos de diversos sistemas possuírem funções semelhantes, há diversas diferenças substanciais em suas configurações e no modo como são montados e utilizados. O cirurgião e o instrumentador encarregado devem estar completamente familiarizados com toda a instrumentação antes de prosseguir com o procedimento operatório. Uma sessão de prática com modelos ósseos feitos de plástico é útil antes de se utilizar novas próteses pela primeira vez.

Considerando o número de modelos de artroplastia total de quadril atualmente em uso, este texto não pode discutir as particularidades de qualquer um deles. Uma diretriz técnica geral é apresentada para a exposição e para a inserção de componentes femorais e acetabulares cimentados ou não cimentos, junto com pontos relevantes para diversos tipos de implantes. São necessárias etapas adicionais para a preparação e a inserção de certos implantes, devendo-se seguir sempre a técnica do fabricante nesses casos. A técnica apresentada utiliza a via de acesso posterolateral. A preparação do fêmur e do acetábulo é idêntica para as demais via de acesso (Cap. 1). Será apresentada uma via de acesso tradicional. Enquanto uma exposição menos extensa pode ser apropriada em muitos casos (consulte seção sobre técnicas minimamente invasivas), é importante que os cirurgiões entendam a totalidade das liberações que podem ser necessárias em quadris rígidos, bem como os procedimentos mais complexos.

ARTROPLASTIA TOTAL DO QUADRIL PELA VIA DE ACESSO POSTEROLATERAL COM DESLOCAMENTO POSTERIOR DO QUADRIL

A via de acesso posterolateral é uma modificação das abordagens posteriores descritas por Gibson e por Moore (Cap. 1). A via de acesso pode ser estendida proximalmente pela osteotomia do trocanter maior com deslocamento anterior do quadril (consulte seção sobre osteotomia trocantérica). A via de acesso pode ser estendida distalmente para permitir uma abordagem posterolateral a toda diáfise femoral. Utilizamos a via de acesso lateral para cirurgias primárias e de revisão da artroplastia total do quadril.

TÉCNICA 3-2

- Com o paciente firmemente ancorado em posição lateral reta, faça uma incisão ligeiramente curvilínea centrada sobre o trocanter maior. Inicie a incisão cutânea proximalmente em um ponto nivelado com a espinha ilíaca anterossuperior seguindo uma linha paralela à margem posterior do trocanter maior. Estenda a incisão distalmente até o centro do trocanter maior seguindo o curso da diáfise femoral até um ponto localizado distalmente a 10 cm do trocanter maior (Fig. 3-37A). É necessária extensão adequada da parte superior da incisão para o alargamento do canal femoral a partir de uma direção superior, e a extensão distal da exposição é necessária para a preparação e inserção do componente acetabular a partir de uma direção anteroinferior.
- Divida os tecidos subcutâneos ao longo da incisão cutânea em um único plano até a fáscia lata e a fina fáscia que reveste o glúteo máximo superiormente.
- Realize a dissecção dos tecidos subcutâneos a partir do plano fascial por aproximadamente 1 cm anteriormente e posteriormente de modo a facilitar a identificação desse plano ao fechar as incisões.
- Divida a fáscia alinhada com a pele que reveste a parte central do trocanter maior.

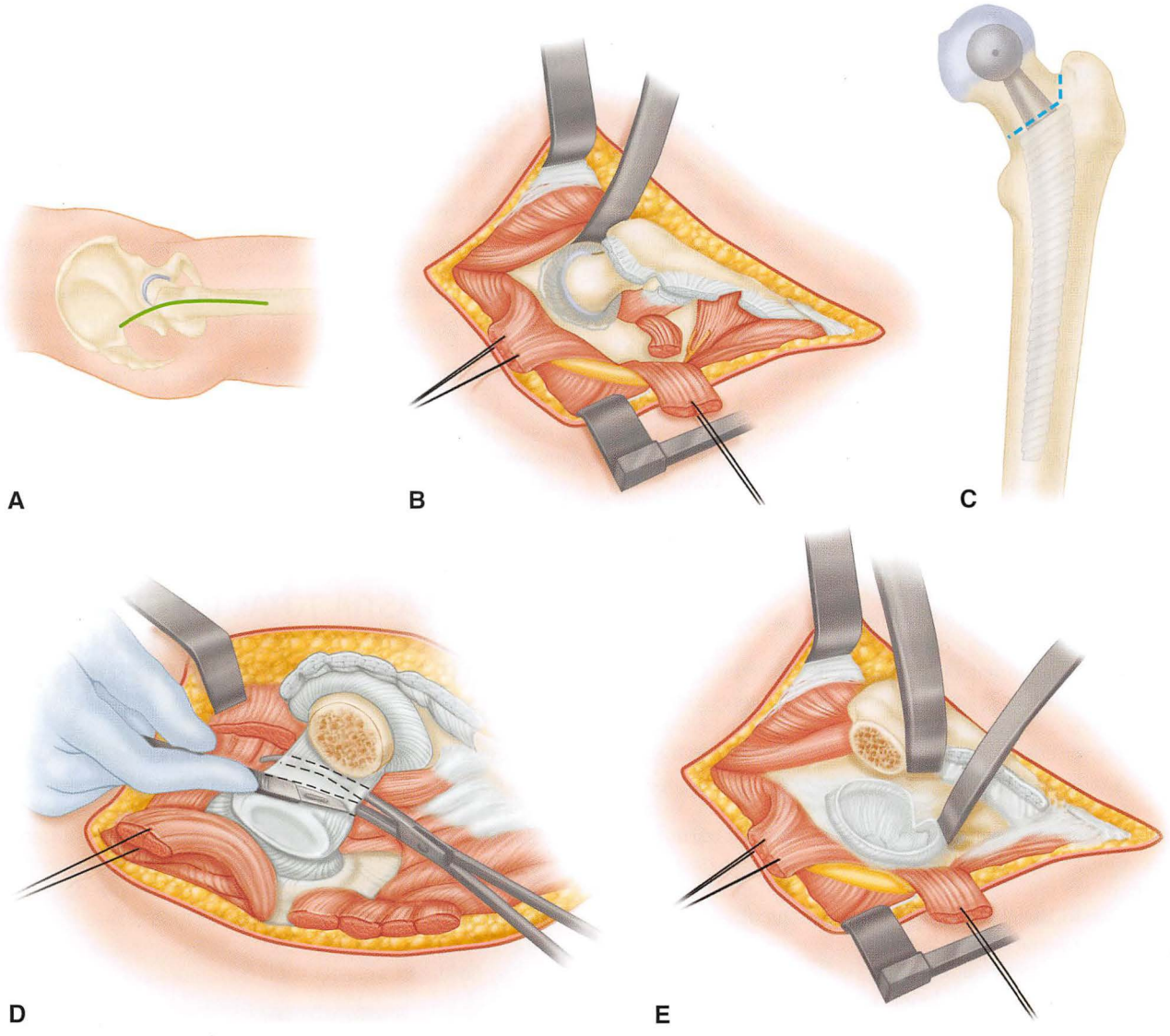

FIGURA 3-37 **A,** Incisão cutânea para via de acesso posterolateral ao quadril. **B,** Dissecção concluída do tecido mole posterior. **C,** Corte planejado no colo com nível e ângulo adequados utilizando-se componentes de teste do tamanho adequado. **D,** Cápsula anterior dividida ao longo da bainha do tendão do psoas. **E,** Fêmur retraído anteriormente para permitir acesso irrestrito ao acetábulo. (**A, B,** e **E** redesenhados de Capello WN: Uncemented hip replacement, *Tech Orthop* 1:11, 1986; also courtesy of Indiana University School of Medicine.) **VEJA A TÉCNICA 3-2.**

- Divida o glúteo máximo proximalmente na direção das fibras e coagule quaisquer vasos dentro do músculo.
- Estenda a incisão fascial distalmente de modo suficiente para expor a inserção tendínea do glúteo máximo no fêmur posterior.
- Realize a dissecção das margens anteriores e posteriores da fáscia de quaisquer fibras subjacentes do glúteo médio que se inserem na superfície inferior dessa fáscia. Suture toalhas úmidas ou esponjas de laparotomia às margens fasciais anteriormente e posteriormente para excluir a pele, evitar a dissecação de tecidos subcutâneos e coletar resíduos de cimento e osso gerados durante o procedimento.
- Insira um afastador autoestático Charnley ou dispositivo similar sob a fáscia lata no nível do trocanter. Tome cuidado para não prender o nervo ciático posteriormente sob o afastador.
- Divida a bolsa trocantérica e movimente-a posteriormente para expor os rotadores externos curtos e a margem posterior do glúteo médio. A margem posterior do glúteo médio está praticamente alinhada com a diáfise femoral e sua borda anterior abre-se anteriormente.
- Mantenha o quadril em extensão durante a dissecção posterior. Flexione o joelho e rode internamente o quadril estendido para tencionar os rotadores externos curtos.
- Apalpe o nervo ciático no local onde ele passa superficialmente ao obturador interno e ao gêmeo. Não é necessária a exposição completa do nervo, a não ser que a anatomia da articulação do quadril esteja distorcida.



FIGURA 3-38 Dispositivo para medição do comprimento da perna durante a operação. Um pino afiado é colocado na pelve acima do acetábulo ou da crista ilíaca, sendo então feitas medições em um ponto fixo do trocanter maior. O aparato ajustável é calibrado para a medição do comprimento da perna e do desvio femoral. **VEJA A TÉCNICA 3-2.**

- Apalpe as inserções tendíneas do piriforme e do obturador interno, e faça suturas nos tendões para posterior identificação durante o fechamento das incisões.
- Divida os rotadores externos curtos, incluindo pelo menos a metade proximal do quadrado femoral, tão próximo às suas inserções no fêmur quanto possível. A manutenção do comprimento dos rotadores curtos facilita seu reparo posterior. Hemostasie os vasos localizados ao longo do tendão do piriforme e os ramos terminais da artéria circunflexa medial localizada dentro do quadrado femoral. Reflita os rotadores externos curtos posteriormente, protegendo o nervo ciático.
- Disseque o intervalo entre o glúteo mínimo e a cápsula superior. Insira retratores cobra ou Hohmann superiormente e inferiormente para expor as porções superiores, posteriores e inferiores da cápsula em suas totalidades.
- Divida toda a porção exposta da cápsula imediatamente adjacente à sua fixação femoral. Retraia a cápsula e preserve-a para reparos posteriores (Fig. 3-37B).
- Para determinar o comprimento da perna, insira um pino de Steinmann no ílio, superiormente ao acetábulo, e faça uma marca em um ponto fixo do trocanter maior. Meça e registre a distância entre esses dois pontos para determinar o comprimento do membro após os componentes de teste serem inseridos. Faça todas as medições subsequentes com o membro em posição idêntica. Pequenas alterações na abdução do quadril podem causar alterações aparentes nas medições do comprimento da perna. Atualmente, usa-se um dispositivo que permite as medições do comprimento da perna e do desvio (Fig. 3-38).
- Desloque o quadril posteriormente flexionando-o, aduzindo-o e rotacionando-o internamente de modo gentil.
- Coloque um gancho sob o colo femoral no nível do trocanter menor para elevar gentilmente a cabeça para fora do acetábulo. O ligamento redondo geralmente é separado da cabeça femoral durante o deslocamento. Entretanto, em pacientes mais jovens, pode ser necessária a divisão prévia.
- Caso o quadril não possa ser facilmente deslocado, não force a rotação interna do fêmur, pois isso pode causar fratura da diáfise. Em vez disso, assegure-se de que as partes superiores e inferiores da cápsula foram soltas o mais anteriormente possível. Remova quaisquer osteófitos ao longo da borda posterior do acetábulo que possam estar prendendo a cabeça femoral. Caso não seja possível deslocar o quadril sem força excessiva (mais frequentemente em deformidades de protrusão), divida o colo femoral com uma serra oscilante no nível apropriado e, subsequentemente, remova o segmento da cabeça femoral com um instrumento helicoidal ou divida-o em diversas partes.
- Após o deslocamento do quadril, direcione o fêmur proximal para a incisão com um retrator plano e amplo.
- Realize a excisão do tecido mole ao longo da linha intertrocantérica e exponha a margem superior do trocanter menor.
- Marque o nível e o ângulo da osteotomia proposta para o colo femoral com um eletrocautério ou com um pequeno corte realizado com um osteótomo. Muitos modelos possuem um instrumento específico para esse propósito. Se não for o caso, planeje a osteotomia utilizando uma prótese de teste (Fig. 3-37C). Utilize hastes e colos de teste com comprimentos e tamanhos determinados nas marcações pré-operatórias.
- Alinhe a haste de teste com o centro da diáfise femoral, fazendo a correspondência entre o centro da cabeça femoral da prótese de teste com a do paciente. O nível do corte realizado no colo deve estar à mesma distância da parte superior do trocanter menor determinada pelas gabaritagens pré-operatórias.
- Realize a osteotomia com uma serra oscilante ou reciprocante (movimentos de vaivém – serra tico-tico). Caso esse corte esteja abaixo da junção da face lateral do colo com o trocanter maior, será necessário um corte longitudinal lateral separado. Evite entalhar o trocanter maior na junção entre esses dois cortes, pois isso pode predispor o trocanter a fraturas.
- Remova a cabeça femoral da incisão dividindo quaisquer fixações de tecido mole restantes. Mantenha a cabeça femoral sobre um campo estéril, pois ela pode ser necessária como uma fonte para enxertos ósseos.

EXPOSIÇÃO E PREPARAÇÃO DO ACETÁBULO

- Isole a cápsula anterior passando uma pinça de pressão curvada dentro da bainha do tendão do psoas.
- Retraia o fêmur anteriormente com um gancho para tencionar a cápsula.
- Cuidadosamente, divida a cápsula anterior entre as pontas da pinça de pressão (Fig. 3-37D).
- Coloque um retrator cobra ou Hohmann curvado no intervalo entre a borda anterior do acetábulo e o tendão do psoas (Fig. 3-37E). A colocação equivocada desse retrator sobre o psoas pode lesionar o nervo femoral ou os vasos adjacentes. Coloque um retrator adicional sob o ligamento acetabular transverso para expô-lo inferiormente.

- Retraia o tecido mole posterior com um retrator em ângulo reto colocado sobre uma esponja de laparotomia de modo a evitar compressão ou tração excessiva do nervo ciático. Alternativamente, coloque pinos Steinmann ou retratores pontiagudos na coluna posterior. Evite perfurar o nervo ciático ou colocar pinos dentro do acetábulo, onde podem interferir com a preparação.
- Retraia o fêmur anteriormente e medialmente, rotacionando-o ligeiramente para determinar a posição que proporciona melhor exposição do acetábulo. Se o fêmur não puder ser totalmente retraído anteriormente após a conclusão da capsulotomia, divida as inserções tendíneas do glúteo máximo deixando um pedaço de 1 cm de comprimento do tendão no fêmur para posterior religamento.
- Complete a excisão do labro. Coloque os tecidos moles no acetábulo e divida-os em um ponto imediatamente adjacente à borda acetabular. Mantenha o bisturi sempre dentro dos limites do acetábulo para evitar lesões anteriormente e posteriormente às estruturas importantes.
- Exponha as margens ósseas da borda do acetábulo em toda sua circunferência para facilitar o posicionamento correto do componente acetabular.
- Utilize um osteótomo para remover quaisquer osteófitos que se projetem além dos limites ósseos do acetábulo propriamente dito.
- Inicie a preparação óssea do acetábulo. O procedimento para a remoção de cartilagem e alargamento do acetábulo é similar para componentes acetabulares cimentados e não cimentados.
- Realize a excisão do ligamento redondo e faça a curetagem de qualquer tecido mole remanescente na região do pulvinar. Pode ocorrer leve hemorragia nos ramos da artéria do obturador durante esse procedimento, o que vai necessitar de cauterização.
- Apalpe o assoalho do acetábulo dentro do sulco cotiloide. Ocasionalmente, osteófitos hipertróficos podem recobrir completamente o sulco e prejudicar a determinação da localização da parede medial. Remova os osteófitos com osteótomos e goivas saca-bocado para localizar a parede medial. Caso contrário, o componente acetabular pode ser colocado em uma posição excessivamente lateralizada.
- Prepare o acetábulo com alargadores motorizados. (Fig. 3-39). Comece com um alargador menor do que o tamanho final esperado e direcione-o medialmente até a parede medial, mas não ultrapassando-a. Faça verificações frequentes quanto à profundidade do alargamento para assegurar a integridade da parede medial. Isso permite o aprofundamento do acetábulo em alguns milímetros com melhor cobertura lateral do componente.
- Ocasionalmente, o ligamento acetabular transverso é hipertrófico e deve ser realizada uma excisão para permitir que alargadores maiores entrem no acetábulo. Disseque cuidadosamente anterior e posteriormente o ligamento de suas fixações ósseas. Mantenha o bisturi em posição superficial, pois ramos dos vasos do obturador passam sob ele e uma hemorragia nessa área pode ser de difícil controle.
- Direcione todos os alargadores subsequentes no mesmo plano da abertura do acetábulo.
- Retraia o fêmur anteriormente de modo que os alargadores possam ser inseridos a partir de uma direção anteroinferior sem exercer pressão. Caso o fêmur seja retraído anteriormente de modo incorreto, os alargadores podem ser forçados posteriormente, causando um alargamento excessivo da coluna posterior. Utilize alargadores progressivamente maiores em incrementos de 1 ou 2 mm.
- Irrigue o acetábulo frequentemente para avaliar o alargamento e ajustar sua direção de modo que seja realizado em uma circunferência. O alargamento estará concluído quando toda a cartilagem for removida, quando os alargadores tiverem cortado o osso até a periferia do acetábulo e quando o formato hemisférico for obtido.
- Exponha o leito do osso subcondral, mas mantenha o máximo possível da placa óssea.
- Realize a curetagem de qualquer tecido mole remanescente no assoalho do acetábulo e realize a excisão de qualquer tecido mole na periferia do acetábulo. Busque cistos subcondrais dentro da acetábulo, removendo seus conteúdos com curetas pequenas e curvadas.
- Preencha as cavidades com pedaços de osso esponjoso obtidos da cabeça femoral do paciente ou dos resquícios do alargamento do acetábulo pressionando o enxerto com um instrumento socador pequeno.
- Antes da inserção do componente acetabular, certifique-se de que o paciente permanece na posição lateral verdadeira. Caso a pelve tenha sido rotacionada anteriormente pela retração anterior forçada do fêmur, o componente acetabular pode ser facilmente colocado em retroversão, o que pode causar uma predisposição a deslocamentos no pós-operatório. A maioria dos sistemas possui componentes acetabulares de teste que podem ser inseridos antes da seleção final do implante para determinar a correção do encaixe, a presença de contato ósseo e a correção da cobertura óssea do componente. A utilização de componentes de teste também permite que o cirurgião faça anotações mentais sobre o posicionamento do componente antes do implante final.
- Realize o implante do componente acetabular cimentado ou não cimentado.

FIGURA 3-39 Alargamento do acetábulo (veja o texto).

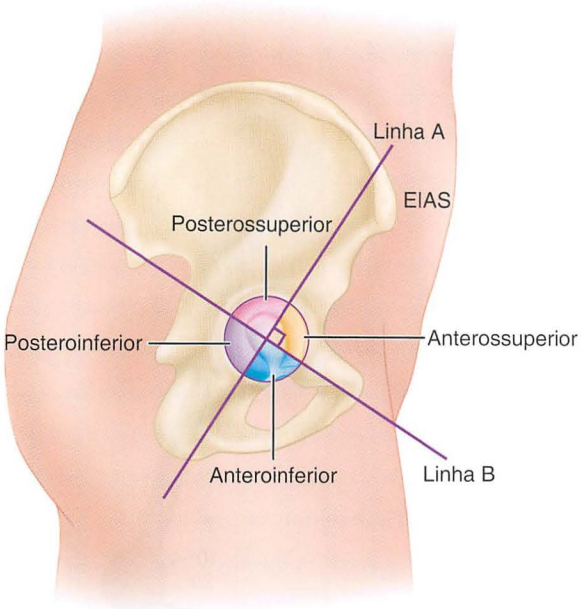

FIGURA 3-40 Sistema de quadrantes acetabulares descrito por Wasielewski et al. para determinação do posicionamento seguro de parafusos. Os quadrantes são formados pelas intersecções das linhas A e B. A linha A estende-se da espinha ilíaca anterior superior (EIAS) pelo centro do acetábulo até o aspecto posterior da fóvea, dividindo o acetábulo no meio. A linha B é traçada perpendicular à linha A no ponto médio do acetábulo, dividindo-o em quatro quadrantes: anterossuperior, anteroinferior, posterossuperior e posteroinferior. (Redesenhado de Wasielewski RC, Cooperstein LA, Kruger MP, et al: Acetabular anatomy and the transacetabular fixation of screws in total hip arthroplasty, *J Bone Joint Surg* 72A:501, 1990.)

IMPLANTAÇÃO DOS COMPONENTES ACETABULARES NÃO CIMENTADOS

As características dos componentes acetabulares não cimentados são apresentadas na seção anterior sobre componentes acetabulares não cimentados. O tamanho do implante é determinado pelo diâmetro da última fresa utilizada. Componentes acetabulares com o mesmo tamanho do último alargador utilizado apresentam contato íntimo com o osso, mas nenhuma estabilidade intrínseca. A fixação deve ser melhorada com a utilização de haletas, pinos ou parafusos. Um componente com tamanho superior em 1 ou 2 mm pode ser encaixado para proporcionar um maior grau de estabilidade inicial. As tentativas de inserir componentes acetabulares muito maiores resultam em diminuição da congruência entre o osso e a superfície porosa, além de assentamento incompleto do componente contra a parede medial. Também podem ocorrer fraturas do acetábulo.

Os grandes vasos e nervos intra e extrapélvicos sofrem risco de lesão com parafusos transacetabulares posicionados incorretamente. Wasielewski et al. desenvolveram um sistema clinicamente útil para determinar as áreas seguras para a colocação de parafusos. O sistema baseia-se em duas linhas, uma traçada da espinha ilíaca anterossuperior, passando por dentro do centro do acetábulo, e a segunda traçada perpendicular à primeira, criando quatro quadrantes: anterossuperior, anteroinferior, posterossuperior e posteroinferior (Fig. 3-40). Parafusos colocados no quadrante anterossuperior emergem dentro da pelve, perigosamente próximos à artéria e à veia ilíaca externa. Parafusos colocados no quadrante anteroinferior podem danificar o nervo e os vasos obturatórios. Parafusos colocados nos quadrantes posterossuperior e posteroinferior não emergem dentro da pelve, mas podem penetrar a incisura isquiática e colocar o nervo ciático e os vasos glúteos superiores em perigo. Entretanto, as roscas de parafusos e fresas podem ser palpadas nas redondezas da incisura isquiática de tal forma que podem ser evitados danos a essas estruturas. O quadrante posterossuperior é o mais seguro, e parafusos de comprimentos superiores a 25 mm podem frequentemente ser colocados no osso dessa área. O quadrante anterossuperior deve ser evitado, se possível. Em um estudo posterior, Wasielewski et al. descobriram que apenas as metades periféricas dos quadrantes posteriores eram seguras para a colocação de parafusos quando o componente acetabular foi implantado com um centro elevado.

IMPLANTAÇÃO DOS COMPONENTES ACETABULARES NÃO CIMENTADOS

TÉCNICA 3-3

- Posicione a mesa de operação em uma posição completamente nivelada e assegure-se de que o paciente permaneça em posição lateral.
- Exponha o acetábulo circunferencialmente e realize a retração ou excisão de quaisquer tecidos moles redundantes que possam entrar no acetábulo durante a inserção do componente.
- Prepare os recessos apropriados para os dispositivos de fixação auxiliares presentes no componente conforme especificado pelo fabricante.
- Fixe o componente acetabular ao posicinador acetabular incluído com a instrumentação do sistema. Certifique-se sobre o modo como o dispositivo de posicionamento orienta a cúpula. Geralmente, uma haste do posicionador acetabular é orientada de modo paralelo ou perpendicular ao solo para determinar o ângulo correto de abdução (ou inclinação) (Fig. 3-41A). Uma extensão adicional do dispositivo de alinhamento determina a anteversão (ou flexão para a frente) em relação ao eixo do tronco do paciente (Fig. 3-41B). A inclinação ideal do componente está entre 40 e 45 graus. O grau ideal de anteversão é de 20 graus.
- Se o componente femoral for anatômico, com a anteversão incorporada ao colo femoral, posicione a cúpula com anteversão de apenas 10 a 15 graus. Nesse caso, a anteversão excessiva da cúpula pode resultar em deslocamento anterior. Reavalie cuidadosamente o posicionamento do implante antes de inseri-lo, pois pode ser difícil de removê-lo ou reposicioná-lo caso esteja mal posicionado. As margens do componente devem apresentar correspondência com a posição do implante de teste. Caso contrário, reavalie cuidadosamente o posicionamento do paciente e do inserto.
- Mantenha o alinhamento do posicionador conforme o componente é colocado em posição. Pode ser ouvida uma alteração no ruído conforme o implante assenta-se contra o osso subcondral. Reavalie o posicionamento. Caso seja satisfatório, remova o posicionador.
- Examine a placa do osso subcondral por quaisquer orifícios disponíveis no componente para confirmar que há contato íntimo entre implante e osso. Caso haja uma folga, pressione mais o componente.

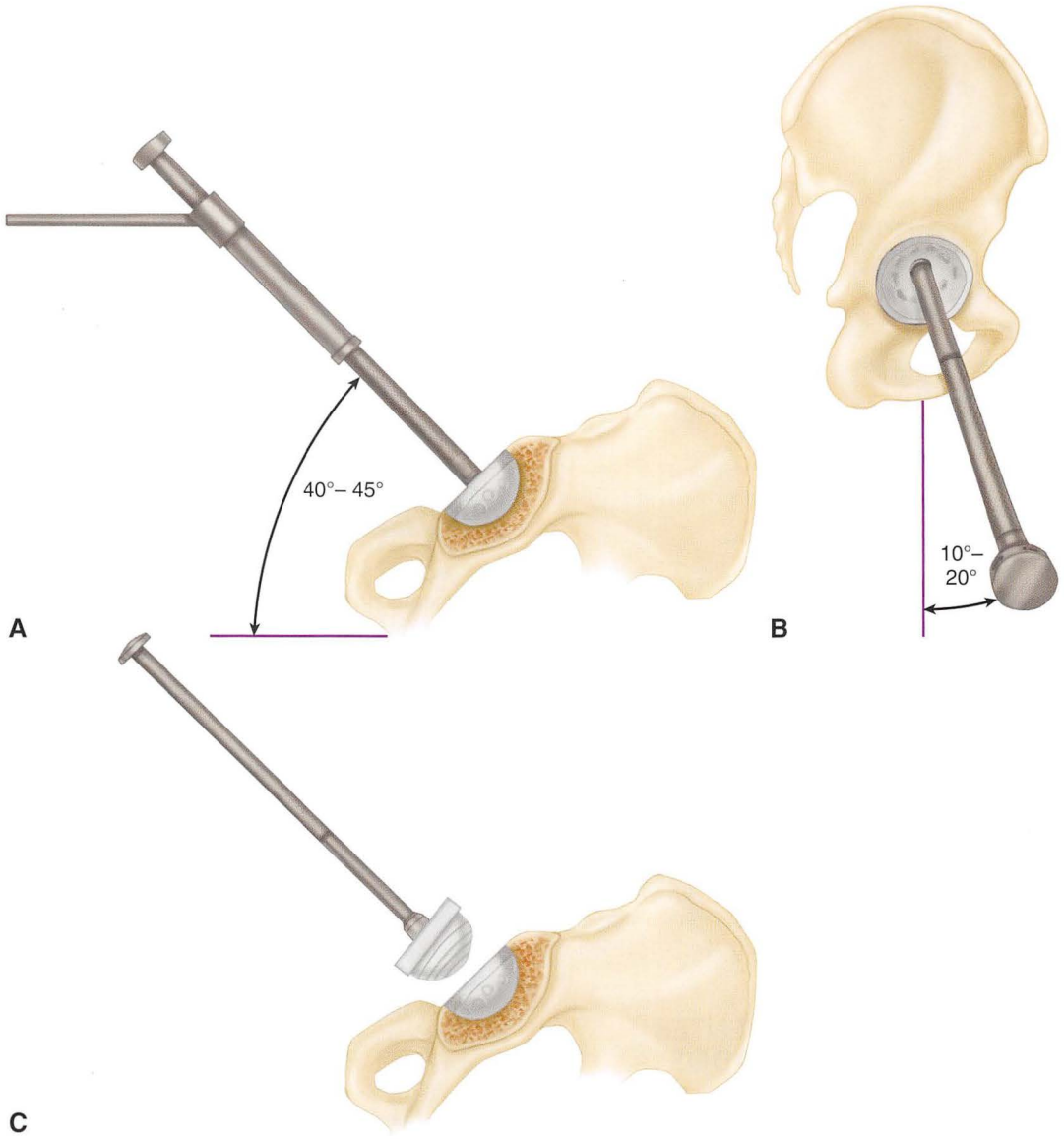

FIGURA 3-41 **A,** Posicionamento da cúpula acetabular em abdução. **B,** Anteversão. **C,** Inserção do revestimento. **VEJA AS TÉCNICAS 3-3 e 3-4.**

- Caso devam ser utilizados parafusos para a fixação auxiliar, coloque-os preferencialmente no quadrante posterossuperior. Utilize uma fresa flexível e uma chave de parafusos com articulação universal para inserir os parafusos a partir de dentro da concha metálica. Utilize um guia de broca para centralizar o orifício com o orifício no componente acetabular. Caso o orifício seja aberto excentricamente ou em um ângulo muito acentuado, a rosca do parafuso pode pressionar a borda do orifício da concha metálica e levantá-la do osso conforme é inserido. Caso isso ocorra, será necessário reposicionar e reinserir o implante. Além disso, se o parafuso for colocado excentricamente, a margem da cabeça pode ficar em uma posição profunda no orifício, evitando a inserção do revestimento. Geralmente, pode ser obtida ancoragem bicortical com parafusos nos quadrantes posteriores.
- Confirme o comprimento do parafuso com um medidor de profundidade angular. Utilize preferencialmente parafusos autoperfurantes de 6,5 mm. Utilize uma pinça de pressão para manter o alinhamento do parafuso conforme ele é atarraxado. O alinhamento não será mantido quando for utilizada uma chave com junta universal. Certifique-se de que a cabeça do parafuso esteja completamente assentada e esteja retraída abaixo da superfície interna da concha acetabular de modo que o revestimento possa ser completamente assentado.
- Caso os parafusos sejam inseridos nos quadrantes posteriores, apalpe a parede posterior colocando um dedo dentro da incisura isquiática de modo a proteger o nervo ciático.
- Caso a fresa deixe o osso muito próximo ao nervo ciático, utilize um parafuso ligeiramente menor do que o comprimento medido ou escolha um orifício diferente.
- Caso devam ser colocados parafusos nos quadrantes anteriores para obter fixação, realize a perfuração e a colocação dos parafusos com extremo cuidado. Utilize a fresa mais curta com pressão leve para evitar penetração no córtex oposto. Interrompa o procedimento frequentemente e pressione a fresa gentilmente para certificar-se

de que ela ainda está dentro do osso. Evite inserir excessivamente o medidor de profundidade. Parafusos com comprimentos inferiores a 20 mm geralmente são necessários para esses quadrantes, exceto se o parafuso puder ser direcionado para dentro do ramo púbico superior.

- Após a inserção dos parafusos, teste a estabilidade do componente. Não deve haver movimentos observáveis entre o implante e o osso. Caso a fixação esteja instável, coloque parafusos adicionais ou considere a utilização de um componente acetabular cimentado.
- Com um osteótomo curvado, remova quaisquer osteófitos que se projetem além da margem do componente acetabular. Preste atenção especial à margem anteroinferior. A retenção de osteófitos nesse local pode causar o pressionamento do fêmur em flexão e rotação interna, reduzindo o movimento e predispondo-o a deslocamentos.
- Irrigue quaisquer resíduos de dentro do escudo metálico.
- Insira o revestimento de polietileno certificando-se de que não haja a interposição de tecido mole entre o revestimento e seu suporte de metal, pois isso evitaria o assentamento e o encaixe completo do mecanismo de trava (Fig. 3-41C). Caso o sistema possua disponibilidade de diversas opções de revestimento (Fig. 3-33), ele geralmente é acompanhado por um conjunto de revestimentos de teste. A seleção final do grau de elevação da borda e a rotação do *offset* dentro da concha metálica podem ser proteladas até a redução de teste. O centro do *offset* é geralmente posicionado superiormente ou posterosuperiormente. Utilize o menor desvio possível para proporcionar uma estabilidade satisfatória.

Alterações na posição da pelve durante a operação podem afetar a precisão da orientação do componente acetabular. A abdução do quadril ou a tração do membro podem rotacionar a pelve no plano craniocaudal, levando a erros no ângulo de abdução. A retração forçada do fêmur rotaciona a pelve para a frente com a tendência a posicionar o componente acetabular com anteversão inadequada caso o cirurgião utilize apenas um guia de posicionamento fixado no dispositivo de inserção. O cirurgião também deve avaliar a posição do componente em relação aos marcos ósseos. Em posição ideal, a margem inferior do implante deve estar dentro do ligamento transverso e ser paralela a ele. O grau de cobertura lateral do implante também deve ser comparado com a estimativa durante as marcações pré-operatórias.

IMPLANTAÇÃO DOS COMPONENTES ACETABULARES CIMENTADOS

As características dos componentes acetabulares cimentados são apresentadas na seção anterior sobre componentes acetabulares não cimentados. Muitos componentes incorporam diversas cápsulas de PMMA, que garantem um manto de cimento de 3 mm (Fig. 3-31). Apesar de alguns desenhos incorporarem desvios ou elevações da borda no polietileno, os componentes não são modulares e devem ser inseridos como uma unidade. A rotação do *offset* deve ser selecionada antes de cimentar o componente. Implantes feitos integralmente de polietileno geralmente estão disponíveis em um número relativamente pequeno de tamanhos. Dependendo do tamanho do acetábulo, pode haver certa variância na espessura do manto. O tamanho do implante pode ser denotado pelo diâmetro do polietileno ou pelo diâmetro externo do polietileno somado ao tamanho adicional proporcionado pelos espaçadores de PMMA. Geralmente, isto adiciona cerca de 6 mm ao diâmetro externo do implante. O tamanho do acetábulo fresado deve ser igual ao diâmetro externo do componente, incluindo os espaçadores. Caso contrário, o componente não poderá ser completamente assentado.

IMPLANTAÇÃO DE COMPONENTE ACETABULAR CIMENTADO

TÉCNICA 3-4

- Coloque a mesa de operação em posição completamente nivelada.
- Obtenha uma exposição circunferencial da margem óssea do acetábulo.
- Retraia o fêmur anteriormente para permitir a passagem livre do implante para dentro do acetábulo.
- Verifique novamente o posicionador do componente para assegurar-se de que seu mecanismo para orientação do componente está na posição correta. Certifique-se também de que o posicionador possa ser facilmente removido do componente de modo que não desloque o componente no cimento durante a polimerização. Utilize um componente de teste para avaliar o encaixe e a cobertura óssea do componente em posição ideal (Fig. 3-41). Observe também a relação entre as margens do componente de teste e a margem óssea de modo a reproduzi-la quando o componente final for cimentado.
- Posicione o implante no posicionador de modo que esteja disponível imediatamente quando o cimento ósseo for misturado. Não contamine a superfície do implante com sangue ou resíduos que possam comprometer o contato entre cimento e prótese.
- Perfure diversos orifícios de 6 mm na placa do osso subcondral do ílio e do ísquio para penetração de cimento (Fig. 3-42). Alternativamente, podem ser perfurados orifícios de 12 mm no ílio e no ísquio com orifícios de 6 mm entre eles. Não perfure a parede medial, pois isso permitiria que o cimento entrasse na pelve.
- Obstrua quaisquer penetrações da parede medial com enxertos ósseos ou uma pequena malha metálica.
- Realize a curetagem de quaisquer pedaços de osso soltos nos orifícios e remova os resíduos e a medula óssea da superfície do acetábulo com uma lavagem pulsátil.
- Seque o acetábulo completamente e promova a hemostasia com diversas esponjas absorventes gelatinosas ou gaze embebida em solução tópica de trombina ou solução de epinefrina 1:500.000.
- Misture um pacote de cimento para pacientes menores e dois pacotes para pacientes com acetábulos maiores ou caso seja utilizada uma pistola injetora para a inserção do cimento. Reduza a porosidade do cimento com mistura por vácuo ou centrifugação. Injete o cimento em um estágio inicial de mistura. Se o cimento for resfriado ou injetado em um estado de viscosidade extremamente baixa, ele escorrerá para fora do acetábulo e a pressurização será dificultada.
- Seque o acetábulo e realize a sucção dos orifícios de fixação com um pequeno cateter imediatamente após a injeção do cimento. Injete primeiro cada um dos orifícios de fixação. Utilize um bocal de injeção para cimento ósseo,

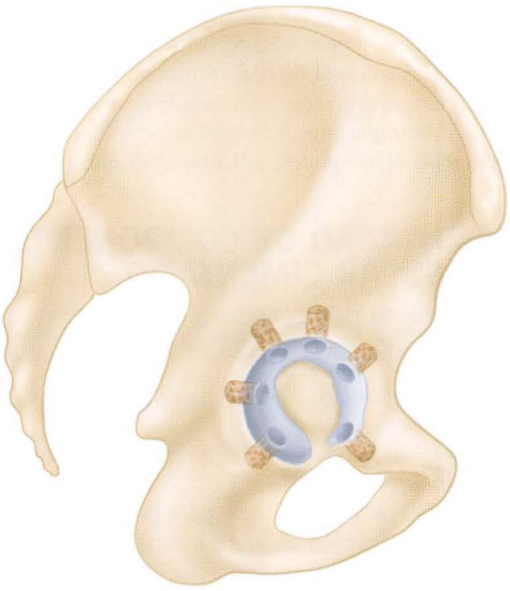

FIGURA 3-42 Orifícios de fixação para cimento ósseo no acetábulo. **VEJA A TÉCNICA 3-4.**



FIGURA 3-43 Pressurizador de cimento acetabular. A ponta de silástico flexível veda a borda do acetábulo quando é exercida pressão manual. **VEJA A TÉCNICA 3-4.**

o qual possui um pequeno selo oclusivo que permite a pressurização dos orifícios. Preencha o restante do acetábulo com cimento utilizando a pistola injetora. Pressurize a maior parte do cimento acetabular com um impactor de borracha (Fig. 3-43).

- Após remover o dispositivo de pressurização, seque cuidadosamente quaisquer resquícios de sangue ou fluido que possam estar acumulados na superfície do cimento.
- Alguns tipos de cimento ósseo, tais como o Palacos, não passam por estágios de baixa viscosidade e não podem ser facilmente injetados com uma pistola. Tais cimentos podem ser utilizados em forma de pasta e inseridos manualmente. Troque seu par de luvas externas por um novo antes de manusear o cimento. A massa de cimento é colocada no acetábulo após não mais aderir às luvas secas e quando sua superfície torna-se ligeiramente rugosa.
- Com o dedo, coloque uma porção menor de cimento em cada um dos orifícios de fixação preparados anteriormente. Distribua o restante do cimento de modo uniforme sobre a superfície do acetábulo e pressurize-a. Remova os resquícios de sangue da superfície do cimento com uma esponja seca.
- Insira o componente acetabular utilizando o posicionador adequado. Posicione o ápice da cúpula no centro do cimento de modo a distribuir o cimento uniformemente. Note a relação entre a borda do componente e as margens ósseas do acetábulo para verificar que a posição do componente de teste foi reproduzida. Caso não sejam utilizados espaçadores, evite utilizar pressão excessiva, pois a cúpula pode produzir uma descontinuidade no manto de cimento.
- Mantenha o posicionador imóvel durante o início de polimerização do cimento. Quando o cimento tornar-se moderadamente pastoso, cuidadosamente remova o posicionador. Estabilize a margem do componente com um instrumento durante a remoção do posicionador.
- Substitua o posiconador por um instrumento com ponta esférica inserido na cúpula para manter a pressão conforme o cimento endurece.
- Remova as rebarbas de cimento ao redor das margens do componente retirando todos os resíduos de cimento da área.
- Após o cimento endurecer completamente, verifique a estabilidade da cúpula recém-implantada empurrando-a em diversos pontos da circunferência com um impactor. Caso haja movimento, ou caso apareça sangue ou bolhas na superfície de contato, o componente está solto, devendo ser removido e reimplantado (consulte a seção sobre remoção da cúpula e do cimento do acetábulo).
- Remova quaisquer osteófitos ou cimento residuais que se projetam para além da borda do implante, pois eles podem causar impacto e deslocamento no pós-operatório.
- Os resultados a longo prazo com os componentes acetabulares cimentados estão correlacionados com a presença de radiolucências em radiografias feitas imediatamente após a operação, o que enfatiza a importância da técnica e da obtenção de um leito seco para a penetração do cimento no osso esponjoso. Berend e Ritter descreveram uma técnica para a colocação de um cateter de sucção no ílio para melhor secagem da superfície acetabular durante a cimentação.

EXPOSIÇÃO E PREPARAÇÃO DO FÊMUR

- Coloque uma esponja para laparotomia nas partes internas do acetábulo para proteger o componente acetabular e evitar a entrada de resíduos durante a preparação e a inserção do componente femoral.
- Exponha o fêmur proximal rotacionando-o internamente de modo que a tíbia esteja perpendicular ao assoalho (Fig. 3-44). Permita que o joelho caia em direção ao solo e empurre o fêmur proximalmente.
- Para expor o fêmur na incisão, coloque um retrator plano e amplo profundamente a ele e alavanque-o para cima. Retraia a margem posterior do glúteo médio e do glúteo mínimo para expor a fossa do piriforme e para evitar lesões durante a preparação e a inserção do componente femoral.

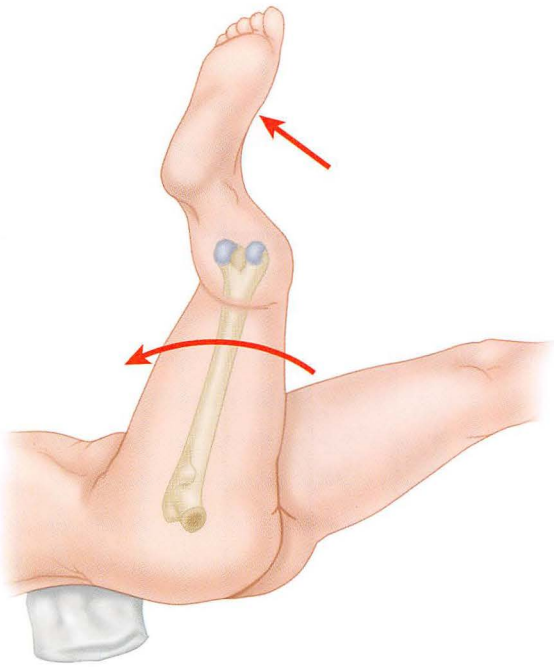

FIGURA 3-44 Posicione o fêmur para a fresagem com o paciente em posição lateral (com o paciente visto de cima). O quadril é rotacionado internamente, flexionado e aduzido até que a tíbia esteja vertical e o eixo do joelho esteja horizontal. O colo femoral aponta agora para baixo com um ângulo de 15 a 20 graus e, consequentemente, a mesa é inclinada para o lado oposto para fresar o canal. (De Eftekhar NS: *Principles of total hip arthroplasty*, St. Louis, 1978, Mosby.) **VEJA A TÉCNICA 3-4.**

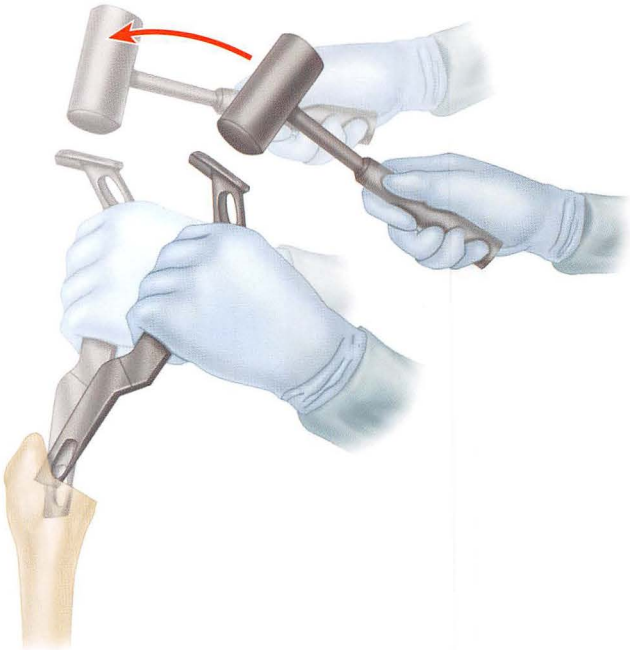

FIGURA 3-45 Remoção da margem lateral restante do colo femoral e porção femoral do trocanter maior com osteótomo. **VEJA A TÉCNICA 3-4.**

- Realize a excisão de qualquer tecido macio remanescente das faces posterior e lateral do colo. Utilize um osteótomo ou um dispositivo trocantérico especializado para remover porções remanescentes da face lateral do colo femoral e da porção medial do trocanter maior para permitir acesso ao centro do canal femoral (Fig. 3-45).
- Caso sejam removidas incorretamente certas porções do osso nessas áreas, a haste pode ser colocada em varo e ser pequena demais, o córtex femoral pode ser perfurado, ou a diáfise femoral ou o trocanter maior podem ser fraturados.
- Caso a cortical femoral proximal seja fina ou se houver fadiga de materiais de fixação interna anteriores ou doenças, coloque um cabo para cerclagem ao redor do fêmur acima do nível do trocanter menor para evitar fraturas.

IMPLANTAÇÃO DOS COMPONENTES FEMORAIS NÃO CIMENTADOS

As características relevantes dos componentes femorais não cimentados foram revistas em seção anterior. Pacientes mais jovens com ossos femorais de boa qualidade são os melhores candidatos para a fixação femoral não cimentada. Componentes femorais retilíneos requerem alargadores estriados, mas os componentes anatômicos podem necessitar de preparação femoral com alargadores flexíveis para acomodar a leve curvatura da haste. Alguns dos desenhos de hastes cônicas requerem apenas perfuração do canal para preparação. O alargamento pode ser realizado manualmente ou com alargadores elétricos de baixa potência. Deve ser utilizada apenas a instrumentação fornecida pelo fabricante para alterar o fêmur de modo que corresponda precisamente ao formato da haste femoral que será implantada. O planejamento pré-operatório deve ser revisado quanto ao tamanho antecipado da haste determinado durante a gabaritagem.

IMPLANTAÇÃO DE COMPONENTE FEMORAL NÃO CIMENTADO

TÉCNICA 3-5

- Exponha o fêmur proximal conforme descrito na Técnica 3-2.
- Insira a fresa menor em um ponto correspondente à fossa piriforme. O ponto de inserção é levemente posterior e lateral na superfície de corte do colo femoral. Pontos de inserção anormais não permitem o acesso ao centro do canal medular.
- Após a ponta da fresa ser inserida, direcione o cabo lateralmente em direção ao trocanter maior (Fig. 3-46). Direcione a fresa voltada para o côndilo femoral medial. Caso não seja possível, remova mais uma porção de osso da face medial do trocanter maior ou os componentes femorais ficarão em varo. Geralmente, deve ser feita uma ranhura na face medial do trocanter maior para permitir o alargamento axial correto do canal. Insira a fresa no ponto predeterminado. A maioria das fresas é marcada de modo a ser referenciada em relação à extremidade do trocanter maior ou colo femoral para determinar a profundidade adequada da inserção.

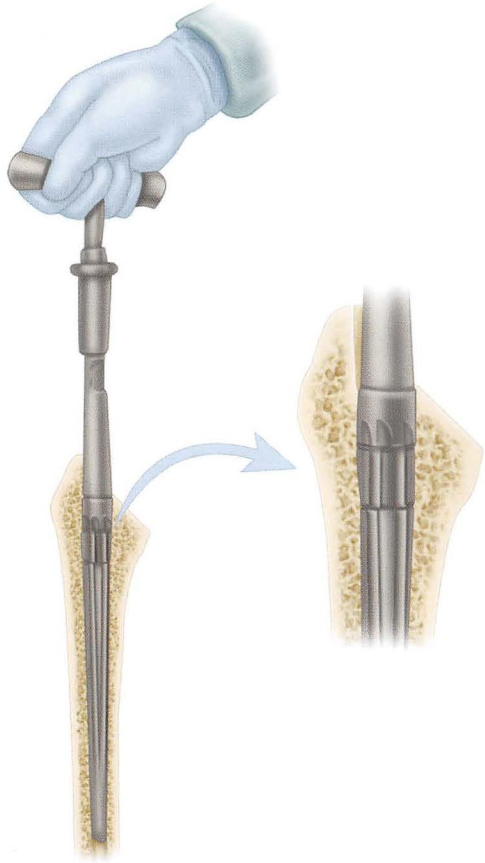

FIGURA 3-46 Fresagem do canal femoral. Fresas manuais ou elétricas devem ser lateralizadas no trocanter maior para manter o alinhamento neutro no canal femoral. (Redesenhado, cortesia de Smith & Nephew, Memphis, TN.) **VEJA A TÉCNICA 3-6.**

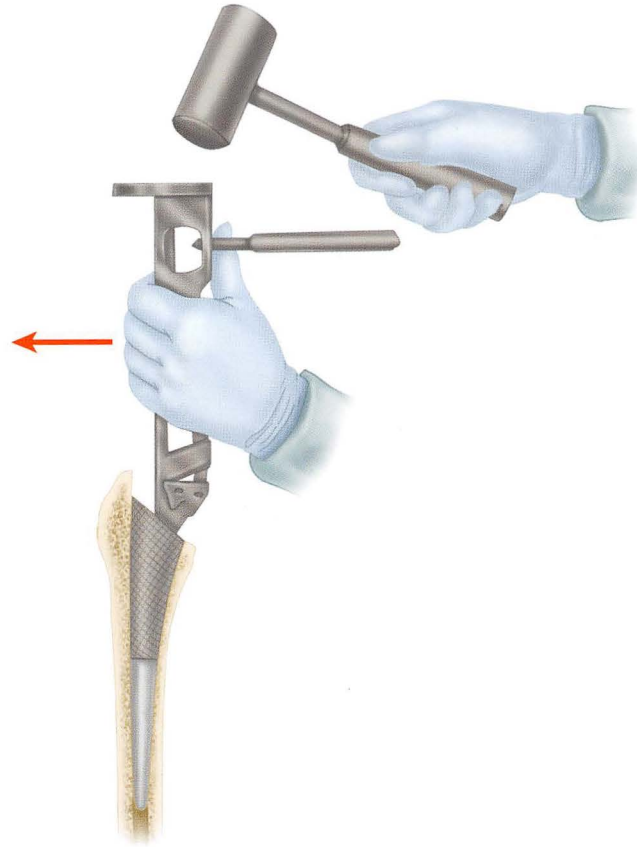

FIGURA 3-47 Perfuração femoral. Raspas progressivamente maiores são inseridas lateralizando-se cada uma para manter o alinhamento neutro. (Redesenhado, cortesia de Smith & Nephew, Memphis, TN.) **VEJA A TÉCNICA 3-5.**

- Prossiga com fresas progressivamente maiores até que o alargamento cortical da diáfise seja sentido. Avalie a estabilidade da fresa axial dentro do canal. Deve ser impossibilitada a deflexão da extremidade do alargador em qualquer plano.
- Se for utilizada uma haste retilínea com revestimento poroso, alargue a diáfise femoral de modo que de 10 a 40 mm da haste encaixem-se proximamente à diáfise, mas alargue o canal de modo que seja 0,5 mm menor do que a parte distal cilíndrica da haste para que ocorra um encaixe distal firme.
- Prossiga com a preparação da parte proximal do fêmur. Remova o resíduo de osso esponjoso na face medial do colo com escareadores precisos. Inicie a raspagem com uma raspa de tamanho pelo menos duas vezes menor do que a haste antecipada. Nunca utilize instrumentos de tamanho maior do que a última fresa reta ou flexível utilizada.
- Coloque a raspa precisamente no mesmo alinhamento das fresas axiais.
- Force a raspa lateralmente durante a inserção para garantir que seja removida uma quantidade adequada de osso e para evitar posicionamento em varo da haste (Fig. 3-47).
- Rotacione a raspa para controlar a anteversão. A partir da abordagem posterior, a face medial da raspa deve ser rodada em direção ao solo.
- Alinhe a raspa precisamente com o eixo do colo femoral do paciente. Não tente colocar a raspa com anteversão adicional, pois isso faria com que a haste ficasse menor do que o previsto e que a estabilidade rotacional fosse insuficiente (Fig. 3-48). Mantenha controle preciso sobre a anteversão conforme a raspa é inserida gentilmente no canal. Assente os dentes da raspa pelo menos no nível da superfície de corte do colo.
- Prossiga com raspas progressivamente maiores mantendo alinhamento e rotação idênticos. Utilize golpes uniformes com um martelo para avançar a raspa. Ela deve avançar ligeiramente a cada golpe do martelo. Caso não haja movimento, não aumente a força para inseri-la. Reavalie o tamanho da raspa e a adequação do alargamento distal, além do alinhamento e da rotação da raspa.
- Caso não seja possível inserir uma raspa menor do que o tamanho previsto, a raspa pode estar em varo. Aumente a lateralização no trocanter maior com raspas para alcançar alinhamento natural no canal femoral e prossiga com a raspagem.
- Assente a última raspa em um ponto onde ela esteja axialmente estável no canal e não avance mais mesmo

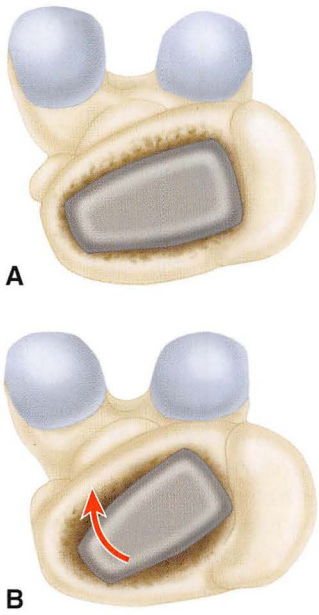

FIGURA 3-48 Anteversão do componente femoral (visto a partir da via de acesso posterior). **A,** Haste colocada no mesmo eixo do colo femoral. O maior tamanho possível de haste preenche bem a metáfise e possui estabilidade rotacional. **B,** Haste colocada em anteversão excessiva. O maior tamanho possível de haste não preenche a metáfise e tende a retroverter quando há carga sobre o fêmur. **VEJA AS TÉCNICAS 3-5 E 3-6.**

com golpes do martelo. Os dentes devem ser assentados sobre ou imediatamente abaixo do nível do corte preliminar do colo para permitir um encaixe preciso da porção remanescente do colo caso seja utilizada uma haste com anel.

- Avalie a estabilidade da raspa dentro do canal. A raspa deve apresentar contato íntimo com uma grande porção da cortical endosteal, especialmente posteriormente e medialmente.
- Quando é utilizada uma haste retilínea, pode haver um fino aro de osso esponjoso anteriormente. Por outro lado, hastes anatômicas geralmente preenchem essa área. Caso a raspa pareça preencher o canal completamente, com pouco osso esponjoso remanescente, avalie a estabilidade rotacional da raspa. Tente girar a raspa manualmente para uma posição retrovertida. Observe cuidadosamente a raspa quanto a qualquer movimento dentro do canal femoral. Caso seja evidente a presença de rotação, prossiga para o próximo tamanho de haste. Prossiga um tamanho por vez com o alargamento axial distal e com a subsequente raspagem até que a raspa preencha o fêmur proximal tão completamente quanto possível e haja estabilidade axial e rotacional adequada.
- Se houver estabilidade adequada, faça o ajuste final do corte do colo. A maioria dos sistemas possui uma plaina de precisão do calcar que se encaixa sobre um eixo da raspa implantada (Fig. 3-49). A preparação precisa do colo é essencial se for utilizada uma haste com anel. Esse passo é opcional para hastes sem anel. O nível final do corte do colo deve corresponder à distância medida acima do trocanter menor determinada na gabaritagem do pré-operatório. No caso de houver diferenças, ajuste adequadamente o comprimento do colo do componente.

FIGURA 3-49 Aplainamento do calcar com plaina de precisão posicionada sobre o eixo da raspa. (Redesenhado, cortesia de Smith & Nephew, Memphis, TN.) **VEJA AS TÉCNICAS 3-5 E 3-6.**

FIGURA 3-50 Montagem dos segmentos de teste da cabeça e do colo determinados a partir das gabaritagens pré-operatórias. (Redesenhado, cortesia de Smith & Nephew, Memphis, TN.) **VEJA A TÉCNICA 3-5.**

- Selecione o colo de teste determinado por meio da gabaritagem no pré-operatório. Na maioria dos sistemas, a cabeça e o colo de teste encaixam-se no eixo utilizado para fixação do cabo da raspa (Fig. 3-50). Caso contrário, utilize hastes de teste de diferentes comprimentos de colo.

Avalie o centro da cabeça femoral em relação à altura da extremidade do trocanter maior e compare o nível com as radiografias gabaritadas.

- Caso o comprimento do colo pareça satisfatório, irrigue quaisquer resíduos no acetábulo.
- Tracione a extremidade com o quadril em leve flexão. Gentilmente, levante a cabeça sobre a borda superior do acetábulo e sobre qualquer elevação no *liner* de polietileno inserido. Caso a redução seja difícil, verifique a presença de qualquer resto remanescente da cápsula, especialmente anteriormente, e faça sua incisão. Se ainda for impossível realizar a redução, utilize um colo de comprimento mais curto, rode a elevação do *liner* para uma posição diferente ou remova-o completamente.
- Alternativamente, utilize um pressionador de plástico que se encaixe sobre a cabeça do componente femoral para pressionar a cabeça para dentro da cúpula. Não utilize força excessiva ou aplique torção demasiada ao fêmur durante a redução do quadril de modo a não fraturar o fêmur.
- Reavalie o comprimento do membro e o *offset* femoral utilizando o pino colocado previamente perto do acetábulo, realizando alterações conforme necessário.
- Mova o quadril por uma série de movimentos. Observe quaisquer áreas de pressão entre o fêmur e a pelve ou entre os componentes protéticos com os extremos de posicionamento. O impacto pode ocorrer com a flexão, adução e rotação interna caso os osteófitos não tenham sido removidos da face anterior do acetábulo, trocanter maior e colo femoral. Do mesmo modo, o impacto durante a rotação externa pode necessitar da remoção do osso da face posterior do trocanter maior, da borda do acetábulo ou do ísquio.
- Caso ocorra impacto do colo da prótese em uma elevação do *liner* de polietileno, rode-o para uma posição ligeiramente diferente ou remova-o completamente.
- O quadril deve estar estável (1) em extensão total com 40 graus de rotação externa, (2) em flexão de 90 graus com pelo menos 45 graus de rotação interna, e (3) flexionado em 40 graus com adução e carga axial (a chamada posição de sono). Caso o quadril desloque-se com facilidade e a cabeça possa ser separada da cúpula manualmente em mais de alguns milímetros, utilize um colo de comprimento maior.
- No caso de um alongamento excessivo da extremidade resultante de um colo de comprimento maior, utilize uma haste com maior grau de *offset*, se disponível (Fig 3-9). Essa alteração reduziria o impacto ósseo e melhoria o tencionamento dos tecidos moles sem alongamento do membro. Entretanto, um leve alongamento do membro é preferível ao risco de instabilidade.
- Caso o quadril não possa ser estendido totalmente, utilize um colo mais curto ou, no caso de uma contratura de flexão grave estar presente antes da operação, libere qualquer tecido capsular anterior remanescente.
- Caso haja incertezas sobre a adequação do tamanho e posição do implante, bem como sobre o comprimento do membro, faça uma radiografia durante a operação para confirmação.
- Se a estabilidade for aceitável, observe a posição de qualquer elevação no revestimento de polietileno do teste, desloque o quadril novamente por meio de flexão e rotação interna, e gentilmente levante a cabeça para fora do acetábulo. Remova os componentes de teste e a raspa.
- Caso tenha sido utilizado um revestimento de teste modular, coloque o componente final neste momento.
- Restabeleça a exposição do fêmur proximal e remova quaisquer resíduos de dentro do canal femoral, mas sem violar o leito que foi preparado.
- Insira o componente femoral de tamanho adequado. Insira a haste manualmente até estar a alguns centímetros do assentamento completo. Reproduza o grau preciso de anteversão determinado pela raspa.
- Golpeie gentilmente a haste para dentro do canal. Utilize o posicionador fornecido com o sistema ou um posicionador com ponta de plástico. Utilize golpes de força igual conforme o componente é assentado. Conforme o componente aproxima-se do assentamento completo, ele avança em uma progressão menor a cada golpe do martelo. Não aumente a força para inserir o componente. Caso contrário, podem ocorrer fraturas femorais. A inserção estará concluída quando a haste não avançar mais a cada golpe do martelo. Pode ser notada uma alteração nos ruídos conforme a haste aproxima-se de seu assentamento final.
- Ocasionalmente, é impossível assentar a prótese até o nível da superfície de corte do colo. No caso de próteses com anel nas quais este não entrou em contato pleno com o osso, deixe-o levemente solto em vez de arriscar uma fratura femoral. Quando forem utilizadas próteses sem anel, elas podem ocasionalmente avançar alguns milímetros além do nível alcançado com a raspa. Nesses casos, o comprimento do colo pode ser alterado, sendo necessária uma redução de teste adicional para confirmar o comprimento final do colo e a estabilidade da articulação.
- Verifique a estabilidade da haste implantada em relação às forças rotacionais e de extração. Se a haste for considerada instável, decida se ela pode ser inserida mais fundo ou se pode ser inserida uma haste de tamanho maior.
- Inspecione cuidadosamente o colo femoral e o trocanter maior quanto a fraturas que possam ter ocorrido durante a inserção da haste.
- No caso de fraturas durante o assentamento da haste, interrompa o procedimento imediatamente. Exponha completamente a fratura em sua extensão distal e remova a haste. Caso contrário, a extensão da fratura pode ser subestimada.
- No caso de fraturas incompletas estendendo-se apenas no nível do trocanter menor, coloque um cabo para cerclagem ao redor do fêmur acima do trocanter menor. Reinsira a haste e certifique-se de que o cabo de cerclagem mantenha a haste em sua posição de assentamento. Avalie novamente a estabilidade da haste implantada.
- Caso a fratura se estenda abaixo do nível do trocanter menor, será necessária uma haste mais longa com melhor fixação distal. Se o trocanter maior estiver fraturado e instável, prossiga com a fixação para uma osteotomia trocantérica (ver seção sobre osteotomia trocantérica).
- Limpe quaisquer resíduos presentes no segmento cônico do colo protético e seque-o cuidadosamente.
- Coloque a cabeça da prótese de tamanho e comprimento de colo adequados sobre o cone da prótese e fixe-a com alguns golpes de martelo sobre um impactor com revestimento de plástico. Utilize apenas cabeças femorais projetadas especificamente para se acoplarem à haste, certificando-se de que a cabeça femoral e o componente femoral são de tamanhos correspondentes.

- Remova quaisquer resíduos do acetábulo e, novamente, reduza o quadril. Certifique-se de que não haja tecido mole dentro da articulação.
- Confirme a estabilidade do quadril verificando a amplitude de movimentos funcional.

IMPLANTAÇÃO DOS COMPONENTES FEMORAIS CIMENTADOS

As melhorias na preparação do fêmur bem como na mistura e na aplicação do cimento, além das modificações nos desenhos dos componentes, resultaram em melhorias dramáticas na sobrevida de componentes femorais cimentados. A fixação cimentada é indicada especialmente quando a cortical femoral é fina ou osteoporótica, sendo mais difícil obter uma fixação por encaixe firme. As características dos componentes femorais utilizados com cimento ósseo são apresentadas em uma seção anterior sobre hastes femorais cimentadas.

IMPLANTAÇÃO DE COMPONENTE FEMORAL CIMENTADO

TÉCNICA 3-6

- Exponha o fêmur proximal conforme descrito. Utilize uma goiva (saca-bocado), um osteótomo ou um alargador trocantérico para remover porções residuais da face lateral do colo e obter acesso ao centro do canal.
- Insira uma pequena fresa cônica para localizar o canal medular. Insira a extremidade da fresa na face mais lateral da superfície de corte do colo colocando-a no trocanter maior para apontá-la em direção ao côndilo femoral medial (Fig. 3-46). Essa manobra garante o posicionamento neutro do componente femoral.
- Revise o planejamento pré-operatório quanto ao tamanho da haste. Comece com a menor raspa disponível. Insira as raspas com 10 a 15 graus de anteversão em relação ao eixo da tíbia flexionada. A partir da via de acesso posterior, a face medial da raspa deve ser rotacionada em direção ao solo (Fig. 3-48). Mantenha o alinhamento axial correto durante a inserção da raspa.
- Alternativamente, golpeie levemente a raspa e extraia-a para facilitar sua passagem. Utilize raspas progressivamente maiores para comprimir e remover o osso esponjoso no fêmur proximal. Como a fixação é obtida por meio de cimento ósseo, os requisitos para a estabilidade absoluta da raspa não são tão rigorosos como nas técnicas para implantes não cimentados. Entretanto, ainda é desejável a utilização de uma haste que preencha o canal femoral com um manto adequado de cimento.
- Utilize a maior raspa que possa ser inserida proximalmente. No caso de resistência durante a inserção, a área de contato provavelmente é distal dentro da diáfise. A raspa não pode ser utilizada para preparar o osso cortical na diáfise. Não tente inserir mais a raspa, pois fazê-lo pode resultar em fraturas femorais ou no encarceramento da raspa.
- Canais estreitos podem ser facilmente previstos pela gabaritagem durante o pré-operatório. Utilize fresas graduadas para alargar o canal de modo suficiente para permitir a inserção de uma fresa de tamanho apropriado proximalmente. Como a remoção de todo o osso esponjoso do canal resulta em uma superfície cortical lisa que não é receptível a microtravamento com o cimento, evite alargar demasiadamente o canal medular. A preparação do canal é distinta nesse procedimento em relação ao procedimento para hastes não cimentadas, apesar de muitos sistemas contemporâneos de artroplastia total do quadril utilizarem a mesma instrumentação para ambos.
- Na maioria dos sistemas atuais, a fresa é mais larga do que a haste correspondente, mas a diferença de largura varia. A preparação do canal permite a inserção de uma haste de tamanho apropriado com um manto adequado de cimento. São satisfatórios os mantos com espessuras entre 2 e 5 mm proximalmente e 2 mm distalmente.
- Ressalte a última fresa ligeiramente abaixo do corte provisório do colo femoral. Utilizando uma plaina, prepare o colo femoral de modo preciso para receber o anel (Fig. 3-49).
- Selecione o colo com o comprimento marcado e monte um componente de teste. Observe a relação entre o anel de teste e a superfície de corte do colo femoral quanto ao posicionamento axial e rotacional da haste final durante a implantação. A margem medial do anel pode ficar nivelada com a cortical medial ou projetar-se ligeiramente além dele. Ambos são aceitáveis. A reprodução desse grau de protrusão ajuda a prevenir posicionamento em varo ou em vago da haste durante a inserção do componente final.
- Realize uma redução de teste conforme descrito na Técnica 3-5 para determinar o comprimento do membro, o arco de movimento e a estabilidade da artroplastia.
- Caso o membro tenha sido excessivamente alongado, utilize um colo mais curto. Alternativamente, assente a raspa mais profundamente e corte o colo novamente para reduzir o comprimento do membro e manter o mesmo grau de desvio femoral. Pode ser necessária uma raspa menor para esse propósito.
- Como a haste será fixada por meio de cimento ósseo, a profundidade da inserção do componente é predeterminada nesse ponto. Isso é diferente em relação aos implantes não cimentados, os quais podem obter estabilidade em profundidades ligeiramente diferentes do que a raspa correspondente.
- Após a seleção dos tamanhos dos componentes finais e da avaliação do comprimento e da estabilidade do membro, desloque o quadril e remova os componentes de teste.
- Exponha o fêmur proximal novamente.
- Remova o osso esponjoso solto remanescente do fêmur utilizando uma escova específica para o canal femoral ou curetas. Mantenha alguns milímetros de osso esponjoso denso para a penetração do cimento.
- Realize a oclusão do canal femoral distal até a extremidade antecipada da haste de modo a permitir a pressurização do cimento e evitar a extrusão do cimento distalmente na diáfise femoral. Isso é alcançado com a utilização de um tampão flexível e feito de plástico para o canal, com a realização um um bloqueio ósseo feito para encaixar-se no canal ou com a injeção de um pequeno tampão de cimento distalmente. Tampões de plástico flexível pré-moldados são os dispositivos de mais fácil utilização, mas devem ser grandes o bastante para evitar sua migração distal durante a pressurização do cimento (Fig. 3-51).
- Determine o diâmetro do canal por meio da utilização de medidores. Insira o restritor de cimento a uma profundidade



FIGURA 3-51 Oclusão do canal medular. Tampões de plástico com finos flanges de plástico flexíveis podem ser inseridos para ocluir o canal medular. Tampões de diversos tamanhos estão disponíveis. Eles são parafusados à extremidade de uma haste calibrada para inserção na profundidade correta. **VEJA A TÉCNICA 3-6.**

de aproximadamente 2 cm abaixo da extremidade distal da haste. Determine a profundidade comparando o aparelho de inserção com a raspa ou com a própria haste. Considere qualquer comprimento adicional da haste produzido pela utilização de um centralizador distal.

- Após a inserção do restritor, insira a raspa ou a haste de teste novamente para assegurar-se de que o restritor foi colocado distalmente de modo adequado para permitir o assentamento completo da haste.
- Alternativamente, faça um tampão de osso removido da cabeça ou do colo femoral. Esse tampão deve ser ligeiramente maior do que o diâmetro do canal. Impacte-o até sua posição com um socador.
- A oclusão do canal com uma pequena massa de PMMA requer mais preparação, mas é mais confiável quando o canal é excessivamente largo ou quando o canal deve ser ocluído abaixo do nível do istmo para inserir uma haste mais longa. Para realizar a oclusão do canal com tampões de PMMA, misture apenas um pacote de cimento. Insira o cimento quando este ainda está em uma fase mais pastosa, pois cimentos com viscosidades extremamente baixas escorrem pelo canal e não o ocluem completamente. Injete uma pequena massa de cimento no nível predeterminado utilizando uma pistola injetora ou seringa, ou introduza o cimento por meio de um pequeno tubo utilizando um pequeno êmbolo para manter a massa de cimento em posição adequada durante a extração do tubo. Gire a pistola injetora em todas as direções para espalhar o cimento uniformemente. Insira o componente de teste novamente e comprima gentilmente o cimento até que ele endureça para garantir que o componente final possa estar completamente assentado.
- Após a oclusão do canal femoral, irrigue-o completamente para remover resíduos soltos, medula óssea e sangue. Isso pode ser realizado utilizando um sistema de lavagem pulsátil com um longo bico retilíneo e pulverização direcionada radialmente. Lave completamente todos os resíduos e a medula óssea nas trabéculas residuais de osso esponjoso de modo a obter penetração máxima do cimento. A lavagem completa do canal também reduz a quantidade de embolização da medula que pode ocorrer durante a pressurização do cimento e a inserção da haste.
- Seque o canal com uma esponja-tampão utilizando fixação por sucção ou com esponjas embebidas em solução de epinefrina 1:500.000 para diminuir o sangramento durante a preparação do cimento.
- Abra os implantes determinados previamente. Não toque a haste ou permita sua contaminação por sangue ou resíduos, pois isso pode comprometer a interface de contato entre cimento e implante após o procedimento.
- Monte quaisquer espaçadores modulares de PMMA que possam ser utilizados para centralizar a haste dentro do canal.
- Não deixe sem serem preenchidos os orifícios na haste destinados para os centralizadores, pois o ar preso neles se expandiria com o calor gerado pela polimerização do cimento, resultando em um vazio no manto. Preencha tais orifícios com cimento antes da introdução do implante ou utilize os centralizadores fornecidos com o sistema. Os centralizadores também podem ser fixados ao implante com uma pequena quantidade de cimento para garantir uma superfície de contato adequada entre os dois. O tamanho desse centralizador distal é determinado pelo diâmetro do canal definido previamente. Idealmente, o centralizador deve ser pelo menos 4 mm maior que o diâmetro da extremidade distal da haste para garantir um manto de 2 mm.
- Troque suas luvas externas. Misture dois ou três pacotes de cimento para fêmures de tamanho-padrão e três ou quatro pacotes de cimento para fêmures maiores ou caso seja utilizado um componente com haste longa. As técnicas de pressurização atuais requerem um volume maior de cimento do que era utilizado no passado. Prepare o cimento com uma técnica de redução de porosidade tal como a mistura a vácuo.
- Caso os materiais de síntese de fixação interna tenham sido removidos da diáfise femoral durante o mesmo procedimento, os orifícios na cortical femoral devem ser ocluídos para permitir a pressurização do cimento e para evitar sua penetração nos tecidos moles. Peça para que um assistente coloque os dedos sobre os orifícios antes da injeção do cimento ou utilize uma pequena quantidade de cimento para ocluí-los antes de que o restante do fêmur seja preenchido com cimento.
- Utilize uma pistola injetora para uma aplicação confiável de cimento. Planeje a injeção do cimento apenas quando ele não mais se adere à luva. Isso geralmente ocorre cerca de 4 minutos após o início da mistura para cimento Simplex, mas pode variar significativamente de acordo com o tipo de cimento utilizado, com a temperatura ambiente e com o resfriamento ou não do monômero antes do processo. Caso o cimento seja injetado em um estado de viscosidade

FIGURA 3-52 Injeção retrógrada de cimento com uma pistola. Uma pistola com um bico longo pode ser utilizada para injetar cimento semilíquido. A parte distal do canal é preenchida primeiro e a extremidade é lentamente removida conforme o cimento é injetado. A injeção continua até que o canal esteja completamente preenchido e a extremidade do bico esteja fora do canal. (Redesenhado, cortesia de Smith & Nephew, Memphis, TN.) **VEJA A TÉCNICA 3-6.**



FIGURA 3-53 Pressurização do cimento. O bico de pressurização flexível é colocado na extremidade da pistola injetora para vedar o fêmur proximal, e aplica-se pressão durante a injeção. (Redesenhado, cortesia de Smith & Nephew, Memphis, TN.) **VEJA A TÉCNICA 3-6.**

extremamente baixo, ele tende a escorrer para fora do fêmur durante a pressurização, tornando-o mais suscetível à entrada de sangue e resíduos. Isto enfraquece o manto e compromete a interface de contato entre cimento e osso.

- Coloque uma compressa no acetábulo e proteja o tecido mole adjacente para evitar que o cimento escape.
- Imediatamente antes da introdução da pistola injetora, remova quaisquer compressas e realize a sucção distal do canal para remover o sangue ali acumulado.
- Pressione o gatilho da pistola injetora de modo a trazer o cimento para o bocal, evitando, assim, a introdução de ar. Insira o bico até o nível do restritor e utilize leves compressões sequenciais do gatilho para inserir o cimento de modo uniforme (Fig. 3-52). Permita que a pressão do cimento injetado empurre o bico para fora do canal conforme este é preenchido. Não remova o bico muito rapidamente para não criar vazios na coluna de cimento. Preencha o canal até o nível da superfície de corte do colo femoral.
- Sugue quaisquer resíduos ou sangue que saiam do canal durante a injeção do cimento.
- Pressurize o cimento utilizando um dos diversos métodos disponíveis. Preferencialmente, utilize um bico oclusivo que permita a injeção de mais cimento (Fig. 3-53). Certifique-se de que seja mantida uma vedação adequada e lentamente injete mais cimento por um intervalo de 15 a 30 segundos para promover a penetração de 4 mm no leito restante de osso esponjoso. Alternativamente, utilize um impactor de plástico ou um êmbolo mecânico colocados sobre uma luva ou folha de borracha. Pode ocorrer o vazamento de cimento e de medula óssea dos pequenos orifícios vasculares no colo femoral durante a pressurização.
- Remova o dispositivo de pressurização. Caso tenha se formado um vazio na parte proximal do cimento, preencha-o.
- Tenha o componente femoral disponível para inserção imediata, e insira-o quando o cimento atingir uma característica pastosa, o que geralmente ocorre cerca de 6 minutos após o início da mistura para cimentos Simplex. O tempo ideal pode ser consideravelmente menor para outros tipos de cimento.
- Determine o grau desejado de anteversão e a posição mediolateral da haste antes de inseri-la. Alterações no alinhamento e na rotação da haste durante a inserção criam vazios no cimento.
- Segure a haste pela extremidade proximal, inserindo-a manualmente no início. Insira a extremidade da haste no centro do manto de cimento. Aplique uma pressão firme e uniforme durante a inserção. Após o cimento ser pressurizado, pode ser difícil assentar a haste manualmente em sua totalidade. Utilize um impactor com cabeça de plástico e um martelo para terminar o procedimento. Muitos sistemas contemporâneos possuem um dispositivo de inserção para esse objetivo.

- Reproduza a posição do anel de teste em relação à superfície de corte do colo femoral para auxiliar no alinhamento da haste. Remova o cimento da região do anel para garantir que a haste esteja completamente inserida. Caso contrário, insira-a um pouco mais.
- Mantenha uma pressão firme sobre a extremidade proximal do componente femoral durante o endurecimento do cimento. Mantenha a haste imóvel. Isso pode ser realizado utilizando-se um instrumento com ponta de plástico ou um instrumento específico para a inserção de hastes que não estejam fixadas rigidamente ao componente. Posicionadores de inserção parafusados ao componente femoral ou fixados rigidamente a ele fazem que qualquer movimento entre o cirurgião e o assistente, que está segurando a perna, seja transmitido para a superfície de contato entre cimento e prótese.
- Conforme o cimento adquire uma característica mais pastosa, corte o cimento ao redor das margens do prótese e remova-o cuidadosamente da área de operação. Não puxe o cimento sob o componente para não perder a sustentação proximal.
- Após o cimento endurecer completamente, utilize um pequeno osteótomo para remover fragmentos adicionais de cimento e verifique cuidadosamente a face anterior do colo quanto à retenção de cimento.
- Remova meticulosamente todos os resíduos de cimento da incisão. Lave e inspecione cuidadosamente o componente acetabular, removendo qualquer cimento que possa haver entrado nele durante a cimentação femoral. Verifique novamente o posicionamento e a estabilidade do componente femoral. Caso haja movimentação, ou caso saia fluido da superfície de contato entre osso e cimento, o componente está instável e deve ser substituído (consulte a seção sobre remoção de cimento do fêmur). Caso o componente pareça satisfatório, reduza o quadril e verifique novamente a estabilidade da artroplastia.
- Limpe e seque cuidadosamente a parte cônica do colo da prótese, e monte a cabeça femoral modular com alguns golpes leves utilizando um impactor com revestimento plástico.
- O método preferencial para o preenchimento do canal com cimento é a utilização de uma pistola injetora com o cimento em um estado de viscosidade relativamente baixo. Alguns cimentos, como o Palacos, existem principalmente em um estado mais pastoso, não sendo facilmente injetáveis. Sob essas circunstâncias, o cimento pode ser inserido manualmente. Para inserir o cimento no canal femoral manualmente, molde-o em formato de salsicha e segure-o na palma de uma mão ou coloque-o em um recipiente plástico. Pressione o cimento para dentro do canal com o indicador ou polegar da mão oposta o mais distalmente possível (Fig. 3-54A). Caso o cimento ainda esteja grudando, pressione-o com o dedo utilizando movimentos curtos. Evite misturar sangue ao cimento e mantenha a massa de cimento intacta. A laminação do cimento e a mistura com sangue enfraquecem-no.
- Após a cavidade ser preenchida, pressione o cimento com o polegar (Fig. 3-54B). Também podem ser utilizados impactores mecânicos ou tampões. Dois pacotes geralmente são suficientes, mas pode ser necessário mais cimento para canais medulares maiores. Um pequeno tubo de sucção de plástico pode ser colocado no canal femoral para remover o ar e o sangue antes da inserção do cimento. Nesse caso, coloque-o no canal antes da introdução do cimento. Remova-o após a inserção de aproximadamente dois terços do cimento.

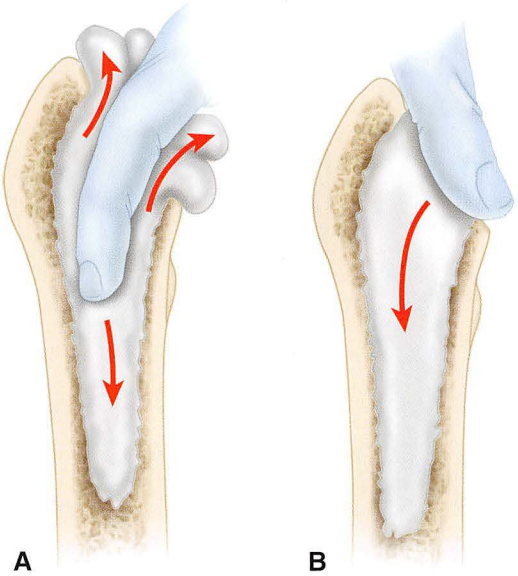

FIGURA 3-54 Aplicação manual do cimento **A,** Quando o cimento é inserido manualmente, ele deve ser pressionado com firmeza para dentro do canal com um dedo antes da introdução da haste. **B,** Após o preenchimento do canal, o cimento é pressionado com o polegar, evitando, assim, que ele escape e aumentando a pressão no canal. **VEJA A TÉCNICA 3-6.**

REPARAÇÃO DE TECIDOS MOLES E FECHAMENTO

- Após a redução do quadril, prossiga com os reparos do invólucro posterior de tecidos moles. Repare a porção preservada da cápsula posterior com suturas reforçadas não absorvíveis colocadas pelos orifícios na margem posterior do trocanter maior. Reinsira os tendões dos músculos rotadores externos curtos seccionados previamente.
- Repare quaisquer partes da inserção do glúteo máximo e do quadrado femoral que tenham sido divididas.
- A reconstrução cuidadosa do invólucro posterior de tecidos moles reduz consideravelmente o risco de deslocamento pós-operatório.
- Caso deseje, coloque um dreno de sucção fechada profundamente à fáscia. Abduza o quadril em 10 graus enquanto fecha a incisão da fáscia com suturas aproximadas. O fechamento firme dessa camada ajuda a estabilizar o quadril e a evitar que processos inflamatórios superficiais estendam-se para um nível mais profundo. Aproxime a camada subcutânea de modo frouxo utilizando suturas absorvíveis interrompidas.
- Suture a pele como de costume.

TÉCNICAS MINIMAMENTE INVASIVAS

A artroplastia de quadril tem sido realizada por meio de pequenas incisões por Kennon et al. desde a década de 1980. Mais recentemente, técnicas minimamente invasivas foram introduzidas na comunidade ortopédica e receberam atenção generalizada da mídia. O termo "artroplastia total de quadril minimamente invasiva" não descreve apenas uma operação, mas, sim, um grupo de procedimentos realizados por diversas pequenas incisões, menores do que as descritas tradicionalmente. As duas principais abordagens envolvem uma única pequena incisão (com modificações das exposições anterior,

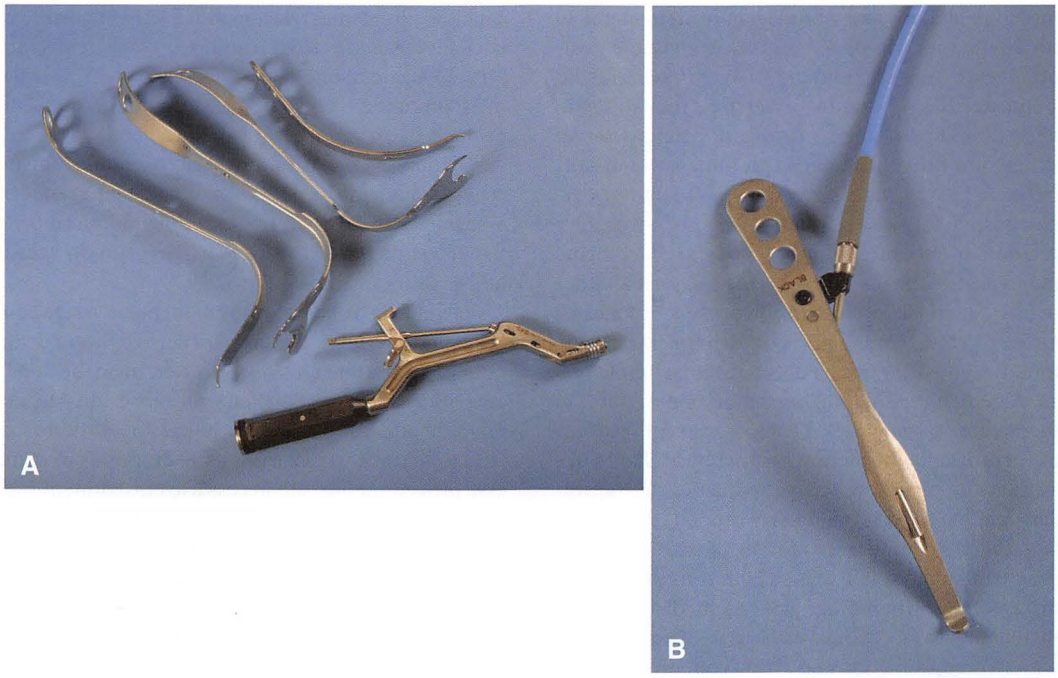

FIGURA 3-55 **A e B,** Série de afastadores com cabos longos, posicionadores angulares de inserção acetabular, e iluminação por fibra óptica (**B**) para cirurgias minimamente invasivas do quadril. (Cortesia de Zimmer, Warsaw, IN.)

anterolateral, lateral direta ou posterolateral) ou duas incisões (com a colocação do componente acetabular por meio de uma incisão anterior e do componente femoral por uma incisão menor posterior).

A introdução dessas técnicas criou uma controvérsia considerável na comunidade ortopédica. Os defensores dessas técnicas defendem o conceito de que a substituição minimamente invasiva de quadril possui o potencial para redução de lesões nos tecidos moles, das dores pós-operatórias, da perda sanguínea durante a operação, e do tempo de internação. Elas também aumentariam a velocidade da reabilitação do paciente e produziriam uma cicatriz cirúrgica mais cosmeticamente aceitável. A adoção de técnicas minimamente invasivas revolucionou outros procedimentos, tais como a meniscectomia, a reconstrução do ligamento cruzado, o reparo do manguito rotador, a discectomia, entre outros. Os críticos dessas novas técnicas citam os resultados excelentes dos métodos atuais em relação ao alívio da dor, à melhoria funcional e à durabilidade a longo prazo, apresentando taxas de complicação notavelmente baixas. Os potenciais benefícios das incisões menores não foram sujeitos a revisões críticas de colegas e devem ser ponderados considerando-se os pontos negativos da exposição ruim e o processo de aprendizagem associado a qualquer novo procedimento. Há a possibilidade de que ocorra afrouxamento do implante devido à preparação óssea inadequada, deslocamento de implantes posicionados incorretamente, infecção e longo tempo de cicatrização causado por traumas à pele, fraturas não reconhecidas, comprometimento neurovascular, e divergência no comprimento das pernas devido à falta de exposição dos marcos ósseos. Todos esses problemas requerem uma nova operação e tendem a ser mais comuns nas mãos de cirurgiões que realizam menos procedimentos. Os cirurgiões devem decidir se os potenciais riscos da adoção das técnicas minimamente invasivas são justificáveis dado o escopo de suas práticas individuais.

Há o consenso de que a artroplastia minimamente invasiva do quadril é realizada por meio de uma incisão de 10 cm ou menos. Uma única incisão posterior é atualmente a abordagem mais amplamente adotada, seguida pelas abordagens com uma única incisão anterior. Abordagens de incisão única são bem receptivas à incorporação gradual de novos métodos ao atuar-se em regiões já familiarizadas pelo cirurgião. Adotamos técnicas minimamente invasivas deste modo e realizamos artroplastias de quadril na maioria dos pacientes por meio de uma única incisão posterior de 8 a 10 cm (Vídeo 3-1, em inglês). Em oposição, as técnicas com duas incisões, as quais envolvem uma dissecção anatômica menos familiar aos cirurgiões, requerem treinamento e instrumentação especializados.

Os pacientes magros são ideais para as abordagens minimamente invasivas. A operação é mais difícil em homens musculosos e pacientes obesos (índice de massa corporal > 30 kg/m^2). Apesar de serem necessárias incisões maiores nesses indivíduos, os mesmos princípios podem ser aplicados. Pacientes que necessitam de cirurgias de revisão e pacientes com displasia, procedimentos reconstrutivos prévios ou quadris rígidos também necessitam de incisões maiores. Como princípio básico, nunca se deve hesitar em alongar a incisão caso a exposição esteja inadequada. Uma operação realizada por mei de uma incisão maior é preferível a um resultado insatisfatório com uma incisão menor.

Em um dado momento, apenas parte do quadril fica exposta. Diversos instrumentos especializados são úteis para obter exposição e visualizar o acetábulo e o fêmur, e ainda protegendo os tecidos moles adjacentes (Fig. 3-55). Um retrator de Charnley é necessário para evitar alongamento excessivo dos cantos da incisão. Retratores acetabulares com cabos longos e lâminas mais estreitas também reduzem a desordem dentro da incisão. Alguns sistemas possuem iluminação por fibra óptica incorporada aos retratores acetabulares. Raspas acetabulares e dispositivos de posicionamento angulares reduzem a retração necessária nos tecidos moles anteriores. As raspas com cortes laterais são mais facilmente inseridas no acetábulo e parecem ser aceitavelmente precisas. É particularmente útil que um auxiliar posicione o membro para preparação femoral e colocação do implante. A exposição também é melhorada com o uso de anestesia regional hipotensiva para reduzir o sangramento durante a operação.

Sculco e Jordan defendem uma abordagem posterolateral ao quadril por meio de uma incisão de 6 a 10 cm. A incisão é posicionada em alinhamento com o fêmur na margem posterior do trocanter maior com aproximadamente um terço da incisão sendo proximal à extremidade do trocanter maior e dois terços sendo distais. O glúteo máximo é dividido apenas por uma curta distância, a incisão da fáscia lata é limitada e o quadrado femoral permanece praticamente intacto, mas é retraído para expor o trocanter menor e ressecar o colo femoral. A incisão pode ser facilmente estendida em ambas as direções caso seja necessária uma abordagem posterior mais tradicional. Em um estudo prospectivo aleatório realizado por esse grupo, Chimento et al. demonstraram que pacientes que foram submetidos a uma abordagem posterolateral de 8 cm apresentaram menor perda sanguínea durante a operação e claudicavam menos após 6 semanas em comparação com pacientes para os quais foi utilizada uma abordagem-padrão. Não houve diferenças nos tempos de operação, nas necessidades de transfusão, na utilização de narcóticos, na internação ou em outros marcos de reabilitação. As complicações foram similares nos dois grupos, e um acompanhamento por 5 anos com o mesmo grupo não mostrou afrouxamento nas radiografias. As medições radiográficas do posicionamento da cúpula e da haste, bem como o cimento, não estavam comprometidos no grupo com procedimentos minimamente invasivos. DiGioia et al. descobriram que pacientes no grupo operado por meio de mini-incisão caminhavam com menos claudicação e apresentavam melhor habilidade de subir escadas após 3 meses, apresentando melhora na claudicação, nas distâncias de caminhada e na subida de escadas após 6 meses. Não houve diferenças após 1 ano. Em uma série prospectiva aleatória, Dorr et al. descobriram que um grupo para o qual foi utilizada cirurgia minimamente invasiva apresentou menor período de internação, menos dores durante a internação e menor necessidade de dispositivos de apoio ortopédico à marcha. Não houve diferenças após deixarem o hospital.

Outros pesquisadores não relataram quaisquer benefícios resultantes da utilização de incisões menores. Em um teste prospectivo, aleatório e controlado, Ogonda et al. descobriram que a via de acesso minimamente invasiva era segura e reproduzível, mas não oferecia benefícios em comparação à via de acesso tradicional. O teste foi realizado após o autor principal possuir experiência considerável com técnicas minimamente invasivas, não sendo considerado o período de aprendizagem nessa série. Em outro estudo realizado pela mesma instituição, Bennett et al. não descobriram diferenças nos parâmetros de análise de caminhada 2 dias após a cirurgia. Similarmente, Goldstein et al. não relataram diferenças entre a via de acesso-padrão e a abordagem minimamente invasiva posterolateral. Em outra série prospectiva com acompanhamento por 5 anos, Wright et al. não relataram diferenças, exceto pelo entusiasmo dos pacientes em relação à aparência cosmética da cicatriz.

Incisões minimamente invasivas anteriores são modificações da abordagem de Smith-Petersen. Apesar da exposição acetabular ser superior, pode ser difícil colocar o fêmur em uma posição na qual a haste possa ser inserida alinhada com a diáfise. Diversos fabricantes introduziram hastes mais curtas com raspas curvilíneas para simplificar o posicionamento do componente femoral (Fig. 3-28). Matta recomendou a utilização de uma mesa cirúrgica específica que coloca o quadril em hiperextensão, adução e rotação externa para melhor acesso ao fêmur. Apesar de uma das alegações da via de acesso anterior ser o fato de não haver a transecção de qualquer músculo ou tendão, diversos autores recomendam soltar a cápsula posterior e os rotadores externos curtos para levar o fêmur à incisão. Problemas relacionados a lesões no nervo cutâneo femoral lateral levaram diversos cirurgiões a realizarem a incisão da pele em posição ligeiramente lateral ao plano intermuscular da dissecção mais profunda. A via de acesso anterior também foi defendida devido à baixa incidência de deslocamentos, apesar de haver poucos dados publicados. Woolson et al. relataram um maior tempo de cirurgia, aumento na perda sanguínea, e uma taxa de fratura durante a operação de 7,3% em seu experimento inicial com 247 artroplastias totais de quadril realizadas por meio do acesso anterior. Não houve deslocamentos.

Uma via de acesso minimamente invasiva com duas incisões também foram defendidas para a artroplastia de quadril. O componente acetabular é inserido por meio de uma via de acesso anterior e o componente femoral é inserido percutaneamente por meio de uma incisão menor posterior. A fluoroscopia é utilizada para preparação óssea e implante de ambos os componentes. Para esse procedimento, são necessários instrumentos altamente especializados e componentes de teste; e a técnica necessita do uso de implantes não cimentados, preferencialmente com componentes femorais com extenso revestimento poroso. A operação é desafiadora tecnicamente e não deve ser utilizada sem treinamento prático intensivo. Cirurgiões que realizam artroplastias de quadril apenas ocasionalmente não devem utilizar essa abordagem.

Em uma população altamente selecionada, Berger realizou artroplastias totais de quadril por meio de duas incisões em um cenário de pacientes de ambulatório com retorno rápido às atividades funcionais e baixas taxas de complicação. Outros autores relataram resultados menos favoráveis e mais complicações com a técnica de duas incisões. Em um grupo não selecionado de 80 pacientes, Pagnano et al. relataram cirurgias mais longas e apenas melhorias modestas nos resultados funcionais. Ocorreram complicações em 14% dos casos, entre as quais fraturas femorais proximais, infecção e deslocamento anterior.

A ideia de que não há transecção de tendões nas vias de acesso anterior e de duas incisões não foi justificada. Em um estudo com cadáveres, Mardones et al. avaliaram o grau de dano muscular com a técnica de duas incisões e com a via de acesso posterior minimamente invasiva. Os primeiros procedimentos de duas incisões causaram danos mensuráveis aos abdutores, aos rotadores externos curtos ou a ambos. Não há a possibilidade de restaurar as estruturas danificadas por meio da incisão percutânea posterior. Parratte e Pagnano avaliaram as lesões de tecido em diversas abordagens e concluíram que não é possível realizar rotineiramente artroplastias totais de quadril minimamente invasivas sem causar algum grau de danos mensuráveis aos músculos. A localização e a amplitude dos danos musculares são específicos para esta via de acesso. Os danos em tecidos na via de acesso anterior incluíram a parte anterior do glúteo médio, o tensor da fáscia lata e os rotadores externos. A via de acesso posterior foi associada com danos importantes aos rotadores externos curtos e ao glúteo mínimo, além de pequenos danos ao glúteo médio. A via de acesso de duas incisões causou danos substanciais aos abdutores e aos rotadores externos. A extensão dos danos aos abdutores foi maior na via de acesso de duas incisões do que no acesso posterior minimamente invasivo.

Os defensores da técnica frequentemente descrevem melhorias na recuperação após artroplastias de quadril minimamente invasivas. Entretanto, a condução multimodal da dor e a aceleração dos protocolos de reabilitação foram introduzidos simultaneamente e também influenciam a velocidade de recuperação. Em uma série de 100 pacientes, Pour et al. descobriram que, na ocasião da alta hospitalar, a satisfação do paciente e a habilidade de caminhada eram

melhores em pacientes em regime de recuperação pré e pós-operatória acelerada, independentemente do tamanho da incisão.

As técnicas minimamente invasivas e sua instrumentação continuam a evoluir. Os ajustes nas vias de acesso cirúrgicas e a introdução da navegação assistida por computador podem, por fim, melhorar os resultados e suplantarem os resultados excelentes dos procedimentos-padrão de artroplastia de quadril. Devem ser realizados estudos científicos rigorosos sobre esses novos métodos antes da sua adoção na prática clínica.

CIRURGIA ASSISTIDA POR COMPUTADOR

O posicionamento incorreto dos componentes acetabulares e femorais pode comprometer o resultado da artroplastia causando impacto, deslocamento, aumento no desgaste e discrepância nos comprimentos dos membros inferiores. O tamanho do paciente, a presença de deformidades, a limitação da exposição cirúrgica, o movimento da pelve durante a operação, as imprecisões na instrumentação convencional e a experiência do cirurgião são variáveis que podem afetar negativamente a precisão do posicionamento dos componentes. A avaliação das posições dos componentes femorais e acetabulares realizada pelo cirurgião durante o procedimento são imprecisas em comparação com as tomografias computadorizadas tomadas após a operação. Estratégias tais como a navegação cirúrgica assistida por computador estão sendo pesquisadas para melhorar a precisão da operação.

A navegação assistida por computador proporciona ao cirurgião informações em tempo real sobre o posicionamento do fêmur e da pelve em relação um ao outro e em relação à instrumentação cirúrgica. O monitoramento dessas posições é realizado por meio de um feixe óptico infravermelho estereoscópico que deve ser visível à câmera. A navegação do componente acetabular requer o registro dos marcos ósseos para permitir que o computador determine a posição da pelve no espaço. Apesar de sistemas de navegação diferentes variarem tanto no equipamento quanto nos algorítimos do *software*, há três tipos gerais de sistema: imagem livre (*"image-free"*), fluoroscópico e baseado em tomografia computadorizada.

A navegação do tipo imagem livre é baseada nos marcos que são digitalizados durante a cirurgia sem confirmação por exames de diagnóstico por imagem. Um quadro de referência é fixado à pelve e um apontador ótico é utilizado para referenciar as espinhas ilíacas superiores anteriores e a sínfise púbica por meio de palpação ou incisões percutâneas. O processo de registro é realizado com o paciente em posição supina para permitir acesso à espinha anterior oposta. Caso a operação deva ser realizada com o paciente em posição lateral, o rastreador ótico é montado na pelve, e deve ser preparado e posicionado na área cirúrgica após o reposicionamento do paciente. Em pacientes maiores, a digitalização imprecisa dos marcos pélvicos pode induzir a erros. As imagens na tela do computador são modelos ósseos padronizados e não refletem a anatomia específica do paciente.

Quando é utilizada a navegação fluoroscópica, os quadros de referência são novamente aplicados aos ossos. As imagens fluoroscópicas tomadas de diversos ângulos são combinadas para proporcionar informações tridimensionais. O processo de referenciação pode ser realizado com o paciente em posição lateral. Caso ocorram alterações durante o procedimento, novas imagens podem ser adquiridas. Uma mesa cirúrgica radiolucente é necessária e a equipe cirúrgica deve vestir aventais protetores de chumbo. Devem estar disponíveis equipamentos fluoroscópicos resistentes durante o procedimento e deve haver um período de tempo destinado para a obtenção das imagens. A navegação fluoroscópica tem sido mais confiável para limitar a variabilidade da abdução da cúpula acetabular do que para sua anteversão. Não é necessário planejamento ou obtenção de imagens no pré-operatório. Consequentemente, a técnica não proporciona informações sobre os requisitos para restauração da mecânica do quadril.

A navegação baseada em tomografia computadorizada proporciona informações detalhadas específicas do paciente em comparação com as técnicas de imagem livre e fluoroscópica. O registro durante a operação necessita da digitalização de diversos pontos da superfície óssea do acetábulo, os quais são então mapeados no modelo de computador. O processo pode ser realizado com o paciente em posição lateral, sem a necessidade de reposicionamento. A precisão do mapeamento e da navegação pode ser confirmada em tempo real. Durante o pré-operatório, estão disponíveis informações detalhadas em relação ao tamanho do componente, ao posicionamento, ao comprimento do membro, ao desvio e ao arco de movimento. São necessários o planejamento e a tomada de imagens durante o pré-operatório, mas não é necessária a tomada de imagens durante o procedimento, o qual é, consequentemente, mais rápido do que os procedimentos com navegação fluoroscópica.

Em uma metanálise do uso de navegação para melhorar o posicionamento do componente acetabular, Beckmann et al. descobriram que, apesar dos ângulos de inclinação e anteversão da cúpula não serem significativamente diferentes, a navegação reduziu a variabilidade na posição da cúpula e o risco de posicionamento do componente acetabular além da área segura. Os resultados a longo prazo e os dados sobre a relação custo-benefício não estavam disponíveis. Moskal e Capps chegaram a conclusões similares e perceberam menos deslocamentos em quadris com o posicionamento do componente acetabular assistido por navegação. Para avaliar a precisão da navegação na correção do comprimento do membro, Manzotti et al. compararam 48 artroplastias de quadril assistidas por navegação com um grupo de procedimentos realizados utilizando métodos de alinhamento manuais tradicionais. A restauração do comprimento do membro mostrou-se significativamente melhor no grupo assistido por computador. Dorr et al. relataram o uso da navegação para otimizar a restauração do desvio: o desvio foi restaurado dentro de 6 mm do quadril contralateral em 78 de 82 quadris.

A navegação assistida por computador parece eficaz na redução de aberrações no posicionamento do componente e pode ser benéfica na restauração ideal da mecânica do quadril. A questão desses avanços de precisão serem ou não traduzidos em melhorias nos resultados e na sobrevivência dos implantes ainda deve ser validada. O custo dos equipamentos, dos *softwares* e dos estudos de imagem necessários pode ser proibitivo para diversas instituições.

OSTEOTOMIA TROCANTÉRICA

Apesar da osteotomia do trocanter para exposição e refixação lateral destinada para o alongamento da alavanca do mecanismo abdutor ser parte integral do conceito de Charnley sobre a artroplastia total do quadril, a maioria dos procedimentos é atualmente realizada sem osteotomia. Os defensores da osteotomia acreditam que, além da oportunidade de avançar o trocanter lateral e distalmente durante a cirurgia, o deslocamento do quadril é mais fácil, a exposição do acetábulo é melhor, a preparação do canal femoral é menos complicada com menos perfurações indesejadas, o cimento pode ser inserido de maneira mais perfeita, e os componentes podem ser inseridos com mais facilidade e precisão. As desvantagens da osteotomia

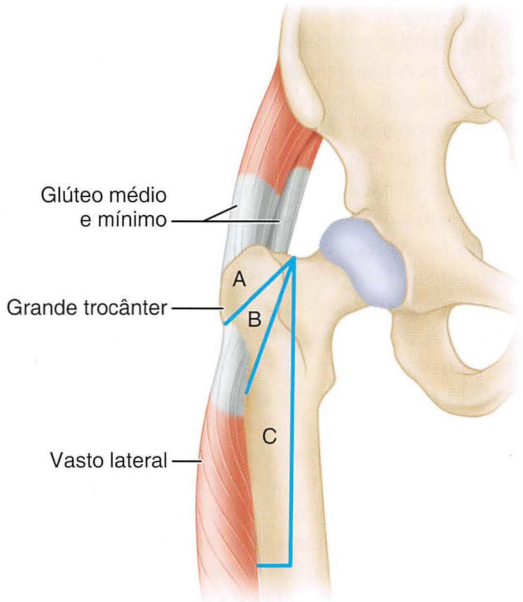

FIGURA 3-56 Tipos de osteotomia trocantérica e suas relações com as fixações musculares: osteotomia trocantérica-padrão com fixação apenas superior do abdutor (**A**); deslizamento trocantérico com os abdutores e o vasto lateral fixados ao fragmento trocantérico (**B**); osteotomia trocantérica estendida (**C**).

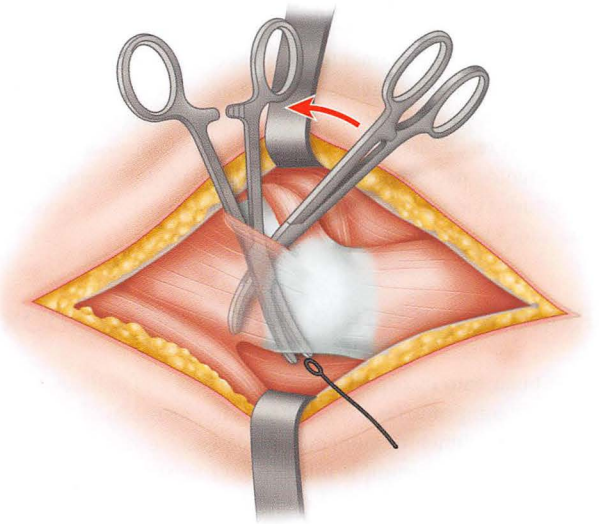

FIGURA 3-57 Uma pinça de pressão para vesícula biliar é inserida na articulação e empurrada pela cápsula posterior até a inserção do glúteo médio para segurar a serra Gigli (veja texto).

são um aumento na perda de sangue, uma maior incidência de formação de hematomas, um maior tempo de operação, dificuldades técnicas com a fixação do trocanter, pseudoartrose, ruptura de fios, bursite, maior dor no pós-operatório, e atraso na reabilitação.

Na maioria dos pacientes, pode ser obtida exposição adequada com as vias de acesso posterolateral, anterior, anterolateral ou lateral direta sem a osteotomia do trocanter. Enquanto a manutenção do trocanter em seu estado intacto possui muitas vantagens, a osteotomia pode ser necessária se a anatomia do quadril for acentuadamente distorcida, como ocorre em casos de anquilose ou fusão, protrusão grave dos acetábulos ou displasia de desenvolvimento com deslocamento alto do quadril. Ocasionalmente, a frouxidão residual da musculatura abdutora resulta em instabilidade do quadril, apesar da restauração adequada do comprimento e do *offset*. Nesse caso, a osteotomia trocantérica com refixação distal pode melhorar a estabilidade do quadril sem alongar excessivamente o membro. Em procedimentos de revisão, a osteotomia trocantérica facilita a exposição do fêmur e do acetábulo, podendo ser necessária para extrair o componente femoral sem risco excessivo de fraturas.

Três tipos básicos de osteotomias trocantéricas são atualmente utilizadas na artroplastia de quadril: (1) o tipo convencional ou padrão, (2) o chamado deslizamento trocantérico, e (3) a osteotomia trocantérica estendida (Fig. 3-56). Diversas modificações foram descritas para cada tipo. Os diferentes tipos são adequados para fins específicos e devem ser adaptados ao procedimento a ser realizado. Por fim, o método de fixação deve ser adaptado ao tipo de osteotomia.

A osteotomia trocantérica-padrão é indicada quando é necessária exposição extensiva do acetábulo para revisões complexas de componentes acetabulares, colocamento de dispositivos antiprotrusão ou grandes enxertos ósseos estruturais. A retração superior do trocanter maior e da musculatura abdutora proporciona melhor exposição do ílio com menos tensão no feixe neurovascular do glúteo superior do que seria normalmente alcançada com a técnica de deslizamento trocantérico. Quando a osteotomia trocantérica-padrão é realizada, o vasto lateral deve primeiramente ser solto subperiostealmente da face lateral do fêmur distal ao grande trocanter. A osteotomia pode ser realizada com uma serra elétrica ou com um osteótomo. O procedimento é iniciado distalmente ao tubérculo do vasto, e direcionado proximal e medialmente em um ângulo de aproximadamente 45 graus até a diáfise femoral. Ele não deve estender-se para o colo femoral e deve ser tomado cuidado especial para não lesionar o nervo ciático. De modo geral, deve ser removido um grande pedaço do osso com todas as fixações tendíneas do glúteo médio e do glúteo mínimo subjacente. As outras fixações de tecido mole, incluindo os rotadores externos curtos, são soltas conforme necessário para permitir a retração superior do fragmento trocantérico. A osteotomia também pode ser realizada com uma serra Gigli passada profunda aos músculos abdutores e direcionada lateralmente (Figs. 3-57 e 3-58). Charnley enfatizou a necessidade de manter a "faixa" da cápsula lateral intacta da parte superior do acetábulo à base do trocanter para tornar a refixação mais estável em relação ao puxamento das fibras musculares isoladas.

A tensão excessiva sobre o trocanter pelos abdutores pode ser atenuada pela manutenção das fixações de tecidos moles distais no trocanter. Glassman, Engh e Bobyn descreveram uma técnica de osteotomia que mantém uma bainha músculo-óssea intacta composta pelo glúteo médio, trocanter maior e vasto lateral. Essa técnica foi denominada *técnica do deslizamento trocantérico* (Fig. 3-59). Apesar das taxas de pseudoartrose para esse procedimento serem similares às taxas de outras técnicas, a migração superior de mais de 1 cm ocorreu em apenas 11% das pseudoartroses, e a incidência de insuficiência abdutora e claudicação foi significativamente menor do que em séries similares. Atualmente, utilizamos o deslizamento trocantérico em procedimentos primários e de revisão complexos em vez de em uma osteotomia-padrão. Nem a osteotomia-padrão nem o deslizamento trocantérico são ideais quando o leito para refixação foi comprometido, tal como quando o trocanter maior foi preenchido com cimento.

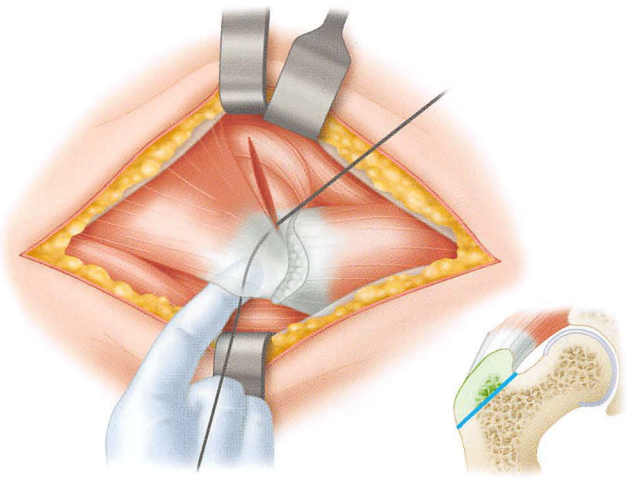

FIGURA 3-58 Antes da osteotomia do trocanter, um dedo é utilizado para garantir que a serra Gigli esteja suficientemente posterior e que o nervo ciático não esteja preso entre a serra e o osso. *Inserção*, A direção da osteotomia é primeiramente distal e então lateral ao trocanter solto proximalmente ao tubérculo abdutor.

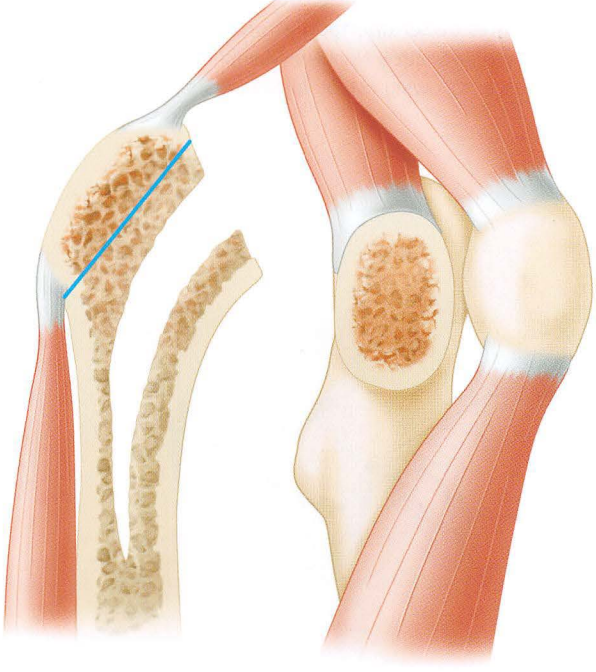

FIGURA 3-59 Deslizamento trocantérico descrito por Glassman, Engh e Bobyn. A osteotomia é orientada no plano sagital e inclui a origem do vasto lateral. (Redesenhado de Glassman AH, Engh CA, Bobyn JD: A technique of extensile exposure for total hip arthroplasty, *J Arthroplasty* 2:11, 1987.)

Mais recentemente, diversas técnicas de osteotomia trocantérica estendida foram introduzidas. Em sua essência, elas são osteotomias femorais proximais nas quais um segmento da cortical femoral lateral de comprimento variável é elevado em continuidade com o trocanter maior. Essas técnicas apresentam benefício para a remoção de implantes bem fixados em cirurgias de revisão e quando o leito ósseo para refixação de uma osteotomia-padrão foi comprometido. Como um grande segmento da cortical femoral lateral é removido e as técnicas de cimentação são inutilizadas, as osteotomias trocantéricas estendidas são usadas apenas quando é antecipada uma reconstrução femoral não cimentada (Técnica 3-5). Lakstein et al. descreveram uma técnica modificada na qual a cápsula posterior e os rotadores externos curtos permanecem intactos para reduzir o risco de deslocamento.

O braço de alavanca dos abdutores é estendido de acordo com a quantidade de posicionamento lateral ao trocanter osteotomizado. O quadril não deve ser abduzido mais de 10 a 15 graus durante a refixação do trocanter. Fazê-lo aplicaria estresse excessivo na fixação quando o quadril é abduzido, podendo ser seguido pela pseudoartrose do trocanter. A posição da refixação do grande trocanter afeta a taxa de consolidação. A redução anatômica ou uma pequena sobreposição distal do trocanter resultam em consolidação trocantérica dentro de 6 meses. A fixação do trocanter com inclinação superior e medial residual invariavelmente leva a retardo de consolidação ou pseudoartrose. Para que a união ocorra de modo confiável, deve ser aplicada compressão em toda a osteotomia. A fixação deve estabilizar o fragmento trocantérico quanto a deslocamentos verticais e anteriores. O deslocamento no plano anteroposterior ocorre quando o quadril recebe carga enquanto em flexão. As falhas de fixação são mais complexas do que os abdutores simplesmente puxarem o fragmento trocantérico superiormente. A osteotomia biplanar ou *chevron* apresenta maior resistência a deslocamentos anteroposteriores do que as osteotomias uniplanares. Tal osteotomia é útil em procedimentos primários complexos, mas não é prática para a maioria das revisões devido à perda de ossos necessários não apenas para a realização da osteotomia, mas também para seu reparo.

Diversas técnicas de fixação com fios metálicos utilizando dois, três ou quatro fios foram descritas, estando ilustradas nas Figuras 3-60 e 3-61. Fios nº 16, 18 ou 20 podem ser utilizados e, como o fio é mais maleável, é mais fácil de ser apertado, amarrado ou dobrado. Um apertador (estribo) de Kirschner ou um tensor de fio podem ser utilizados para apertar o fio. Fios de aço inoxidável, liga de cromo-cobalto ou liga de titânio podem ser utilizados dependendo do metal no componente femoral. Também estão disponíveis cabos de aço multifilamentares. As extremidades são puxadas por uma curta bainha metálica, a qual é selada após o cabo ser apertado. Deve ser tomado cuidado especial para não dobrar ou raspar o fio.

Em nossa experiência, as técnicas de fixação com fios não proporcionam fixação rígida e previsível ao trocanter. Foram relatadas taxas de pseudoartrose trocantérica de 25% na utilização das técnicas com fios. Com a tendência na direção de revisões femorais não cimentadas, as técnicas que necessitam da passagem intramedular de cabos e parafusos tornaram-se difíceis. Na maioria dos casos, preferimos dispositivos de fixação por cabos extramedulares (Figs. 3-62 e 3-63). Diversos novos dispositivos com ganchos proximais e uma placa de extensão também estão disponíveis (Fig. 3-64). Deve-se evitar que o quadril sustente todo o peso corporal por de 4 a 6 semanas caso a fixação não seja rígida. Quando a fixação é menos estável (isto é, com um pequeno pedaço de osso ou osso mole, dificuldade de mover o osso no fêmur, ou perda do leito ósseo para refixação do fragmento trocantérico), o quadril pode ser mantido em abdução por meio de imobilização por 6 semanas. (Consulte a seção sobre as complicações dos problemas de pseudoartrose e quebra de fios.)

Dall descreveu uma modificação da abordagem lateral direta que envolve a osteotomia da porção anterior do trocanter maior em vez da divisão da porção anterior da inserção do abdutor no trocanter. Head et al. utilizaram uma osteotomia similar em conjunto com

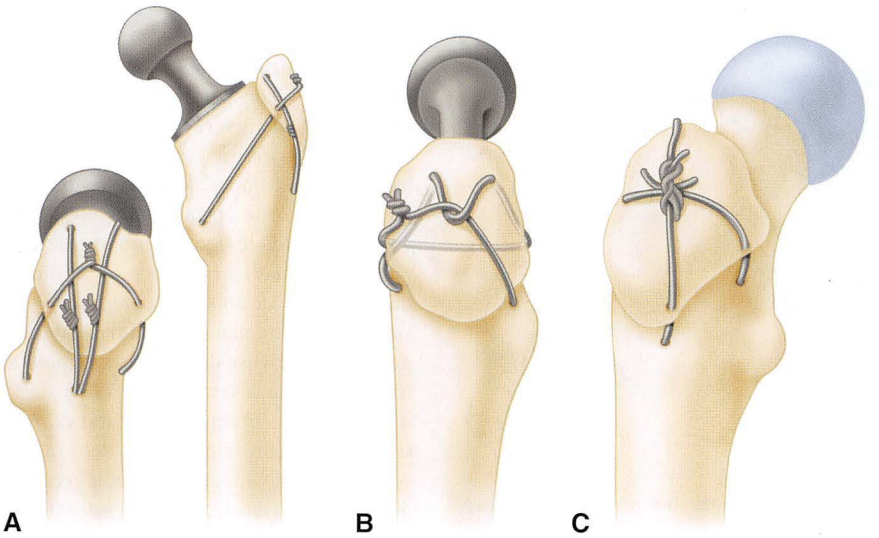

FIGURA 3-60 Fixação do trocanter por meio de fios metálicos. **A,** Dois fios verticais são inseridos em um orifício perfurado no córtex lateral abaixo do tubérculo abdutor. Eles emergem da superfície de corte do colo e um deles é inserido no trocanter osteotomizado. Dois fios metálicos verticais são apertados e torcidos, e o fio transverso que foi inserido no orifício do trocanter menor e nos dois orifícios no trocanter osteotomizado são apertados e torcidos. **B,** Técnica de um fio metálico de Coventry. Após o componente ser cimentado no fêmur, são perfurados dois orifícios anteroposteriores no fêmur, abaixo da superfície osteotomizada, e dois orifícios no trocanter osteotomizado. Uma extremidade do fio é inserida pelo arco lateral antes de ser apertado e torcido. **C,** Técnica de intertravamento oblíquo de cabos de Amstutz para substituição de superfície. (**A** modificado de Smith & Nephew, Memphis, TN; **B** e **C** redesenhados de Markolf KL, Hirschowitz DL, Amstutz HC: Mechanical stability of the greater trochanter following osteotomy and reattachment by wiring, *Clin Orthop Relat Res* 141:111, 1979.)

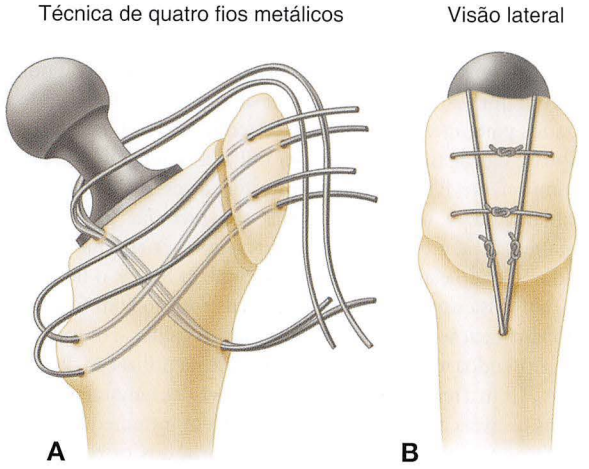

FIGURA 3-61 Técnica de quatro fios metáicos de Harris para refixação do trocanter. **A,** Dois fios verticais são inseridos pelo orifício perfurado na cortical lateral, saindo no sulco feito no colo femoral de modo que não interfiram com o assentamento do anel. Dois fios transversos são inseridos nos orifícios do trocanter menor e nos dois orifícios do trocanter maior osteotomizado. **B,** Dois fios transversos são amarrados sobre dois fios verticais amarrados. Pode-se utilizar um fio transverso em vez de dois. (Redesenhado de Harris WH: Revision surgery for failed, nonseptic total hip arthroplasty: the femoral side, *Clin Orthop Relat Res* 170:8, 1982.)

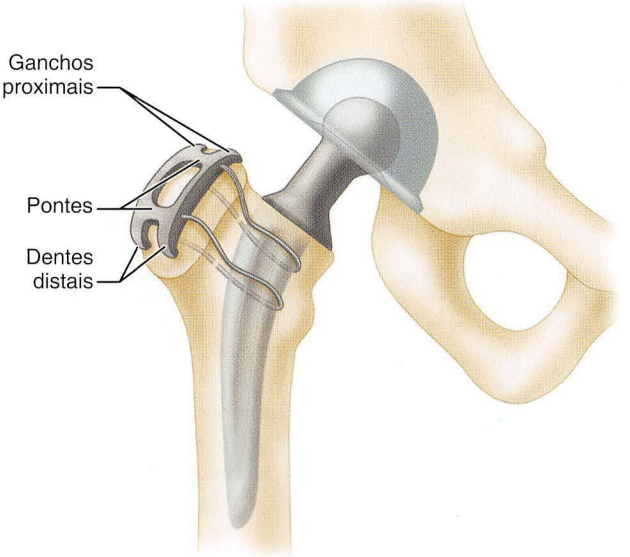

FIGURA 3-62 Dispositivo de fixação por cabos de Dall-Miles para refixação do trocanter. (Redesenhado de Dall DM, Miles AW: Reattachment of the greater trochanter: the use of the trochanter cable-grip system, *J Bone Joint Surg* 65B:55, 1983.)

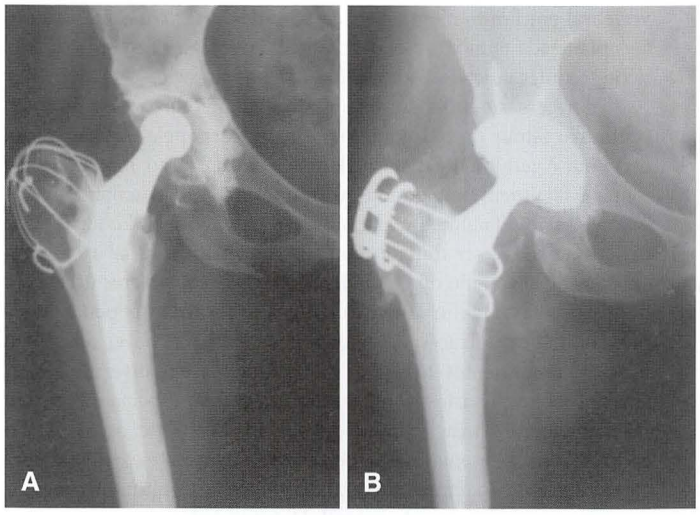

FIGURA 3-63 **A,** Quinze anos após a artroplastia total de quadril de Charnley, o afrouxamento acetabular e o desgaste são aparentes, mas não há evidências de afrouxamento femoral. **B,** A exposição para revisão acetabular foi melhorada pela osteotomia com deslizamento trocantérico, mantendo o componente femoral intacto. A refixação foi realizada com um dispositivo de fixação por fios metálicos (Dall-Miles). Os fios são completamente extramedulares e não violam o manto de cimento no fêmur. A consolidação foi completada em 3 meses.

FIGURA 3-64 Placa de fixação trocantérica Accord. O fragmento trocantérico é aprisionado por ganchos proximais. A placa de extensão é fixada ao fêmur com cabos de aço de cerclagem e pode ser utilizada para estabilizar osteotomias trocantéricas-padrão ou estendidas. (Cortesia de Smith & Nephew, Memphis, TN.)

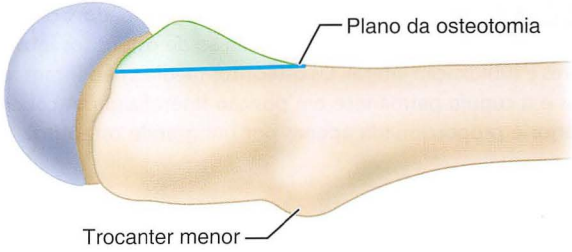

FIGURA 3-65 Osteotomia do trocanter anterior em via de acesso lateral direta (ver texto). (Redesenhado de Head WC, Mallory TH, Berklacich FM, et al: Extensile exposure of the hip for revision arthroplasty, *J Arthroplasty* 2:265, 1987.)

uma via de acesso lateral direta estendida para artroplastias de revisão (Fig. 3-65). Essa abordagem solta apenas o componente rotacional interno dos abdutores, mantendo intacta a porção abdutora do glúteo médio. A refixação do fragmento trocantérico anterior permite a consolidação óssea primária e é mais fácil do que a realização de reparos diretos do tendão abdutor ao osso.

PROBLEMAS CIRÚRGICOS RELATIVOS A DOENÇAS ESPECÍFICAS DO QUADRIL

Desde a década de 1970, foram acumuladas muitas informações sobre as diversas entidades para as quais foram realizadas artroplastias totais de quadril. Em alguns casos, as técnicas cirúrgicas rotineiras devem ser modificadas para atender as demandas de diversas condições. Por isso, as seguintes entidades são discutidas em sua relação com a artroplastia total de quadril. As cirurgias de revisão para artroplastias totais de quadril malsucedidas são discutidas em uma seção separada.

DOENÇAS ARTRÍTICAS

OSTEOARTRITE (ARTRITE HIPERTRÓFICA PRIMÁRIA OU SECUNDÁRIA, OU ARTRITE DEGENERATIVA)

A osteoartrite é a indicação mais comum para artroplastia total de quadril. Ela pode ser primária ou secundária a pressão femoroacetabular, a traumas prévios ou a doenças do quadril. Muitas vezes, a extremidade é levemente encurtada, apesar da discrepância poder ser superior a 1 cm se houver erosão ou deformação da cabeça femoral ou do acetábulo. O quadril frequentemente é flexionado, rodado externamente e aduzido, e há encurtamento aparente adicional do membro devido à deformidade. Menos comumente, o membro pode aparentar estar alongado devido a uma contratura de abdução fixa. A remoção dos osteófitos das margens anteriores e posteriores do acetábulo pode ser necessária para a luxação segura do quadril. O osso subcondral do acetábulo é espesso e duro, podendo ser necessária uma fresagem considerável para se obter uma superfície satisfatória para um crescimento ósseo desejado.

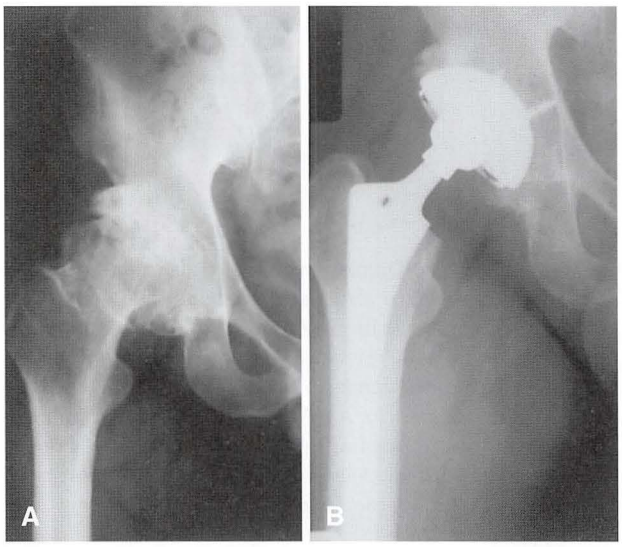

FIGURA 3-66 Aprofundamento inadequado do acetábulo. **A** e **B**, Artrite degenerativa com formação de osteófitos intra-articulares e subluxação lateral. Os osteófitos mediais não foram removidos e a cúpula permanece em posição lateralizada. A cobertura superior é proporcionada apenas por um grande osteófito.

Os osteófitos podem cobrir completamente o pulvinar e dificultar a localização da parede medial.

Caso a cabeça femoral tenha sido deslocada lateralmente, os osteófitos intra-articulares inferiores podem tornar o osso consideravelmente mais espesso, e pode haver a necessidade de aprofundamento do acetábulo para receber a cúpula (Fig. 3-66). Nesse caso, falhas na medialização do acetábulo podem deixar a parte superior da cúpula sem suporte ou suportada primariamente por osteófitos em vez de osso. Deve-se estar atento à cuidadosa remoção dos osteófitos acetabulares para evitar impactos, diminuições da amplitude de movimento e luxações. A osteotomia trocantérica geralmente é desnecessária, mas muitas vezes o trocanter maior está aumentado e deve ser removida alguma quantidade de osso de suas superfícies anterior e posterior para evitar impactos durante a rotação.

ARTRITE REUMATOIDE

A artroplastia total de quadril é indicada para aliviar a dor e aumentar os movimentos de pacientes com artrite reumatoide e outras doeças do colágeno, tais como artrite reumatoide juvenil crônica (doença de Still), artrite psoriática e lúpus eritomatoso, especialmente quando o envolvimento é bilateral. As artroplastias de joelho e de outras articulações podem ser necessárias. Geralmente, esses pacientes são deficientes e possuem diversos graus de dermatite, vasculite, fragilidade cutânea, osteopenia e musculatura frágil. Além disso, eles receberam ou recebem corticoesteroides e outros imunossupressores. Consequentemente, os riscos de fraturas e infecções durante a cirurgia são maiores. A cabeça femoral pode estar parcialmente ausente devido à erosão ou osteonecrose, e pode haver algum grau de protrusão acetabular.

A limitação dos movimentos da coluna cervical, das extremidades superiores e das articulações temporomandibulares complicam a anestesia, podendo ser necessária a utilização de técnicas com fibra óptica (broncoscopia flexível) para entubar o paciente de modo seguro. São aconselháveis no pré-operatório radiografias da coluna vertebral em flexão e em extensão para descartar subluxações caso seja planejada entubação endotraqueal. Podem ser necessários corticoesteroides adicionais no período pré-operatório.

É necessário um manuseio especial do membro de modo a não fraturar o fêmur ou o acetábulo, ou danificar a pele. A preparação do fêmur é geralmente mais fácil, pois o canal é largo, mas a cortical é fina e facilmente penetrada ou fraturada. Similarmente, o acetábulo é macio e facilmente alargado, e a parede medial é facilmente penetrada. Deve ser tomado cuidado para não fraturar a margem anterior do acetábulo ou o colo femoral com os retratores utilizados para alavancar o fêmur anteriormente. Uma grave osteopenia geralmente dificulta a fixação não cimentada, apesar de haver relatos do uso de componentes femorais e acetabulares em diversas séries. Podem ser necessários componentes menores, especialmente em pacientes com artrite reumatoide juvenil, visto que os ossos são geralmente subdesenvolvidos. Anteversão femoral excessiva e curvatura anterior do fêmur proximal também são comuns em pacientes com artrite reumatoide juvenil. Deformidades extremas podem necessitar de osteotomia femoral.

Quando são indicadas operações do quadril e do joelho, as opiniões variam em relação a qual articulação deve ser operada primeiro. A artroplastia total do joelho pode ser tecnicamente difícil na presença de uma articulação do quadril artrítica e acentuadamente rígida. Por outro lado, contraturas em grande flexão do joelho podem predispor o quadril a deslocamentos. Se o envolvimento for igual, a artroplastia do quadril provavelmente deve ser realizada primeiro.

A maioria dos pacientes com artrite reumatoide, incluindo os pacientes jovens, apresenta alívio de dor e aumento importante de mobilidade após a artroplastia total de quadril. As melhorias funcionais evidenciadas por avaliações de quadril podem ser limitadas, entretanto, por outras articulações envolvidas. Como os pacientes são relativamente inativos, eles não impõem demandas físicas sobre o quadril. Apesar da incidência de radiotransparências aos 10 anos ser alta, os pacientes continuam a funcionar bem com suas demandas reduzidas. Na maioria das séries, as radiotransparências e as demarcações são mais comuns no acetábulo do que no fêmur para fixações cimentadas e não cimentadas.

OSTEONECROSE

O diagnóstico e o tratamento da osteonecrose da cabeça femoral ainda continuam sendo um desafio. Em alguns casos, a causa da osteonecrose pode ser identificada como estando associada com alcoolismo, corticoesteroides, transplantes renais, doença de caisson e diversas outras doenças (a anemia falciforme e a doença de Gaucher são discutidas separadamente). Em diversos pacientes com osteonecrose da cabeça femoral, não foram identificadas doenças e, nesses pacientes, a osteonecrose é classificada como idiopática. Pacientes com osteonecrose atraumática podem possuir doenças bilaterais do quadril e geralmente apresentam evidências radiográficas ou por ressonância magnética de envolvimento bilateral.

No denominado grupo idiopático e em pacientes com osteonecrose relacionada a corticoesteroides sem colapso subcondral ou alterações artríticas significativas do quadril (estágios I e II), os sintomas podem ser aliviados por descompressão, conforme defendido por Hungerford, por enxertos fibulares vascularizados ou por osteotomia em valgo com ou sem enxertos ósseos (Cap. 6). A fusão do quadril não é recomendada, pois o envolvimento geralmente é bilateral. A artroplastia de recapeamento de

superfície ("*resurfacing*") é recomendada apenas se o segmento avascular constituir um pequeno segmento da cabeça femoral (geralmente < 50%). O recapeamento de superfície apenas da cabeça femoral é uma opção como procedimento interino caso o acetábulo esteja normal.

Muitos desses pacientes possuem de 24 a 45 anos de idade e os procedimentos totais de quadril não se mostraram tão satisfatórios nesse grupo quanto em pacientes mais velhos ou com osteoartrite. Há diversos relatos de resultados insatisfatórios em pacientes operados na primeira geração de procedimentos cimentados, mas os resultados podem ser mais favoráveis com a melhoria dos métodos, materiais e desenhos. Resultados melhores foram relatados com o uso de cabeças de cerâmica alumina com polietileno altamente reticulado ("*crosslinked*"). Em um acompanhamento de, em média, 8,5 anos, o desgaste foi baixo e não houve osteólise ou afrouxamento asséptico no quadril. O uso dessas superfícies de rolamentos avançadas parece ser particularmente útil nessa população jovem.

Com osteonecrose, a cápsula e a proliferação de tecido sinovial geralmente são hiperêmicos, e pode ocorrer uma hemorragia considerável quando este último penetra na cápsula. Geralmente, há uma grande efusão sinovial e pode haver suspeita de infecção, apesar de incomum. Caso o enxerto ósseo cortical da cabeça femoral tenha sido realizado anteriormente, como, por exemplo, um enxerto fibular vascularizado, deve-se prestar atenção à remoção completa da porção intramedular do enxerto. Fresas e raspas convencionais não são eficazes nesse sentido. Fehrle et al. descobriram que componentes femorais subdimencionados e com colocação em varo eram comuns devido à remoção inadequada do enxerto, especialmente na fossa trocantérica. Eles recomendaram a remoção dos resquícios de enxertos com uma fresa de alta velocidade e a utilização de radiografias durante a operação com a raspa em posição para assegurar a retirada adequada do enxerto e um bom encaixe femoral.

PROTRUSÕES ACETABULARES

As protrusões intrapélvicas dos acetábulos podem ser primárias ou secundárias. A forma primária, ou artrocatadese (pelve de Otto), envolve ambos os lados do quadril e ocorre mais frequentemente em mulheres mais jovens, causando dores e limitações de movimento em idades relativamenete menores (Fig. 3-67). A forma secundária pode ser causada por migração de uma endoprótese, artrite séptica ou fratura prévia do acetábulo. Ela pode estar presente bilateralmente na doença de Paget, na aracnoidactilia (síndrome de Marfan), na artrite reumatoide, na espondilite anquilosante e na osteomalácia. O sinal radiográfico da protrusão acetabular é a migração medial da cabeça femoral além da linha ilioisquiática (Kohler). A deformidade pode progredir até que o trocanter maior pressione a lateral da pelve. Frequentemente, há também uma deformidade em varo do colo femoral.

Os princípios da reconstrução de uma deformidade de protrusão são os seguintes: (1) o centro do quadril deve ser colocado em posição anatômica para restaurar a biomecânica correta da articulação, (2) a borda periférica intacta do acetábulo deve ser utilizada para suportar o componente acetabular, e (3) defeitos cavitários e segmentares restantes na parede medial devem ser reconstruídos, preferencialmente por enxertos ósseos (Fig. 3-68). A determinação da localização anatômica do centro rotacional do quadril e do grau de migração causado pela protrusão progressiva pode ser difícil. Variações na flexão e na rotação da pelve podem distorcer as

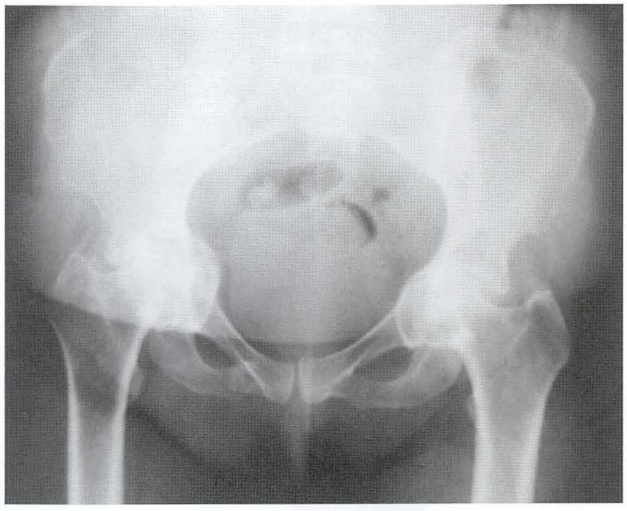

FIGURA 3-67 Protrusão acetabular primária. Pelve de Otto em mulher de 52 anos. A caveça femoral migrou medialmente à linha ilioisquiática (linha de Kohler). O movimento do quadril está gravemente limitado.

medições radiográficas. Ranawat, Dorr e Inglis propuseram um método para determinar o centro de rotação do quadril por meio das relações radiográficas da linhas Kohler e Shenthon e da altura da pelve. Apesar do método ser útil para medições radiográficas, ele ajuda na correção do centro de rotação do quadril para sua posição anatômica durante a cirurgia. Geralmente, a relação entre a cúpula protética e a borda acetabular restante, bem como a medição dos defeitos ósseos mediais e superiores restantes em comparação com as medições pré-operatórias, podem ajudar a mover o centro do quadril para uma posição mais lateral e inferior. A adequação da correção da deformidade está relacionada à sobrevivência a longo prazo da prótese (Fig. 3-69).

Geralmente, devido à migração medial do fêmur, o nervo ciático está mais próximo da articulação do que o normal e, consequentemente, ele deve ser identificado mais cedo durante a operação e devidamente protegido. Ocasionalmente, a osteotomia trocantérica pode ser necessária para obter exposição. A luxação do quadril pode ser extremamente difícil e a remoção de uma pequena porção saliente da parede acetabular posterior pode facilitá-la. Nos casos graves, a cabeça femoral fica presa dentro do acetábulo e o deslocamento é impossível. Nesse caso, o colo femoral deve ser osteotomizado *in situ* no ângulo adequado. É necessário soltar consideravelmente a cápsula para mover a epífise femoral para fora da incisão. A cabeça femoral é removida do acetábulo com um instrumento helicoidal ou um pino rosqueado. Caso ela esteja firme no acetábulo, deve ser seccionada e removida em pedaços. A parede medial do acetábulo é geralmente fina, podendo ser parcialmente membranosa, e não deve ser penetrada. O fresamento medial é desnecessário. Em vez disso, a cartilagem e os tecidos moles são removidos com uma cureta. O assoalho esclerótico e liso é transformado em áspero utilizando-se uma cureta ou osteótomo, mas com cuidado para evitar a penetração pélvica.

A borda periférica do acetábulo está intacta quando ocorrem deformidades de protrusão. Pode-se confiar nessa borda para proporcionar estabilidade para cúpulas não cimentadas, mas ela deve ser preparada cuidadosamente. Quando a cabeça femoral está em protrusão para dentro da pelve, uma deformidade em forma de

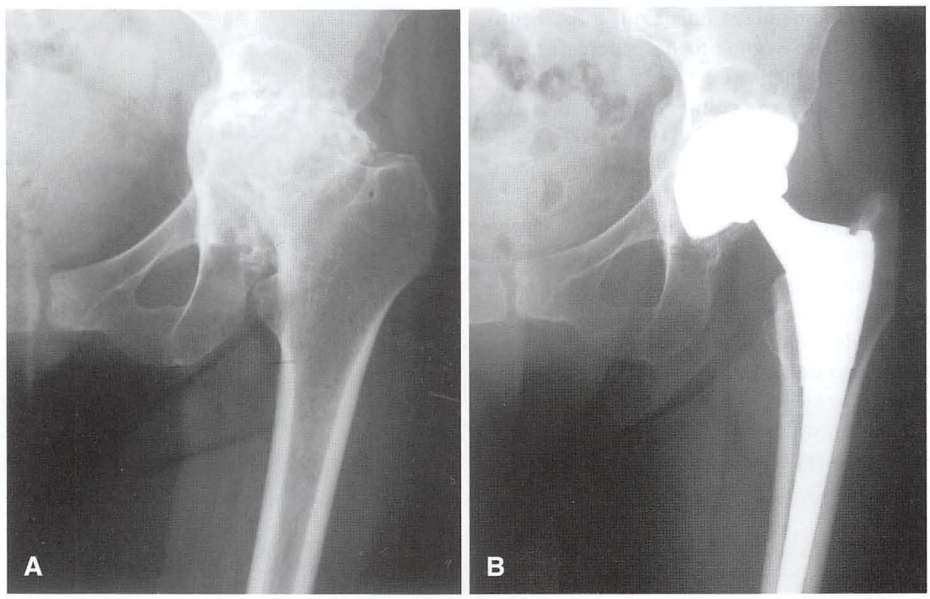

FIGURA 3-68 Reconstrução para deformidade de protrusão acetabular. **A,** Protrusão em uma mulher de 52 anos de idade com lúpus. **B,** Após artroplastia total de quadril. O centro de rotação do quadril foi restabelecido para uma posição mais lateral e inferior. O componente acetabular grande permitiu a fixação sem a necessidade de parafusos e os *deficits* mediais foram enxertados com osso esponjoso da cabeça femoral, apresentando incorporação excelente. A resecção baixa do colo e a haste com *offset* alto ajudaram a evitar que o membro fosse alongado em demasia.

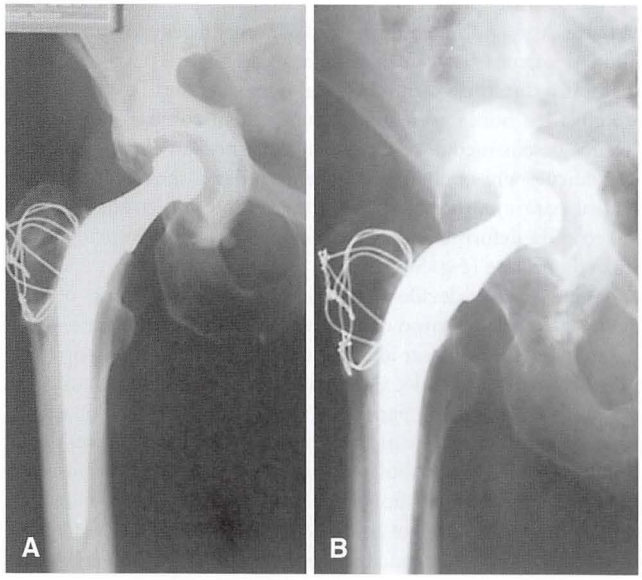

FIGURA 3-69 Reconstrução incompleta de protrusão. **A,** Logo após a cirurgia. O centro rotacional do quadril permanece em posição superior e medial. A parede medial foi perfurada. **B,** Progressão da deformidade com afrouxamento da cúpula e destruição da parede medial.

ampulheta é criada e as paredes da periferia do acetábulo divergem (Fig. 3-70A). Se apenas a periferia do acetábulo for alargada, as paredes podem convergir. O componente acetabular é estabilizado na borda modificada e não se pode confiar na parede medial fina ou deficiente para evitar uma deformidade recorrente. O preparo com fresa é iniciado com a maior fresa que se encaixar confortavelmente na abertura do acetábulo. A fresa é inserida apenas até estar nivelado à borda, não sendo fresada a parede medial. Fresas acetabulares progressivamente maiores são inseridas do mesmo modo até que seja criada uma borda convergente larga o bastante para suportar o componente acetabular (Fig. 3-70B). As paredes anteriores e posteriores são palpadas frequentemente durante o alargamento para evitar remoção excessiva de osso ou a criação de defeitos segmentares completos nas paredes anteriores ou posteriores. Qualquer *deficit* segmentar ou cavitário remanescente medialmente deve ser enxertado com osso particularmente esponjoso, laminado *(wafers)* ou enxerto sólido da cabeça femoral, sendo impactado utilizando-se a última fresa girando-a algumas voltas na direção inversa. Componentes de 1 a 2 mm maiores do que o tamanho da fresa final melhoram a estabilidade na borda preparada (Fig. 3-70C).

Sloof et al. popularizaram a técnica de enxerto impactado do acetábulo para correção de protrusão associada à artrite reumatoide e procedimentos de revisão. Enxertos esponjosos picados medindo de 0,5 a 1 cm são impactados contra os defeitos acetabulares mediais, sendo colocado um pedaço de malha sobre o enxerto. Um componente acetabular convencional é então cimentado a essa estrutura. A carga sustentada pelo quadril é retardada por 3 meses. Em uma série de 36 quadris com protrusão causada por artrite reumatoide, Sloof et al. relataram uma taxa de sobrevivência de 90% após 12 anos utilizando-se a técnica de enxerto impactado. Apesar da técnica não ser amplamente utilizada, a abordagem de Sloof foi adaptada para utilização em procedimentos de revisão femoral, obtendo ampla aceitação (consulte discussão adiante sobre enxerto impactado do fêmur).

A correção cirúrgica do acetábulo em protrusão geralmente envolve o alongamento significativo do membro. Os pacientes com deformidade bilateral devem ser alertados sobre isso antes da cirurgia. O alongamento ocorre em ambos os lados da articulação, o centro de rotação do acetábulo é trazido para uma posição mais inferior e lateral enquanto a parte femoral é alongada devido à

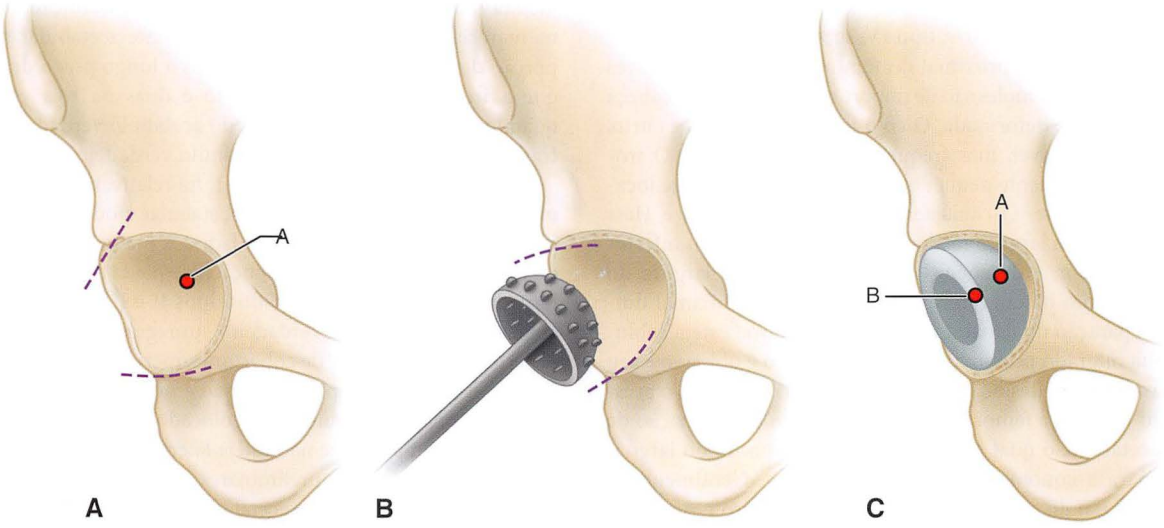

FIGURA 3-70 Inserção do componente acetabular para protrusão. **A,** As periferias das paredes acetabulares são divergentes, e o centro de rotação do quadril está deslocado superior e medialmente. **B,** O alargamento periférico cria uma nova borda com paredes convergentes. **C,** O componente implantado está estável na borda preparada. O centro rotacional do quadril mudou do ponto A para o ponto B, estando agora em uma posição mais anatômica.

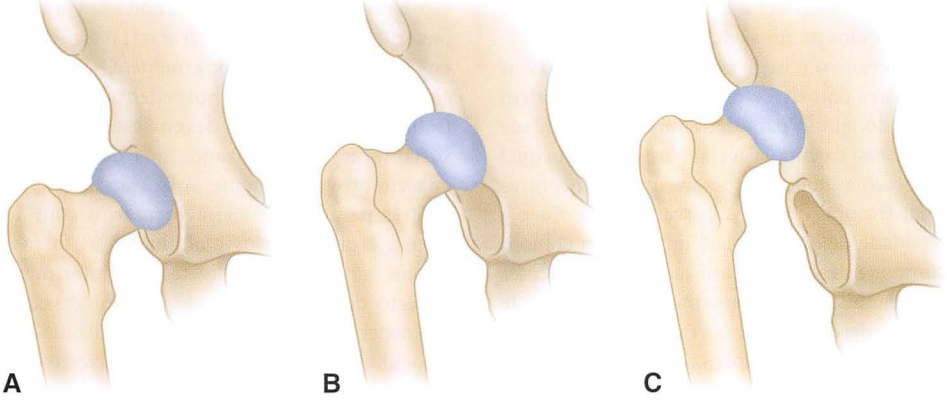

FIGURA 3-71 Subluxação ou deslocamento em doença displástica do quadril (DDQ). **A,** Quadril displástico com defeito na área superior do acetábulo. **B,** Deslocamento congênito intermediário com falso acetábulo acima do acetábulo verdadeiro, geralmente com um sulco raso conectando-os. **C,** Luxação alta do quadril, com algum osso reativo na lateral do ílio, onde há impacto com a cortical.

deformidade em varo prévia do colo. Descobrimos que uma ressecção do colo femoral em um nível baixo em conjunto com um componente femoral com melhora no desvio (Fig. 3-17) é útil na minimização do alongamento do membro e na manutenção de estabilidade articular adequada (Fig. 3-68).

DISPLASIA DO DESENVOLVIMENTO DO QUADRIL

Na cirurgia para displasia do desenvolvimento do quadril, a seleção adequada dos pacientes é crucial. Devem ser consideradas osteotomias pélvicas ou periacetabulares para pacientes mais jovens com espaço cartilaginoso presente nas imagens radiográficas. A artroplastia total do quadril é geralmente necessária para os pacientes com artrite sintomática secundária à displasia.

A complexidade da reconstrução é influenciada pelo grau de anormalidade anatômica (Fig. 3-71). A classificação de Crowe et al. foi utilizada para descrever o grau da displasia, sendo baseada na magnitude da migração femoral proximal em relação ao acetábulo, que é medida em radiografias anteroposteriores da pelve. A migração é calculada pela distância vertical entre a linha que passa no meio da "gota de lágrima" do quadril e a junção medial entre cabeça-colo do quadril envolvido. O grau de subluxação é a razão entre essa distância e o diâmetro vertical da cabeça femoral oposta. Caso a distância da junção medial entre cabeça e colo até a linha seja metade do diâmetro vertical da cabeça femoral oposta, o grau de subluxação é de 50%. Em pacientes que também apresentam deformidade na cabeça femoral oposta, o diâmetro vertical da cabeça femoral é estimado como sendo de 20% da altura de toda a pelve, medida do topo da crista ilíaca à parte inferior das tuberosidades isquiais. Quadris displásticos são classificados de acordo

com o grau de subluxação: tipo I, menos de 50%; tipo II, de 50% a 75%; tipo III, de 75% a 100%; tipo IV, superior a 100%.

Além da migração proximal do fêmur, deformidades graves dos ossos e dos tecidos moles são de importância cirúrgica. A cabeça femoral é pequena e deformada. O colo femoral é estreito e curto, com anteversão variável, mas frequentemente acentuada. O trocanter maior é geralmente pequeno, estando frequentemente localizado posteriormente. O canal femoral é estreito. Dunn e Hess descobriram que sua largura média, em uma posição 2 cm inferior ao trocanter menor, é de apenas 1,5 cm. A pequena largura do fêmur e o aumento da curvatura anterior do terço proximal dificultam a preparação do canal. Caso a cabeça femoral esteja subluxada e tenha migrado proximalmente, o acetábulo é oblongo e seu teto está erodido. Em deslocamentos altos e intermediários, o pressionamento da cabeça femoral sobre o ílio estimula a formação de um falso acetábulo, o qual geralmente não é profundo ou largo o suficiente para a contenção da concha protética. Geralmente, o osso mais espesso disponível é o acetábulo verdadeiro e, se possível, a cúpula deve ser ali implantada (Fig. 3-72).

Os músculos abdutores são geralmente subdesenvolvidos e orientados mais transversalmente do que o normal. Os adutores, o psoas, o jarrete (isqueotibiais) e o reto femoral geralmente são mais curtos. A cápsula é alongada e engrossada. Pode ser necessário realizar capsulectomia e tenotomia do psoas, reto femoral e adutores para corrigir a deformidade. O nervo ciático não se apresenta em seu comprimento normal e é suscetível a estiramentos quando as deformidades ósseas e de tecidos moles são corrigidas.

Antes da cirurgia, devem ser meticulosamente avaliadas as radiografias anteroposteriores da pelve e do fêmur proximal, além de uma radiografia lateral do fêmur, para determinar a quantidade de osso disponível para fixação da cúpula acetabular, o nível no qual ela deve ser fixada, os problemas que serão possivelmente encontrados no preparo do canal femoral devido à curvatura anterior e à largura estreita, a necessidade de osteotomia femoral, bem como o tamanho e o tipo de componentes a serem utilizados. Em pacientes com deslocamentos unilaterais, o alongamento da extremidade afetada durante a cirurgia é desejável para corrigir parte ou toda a discrepância nos comprimentos dos membros. Não devem ser planejados mais de 3 ou 4 cm de alongamento. Geralmente, o alongamento da perna é balanceado em algum grau pela necessidade de encurtamento do fêmur para a colocação da cabeça femoral no acetábulo verdadeiro.

Acetábulos displásticos rasos podem necessitar de componentes acetabulares muito pequenos (≤ 40 mm). Implantes desse tamanho não são geralmente parte dos conjuntos-padrão de implantes e provavelmente deverão ser solicitados previamente. Deve ser utilizada uma cabeça femoral de 22 mm, pois pode ser difícil manter uma espessura adequada de polietileno quando são utilizadas cabeças maiores em conjunto com cúpulas pequenas. Charnley e Feagin alertaram que não mais de 5 mm da cúpula devem protrudir-se além do osso. Se possível, toda a cúpula deve estar confinada no osso e a parede medial do acetábulo deve permanecer intacta. Foram propostas fraturas intencionais da parede medial realizadas de modo a obter-se cobertura lateral, mas não se trata de uma técnica universalmente aceita.

A maioria dos autores recomenda a colocação do componente acetabular no acetábulo verdadeiro (Fig. 3-72) em vez de manter o centro de rotação em uma posição deslocada superiormente com a cúpula no acetábulo falso (Fig. 3-73). Essa localização medial e inferior diminui as forças de contato da articulação em comparação com a posição deslocada superior e lateralmente do acetábulo falso. Além disso, a colocação no acetábulo verdadeiro facilita o alongamento do membro, melhora a função abdutora e, na maioria dos casos, coloca o componente acetabular na melhor porção de osso disponível. Os estudos a longo prazo descobriram que a frequência de afrouxamento é duas ou três vezes maior quando a cúpula é colocada fora do acetábulo verdadeiro em contraste com sua colocação no acetábulo verdadeiro.

Com quadris Crowe do tipo I, há relativamente pouca deformidade óssea e o componente acetabular pode ser colocado no acetábulo verdadeiro sem dificuldades. A medialização do assoalho do acetábulo proporciona contenção adequada para um componente-padrão. Em quadris Crowe dos tipos II e III, quando a cúpula é colocada no acetábulo verdadeiro, um grande *deficit* segmentar superior mantém a falta de cobertura superior do componente (Fig. 3-74). Na maioria dos pacientes, não é necessário realizar enxertos se o componente acetabular for colocado em uma posição ligeiramente alta, contanto que não esteja lateralizado.

Apesar dos relatos preliminares de enxertos acetabulares afirmarem que o afrouxamento acetabular ocorre em até 47% dos casos, outros relatos de enxertos acetabulares em displasias do desenvolvimento do quadril mostraram-se mais positivos, com afrouxamento em aproximadamente 15%.

A técnica é o fator mais importante na obtenção de sucesso com enxertos ósseos acetabulares. Toda a cartilagem e os tecidos moles são removidos das áreas de contato entre o osso doador e o osso hospedeiro. O enxerto é preparado com uma serra oscilante e o leito acetabular é preparado com uma cureta. O encaixe do enxerto ao hospedeiro é crucial. A cabeça é colocada no defeito em sua posição mais congruente. O enxerto deve ser posicionado sob um apoio do osso hospedeiro capaz de suportar o peso e as trabéculas do enxerto devem estar alinhadas com as forças de sustentação. São utilizados fios de Kirschner lisos para fixar o enxerto provisoriamente. A fixação definitiva é realizada com dois ou três parafusos interfragmentários com arruelas. Os parafusos devem estar paralelos e alinhados às forças de sustentação. Eles devem ser inseridos com técnica interfragmentar cuidadosa e o enxerto deve ser perfurado, caso necessário, para permiti-la. A moldagem inicial do enxerto é realizada com uma fresa de alta velocidade. A moldagem final do enxerto e do acetábulo remanescente é realizada com fresas hemisféricas. Deve-se tomar cuidado durante o alargamento para evitar pressão demasiada sobre o enxerto. Por essa razão, preferimos preparar e alargar o enxerto antes da fixação definitiva com parafusos (Fig. 3-75). Desse modo, as localizações finais dos parafusos são selecionadas após o enxerto estar preparado, não sendo comprometidas durante a fresagem. A moldagem final da margem lateral do enxerto também pode ser realizada nesse ponto com um componente acetabular de teste colocado em posição antes da fixação final com parafusos. Caso uma porção do enxerto esteja proeminente além da margem lateral da cúpula, essa parte que não é pressionada provavelmente será reabsorvida com o tempo (Fig. 3-76).

A taxa de consolidação e reabsorção, bem como a viabilidade a longo prazo dos enxertos acetabulares, são motivos de preocupação. Sanzén et al. relataram não haver incorporação de enxertos ósseos corticais. A reabsorção limitada da face lateral do enxerto ocorreu em 20 de 32 quadris, mas a reabsorção envolvendo o osso que sustentava a cúpula ocorreu em apenas três quadris (Fig. 3-76). A verificação por radioisótopos (cintilografia) não mostrou correlação entre reabsorção óssea, pseudoartrose ou perda da estrutura óssea. Na maioria dos casos relatados de afrouxamento acetabular após grande quantidadade de enxerto ósseo no acetábulo, este enxerto apresentou-se viável e a revisão foi realizada sem necessidade de realizar enxertos adicionais.

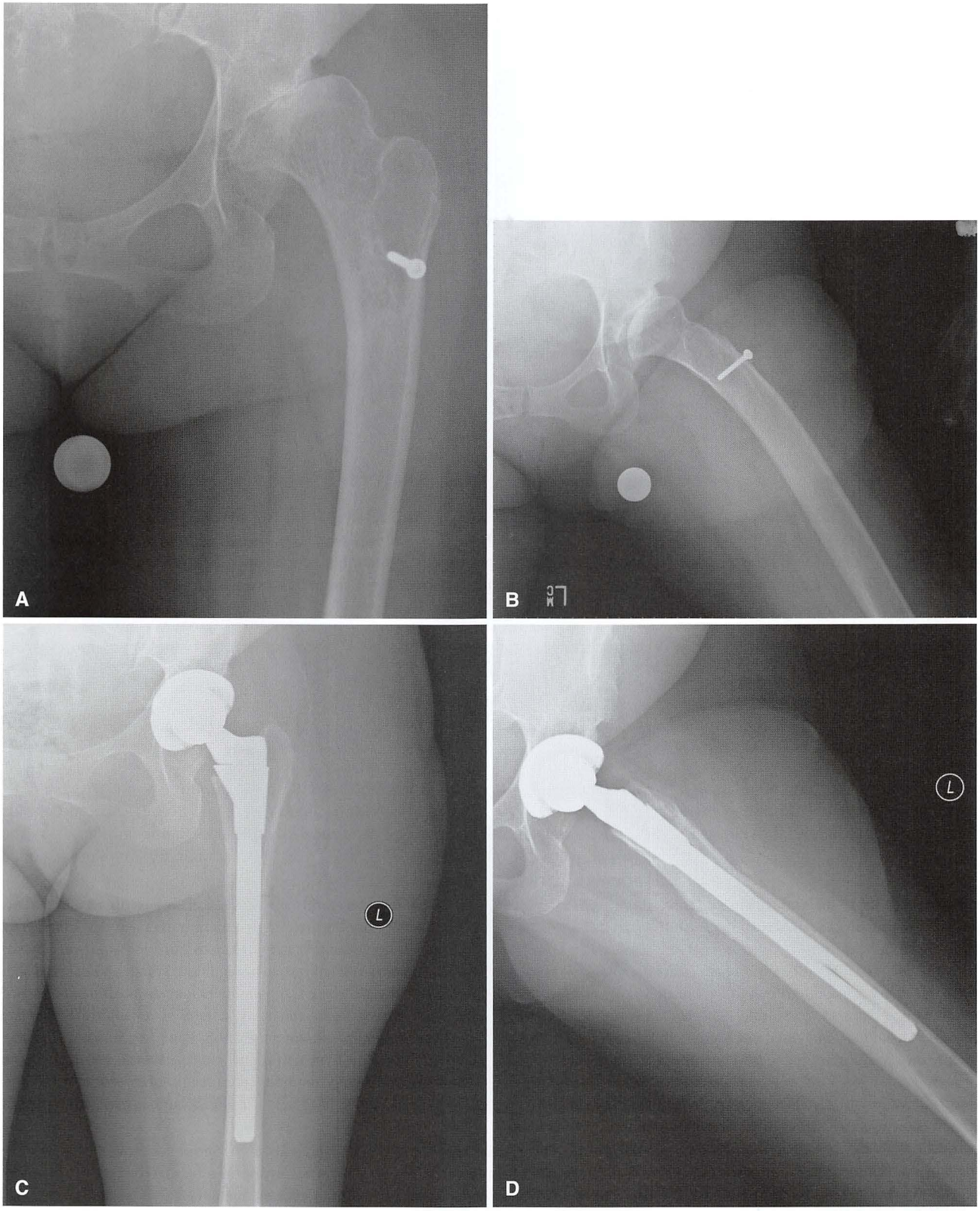

FIGURA 3-72 Displasia de desenvolvimento. **A** e **B,** Mulher de 32 anos de idade com osteotemias femorais e acetabulares prévias. Há displasia residual Crowe do tipo 1. O fêmur possui anteversão excessiva com curvatura anterior e retenção de materiais. **C** e **D,** Componente acetabular pequeno colocado no nível do acetábulo verdadeiro. Foi necessária osteotomia femoral para corrigir deformidades angulares e rotacionais.

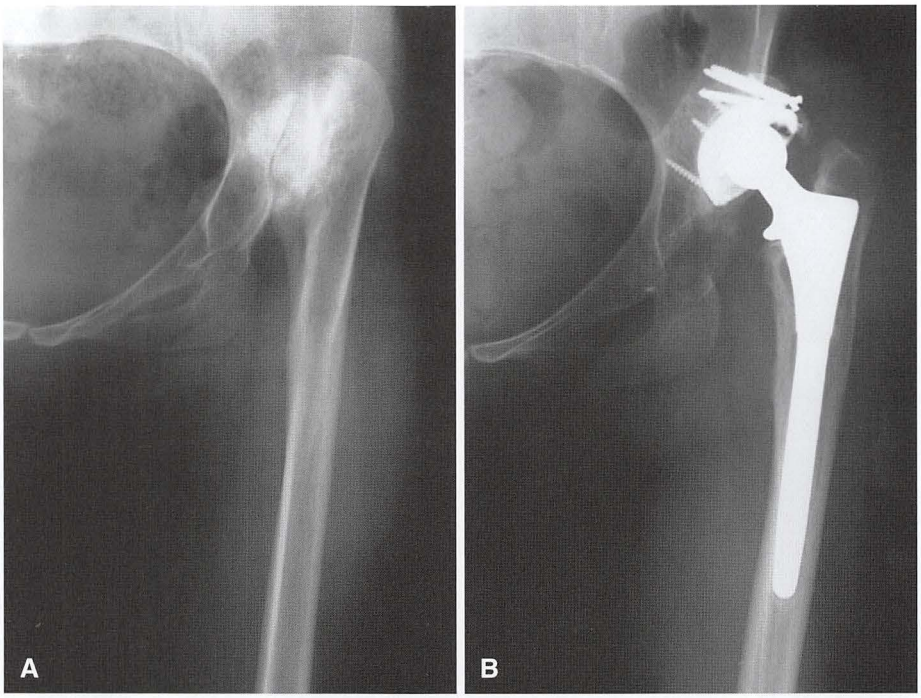

FIGURA 3-73 Colocação da cúpula no acetábulo falso. **A,** Deslocamento em uma mulher com 35 anos de idade. **B,** A cúpula foi implantada no acetábulo falso com um centro de rotação mais alto. O membro permanece 4 cm mais curto e a função abdutora é ruim.

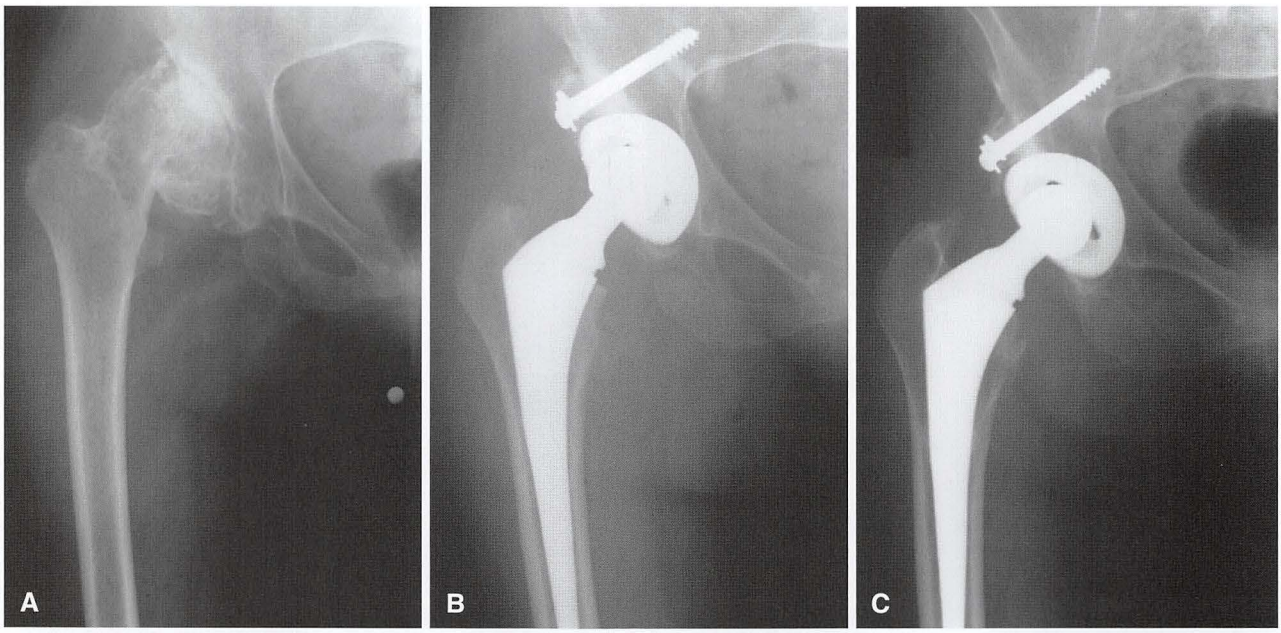

FIGURA 3-74 Enxerto do defeito segmentar superior do acetábulo com parte da cabeça femoral. **A,** Sequela da displasia em mulher de 54 anos de idade. **B,** Soquete não cimentado colocado no acetábulo verdadeiro. O enxerto autógeno é fixado com parafusos e cobre cerca de 30% do implante. **C,** Após 5 anos, o enxerto apresenta-se consolidado e a cúpula está estável.

Não há potencial para crescimento ósseo invasivo a partir dos enxertos acetabulares maciços. Ainda deve ser determinado o percentual do componente implantado que deve estar em contato com osso hospedeiro viável de modo a obter estabilidade no longo prazo. Esse problema e a falha de grandes enxertos levaram Harris a defender a colocação de um componente acetabular pequeno e poroso em posição deslocada superiormente. Deslocamentos superiores e superomediais isolados resultam apenas em um aumento limitado das forças de contato. Na reconstrução de um quadril com o centro alto do quadril ("*high hip center*"), uma maior quantidade da superfície porosa pode ser colocada contra osso hospedeiro viável. Quando uma cúpula pequena é colocada em posição superior e

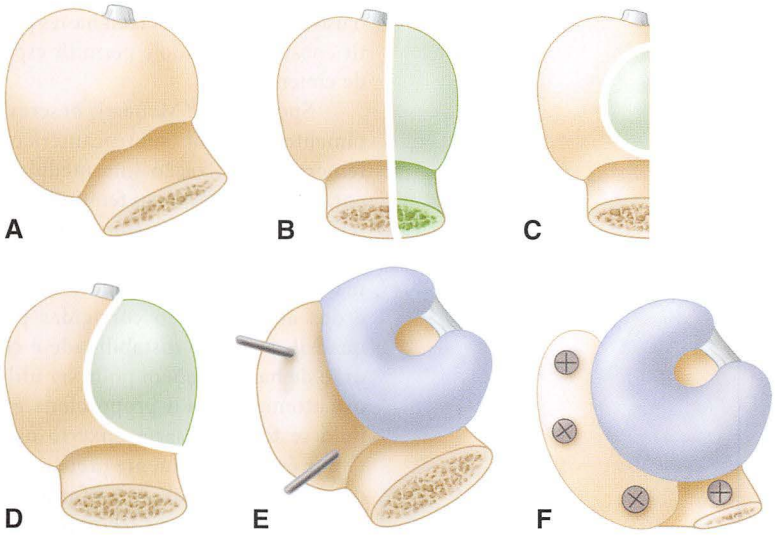

FIGURA 3-75 Enxerto ósseo, face superior e posterior do acetábulo. Cabeça femoral grande com algum colo (**A**) cortada no plano coronal (**B**) de modo que a parte superior seja um pouco mais que metade da cabeça. **C,** Pedaço ósseo elíptico de espessura completa cortado com uma serra oscilante. Essa superfície côncava do enxerto é colocada sobre a superfície convexa da pelve acima e posterior do acetábulo. **D,** O enxerto é rotacionado 90 graus e outro corte elíptico é feito, sendo ligeiramente menor do que o diâmetro do acetábulo. São necessários diversos ajustes para que o encaixe apresente contato máximo com o osso subjacente. **E,** O enxerto é fixado temporariamente ao osso subjacente com dois fios de Kirschner. **F,** Quatro parafusos fixam o enxerto à pelve. São utilizadas brocas de alta velocidade e raspas para o acabamento final do enxerto.

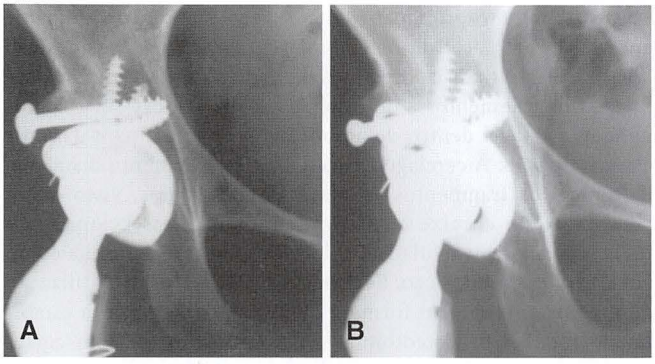

FIGURA 3-76 Reabsorção de enxerto ósseo autólogo. **A,** Após artroplastia total do quadril com enxerto autólogo da cabeça femoral para defeitos segmentares superiores e posteriores. O enxerto apresenta união após 6 meses. Parte do enxerto projeta-se além da margem do componente. **B,** Dois anos após a cirurgia, a parte lateral não pressionada do enxerto foi reabsorvida. Note a migração medial das arruelas. A função é excelente, o componente acetabular não apresenta sinal de migração e não houve reabsorção do enxerto que sustenta a cúpula.

medial, entretanto, o impacto femoropélvico e a instabilidade tornam-se problemas. A ressecção de uma grande quantidade de osso da coluna anterior adjacente ao ramo púbico superior e do ísquio é geralmente necessária para permitir o movimento e reduzir o risco de luxação.

Com um deslocamento superior, como em Crowe do tipo IV, o acetábulo é hipoplástico, mas sua borda superior não foi erodida pela cabeça femoral. Geralmente, a reconstrução pode ser realizada com componentes acetabulares convencionais e muito pequenos colocados dentro do acetábulo verdadeiro sem enxerto ósseo estrutural. Quando o quadril é inicialmente exposto, a cabeça femoral está deslocada do acetábulo falso e o local do acetábulo verdadeiro pode não estar imediatamente aparente. Uma borda óssea geralmente separa o acetábulo verdadeiro do falso, devendo ser utilizada como referência para a realização de uma dissecção inferior. O ligamento acetabular transverso pode ser localizado ao longo da fossa cotiloide, retendo alguma gordura atrófica do pulvinar. Um afastador colocado inferiormente ao ligamento transverso e no forame obturador garante que a dissecção seja realizada distante o suficiente para colocar o componente no acetábulo verdadeiro. O fundo do acetábulo geralmente pode ser enganoso, pois este pode estar preenchido com osso. A remoção do pulvinar expõe o fundo da fossa cotiloide e a parede medial do acetábulo, permitindo que o cirurgião determine o grau de medialização que pode ser alcançado com segurança durante a fresagem. Caso a fossa cotiloide não esteja aparente, pode ser perfurado um orifício para utilização de um medidor de profundidade de modo que possa ser determinada a espessura do osso disponível. A parede anterior do acetábulo geralmente é fina e pode ser penetrada com facilidade, mas a parede posterior geralmente é espessa. Quando é necessária a fresagem anterior e posterior do acetábulo, uma quantidade maior de osso é resseccionada da parede posterior do que da parede anterior. Qualquer alargamento deve ser realizado com cuidado de modo a não comprometer as margens do acetábulo e não penetrar a parede medial. O osso é geralmente muito macio e as fresas finais devem ser utilizadas ao inverso para alargar o acetábulo por impacto em vez de removendo o osso.

A fixação do acetábulo por meio de parafusos transacetabulares é geralmente necessária devido às deficiências e à osteopenia. Liu et al. utilizaram tomografias computadorizadas tridimensionais para simular a colocação do componente acetabular dentro do acetábulo verdadeiro em quadris com displasia Crowe do tipo 4, descobrindo que o centro de rotação é movido anteroinferiormente. Consequentemente, a "zona segura" para colocação de parafusos (Fig. 3-40) é mais estreita. Parafusos colocados na parte medial do quadrante posterossuperior apresentam risco de lesionar os vasos obturatórios.

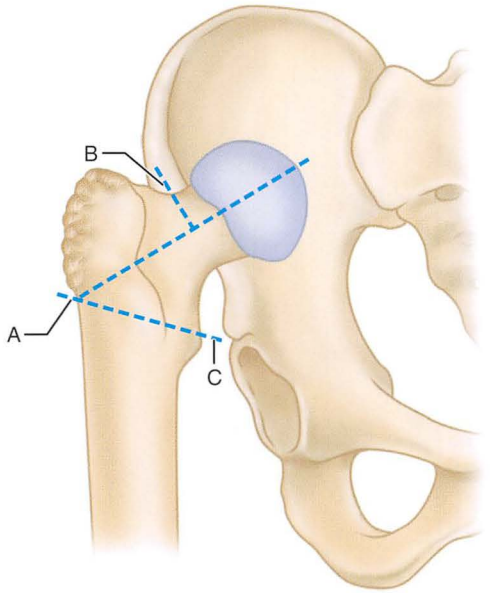

FIGURA 3-77 Osteotomia de Dunn e Hess do trocanter maior e ressecção da metáfise femoral proximal. O trocanter é resseccionado ao longo das linhas **A** e **B** para criar fragmentos maiores, facilitar a refixação e aumentar o braço de alavanda abdutora. A metáfise é dividida na linha **C**. (De Dunn HK, Hess WE: Total hip reconstruction in chronically dislocated hips, *J Bone Joint Surg* 58A:838, 1976.)

Quando o centro de rotação do acetábulo apresenta poucas alterações, como em displasias Crowe dos tipos I e II, o comprimento femoral não é problemático e a reconstrução é geralmente simples. Hastes de diâmetros pequenos, cimentadas ou não cimentas, são geralmente satisfatórias. O componente femoral deve ser colocado em posição neutra ou com leve anteversão em relação ao eixo da articulação do joelho. A anteversão do colo femoral pode ser enganosa ao posicionar o componente femoral, podendo ocorrer instabilidade anterior, particularmente se o componente acetabular tiver sido colocado com anteversão adicional. Pode-se corrigir a anteversão femoral excessiva com um componente femoral não cimentado modular que possa ser rodado em qualquer grau de versão (Fig. 3-26). Entretanto, isso não corrige o deslocamento posterior do trocanter maior, o que pode causar impacto durante a rotação externa.

Para os quadris Crowe do tipo III e IV, o comprimento femoral é mais problemático. Quando a cúpula protética é colocada no acetábulo verdadeiro, o fêmur deve ser tracionado distalmente alguns centímetros para reduzir a cabeça femoral protética dentro do acetábulo. Frequentemente, os tecidos que mais limitam esse deslocamento distal são os isqueotibiais e o reto femoral em vez dos abdutores. Em tais casos, uma osteotomia de encurtamento femoral permite a reconstrução da cabeça femoral no acetábulo sem soltar tecidos moles excessivamente. A osteotomia do trocanter maior e a ressecção de 2 a 3 cm da metáfise femoral proximal podem ser necessárias para permitir a redução da articulação sem exercer tensão exagerada sobre o nervo ciático ou fraturar a diáfise femoral (Fig. 3-77). O osso deve ser resseccionado 0,5 cm por vez com as reduções de teste sendo repetidas até que seja obtido encurtamento suficiente para reduzir o quadril. O canal estreito e a ressecção da projeção da metáfise do fêmur geralmente requerem o uso de componentes com hastes pequenas e retilíneas para garantir encaixe adequado e permitir espaço para um manto adequado de cimento.

Sponseller e McBeath descreveram uma técnica de encurtamento femoral subtrocantérico utilizando o componente femoral para fixação intermedular. Essa abordagem permite a correção de anteversão femoral excessiva e o deslocamento posterior do trocanter maior ao evitar osteotomias trocantéricas e o potencial de pseudoartrose. A arquitetura da metáfise proximal do fêmur é preservada e as orientações do trocanter maior e dos abdutores são corrigidas para restaurar a mecânica do quadril, evitando instabilidade e claudicação. Um desenho-padrão de haste também pode ser utilizado. Além disso, o nível da osteotomia femoral proporciona exposição excelente do acetábulo se for necessário enxerto ósseo estrutural (Fig. 3-78). O fêmur é provisoriamente preparado com fresas e raspas antes da osteotomia femoral. A profundidade do alargamento do canal distal deve considerar o comprimento do segmento femoral que será removido para encurtamento. A osteotomia é feita distalmente ao trocanter menor e os dois fragmentos são retraídos anteriormente para a preparação acetabular e para o implante. A redução de teste é então realizada com o componente femoral só no fragmento proximal. É aplicada tração ao fragmento femoral distal e a parte sobreposta é resseccionada. A preparação final do fragmento distal é então realizada. Pode ser necessária uma haste de diâmetro maior para se obter um encaixe firme após remover o fragmento do fêmur. Os dois fragmentos são reduzidos, o fragmento proximal é rotacionado em 10 a 15 graus de anteversão e o local da osteotomia é aparado para a aposição ideal. A haste final é implantada mantendo-se a rotação adequada dos fragmentos e do implante. A haste deve ser rotacionalmente estável dentro de ambos os fragmentos para garantir a consolidação. A cerclagem profilática do fragmento distal (ou de ambos os fragmentos) ajuda a evitar fraturas, visto que é necessário um encaixe bem firme. A porção resseccionada do fêmur pode ser bivalvulada e colocada sobre a osteotomia como enxertos de sobreposição. Becker e Gustilo relataram a utilização de uma osteotomia em formato de "V" para melhorar a estabilidade rotacional. Osteotomias oblíquas curtas ou com cortes escalonados fixadas com cerclagem também proporcionam melhor estabilidade rotacional do que a osteotomia transversa, mas possuem um grau de dificuldade técnica maior. Utilizamos uma haste modular com ranhuras distais para obter estabilidade rotacional em osteotomias transversas, e a consolidação provou-se confiável (Fig. 3-79).

Na maioria dos casos, a artroplastia total de quadril pode ser realizada sem a osteotomia do trocanter; mas, se a extremidade de uma redução de teste do trocanter sofre impacto no rebordo pélvico quando o quadril está abduzido, ela deve ser osteotomizada e refixada distalmente. Além disso, se o trocanter estiver posterior e houver impacto com o rebordo posterior do acetábulo durante a rotação externa, ele deve ser osteotomizado e refixado mais lateralmente. A abdução é melhorada quando são utilizadas hastes com desvios maiores e há menos tendência de impactos (Fig. 3-80).

Os resultados da artroplastia total de quadril em pacientes selecionados com deslocamento displástico ou intermediário do quadril foram satisfatórios quanto a estabilidade, mobilidade e alívio da dor. Com deslocamentos superiores, entretanto, persiste certa marcha de Trendelenburg (claudicação) e certa limitação do movimento. A sobrevida da artroplastia cimentada em quadris displásticos é inferior à sobrevida em outros grupos devido à idade menor

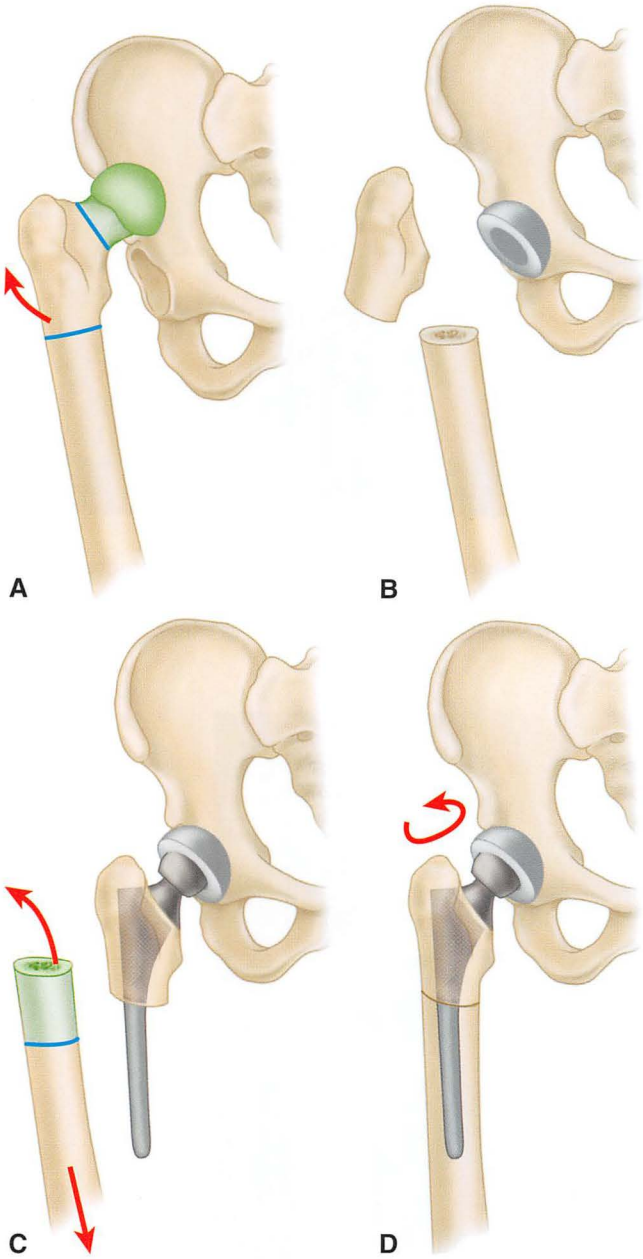

FIGURA 3-78 Osteotomia subtrocantérica de encurtamento femoral. **A,** A osteotomia femoral inicial é realizada no nível subtrocantérico. **B,** O fêmur proximal é retraído para expor o nível do acetábulo e a cúpula é colocada em uma posição anatômica. **C,** O fragmento femoral proximal é preparado e a redução de teste é realizada com o componente femoral colocado apenas no fragmento proximal. É aplicada tração ao fragmento femoral distal e a porção sobreposta do fêmur é resseccionada. **D,** Os fragmentos femorais são reduzidos e a anteversão excessiva é corrigida. O componente femoral proporciona a fixação intramedular da osteotomia.

dos pacientes e à complexidade destes procedimentos. Os resultados no curto e médio prazo parecem mais promissores. As principais complicações têm sido luxações e lesões do nervo ciático (consulte a seção sobre complicações).

NANISMO (PACIENTES COM BAIXA ESTATURA)

É frequentemente observada osteoartrite prematura do quadril em displasias esqueléticas devido às anormalidades da cartilagem articular, ao desenvolvimento restrito da articulação e às alterações mecânicas. Os problemas encontrados na artroplastia total de quadril nos pacientes com baixa estatura (Fig. 3-81) são semelhantes àqueles encontrados em indivíduos com displasia de quadril. É comum haver curvatura femoral excessiva e muitos pacientes passaram por outras cirurgias, incluindo osteotomias que podem complicar ainda mais a artroplastia. A realização de um planejamento pré-operatório minucioso é imperativa. Frequentemente, são necessários componentes femorais especiais e pequenos, pois o canal é estreito, podem ser necessárias osteotomia ou hastes curtas personalizadas para acomodar a curvatura femoral. São necessárias cúpulas com diâmetros externos pequenos. Tomografias computadorizadas da pelve e do fêmur são úteis na delineação da anatomia óssea anormal e na determinação da necessidade de implantes especializados. Diversas síndromes que causam baixa estatura envolvem outras articulações, incluindo a coluna cervical, a qual pode ser instável. As deformidades lombares também podem causar dor no quadril, devendo ser investigadas antes da cirurgia.

DISTÚRBIOS PÓS-TRAUMÁTICOS

FRATURAS AGUDAS DO COLO FEMORAL

As técnicas convencionais para fixação de fraturas e a hemiartroplastia têm sido tradicionalmente recomendadas para fraturas agudas e desviadas do colo femoral. A artroplastia total de quadril tem sido considerada uma técnica excessivamente onerosa e com maior risco de deslocamento. Evidências recentes sugerem que a condução destas fraturas agudas do colo femoral deve ser reavaliada.

Diversos testes controlados aleatórios estão disponíveis para a comparação entre fixação interna, hemiartroplastia e artroplastia total de quadril. Em um estudo multicêntrico com 450 pacientes, Rogmark et al. relataram 43% de falhas com fixação interna em relação a 6% com artroplastia. Os pacientes que passaram por artroplastia também apresentaram melhor capacidade de caminhada e menos dor, mas ocorreu deslocamento em 8% dos casos. Blomfeldt et al. selecionaram aleatoriamente 120 pacientes cognitivamente normais para hemiartroplastia ou artroplastia total do quadril. A perda de sangue e o tempo de operação foram maiores no grupo que passou por artroplastia total do quadril, mas não houve diferenças nas taxas de complicação ou na mortalidade. Os valores do Harris Hip Score foram maiores no grupo que passou pela artroplastia total de quadril após 4 e 12 meses. Foi utilizada a mesma abordagem anterolateral para todos os pacientes e não houve luxações em nenhum grupo. Após um exame de acompanhamento depois de 4 anos nessa mesma série de pacientes, Hedbeck et al. notaram que essas diferenças persistiam e até aumentaram, favorecendo a artroplastia total de quadril. Macaulay et al. compararam os resultados de 40 pacientes aleatórios com hemiartroplastia ou artroplastia total de quadril. O tempo de operação foi apenas 7 minutos mais longo no grupo com artroplastia total, apesar de todos os cirurgiões participantes serem especialistas na técnica. Após 24 meses, os pacientes que passaram por artroplastia total apresentavam muito menos dor do que os pacientes que passaram por hemiartroplastias e apresentaram níveis de pontuação de saúde mental SF-36 e WOMAC melhores. Apenas um paciente com artroplastia total de quadril (5,8%) apresentou luxação durante a revisão. Iorio et al. realizaram uma análise de custo-benefício entre os métodos de tratamento para fraturas deslocadas do colo femoral considerando

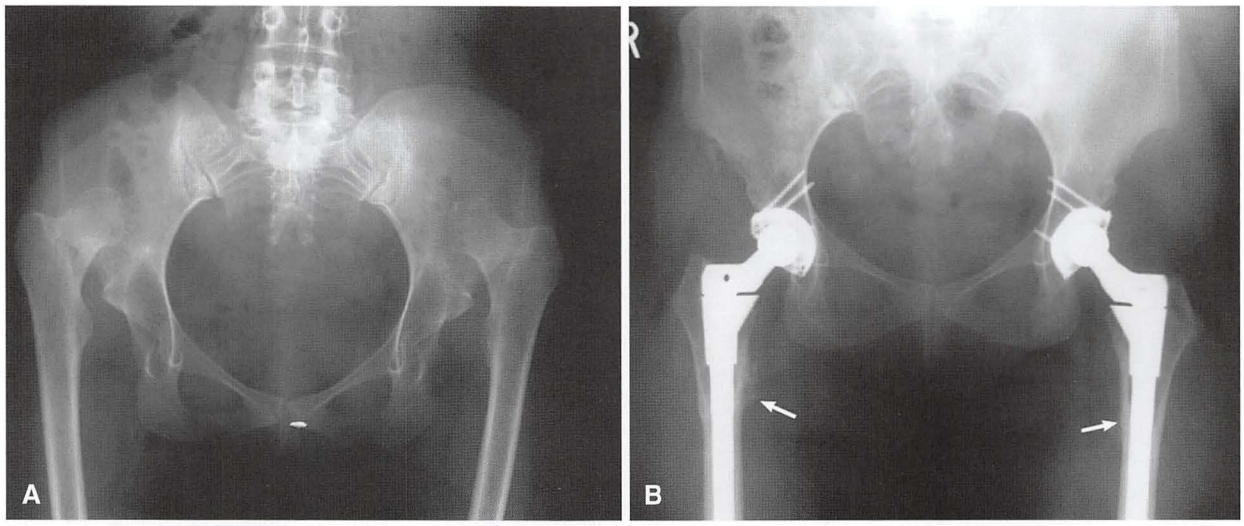

FIGURA 3-79 Osteotomia subtrocantérica para encurtamento femoral. **A,** Luxações congênitas bilaterais altas e dor progressiva em uma mulher de 35 anos de idade. **B,** Após artroplastias bilaterais e escalonadas. Ambos os lados foram alongados cerca de 3 cm, apesar da remoção de um segmento de 6 cm do fêmur. As osteotomias femorais (setas) consolidaram-se sem problemas após 3 meses com a utilização de implantes femorais modulares com ranhuras.

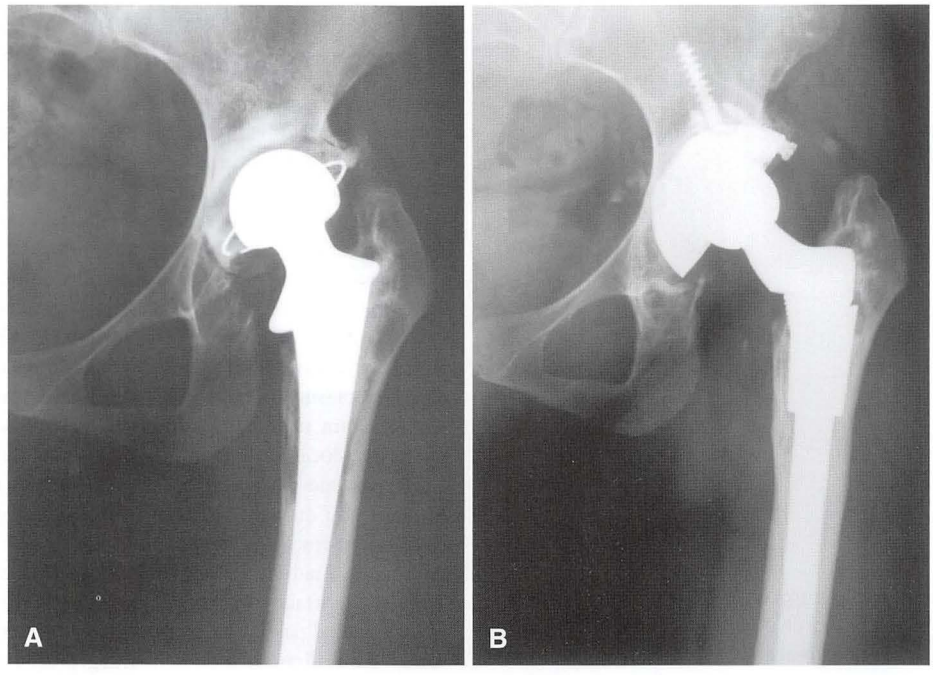

FIGURA 3-80 Impacto trocantérico. **A,** Substituição total de quadril em paciente com luxação congênita de quadril. O colo em valgo com pequeno *offset* causa impacto trocantérico na abdução. Os movimentos foram gravemente limitados. **B,** Após revisão em virtude de afrouxamento com osteólise progressiva. Uma haste com *offset* maior restaurou a abdução adequada.

custos iniciais de hospitalização, reabilitação e os custos referentes a novos procedimentos e complicações. O grupo concluiu que a substituição total de quadril cimentada foi o método mais eficaz e que a fixação interna foi o mais oneroso.

Apesar do assunto ainda permanecer controverso, a artroplastia total de quadril é uma opção aceitável para o tratamento de fraturas agudas do colo femoral em pacientes com estilos de vida independentes, ativos e mentalmente lúcidos. Pacientes menos saudáveis, hospitalizados, cognitivamente deficientes ou que necessitam de artefatos de assistência para movimentação são melhores candidatos à hemiartroplastia. O processo de seleção também depende da disponibilidade de recursos humanos especializados em uma determinada instituição.

Medidas específicas podem ser tomadas para reduzir a incidência de luxação nessa população. Em uma série de 372 fraturas femorais agudas, Sköldenberg et al. reduziram o risco de luxação de 8% para 2% com a utilização da abordagem anterolateral em vez da abordagem posterolateral. A utilização de abordagens anteriores parece justificável. Caso seja utilizada a abordagem posterior, deve-se considerar a

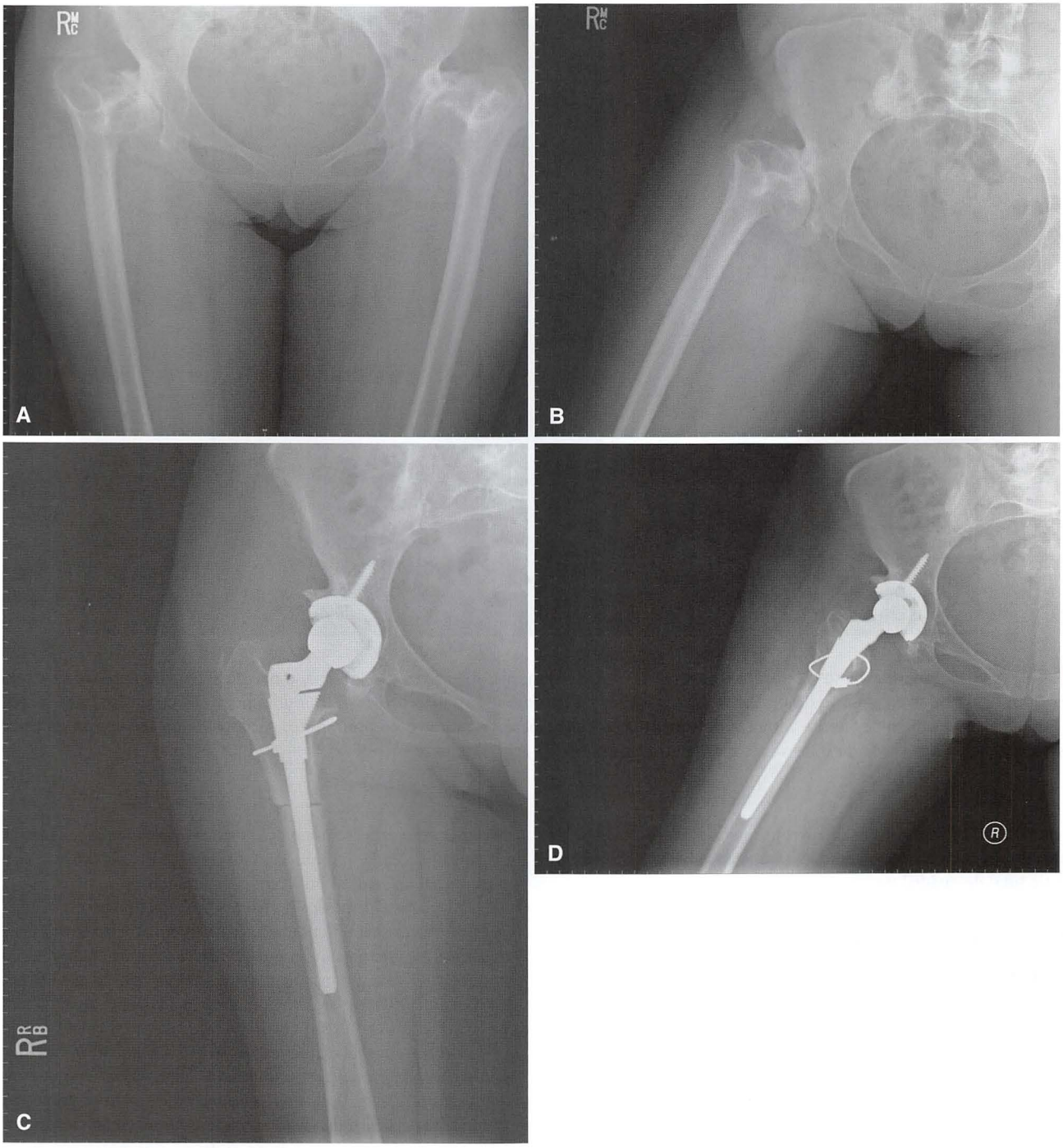

FIGURA 3-81 Quadril doloroso em paciente com nanismo. **A** e **B,** Mulher de 53 anos de idade com displasia espondiloepifisária. O canal femoral mede apenas 7 cm. **C** e **D,** Após a reconstrução com componentes pequenos e com cabeça femoral de 22 mm. Foram necessários encurtamento femoral e osteotomia derrotatória para a corrigir a deformidade.

utilização de cabeças com diâmetros maiores e um cuidadoso reparo da cápsula posterior e dos rotadores externos curtos. Utilizando tal abordagem, Konan et al. não relataram luxações em uma série com 20 pacientes. Componentes femorais bicônicos não cimentados foram utilizados na série, não sendo relatadas soltura da haste ou fraturas. Utilizando hastes cônicas não cimentadas em 85 pacientes, Klein et al. relataram duas fraturas durante a operação, que necessitaram de fios de cerclagem, e uma fratura pós-operatória, que necessitou de revisão do componente femoral. Ainda não foi estabelecida a utilidade dos componentes femorais não cimentados modernos nessa população.

Outras indicações são as fraturas desviadas do colo femoral em pacientes com doença de Paget (consulte a seção sobre a doença de Paget) e alguns casos de deslocamentos de colo ou fraturas trocantéricas em pacientes com quadris artríticos dolorosos. Entretanto, fraturas do colo femoral são incomuns na maioria dos pacientes com artrite de quadril, exceto em pacientes com artrite reumatoide. Esses

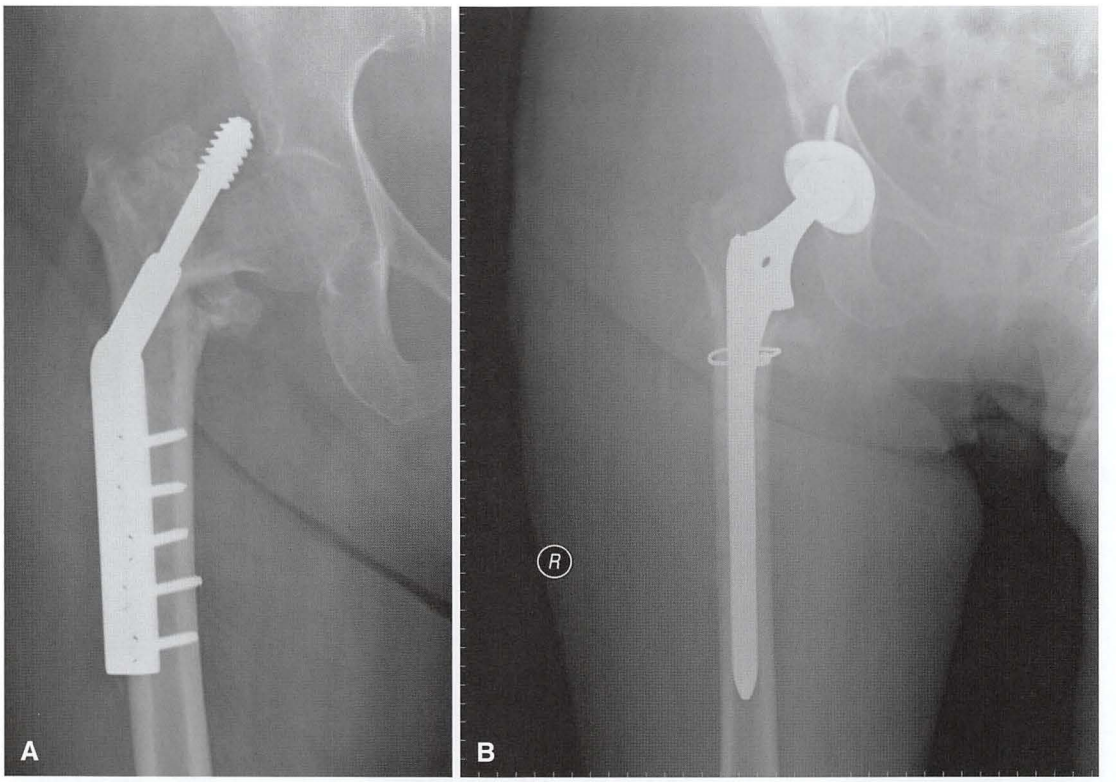

FIGURA 3-82 Pseudoartrose de fratura trocantérica. **A,** Oito semanas após a fixação interna, o parafuso migrou para fora da cabeça ("*cut out*"), criando um grande defeito cavitário na cabeça e no colo. Era pouco provável que uma nova fixação fosse bem-sucedida. **B,** Foi necessário um componente femoral de substituição calcar para restaurar o comprimento. A haste longa ultrapassa os orifícios distais dos parafusos cerca de duas vezes o diâmetro ósseo.

pacientes geralmente sofrem de osteoporose e a fixação interna de fraturas desviadas é frequentemente insatisfatória. Por isso, a artroplastia total de quadril pode ser considerada.

CIRURGIAS DE FRATURA DO QUADRIL MALSUCEDIDAS

A melhor indicação para pacientes com dor causada pela destruição da cabeça femoral e do acetábulo como resultado da protrusão de um instrumental de fixação interna é a artroplastia total de quadril. Isso é comum na pseudoartrose de fraturas trocantéricas e do colo femoral (Figs. 3-82 e 3-83). A artroplastia total de quadril para pacientes com osteonecrose pós-traumática dolorosa da cabeça femoral ou pseudoartrose geralmente é possível, mas é importante ter em mente certos pontos técnicos. O sangramento pode ser mais extenso do que o normal devido ao aumento da vascularização do tecido subsinovial, o qual é parte de um processo reativo secundário ao osso avascular da cabeça femoral. Pode ser necessário liberar uma quantidade considerável de tecidos moles para expor e restaurar o comprimento do membro. Caso haja evidências de infecção ativa durante a remoção dos dispositivos de fixação interna, a artroplastia total de quadril deve ser abandonada.

Com a pseudoartrose de uma fratura do colo femoral, a reconstrução pode geralmente ser realizada utilizando-se um componente femoral-padrão com colo comprido apesar da erosão de parte do colo. Em contraste, nas pseudoartroses trocantéricas, o comprimento do fêmur geralmente não pode ser restaurado com implantes-padrão, sendo geralmente necessária a substituição calcar da haste (Fig. 3-25C). Como a substituição calcar da haste simplifica a operação, ela permite uma precoce sustentação de peso, acentuando a necessidade de consolidação na junção enxerto-hospedeiro, sendo esta técnica preferencial ao enxerto ósseo em pacientes idosos.

As placas e parafusos no fêmur proximal podem estar cobertos por osso e serem de difícil remoção. A remoção de parafusos quebrados pode resultar em um grande defeito da cortical femoral, o qual pode originar uma fratura. Nesses casos, hastes mais longas são necessárias para evitar os orifícios de aproximadamente dois diâmetros ósseos (Fig. 3-82). O osso cortical abaixo da placa lateral do fêmur pode tornar-se acentuadamente poroso e ser facilmente perfurado por fresas e raspas. Nesses casos, utilizamos enxertia de suporte femoral com ripas ósseas corticais nos locais das placas para proteção contra fraturas (Fig. 3-83). Quando são utilizadas hastes cimentadas, deve ser feita uma tentativa de ocluir os orifícios dos parafusos femorais durante a cimentação. Ainda assim, a qualidade do manto de cimento é geralmente inferior em comparação a fêmures intactos. Além disso, com fraturas trocantéricas previamente instáveis, o deslocamento medial considerável no local da fratura pode causar distorções no fêmur proximal e tornar a preparação femoral mais perigosa.

A hospitalização e a subsequente reabilitação de pacientes com artroplastias totais de quadril por sequelas causadas pela falha na fixação de uma fratura de quadril são processos mais longos em comparação com os dos pacientes similares com artroplastias por condições artríticas. Diversos pacientes com fraturas de quadril não andam por um período de tempo após a fratura inicial e tornam-se mais fracos. As complicações, especialmente luxações, são mais comuns e a taxa de mortalidade é maior em comparação com os pacientes que passam por artroplastias totais de quadril por condições artríticas.

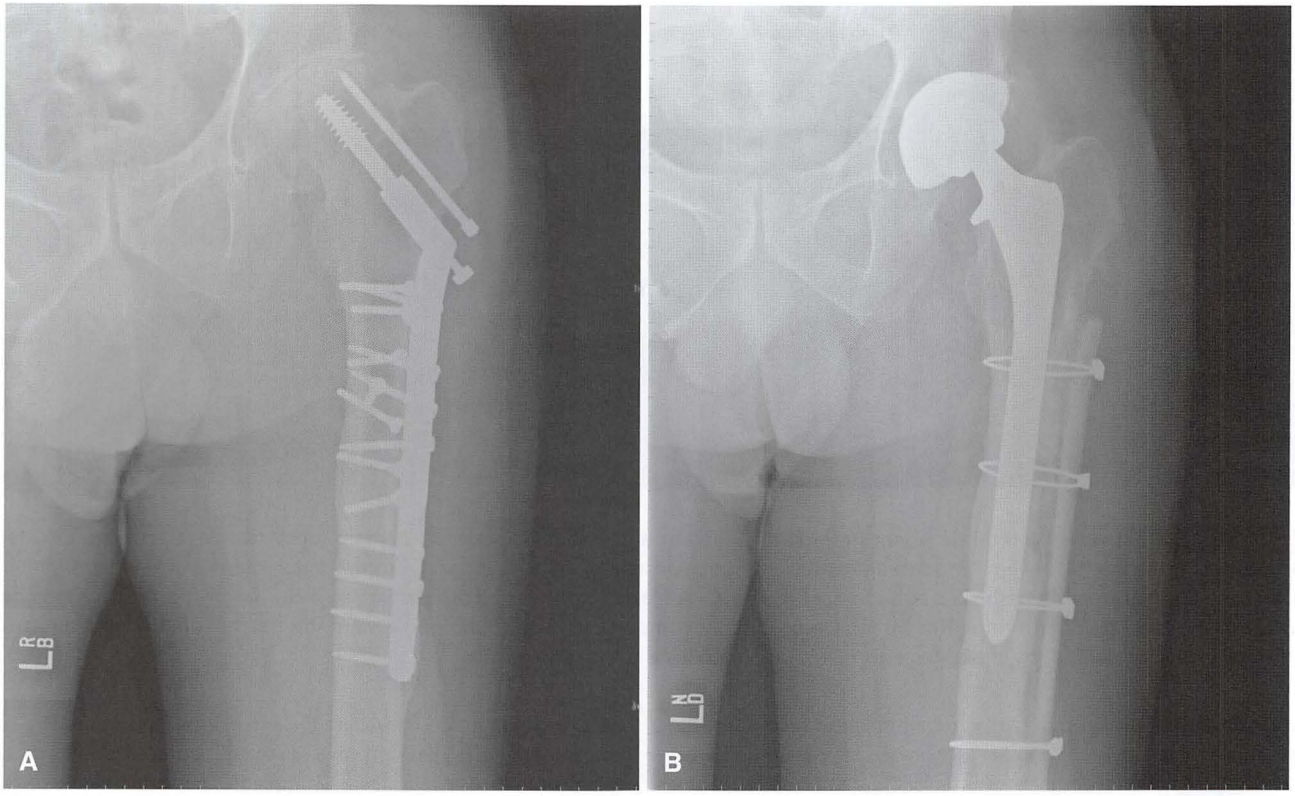

FIGURA 3-83 Enxertia de suporte femoral com ripas ósseas. **A,** Homem com 52 anos de idade 25 anos após a osteossíntese de uma fratura trocantérica cominutiva com extensão diafisária. Diversos parafusos eram intracorticais e difíceis de serem removidos. A cortical femoral lateral sob a placa era fina e apresentava diversos defeitos causados pela remoção dos parafusos. **B,** Foi utilizado aloenxerto longo com suporte cortical para evitar hastes excessivamente longas.

FRATURAS ACETABULARES

Fraturas acetabulares com ou sem luxação do quadril, embora possam se tornar dolorosas mais tarde, de início geralmente são tratadas por redução aberta e fixação interna. Uma fratura consolidada proporciona um osso melhor para sustentação do componente acetabular caso seja necessária a artroplastia. Ocasionalmente, é indicada uma artroplastia primária para um paciente mais idoso com osteoporose que possui uma fratura acetabular combinada com uma fratura não restaurável da cabeça ou do colo femoral, impactação ou cominuição acentuada da superfície articular ou uma articulação previamente artrítica (Fig. 3-84). Mears e Shirahama descreveram uma técnica de fixação de fraturas acetabulares com fios de aço entrelaçados combinados com artroplastia total aguda do quadril. A consolidação da fratura ocorreu em 19 pacientes e não houve afrouxamento de implantes. Em uma série maior de pacientes idosos com fraturas acetabulares agudas tratadas com artroplastia, Mears e Velyvis apresentaram resultados bons ou excelentes em 79% dos casos. Pequenos graus de migração do componente acetabular ocorreram nas primeiras 6 semanas, mas nenhum componente acetabular apresentou evidências de afrouxamento tardio na radiografia. Tanto a redução da fratura e a artroplastia podem ser realizadas por uma abordagem posterior simples. Foram relatados em outras séries altas taxas de transfusão e tempos operatórios prolongados. Esse procedimento é mais bem-sucedido com a colaboração de cirurgiões familiarizados com as técnicas de redução aberta de fraturas acetabulares e com aa artroplastias complexas de quadril.

Nas fraturas antigas do acetábulo tratadas de maneira conservadora, são comuns deformidades pélvicas residuais e áreas de pseudoartroses. Defeitos ósseos significativos podem estar presentes posteriormente, especialmente se houver ocorrido uma fratura da parede posterior. As visões radiográficas de Judet (Cap. 56) do acetábulo e as tomografias computadorizadas mostram a extensão do defeito e detectam áreas de pseudoartrose que não foram identificadas em radiografias comuns. Falhas no reconhecimento dessas deficiências posteriores geralmente levam à colocação do componente acetabular em retroversão, causando subsequentes luxações. Durante a artroplastia, o acetábulo deve ser aprofundado para que a margem superior da cúpula seja sustentada por osso. Outra opção é estender a parede posterior por um enxerto consistente de parte da cabeça ou do colo femoral, ou por um aloenxerto ancorado com diversos parafusos ou placas de apoio. Para defeitos contidos menores, o enxerto autólogo da cabeça femoral é adequado. Em pacientes com pseudoartrose de fraturas acetabulares transversas deslocadas ou pacientes com defeitos em formas extremamente irregulares, uma placa e um reforço acetabular ("*cage*") antiprotrusão com enxerto ósseo podem ser considerados.

Caso a redução aberta do acetábulo tenha sido realizada anteriormente, deve-se esperar cicatrização extensa dos tecidos moles e a exposição pode ser difícil. A ossificação heterotópica complica ainda mais a exposição e pode causar pressionamento após a colocação dos componentes. A excisão do osso heterotópico é trabalhosa, e aumenta o tempo de operação e a perda sanguínea. São necessários esforços para evitar a recorrência de osso heterotópico (consulte a seção sobre ossificação heterotópica).

Dispositivos de fixação interna colocados anteriormente podem ser expostos durante o processo de fresagem do acetábulo,

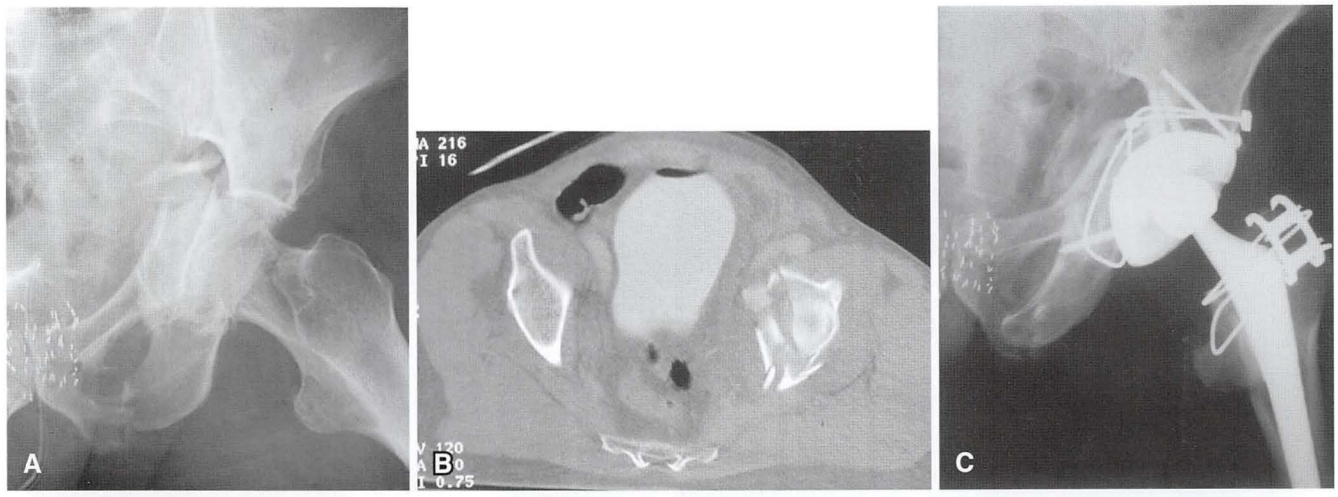

FIGURA 3-84 Artroplastia total de quadril primária com fratura acetabular aguda. **A,** Homem idoso com leve artrite preexistente do quadril apresentou fratura em T moderadamente cominutiva do acetábulo. **B,** Tomografia computadorizada mostrando a cominuição da área de sustentação de peso da abóbada acetabular. **C,** A fratura foi fixada com parafusos e fio amarrado em formato de 8. A artroplastia total de quadril primária foi realizada com um componente acetabular não cimentado fixado com diversos parafusos. A fratura está consolidada, os implantes estão bem posicionados e a fixação é estável.

mas pode ser necessário removê-los para implantar o componente acetabular corretamente. Pode ser necessária exposição adicional considerável para remover parafusos e placas, arriscando lesionar o nervo ciático dentro dos tecidos moles cicatrizados. A pronta disponibilidade de instrumentais para corte de metal e de instrumentos para remoção de parafusos facilita a extração de implantes anteriores do acetábulo sem exposição extra-articular adicional. O componente acetabular pode geralmente ser implantado com a remoção de apenas parte do material, deixando o restante.

PROCEDIMENTOS RECONSTRUTIVOS MALSUCEDIDOS

OSTEOTOMIA E DEFORMIDADE FEMORAL PROXIMAL

Podem ser encontrados diversos problemas ao se inserir a haste femoral para artroplastia após uma osteotomia femoral proximal ou quando o fêmur foi deformado de qualquer outra forma. A distorção anatômica e a cicatrização de cirurgias anteriores tornam a exposição cirúrgica mais perigosa. O deslocamento dos fragmentos e o osso esponjoso denso no canal femoral no nível da osteotomia consolidada requerem fresagem com cautela para desobstruir e evitar perfuração da cortical ou fratura. Pode ser necessário utilizar uma fresa de alta velocidade para remover o denso osso intramedular. O posicionamento incorreto do implante e o impacto ósseo resultante da distorção na arquitetura femoral podem tornar o quadril instável. Materiais de fixação interna colocados previamente estão geralmente recobertos por osso e sua remoção constitui uma cirurgia importante. É comum haver parafusos quebrados e o fêmur é mais propenso a fraturas após sua remoção. A superfície de contato entre cimento e osso geralmente é imperfeita quando há diversas perfurações corticais, e a durabilidade da fixação é comprometida. Se a remoção do material for complexa, é adequada a utilização de um procedimento escalonado com a artroplastia sendo feita após a cicatrização dos tecidos moles e de quaisquer defeitos corticais do fêmur.

A deformidade pode estar presente tanto na área proximal da metáfise ou na área distal da diáfise. A localização, o tipo e o grau da deformidade são fatores importantes no planejamento pré-operatório. A deformidade em valgo da metáfise produz um fêmur com uma borda medial retilínea, e os implantes não cimentados convencionais da metáfise são inadequados (Fig. 3-85). Nesse caso, a utilização de uma pequena haste cimentada constitui uma solução simples. Também utilizamos hastes modulares de modo eficaz nessa situação (Fig. 3-85). Alternativamente, o segmento deformado do colo pode ser resseccionado e substituído por uma haste de substituição calcar (Fig. 3-25C). Quando foi realizada anteriormente uma osteotomia em varo da metáfise, os implantes convencionais geralmente podem ser utilizados, apesar da parte saliente do trocanter poder necessitar de osteotomia trocantérica de modo a evitar fraturas ou que a haste seja alinhada em varo. Geralmente, as deformidades rotacionais da metáfise podem ser geridas por meio de uma haste ligeiramente menor com o alinhamento rotacional adequado ou por meio de uma haste não cimentada com fixação apenas na diáfise. Deve-se evitar a realização de osteotomias repetidas no nível da metáfise, pois o fragmento proximal seria pequeno e difícil de estabilizar no local. A aplicação de placas suplementares e escoras de enxerto com ripas ósseas na metáfise geralmente é insatisfatória, sendo que o volume adicional aumenta o risco de impacto e luxação. Caso seja necessário repetir a osteotomia para gerir uma deformidade da metáfise, ela geralmente deve ser feita no nível subtrocantérico, onde a fixação é mais confiável.

As deformidades da diáfise muitas vezes apresentam um efeito mais substancial na colocação do implante. Para deformidades na parte distal da diáfise, pode ser utilizada uma haste curta e não há necessidade de tratar diretamente a deformidade. Caso a deformidade esteja na área subtrocantérica, entretanto, é necessário um planejamento pré-operatório cuidadoso. Pequenas deformidades angulares e translacionais geralmente podem ser solucionadas com uma haste cimentada ou com hastes menores do que o normal para preservar um manto de cimento adequado. Caso a deformidade angular seja significativa ou a transposição seja superior a 50%, será necessário realizar uma segunda osteotomia (Fig. 3-86). A utilização de hastes de dupla curvatura ou personalizadas foi amplamente substituída pela repetição da osteotomia do fêmur para correção da deformidade. A cirurgia pode ser realizada em dois estágios, mas a

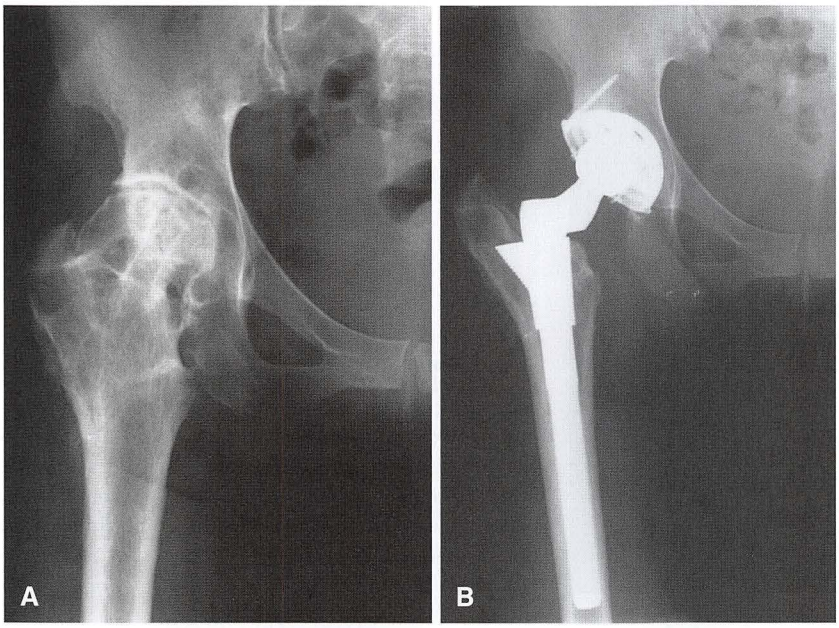

FIGURA 3-85 Osteotomia femoral. **A,** Prévia osteotomia femoral para osteonecrose pós-traumática em uma mulher de 42 anos de idade. Há uma pequena deformação do fêmur proximal. **B,** Após a reconstrução com uma haste modular com inversão do módulo proximal da haste. Uma segunda osteotomia foi evitada.

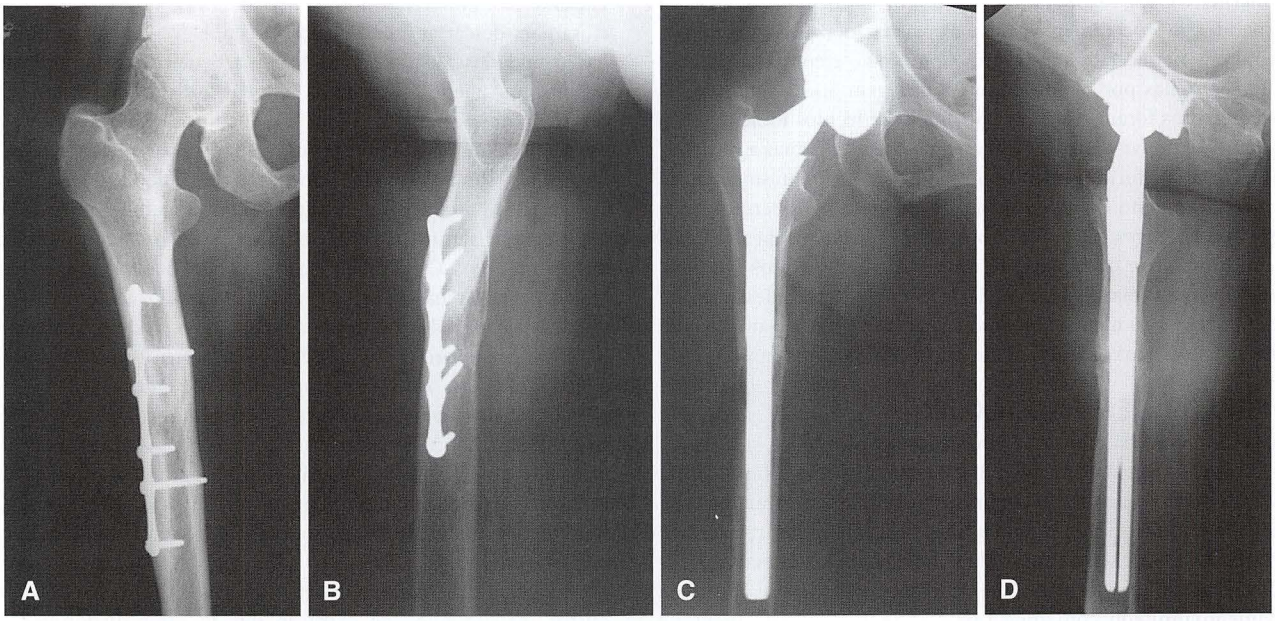

FIGURA 3-86 Osteotomia femoral. **A** e **B,** Angulação anterior significativa com consolidação viciosa causada por rotação e estenose de canal em uma mulher de 68 anos de idade após osteotomia femoral durante a infância. **C** e **D,** Foi necessária uma segunda osteotomia para corrigir a deformidade antes que o componente femoral pudesse ser implantado.

introdução de hastes não cimentadas simplificou a operação e tornou a consolidação mais previsível com procedimentos de estágio único. A osteotomia também proporciona acesso direto ao osso esclerótico intramedular no local da cirurgia anterior, simplificando sua remoção. Deve-se obter uma fixação estável no local da osteotomia para que ocorra a consolidação. Hastes com ranhuras ou revestimentos porosos são necessárias para obter fixação distal, devendo ser obtido um encaixe preciso em ambos os fragmentos para proporcionar estabilidade rotacional. Caso isso não possa ser obtido apenas com a haste, deve-se adicionar uma escora cortical ou uma placa. Osteotomias oblíquas ou com cortes escalonados são intrinsecamente mais estáveis do que osteotomias transversas, mas o procedimento é mais complexo. Isso é particularmente válido caso haja um desalinhamento rotacional que deva ser corrigido. Pode ser utilizado cimento ósseo para fixar a haste, mas o cimento inevitavelmente projeta-se no local da osteotomia e compromete a consolidação. Por essa razão, preferimos componentes femorais não cimentados quando é necessária uma osteotomia femoral.

OSTEOTOMIA ACETABULAR

Com o ressurgimento do interesse pelas osteotomias pélvicas e periacetabulares, a necessidade de artroplastias totais de quadril tardias

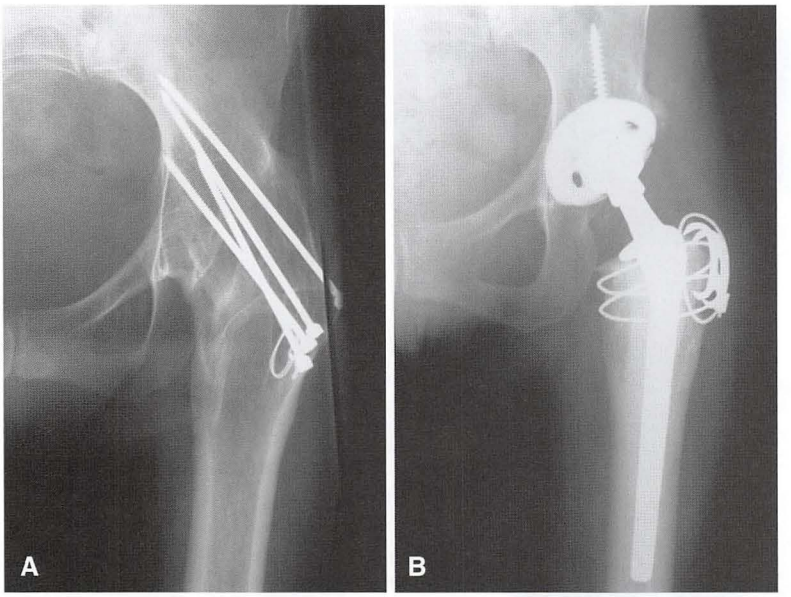

FIGURA 3-87 **A,** Artrodese em uma mulher de 61 anos de idade que desenvolveu importante dorsalgia quatro décadas após uma artrodese bem-sucedida do quadril. **B,** Após a conversão para artroplastia total de quadril híbrida. A osteotomia trocantérica proporcionou exposição excelente. A paciente apresentou claudicação de Trendelenburg persistente após a cirurgia, mas a lombalgia diminuiu.

provavelmente se tornará mais comum para esses pacientes. Parvizi, Burmeister e Ganz relataram resultados em 41 pacientes que foram submetidos a procedimentos de artroplastia total de quadril após osteotomia periacetabular prévia. Como as osteotomias iniciais foram realizadas por meio de uma abordagem Smith-Petersen, os procedimentos foram realizados por meio de tecidos moles laterais virgens. Não houve defeitos colunares no acetábulo, mas a retroversão do acetábulo foi um achado comum. É necessário prestar atenção no posicionamento do componente acetabular. Considerou-se que a osteotomia anterior não comprometeu os resultados da artroplastia. Em uma série com pacientes que foram submetidos anteriormente à osteotomia de Chiari, Hashemi-Nejad et al. descobriram que era necessário menos aumento acetabular em comparação com quadris displásticos que nunca passaram por osteotomias.

ARTRODESE E ANQUILOSE

Com o aumento da atenção às informações quanto ao sucesso da substituição de quadril, os pacientes geralmente não estão inclinados a aceitarem a artrodese como opção primária de tratamento e solicitam a conversão de uma artrodese existente para restaurar o movimento. Os efeitos da fusão do quadril sobre as demais articulações são significativos. Geralmente, o joelho ipsilateral apresenta movimento limitado, com graus variáveis de frouxidão ligamentar e uma tendência para desalinhamento em valgo. Devido à artrodese do quadril, a dor causada por artrite ou por outras condições da coluna lombar pode aumentar significativamente ao se sentar com a coluna parcialmente flexionada. Deve-se tomar cuidado, entretanto, para determinar se a dorsalgia ou dor nas pernas podem estar sendo causadas por discos lombares herniados ou alguma outra condição que não seria melhorada com uma artroplastia total de quadril. Caso o quadril esteja artrodesado em uma posição ruim (isto é, flexionado com mais de 30 graus, aduzido com mais de 10 graus ou abduzido), deve ser considerada uma osteotomia para corrigir esta posição, especialmente em pacientes mais jovens. A artrodese de um dos lados do quadril também aplica maior sobrecarga mecânica sobre o lado oposto. A artroplastia total de quadril pode ser indicada caso a artrodese do quadril cause dor intensa e persistente na parte inferior da região lombar, dor no joelho ipsilateral ou quadril contralateral, ou caso uma pseudoartrodese após fusão malsucedida seja suficientemente dolorosa (Fig. 3-87).

O histórico quanto à razão inicial para a artrodese é importante. Pacientes com infecções prévias necessitam de uma avaliação minuciosa para descartar a perpetuação desta. Deve-se realizar uma avaliação cuidadosa da função das demais articulações, especialmente da coluna lombar, e se deve medir a discrepância entre os comprimentos dos membros. Uma tomografia computadorizada com subtração de metais pode ser útil durante o pré-operatório para determinar a adequação do estoque de osso e a presença de pseudoartrose.

É difícil avaliar o funcionamento dos abdutores antes da cirurgia, mas em alguns pacientes é possível palpar a contratura ativa desses músculos. O exame do quadril com o joelho flexionado ajuda a diferenciar o tensor da fáscia lata dos músculos abdutores. Caso o quadril seja artrodesado desde a infância e o trocanter parece estar relativamente normal, os músculos abdutores provavelmente são adequados. Caso os músculos ao redor do quadril estejam grosseiramente distorcidos por doenças ou outras cirurgias de fusão, os músculos abdutores podem ser inadequados. Ainda não foi determinada a utilidade da verificação eletromiográfica da função abdutora ou de modalidades como a ressonância magnética. Uma musculatura abdutora fraca está associada com resultados funcionais piores.

Durante a cirurgia, diversas chaves, cortadores de metal e outros instrumentos de extração devem estar disponíveis para remover os materiais de fixação antiquados. A conversão de um quadril artrodesado para uma artroplastia total de quadril é mais segura e mais fácil se o trocanter for osteotomizado. A mobilização completa do fêmur sem osteotomia trocantérica é difícil, e a exposição inadequada pode resultar em posicionamento incorreto do componente, erros no fresagem femoral e fraturas. Além disso, o membro é geralmente fixo em rotação externa e, consequentemente, o trocanter está localizado posteriormente, sobrepondo-se à articulação do quadril. A osteotomia do colo femoral pode ser difícil por meio de uma abordagem posterior, a não ser que o trocanter seja osteotomizado. O nervo ciático é geralmente deslocado mais perto do quadril, pois o comprimento da cabeça e do colo é mais curto e o nervo pode ser fixado a tecido cicatrizado. Por isso, deve-se tomar cuidado para evitar danificar o nervo. É necessário um monitoramento cuidadoso da tensão aplicada sobre o nervo, podendo ser indicada neurólise caso a extremidade seja significativamente alongada.

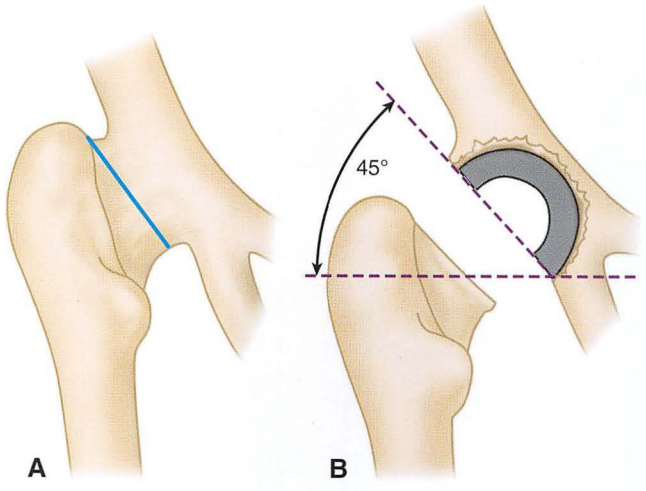

FIGURA 3-88 Osteotomia do colo durante conversão de artrodese para artroplastia total do quadril. **A,** O colo geralmente é curto e deve ser osteotomizado proximalmente à base do trocanter. **B,** É deixado osso suficiente no lado da pelve para cobertura completa da cúpula acetabular em uma inclinação de aproximadamente 45 graus e para evitar a penetração da cortical medial da pelve.

Após a cabeça femoral ter sido exposta, ela é dividida com uma serra. A localização da osteotomia é determinada pelas referências ósseas ou pela posição dos materiais de fixação antigos. O colo não deve ser dividido rente à lateral do ílio, pois deve haver osso suficiente para cobrir a margem posterior do componente acetabular (Fig. 3-88). Após a osteotomia do colo, é necessário liberar o tendão do psoas, a inserção do glúteo máximo, e realizar uma capsulotomia.

Geralmente, o osso pélvico é suficientemente espesso para cobrir o soquete acetabular adequadamente caso o local da preparação acetabular seja definido com cuidado. Distorções na arquitetura óssea normal podem dificultar a determinação de um local adequado para a colocação do componente acetabular. A espinha ilíaca anteroinferior geralmente permanece intacta e serve como referência. Além disso, pode ser colocado um afastador no forame obturador. A preparação acetabular é realizada com fresas convencionais, centralizando o osso disponível para preservar as colunas anteriores e posteriores. Pode ser útil obter radiografias durante a cirurgia, em uma fase inicial da preparação acetabular, para garantir que a posição da fresa corresponda à esperada.

O canal femoral é preparado como de costume, considerando-se quaisquer deformidades de doenças ou osteotomias femorais prévias. A fixação trocantérica é obtida utilizando-se a técnicas-padrão (Figs. 3-60 a 3-62). Caso os abdutores estejam acentuadamente atróficos ou deficientes, deve-se considerar a utilização de um componente acetabular com trava. Além disso, o tensor da fáscia lata pode ser fixado ao trocanter para complemetar os abdutores.

Após a conclusão do procedimento, o paciente é colocado em posição supina. Caso o quadril não possa ser abduzido 15 graus devido à tensão dos adutores, deve ser realizada uma tenotomia percutânea dos adutores por meio de uma pequena incisão na parte medial da coxa. Muitas vezes a extremidade é alongada pelo procedimento, corrigindo deformidades flexionais anteriores. Geralmente, o alongamento é desejável, pois, na maioria dos casos o membro, foi encurtado pela doença original, pelo procedimento de artrodese do quadril ou pela deformidade em flexão.

O tratamento pós-operatório é rotineiro, mas o quadril deve ser protegido por pelo menos 3 meses por meio do uso de muletas e, a partir de então, pelo uso de uma bengala enquanto os abdutores e flexores do quadril se reabilitam. Os pacientes raramente recuperam a flexão de 90%, mas obtêm movimento suficiente para aliviar sintomas na coluna lombar e permitir que se sentem, andem ou amarrem os sapatos. A habilidade da caminhada geralmente é melhorada; mas, em pacientes com função inadequada dos abdutores, a mecânica da caminhada pode piorar, podendo ser necessária a utilização de uma bengala ou de um andador mesmo que o paciente não os usasse antes do procedimento. A maioria dos pacientes apresenta algum grau de fraqueza residual dos abdutores e claudicação, apesar de isso tender a melhorar ao longo dos anos.

A taxa de complicações para a conversão de uma artrodese para uma artroplastia é alta. Em uma série da Mayo Clinic de Strathy e Fitzgerald, 33% dos pacientes experimentaram falhas dentro de 10 anos causadas por afrouxamento, infecção ou deslocamentos recorrentes. Os pacientes com anquilose espontânea apresentaram resultados muito melhores do que os pacientes com artrodese prévia. Stürup, Pedersen, e Jensen relataram uma taxa de falha similar e recomendaram o procedimento apenas nos casos de dor extrema. Kim et al. relataram a realização de revisões em 16% dos casos após 10 anos e uma taxa de desgaste do polietileno acima da média, com osteólise em mais de metade dos pacientes. Richards e Duncan relataram que 74% dos procedimentos sobreviveram até os 10 anos. Foram relatadas complicações em 54% dos casos e os resultados funcionais foram inferiores aos de cirurgias de revisão.

DISTÚRBIOS METABÓLICOS

DOENÇA DE PAGET

Os pacientes com a doença de Paget podem apresentar artrite degenerativa em um ou ambos os lados do quadril, graus variáveis de protrusão acetabular, deformidade em varo do colo e do fêmur proximal, e arqueamento anterolateral da diáfise (Fig. 3-89). Além disso, podem ocorrer fraturas incompletas (estresses) no lado convexo da diáfise femoral. Essas fraturas, o distúrbio metabólico em si, a formação de sarcomas secundários e problemas radiculares referíveis à espinha lombar causam dores no quadril além de artrite, podendo ser difícil identificar a causa dessas dores. A conduta médica pré-operatória com o uso de bifosfonatos e calcitonina pode ajudar a controlar a dor e a diminuir a perda de sangue durante a cirurgia. Caso a doença seja ativa, a administração de calcitonina antes e após a cirurgia é aconselhável para diminuir a atividade osteoclástica e possivelmente reduzir o risco de afrouxamento como resultado da reabsorção óssea pós-operatória.

O osso femoral proximal deformado pode apresentar osteoporose ou ser acentuadamente denso, o que pode representar dificuldades técnicas. Consequentemente, deve-se avaliar as radiografias anteroposteriores e laterais do quadril e da diáfise femoral antes da cirurgia para determinar a extensão da curvatura e a presença de lesões escleróticas ou líticas. Geralmente, a curvatura anterolateral não representa problemas na fresagem do canal ou no posicionamento da haste, pois o canal medular é largo. Entretanto, caso a deformidade seja considerável, pode ser necessário realizar uma osteotomia femoral para colocar a haste. A presença de osso intramedular denso pode dificultar a identificação e a abertura do canal. A utilização de fresas de alta velocidade e de fluoroscopias durante a operação pode ser útil quando essa condição é observada nas radiografias pré-operatórias.

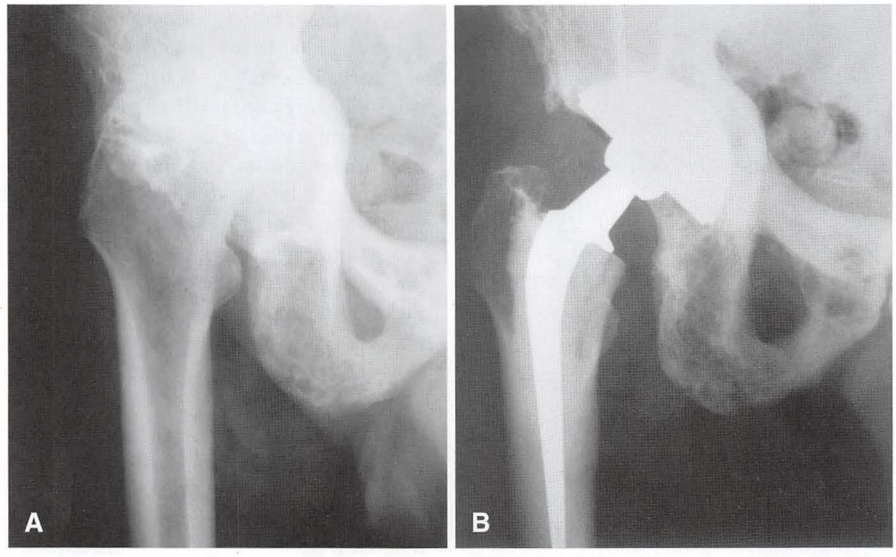

FIGURA 3-89 **A,** Doença de Paget extensa no acetábulo e no fêmur proximal de um homem com 82 anos de idade. Note a protrusão e a deformidade em varo do colo femoral. **B,** Após artroplastia total de quadril. Foi necessária a enxertia óssea autóloga do acetábulo da cabeça femoral. Houve hemorragia considerável durante a preparação acetabular. O componente acetabular não cimentado apresenta crescimento ósseo 5 anos após a cirurgia.

Pode haver hemorragia excessiva, especialmente em pacientes com ossos osteoporóticos. A falta de um leito ósseo seco pode reduzir o entrelaçamento do cimento no fêmur e no acetábulo, comprometendo a fixação. A reposição sanguínea intraoperatória é útil em pacientes clinicamente frágeis.

Os resultados da artroplastia total de quadril para artrites dolorosas e para fraturas do colo femoral com desvio em pacientes com doença de Paget são encorajadores, com sobrevivência dos implantes de 7 a 10 anos em 86% dos casos. Os resultados da fixação interna dessas fraturas e das endopróteses para fraturas ou artrite provaram-se insatisfatórios. A artroplastia total de quadril tornou-se o procedimento mais indicado. A formação heterotópica do osso foi relatada como uma complicação pós-operatória comum, sendo necessárias medidas profiláticas para reduzir sua formação.

DOENÇA DE GAUCHER

Os pacientes com formas não neuropáticas crônicas da doença de Gaucher podem apresentar osteonecrose da cabeça femoral bilateralmente e, caso seja suficientemente dolorosa, podem necessitar de uma artroplastia total de quadril. A osteonecrose da cabeça femoral pode produzir os primeiros sintomas que sugerem o diagnóstico de doença de Gaucher. A doença é caracterizada, entretanto, pela osteopenia com áreas nas quais as trabéculas possuem aspectos como se tivessem sido roídas por traças e áreas focais de esclerose. Grande parte da medula óssea pode ter sido substituída por células de Gaucher. Como o canal medular geralmente é largo, a fixação do implante é difícil mesmo com cimento ósseo, e o fêmur pode ser fraturado facilmente. Como a doença é frequentemente caracterizada por dores ósseas não específicas e recorrentes, a avaliação de alguns dos sintomas pós-operatórios pode ser difícil. Anemia e trombocitopenia podem complicar as intervenções cirúrgicas. Houve a necessidade de realizar esplenectomia em muitos pacientes, e infecções são complicações comuns na doença de Gaucher. Outras complicações incluem hemorragia excessiva durante e após a operação, além de uma alta incidência de afrouxamento do sistema causado pela proliferação contínua de células de Gaucher e pela erosão óssea. Não se sabe se a terapia de substituição enzimática melhoraria os problemas ósseos associados com a doença.

ANEMIA FALCIFORME

Os pacientes com anemia falciforme podem desenvolver osteonecrose dolorosa na cabeça femoral. Esse processo pode ser bilateral. As radiografias podem revelar uma grande área avascular ou um processo artrítico causado por pequenas áreas focais de osteonecrose perto da superfície articular.

No passado, acreditava-se que a espectativa de vida dos pacientes com a forma SS de anemia falciforme era curta (aproximadamente 30 anos); mas, com as melhorias nas condutas médicas inovadoras e nos antibióticos, eles podem viver muito mais. Apesar dos pacientes com traço falciforme também desenvolverem osteonecrose, isso é menos frequente do que nos pacientes com anemia falciforme. Entretanto, muitos pacientes possuem o traço falciforme, mas não a anemia.

Pacientes com anemia falciforme podem necessitar de transfusões antes da cirurgia, além das transfusões motivadas pela aloimunização serem mais frequentes. Muitos pacientes são cronicamente dependentes de analgésicos, sendo aconselháveis técnicas de anestesia epidural e uma condução multimodal das dores. Os cuidados cardiopulmonares devem ser conduzidos agressivamente, devendo ser evitados hipoxia perioperatória, acidose e desidratação. Uma abordagem multidisciplinar quanto à conduta médica de pacientes com anemia falciforme reduz a mobidade.

A qualidade do osso acetabular pode ser ruim, podendo haver graus variáveis de protrusão, o que torna a luxação do quadril mais difícil. Podem ser necessários enxertos ósseos em defeitos acetabulares (consulte seção sobre protrusão acetabular). Áreas de esclerose intramedular femoral de infartos prévios podem representar grandes problemas técnicos para a fresagem do canal. De acordo com nossa experiência, esse problema é subestimado nas radiografias pré-operatórias e, durante a cirurgia, o canal pode estar completamente obstruído por osso extremamente denso. Os riscos de fraturas femorais

e perfurações corticais são altos. A utilização de intensificadores de imagem é útil para centralizar instrumentos no canal femoral, sendo o fresamento com guia inerentemente mais seguro. A remoção preliminar do osso esclerótico com uma fresa de alta velocidade também facilita o alargamento.

Apesar desses pacientes serem mais suscetíveis a infecções por *Salmonella*, a literatura não a aponta como patógeno na sepse pós-operatória da artroplastia de quadril. Não parece ser necessária profilaxia específica para *Salmonella*. Devido à asplenia funcional, pacientes com anemia falciforme são propensos ao desenvolvimento de infecções hematogênicas do quadril após a cirurgia. Uma antibioticoterapia agressiva é indicada quando há possibilidade de infecção hematogênica. A VHS não ajuda na determinação da existência de processos inflamatório em pacientes com anemia falciforme. Frequentemente, é um problema determinar se a dor resultante de crises de anemia falciforme causadas por oclusão vascular advém de uma infecção.

Complicações como hemorragia excessiva, formação de hematomas e drenagem de ferimentos são comuns após a artroplastia em pacientes com anemia falciforme. Foram relatadas complicações em quase 50% das artroplastias realizadas em pacientes com anemia falciforme. Com a maior longevidade dos pacientes portadores de anemia falciforme, espera-se que os resultados ruins da artroplastia nesse grupo piorem. Como nenhuma outra opção apresenta resultados consistentemente melhores, o procedimento ainda é justificável em pacientes com dor intensa e incapacitante. Entretanto, os pacientes devem ser bem orientados sobre os maiores riscos de complicações provocadas pela doença.

INSUFICIÊNCIA RENAL CRÔNICA

Osteoporose, osteonecrose e fraturas do colo do fêmur são sequelas comuns de falências renais crônicas. Com a instituição da hemodiálise e o sucesso dos transplantes renais, um número crescente desses pacientes está se tornando candidato à artroplastia de quadril. Cicatrização ruim de feridas, infecções e diversas complicações médicas gerais relacionadas às doenças podem ser antecipadas. Sakalkale, Hozack e Rothman relataram artroplastias totais de quadril em 12 pacientes que realizavam hemodiálise a longo prazo. Foram relatados uma taxa de complicação inicial de 58% e o desenvolvimento de infecções em 13%. A longevidade foi encurtada após a cirurgia e os autores recomendaram a limitação do procedimento aos pacientes com maiores expectativas de vida. Lieberman et al. relataram resultados após artroplastias totais de quadril em 30 pacientes que passaram por transplantes renais e em 16 tratados com hemodiálise. Os pacientes com transplantes apresentaram pós-operatórios similares a outros pacientes com osteonecrose, enquanto, dos pacientes sendo tratados com hemodilálise, 81% apresentaram resultados ruins e 19% desenvolveram infecções. Esses autores recomentaram a limitação da artroplastia de quadril a pacientes que estão esperando por transplantes renais ou que já passaram por um transplante bem-sucedido. Em contraste, uma série da Mayo Clinic descobriu uma maior taxa cumulativa de revisões em pacientes transplantados com complicações em 61% dos casos. Foi observada uma alta taxa de soltura de componentes femorais cimentados. Resultados mais encorajadores foram relatados com implantes não cimentados de revestimento poroso. Nagoya relatou crescimento ósseo previsível sem infecções em 11 pacientes que estavam realizando hemodiálise a longo prazo com acompanhamento após períodos médios superiores a 8 anos.

HEMOFILIA

A artropatia hemofílica envolve a articulação do quadril muito menos do que as articulações do joelho e do cotovelo. Quando o envolvimento do quadril desenvolve-se antes da maturidade esquelética, podem ocorrer deformidades em valgo do colo femoral, achatamento da cabeça femoral e graus variáveis de displasia acetabular. A aparência radiográfica é similar àquela da doença de Legg-Calvé-Perthes.

É essencial utilizar uma abordagem multidisciplinar para o tratamento cirúrgico da artropatia hemofílica. São necessários o pronto acesso a um banco de sangue bem gerido e a presença de uma equipe com experiência em hematologia. Por isso, a artroplastia em pacientes hemofílicos é geralmente realizada apenas em centros especializados. Pacientes com anticorpos circulantes para substituições de fator de coagulação (inibidores) não são considerados candidatos adequados para a cirurgia devido ao risco de hemorragia incontrolável.

As complicações são mais frequentes nesses pacientes. Em um estudo multicêntrico, Kelley et al. relataram que 65% dos componentes acetabulares cimentados e 44% dos componentes femorais cimentados apresentaram evidências radiográficas de falhas com acompanhamentos realizados em 8 anos em média. Nelson et al. encontraram taxas de falha similares em um estudo a longo prazo com pacientes de um único centro. Infecções hematogênicas tardias também são um problema significativo, com o risco aumentando conforme os pacientes anteriormente expostos ao vírus da imunodeficiência humana (HIV) por diversos fatores de substituição desenvolvem manifestações clínicas da síndrome da imunodeficiência adquirida.

DOENÇAS INFECCIOSAS

ARTRITE PIOGÊNICA

A maioria dos pacientes com histórico de artrite piogênica do quadril considerados candidatos para artroplastias totais de quadril apresentou infecções da articulação do quadril durante a infância, passou por artrodese espontânea ou cirúrgica do quadril, ou desenvolveu pseudoartrose do quadril. A artrite piogênica do quadril é rara em adultos, exceto após fixações internas.

A artroplastia pode ser considerada para os adultos cujo quadril foi artrodesado por infecções piogênicas na infância e nos quais não há manifestação de inflamação há vários anos. Uma artrodese sólida com padrão trabecular uniforme na articulação geralmente indica a ausência de infecções residuais. Entretanto, áreas focais de diminuição de densidade, esclerose e irregularidade das trabéculas que cruzam a articulação podem significar focos residuais de infecção. Tang et al. relataram que a ressonância magnética é 100% sensível na exibição da presença de infecções ativas em pacientes com osteomielite prévia. A determinação dos níveis de VHS e PCR, a aspiração da articulação do quadril, biópsias ósseas e varreduras por radionuclídeos por cintilografia podem desempenhar papéis na avaliação pré-operatória. Deve-se obter secções congeladas dos tecidos periacetabulares durante a operação. Quando algum desses estudos apontar a presença de uma infecção residual no quadril, é adequado utilizar um procedimento de dois estágios.

Frequentemente, o membro é encurtado como resultado da destruição parcial da cabeça femoral, do colo femoral e do acetábulo. A posição flexionada e aduzida do quadril contribui para o encurtamento aparente. O fêmur pode estar hipoplástico com anteversão da cabeça femoral e graus variáveis de reabsorção óssea da cabeça femoral. Podem estar presentes cicatrizes profundas como resultados de diversas incisões e procedimentos de drenagem no quadril. Caso presentes, incisões anteriores devem ser utilizadas e seios anteriores devem ser completamente removidos. A falta de tecidos subcutâneos sobre o trocanter e na área definida para a incisão pode requerer a rotação de um retalho de pele antes da artroplastia total de quadril.

Em um grupo de 44 pacientes que passaram por artroplastias totais de quadril após sofrerem de artrite piogênica durante a infância, Kim não descobriu reativações da infecção apesar do uso de aloenxertos acetabulares em 60% dos pacientes. As fraturas femorais perioperatórias eram comuns, pois muitos desses pacientes possuíam fêmures proximais pequenos e deformados. Em uma série maior com 170 pacientes da mesma instituição, não houve infecções recorrentes quando o período de quiescência foi de pelo menos 10 anos. Entretanto, as dificuldades operatórias foram frequentes, sendo o desgaste do polietileno e o afrouxamento do implante complicações posteriores comuns. Similarmente, Park et al. relataram que os resultados ruins nessa população deviam-se às anormalidades anatômicas que se desenvolveram como resultado da infecção, em vez da recorrência da infecção durante a artroplastia.

TUBERCULOSE

Alguns estudos descrevem resultados satisfatórios da artroplastia total de quadril em pacientes com tuberculose quiescente do quadril. Em alguns casos, o diagnóstico foi realizado após a operação por meio de exames microscópicos de tecidos suspeitos. Hecht et al. relataram a reativação da infecção tubercular após artroplastias totais de quadril nas quais o diagnóstico não tinha sido feito antes da cirurgia. Esse diagnóstico deve ser considerado em pacientes vindos de países onde a doença é comum, em pacientes com histórico de utilização de gesso pelvipodálico na infância, em pacientes sendo tratados para síndrome da imunodeficiência adquirida (AIDS) e em pacientes com artrite não diagnosticada do quadril. Há um menor número de bacilos da tuberculose em infecções ósseas do que no escarro infectado, o que dificulta o diagnóstico de osteomielite tuberculosa.

Foi recomendado um período maior de quimioterapia após a realização de uma artroplastia de quadril na presença de artrite tuberculosa ativa. O *Mycobacterium tuberculosis* possui pouco biofilme e não adere bem aos implantes. Muitos pacientes que apresentam reativação de infecções tuberculosas após artroplastias totais de quadril podem ser tratados com desbridamento e medicamentos com manutenção da prótese. Devido à emergência de cepas resistentes aos medicamentos para tuberculose, a biópsia de tecido durante o pré-operatório com cultura e sensitividade por antibiobrama é útil para selecionar os agentes ideais para quimioterapia.

TUMORES

Os possíveis candidatos para artroplastia total de quadril são os pacientes com (1) tumores metastáticos e expectativas razoáveis de vida; (2) alguns tumores menores, tais como condrossarcoma e tumor ósseo de células gigantes; e (3) lesões destrutivas benignas, tais como a sinovite vilonodular pigmentada. Para pacientes com lesões primárias, a cura da doença deve ser o objetivo da cirurgia, e não a restauração das funções. Consequentemente, pode ser necessário realizar exames ósseos, tomografias computadorizadas e ressonâncias magnéticas para determinar a quantidade de tecido a ser ressecada. A abordagem cirúrgica deve ser mais extensa do que o normal para garantir a excisão completa do tumor. Uma artroplastia total de quadril convencional pode ser suficiente, entretanto, se apenas parte do acetábulo, da cabeça femoral ou do colo femoral precisar ser ressecada para remover o tumor e uma margem de tecido normal. Caso as áreas trocantérica maior e subtrocantérica precisem ser ressecadas, o quadril pode se tornar instável, pois pode ser difícil refixar os músculos abdutores. Pode ser necessário utilizar um componente femoral longo devido a outras lesões mais distais na diáfise femoral. Podem ser utilizadas componentes personalizados ou hastes de substituição segmentar (Fig. 3-29). Os músculos glúteos são suturados a orifícios feitos no componente para esse propósito. Um conjunto de aloenxerto com uma prótese de haste longa é uma opção em pacientes mais jovens. A fixação cimentada dentro do enxerto e cortes escarificados na junção entre enxerto e osso hospedeiro proporcionam estabilidade. O acetábulo pode ser reconstruído com cimento ósseo, com suporte adicional proporcionado por uma anel ou gaiola de reforço (Fig. 3-35), ou por pinos Steinmann inseridos pela asa ilíaca no acetábulo.

DOENÇAS NEUROMUSCULARES

Os pacientes com distúrbios neuromusculares crônicos que se convergem para a artroplastia de quadril geralmente possuem maior tônus muscular ou espasticidade. Eles tornam-se candidatos para artroplastias totais de quadril devido a fraturas ou displasias com subluxação dolorosa. Apesar deste grupo englobar uma vasta gama de doenças e síndromes congênitas e adquiridas, certos princípios de conduta são aplicáveis a todos.

Os pacientes com problemas neurológicos generalizados apresentam maiores riscos de complicações, devendo-se prestar atenção à pele, à função pulmonar e ao trato urinário para evitar sepse nesses locais. Uma movimentação inicial, pelo menos para uma cadeira, ou, preferencialmente, para uma posição na qual há sustentação de peso, evita maior deterioração muscular.

Contraturas combinadas de flexão e adução são comuns, mas sua presença pode não ser detectada quando o paciente possui uma fratura aguda. Essa combinação de deformidades predispõe o paciente a deslocamentos pós-operatórios, especialmente quando a cirurgia é realizada por meio de via de acesso posterior. É preferível a utilização de uma via de acesso anterior ou anterolateral. A soltura da cápsula anterior e do psoas, bem como a tenotomia percutânea dos adutores, podem ser necessárias. A colocação do componente acetabular com anteversão adicional também torna o quadril mais estável. Se a estabilidade do quadril durante a cirurgia for insatisfatória ou se o controle muscular do paciente sobre o quadril for insuficiente para manter as precauções pós-operatórias adequadas, recomenda-se o uso de gesso pelvipodálico por 4 a 6 semanas até que os tecidos moles cicatrizem-se suficientemente para estabilizar a articulação. Ocasionalmente, componentes acetabulares com trava (constrictos) podem ser necessários para evitar deslocamentos pós-operatórios.

COMPLICAÇÕES

As complicações associadas à artroplastia total de quadril podem ser divididas naquelas diretamente relacionadas ao procedimento cirúrgico nos períodos intraoperatório, pós-operatório imediato e pós-operatório tardio; e naquelas que podem afetar sistemas além do musculoesquelético no quadro perioperatório. Como ocorre com qualquer procedimento cirúrgico, a prevenção de complicações deve ser um foco consistente do cirurgião e dos assistentes. O monitoramento de complicações e seu tratamento eficaz podem exercer um impacto significativo sobre a satisfação do paciente e sobre os resultados.

MORTALIDADE

As taxas de mortalidade relatadas para artroplastias totais de quadril variam de acordo com o período durante o qual são realizadas as

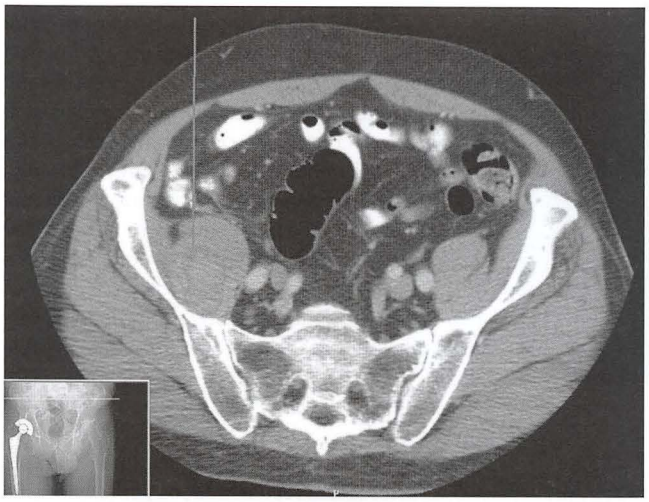

FIGURA 3-90 A tomografia computadorizada mostra fluido dentro da bainha muscular do iliopsoas compatível com hematoma resultante de pressionamento causado pelo componente acetabular. (De Bartelt RB, Sierra RJ: Recurrent hematomas within the iliopsoas muscle caused by impingement after total hip arthroplasty, *J Arthroplasty* 26:665, 2011.)

cirurgias, o momento no pós-operatório no qual foi determinada a taxa e a população sendo avaliada. De acordo com uma pesquisa de 17 milhões de altas hospitalares nos Estados Unidos, a taxa de mortalidade dentro do hospital foi de 0,33% para as artroplastias primárias e 0,84% para os procedimentos de revisão. Na população americana, a mortalidade em um período de 90 dias após o procedimento foi relatada como sendo 1% para as artroplastias primárias e 2,6% para as cirurgias de revisão. Foi relatado um aumento da taxa de mortalidade em homens, pacientes com idades superiores a 70 anos e pacientes com doenças cardiovasculares preexistentes. Apesar de ser necessário realizar uma avaliação médica minuciosa durante o pré-operatório, deve-se prestar especial atenção aos pacientes que apresentem esses fatores de risco para mortalidade.

FORMAÇÃO DE HEMATOMAS

Uma avaliação minuciosa no pré-operatório deve identificar os pacientes com fatores de risco conhecidos para hemorragia excessiva, incluindo tratamentos com antiplaquetários, anti-inflamatórios ou anticoagulantes; pacientes que utilizam fitoterápicos; os que têm discrasias sanguíneas e coagulopatias; e aqueles com histórico de hemorragias na família come procedimentos cirúrgicos anteriores. O mais importante fator cirúrgico na prevenção de hematomas é a hemostase cuidadosa. Algumas fontes comuns de sangramento são (1) os ramos dos vasos do obturador que podem ser cortados quando o ligamento redondo, o ligamento transverso ou os osteófitos são removidos da face inferior do acetábulo; (2) o primeiro ramo perfurante da artéria femoral profunda para a inserção do glúteo máximo; (3) os ramos dos vasos femorais próximos da cápsula anterior; e (4) os ramos dos vasos glúteos inferiores e superiores. Os vasos ilíacos correm risco quando há perfuração da parede medial do acetábulo e durante a remoção de cúpulas deslocadas medialmente. As hemorragias de grandes lesões nos vasos tornam-se aparentes durante a operação (consulte seção sobre lesões vasculares). Pode ocorrer hemorragia tardia (1 semana após a operação) devido a um falso aneurisma ou ao pressionamento do iliopsoas (Fig. 3-90). Pode ser requisitada uma arteriografia para identificar o vaso afetado e possíveis embolizações, podendo ser necessária uma revisão acetabular para corrigir pressionamentos do iliopsoas.

Nós utilizamos drenos de sucção de modo seletivo profundamente à fáscia, removendo-os em período de 24 a 48 horas. Em pacientes sem hemorragia excessiva durante a cirurgia ou sem fatores de risco, não foi necessária a drenagem após artroplastias totais de quadril primárias. Os drenos são utilizados rotineiramente para procedimentos de revisão ou cirurgias primárias com maiores riscos de hemorragia, bem como em pacientes de risco. A necessidade da drenagem, entretanto, foi questionada. Uma metanálise da literatura de Parker et al. sobre sistemas de sucção fechada e artroplastias totais de quadril concluiu que o uso de drenagem aumentou a necessidade de transfusões e tornou a necessidade de reforçar o curativo menos frequente. Os benefícios de sistemas de sucção fechada em artroplastias primárias sem complicações não foram provados.

Hemorragias excessivas que levam à formação de hematomas raramente requerem intervenções cirúrgicas. A maioria dos pacientes pode ser tratada com troca dos curativos, interrupção do uso de anticoagulantes, tratamento para coagulopatias e observação do ferimento. As indicações para o tratamento cirúrgico de hematomas incluem deiscência do ferimento ou necrose marginal, paralisia do nervo associado e infecção do hematoma. Devem ser realizadas na sala de operação a drenagem do hematoma e uma hemostase meticulosa. Deve-se realizar cultura do hematoma para avaliar possíveis contaminações bacterianas, continuando-se o uso de antibióticos até que os resultados estejam disponíveis. Também são necessários o desbridamento do tecido necrótico e o fechamento à prova d'água. A drenagem de sucção fechada parece ser necessária nesse cenário para evitar recorrência.

OSSIFICAÇÃO HETEROTÓPICA

A ossificação heterotópica pós-operatória varia em grau, indo de uma densidade leve e indistinta, observada radiograficamente na região dos abdutores e do iliopsoas, até uma anquilose óssea completa da articulação do quadril. De acordo com Iorio e Healy, pacientes do sexo masculino com osteoartrite hipertrófica e pacientes com históricos de ossificação heterotópica ou de artrite pós-traumática com osteofitose hipertrófica apresentam alto risco de ossificação heterotópica. Os riscos moderados estão associados com espondilite anquilosante, hiperostose esquelética idiopática difusa, doença de Paget e osteoartrite hipertrófica unilateral.

A técnica cirúrgica pode desempenhar um papel no desenvolvimento da ossificação heterotópica. As vias de acesso anteriores e anterolaterais apresentam maiores riscos de ossificação heterotópica do que as abordagens transtrocantéricas ou posteriores. Apesar das fixações não cimentadas estarem implicadas como fatores de risco para ossificação heterotópica em uma revisão retrospectiva de hastes cimentadas e não cimentadas, estudos prospectivos subsequentes aleatórios e pareados refutaram tal associação.

A calcificação pode ser observada radiograficamente na 3ª ou 4ª semana, mas o osso não amadurece completamente até 1 ou 2 anos. A seguinte classificação de Brooker et al. é útil para descrever a extensão da formação óssea:

Grau I: porções ósseas isoladas dentro de tecidos moles.

Grau II: bicos de papagaio no fêmur proximal ou na pelve com pelo menos 1 cm entre as superfícies ósseas opostas.

Grau III: bicos de papagaio no fêmur proximal ou na pelve com menos de 1 cm entre as superfícies ósseas opostas.

Grau IV: anquilose.

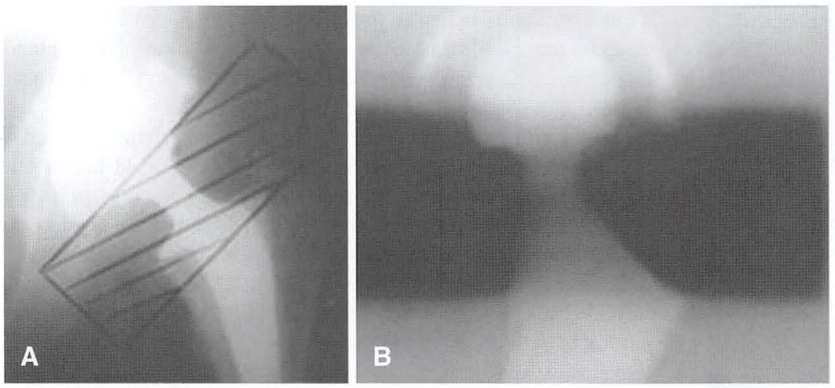

FIGURA 3-91 **A,** Radiografia anteroposterior mostrando portais de radiação para artroplastia total de quadril. O campo de radiação é indicado pelo retângulo hachurado. Foram poupadas as porções com potencial crescimento ósseo dos componentes femorais e acetabulares. **B,** Radiografia lateral mostrando o portal de radiação real (*área escura*) com escudos protetores (*áreas claras na parte superior e na parte inferior*) posicionados. (De Iorio R, Healy WL: Heterotopic ossification after hip and knee arthroplasty: risk factors, prevention, and treatment, *J Am Acad Orthop Surg* 10:409, 2002.)

A prevalência dessa complicação varia de 2% a 90% dos pacientes. A maioria dos pacientes que desenvolvem ossificações heterotópicas é assintomática, mas pode ocorrer restrição dos movimentos e dores em pacientes com ossificações de graus III ou IV. Limitação acentuada dos movimentos ou anquilose são incomuns, mas foi relatada perda significativa da função da articulação em 10% dos pacientes. A profilaxia de rotina não é recomendada para todos os pacientes, mas alguma forma de profilaxia é necessária em pacientes de alto risco.

As medidas profiláticas para a prevenção da ossificação heterotópica incluem doses baixas de radiação e administração de anti-inflamatórios não esteroides (AINEs). Regimes de radiação pré e pós-operatórios com doses de 500 cGy foram utilizados com sucesso. Em uma avaliação multicêntrica da profilaxia por radiação, as falhas ocorreram mais comumente em pacientes tratados por mais de 8 horas durante o pré-operatório ou por mais de 72 horas durante o pós-operatório do que em pacientes tratados por períodos menores. O tratamento pré-operatório deve resultar em menor desconforto do paciente do que o tratamento no início do período pós-operatório. A exposição à radiação é limitada aos tecidos moles imediatamente adjacentes à articulação do quadril, devendo-se proteger adequadamente as superfícies de crescimento ósseo (Fig. 3-91).

Hedley et al. não relataram evidências clínicas de afrouxamento, subsidência e linhas radiolucentes ao redor de próteses não cimentadas após o tratamento com radiação. Kennedy et al. também não relataram aumento nas linhas radiolucentes e nas revisões para afrouxamentos assépticos em um grupo de pacientes que passaram por artroplastias totais de quadril não cimentadas e foram tratados com profilaxia por radiação. A demora na consolidação ou a pseudoartrose da osteotomia trocantérica são potenciais problemas da terapia por radiação. Não foram relatadas transformações malignas após a radiação com as dosagens atualmente recomendadas para a profilaxia.

Em diversos estudos, não há indicação de que os AINEs reduzam a formação de ossificações heterotópicas. Historicamente, os inibidores cicloxigenase-1 (COX-1) e cicloxigenase-2 (COX-2) não seletivos foram recomendados por 6 semanas, apesar de haver relatos de administrações por 7 dias bem-sucedidas. A utilização é limitada por contraindicações médicas em relação à substância e por intolerância do paciente. Cella et al. relataram que 37% dos pacientes não foram capazes de concluir o tratamento com indometacina. Mais recentemente, uma metanálise realizada por Xue et al. composta por quatro testes aleatórios comparando inibidores seletivos COX-2 com inibidores não seletivos COX 1 não mostrou diferenças de eficácia na prevenção de ossificação heterotópica. Sob a luz de um perfil de segurança gastrointestinal mais favorável para inibidores COX-2, estes foram recomendados para ossificação heterotópica. Similarmente à radiação, os AINEs diminuem o crescimento ósseo em implantes porosos; mas, ao contrário da radiação, não existe método para proteger o implante nesse caso.

Raramente são indicadas as operações para remoção de ossificações heterotópicas, pois a dor geralmente não é intensa e a excisão de ossificações heterotópicas é um procedimento difícil. É necessária exposição extensa e o osso ectópico obscurecer os marcos normais. A remoção do osso anormal dos tecidos moles adjacentes não é fácil. Pode-se antecipar hemorragias substanciais. A radiação e os AINEs foram utilizados com sucesso na prevenção de recorrências. A diminuição na atividade de tecnécio na cintilografia óssea indica que a ossificação heterotópica amadureceu e que a excisão pode ser realizada com segurança. Os movimentos devem melhorar com a excisão, mas a dor pode não ser aliviada suficientemente.

TROMBOEMBOLISMO

O tromboembolismo é uma das complicações graves mais comuns decorrentes da artroplastia total de quadril. Nos primeiros relatos de artroplastias totais de quadril sem profilaxia de rotina, a trombose venosa ocorreu em 50% dos pacientes, com embolia pulmonar fatal em 2%. A prevalência de embolia pulmonar em um grupo de 58.521 pacientes que passaram por artroplastias totais de quadril na década de 1990 foi de 0,93%.

Diversos fatores, incluindo a anestesia, afetam o risco de tromboembolismo (Tabela 3-1). Há algumas evidências de que anestesias regionais apresentam menor risco de trombose venosa profunda e embolia pulmonar do que anestesias gerais. Davis et al. relataram incidência de 13% de trombose venosa profunda em pacientes operados com anestesia subespinal em comparação com uma incidência de 27% em um grupo que recebeu anestesia geral.

O tromboembolismo pode ocorrer em vasos da pelve, coxa e panturrilha. Cerca de 80% a 90% de todas as tromboses ocorrem no membro operado. Anteriormente, acreditava-se que as tromboses da panturrilha dificilmente causavam embolismos pulmonares. Entretanto, Pellegrini et al. observaram a propagação proximal de tromboses da panturrilha não tratadas em quatro (17%) de 23 pacientes, resultando em dois embolismos pulmonares não fatais e dois fatais.

A relação temporal da trombose venosa profunda (TVP) e da embolia pulmonar (EP) com a cirurgia é controversa. A maior incidência de trombose venosa profunda varia de acordo com o estudo, com uma taxa de 4 a 17 dias após a cirurgia. Com internações hospitalares mais curtas, mais eventos tromboembólicos ocorrem após a alta.

TABELA 3-1 Fatores de Risco para Tromboembolismo Venoso

FATORES DE RISCO CLÍNICOS	ALTERAÇÕES HEMOSTÁTICAS (ESTADOS DE HIPERCOAGULABILIDADE)
Idade avançada	Deficiência de antitrombina III
Fratura da pelve, quadril, fêmur ou tíbia	Deficiência de proteína C
Paralisia ou imobilização prolongada	Deficiência de proteína S
Histórico de tromboembolias venosas	Disfibrinogenemia
Operações envolvendo abdome, pelve ou extremidades inferiores	Anticorpos anticoagulantes e antifosfolipídicos lúpicos
Obesidade	Distúrbio mieloproliferativo
Insuficiência cardíaca congestiva	Trombocitopenia induzida por heparina
Infarto do miocárdio	Distúrbios de plasminogênio e ativação de plasminogênio
Derrame	

Adaptado de Anderson FA, Spencer FA: Risk factors for venous thromboembolism, *Circulation* 107:S19, 2003; and Lieberman JR, Hsu WK: Current concepts review: prevention of venous thromboembolic disease after total hip and knee arthroplasty, *J Bone Joint Surg* 87A:2097, 2005.

O diagnóstico clínico de trombose venosa profunda é realizado com base na dor e na textura da panturrilha e da coxa, no sinal de Homan positivo, no inchaço unilateral e eritema da perna, na febre moderada e na pulsação rápida. Em pelo menos 50% dos pacientes, entretanto, o diagnóstico não é clinicamente aparente. O diagnóstico clínico de embolia pulmonar é baseado nos sintomas de dores torácicas (especialmente se pleuráticas), na avaliação de eletrocardiogramas e radiografias torácicas, e na determinação da gasometria arterial. A maioria dos embolismos pulmonares, entretanto, não é clinicamente aparente. Para a trombose venosa profunda e a embolia pulmonar, é necessário realizar testes adjuntos para realizar o diagnóstico.

Atualmente, a venografia é o teste mais sensível e específico para detecção de tromboses da panturrilha e da coxa. Ela não detecta tromboses venosas pélvicas de modo confiável. Infelizmente, a venografia é um exame caro, invasivo, e que envolve riscos de reações alérgicas ao contraste e de indução de trombose. As ultrassonografias modo B ou duplex Doppler aproximam-se da venografia em termos de precisão na detecção de trombose femoral, mas não são tão úteis no diagnóstico de tromboses da panturrilha e da pelve. A ultrassonografia não é invasiva e pode ser repetida facilmente. Geralmente, o diagnóstico de embolia pulmonar é confirmado por uma tomografia computadorizada espiral. O exame pulmonar de perfusão de radionuclídeos também pode ser utilizado em pacientes com insuficiência renal ou alergias aos contrastes. A angiografia pulmonar é invasiva e apresenta maiores riscos, mas é necessária ocasionalmente quando há erros nas outras modalidades de diagnóstico.

O melhor método de profilaxia para tromboembolismos ainda está em debate. Atualmente, são utilizadas modalidades mecânicas e farmacológicas. Muitos cirurgiões preferem os métodos mecânicos, pois eles não envolvem riscos de anticoagulação profilática. A imobilização prolongada está relacionada ao desenvolvimento de trombose venosa profunda apesar de não haver dados definitivos para verificar se a ambulação precoce reduz a incidência de tromboembolismo após artroplastias totais de quadril. É geralmente aceito que os pacientes devam movimentar-se o mais cedo e o mais rápido que permitam suas condições gerais. Exercícios ativos para ambos os membros inferiores ajudam a reduzir a estase venosa e a formação de trombose. Em alguns estudos aleatórios, botas de compressão pneumática sequencial são mais favoráveis em comparação com profilaxia química. Estão disponíveis bombas para pé, panturrilha e coxa-panturrilha. Versões estéreis de alguns desses dispositivos podem ser aplicadas durante a operação do membro. Alternativamente, elas podem ser aplicadas ao membro não operado durante a cirurgia ou a ambos os membros na sala de recuperação. A insatisfação dos pacientes com esses dispositivos é comum e a adesão ao tratamento pode ser um problema.

Diversos métodos de anticoagulação química são eficazes na prevenção do tromboembolismo, apesar de o agente ideal ainda não ter sido definido. Os agentes mais comumente utilizados são a varfarina, a heparina de baixo peso molecular (HBPM), o fondaparinux e a aspirina.

A varfarina provou ser a mais eficaz, mantendo um risco de complicações hemorrágicas aceitavelmente baixo. O tratamento começa na noite anterior à cirurgia, com a dosagem sendo ajustada diariamente para manter um índice internacional normalizado (INR) de aproximadamente 2,5. A maioria dos estudos comparando a varfarina e a HBPM mostra maior prevalência de trombose venosa profunda para a varfarina, mas maior incidência de complicações hemorrágicas para a HBPM. Outros problemas com a varfarina envolvem o monitoramento regular do INR, o atraso do início da ação, interações com medicamentos, e restrições nas dietas de pacientes em tratamento com varfarina.

Os estudos que utilizam a HBPM parecem promissores. A enoxaparina foi a mais amplamente utilizada, mas a ardeparina, a logiparina a dalteparina e a nadroparina também foram estudadas. As propriedades farmacológicas desses agentes diferem daquelas da heparina não fracionada. Sua relativa falta de atividade antitrombina resulta em elevações mínimas do tempo parcial de tromboplastina, e elas podem ser administradas de forma subcutânea uma ou duas vezes por dia sem a necessidade de monitorar os níveis de atividade. Apesar da incidência relatada de trombocitopenia induzida por heparina ser menor com a HBPM do que com a heparina não fracionada, recomenda-se o monitoramento periódico do nível de plaquetas. As HBPM são mais caras do que a varfarina ou a aspirina. A adesão ao tratamento após a alta hospitalar pode representar um problema. Pode ser necessário ajustar a dosagem para os pacientes com insuficiência renal pois pode ocorrer o acúmulo do medicamento em tais pacientes.

Em 1997, a Administração de Alimentos e Medicamentos (FDA) emitiu uma nota alertando sobre o risco de formação de hematomas epidurais quando for utilizada enoxaparina em conjunto com anestésicos neuraxiais, especialmente com catéteres epidurais. O risco parece ser maior quando a enoxaparina é administrada duas vezes ao dia em vez de em uma dosagem única. Em 2003, a Sociedade Norte-Americana dos Anestesiologistas fez maiores recomendações sobre o uso de anestesia epidural e anticoagulação, sendo atualizadas em 2010:

1. O início da administração da HBPM deve ser adiado para 24 horas após o procedimento, se forem notados sangramentos durante a colocação de agulhas ou catéteres.
2. A administração de HBPM duas vezes ao dia está associada ao aumento no risco de hematoma espinal. A dose inicial pode ser administrada 24 horas após a operação, caso haja hemostase adequada. Caso seja utilizada a técnica epidural contínua

pós-operatória, os catéteres devem ser removidos 2 horas antes da primeira dose de HBPM.

3. A administração de dosagens únicas de HBPM pode ser iniciada de 6 a 8 horas após o final da operação. A segunda dose deve ocorrer mais de 24 horas após a primeira. Os catéteres devem ser removidos de 10 a 12 horas após a dose mais recente da heparina. A HBPM não deve ser administrada dentro de um período de 2 horas após a remoção do cateter.
4. Para profilaxia com varfarina, o cateter epidural deve ser removido quando o INR for inferior a 1,5. A avaliação neurológica deve continuar por 24 horas após a remoção do cateter.
5. Se for administrada uma dose pré-operatória de varfarina, o INR deve ser verificado antes da inserção do cateter epidural caso a primeira dose tenha ocorrido há mais de 24 horas ou se tiver sido administrada uma segunda dose de anticoagulante.

A aspirina é uma anticoagulante comumente utilizado na prevenção de infartos recorrentes do miocárdio ou de derrames. Ela foi utilizada como um agente profilático na prevenção da trombose venosa profunda, mas não foi utilizada para tratamento de uma trombose estabelecida. Apesar de a aspirina ser relativamente segura e barata, além de não necessitar de monitoramento laboratorial, seu papel na anticoagulação após artroplastias totais de quadril é questionável. Mais comumente, a aspirina é receitada em conjunto com profilaxia mecânica ou como um método de profilaxia em longo prazo após um período inicial com varfarina, HBPM ou fondaparinux.

O fondaparinux, um inibidor do fator Xa administrado em uma única injeção diária, é o anticoagulante mais recente a receber a aprovação da FDA para profilaxia do tromboembolismo após artroplastias totais de quadril, artroplastias totais de joelho ou fraturas de quadril. Testes clínicos comparando o fondaparinux e a enoxaparina mostraram uma eficácia equivalente ou melhor na prevenção da trombose venosa profunda com taxas similares de hemorragias. Similarmente à HBPM, o fondaparinux está associado com risco de complicações hemorrágicas e trombocitopenia. A insuficiência renal é uma contraindicação para seu uso.

Não há preferência clara para profilaxia tromboembólica em procedimentos eletivos de artroplastia total de quadril, mas a maioria dos autores concorda que alguma forma de profilaxia, seja farmacológica, mecânica ou mista, é necessária. Em uma metanálise de profilaxias tromboembólicas após 10.929 procedimentos eletivos, Freedman et al. concluíram que a varfarina é o melhor agente em termos de eficácia e segurança. A varfarina, a compressão pneumática e a HBPM foram associadas com menores riscos de embolismos pulmonares sintomáticos. Não foram identificadas diferenças significativas, entretanto, nas taxas de embolismos pulmonares fatais ou óbitos entre os diferentes tipos de agentes.

Para os pacientes que estão passando por artroplastias totais eletivas de quadril ou joelho, o American College of Chest Physicians (ACCP) recomendou o uso de um dos seguintes agentes anticoagulantes: heparina de baixo peso molecular (HBPM), fondaparinux ou dosagens ajustáveis de antoagonista da vitamina K (INR alvo: 2,5; variação entre 2 e 3). Para os pacientes com alto risco de hemorragia, profilaxias mecânicas com compressão pneumática intermitente (CPI) ou bombas venosas são preferíveis até que o risco de hemorragia diminua, quando se deve adicionar a profilaxia química.

Em 2007, a American Academy of Orthopaedic Surgeons (AAOS) aprovou uma diretriz clínica sobre a prevenção de embolia pulmonar sintomática após artroplastias de quadril ou joelho. Essas recomendações estratificam os pacientes com base no risco de tromboembolismo e grandes hemorragias. Históricos de estados hipercoagulativos ou embolismos pulmonares são considerados fatores de alto risco para embolia pulmonar, enquanto históricos de distúrbios hemorrágicos, hemorragias gastrointestinais recentes e derrame hemorrágico são exemplos de riscos de grandes hemorragias. Após a avaliação desses fatores de risco, são tomadas medidas profiláticas de acordo com a situação (Tabela 3-2).

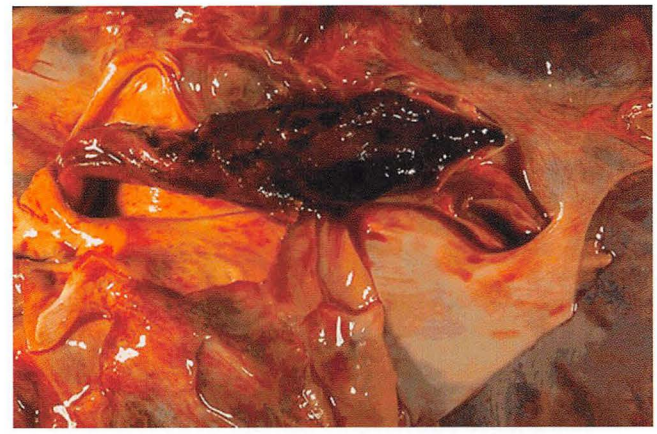

FIGURA 3-92 Amostra patológica com embolismo nos ramos direito e esquerdo da artéria pulmonar. (De http://library.med.utah.edu/WebPath/jpeg1/LUNG062.jpg.)

TABELA 3-2 Diretrizes de Práticas Clínicas da AAOS para Profilaxia de Trombose Venosa Profunda

RISCO	AGENTE
Risco-padrão de embolia pulmonar e grande hemorragia	AAspirina, HBPM, pentassacarídeos, varfarina (INR ≤ 2)
Risco elevado de embolia pulmonar. Risco-padrão de hemorragia	HBPM, pentassacarídeos, varfarina (INR ≤ 2)
Risco-padrão de embolia pulmonar. Risco elevado de hemorragia	Aspirina, varfarina (INR ≤ 2), sem profilaxia
Risco elevado de embolia pulmonar e hemorragia	Aspirina, varfarina (INR ≤ 2), sem profilaxia

INR, índice internacional normalizado; HBPM, heparina de baixo peso molecular. De Johanson NA, Lachiewicz PF, Lieberman JR, et al: Prevention of symptomatic pulmonary embolism in patients undergoing total hip or knee arthroplasty, *J Am Acad Orthop Surg* 17:183, 2009.

Apesar da mobilização rápida, da profilaxia mecânica e farmacológica, e do monitoramento clínico cuidadoso, alguns pacientes desenvolvem trombose venosa profunda e necessitam de tratamento completo para anticoagulação. Podem ser indicados suporte respiratório, determinações dos níveis de gás no sangue arterial, e repetição das tomografias computadorizadas espirais. Dois terços das mortes de pacientes por embolia pulmonar ocorrem em até 30 minutos após o início dos sintomas (Fig. 3-92). Contanto que não possuam outras comorbidades, os pacientes que sobrevivem tempo suficiente para confirmações do diagnóstico geralmente são aqueles submetidos ao tratamento adequado. Caso desenvolvam-se embolismos pulmonares adicionais apesar da anticoagulação adequada ou ocorram complicações hemorrágicas devido à anticoagulação, pode

ser necessário colocar um filtro na veia cava inferior. Tal filtro pode ser indicado no pré-operatório para pacientes com risco excessivamente altos e para os quais a profilaxia química é contraindicada. A trombólise com ativador de plasminogênio foi utilizada para dissolver os coágulos, mas pode causar grande hemorragia na incisão cirúrgica e em outros locais. A embolectomia, tanto por catéteres quanto cirúrgica, pode ser necessária em pacientes instáveis com alto risco de hemorragia.

A continuação da profilaxia após a alta do paciente representa um dilema. Com a ênfase atual na contenção de despesas e na redução da internação hospitalar, muitos pacientes recebem alta do hospital em um momento no qual apresentam risco significativo de desenvolvimento de tromboses venosas profundas. O ACCP recomenda que os pacientes que passem por artroplastias totais de quadril recebam tromboprofilaxia por períodos de 10 a 35 dias. Caso o tratamento com anticoagulantes seja continuado após a alta hospitalar, deve-se realizar preparativos para monitorar os efeitos. São necessários a avaliação clínica frequente para complicações das incisões e o monitoramento laboratorial diligente quanto aos exames de coagulação. Nossas práticas atuais incluem a administração de HBPM ou varfarina por um período de 10 a 14 dias após a operação em conjunto com dispositivos de compressão mecânica durante a internação hospitalar. Para pacientes de baixo risco, é utilizada aspirina com revestimento entérico por mais 4 semanas após a interrupção da heparina ou da varfarina. Pacientes de alto risco, especialmente aqueles com histórico de tromboembolismo, continuam recebendo HBPM ou varfarina por um período de 4 a 6 semanas após a operação.

LESÕES NERVOSAS

Uma análise da literatura de Goetz et al. determinou o risco de paralisia nervosa após artroplastias totais de quadril como sendo de 0,5% para artrite, 2,3% para displasia do quadril e 3,5% para cirurgias de revisão. Os fatores de risco associados com a paralisia nervosa após artroplastias totais de quadril envolvem displasia do quadril, utilização de abordagens posteriores, fixações não cimentadas, cirurgias de revisão, sexo feminino e alongamento significativo da extremidade.

O nervos ciático, femoral, obturador e glúteo superior podem ser lesionados por trauma cirúrgico direto, tração, pressão dos afastadores ou componentes, posicionamento da extremidade, alongamento do membro, e lesões térmicas causadas pelo cimento.

O nervo ciático é particularmente suscetível a lesões durante cirurgias de revisão, pois ele pode estar preso por tecido cicatrizado posteriormente, o que o coloca em risco durante a exposição. A retração imprudente de tecidos moles firmes e sem folga na margem posterior do acetábulo pode causar estiramento ou contusão direta do nervo. O monitoramento durante a operação com eletroneuromiografia, os potenciais de ação próximos ao nervo e os potenciais somatossensoriais durante os procedimentos de revisão evidenciaram anormalidades em cerca de um terço dos pacientes. A exposição cirúrgica, a retração dos tecidos moles, o posicionamento femoral para remoção de cimento ou preparação de canal, ou a redução do quadril podem originar sinais anormais. O monitoramento do nervo ciático pode se provar um complemento útil em procedimentos de revisão e outras situações de alto risco; mas, devido ao custo do equipamento, às necessidades especiais de anestesia, e ao tempo necessário, ele não é indicado em artroplastias totais de quadril rotineiras.

Geralmente, a exposição do nervo ciático durante abordagens posteriores ou posterolaterais não é necessária, mas é aconselhável caso a anatomia do quadril seja distorcida, como quando há deformidades rotacionais do fêmur, protrusões acetabulares, encurtamentos da cabeça e do colo femoral, revisões de artroplastias malsucedidas e deslocamentos desenvolvimentais. Nesses pacientes, o nervo pode estar deslocado de sua posição normal, estando preso a tecido de cicatrização próximo à face posterior do acetábulo. Nesse caso, ele deve ser cuidadosamente exposto, mobilizado e protegido durante o restante da cirurgia. Geralmente, ele pode ser identificado mais facilmente no tecido proximal normal ou distal à cicatriz por meio dos tecidos adiposos frouxos ao seu redor. Durante a soltura dos tecidos moles do lado posterior do fêmur, a dissecção deve manter-se próxima ao fêmur, especialmente nos procedimentos de revisão. Caso um dos orifícios de ancoragem de componentes acetabulares cimentados penetre na cortical medial ou posterior, insira um retentor de malha metálica ou um enxerto ósseo para evitar extrusão do cimento para a incisura isquiática. Deve-se prestar atenção à colocação dos afastadores durante a preparação femoral e acetabular.

A associação entre alongamento do membro e paralisia do nervo ciático foi estudada amplamente, chegando-se a várias conclusões. Edwards et al. correlacionaram o grau de alongamento com o desenvolvimento de paralisia isquiática. Lesões no ramo fibular ocorreram com alongamentos de 1,9 a 3,7 cm. Em contraste, paralisias completas do nervo ciático ocorreram com alongamentos de 4 a 5,1 cm. Outros autores questionaram a importância do alongamento isolado em relação à paralisia pós-operatória do nervo ciático. Nercessian et al. relataram 1.284 artroplastias totais de quadril de Charnley com alongamentos de até 5,8 cm. A única paralisia nervosa nesse grupo foi causada pela laceração do nervo ciático. Eggli et al. revisaram 508 artroplastias totais de quadril realizadas para pacientes com displasia do desenvolvimento do quadril e não observaram correlação entre o grau de alongamento e paralisias nervosas. Eles concluíram que essas paralisias eram resultado de traumas mecânicas em vez de resultados do alongamento em si.

Trocas da cabeça modular e/ou encurtamentos femorais foram utilizados para tratar paralisias isquiáticas atribuídas ao alongamento excessivo. Silbey e Callaghan descreveram um paciente com paralisia pós-operatória do nervo ciático curada com a troca rápida de uma cabeça modular por out ra com um colo menor. Similarmente, Sakai et al. observaram a resolução completa de uma paralisia pós-operatória do nervo ciático após encurtamento do calcar e do colo femoral modular.

A paralisia do nervo ciático também foi observada com sendo resultado da formação de hematomas na região subglútea, os quais podem ocorrer após tratamentos de anticoagulação profiláticos ou terapêuticos. Deve-se suspeitar de hematomas subglúteos em pacientes com dor, inchaço e endurecimento nas nádegas e na coxa em conjunto com evidências de um *deficit* do nervo ciático. O diagnóstico rápido e a descompressão cirúrgica imediata são imprescindíveis.

Luxações no período pré-operatório podem lesionar o nervo ciático por meio de contusões diretas ou estiramentos. O estado do nervo ciático deve sempre ser documentado após deslocamentos antes de manobras de redução. A redução requer técnicas suaves utilizando, se necessário, anestesia geral.

O posicionamento pós-operatório pode causar paralisias isoladas do nervo fibular. As almofadas triangulares de abdução geralmente são fixadas às extremidades por meio de faixas que podem causar compressão do nervo fibular caso estejam muito apertadas na região do colo fibular. Tais faixas devem apresentar certa frouxidão e ser posicionadas de modo a evitar essa área.

Pacientes com neuropatias isquiáticas ou fibulares devem ter seus pés sustentados para evitar deformidades em equino. Na maioria dos pacientes, as funções parciais retornam, mas a recuperação completa é rara. Em um acompanhamento por 2 anos, Schmalzried, Amstutz e Dorey relataram recuperação completa em 20% dos casos, *deficit* residual pequeno em 65% dos casos e defeito residual grande em 15% dos casos.

Pode-se considerar a realização de uma exploração do nervo caso não haja algum grau de recuperação dentro de 6 semanas ou se houver suspeitas de que uma massa de cimento ou um parafuso acetabular esteja comprimindo o nervo. As tomografias computadorizadas do acetábulo são úteis no determinação da posição de tais dispositivos. A presença de síndrome complexa de dor regional decorrente de lesões incompletas do nervo ciático pode exigir bloqueios simpáticos ou outras técnicas para atenuar a dor.

Como as lesões no nervo femoral são menos comuns e mais facilmente ignoradas no início do período pós-operatório, frequentemente o diagnóstico é tardio. O nervo femoral está localizado próximo à cápsula anterior da articulação, estando separado dela apenas pelo músculo iliopsoas e seu tendão. Ele pode ser lesionado pelos retratores posicionados anteriormente ao iliopsoas durante capsulectomia anterior ou retração femoral para preparação acetabular. Simmons et al. relataram paralisia do nervo femoral em 2,3% dos pacientes, todas ocorridas com a utilização de uma via de acesso lateral direta de Hardinge. O nervo femoral também pode ser comprimido pela extrusão de cimento caso utilize-se pressurização do cimento acetabular. Hematomas no músculo ilíaco também são outra causa conhecida de compressão do nervo femoral e potencial paralisia. Nós observamos o desenvolvimento de paralisias do nervo femoral quando houve a correção de graves contraturas de flexão no pré-operatório. O prognóstico para recuperação é bom, exceto quando o nervo fica preso no cimento. O paciente deve utilizar um imobilizador de joelho ou um suporte articulado com travamento por gravidade para evitar torções do joelho e quedas enquanto o quadríceps está enfraquecido.

As lesões do nervo obturador podem ocorrer quando há extrusão de cimento, lesões mecânicas causadas pelos afastadores, ou prominência de equipamentos tais como parafusos colocados no quadrante anteroinferior (consulte a seção sobre lesões vasculares). Dores persistentes na região inguinal podem ser o único sintoma.

O nervo glúteo superior é o mais suscetível a lesões com acessos anterolaterais que dividem o músculo glúteo médio. Uma zona segura foi descrita para o procedimento em uma posição 5 cm proximal ao trocanter maior (Fig. 3-93). Outras manobras que podem lesionar o nervo glúteo superior são as retrações acetabulares vigorosas para inserção do componente e os posicionamentos extremos da perna para preparação femoral. As lesões do nervo glúteo superior podem resultar em fraqueza dos abdutores com sinal de Trendelenburg.

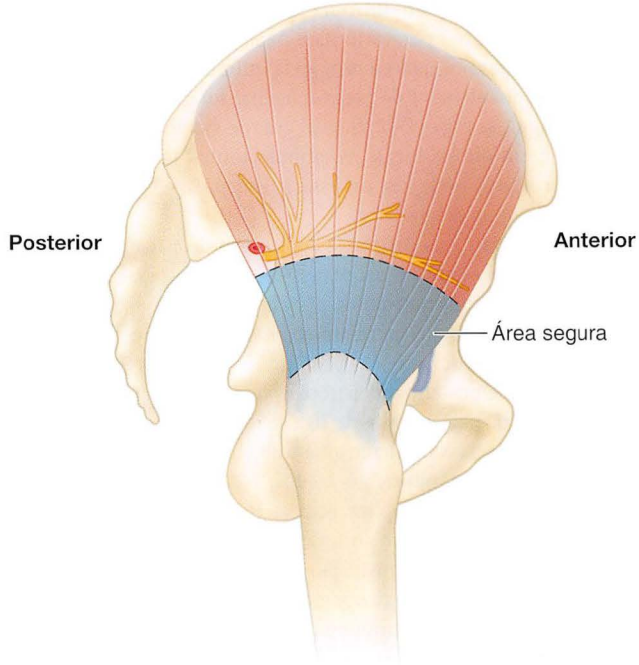

FIGURA 3-93 Zona segura para divisão do glúteo médio em posição 5 cm proximais ao trocanter maior. (Redesenhado de Jacobs LG, Buxton RA: The course of the superior gluteal nerve in the lateral approach to the hip, *J Bone Joint Surg* 71A:1239, 1989.)

LESÕES VASCULARES

As complicações vasculares resultantes de artroplastias totais de quadril são raras (0,04% com reparos primários e 0,2% com cirurgias de revisão), mas podem representar um problema para a sobrevivência do membro e do paciente. As taxas de mortalidade variam de 7% a 9%, com 15% de risco de amputação e 17% de chance de deficiência permanente. Os fatores de risco para lesões vasculares são as cirurgias de revisão e a migração intrapélvica de componentes. Os vasos podem ser lesionados por laceração, tração no membro ou retração dos tecidos moles adjacentes. Trauma direto ou compressão por componentes como parafusos, cimento ósseo, dispositivos antiprotrusão, componentes acetabulares com rosca ou aloenxertos estruturais também podem resultar em lesões vasculares.

De modo geral, as medidas tomadas para evitar lesões ao nervo femoral também protegem a artéria e a veia femoral. O afastador anterior não deve ser pontiagudo, deve ser colocado cuidadosamente na borda anterior e não deve escorregar anteromedialmente até o iliopsoas. Deve-se tomar cuidado ao soltar a cápsula anterior, especialmente na presença de cicatrizes extensas, e ao dividir os tecidos moles para corrigir contraturas de flexão.

A remoção dos tecidos moles e dos osteófitos da face inferior do acetábulo pode causar hemorragia dos vasos obturatórios. A penetração da parede medial do acetábulo durante a utilização de alargadores ou a intrusão de cimento ósseo na pelve podem lesionar os vasos ilíacos. Esses vasos são geralmente separados da cortical medial da pelve pelo músculo iliopsoas, mas esse músculo é fino em alguns pacientes.

A utilização de parafusos transacetabulares para fixação da cúpula apresenta riscos de lesão para os vasos pélvicos. Wasielewski et al. descreveram um sistema de quadrantes acetabulares para guiar a colocação desses parafusos. Uma linha traçada da espinha ilíaca anterior superior passando pelo centro do acetábulo e uma segunda linha perpendicular à espinha ilíaca anterior superior dividem o acetábulo em quatro quadrantes (Fig. 3-40). A veia ilíaca externa está localizada adjacente ao osso do quadrante anterossuperior, enquanto os vasos e o nervo obturatório estão próximos ao osso pélvico no quadrante anteroinferior. A presença de ossos mais finos, a falta de interposição de tecidos moles e a imobilidade relativa dos vasos os tornam suscetíveis a lesões. A utilização de uma broca curta e de técnica meticulosa são imprescindíveis sempre que devam ser colocados parafusos nos quadrantes anteriores. A colocação dos

parafusos deve ser limitada aos quadrantes posteriores sempre que possível. O quadrante posterossuperior, o qual corresponde grosseiramente ao acetábulo superior entre a espinha ilíaca anterior superior e a incisura isquiática maior, permite a colocação de parafusos mais longos e disponibiliza o melhor osso para fixação. O quadrante posteroinferior necessita de parafusos mais curtos. Apesar dos vasos glúteos superiores e do nervo ciático estarem potencialmente em risco quando são colocados parafusos no quadrante posterossuperior, a fresa e o parafuso podem ser palpados pela incisura isquiática de modo a proteger essas estruturas contra lesões. Hemorragias excessivas durante a colocação do componente acetabular ou inserção dos parafusos requer exposição retroperitoneal e pinçamento temporário dos vasos ilíacos para evitar perda de sangue adicional e para preservar a vida e o membro do paciente. Deve-se solicitar a cooperação imediata de um cirurgião vascular. A arteriografia e a embolização transcateter foram utilizadas para controlar hemorragia intrapélvica excessiva no pós-operatório.

Os problemas vasculares tardios incluem trombose dos vasos ilíacos, fístulas arteriovenosas e falsos aneurismas. Os falsos aneurismas foram relatados especialmente em pacientes com infecções pós-operatórias do quadril, após a migração de componentes acetabulares com rosca, e quando houve a utilização de retratores acetabulares pontiagudos. Deve-se considerar esse diagnóstico para os pacientes com hemorragias persistentes no local da incisão ou para os pacientes com massas pulsáteis (Fig. 3-94).

Devido ao risco de lesões vasculares associado com a remoção de componentes acetabulares com protrusão acentuada, deve-se considerar a realização de arteriografias, tomografias computadorizadas com contraste, ou ambas, antes de se realizar esse tipo de revisão. Além disso, o abdome do paciente deve ser preparado para a cirurgia, podendo ser necessária a assistência de um cirurgião vascular.

O membro contralateral apresenta risco de lesões vasculares decorrentes de erros de posicionamento e da imobilização pélvica. Dispositivos de posicionamento pélvico devem aplicar pressão à sínfise púbica ou às espinhas ilíacas, devendo-se evitar pressão no trígono femoral.

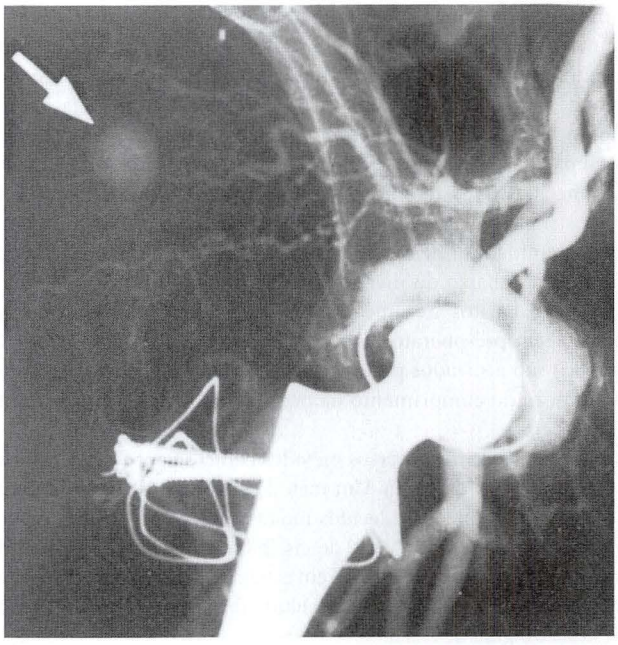

FIGURA 3-94 Aneurisma falso em uma mulher de 67 anos de idade que passou por duas revisões e apresentou hemorragia intermitente no local da operação por aproximadamente 32 semanas após o procedimento. Uma arteriografia mostrou um falso aneurisma (*seta*). A sutura inserida para fechar a fáscia penetrou a parede de um ramo da artéria glútea superior. Foi realizada a ligadura proximal e distal do aneurisma e sua excisão.

DISCREPÂNCIAS NOS COMPRIMENTOS DOS MEMBROS

Idealmente, os comprimentos dos membros devem ser iguais após a artroplastia total de quadril, mas é difícil determinar o comprimento da perna com precisão durante a cirurgia. O alongamento excessivo é mais comum do que o encurtamento, sendo também menos tolerado. O alongamento pode ser decorrente de ressecção insuficiente do osso do colo femoral, do uso de uma prótese com colo demasiadamente longo, ou do deslocamento inferior do centro de rotação do acetábulo (Fig. 3-95). Em uma pesquisa com 1.114 pacientes que passaram por artroplastias totais de quadril, 30% dos pacientes relataram uma discrepância perceptível entre os comprimentos dos membros. Dessas discrepâncias, apenas 36% foram confirmadas radiograficamente.

O significado funcional da diferença de comprimento dos membros após artroplastias totais de quadril ainda não foi bem definida. Alongamentos superiores a aproximadamente 1 cm são frequentemente fontes de insatisfação dos pacientes apesar de operações tecnicamente satisfatórias, sendo que os sistemas de avaliação subestimam grosseiramente o grau de insatisfação. Caso o alongamento exceda 2,5 cm, podem ocorrer paralisia ciática e claudicação.

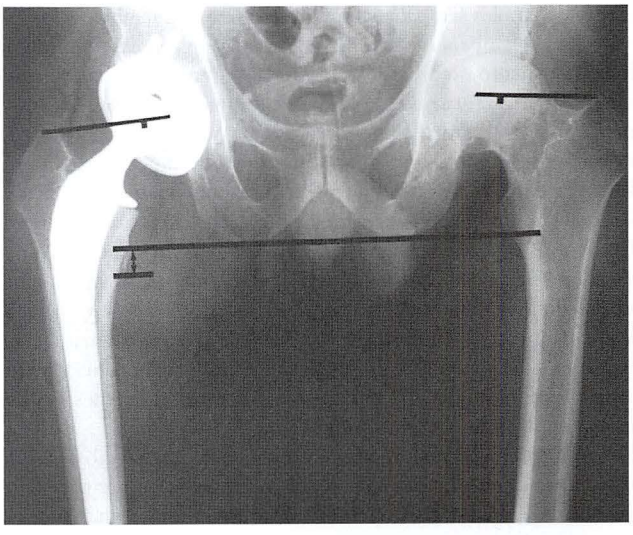

FIGURA 3-95 Artroplastia total de quadril para osteonecrose em um homem de 47 anos de idade. A cabeça femoral foi reconstruída no nível com a extremidade do trocanter. Um componente acetabular demasiadamente grande moveu o centro de rotação do quadril mais inferiormente e alongou o membro em 1 cm, apesar da posição correta da cabeça femoral.

O risco de alongamento excessivo da perna pode ser minimizado por uma combinação de planejamento pré-operatório cuidadoso e técnica operatória. Edeen et al. observaram que as medições clínicas dos comprimentos das pernas estavam correlacionadas com

as medições radiográficas em até 1 cm em apenas 50% dos pacientes. Contraturas em flexão e adução produzem encurtamento aparente da extremidade; e contraturas em abdução, apesar de serem menos comuns, produzem alongamento aparente. As discrepâncias ósseas reais ocasionalmente requerem correção cirúrgica, enquanto as discrepâncias aparentes decorrentes de contraturas devem ser reconhecidas, mas raramente necessitam de soltura extensiva de tecidos moles. Deve-se procurar histórico de traumas anteriores nas extremidades inferiores, e estas devem ser examinadas quanto a diferenças abaixo do nível do quadril. Radiografias de boa qualidade e gabaritos de amplificação (consulte a discussão sobre gabaritagem pré-operatórias na seção sobre radiografias pré-operatórias) são utilizados para selecionar uma prótese que permita a restauração do comprimento da perna e do *offset* femoral durante a operação.

Foram descritos diversos métodos clínicos para a determinação do comprimento da perna. Um método envolve a avaliação durante a operação da tensão dos tecidos moles ao redor do quadril, comumente conhecido como "teste de cisalhamento". Quando é aplicada tração ao membro com o quadril em extensão, geralmente ocorre uma distração de 2 a 4 mm. O grau de soltura dos tecidos moles, o tipo de anestesia e o grau de relaxamento muscular podem alterar a avaliação do cirurgião quanto à frouxidão dos tecidos. Além disso, a tensão dos tecidos moles não depende apenas da altura da cabeça femoral, mas também do *offset* femoral (Fig. 3-6). Caso o desvio femoral tenha sido reduzido e não seja avaliado durante a cirurgia, a tensão dos tecidos moles deve ser restaurada por alongamento excessivo do membro, substituindo o desvio pela altura para manter a tensão. Uma gabaritagem cuidadosa no pré-operatório deve alertar o cirurgião quanto a essa possibilidade, devendo-se tomar medidas para que os implantes reproduzam o desvio natural do paciente e que haja tensão adequada nos tecidos moles sem alongamento excessivo do membro.

Foram também descritos diversos métodos para determinação do comprimento do membro utilizando-se pinos transósseos colocados acima e abaixo da articulação do quadril em conjunto com um dispositivo de medição colocado entre os pinos. Ranawat et al. utilizaram um pino abaixo da ranhura infracotilóideia e mediram a distância entre ele e uma marca no trocanter maior. Essa técnica resultou em uma discrepância média no comprimento dos membros de 1,9 mm sem que nenhum paciente necessitasse de correção nos calçados (Fig. 3-96). Essas técnicas dependem do reposicionamento preciso do membro com o mesmo grau de flexão, abdução e rotação para cada medição. Utilizando um nivelador para reproduzir o posicionamento do membro, Bose observou um discrepância média entre os membros de 3,4 mm em um grupo de 58 pacientes, 7% dos quais necessitaram de ajustes no calçado.

Atualmente, o método mais confiável para equalização dos comprimentos das pernas é a combinação de gabaritagem pré-operatória com medições durante a operação. Utilizando essa abordagem em uma série de 84 pacientes, Woolson relatou que apenas 2,5% dos pacientes apresentaram alongamentos superiores a 6 mm. Em um estudo sobre a utilidade e a precisão do planejamento pré-operatório, Knight e Atwater concluíram que o tamanho dos componentes femorais e acetabulares não podiam ser previstos confiavelmente durante a gabaritagem; mas, quando essa gabaritagem era combinada com medições durante a operação, o comprimento pós-operatório da perna estava dentro de uma margem de 5 mm do grau planejado de alongamento para 92% dos pacientes.

As técnicas assistidas por computador são promissoras para se alcançar igualdade nos comprimentos dos membros após artroplastias totais de quadril. Em um estudo pareado comparando artroplastias de quadril assistidas por computador com artroplastias convencionais,

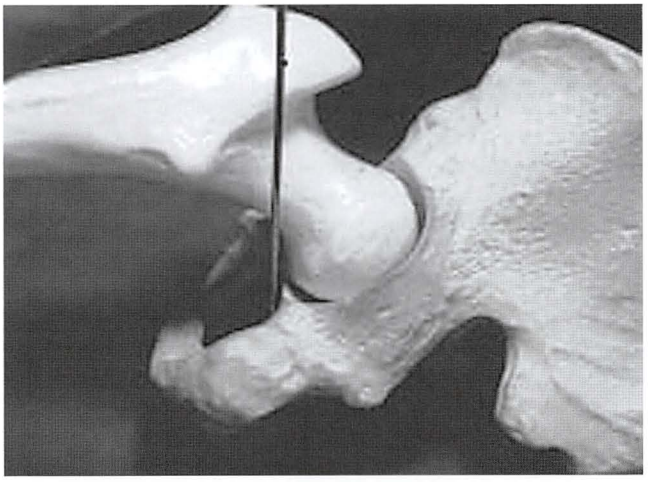

FIGURA 3-96 Pino de Steinmann em posição para marcar o trocanter maior na exposição inicial do quadril. (De Ranawat CS, Rao RR, Rodriguez JA, et al: Correction of limb-length inequality during total hip arthroplasty, *J Arthroplasty* 16:715, 2001.)

Manzotti et al. observaram um número menor de taxas de discrepâncias superiores a 10 mm nos comprimentos dos membros com a utilização dessa técnica. Os resultados funcionais foram idênticos para ambos os grupos e não houve luxações. O maior custo e os maiores tempos de operação limitaram a ampla adoção das técnicas assistidas por computador.

Caso ambos os quadris apresentem problemas e seja esperada uma cirurgia bilateral escalonada, o comprimento é determinado pela estabilidade do quadril, e os comprimentos das pernas são equalizados pela gabaritagem das mesmas ressecções ósseas e pela utilização dos mesmos implantes em ambos os lados. O paciente deve ser aconselhado a utilizar correções nos calçados entre as cirurgias. Ocasionalmente, a artroplastia pode ser indicada em um quadril que já é clinicamente mais longo em um dos lados. O encurtamento do membro por ressecção excessiva do colo ou pela utilização de uma prótese com colo femoral demasiadamente curto causa risco de luxação devido a tensão inadequada ou pressionamento dos tecidos moles. Nesse caso, a transferência distal do trocanter maior ou o encurtamento por osteotomia subtrocantérica podem ser considerados.

Os principais objetivos da artroplastia total de quadril são, em ordem de prioridade, o alívio da dor, a estabilidade, a mobilidade e a equalização dos comprimentos das pernas. O paciente deve ser informado antes da cirurgia de que não há garantias de que os comprimentos dos membros serão iguais. Caso o alongamento do membro proporcione um quadril substancialmente mais estável, a discrepância é preferível ao risco de deslocamentos recorrentes. Geralmente, discrepâncias inferiores a 1 cm são toleradas e a percepção da discrepância tende a diminuir com o tempo. As desigualdades aparentes nos comprimentos dos membros e a obliquidade pélvica causada por contraturas residuais dos tecidos moles geralmente respondem bem a fisioterapia com alongamento adequado. A liberação cirúrgica dos tecidos raramente é necessária.

Os pacientes com discrepâncias inaceitáveis nos comprimentos dos membros devem ser avaliados cuidadosamente para determinar a causa da discrepância de modo que o tratamento cirúrgico seja bem-sucedido. As radiografias pélvicas são avaliadas quanto à localização do componente que possa causar discrepâncias no comprimento dos membros, tais como componentes acetabulares

posicionados inferiormente à "gota de lágrima" ou componentes femorais posicionados proximalmente com ressecção insuficiente do colo. Parvizi et al. descreveram discrepâncias nos comprimentos dos membros causadas por posicionamento incorreto do componente acetabular, o que resultou em instabilidade. Isso é compensado pelo alongamento com uma cabeça femoral modular. No grupo de pacientes tratados cirurgicamente para discrepâncias nos comprimentos dos membros, a maioria dos pacientes necessitou de cirurgias de revisão para correção de componentes acetabulares com orientação incorreta posicionados inferiormente à "gota de lágrima" ou com anteversão excessiva (> 20 graus), com retroversão ou com abdução (> 50 graus). Os comprimentos dos membros foram equalizados em 15 dos 21 pacientes, com a discrepância média nos comprimentos diminuindo de 4 cm para 1 cm. Apenas um paciente desenvolveu instabilidade recorrente, enquanto três pacientes com dores decorrentes de neurapraxia tiveram os sintomas completamente sanados.

LUXAÇÃO (DESLOCAMENTOS)

A prevalência de deslocamentos após artroplastias totais de quadril é de aproximadamente 3%. Fatores anatômicos, cirúrgicos e epidemiológicos podem aumentar esse risco. Pseudoartrose trocantérica, fraqueza da musculatura abdutora e aumento pré-operatório da amplitude de movimento são características anatômicas que demonstradamente aumentam o risco de instabilidade. Utilização da via de acesso posterior, posicionamento incorreto dos componentes, compressões dos ossos ou componentes não corrigidas, tensão inadequada dos tecidos moles, e cabeças de tamanhos menores são variáveis sob o controle do cirurgião que podem ser afetadas. Cirurgias anteriores de quadril, incluindo revisões de substituições de quadril, sexo feminino, idade avançada, fraturas de quadril anteriores e diagnóstico pré-operatório de osteonecrose ou artrite inflamatória são fatores epidemiológicos que podem afetar negativamente a estabilidade do quadril.

O deslocamento pós-operatório é mais comum quando há histórico de cirurgias no quadril, especialmente com revisões de substituições totais de quadril. Alberton et al. relataram uma taxa de deslocamento de 7,4% em um grupo de 1.548 procedimentos de revisão com acompanhamento em um período de pelo menos 2 anos. Os possíveis fatores que contribuem para essa ocorrência incluem soltura excessiva de tecido mole, fraqueza muscular, cabeças femorais de tamanhos pequenos (22 mm) e falta de união trocantérica.

A escolha da abordagem cirúrgica afeta a taxa de luxações no pós-operatório. Berry et al. observaram uma taxa de luxação de 6,9% com a utilização de uma via de acesso posterolateral em contraste com uma taxa de 3,1% com a utilização de uma via de acesso anterolateral. Há uma tendência de retroverter a cúpula quando a artroplastia total de quadril é realizada por meio de uma abordagem posterolateral. Geralmente, isso é causado pela retração anterior do fêmur, o que faz com que o posicionador acetabular seja forçado posteriormente durante a inserção do componente. A divisão de todos os rotadores externos curtos é, provavelmente, outro fator, e o reparo cuidadoso do envelope posterior de tecidos moles melhora a estabilidade. Diversas técnicas de reparo foram propostas para os tecidos moles de modo a melhorar a estabilidade do quadril após a utilização de vias de acesso posterolaterais, com taxas de deslocamento variando de 0% a 0,85%. Uma metanálise comparando vias de acesso posteriores com e sem reparo dos tecidos moles mostrou uma redução de 10 vezes nas taxas de luxação, ou seja, de 4,46% para 0,4% com a realização dos reparos. Nossa preferência é a reparação da cápsula posterior e dos rotadores externos

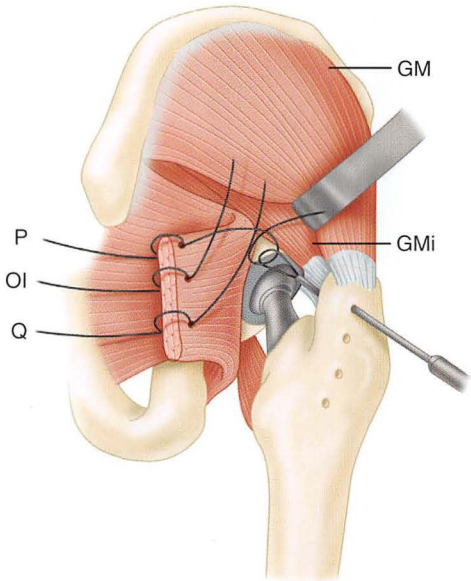

FIGURA 3-97 Suturas passadas por forames trocantéricos por meio da utilização de um passador. Os rotadores externos e a cápsula do quadril foram incorporados aos reparos. GM, glúteo máximo; GMi, glúteo mínimo; OI, obturador interno; P, piriforme, Q, quadrado femoral. (De Osmani O, Malkani A: Posterior capsular repair following total hip arthroplasty: a modified technique, *Orthopedics* 27:553, 2004.)

curtos ao osso com suturas não absorvíveis (Fig. 3-97). Ao se considerar a artroplastia total de quadril para pacientes com alto risco de luxação posterior, como os indivíduos com doenças neurovasculares ou contratura de flexão acentuada, deve ser considerada a via de acesso anterior.

Ao fixar o componente acetabular na posição adequada, especialmente quanto à anteversão, o cirurgião deve ser capaz de julgar a posição da pelve do paciente nos planos horizontal e vertical. Erros no posicionamento do paciente na mesa de operação são uma causa comum para o posicionamento acetabular incorreto, sendo crucial a firme estabilização do paciente na posição lateral. Quando em posição lateral, as mulheres com quadris largos e ombros estreitos estão em uma posição de Trendelenburg relativa e há a tendência de implantar a cúpula em posição mais horizontal do que planejado. Em homens com pelves estreitas e ombros largos, ocorre o inverso. Quanto à anteversão, a pelve é flexionada para cima em 35 graus na posição lateral, enquanto em posição supina e em extensão ela torna-se relativamente retrovertida. Além disso, a retração anterior forçada do fêmur para exposição acetabular frequentemente inclina o paciente para a frente. A colocação do componente acetabular em orientação relativa à mesa de operação causa retroversão equivocada em relação à pelve. Os posicionadores de inserção acetabular podem proporcionar uma falsa sensação de segurança, devendo-se sempre considerar a posição verdadeira da pelve. Ser capaz de palpar a espinha anterior superior pelas bandagens é útil para avaliar a posição da pelve, e é imprescindível uma boa exposição acetabular que permita a observação de referências ósseas. Quando é utilizado um posicionador de inserção acetabular, deve ser conhecido o ângulo no qual ele segura a cúpula. A cúpula de teste deve ser colocada na posição na qual será inserida a cúpula final, devendo ser notada sua relação com a periferia do acetábulo. Essa orientação deve ser reproduzida com precisão durante a colocação do implante final.

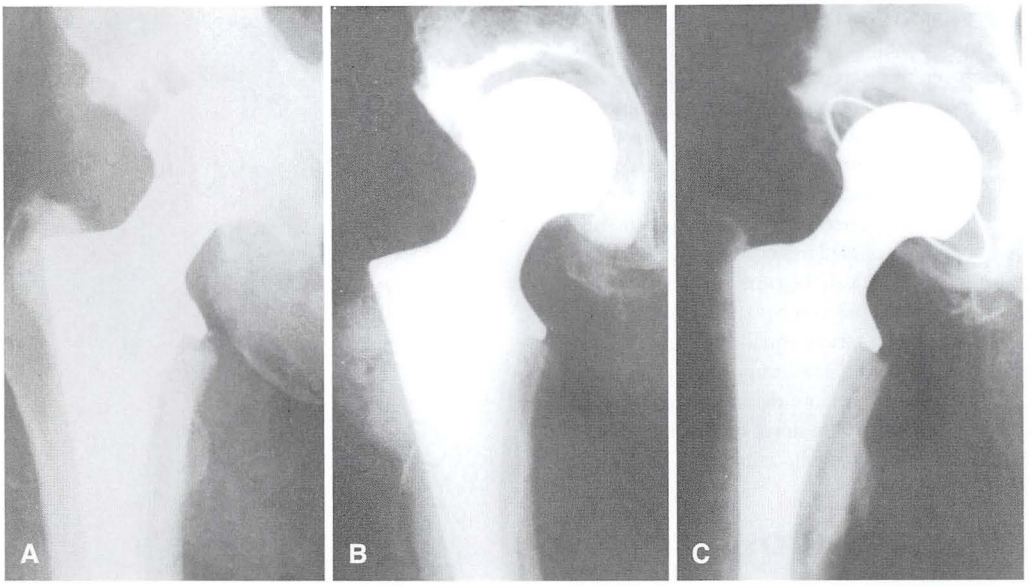

FIGURA 3-98 Radiografias anteroposteriores de três pacientes diferentes para ilustrar a estimativa do ângulo de anteversão por meio da posição do aro metálico circunferencial. **A,** A sobreposição relativa da metade anterior e da metade posterior sugere pouca ou nenhuma anteversão (ou retroversão). **B** e **C,** A posição das duas metades sugere mais anteversão (ou retroversão) do que em **A**. Todos os três quadris são estáveis.

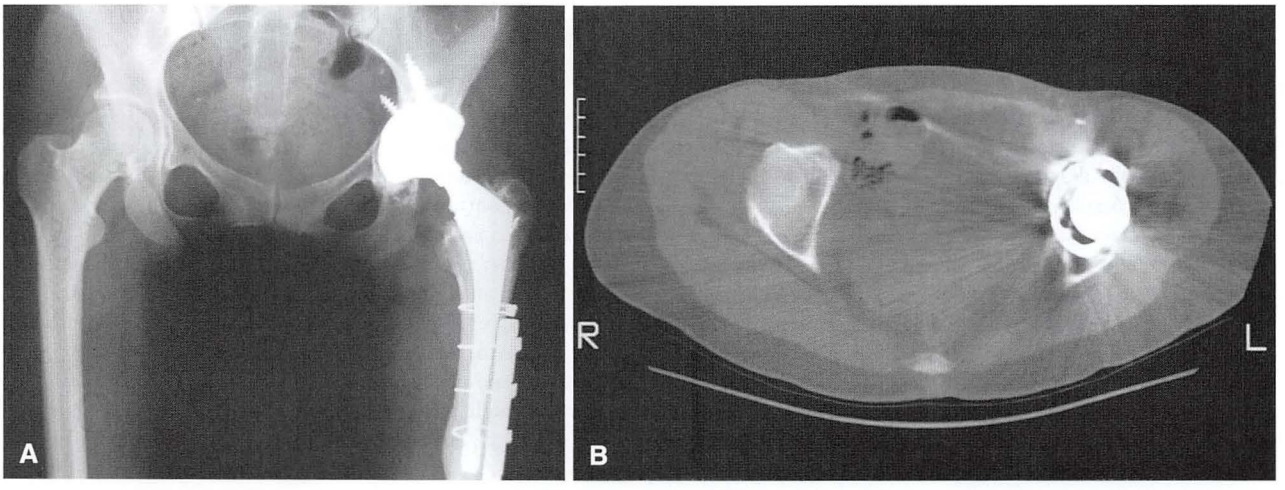

FIGURA 3-99 Determinação do ângulo de anteversão (ou retroversão) da cúpula por tomografia computadorizada (TC). **A,** O componente acetabular parece estar bem posicionado em uma enfermeira de 39 anos de idade que passou por várias revisões e foi encaminhada em virtude de afrouxamento femoral com subluxação recorrente. **B,** Tomografia computadorizada mostra retroversão acetabular de 20 graus.

A quantificação do grau de anteversão do componente acetabular por meio de exames radiográficos é difícil. McLaren descreveu um método matemático para determinar o grau de anteversão considerando as posições relativas das metades anterior e posterior do aro da cúpula (Fig. 3-98). Similarmente, a anteversão de componentes acetabulares não cimentados pode ser estimada pela comparação das duas metades da borda. A sobreposição das duas metades sugere pouca anteversão ou ausência dela. Caso formem uma elipse, há algum grau de anteversão ou retroversão. Uma vista lateral do quadril afetado em mesa de movimento cruzado também pode ser útil para avaliar a anteversão acetabular, mas podem ser utilizadas tomografias computadorizadas para avaliar o grau de anteversão de forma mais precisa (Fig. 3-99). A inclinação ou a abdução do componente acetabular podem ser medidas diretamente nas radiografias, mas a flexão ou extensão da pelve podem distorcer sua relação com o feixe do RX.

A posição do componente acetabular está relativamente relacionada ao risco de luxação. Lewinnek et al. revisaram as radiografias de 300 artroplastias totais de quadril com medição direta da inclinação e cálculo da anterversão. A taxa de luxação para cúpulas com anteversão de 15 ± 10 graus e inclinação de 40 ± 10 graus foi de 1,5%, enquanto 6,1% fora dessa "faixa de segurança" apresentaram luxações. Similarmente, Biedermann et al. estudaram um conjunto de 127 quadris com instabilidade pós-operatória comparando-o com um grupo de controle com quadris estáveis utilizando análise de radiografias computadorizadas. Eles observaram aumento na anteversão e na abdução para pacientes com luxação anterior, e diminuição na

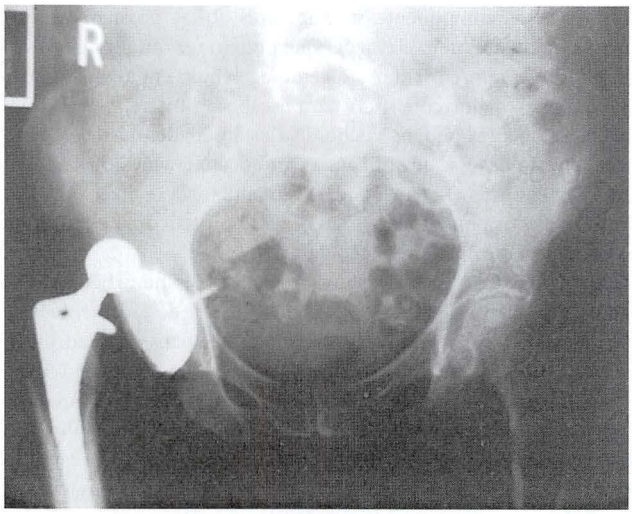

FIGURA 3-100 Inclinação excessiva do acetábulo. A luxação recorrente é causada por uma inclinação de 65 graus do componente acetabular. O quadril luxava com adução quando o paciente estava em pé. Foi necessária uma revisão.

anteversão e abdução para pacientes com luxação posterior. Os menores valores de risco para luxação foram 15 graus de anteversão e 45 graus de abdução.

Se a cúpula acetabular estiver excessivamente antevertida, podem ocorrer deslocamentos anteriores durante a extensão, adução e rotação externa do quadril. Se a cúpula acetabular estiver retrovertida, o deslocamento ocorre posteriormente com movimentos de flexão, adução e rotação interna. A inclinação excessiva do componente acetabular pode levar a luxações superiores com adução, especialmente se houver contratura de adução residual ou se o fêmur comprimir osteófitos na margem inferior do acetábulo (Fig. 3-100). Inversamente, se o componente acetabular estiver inclinado quase que horizontalmente, a compressão ocorre durante o início da flexão e o quadril desloca-se posteriormente. Isso é acentuado se a cúpula acetabular também apresentar anteversão insuficiente.

A anteversão do componente femoral é estimada durante a cirurgia comparando-se o eixo do colo femoral protético com a diáfise da tíbia quando o joelho está flexionado em 90 graus. A versão neutra é definida pelo alinhamento perpendicular do colo protético com a tíbia. A anteversão relativa ocorre quando esse ângulo é superior a 90 graus e a retroversão ocorre quando é inferior a 90 graus (Fig. 3-101). O componente femoral deve ser fixado com o colo em anteversão de 5 a 15 graus. A anteversão grave de colos femorais anatômicos é observada em casos de displasia de desenvolvimento ou artrite reumatoide juvenil; enquanto a retroversão pode ocorrer quando houve divisão prévia da cabeça femoral, pseudoartrose femoral proximal ou baixos níveis de ressecção do colo. Caso o colo do componente apresente anteversão superior a 15 graus, o deslocamento anterior torna-se mais frequente (Fig. 3-102). Inversamente, a retroversão do componente femoral tende a deslocar o quadril posteriormente, especialmente durante movimentos de flexão e rotação interna.

Amuwa e Dorr descreveram a anteversão combinada, uma técnica na qual a anteversão do componente femoral é determinada pela preparação femoral. O componente acetabular é colocado e a soma das anteversões da cúpula acetabular e da haste femoral é determinada como uma soma de 35 graus no total, sendo aceita uma faixa de 25 a 50. Esse método requer navegação por computador para determinação dos valores.

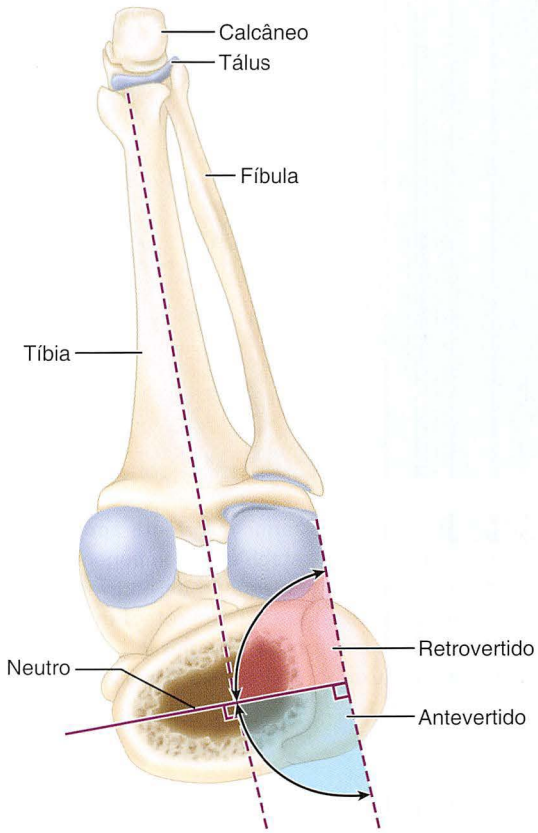

FIGURA 3-101 A anteversão do componente femoral é estimada comparando-se o eixo tibial com o eixo do colo da prótese femoral. Um ângulo de 90 graus representa anteversão neutra. Ângulos agudos (< 90 graus) são compatíveis com retroversão relativa e ângulos obtusos (> 90 graus), com aumento da anteversão.

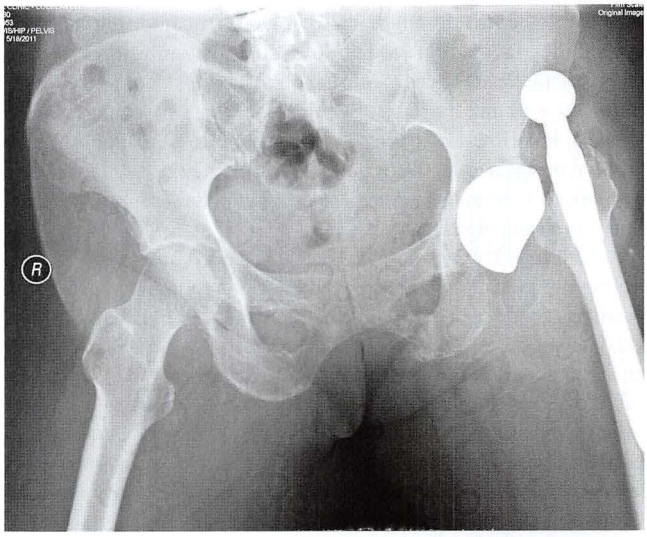

FIGURA 3-102 Luxação causada por rotação incorreta do componente femoral. O componente foi rodado incorretamente para 70 graus de anteversão. O quadril deslocou-se anteriormente diversas vezes e foi revisado.

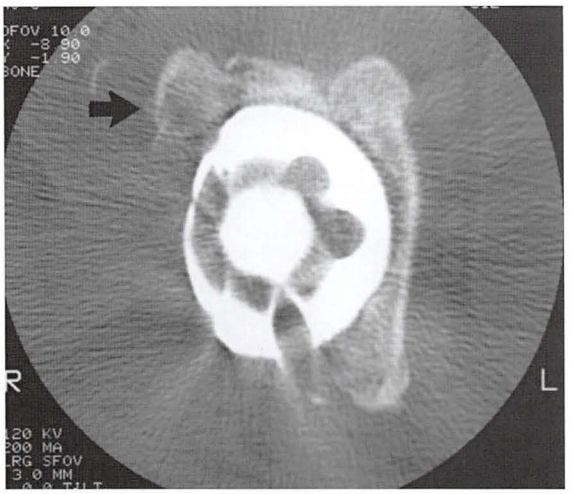

FIGURA 3-103 Luxação posterior recorrente após artroplastia realizada após uma fratura acetabular. O componente acetabular foi colocado com um grau inadequado de anteversão devido a uma deficiência da parede posterior. Um osteófito anterior ignorado (*seta*) causou um impacto durante flexão e rotação interna, contribuindo para a luxação. Foi necessária uma revisão.

O impacto pode ser causado por prominências na parte femoral, na parte acetabular ou em ambas as partes da articulação. Osso ou cimento que se projetem além da superfície plana da cúpula devem ser removidos após a fixação da cúpula. Caso contrário, eles funcionam como um fulcro para deslocar o quadril na direção oposta. Osteófitos residuais, especialmente aqueles localizados anteriormente, não são facilmente identificados em radiografias, mas podem ser vistos facilmente em tomografias computadorizadas (Fig. 3-103). Após um acetábulo raso ter sido aprofundado para proporcionar cobertura à parte superior da cúpula, frequentemente o osso em excesso deve ser removido anteriormente, posteriormente e inferiormente. Isso é difícil se a cúpula for colocado com o centro do quadril alto. Caso o trocanter maior esteja aumentado ou distorcido devido a cirurgias anteriores ou em decorrência de doenças, alguma quantidade de osso deve ser removida de suas margens anteriores e posteriores para evitar colisões. Por fim, a compressão óssea é muito mais comum se o desvio femoral não for restaurado adequadamente. A utilização de componentes femorais com reforço de *offset* pode ser muito benéfica nessa situação (Figs. 3-16 e 3-17).

A relação entre o diâmetro da cabeça e o diâmetro do colo da prótese é importante, pois cabeças menores precisam percorrer uma distância menor para que ocorra o deslocamento (Fig. 3-12). Observou-se que cabeças de tamanhos maiores são um fator estabilizador em algumas séries de artroplastias de quadril primárias e de revisão. Cabeças de componentes femorais modulares com extensões, ou "saias", para proporcionar comprimento adicional para o colo reduzem a razão entre os diâmetros da cabeça e do colo, pois o colo do componente é encaixado em um eixo cônico que deve possui um diâmetro suficientemente grande (Fig. 3-7). Os movimentos diminuem quando há compressão em comparação com colos mais curtos que não utilizam saias. Apesar do alongamento do colo protético poder melhorar a tensão do tecido mole e o desvio, os movimentos da prótese e a estabilidade do quadril podem diminuir se o colo mais longo necessitar da adição de uma saia.

Diversos componentes acetabulares atuais possuem revestimentos modulares com elevações que podem ser rodados em diversas posições para reorientar a face do acetábulo em alguns graus e proporcionar maior cobertura para a cabeça protética (Fig. 3-33). Tais componentes podem melhorar a estabilidade, mas eles têm o efeito oposto caso sejam utilizadas grandes elevações ou se forem rodados até posições inadequadas. É mandatório realizar uma avaliação cuidadosa quanto à colisão do colo protético na elevação do revestimento durante a redução de teste.

A adequação da tensão dos tecidos moles na articulação do quadril é frequentemente sugerida como causa de deslocamentos pós-operatórios. Em uma série de 34 artroplastias totais de quadril com luxações relatadas por Fackler e Poss, a perna operada era 1,5 mm mais longa do que a perna normal. Entretanto, foi observada uma tendência de diminuição do *offset* femoral (em média, uma diminuição de 5 mm) no grupo com luxações. A pseudoartrose trocantérica que resulta em diminuição da tensão dos abdutores também tem sido associada a uma maior incidência de luxações. Woo e Morrey observaram uma taxa de luxação de 17,6% em pacientes com pseudoartrose trocantérica desviada em contraste com uma taxa de 2,8% quando o trocanter cicatriza-se com união óssea e fibrosa sem desvios.

Fisioterapeutas, enfermeiras e outros assistentes responsáveis pelos pacientes e que auxiliem na mobilização pós-operatória devem estar cientes quanto às posições que podem causar luxações. Dependendo da via de acesso cirúrgica e de outros fatores operatórios, essas posições podem ser diferentes para cada paciente. Acima de tudo, o paciente deve conhecer as precauções adequadas antes da alta hospitalar, devendo-se reiterar as instruções em consultas de acompanhamento. Suportes especializados para alcançar o solo e para calçar o pé são imensamente úteis para manter a independência do paciente, o que evita posicionamentos extremos no início do período pós-operatório. O não cumprimento das precauções para o quadril, seja devido a abuso de álcool, abuso de medicamentos ou demência com perda da memória no curto prazo, pode aumentar o risco de luxação.

A maioria das luxações ocorre em um período de 3 meses após a cirurgia. Geralmente, a luxação é acelerada pelo posicionamento incorreto do quadril em um momento no qual o paciente ainda não recuperou o controle e o tônus muscular. Luxações tardias podem ser causadas por melhorias progressivas nos movimentos após a cirurgia. Os impactos causados por posicionamento incorreto dos componentes ou por osteófitos podem não se manifestar até que seja possível alcançar os extremos dos movimentos de flexão e adução. As luxações tardias apresentam alta possibilidade de tornarem-se recorrentes e necessitarem de intervenções cirúrgicas. von Knoch et al. relataram que 55% das luxações tardias eram recorrentes, com 61% dessas necessitando de cirurgia.

Toda a equipe médica, incluindo enfermeiras e fisioterapeutas, deve ser instruída quanto à dor excessiva durante o movimento do quadril, e quaisquer atitudes internas ou externas do quadril com movimentos ativos e passivos limitados ou encurtamento do membro são fatores que promovem a luxação. A equipe médica deve ser notificada imediatamente, devendo-se obter radiografias do quadril. Geralmente, a redução não é difícil se a luxação ocorrer no início do período pós-operatório e o diagnóstico for realizado rapidamente. Caso a luxação não seja diagnosticada em algumas horas, a redução pode ser mais difícil devido ao inchaço e aos espasmos musculares adicionais. Geralmente são suficientes sedação intravenosa e analgesia, mas ocasionalmente é necessário aplicar uma anestesia geral. As técnicas de redução devem ser sempre sutis para minimizar os danos causados às superfícies articulares. O uso de intensificação de imagem pode ocasionalmente ser útil durante a redução do quadril. A redução é conseguida por

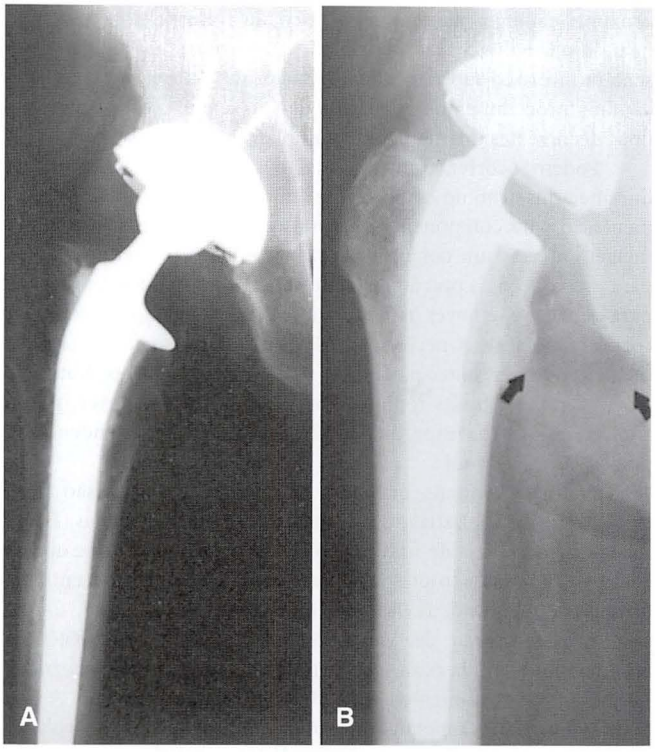

FIGURA 3-104 Dissociação do revestimento de polietileno modular. **A,** Após colocação do componente acetabular com suporte metálico e revestimento de polietileno modular. **B,** Seis semanas após a cirurgia, o quadril luxou-se enquanto o paciente estava sentado em uma cadeira baixa. Após a manobra de redução, a cabeça femoral fica localizada excentricamente no suporte metálico. A sombra radiotransparente do revestimento de polietileno deslocado é visível nos tecidos moles inferiores (*setas*). Foi necessário realizar uma reoperação para substituir o revestimento.

meio de tração longitudinal e leve abdução quando a cabeça femoral está nivelada com o acetábulo. A manobra de Allis ou de Stimson (Cap. 55) também pode ser utilizada. As radiografias devem ser repetidas para confirmar a adequação da redução. Os revestimentos modulares de polietileno podem se separar de seus suportes metálicos quando há deslocamento ou quando a redução é afetada. A colocação incongruente da cabeça femoral dentro do suporte metálico indica tal ocorrência. É necessária a redução aberta com substituição do revestimento ou revisão do componente acetabular (Fig. 3-104).

Se os componentes estiverem em posições satisfatórias, a redução fechada deve ser sucedida por um período de repouso total. A mobilização alcançada por órteses de abdução pré-fabricadas mantém o quadril com 20 graus de abdução e evita flexões superiores a 60 graus, apesar dos dispositivos removíveis não serem práticos sem o comprometimento do paciente. Recomenda-se imobilização por um período de 6 semanas a 3 meses. A eficácia do suporte de abdução foi contestada em uma revisão retrospectiva realizada por DeWal et al., a qual não encontrou diferenças nos riscos de deslocamentos subsequentes em grupos de pacientes tratados com suporte de abdução e sem ele.

Caso um ou ambos os componentes estejam mal alinhados, o deslocamento torna-se recorrente, sendo geralmente necessário realizar uma cirurgia de revisão. Casos específicos de instabilidade mencionados anteriormente devem ser identificados e corrigidos especificamente. Daly e Morrey observaram 95 pacientes que passaram por operações repetidas para luxações. A taxa geral de sucesso foi de 61%, sendo os melhores resultados obtidos quando a causa da instabilidade pôde ser determinada com precisão e sanada adequadamente. Osteófitos e cimento retidos, os quais podem causar compressões, são facilmente removidos. Componentes mal posicionados devem ser revisados e posicionados adequadamente. Os posicionamentos ligeiramente incorretos do componente acetabular podem ser tratados com a adição de um revestimento com elevação da borda ou pela alteração do revestimento atual, mas posicionamentos incorretos em mais de 10 graus requerem a revisão do componente. Colos femorais de comprimentos inadequados requerem alteração da cabeça modular ou revisão do componente femoral caso o desenho não seja modular. A revisão do componente femoral apenas para correção de rotação incorreta raramente é necessária. Caso não haja posicionamento incorreto do componente ou fontes identificáveis de colisões, o avanço distal do trocanter maior foi recomendado para melhorar a tensão dos tecidos moles.

Caso a instabilidade seja intensificada por *deficit* neurológico ou insuficiência abdutora, a revisão para implantação de uma prótese bipolar pode ser considerada devido à sua maior estabilidade intrínseca. Parvizi e Morrey relataram uma taxa de sucesso de 81% para revisão bipolar com valores médios pós-operatórios com o Harris Hip Score de apenas 55, apesar das melhorias funcionais serem adequadas.

Como último recurso, pode-se utilizar uma cúpula com trava (constricta), a qual trava a cabeça femoral dentro da cúpula. Callaghan et al. relataram melhores resultados com componentes acetabulares com trava. Eles utilizaram revestimentos tripolares em conjunto com um novo componente acetabular não cimentado (taxa de falha de 6%) ou cimentado em um escudo preexistente bem fixado (taxa de falha de 7%). Não foi relatado aumento no desgaste ou osteólise nesse dispositivo. Em uma revisão da literatura sobre componentes acetabulares com trava, Williams et al. observaram uma taxa de luxações recorrentes de 10% e uma taxa de reoperação média de 4% por outras razões, exceto instabilidade.

Caso seja utilizado um componente com trava, os movimentos do quadril serão reduzidos. O posicionamento correto do componente é crucial para minimizar a compressão do colo na borda do revestimento. O impacto protético excessivo com componentes com trava pode atrapalhar o mecanismo de travamento do revestimento ou alavancar o componente para fora do acetábulo se a fixação não for rígida. Guyen et al. descreveram e categorizaram diversas modalidades de falha de revestimentos tripolares com trava em 43 pacientes. As falhas ocorreram na interface entre osso e implante (tipo I), na interface entre revestimento e escudo (tipo II), no mecanismo de travamento (tipo III), por meio de deslocamento do suporte interno da cabeça femoral bipolar (tipo IV), e como resultado de infecções (tipo V). Foi recomendado que esses dispositivos sejam utilizados apenas como último recurso devido à sua complexidade e diversas modalidades de falha mecânica.

Por fim, alguns pacientes não são candidatos à reconstrução. Para indivíduos não comprometidos com o tratamento, pacientes que utilizem álcool ou drogas, pacientes idosos enfraquecidos e pacientes com histórico de tentativas malsucedidas de corrigir luxação recidivante, o tratamento mais indicado é a remoção dos componentes sem reconstrução posterior.

FRATURAS

Fraturas do fêmur e do acetábulo podem ocorrer durante e após artroplastias totais de quadril. As fraturas femorais são as mais comuns,

geralmente necessitando de algum tipo de tratamento. As fraturas acetabulares provavelmente ocorrem com mais frequência do que se acredita, mas muitas vezes não são clinicamente aparentes. De acordo com o Registro de Artroplastias Totais da Mayo Clinic, ocorrem fraturas em 1% das artroplastias de quadril primárias e em 4% dos procedimentos de revisão. Os pacientes de risco para fraturas periprotéticas são as mulheres, pacientes idosos, pacientes com artrite inflamatória, e pacientes com deformidades ósseas ou deficiência decorrente de osteoporose, osteopenia ou outros distúrbios metabólicos.

A fraturas femorais são mais prováveis em certos estágios do procedimento. Podem ocorrer fraturas no início da tentativa de luxar o quadril. Os ossos frágeis de pacientes idosos e de pacientes com artrite reumatoide ou osteoporose podem ser fraturados por forças rotacionais moderadas. Defeitos corticais de cirurgias anteriores ou materiais de síntese aumentam ainda mais o risco. Se houver resistência durante a tentativa de luxação nesses pacientes, deve-se soltar mais tecidos moles. Caso a operação seja realizada em pacientes com endopróteses dolorosas, protrusões intrapélvicas ou osteoartrite hipertrófica, os osteófitos finos que se estendem da margem do acetábulo devem ser ressecados antes da luxação. Caso contrário, o fêmur ou a parede posterior do acetábulo podem ser fraturados. Em alguns pacientes com protrusão intrapélvica do acetábulo, o colo femoral deve ser dividido e a cabeça, removida do acetábulo de modo retrógrado em vez de arriscar fraturas por causa de força rotacional excessiva ao fêmur. Durante a osteotomia do colo femoral, deve-se aplicar pouca ou nenhuma força rotacional ao fêmur de modo a evitar fraturas do colo em um nível incorreto antes da conclusão da osteotomia. Deformidades complexas do fêmur proximal também aumentam o risco de fraturas, especialmente quando o canal medular é estreitado. As cirurgias de revisão apresentam um risco substancialmente maior de fraturas em comparação aos procedimentos primários devido à presença de corticais finas decorrentes de migrações de implantes e de osteólise.

Podem ocorrer fraturas do fêmur durante a fresagem ou durante a inserção do componente femoral. Os sistemas de instrumentação para componentes femorais cimentados frequentemente incluem apenas um conjunto de raspas e não fornecem materiais para preparação da porção distal do canal. As raspas são projetados para esmagar e remover osso esponjoso sem remover osso endosteal cortical da diáfise. A necessidade de remover o osso cortical distalmente pode ser antecipada nos pranejamentos pré-operatórios. Deve-se utilizar fresas retilíneas ou flexíveis para remover o osso antes da inserção da raspa, ou poderão ocorrer fraturas estendendo-se para a diáfise femoral.

Fraturas femorais ocorridas durante a operação são mais comuns em artroplastias totais de quadril não cimentadas. Berry relatou a ocorrência de fraturas do fêmur proximal durante operações em 5,4% das artroplastias primárias não cimentadas e em 21% dos procedimentos de revisão não cimentados.

A classificação de Vancouver para fraturas periprotéticas femorais foi alterada para incluir fraturas e perfurações ocorridas durante os procedimentos (Fig. 3-105). Fraturas do tipo A são aquelas confinadas à metáfise proximal. Fraturas do tipo B envolvem a diáfise proximal, mas podem ser tratadas com a fixação de hastes longas. Fraturas do tipo C estendem-se distalmente à mais longa haste de revisão e podem incluir a metáfise femoral distal. Cada tipo

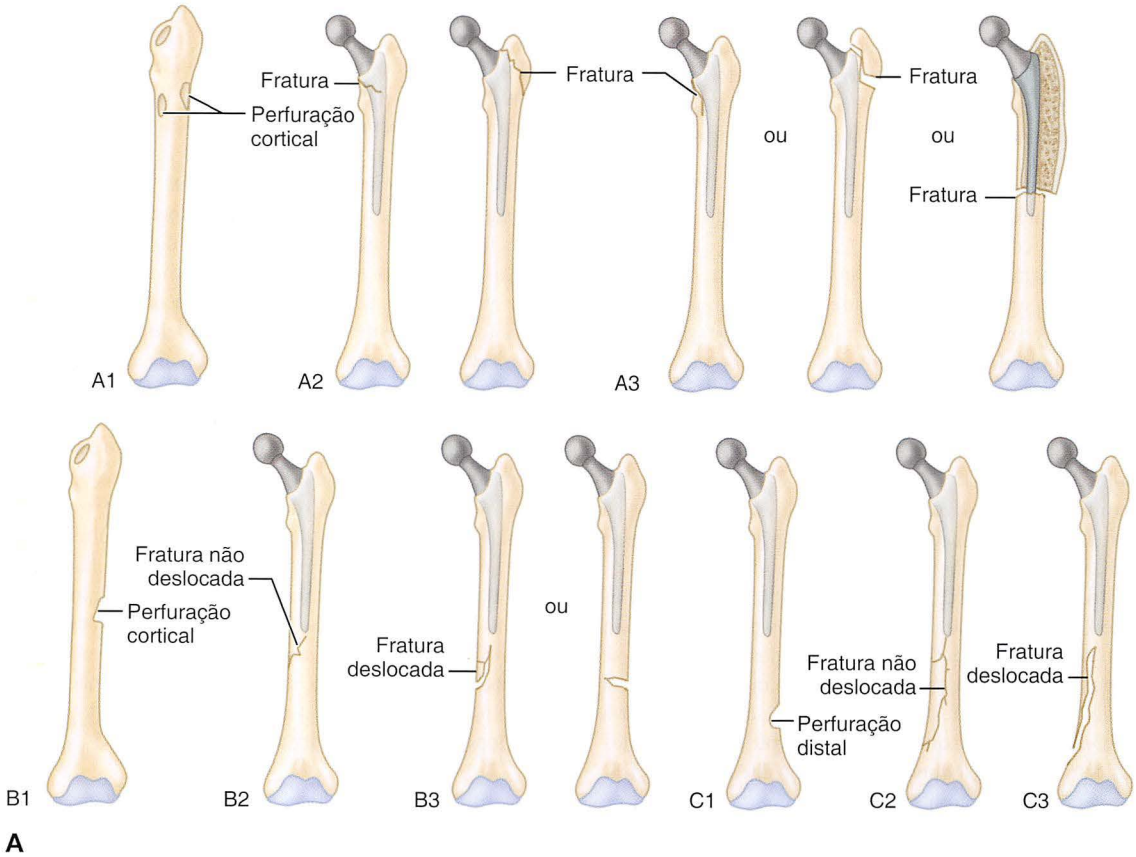

FIGURA 3-105 A, Fraturas periprotéticas do fêmur durante a operação.

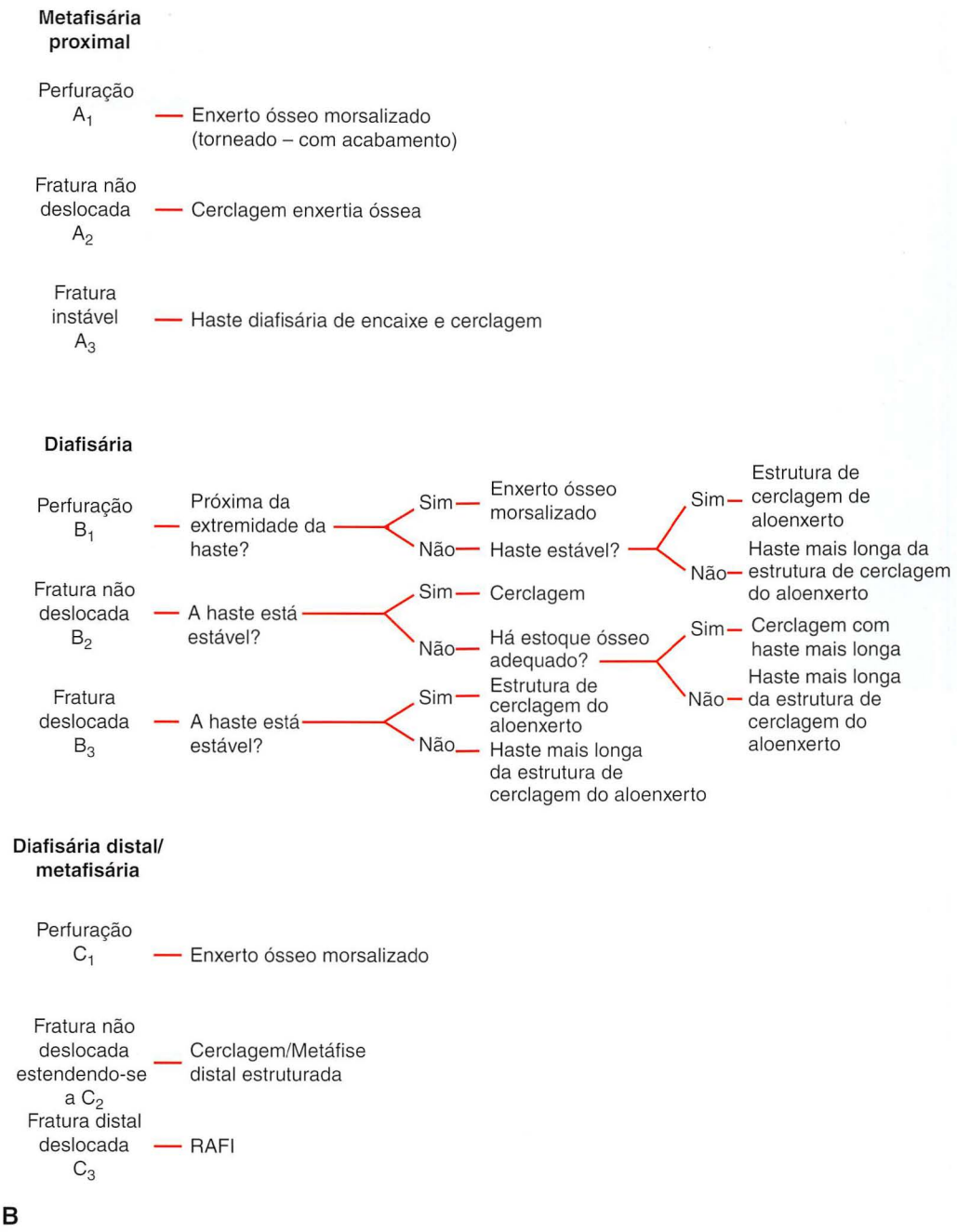

FIGURA 3-105, cont. **B, Algoritmo de conduta utilizando o sistema de classificação de Vancouver para fraturas periprotéticas durante a cirurgia.** (Redesenhado de Greidanus NV, Mitchell PA, Masri BA, et al: Principles of management and results of treating the fractured femur during and after total hip arthroplasty, *Instr Course Lect* 52:309, 2003.)

é subdividido em perfurações simples (subtipo 1), fraturas sem deslocamento (subtipo 2) ou fraturas com deslocamento (subtipo 3). Dependendo do nível e do deslocamento da fratura, as opções de tratamento incluem enxertos ósseos, cerclagem, revisão da haste, ou redução aberta e fixação interna.

Caso uma fratura femoral ocorra durante uma artroplastia total de quadril não cimentada, ela deve ser completamente exposta até sua extensão distal. Isso é realizado com a fresa ou com o próprio componente, pois o espaçamento da fratura pode se fechar quando o implante for removido, levando a erros na avaliação da fratura. Uma vez exposta a fratura, o implante é removido e um ou mais fios de cerclagem são colocados ao redor da diáfise femoral. Pode-se inserir uma raspa de teste de tamanho menor no canal para evitar apertamento excessivo e potenciais colapsos ou sobreposições dos fragmentos da fratura. Um fio deve ser colocado distal à fratura para evitar sua propagação durante a inserção do componente final. Durante a inserção do componente final, a tensão sobre os cabos aumenta e evita-se maior expansão da fratura. Há uma tendência de subestimar tais fraturas e considerá-las estáveis. Não conhecemos métodos objetivos para determinar se tais fraturas são, de fato, estáveis e recomendamos a cerclagem em todos os casos. A colocação profilática de cabos de cerclagem deve ser considerada quando o

FIGURA 3-106 Fratura femoral. Uma grande área de fadiga (estresse) surgiu entre a extremidade do componente femoral e a extremidade superior da placa, resultando em uma fratura entre os implantes.

córtex é fino ou quando foi enfraquecido por materiais de síntese de fixação interna e outras causas de fadiga.

Fraturas femorais pós-operatórias podem ocorrer meses ou anos após a cirurgia. McElfresh e Coventry identificaram três cenários para essas fraturas: (1) fraturas de estresse causadas pela utilização do membro após a cirurgia; (2) fraturas causadas por fadiga na diáfise femoral, incluindo defeitos corticais e outros implantes (Fig. 3-106); e (3) fraturas causadas por traumas suficientemente violentos para fraturar um membro normal. A maioria das lesões é decorrente de traumas de baixa energia, com mecanismos de alta energia relatados em menos de 10% dos casos. Larsen, Menck e Rosenklint identificaram uma formação massiva de osso heterotópico no quadril como outro fator de risco. A diminuição dos movimentos da articulação do quadril transfere estresse para a diáfise femoral de modo similar a uma artrodese de quadril. O afrouxamento da haste e a consequente osteólise também podem enfraquecer a cortical e causar predisposição a fraturas pós-operatórias tardias.

O tratamento das fraturas femorais periprotéticas depende primariamente da localização e da estabilidade da fratura, do estado da fixação da haste, da qualidade do osso remanescente, da condição clínica e das demandas funcionais do paciente. As opções de tratamento incluem tração, redução aberta e fixação interna da fratura deixando a haste *in situ*, bem como revisão femoral com ou sem fixação interna complementar.

Historicamente, diversos autores descreveram o tratamento por tração com taxas de consolidação entre 66% e 100%. Entretanto, a consolidação incorreta ocorre em mais de 20% dos pacientes, sendo o afrouxamento subsequente da haste um problema. Pacientes idosos e frágeis apresentam pouca tolerância a períodos prolongados de repouso total, sendo comuns os

TABELA 3-3 Classificação de Vancouver para Fraturas do Fêmur após Artroplastias Totais de Quadril

TIPO	LOCALIZAÇÃO	SUBTIPO
A	Região trocantérica	A_G—trocanter maior A_L—trocanter menor
B	Ao redor da haste ou imediatamente distal a ela	B_1—próstese estável B_2—próstese instável B_3—osso inadequado
C	Bem abaixo da haste	

De Duncan CP, Masri BA: Fracture of the femur after hip replacement, *Instr Course Lect* 44:293, 1995.

problemas clínicos. A tração deve ser considerada apenas para a condução de fraturas nas quais pode ser mantida uma redução satisfatória. Devido aos benefícios da mobilização precoce e aos resultados mais favoráveis em termos de consolidações viciosas e subsequentes afrouxamentos, a indicação cirúrgica de fraturas femorais periprotéticas é geralmente preferível em pacientes clinicamente estáveis.

Duncan e Masri propuseram um sistema de classificação para fraturas periprotéticas femorais após a operação. Ele proporciona um sistema simples e valioso para direcionar as decisões quanto ao tratamento. Os fatores considerados são a localização da fratura, a fixação da haste e a qualidade do osso remanescente (Tabela 3-3).

As fraturas do tipo A envolvem a área trocantérica e são divididas em fraturas que envolvem os trocanteres menor e maior. A maioria das fraturas do tipo A é estável e pode ser tratada conservadoramente com um período sem sustentação de peso. As fraturas do trocanter maior com deslocamento significativo podem ser tratadas com fixação trocantérica. O tratamento cirúrgico de fraturas do trocanter menor deve ser realizado apenas naquelas que envolvem a cortical medial do fêmur e pode causar instabilidade da haste femoral.

As fraturas do tipo B ocorrem na extremidade da haste ou imediatamente distais a ela. Esse tipo é o mais comum em grandes séries, sendo também o mais problemático. Essa categoria é subdividida com base na estabilidade da haste e na qualidade do osso remanescente no fêmur proximal. Em fraturas do tipo B1, a haste permanece bem fixa; e, em fraturas do tipo B2, a haste está frouxa. Em fraturas do tipo B3, a haste está frouxa e o fêmur proximal é deficiente devido à presença de osteólise, osteoporose ou cominuição da fratura. A redução aberta primária e a fixação interna com a prótese mantida *in situ* são o tratamento mais adequado para fraturas do tipo B1 nas quais a fixação da haste permanece firme. A fixação deve ser rígida. O tratamento com cabos de cerclagem simples, faixas ou parafusos isolados está associado com altas taxas de falha. A fixação com placa evoluiu da placa de Ogden, fixada com parafusos distalmente e faixas proximalmente, para os sistemas de cabos e placas, como a placa de Dall-Miles com locais preparados para a fixação de cabos proximalmente e parafusos distalmente, e para as placas de travamento que utilizam parafusos unicorticais proximalmente e parafusos bicorticais distalmente, sendo colocadas por meio de técnicas percutâneas (Fig. 3-107). Estudos biomecânicos mostraram maior estabilidade mecânica para conjuntos com fixações distal e proximal com parafusos em contraste àqueles fixados apenas com fios proximalmente. Aloenxertos com suportes, utilizados isoladamente ou em conjunto com placas de fixação,

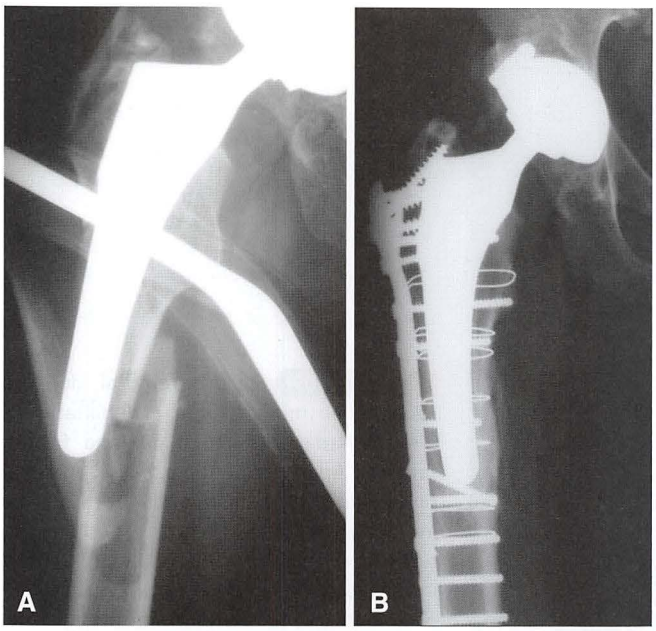

FIGURA 3-107 Fratura femoral do tipo B1. **A,** A radiografia pré-operatória mostra uma haste bem fixada e uma fratura femoral espiral. **B,** As radiografias pós-operatórias demonstram a redução anatômica e a fixação com uma placa lateral, parafusos com ou sem travamento e fios. (De Pike J, Davidson D, Grabuz D, et al: Principles of treatment for periprosthetic femoral shaft fractures around well-fixed total hip arthroplasty, *J Am Acad Orthop Surg* 17:677, 2009.)

FIGURA 3-108 Placa lateral e ripas columelares corticais anteriores para fixação de uma fratura femoral do tipo B1. Também é aplicado aloenxerto esponjoso ao local da fratura. (Redesenhado de Haddad FS, Duncan CP, Berry DJ, et al: Periprosthetic femoral fractures around well-fixed implants: use of cortical onlay allografts with or without a plate, *J Bone Joint Surg* 84A:945, 2002.)

também parecem promissores para a fixação de fraturas periprotéticas do fêmur (Fig. 3-108).

Caso a haste esteja frouxa, como ocorre em fraturas do tipo B2, é preferível a revisão com componentes femorais de hastes longas. Essa abordagem não apenas restaura a estabilidade do componente femoral, mas também proporciona fixação intramedular confiável da fratura. Diversos relatos na literatura sustentam a utilização de componentes femorais cimentados com hastes longas para esse propósito (Fig. 3-109). Caso deva ser utilizado cimento ósseo para fixação do componente femoral na presença de fraturas femorais, a fratura deve ser reduzida anatomicamente e imobilizada com uma pinça de redução ou com fios de cerclagem para evitar extrusão do cimento entre os fragmentos da fratura. Caso contrário, a consolidação pode não ocorrer (Fig. 3-110). Caso a fratura seja transversa, a redução pode ser mantida fixando-se a fratura com uma placa presa a cada fragmento por meio de uma pinça óssea de redução de modo a estabilizar temporariamente a fratura.

Uma tendência mais recente é a utilização de componentes femorais não cimentados de hastes longas para tratar esses casos problemáticos. Em uma séries de 118 fraturas periprotéticas femorais, Springer et al. relataram melhores resultados com a utilização de componentes femorais não cimentados com revestimento poroso. Nós utilizamos hastes com revestimento poroso integral e hastes não cimentadas modulares com revestimento poroso proximal e ranhuras para proporcionar estabilidade rotacional distal, obtendo-se sucesso razoável (Fig. 3-111). Frequentemente, é necessário utilizar fixação interna suplementar com cerclagem ou sobreposição cortical de aloenxertos com suporte para restaurar a estabilidade rotacional no local da fratura. A maioria dos autores recomenda a realização de enxertos ósseos adicionais no local da fratura.

Em fraturas do tipo B3, o fêmur proximal é tão deficiente que ele não pode ser tratado por redução aberta e fixação interna ou sustentar um novo componente femoral. O fêmur pode ser reconstruído por uma técnica composta com aloenxerto e prótese (Técnica 3-32) para restaurar o osso. Alternativamente, a revisão pode ser realizada com uma prótese de substituição femoral proximal, tal como a utilizada para reconstrução em casos de tumores (Fig. 3-29). Hastes cônicas com ranhuras distais também foram utilizadas nesses casos em uma pequena séries de pacientes (Fig. 3-112). Observou-se a consolidação da fratura e certa restauração do estoque de osso femoral proximal.

As fraturas do tipo C ocorrem muito abaixo da extremidade distal da haste sem causar afrouxamento dessa. Elas podem ser tratadas com técnicas convencionais de fixação interna, não sendo necessário alterar o componente femoral (Fig. 3-113). Como nas fraturas do tipo B1, as placas bloqueadas e as técnicas menos invasivas estão ganhando popularidade. Deve-se evitar áreas de concentração de estresse entre os dispositivos de fixação e a haste femoral.

Raramente ocorrem fraturas do acetábulo durante as artroplastias primárias, mas partes frágeis da parede posterior podem ser facilmente fraturadas nas cirurgias de revisão. Haidukewych et al. observaram uma prevalência de 0,4% de fraturas acetabulares durante a operação em uma revisão de 7.121 artroplastias totais de quadril primárias. Todas elas ocorreram com componentes não cimentados, sendo mais comuns em desenhos elípticos de peça única. A maioria das fraturas era estável, sendo mantido o componente acetabular original. Os componentes considerados instáveis

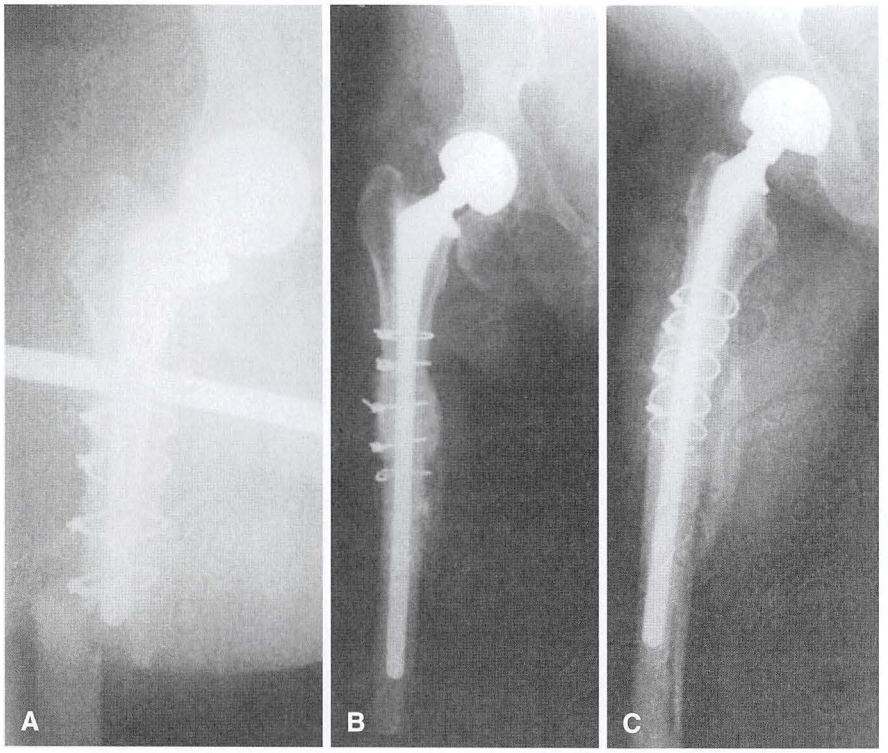

FIGURA 3-109 Fratura femoral do tipo B2. **A,** Uma mulher idosa e debilitada foi encaminhada em virtude de uma fratura femoral. Aparentemente, o fêmur proximal tinha sido fraturado durante a artroplastia inicial. O manto de cimento distal foi afetado e a haste estava frouxa. A redução por tração é insatisfatória. Uma consolidação viciosa complicaria imensamente a revisão subsequente. **B** e **C,** Seis meses após a revisão do componente femoral com conversão para uma haste longa com fios de cerclagem e enxertos ósseos extensos.

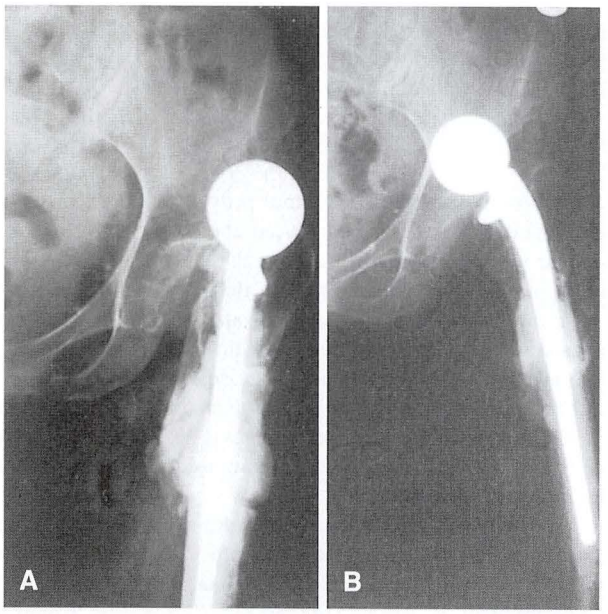

FIGURA 3-110 Pseudoartrose por extrusão de cimento. **A** e **B,** Uma mulher de 72 anos de idade foi encaminhada após cirurgia em virtude de uma fratura femoral. A redução inadequada da fratura fez com que houvesse extrusão do cimento e pseudoartrose da fratura na diáfise femoral. A retroversão aparente do componente femoral provavelmente causou um luxação no início do período pós-operatório.

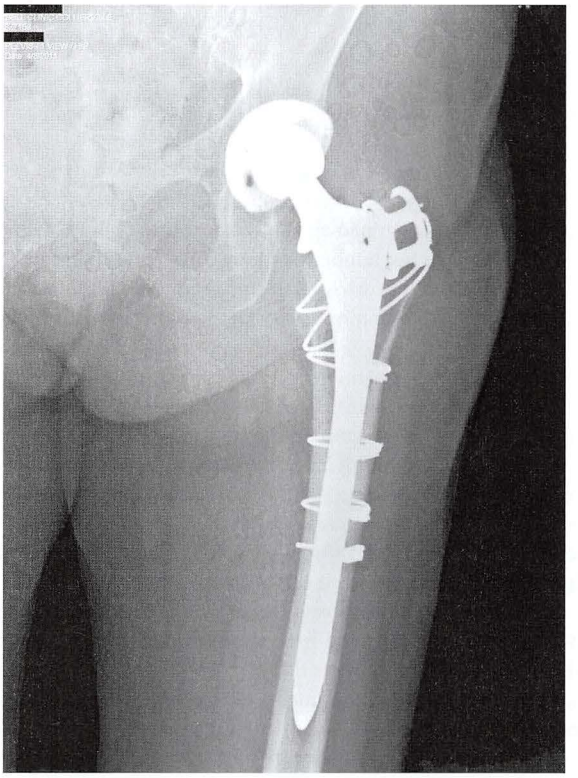

FIGURA 3-111 Fratura femoral do tipo B2. O componente femoral solto foi revisado e substituído por uma haste com revestimento poroso extenso. Fios de cerclagem foram utilizados para auxiliar a fixação e a restauração da estabilidade rotacional.

FIGURA 3-112 Fratura femoral do tipo B3. O componente femoral solto foi revisado e substituído por uma haste modular cônica e com estrias. Note a restauração do estoque ósseo proximal e a consolidação sólida da fratura. (De Mulay S, Hassan T, Birtwistle S, Power R: Management of types B2 and B3 femoral periprosthetic fractures by a tapered, fluted, and distally fixed stem, *J Arthroplasty* 20:751, 2005.)

FIGURA 3-113 Fratura femoral distal do tipo C. A fratura foi fixada com uma placa lateral utilizando-se parafusos bloqueados e cabos de cerclagem. (De Davidson D, Pike J, Grabuz D, et al: Intraoperative fractures during total hip arthroplasty. Evaluation and management, *J Bone Joint Surg* 90A:2000, 2008.)

foram convertidos para um componente diferente que permitia a fixação de parafusos suplementares. Todas as fraturas apresentaram consolidação e não foram necessárias revisões.

Davidson et al. conceberam uma classificação de fraturas acetabulares periprotéticas com base na extensão da fratura e na estabilidade do implante. Fraturas do tipo I são fraturas sem desvios e a cúpula acetabular é estável. Fraturas do tipo II são fraturas sem desvios, mas que apresentam potencial para instabilidade devido ao padrão da fratura, tais como as fraturas das colunas transversas ou posteriores. As lesões do tipo III apresentam desvio significativo e são inerentemente instáveis. Não há na literatura diretrizes específicas para o tratamento especializado, mas são necessárias algumas sugestões. As fraturas do tipo I não requerem tratamento específico. As fraturas do tipo II potencialmente instáveis devem ser tratadas por meio da conversão para um componente com orifícios para permitir fixação adicional com parafusos. As fraturas do tipo III com deslocamento provavelmente necessitam da fixação da coluna posterior com uma placa de reconstrução utilizando-se fixação adicional por meio de parafusos na coluna anterior conforme necessário (Fig. 3-114). Caso se alcance estabilidade razoável na fratura, a

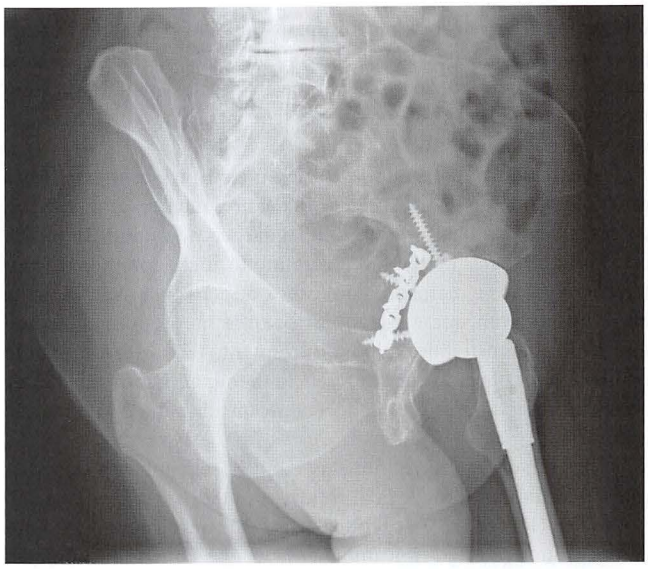

FIGURA 3-114 Fratura acetabular periprotética tratada com uma placa de reconstrução ao longo da coluna posterior e uma cúpula acetabular de tântalo com vários parafusos.

utilização de um componente hemisférico não cimentado com fixação adicional por parafusos deve ser suficiente. Se a estabilidade do implante for questionável, deve-se considerar a utilização de gaiolas antiprotrusão com fixação proximal e distal realizada por parafusos nos flanges do implante.

Raramente as fraturas da borda acetabular são observáveis em radiografias pós-operatórias. Caso detectadas, é prudente a limitação da sustentação de peso por 6 semanas. As fraturas pós-operatórias do acetábulo são raras, estando geralmente associadas a traumas significativos. Caso ocorra deslocamento e a fixação torne-se instável, geralmente a revisão é necessária com uma combinação de placas de reconstrução, enxertos ósseos e utilização de componentes hemisféricos não cimentados ou dispositivos antiprotrusão, dependendo da quantidade de osso disponível para fixação conforme descrito para as fraturas intraoperatórias do tipo III (Fig. 3-34).

PSEUDOARTROSE TROCANTÉRICA

A osteotomia trocantérica raramente é necessária durante artroplastias totais de quadril primárias. As exceções incluem alguns pacientes com displasia congênita do quadril, protrusão acetabular ou conversão de artrodese. Caso o fêmur tenha sido encurtado, pode ser necessário o avanço distal do trocanter para restaurar a tensão miofascial adequada no mecanismo abdutor. A osteotomia trocantérica é ocasionalmente necessária para exposição ampla do acetábulo e do fêmur durante cirurgias de revisão.

Deve-se prestar atenção aos detalhes técnicos da osteotomia e da refixação de modo a evitar a pseudoartrose trocantérica. Os fatores que contribuem para a pseudoartrose trocantérica incluem fragmentos pequenos do trocanter ou osso de má qualidade, fixação inicial inadequada, refixação sob tensão excessiva, realização prévia de radioterapia e a falta de comprometimento do paciente para com o tratamento. Os problemas mais significativos de pseudoartrose trocantérica estão relacionados à migração proximal do fragmento trocantérico. As falhas na fixação trocantérica e a migração proximal não são causadas simplesmente pelos abdutores tracionando o fragmento superiormente. Charnley propôs que os movimentos anteriores e posteriores do trocanter ocorrem primeiro quando o quadril sustenta peso enquanto em posição de flexão, como ao se levantar de uma cadeira ou subir escadas. Isso produz forças de separação entre o trocanter e o leito subjacente. A subsequente falha por fadiga dos cabos permite a migração proximal.

A incidência da pseudoartrose em cirurgias primárias varia de 3% a 8%, mas as cirurgias de revisão apresentam maiores riscos. As taxas de pseudoartrose foram relatadas como estando entre 9% e 13% em cirurgias de revisão utilizando técnicas com fios trocantéricos, com fios e malhas, e com cabos de aço e placas. McCarthy et al. observaram que a pseudoartrose era mais comum quando eram utilizadas osteotomias por deslizamento trocantérico, quando os fios eram colocados circunferencialmente ao fêmur em vez de serem intramedulares e quando era alcançada uma boa aposição osso-osso.

Apesar de as uniões fibrosas estáveis sem migrações proximais geralmente produzirem bons resultados funcionais com pouca dor (Fig. 3-115), a pseudoartrose trocantérica e/ou a migração trocantérica estão tipicamente associadas com anormalidades no andar e resultados funcionais piores. De acordo com Amstutz e Maki, migrações superiores a 2 cm prejudicam significativamente a função abdutora mesmo se a consolidação eventualmente ocorrer (Fig. 3-116).

FIGURA 3-115 A pseudoartrose trocantérica sem migração geralmente causa pouca dor e apenas limitações funcionais leves.

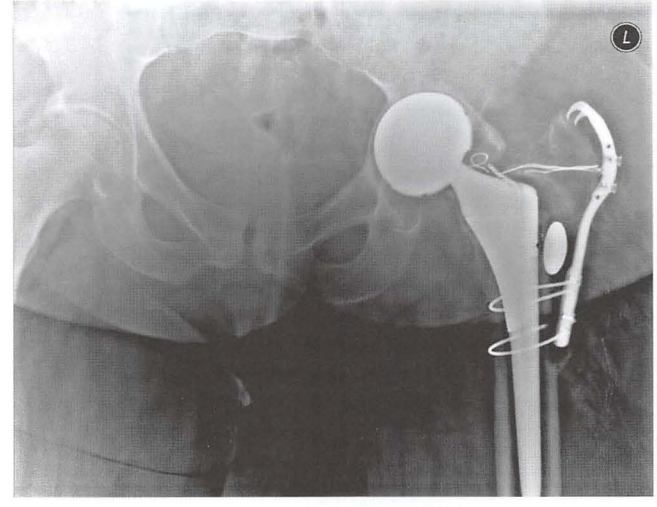

FIGURA 3-116 Pseudoartrose trocantérica com migração proximal acentuada e falha dos materiais. Foi necessária também uma revisão para corrigir o afrouxamento acetabular.

A pseudoartrose trocantérica que resulta em diminuição da tensão dos abdutores também tem sido associada a uma maior incidência de luxações. Woo e Morrey observaram uma taxa de luxação de 17,6% em pacientes com pseudoartroses trocantéricas deslocadas em contraste com uma taxa de 2,8% quando o trocanter cicatriza-se com consolidação óssea e fibrosa sem luxações.

A prominência ou quebra dos materiais trocantéricos é geralmente identificada como uma fonte de dor na parte lateral do quadril. A injeção de um anestésico local pode ser útil no estabelecimento de um diagnóstico. Injeções locais de corticoesteroides frequentemente aliviam tais sintomas. Ocasionalmente, a remoção dos materiais é indicada, mas Bernard e Brooks observaram que menos de 50% dos pacientes apresentam alívio substancial apenas com a remoção dos fios.

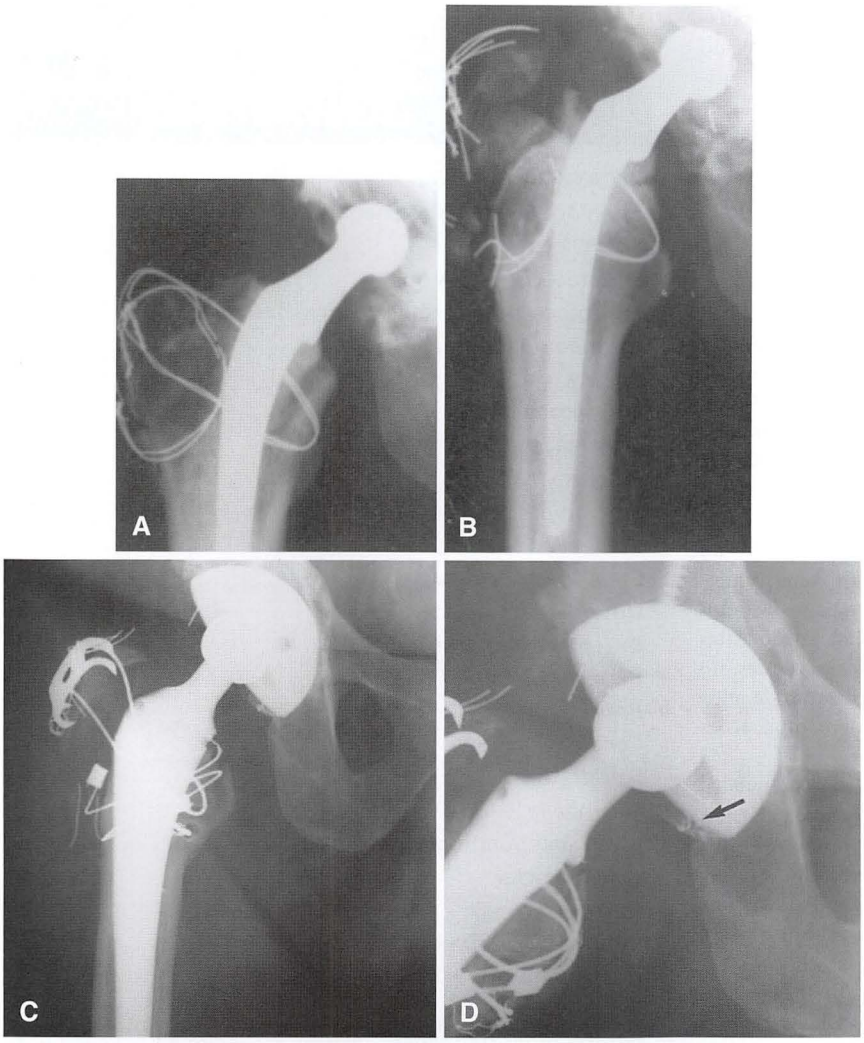

FIGURA 3-117 Pseudoartrose trocantérica com a presença de um fio na articulação. **A,** Uma radiografia realizada 3 meses após a cirurgia revela dois fios rompidos. **B,** Após 7 anos, dois pedaços de fios estão na articulação. O desgaste do polietileno não era excessivo, mas foi observado desgaste da cabeça femoral durante uma revisão para correção de fratura da haste após 13 anos. **C,** Ocorreu novamente um rompimento após fixação de pseudoartrose trocantérica com cabos de aço entrelaçados. **D,** Fragmentação dos cabos entrelaçados com um grande volume de resíduos próximo à articulação (seta).

Fios trocantéricos rompidos podem migrar, causando efeitos adversos (Fig. 3-117). Foram relatados casos de sintomas tardios do nervo ciático associados à migração de cabos causando compressão de um nervo. A fragmentação de cabos de aço entrelaçados pode gerar uma grande quantidade de resíduos intra-articulares que danificam as superfícies da articulação. A excisão completa desse tipo de resíduo é quase impossível e as revisões subsequentes podem apresentar risco de desgaste acelerado. Altenburg et al. relataram maiores taxas de desgaste acetabular, osteólise e necessidade de revisão acetabular em pacientes que passaram por artroplastias totais de quadril cimentadas com reparação de osteotomia trocantérica realizada com cabos de aço entrelaçados em contraste àqueles com fixação por fios simples. Foi recomendada a remoção do fio no caso de desgaste ou pseudoartrose trocantérica.

O reparo trocantérico é ocasionalmente indicado para pseudoartroses trocantéricas com luxação e ocorrência de pseudartrose dolorosa ou fraqueza significativa dos abdutores com claudicação de Trendelenburg. Deve-se suspeitar do estabelecimento de pseudartrose se o paciente apresentar dor quando há resistência à abdução do quadril e resistencia durante a palpação, devendo ser realizado o alívio da dor por meio da injeção de um anestésico local na área da pseudartrose. A cirurgia deve ser abordada com cuidado e os pacientes devem ser informados que uma segunda operação pode não alcançar a consolidação. A fixação realizada apenas com cabos obteve resultados ruins, sendo, portanto, necessárias técnicas mais complexas. Hodgkinson et al. alcançaram a consolidação óssea em 81% dos pacientes utilizando um fio duplo cruzado com uma mola de compressão, e Hamadouche et al. relataram a consolidação em 51 de 72 pacientes com pseudoartrose trocantérica tratados com uma placa de pressão em conjunto com fixação por cabos de aço.

O preparo e a delaminação cuidadosos do fragmento trocantérico são essenciais para que se obtenha estabilidade máxima. Deve-se realizar uma tentativa de posicionar o trocanter contra osso em vez de contra cimento. O trocanter não deve ser refixado sob tensão excessiva e o quadril não deve estar abduzido em mais de 10 a 15 graus durante o processo. Chin e Brick descreveram uma técnica para facilitar a refixação de trocanteres maiores com migrações importantes na qual os músculos abdutores são avançados por meio de divisão subperiosteal em sua origem na asa ilíaca. A consolidação foi alcançada em todos os quatro pacientes. O enxerto ósseo autólogo parece ser prudente. A sustentação de peso e a prática de exercícios com abdução ativa devem ser retardadas até que haja evidências radiográficas de consolidação óssea. Um período com suportes de abdução ou gesso pelvipodálico reduz a tensão sobre o reparo.

Caso tenha sido utilizada uma via de acesso lateral direta, pode ocorrer a avulsão do mecanismo abdutor reparado, o que causa muitos dos mesmos problemas causados pela migração trocantérica — dor, fraqueza dos abdutores e instabilidade do quadril. Uma pequena série de pacientes tratados com reparos tardios do tendão abdutor

apresentou resultados variados em termos de alívio da dor e satisfação do paciente, provavelmente devido à degeneração crônica do mecanismo abdutor. Técnicas mais complexas de reparo com utilização de um retalho muscular do glúteo máximo ou um aloenxerto do tendão de Aquiles aparentaram ser promissoras em duas séries recentes.

INFECÇÃO

As infecções pós-operatórias representam uma complicação difícil da artroplastia total de quadril. Ela é dolorosa, incapacitante e onerosa, geralmente necessitando da remoção de ambos os componentes e estando associada a uma taxa de mortalidade de 2,5%. São obrigatórios esforços consistentes em sua prevenção. O tratamento de infecções requer a avaliação adequada de sua cronicidade e causas, do estado da incisão e da saúde geral do paciente.

Após a introdução da artroplastia de quadril moderna, complicações sépticas ameaçaram a manutenção da viabilidade do procedimento. Charnley relatou infecções em 6,8% de seus primeiros 683 procedimentos. A experiência de Wilson et al. nos Estados Unidos foi ainda mais agravante, com 11% de 100 artroplastias apresentando infecções. Os avanços na seleção dos pacientes, no ambiente operatório, na técnica cirúrgica e na utilização de antibióticos profiláticos reduziram bastante o risco de complicações devastadoras.

Atualmente, cerca de 1% a 2% das artroplastias de quadril apresentam infecções. A incidência de sepse é maior em pacientes com diabetes, artrite reumatoide, psoríase ou anemia falciforme. Os fatores adicionais incluem longos tempos operatórios e cirurgias de quadril anteriores. Complicações na cicatrização da incisão, tais como necrose da pele e hematomas pós-operatórios, tornam a infecção mais provável.

As infecções bacterianas podem ocorrer por um dos seguintes mecanismos: (1) contaminação direta da incisão durante a cirurgia, (2) propagação local de infecções superficiais no início do período pós-operatório, (3) propagação hematogênica de colônias distantes ou infecção de um local diferente, ou (4) reativação de uma infecção latente do quadril em articulações anteriormente sépticas. A atenção à técnica cirúrgica e ao ambiente de operação é essencial para evitar infecções por contaminação direta. Recomenda-se a utilização de capotes e campos impermeáveis, além de dois pares de luvas para proteger o paciente e a equipe contra contaminações, visto que a perfuração da luva é comum. É especialmente importante manusear os tecidos gentilmente e minimizar o espaço morto e a formação de hematomas. O nível de bactérias aerotransportadas pode ser reduzido limitando a circulação na sala de operação e utilizando sistemas de fluxo laminar e trajes de exaustão.

PROFILAXIA ANTIBIÓTICA

É geralmente aceito que o fator mais importante na redução de sepses perioperatórias é o uso rotineiro de profilaxia antibiótica.

A maioria das infecções em artroplastias totais de quadril é causada por organismos gram-positivos, estafilococos coagulase-negativos e *Staphylococcus aureus* (Tabela 3-4). Apesar dos percentuais de infecções por esses organismos terem permanecido razoavelmente estáveis, sua virulência aumentou. A resistência à meticilina tornou-se comum em diversos centros médicos e a elaboração de glicocálices por estafilococos e pseudonomas é reconhecido como um indicador de maior virulência. Organismos gram-negativos são encontrados mais frequentemente em infecções hematogênicas, especialmente aquelas no trato urinário. As infecções mistas geralmente ocorrem quando há o desenvolvimento de um leito de drenagem com superinfecção por um ou mair organismos adicionais.

Em 2004, a AAOS publicou diretrizes para a escolha do antibiótico profilático, para a dosagem intraoperatória e para a duração

TABELA 3-4 Descrição das Bactérias Encontradas em Artroplastias Infectadas com Base em Séries Publicadas (1977-1999)

ORGANISMO	Nº.
Estafilococos coagulase-negativos	648
Staphylococcus aureus	636
Streptococci, não A ou D	168
Estreptococos anaeróbicos + microaerofílicos	135
Pseudomonas	131
Escherichia coli	129
Enterococcus	104
Corynebacterium (anaeróbica)	74
Proteus	73
Propionibacterium acnes	40
Klebsiella	31
Enterobacter cloacae	24
Difteroide	22
Estreptococos do grupo A	17
Bacteroides fragilis	12
Bacillus	11
Candida	8
Serratia	8
Salmonella	7
Mycobacterium tuberculosis	6
Acinetobacter	6
Aerobacter	6
Clostridium perfringens	5
Haemophilus	4
Citrobacter	3
Listeria monocytogenes	3
Gram-positivas não especificadas	2
Pasteurella multocida	2
Campylobacter intestinalis	2
Aeromonas hydrophila	2
Moraxella	2
Micrococcus	1
Mycoplasma hominis	1
Klebsiella oxytoca	1
Alcaligenes	1
Actinomyces	1
Clostridium bifermentans	1
Neisseria	1
Rothia	1
Sarcina	1

De Salvati EA, Della Valle AG, Masri BA, et al: The infected total hip arthroplasty, *Instr Course Lect* 52:223, 2003.

TABELA 3-5 Diretrizes para Administração de Antibióticos

ANTIBIÓTICO	FREQUÊNCIA DE ADMINISTRAÇÃO
Cefazolina	q2-5 h
Cefuroxima	q3-4 h
Clindamicina	q3-6 h
Vancomicina	q6-12 h

pós-operatória ideal. Recomendam-se as seguintes práticas baseadas em evidências para o uso apropriado de profilaxia antibiótica intravenosa para artroplastias totais de quadril de modo a reduzir o risco de infecções.

RECOMENDAÇÃO 1

O antibiótico utilizado para profilaxia deve ser selecionado cuidadosamente de modo compatível com as recomendações atuais na literatura e considerando-se as questões de resistência e alergias do paciente. Atualmente, a cefazolina e a cefuroxina são os antibióticos preferenciais para pacientes que devem passar por procedimentos ortopédicos. A clindamicina e a vancomicina podem ser utilizadas para pacientes com alergia confirmada aos β-lactâmicos. A vancomicina pode ser utilizada em pacientes com colônias identificadas de *S. aureus* resistentes a meticilina (MRSA) ou em instalações com casos recentes de MRSA. Em diversos estudos, a exposição à vancomicina foi relatado como fator de risco para o desenvolvimento de colônias de enterococos resistentes à vancomicina (VRE) e infecções. A vancomicina deve ser utilizada apenas no tratamento de infecções sérias por organismos resistentes aos β-lactâmicos ou para o tratamento de infecções em pacientes com alergias a antimicrobianos β-lactâmicos possivelmente fatais.

RECOMENDAÇÃO 2

A frequência e a dosagem da administração de antibióticos deve otimizar a eficiência do tratamento. Antibióticos profiláticos devem ser administrados dentro de um período de 1 hora antes da incisão. Devido ao maior tempo de infusão, a vancomicina deve ser iniciada dentro de um período de 2 horas antes da incisão. Caso seja utilizado um torniquete proximal, a infusão do antibiótico deve estar concluída antes do torniquete ser inflado. A dosagem deve ser proporcional ao peso do paciente. Pacientes com mais de 80 kg devem receber o dobro da dosagem de cefazolina.

Dosagens adicionais do antibiótico durante o procedimento são aconselháveis (1) se a duração do procedimento exceder a meia-vida do antibiótico em uma ou duas vezes, ou (2) se houver hemorragia significativa durante o procedimento. As diretrizes gerais para a frequência de administração intraoperatória são especificadas na Tabela 3-5.

RECOMENDAÇÃO 3

A duração da administração de antibióticos profiláticos não deve exceder um período de 24 horas após a operação. Antibióticos profiláticos devem ser interrompidos dentro de um período de 24 horas após o término da cirurgia. A literatura médica não sustenta o uso contínuo de antibióticos até que sejam removidos todos os drenos ou catéteres, e não apresenta evidências de benefícios para administrações que excedem 24 horas.

CLASSIFICAÇÃO

O tratamento inicial adequado de uma infecção depende de sua extensão e cronicidade, da estabilidade do implante e do estado clínico do paciente. Apesar do tratamento inicial de infecções profundas após artroplastias totais de quadril ser tipicamente cirúrgico, a decisão quanto a manter ou remover os componentes pode ser amplamente guiada pela cronicidade da infecção. Tsukayama classificou as infecções periprotéticas em quatro categorias:

1. Infecção no início do período pós-operatório: início dentro de um período de 1 mês após a cirurgia.
2. Infecção tardia crônica: início após decorrido mais de 1 mês da cirurgia, com início insidioso dos sintomas.
3. Infecção hematogênica aguda: início após decorrido mais de 1 mês da cirurgia, com início agudo dos sintomas em próteses que anteriormente funcionavam bem e com fonte de infecção distante.
4. Culturas positivas durante a operação: culturas positivas obtidas durante a revisão para condições supostamente assépticas.

DIAGNÓSTICO

Exames físicos e análise do histórico do paciente são cruciais para determinar o diagnóstico de infecção durante artroplastias totais de quadril. Apesar do diagnóstico de infecções no início do período pós-operatório ou infecções hematogênicas geralmente não ser difícil, infecções crônicas tardias podem ser de difícil distinção de outras causas de dores para pacientes que passaram por artroplastias totais de quadril. As infecções no início do período pós operatório e as infecções tardias agudas podem ser caracterizadas por dor, febre, drenagem da incisão ou eritema. A presença de dor em artroplastias que aparentemente funcionam bem pode ser um indicativo de infecção crônica. Histórico de drenagens excessivas na incisão após a artroplastia inicial, diversos episódios de eritema na incisão e tratamento prolongado com antibióticos realizado pelo cirurgião também causam preocupação. O exame físico é focado na presença ou ausência de dor durante os movimentos do quadril, inchaço, eritema, formação de seios ou flutuação.

Frequentemente, as radiografias do quadril afetado estão normais ou, no melhor caso, não podem ser distintas da aparência do afrouxamento asséptico da prótese. Podem ser observadas radiotransparências progressivas ou reações periosteais, sendo indicativas de possíveis infecções. As pseudobursas observadas na artrografia do quadril foram descritas como sendo um diagnóstico de infecção profunda. Apesar de não utilizarmos a artrografia nos exames clínicos para infecções (Fig. 3-118), ela pode ser útil para a delineação dos seios.

A avaliação laboratorial inclui a determinação dos níveis de VHS e PCR. A contagem das células brancas periféricas (leucócitos) raramente está elevada em infecções crônicas tardias, não sendo uma ferramenta de filtragem sensível. Níveis de VHS superiores a 30 mm/h e níveis de PCR superiores a 10 mg/L são razoavelmente sensíveis e específicos para o diagnóstico de infecção. Em pacientes não infectados, os níveis de VHS podem levar 1 ano para voltar ao normal, enquanto os níveis de PCR devem se normalizar dentro de um período de 3 semanas após a artroplastia. Em uma metanálise, foi determinado que a interleucina-6 é o marcador mais preciso para infecções periprotéticas, seguido por PCR, VHS e contagem leucocitária. É necessário realizar estudos mais detalhados e aumentar a disponibilidade para que esse marcador possa ser recomendado.

A aspiração do quadril é necessária se os testes de atividade inflamatória estiverem elevados ou se o índice de suspeita de infecção for alto apesar dos valores normais. A aspiração não deve ser realizada até pelo menos 2 semanas após a interrupção da terapia com antibióticos. O procedimento é realizado em um ambiente ambulatorial com o paciente em anestesia local, sendo geralmente, de acordo com nossas práticas, realizado por um radiologista musculoesquelético.

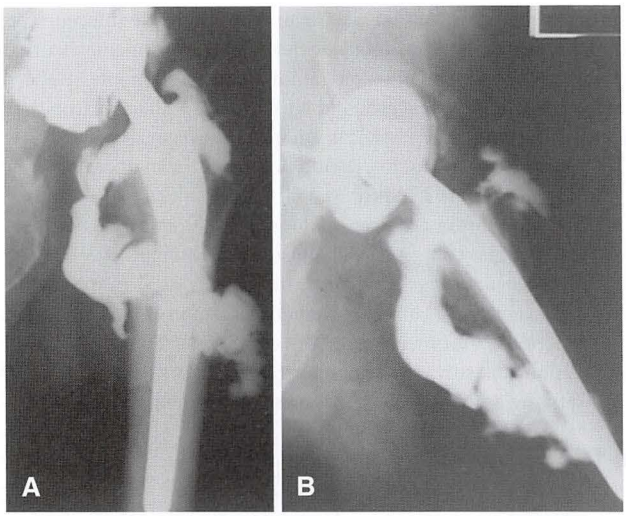

FIGURA 3-118 Artrografia de um quadril infectado. **A** e **B**, Infecção profunda tardia em um homem de 84 anos de idade com migração do componente acetabular. A artrografia realizada durante a aspiração para culturas mostrou um longo seio que se estendia posteriormente até a diáfise femoral. No dia seguinte, o paciente apresentou drenagem espontânea de material purulento da parte lateral da coxa.

É necessária uma fluoroscopia para a inserção precisa da agulha. A aspiração é realizada com a mesma atenção à esterilidade do procedimento cirúrgico, com assepsia e preparação completas. Pode ocorrer a introdução da flora bacteriana da pele nas culturas e confundir os resultados ou, no pior dos casos, pode ocorrer sua introdução na articulação. Uma agulha espinhal calibre 18 é inserida anteriormente em um ponto imediatamente lateral à artéria femoral ao longo de uma linha que vai da sínfise púbica à espinha ilíaca anterior superior (Cap. 22). Alternativamente, a agulha é inserida lateralmente em um ponto imediatamente superior ao trocanter maior. A ponta da agulha deve penetrar na articulação, devendo-se observar e sentir seu contato com o metal do colo do componente femoral. Uma rotação gentil da extremidade ajuda a fazer com que o fluido movimente-se para a agulha caso sua extração seja difícil após a penetração na articulação. A partir do material aspirado, obtém-se culturas aeróbicas e anaeróbicas, coloração de Gram e contagem celular com diferencial. De acordo com Schinsky et al., caso a contagem de leucócitos seja superior a 4.200 leucócitos/mL, com mais de 85% de leucócitos polimorfonucleares, deve-se suspeitar de infecção. O cenário mais preciso para o diagnóstico de infecções ocorre quando são descobertos níveis anormais de VHS e PCR em conjunto com contagem leucocitária superior a 3.000 leucócitos/mL.

Podem ser obtidos estudos de medicina nuclear caso o diagnóstico de infecção não seja confirmado pela aspiração do quadril e o índice de suspeita permaneça elevado. A combinação de leucócitos marcados por índio e cintilografia da medula óssea por coloides de enxofre marcados com tecnécio parece ser mais confiável do que os métodos estudados anteriormente, com precisão de aproximadamente 90% para o diagnóstico. Em um artigo de revisão sobre estudos de medicina nuclear em pacientes com infecção em artroplastias totais de quadril, Love et al. recomendaram o diagnóstico por imagem de leucócitos/medula em em vez do exame ósseo isolado, ou em conjunto com exames com marcação por gálio.

COMO CONDUZIR

O tratamento de artroplastias totais de quadril com infecção consiste em uma ou mais das seguintes medidas:

1. Terapia com antibióticos.
2. Desbridamento e irrigação do quadril com retenção do componente.
3. Desbridamento e irrigação do quadril com remoção do componente.
4. Reimplantação dos componentes em um ou dois estágios.
5. Artrodese.
6. Amputação.

As decisões de como conduzir são tomadas com base na cronicidade da infecção, na virulência do organismo, no estado da incisão e dos tecidos moles adjacentes, e no estado fisiológico clínico do paciente.

INFECÇÕES NO INÍCIO DO PERÍODO PÓS-OPERATÓRIO

As infecções no início do período pós-operatório podem variar em termos de gravidade, indo desde celulites superficiais que podem ser tratadas apenas com antibióticos até infecções profundas que necessitam de tratamento cirúrgico. Infecções superficiais que causam deiscência ou drenagem purulenta, assim como infecções associadas à necrose da incisão ou a hematomas infectados, geralmente necessitam de desbridamento cirúrgico. Deve-se realizar um exame minucioso da extensão subfascial da infecção, o que requer um procedimento mais extensivo.

Caso uma infecção seja supostamente superficial, a articulação não deve ser aspirada no pré-operatório para evitar contaminação. Deve-se tomar medidas para levar o paciente o mais rapidamente possível para a sala de operação, realizando-se a preparação do quadril como de costume com o paciente sob anestesia geral. Deve-se utilizar a incisão e a abordagem cirúrgica utilizadas anteriormente. A incisão é aberta até a fáscia profunda e as estruturas são examinadas cuidadosamente para determinar se a infecção se estende sob elas e penetra na articulação do quadril. Caso a camada fascial tenha sido fechada cuidadosamente durante a cirurgia, ela pode ter agido como uma barreira e evitado que a infecção se espalhasse para tecidos mais profundos. Se há dúvidas durante a cirurgia quanto à profundidade da infecção, é aconselhável inserir uma agulha na articulação do quadril para determinar a presença ou a ausência de infecções profundas em vez de arriscar não drenar uma articulação infectada. Caso a infecção seja superficial, a incisão é irrigada com grandes quantidades de solução fisiológica contendo antibióticos, e todos os tecidos cutâneos e subcutâneos necróticos são removidos. As bordas da pele são aproximadas com suturas interrompidas sobre drenos de sucção.

Se a infecção estende-se até a articulação do quadril, é realizado o desbridamento da incisão e sua irrigação com solução antibiótica. O quadril deve ser deslocado para que esse procedimento seja realizado de modo completo; e, caso tenham sido implantados componentes modulares, o revestimento e a cabeça femoral devem ser substituídos para limitar o número de objetos estranhos anteriormente contaminados e para permitir um desbridamento mais completo. Os implantes devem ser testados cuidadosamente quanto à estabilidade, sendo mantidos *in situ* apenas se não houver evidências de afrouxamento. Culturas de fluido articular e outros fluidos encontrados nas culturas de tecidos das regiões femoral e acetabular devem ser enviados para análise dos organismos e da sensibilidade aos antibióticos. O antibiótico apropriado, determinado pelas culturas e pelos testes de sensibilidade, deve ser administrado de modo intravenoso por um período de 6 semanas, preferencialmente sob a

supervisão de um infectologista. Pode-se considerar a terapia antibiótica oral contínua para pacientes incapazes de suportar mais procedimentos cirúrgicos.

Tsukayama et al. relataram uma taxa de sucesso de 71% em pacientes com infecções no início do período pós-operatório tratados com desbridamento e retenção dos componentes. As falhas ocorreram primariamente com próteses não cimentadas. A realização rápida do desbridamento, dentro de um período de 2 semanas do início dos sintomas, também é importante para o sucesso do tratamento.

INFECÇÕES CRÔNICAS TARDIAS

O desbridamento cirúrgico e a remoção do componente são necessários para infecções crônicas tardias caso o objetivo seja a erradicação da infecção. Foram documentados resultados ruins após desbridamento e retenção do componente em pacientes com infecções crônicas tardias.

A articulação é abordada por meio da incisão anterior. Deve-se evitar a criação de porções estreitas de pele entre as cicatrizes para minimizar o risco de necrose marginal da incisão. É também necessário realizar o desbridamento das cavidades e remover suturas não absorvíveis e materiais trocantéricos. O quadril é deslocado e todo o material infectado ou necrótico é removido. Deve-se enviar amostras de fluido e tecido articular das regiões acetabular e femoral para análise. A realização de colorações de Gram durante a operação não é útil nesse estágio devido à baixa sensibilidade. O componente femoral, o componente acetabular e qualquer outro material estranho, incluindo cimento, restritores de cimento e cabos, devem ser removidos para eliminar todas as superfícies que possam alojar bactérias (consulte a seção sobre revisão de artroplastias totais de quadril).

Após a coleta das culturas, a articulação é irrigada copiosamente com solução antibiótica por meio de lavagem pulsátil. Após a irrigação, a articulação deve ser inspecionada novamente quanto à presença de corpos estranhos ou tecidos infectados e necróticos. É indicada a utilização de radiografias intraoperatórias ou inspeção por meio de intensificadores de imagem caso haja dúvidas quanto à remoção completa do material cirúrgico. Se essa inspeção for satisfatória, a fáscia deve ser fechada com uma sutura monofilamentar não absorvível e contínua, enquanto a pele deve ser fechada com suturas monofilamentares não absorvíveis interrompidas. Caso tenham sido colocados espaçadores ou esferas contendo antibióticos, alguns autores recomendam a não utilização de drenos de modo a manter uma alta concentração de antibióticos na incisão. As esferas de metacrilato impregnadas com antibiótico e os espaçadores articulados temporários com antibióticos são discutidos na seção que trata sobre o reimplante após infecções.

INFECÇÃO HEMATOGÊNICA AGUDA

Alguns pacientes não possuem histórico que sugere sepse perioperatória, mas apresentam dor aguda no quadril muito tempo após a cirurgia. Nesses casos, a infecção pode ter sido causada pelo avanço hematogênico de uma fonte remota ou por bacteremia circulante causada por um procedimento invasivo. Pacientes com artroplastias totais de quadril devem ser aconselhados a solicitar tratamento antibiótico imediatamente caso apresentem infecções piogênicas, devendo ser observados cuidadosamente quanto a evidências de infecções de quadril.

A infecção protética foi relatada após procedimentos dentários, incluindo limpezas simples. Em 2009, a AAOS publicou recomendações para a profilaxia antibiótica em pacientes que devam passar por procedimentos dentários ou outros procedimentos invasivos.

Devido aos potenciais resultados adversos e ao custo do tratamento de artroplastias infectadas, a AAOS recomenda que os médicos considerem a profilaxia antibiótica para pacientes com artroplastias totais de quadril que apresentem um ou mais dos seguintes fatores de risco antes de qualquer procedimento invasivo que possa causar bacteremia.

- Todos os pacientes com substituição protética de articulações
- Pacientes imunocomprometidos/imunossuprimidos
- Artropatias inflamatórias (p. ex., artrite reumatoide, lúpus eritematoso sistêmico)
- Imunossupressão induzida por medicamentos
- Imunossupressão induzida por radiação
- Pacientes com comorbidades (p. ex., diabetes, obesidade, infecção por HIV, tabagismo)
- Infecções anteriores nas articulações protéticas
- Desnutrição
- Hemofilia
- Infecção por HIV
- Diabetes insulinodependente (tipo 1)
- Malignidade
- Megapróteses

Os antibióticos profiláticos utilizados antes de quaisquer procedimentos que possam causar bacteremia são escolhidos com base em sua atividade contra a flora bacteriana endógena possivelmente encontrada em qualquer outra fonte secundária de bacteremia, em sua toxicidade e em seu custo. Para evitar a bacteremia, deve-se administrar uma dose adequada do antibiótico profilático antes do procedimento de modo que haja uma concentração eficaz nos tecidos durante a instrumentação ou incisão para proteger a articulação protética do paciente contra sepses periprotéticas induzidas por bacteremia. As recomendações atuais quanto aos antibióticos profiláticos recomendados para esses procedimentos estão listadas na Tabela 3-5.

Ocasionalmente, pacientes com articulações protéticas podem consultar-se com um médico com uma recomendação de seus cirurgiões ortopédicos não compatível com essas recomendações. Isso pode ocorrer devido a uma falta de familiaridade com as recomendações ou a considerações especiais sobre a condição clínica do paciente desconhecidas pelo médico ou cirurgião ortopédico. Nessa situação, encoraja-se que o médico consulte-se com o cirurgião ortopédico para determinar se há considerações especiais que possam afetar a decisão sobre a pré-medicação. Após a consulta, o médico pode decidir seguir a recomendação do cirurgião ortopédico ou, caso a profilaxia antibiótica não seja indicada em sua opinião profissional, proceder sem a realização de profilaxia antibiótica.

Os potenciais benefícios da profilaxia antibiótica devem ser considerados contra os riscos conhecidos de toxicidade do antibiótico e alergias, bem como o desenvolvimento, a coleção e a transmissão de resistência microbiana. Os médicos devem tomar suas próprias decisões clínicas sobre a propriedade da profilaxia antibiótica.

Dor ao sustentar peso, durante o movimento do quadril ou em repouso é o principal sintomas de infecção hematogênica aguda. O paciente pode apresentar febre e contagem leucocitária periférica elevada. Os níveis da VHS e da PCR geralmente também estão elevados. O diagnóstico pode ser estabelecido por meio da aspiração do quadril e da contagem de leucócitos com diferencial, além de culturas bacterianas e análises da sensitividades antibióticas. Pode-se obter uma artrografia nessa ocasião, mas ela geralmente é desnecessária. Caso haja a formação de tecido de granulação em vez de um abcesso, pode não haver material purulento ou fluido turvo apesar das culturas do material aspirado serem positivas. Durante a análise e a elaboração dos relatórios das culturas, antibióticos de amplo espectro eficientes

contra organismos gram-positivos e gram-negativos devem ser administrados por via intravenosa. Caso seja confirmada a infecção hematogênica aguda, pode-se tentar o desbridamento e a remoção do componente conforme descrito para infecções no início do período pós-operatório, contanto que o tempo decorrido entre o início dos sintomas e o desbridamento seja inferior a 2 semanas. Se o diagnóstico levar um tempo superior a esse período para ser confirmado ou caso a prótese esteja frouxa, deve-se combinar o desbridamento com a remoção completa do componente, como aconselhado para infecções crônicas tardias.

RECONSTRUÇÃO APÓS INFECÇÃO

Os resultados de artroplastias de ressecção de Girdlestone modificadas após artroplastias totais de quadril geralmente não são tão satisfatórios quanto os resultados após infecções que necessitem de menor ressecção de osso e tecidos moles. Quase todos os pacientes necessitam de algum tipo de suporte e assistência para caminhar. Os resultados funcionais são ruins para pacientes idosos, mulheres e pacientes com ressecção extensa do osso do fêmur proximal. Apesar de recomendarmos que apenas pacientes com dor e invalidez significativa resultantes de encurtamento e instabilidade sejam considerados para o reimplante, a maioria dos pacientes não está disposta a viver com as restrições de uma artroplastia de ressecção.

A reconstrução após infecções de artroplastias totais de quadril é controversa. A deficiência funcional do paciente, os organismos que causam a infecção, a adequação do desbridamento e evidências de controle de focos locais e distantes de infecção são fatores que pesam sobre a decisão de implantar uma nova prótese.

Outro dilema envolve a decisão de realizar a reimplantação da prótese de quadril durante o desbridamento inicial, denominada substituição direta (tempo único), ou aguardar e realizar o reimplante em um segundo procedimento. Jackson e Schmalzried revisaram a literatura sobre a substituição direta para artroplastias totais de quadril infectadas. Essa revisão incluiu 12 estudos envolvendo 1.299 pacientes com monitoramento por um período médio de 4,8 anos. Foi observada uma taxa de sucesso geral de 83%, com 99% das artroplastias utilizando cimento ósseo impregnado com antibióticos. Os bons resultados foram observados em pacientes sem complicações associadas à incisão, mas com um bom estado geral de saúde, em pacientes com organismos sensíveis à meticilina, e em pacientes com organismos sensíveis aos antibióticos presentes no cimento. Foi observado prognóstico ruim em pacientes com infecções polimicrobianas e infecções causadas por organismos gram-negativos, *S. aureus* resistente à meticilina e estreptococos do grupo D.

Reimplantes de dois estágios ou protelados são geralmente os preferenciais por diversas razões: (1) A adequação do desbridamento é garantida, pois o desbridamento de tecidos moles, osso necrótico e resquícios de cimento pode ser realizado antes do reimplante; (2) os organismos infectantes são identificados, suas sensitividades são determinadas e o tratamento antibiótico adequado é instituído por um período de tempo prolongado antes do reimplante; (3) a avaliação dos focos de infecção persistentes pode ser realizada; (4) focos de infecção distantes responsáveis pelo avanço hematogênico podem ser erradicados; e (5) uma decisão substanciada pode ser tomada para saber se o grau de deficiência da artroplastia de ressecção justificaria os riscos inerentes ao implante de uma outra prótese. As desvantagens das reconstruções em dois estágios incluem (1) um período prolongado de invalidez e uma internação hospitalar longa; (2) um custo considerável, incluindo o previdenciário; (3) uma reabilitação longa; e (4) as dificuldades técnicas do procedimento causadas pelo encurtamento e pelas cicatrizes.

FIGURA 3-119 Espaçador provisório unipolar construído da haste femoral e revestido com cimento ósseo impregnado com antibióticos. A cabeça foi construída a partir de um bulbo de seringa.

As reconstruções retardadas têm sido associadas com menores taxas de recidiva de infecções na maioria dos estudos. Em uma revisão recente de 168 pacientes tratados com substituição das próteses em dois estágios, a taxa de próteses sobreviventes sem infecção após um período médio de 7 anos foi de 87,5%. O método de fixação do componente femoral, com ou sem a utilização de cimento ósseo, não afetou as taxas de reinfecção ou de complicações mecânicas. A decisão quanto à utilização de reimplantes cimentados ou não cimentados deve ser guiada pelo osso remanescente, pela idade fisiológica do paciente e por sua longevidade esperada, além das taxas de cura relatadas para cada técnica.

Duncan e Beauchamp descreveram uma técnica de reimplante em duas etapas na qual uma prótese de cimento acrílico impregnada com antibióticos (PROSTALAC) é implantada durante o desbridamento inicial. A prótese é construída durante a operação moldando o cimento impregnado com antibióticos sobre um componente femoral simples e um componente acetabular de polietileno. Os componentes personalizados são implantados por meio de encaixe forçado sem tentativas de obter a intrusão do cimento, o que facilita a remoção durante o segundo estágio. Provisoriamente, o espaçador articulado mantém o comprimento da perna e melhora o controle do membro e a mobilização. Após acompanhamentos por um período de 10 a 15 anos, Biring et al. relataram uma taxa de sucesso geral de 89% com a técnica PROSTALAC. Outros descreveram espaçadores similares feitos de cimento antibiótico envolvendo a haste infectada, pinos Rush, cabos de Kirschner ou parafusos de compressão de quadril, erradicando a infecção relatada em 77% a 100% (Fig. 3-119). Além das infecções recidivantes ou persistentes, outras complicações foram luxações e fraturas da prótese provisória.

O momento ideal para o reimplante da segunda prótese ainda não foi determinado. Diversos autores relataram pequenas séries de pacientes que passaram pelo reimplante em períodos inferiores a 1 ano, com uma incidência de infecções recorrentes similar àquela observada em pacientes com reconstruções realizadas após períodos maiores de tempo. Atualmente, continuamos o tratamento com antibióticos parenterais por um período de 6 a 8 semanas. A reconstrução é realizada após 3 meses se os níveis de VHS e PCR estiverem melhorando e a aspiração do quadril seja negativa.

O reimplante de artroplastias totais de quadril pode ser difícil devido às extensas cicatrizes nos tecidos moles e à osteoporose por falta de uso. Não se deve esperar a restauração do comprimento do membro e dos movimentos do quadril, sendo comuns as luxações após a cirurgia. A cirurgia pode ser realizada com ou sem a osteotomia do trocanter maior. Caso o trocanter seja osteotomizado e o membro seja alongado significativamente, pode ser difícil refixar os abdutores devido às cicatrizes, ao encurtamento dos abdutores e à osteoporose do trocanter. O nervo ciático pode estar envolvido por tecido cicatrizado próximo à margem posterior do acetábulo, devendo ser protegido. Pode ser necessário realizar uma capsulectomia completa, soltar o tendão do psoas e do glúteo máximo, ou a esqueletização completa do fêmur proximal para reduzir o quadril. A superfície lateral do ílio pode estar lisa, dificultando a identificação da margem superior do acetábulo. O osso geralmente é macio e o leito acetabular pode ser preparado com facilidade, mas é necessário tomar cuidado para que a parede medial do acetábulo não seja penetrada. A margem superior do acetábulo pode estar deficiente, sendo necessário realizar um enxerto ósseo nessa área.

Se a parede posterior for fina, ela pode ser fraturada durante o encaixe de componentes acetabulares maiores. O canal femoral deve ser preparado cuidadosamente para evitar fraturas ou a penetração do córtex. A colocação de um ou mais fios de cerclagem profiláticos ajuda a evitar fraturas de corticais finas e osteoporóticas. Antes do assentamento final do componente femoral, é absolutamente necessário realizar uma redução de teste do quadril. Antes que o quadril possa ser reduzido, pode ser necessária a utilização de um componente femoral com colo curto ou o encurtamento do fêmur pela remoção de osso do colo.

Deve-se obter culturas aeróbicas e anaeróbicas de tecidos de diversos locais, bem com amostras de tecido para examinação histológica. Caso haja dúvidas quanto à erradicação da infecção, secções congeladas de tecido podem ser examinadas por um patologista quanto a evidências de inflamação residual. Caso haja grandes números de células polimorfonucleares (> 10/HPF – campo de grande aumento), deve-se realizar novamente o desbridamento do quadril e adiar o reimplante. Se diversas culturas obtidas durante a cirurgia forem positivas, os antibióticos adequados devem ser administrados por pelo menos 6 semanas após a cirurgia.

A recidiva de infecções após reimplantes em dois estágios de artroplastias totais de quadril é uma situação particularmente complicada e os resultados raramente são satisfatórios. A repetição da substituição em dois estágios pode ser realizada em indivíduos imunocompetentes com cobertura adequada dos tecidos moles, mas foi relatada uma taxa de sucesso de apenas 36% nessas circunstâncias. A artroplastia de ressecção é eficaz na resolução da infecção, mas está associada com funcionalidade ruim e dor residual (Fig. 3-120).

O tratamento da infecção tem precedência sobre a reconstrução do quadril. Em casos raros, a desarticulação do quadril pode ser indicada como uma conduta para salvar a vida do paciente de infecções incontroláveis ou complicações vasculares. Esse procedimento drástico deve ser considerado quando há uma infecção persistente, dolorosa e incurável que debilita o paciente e impossibilita que este ande ou sente.

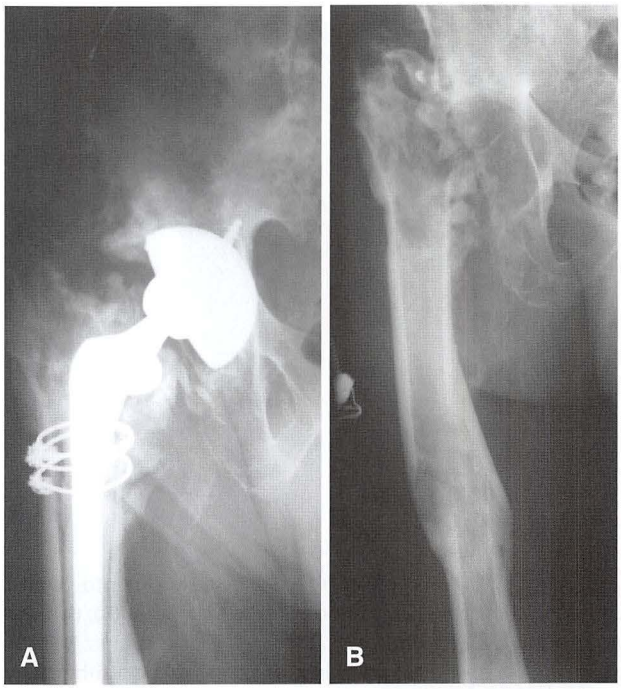

FIGURA 3-120 **A** e **B**, Homem idoso em acompanhamento ambulatorial e mobilidade mínima com uma artroplastia total de quadril infectada e fístulas de drenagem. O tratamento com artroplastia de ressecção e antibióticos intravenosos foi bem-sucedido.

AFROUXAMENTO (SOLTURA)

Os afrouxamentos femoral e acetabular têm surgido como as mais sérias das complicações a longo prazo da artroplastia total de quadril, comumente necessitando de revisão. O tratamento para o afrouxamento de componentes é discutido na seção sobre revisão de artroplastias totais de quadril. Deve-se considerar a possibilidade de infecção em todos os pacientes com suspeita de afrouxamento em um ou ambos os componentes. Discutiremos nesta seção o afrouxamento asséptico. Os afrouxamentos causados por sepse são discutidos na seção que trata de infecções.

Os critérios para o diagnóstico de afrouxamento dos componentes femorais ou acetabulares não são universalmente aceitos. Isso complica a comparação dos estudos disponíveis na literatura que tratam sobre afrouxamento e desempenho a longo prazo de artroplastias totais de quadril. Alguns estudos definem "falha" como a presença de evidências radiográficas de soltura apesar da manutenção de um desempenho clínico satisfatório. Outros enfatizam a sobrevivência do implante e determinam o ponto final como sendo a revisão ou remoção da prótese. Alguns pacientes, apesar de apresentarem próteses ainda em seus devidos lugares, apresentam também evidências claras de afrouxamento. Nesse caso, o procedimento pode ser classificado como falha clínica.

Em cada visita pós-operatória, as radiografias devem ser avaliadas quanto a mudanças na haste, no cimento (caso utilizado), nos ossos e nas interfaces entre esses elementos. As radiografias anteroposteriores e laterais devem incluir a haste em seu comprimento integral e devem ser avaliadas cuidadosamente, sendo comparadas

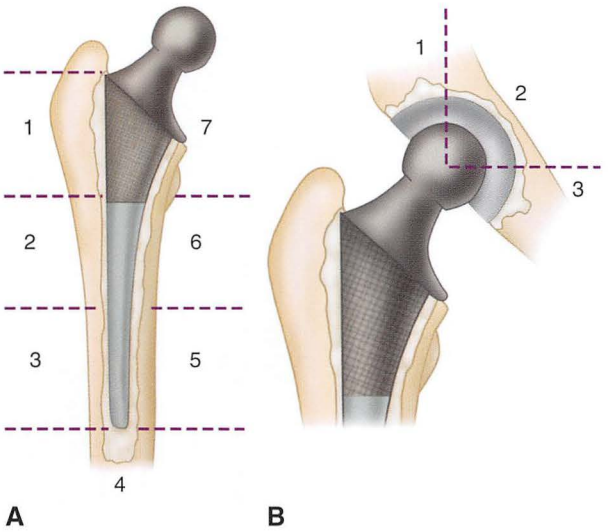

FIGURA 3-121 Zonas em torno da massa de cimento ósseo no fêmur (**A**), conforme descrito por Gruen, e na pelve (**B**), conforme descrito por DeLee e Charnley. (Redesenhado de Amstutz HC, Smith RK: Total hip replacement following failed femoral hemiarthroplasty, *J Bone Joint Surg* 61A:1161, 1979.)

com as radiografias anteriores para identificar alterações. Pode ser útil registrar as zonas específicas ao redor dos componentes acetabulares e femorais nas quais ocorrem alterações (Fig. 3-121). O componente femoral e as interfaces associadas são divididos em sete zonas, conforme descrito por Gruen et al. O componente acetabular e o osso adjacente são divididos em três zonas, conforme descrito por DeLee e Charnley.

AFROUXAMENTO FEMORAL

Para comparar radiografias obtidas em diversos momentos após a cirurgia, deve-se utilizar técnicas e posicionamentos padronizados do membro. Albert et al. observaram alterações aparentes na posição do componente femoral com 10 graus de rotação na extremidade. Tais alterações podem ser interpretadas incorretamente como migração do componente ou podem mascarar alterações reais na posição do componente.

COMPONENTES FEMORAIS CIMENTADOS

A seguinte lista de alterações na haste e no cimento que o envolve sugere ou confirma o diagnóstico de afrouxamento do componente femoral:

1. Radiotransparência entre o terço superolateral da haste (zona 1 da classificação de Gruen) e o manto de cimento adjacente, indicando separação entre haste e cimento, além de uma possível deformação da haste.
2. Radiotranspacência entre o manto de cimento e o osso adjacente.
3. Afundamento da haste isolada ou junto com o manto de cimento adjacente.
4. Alteração da posição da haste femoral para uma posição mais acentuada em varo.
5. Fragmentação do cimento ósseo, especialmente no lado superomedial da haste e do colo femoral (zona 7 na classificação de Gruen).
6. Fratura do manto de cimento, mais comumente próximo à extremidade da haste (zona 4 na classificação de Gruen).
7. Deformação da haste.
8. Fratura da haste.

Harris et al. definiram a soltura do componente femoral radiograficamente em três estagios: a soltura definitiva, quando há migração do componente ou do cimento; soltura provável, quando uma radiotransparência completa é observada em torno do manto de cimento; e afrouxamento possível, quando uma radiotranparência incompleta circundante é vista em mais do que 50% do cimento.

O mecanismo de afrouxamento dos componentes femoral cimentado não é facilmente determinado pelo exame de amostras recuperadas após ter ocorrido falha grave; o estudo dos componentes bem fixos recuperados em autópsia forneceu informações mais fidedignas. Nesse estudo, Jasty et al. encontraram falhas na interface cimento-prótese de componentes femorais bem fixos antes do desenvolvimento de interfaces de tecido fibroso entre o cimento e o osso, o que sugere que o início da soltura de componentes femorais cimentados é de origem mecânica. Descolamento da haste do cimento e a fratura do cimento precedem o afrouxamento clínico, e o desenvolvimento de uma membrana fibrosa entre o cimento e o osso é uma resposta biológica de detritos gerados a partir destes fatores de origens mecânicas. Ainda assim, a separação entre prótese e cimento ósseo não resulta invariavelmente em afrouxamento do implante. Em uma revisão de 297 hastes Charnley lisas e acompanhamento por mais de 20 anos, Berry et al. relataram que radiotransparências inferiores a 2 mm não eram indicativas de afrouxamento ou seus sintomas. Radiotransparências mais espessas eram associadas, nesse cenário, a pior taxa de sobrevivência e maior risco de afrouxamento asséptico.

Nem todos os espaços ou linhas de radiotransparências entre a cortical femoral e o manto de cimento indicam afrouxamento. A presença de áreas de radiotransparências nessa interface em radiografias realizadas imediatamente após a cirurgia pode ser causada por osso esponjoso que não foi totalmente removido durante a cirurgia. Além disso, a expansão normal do canal femoral e o afinamento da cortical femoral associados à idade podem ter a aparência de uma radiotransparências que se expande progressivamente na interface entre osso e cimento. Poss et al. descobriram que o canal medular expande a uma taxa média de 0,328 mm/ano em um intervalo de 11,5 anos após a artroplastia total de quadril cimentada, com a espessura da cortical diminuindo a uma taxa de 0,155 mm/ano. Essas zonas de radiotransparências tipicamente não possuem a linha esclerótica adjacente observada em hastes femorais frouxas (Fig. 3-122), sendo clinicamente importante a distinção desses dois processos.

Durante 13 autópsias, Jasty et al. descobriram um "neocórtex" similar aposto ao cimento sem interposição de tecido fibroso. Essa nova cortical estava fixada à cortical externa por novas estruturas trabeculares orientadas radialmente, mas invisíveis em radiografias devido à proximidade com o cimento impregnado por bário. Radiotransparências aparentes também estavam presentes na interface entre osso e cimento nas radiografias de todos os indivíduos. O remodelamento ósseo ocorre em hastes cimentadas ao longo do tempo, contribuindo para a estabilidade clínica e funcionamento em longo prazo.

O afundamento pode não ser observado, exceto se a relação da haste e do manto de cimento com o fêmur proximal for avaliada cuidadosamente em uma série de radiografias. A haste pode mover-se para baixo dentro do cimento, o que geralmente indica a presença de uma fratura do cimento próxima à extremidade da haste, ou o manto de cimento e a haste podem apresentar afundamento em conjunto. O afundamento pode ser quantificado medindo-se a distância entre um ponto fixo na haste e outra referência radiográfica,

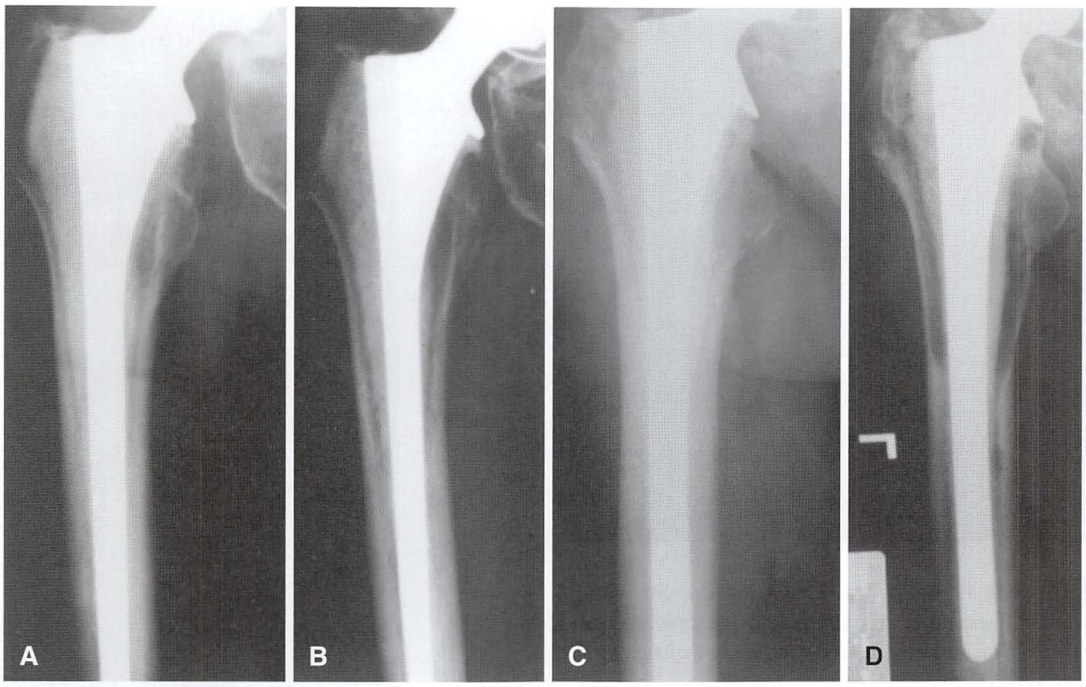

FIGURA 3-122 Diferenças nas radiotransparências da interface entre osso e cimento. **A** e **B**, Componente femoral cimentado em uma mulher de 76 anos de idade imediatamente após a cirurgia (**A**) e após 9 anos (**B**). O quadril é assintomático e sua função é excelente. A radiotransparência na interface entre osso e cimento é causada por uma expansão do canal medular e por um estreitamento da cortical femoral associados à idade, e não por soltura. **C** e **D**, Componente femoral cimentado em um trabalhador de 56 anos de idade imediatamente após a cirurgia (**C**) e após 7 anos (**D**). O paciente apresenta dor importante na coxa. A radiotransparência bem definida e progressiva na interface entre osso e cimento indica afrouxamento com osteólise progressiva.

tal como fios trocantéricos ou proeminências ósseas como os trocanteres maior e menor.

Os seguintes problemas técnicos contribuem para o afrouxamento da haste:

1. Falha na remoção do osso esponjoso da superfície medial do colo femoral. Consequentemente, a coluna de cimento não se apoia sobre osso esponjoso denso ou sobre osso cortical para sustentar a haste. O cimento é exposto a maiores forças de tencionamento, sendo fraturado com mais facilidade.
2. Falha em manter uma espessura adequada no manto de cimento ao redor de toda a haste. Colunas finas de cimento fraturam-se com facilidade. A extremidade da haste deve ser sustentada por um tampão de cimento, pois é submetida à cargas axiais.
3. Remoção de todo o osso trabecular do canal, resultando em uma superfície lisa que não permite a interdigitação do cimento, ou não tornar ásperas as áreas do neocórtex que envolviam implantes anteriores.
4. Quantidade inadequada de cimento e não manter a massa de cimento intacta para evitar laminação.
5. Falha na pressurização do cimento, resultando em fluxo inadequado do cimento para os interstícios do osso.
6. Falha em evitar a movimentação da haste durante o endurecimento do cimento.
7. Falha em posicionar o componente em alinhamento neutro ou centralizado no canal femoral.
8. Presença de espaços vazios no cimento como resultado de mistura inadequada, técnica de injeção incorreta, ou mistura de sangue e fragmentos de osso no cimento.

Barrack et al. descreveram um sistema de classificação para o manto de cimento do componente femoral. O preenchimento completo do canal sem radiotransparências denomina-se classe A. A presença de pequenas radiotransparências na interface entre osso e cimento (< 50%) é denominada classe B. A presença de radiotransparências ao redor de 50% a 99% da interface ou a presença de defeitos no manto de cimento constituem a classe C. Radiotransparências completas em qualquer projeção ou defeitos no manto de cimento próximo à extremidade da haste são consideradas de classe D. Mantos de classe C ou D estão associados com maior risco de afrouxamento (Fig. 3-123*).

COMPONENTES FEMORAIS NÃO CIMENTADOS

Engh et al. propuseram um sistema de classificação simples para a fixação de componentes femorais não cimentados com base em inspeção radiográfica. A fixação é classificada como (1) por crescimento ósseo, ou (2) com fixação fibrosa estável ou (3) instável.

A fixação por crescimento ósseo é definida como um implante sem afundamento e com pouca ou nenhuma formação de linhas radiopacas ao redor da haste. A maior parte da interface entre osso e implante parece estar estável. Pode haver hipertrofia cortical na extremidade distal da superfície porosa e pode haver "pontos de fusão" evidentes entre a haste e o endósteo. Graus variáveis de reabsorção óssea proximal ("*stress shielding*" - blindagem) podem estar presentes (Fig. 3-124).

*Disponível, em inglês, em www.expertconsult.com.

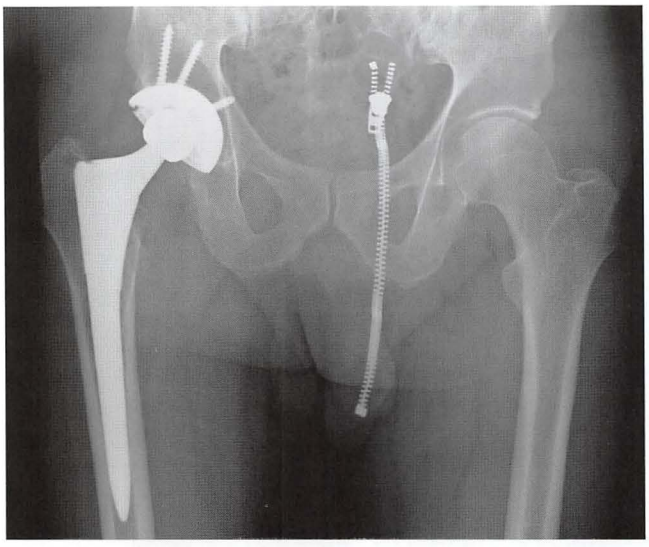

FIGURA 3-124 Haste não cimentada com crescimento ósseo. Não há linhas radiotransparentes. As trabéculas voltadas para a superfície porosa indicam fixação estável. Note a falta de atrofia calcar.

FIGURA 3-125 Haste não cimentada instável. A haste movimentou-se para baixo ao longo do tempo. Há radiotransparências ao redor de toda a haste, revelando falta de crescimento ósseo.

Considera-se que um implante apresenta crescimento fibroso estável quando não há migração progressiva, mas há formação extensiva de linhas radiopacas ao redor da haste. Essas linhas envolvem a haste paralelamente, sendo separadas desta por um espaço radiotransparente com 1 mm de espessura. A cortical femoral não apresenta sinais de hipertrofia local, sugerindo que o osso adjacente é capaz de sustentar cargas uniformemente.

Implantes instáveis são aqueles com evidências definitivas de afundamento progressivo dentro do canal e pelo menos parcialmente envolvidos por linhas radiopacas divergentes mais espaçadas da haste nas extremidades. A maior densidade cortical e o espessamento geralmente ocorrem sob o colar e na extremidade da haste, indicando regiões de carga local e falta de transferência uniforme de forças (Fig. 3-125).

O afundamento de componentes femorais não cimentados no início do período pós-operatório pode permitir que a haste obtenha uma posição mais estável no canal femoral. O crescimento ósseo ainda pode ocorrer e o afundamento rápido ainda é compatível com a fixação durável do implante. Afundamentos observados meses ou anos após a cirurgia significam que a fixação do implante é instável. Um pedestal ósseo geralmente se desenvolve na zona 4 na extremidade da haste, sendo evidência de que a haste está se movimentando de modo semelhante a um pistão (Fig. 3-126). A determinação de pequenos graus de afundamento é difícil devido às diferenças na ampliação e no posicionamento de radiografias seriadas, ao arrendondamento relacionado ao estresse, e à atrofia do calcar. Novas técnicas de estereofotogrametria de Roentgen permitem uma determinação mais precisa do afundamento, mas atualmente não são práticas para o uso rotineiro.

Pode ocorrer separação de esferas metálicas do substrato conforme a haste é impactada. As esferas soltas podem ser identificadas em radiografias pós-operatórias. O significado desse fenômeno é duvidoso, exceto quando ele é progressivo em radiografias seriadas. Isso pode indicar micromovimentos na interface entre osso e implante.

FIGURA 3-126 Formação de pedestal ósseo. Três anos após a revisão de um componente femoral não cimentado, a formação de um pedestal ósseo na extremidade da haste indica movimento semelhante ao de um pistão.

AFROUXAMENTO ACETABULAR

Deve-se inspecionar as radiografias seriadas quanto à presença de alterações no osso acetabular, no componente em si, e nas três zonas de interface entre osso e cimento.

COMPONENTES ACETABULARES CIMENTADOS

Alterações na pelve e no componente acetabular que podem ser observadas em radiografias seriadas:

1. Absorção óssea ao redor de parte ou da totalidade do manto de cimento e aumento na espessura da área de absorção, o que é especialmente significativo caso seja superior a 2 mm e se apresente de maneira progressiva 6 meses após a cirurgia.
2. Migração superior ou medial e protrusão do manto e da cúpula para dentro da pelve. Fraturas da cortical medial do acetábulo.
3. Alteração no ângulo de inclinação ou no grau de anteversão da cúpula, indicando migração do componente.
4. Desgaste da cúpula, que é indicada por uma diminuição na distância entre a superfície da cabeça e a periferia da cúpula.
5. Fraturas da cúpula e do cimento (ambas são raras).
6. Radiotransparência superior a 2 mm, com ou sem uma linha de fina densidade, a qual pode se desenvolver em uma ou mais das três zonas ao redor da massa de cimento na pelve (Fig. 3-121). Como no fêmur, isso ocorre devido à densa membrana fibrosa que se forma ao longo da superfície do cimento e do escudo adjacente de osso reativo.

Apesar da soltura femoral ocorrer comumente na interface entre haste e cimento, o afrouxamento acetabular é raro na interface entre cúpula e cimento. Em amostras recuperadas de autópsias, Schmalzried et al. determinaram que o afrouxamento acetabular ocorre pela reabsorção tridimensional do osso adjacente ao manto de cimento. O processo é iniciado na periferia e progride em direção à cúpula. Essa descoberta explica o aparecimento frequente de radiotransparências na periferia do implante que posteriormente envolvem todas as três zonas. A estabilidade mecânica do implante é determinada pelo grau de reabsorção óssea na interface entre cimento e osso.

Os problemas técnicos encontrados durante a cirurgia que podem resultar em afrouxamento da cúpula incluem os seguintes:

1. Suporte inadequado da cúpula pelo osso e pelo cimento adjacente, especialmente superiormente e posteriormente, devido à ausência de quantidade adequada de osso ou à fresagem inadequada do acetábulo. O manto de cimento e a cúpula podem girar e projetarem-se para fora da pelve caso o acetábulo não seja aprofundado o bastante ou se a parede posterior for deficiente. A cúpula pode migrar medialmente para dentro da pelve caso o osso da parede medial do acetábulo seja inadequado, se for fresado excessivamente ou se for fraturado durante a preparação do acetábulo.
2. Falha em remover toda a cartilagem, fragmentos ósseos, tecido fibroso e sangue, além de falha em perfurar um número suficiente de orifícios no acetábulo de modo que a superfície seja irregular o bastante para criar uma boa interdigitação entre cimento e osso.
3. Falha ao pressurizar o cimento de modo adequado para obter uma boa interdigitação entre cimento e osso. É mais difícil pressurizar o cimento no acetábulo do que no fêmur, pois o cimento tende a vazar para fora do acetábulo. Há dispositivos mecânicos para pressurizar o cimento, e as cúpulas com flanges tendem a pressurizar o cimento de modo mais adequado.
4. Falha ao distribuir o cimento ao redor da superfície externa da cúpula, o que pode ocorrer se a cúpula for inserida excessivamente no acetábulo enquanto o cimento ainda estiver pastoso ou se a quantidade de cimento for insuficiente de modo que parte da cúpula esteja em contato direto com o osso. Isso pode ser evitado utilizando-se espaçadores fixos à superfície da cúpula.
5. Movimento da cúpula ou do manto de cimento durante o endurecimento, o que pode ocorrer durante a remoção do posicionador.
6. Movimento de uma cúpula relativamente pequena em um manto de cimento dentro de um acetábulo grande. Cúpulas de diâmetros pequenos não pressionam o cimento adequadamente em acetábulos grandes.
7. Posicionamento incorreto da cúpula de modo que o componente femoral colida com a margem da cúpula, transferindo força excessiva para esta. O impacto pode ocorrer enquanto o quadril é flexionado caso a cúpula esteja em posição relativamente horizontal e não antevertida.

É geralmente aceito que o componente acetabular está solto caso haja radiotransparência superiores a 2 mm em todas as três zonas. O significado das radiotransparências acetabulares parciais é determinado por sua largura e pela presença de sintomas associados. Hodgkinson et al. correlacionaram a extensão das radiotransparências na interface entre osso e cimento com a avaliação intraoperatória do afrouxamento da cúpula; 94% das cúpulas com demarcações em todas as três zonas estavam frouxas durante a revisão. Quando duas zonas da interface entre osso e cimento apresentavam radiotransparência, 71% apresentavam frouxidão. Apenas 7% estavam instáveis quando havia demarcação em apenas uma zona. A extensão da formação de linhas radiotransparentes foi mais importante para a determinação de afrouxamentos do que suas espessuras.

A alteração na posição de cúpulas quanto a inclinação, anteversão ou retroversão em radiografias anteroposteriores é uma evidência definitiva de afrouxamento (Fig. 3-127). Entretanto, devido à dificuldade de se obter radiografias seriadas comparáveis, pode ser difícil verificar alterações no posicionamento da cúpula. A utilização de uma referência óssea consistente, como a "gota de lágrima" acetabular, pode ser útil.

São raras as falhas catastróficas da cúpula. Há relatos sobre a possibilidade de quebras da cúpula caso a parede seja fina e se houver ranhuras profundas em sua superfície, ou caso o osso subjacente no lado posterior do acetábulo seja irregular.

COMPONENTES ACETABULARES NÃO CIMENTADOS

Os critérios radiográficos para o diagnóstico de afrouxamento de componentes acetabulares não cimentados são similares àqueles para componentes femorais não cimentados. Engh et al. classificaram esses componentes como sendo estáveis, provavelmente instáveis quando há radiotransparências progressivas, e definitivamente instáveis quando ocorre migração perceptível. O afrouxamento de componentes acetabulares não cimentados com revestimentos porosos é incomum em acompanhamentos por 10 anos. A maioria das séries relata incidências variáveis de radiotransparências ao redor de componentes acetabulares porosos, mas o significado dessas descobertas ainda não foi determinado. Leopold et al. descobriram radiotransparências não progressivas em uma ou mais zonas em mais de 50% das revisões de componentes acetabulares que apresentavam bom funcionamento clínico. Foi atribuída pouca importância à descoberta.

Outros tipos de componentes acetabulares não cimentados não obtiveram tanto sucesso. Componentes com rosca e alguns componentes lisos revestidos com hidroxiapatita apresentaram taxas de falha excessivamente altas. Esses implantes tipicamente apresentam migração em radiografias seriadas, mas possuem uma menor tendência a formar radiotransparências largas em relação aos componentes acetabulares cimentados frouxos (Fig. 3-128).

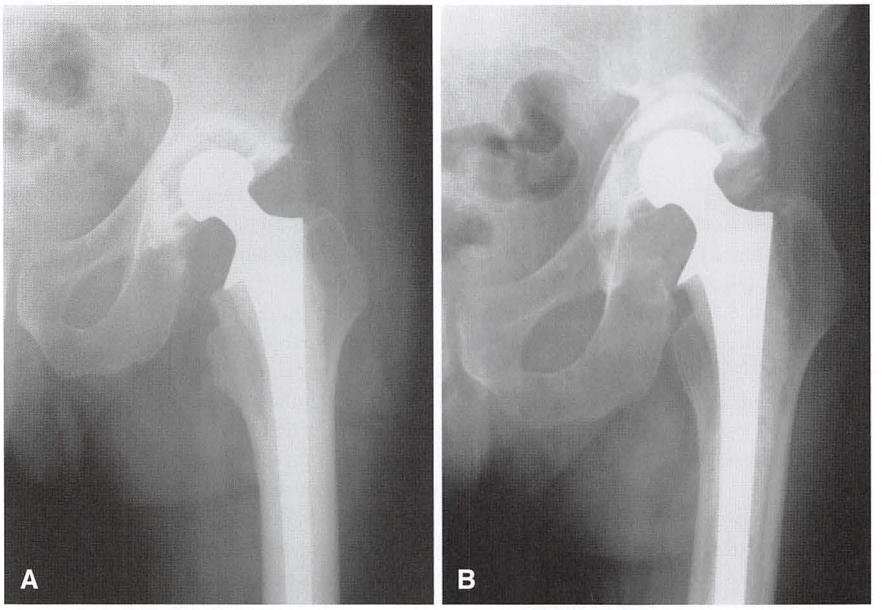

FIGURA 3-127 Alteração na posição de uma cúpula cimentada em uma mulher de 59 anos de idade. **A,** Imediatamente após a cirurgia. **B,** Após 7 anos, ela apresentava dor. Uma radiotranparência completa se desenvolveu e a cúpula migrou proximalmente, tornando-se mais horizontal. A alteração na posição da cúpula é uma evidência definitiva de afrouxamento.

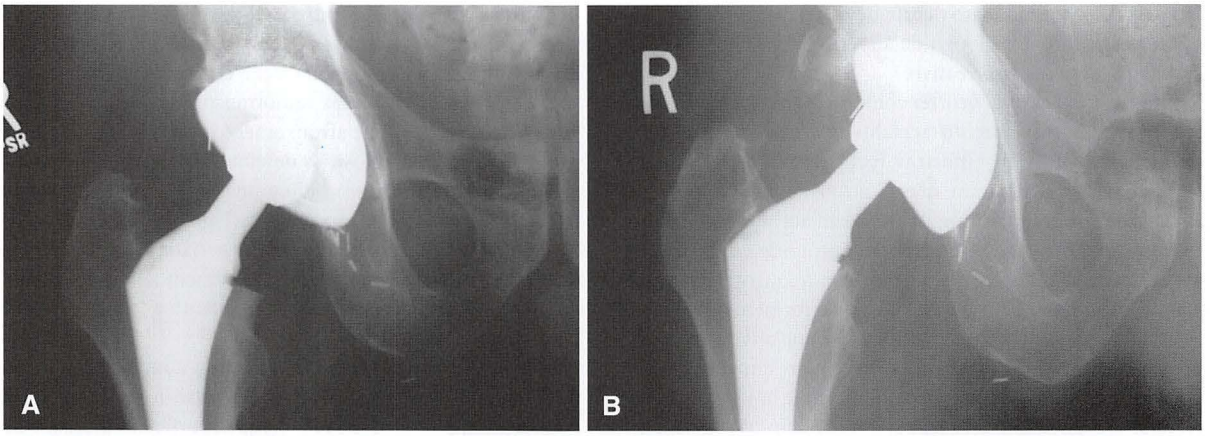

FIGURA 3-128 Alteração na posição de cúpula não cimentada em um homem de 62 anos de idade. **A,** Imediatamente após o implante de uma cúpula não cimentada revestida com hidroxiapatita. **B,** Quatro anos após a cirurgia, o quadril tornou-se doloroso. O componente acetabular havia migrado para uma posição mais vertical sem apresentar desgaste excessivo. Foi necessária uma revisão.

DIAGNÓSTICO

Pode ser difícil determinar se os sintomas são resultados de afrouxamento ou de algum outro processo. Em muitos casos, é difícil determinar se uma área radiotransparente ao redor do mando de cimento do fêmur ou do acetábulo representa um achado não progressivo, indica soltura ou é resultado de uma infecção. O afrouxamento asséptico geralmente pode ser verificado apenas pela observação do paciente para determinar se os sintomas se desenvolvem e se as radiografias apresentam alterações progressivas. Certas evidências radiográficas de afrouxamento aparecem mais frequentemente antes do início dos sintomas. Uma revisão cuidadosa de radiografias anteriores de pacientes com sintomas frequentemente revela alterações que podem ter sido ignoradas ou que podem ter sido consideradas como insignificantes quando o paciente era assintomático.

O afrouxamento geralmente causa dor enquanto o quadril sustenta peso, dor que pode estar localizada na coxa ou na região inguinal. O termo "dor inicial" refere-se àquela que é pior nos primeiros passos e que melhora no restante da caminhada. Essa dor sugere um implante frouxo que se movimenta, mas que alcança uma posição relativamente estável quando o quadril está sustentando peso. A dor geralmente pode ser aliviada por repouso, sendo agravada pela rotação do quadril. O paciente pode desenvolver um andar antálgico e, ocasionalmente, sugerir que o membro está se tornando mais curto e girando para fora. Apesar da maioria dos pacientes com afrouxamento apresentar um período assintomático no pós-operatório, alguns se queixam de dor imediatamente após a cirurgia. Dor no início do período pós-operatório sugere o desenvolvimento de uma infecção, a fixação inadequada de um ou ambos os componentes, ou que se origina de uma fonte externa à articulação do quadril.

O diagnóstico de afrouxamento é aceito na maioria dos casos se houver radiotransparências progressivas ou migração do implante, além de sintomas que aparecem quando o quadril está sustentando peso ou durante o movimento mas que são atenuados com repouso. Se o paciente for assintomático, o diagnóstico de afrouxamento é apenas formal, a não ser que uma quantidade considerável de osso tenha sido destruída. Se a destruição óssea for progressiva, mesmo que o paciente não apresente sintomas, indica-se a realização de uma revisão. Protelar a revisão pode

causar perda óssea adicional, o que dificultaria o procedimento e tornaria os resultados menos satisfatórios.

Exames por imagem auxiliares, tais como a artrografia ou os estudos de medicina nuclear (cintilografia), podem ser utilizados se a apresentação, o estado clínico e a aparência radiográfica simples não se corresponderem. Salvati et al., assim como outros estudos, relataram a utilização de técnicas de subtração para revelar se um corante penetrou na massa de cimento. Em uma metanálise realizada por Temmerman et al., a artrografia de subtração provou-se uma ferramenta útil para determinar a presença de afrouxamento do componente femoral. Dois outros estudos realizados por Temmerman et al. recomendaram a utilização de cintilografia óssea e/ou artrografias nucleares quando as radiografias convencionais não são determinantes para o diagnóstico de afrouxamento.

O movimento ou a migração do componente podem ser identificados colocando-se pequenos marcadores metálicos no osso adjacente aos componentes femorais e acetabulares, e tirando radiografias em dois planos. Esse método, denominado estereofotogrametria de Roentgen (RSA), requer um *software* de computador para interpretar os dados, sendo altamente sensível a pequenas alterações na posição do implante. Ele pode ser utilizado para predizer falhas no início do período pós-operatório, mas atualmente não é prático para utilização rotineira.

OSTEÓLISE

A osteólise foi relatada em diversos componentes, cimentados e não cimentados, soltos e bem fixados. Apesar da maior pressão do fluido e do movimento do implante contribuírem para o fenômeno, ele parece estar relacionado à resposta do paciente a resíduos de partículas de todos os tipos. O termo geral "osteólise" é mais adequado do que as referências à fixação cimentada ou não cimentada. Atualmente, reconhece-se que partículas de metal, cimento e polietileno podem causar osteólise periprotética tanto sozinhas como em conjunto com outros fatores. A osteólise também foi relatada em superfícies de contato metal-metal e cerâmica-cerâmica.

O mecanismo que causa a osteólise (bem como sua prevenção e tratamento) pode ser visto de três perspectivas diferentes: (1) a geração de partículas de desgaste, (2) o acesso dessas partículas ao osso periprotético, e (3) a resposta celular a esses detritos ("debris"). A maioria são partículas de polietileno produzidas por atrito, adesão, microfadiga, e desgaste causado por corpos estranhos. O número de partículas presentes nas membranas periprotéticas excede aquele anteriormente observado por microscopia óptica. Maloney et al. examinaram, por meio de microscopia eletrônica e de análise automatizada de partículas, as membranas de componentes femorais não cimentados que apresentaram falhas e descobriram que as partículas (de metal e polietileno) predominantemente apresentavam diâmetros inferiores a 1 μm e estavam presentes em quantidades que excediam 1 bilhão/g de tecido.

Os macrófagos são a linha celular predominantemente envolvida na resposta aos debris. A superfície de interação entre os macrófagos e os resíduos pode causar uma resposta inflamatória independentemente da fagocitose. Diversas citocinas e quimiocinas são produzidas como resultado dessa interação. Esses mediadores acabam resultando em reabsorção óssea pelo início da produção de osteoclastos e pela inibição da formação de osteoblastos nas células-tronco mesenquimais (Fig. 3-129).

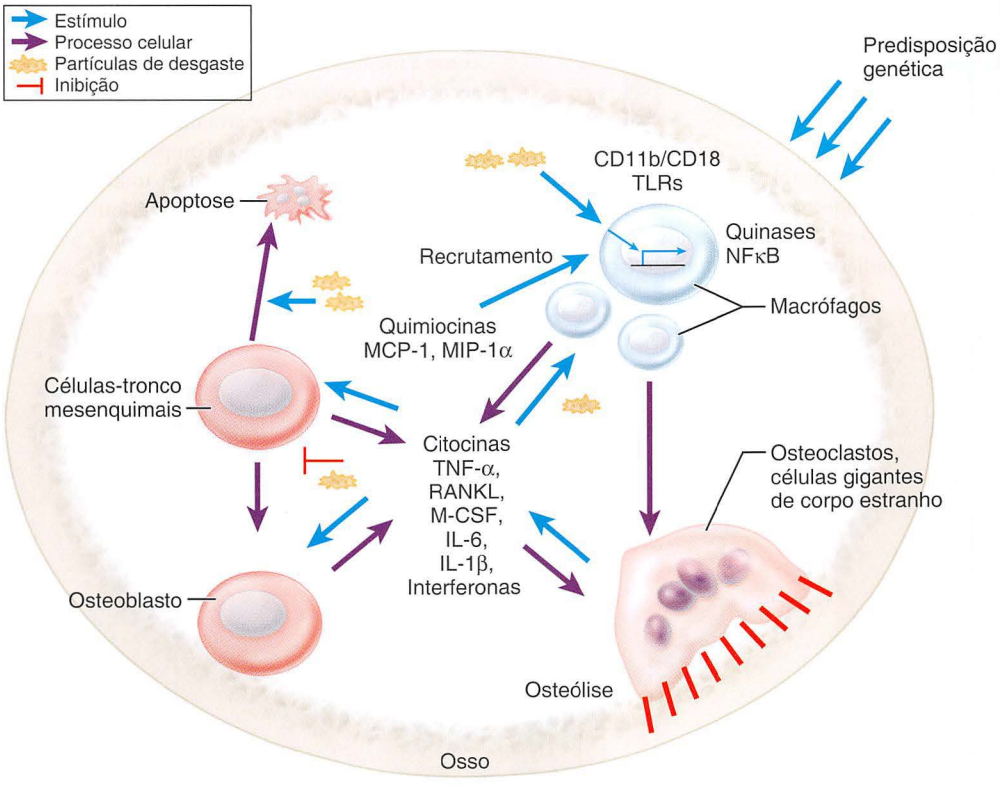

FIGURA 3-129 Reações biológicas entre os resíduos do desgaste e as células do paciente. IL, interleucina; MCP, proteína quimiotáxica de monócitos; M-CSF, fator estimulador de colônias de macrófagos; MIP, proteína inflamadora de macrófagos; NFκB, fator nuclear κB; RANKL, ativador do receptor do fator nuclear κB ligante; TLR, receptores do tipo Toll; TNF, fator de necrose do tumor. (De Tuan RS, Lee FY, T Konttinen Y, et al: Implant Wear Symposium 2007 Biologic Work Group. What are the local and systemic biologic reactions and mediators to wear debris, and what host factors determine or modulate the biologic response to wear particles? *J Am Acad Orthop Surg* 16[Suppl 1]:S42, 2008.)

As partículas de polietileno e os demais resíduos são expelidos pelo fluido articular. Esse fluido move-se de acordo com as diferenças de pressão, e todas as áreas do osso acessadas pelo fluido são potenciais locais para o depósito dos resíduos. Reconhece-se agora que os segmentos dos componentes femorais e acetabulares que não são contíguos às superfícies articulares ainda podem entrar em contato com o fluido articular. Schmalzried et al. descreveram essas áreas de acesso como sendo o "espaço real da articulação", o qual é definido pela proximidade do contato entre implante e osso. Esse conceito explica o desenvolvimento de osteólise na extremidade de um componente femoral bem fixado com revestimento poroso ou sobre a cúpula de um componente acetabular com orifícios no suporte metálico

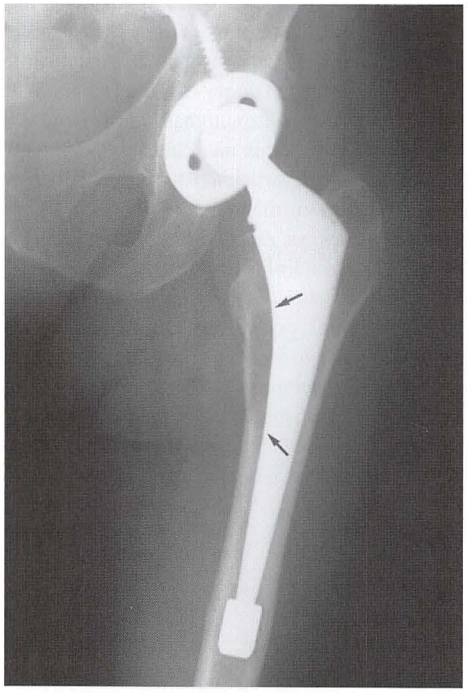

FIGURA 3-130 Osteólise femoral distal. Cinco anos após reconstrução não cimentada para osteonecrose. O componente femoral não possuía revestimento poroso esférico. Grandes osteólises desenvolveram-se nas partes intermediárias e distais da haste (*setas*).

Alguns dos desenhos iniciais de implantes não cimentados proporcionavam fixação estável, mas o acompanhamento, em especial em pacientes ativos, mostrou aumento nas taxas de osteólise. Em um artigo de revisão, Marshall et al. descreveram taxas de osteólise de 10% a 70% em acompanhamentos realizados por períodos de 7 a 14 anos em séries realizadas antes de 2000. O padrão da osteólise depende do desenho do implante.

Componentes femorais com revestimentos porosos limitados ou não esféricos estão sujeitos ao desenvolvimento de lesões corticais distais, pois os resíduos podem chegar às partes distais da interface entre implante e osso através dos canais entre as áreas de crescimento ósseo (Fig. 3-130). Revestimentos porosos mais extensos e esféricos parecem evitar a osteólise distal, mas podem causar lesões proximais nos trocanteres maior e menor. Apesar da incidência geral da osteólise ser igual, a limitação da perda óssea na parte proximal do fêmur diminui a chance de comprometimento do implante.

Componentes acetabulares com revestimentos de polietileno finos, incongruentes ou mal sustentados, bem como aqueles com fixação ruim do revestimento no suporte metálico, apresentam maiores taxas de osteólise pélvica. Podem ocorrer lesões na periferia do componente acetabular ou nas áreas retroacetabulares (Fig. 3-131). As lesões periféricas são provavelmente resultado da entrada de resíduos das superfícies articulares, de modo similar ao processo que ocorre com componentes acetabulares cimentados. As lesões retroacetabulares podem ser resultado de desgastes da parte posterior do revestimento, com migração desses resíduos pelos orifícios no suporte metálico, apesar de haver relatos de osteólises desse tipo em implantes sem orifícios para parafusos. O desenho dos implantes, o processo de fabricação do polietileno e sua qualidade, bem como a medição e a redução do desgaste, serão discutidos em outras seções deste capítulo.

A natureza progressiva da perda óssea induzida por partículas acentua a importância do acompanhamento radiográfico contínuo dos pacientes após artroplastias totais de quadril, especialmente quando foram utilizados implantes que apresentam alto risco de desgaste. Muitos pacientes com osteólise permanecem assintomáticos até a ocorrência de falhas catastróficas causadas por grandes

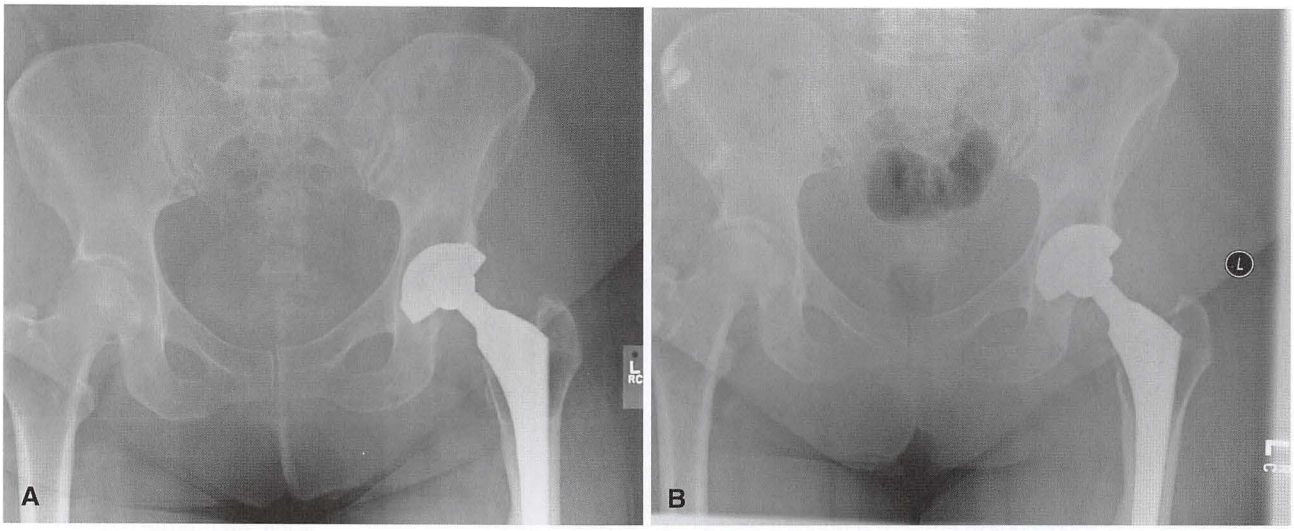

FIGURA 3-131 **A** e **B**, Mulher de meia-idade com osteólise dolorosa e desgaste acetabular com componentes bem fixados. Ela foi tratada com a substituição do revestimento e da cabeça femoral em conjunto com enxertos ósseos realizados por meio dos orifícios para parafusos.

migrações do implante ou por fraturas periprotéticas. As radiografias seriadas devem ser analisadas cuidadosamente quanto à presença de desgaste progressivo e quanto ao desenvolvimento de osteólise, devendo-se diferenciar tais alterações da reabsorção óssea e de outras formas de perda óssea. Por fim, deve-se considerar que as radiografias proporcionam apenas uma imagem bidimensional de um problema tridimensional. O grau de perda óssea observado durante a cirurgia, especialmente no acetábulo, é geralmente maior do que o observado nas radiografias pré-operatórias.

Quando são detectadas osteólises femorais ou pélvicas, aconselha-se um acompanhamento mais frequente do paciente. Deve-se fazer radiografias em intervalos de 3 a 6 meses, em vez de anualmente. Implantes soltos e osteólises consideráveis são indicações claras para realização de cirurgia. A osteólise progressiva é outra causa para reoperação, mesmo com ausência de sintomas. Caso seu progresso aconteça, a revisão torna-se mais complexa ou até mesmo impossível. Se a fixação do implante foi comprometida pela osteólise, uma revisão completa do componente é inevitável. No caso do implante permanecer estável apesar da perda do osso periprotético, alguns pesquisadores recomentam a realização de enxertos ósseos sobre os defeitos com manutenção do implante.

O enxerto de defeitos femorais proximais com manutenção do componente femoral é um processo simples. Em três séries de pacientes que receberam enxertos femorais sobre osteólises ao redor de hastes bem fixadas, não houve casos de afrouxamentos e as lesões apresentaram incorporação dos enxertos em acompanhamentos realizados por um período de 3 a 5 anos.

As opções de tratamento para ostéolise acetabular ao redor de um componente não cimentado com boa fixação incluem a troca apenas do revestimento e da cabeça femoral, a troca do revestimento e da cabeça femoral em conjunto com enxertos ósseos das lesões, e a revisão acetabular completa do revestimento e da cúpula modular com ou sem enxertos ósseos. A troca apenas do revestimento e da cabeça femoral possui a vantagem de ser um procedimento mais simples, além da retenção de componentes bem fixados minimizar a perda óssea iatrogênica. Hamilton et al. relataram suas experiências com essa técnica ao longo de um período de 17 anos englobando diversos desenhos de componentes acetabulares. Eles relataram a necessidade de refazer revisões em 10% dos casos, principalmente devido a instabilidade recorrente e afrouxamento acetabular. Eles continuam a utilizar essa técnica, mas recomendaram a revisão acetabular completa para as cúpulas com desenhos ruins, a avaliação cuidadosa da estabilidade da cúpula durante a substituição do revestimento, e a conversão para cabeças femorais de tamanhos maiores de modo a reduzir as chances de deslocamento.

A curetagem e o enxerto de defeitos retroacetabulares representam um desafio técnico. Alguns desses defeitos podem ser acessíveis pela periferia do acetábulo caso seja obtida uma exposição esférica completa. Outros podem ser desbridados e enxertados pelos orifícios para parafusos na cúpula. Pequenas curetas e dispositivos de sucção facilitam a remoção da membrana através dos orifícios. Deve-se tomar cuidado durante o desbridamento, pois pode haver um defeito completo do osso medial. Enxertos ósseos de grandes defeitos através dos orifícios representam um processo demorado e tedioso, mas ainda assim menos do que uma revisão completa com perda óssea significativa. Essa abordagem pressupõe (1) que o suporte metálico continua bem fixado no acetábulo, (2) que o implante é um tipo modular e que o mecanismo de trava ainda é confiável, (3) que é possível obter um revestimento de espessura adequada e desenho aceitável para a substituição, e (4) que as áreas com osteólise são acessíveis para a realização de enxertos sem a remoção da concha metálica. Maloney et al. relataram os resultados dessa abordagem em uma série de 35 pacientes. Após pelo menos 2 anos, todos os componentes acetabulares permaneceram radiograficamente estáveis e todas as regiões com osteólise regrediram em tamanho ou permaneceram estáveis. Em uma comparação retrospectiva de pacientes com osteólise acetabular tratados com substituição do revestimento em conjunto com enxertos ósseos ou com revisão acetabular completa, Restrepo et al. relataram uma taxa de afrouxamento de 10% para componentes acetabulares e recomendaram a revisão completa das cúpulas com mecanismos de bloqueios quebrados do revestimento, desgaste completo do revestimento acetabular ou posicionamento incorreto dos componentes que poderia predispor a articulação a luxações.

A cimentação de um novo revestimento em uma cúpula existente foi descrita nos casos nos quais o mecanismo de trava apresentava falhas ou quando não foi possível obter um revestimento para substituição. Estudos biomecânicos mostraram estabilidade mecânica similar em tais construções em relação aos mecanismos de trava de revestimento padrões. Para que o procedimento seja tecnicamente viável, o escudo acetabular deve ser grande o suficiente para possibilitar a inserção de um revestimento de espessura aceitável, permitindo um manto de cimento mais fino. Alguns autores recomendaram a sustentação da parte posterior do novo revestimento para melhorar a fixação e a sustentação do escudo metálico caso não haja orifícios para parafusos.

REVISÃO DA ARTROPLASTIA TOTAL DO QUADRIL

Devido ao número crescente de artroplastias totais de quadril realizadas nas últimas 3 décadas e ao fato desta cirurgia estar sendo realizada em pacientes mais jovens e mais ativos, o número de procedimentos de revisão aumentou. Entre 1990 e 2002, 17,5% das artroplastias de quadril realizadas nos Estados Unidos foram procedimentos de revisão. Em muitos pacientes, a falha da artroplastia total de quadril pode ser atribuída a um ou mais problemas técnicos ocorridos durante o procedimento primário.

A revisão de artroplastias totais de quadril é geralmente muito mais difícil e os resultados costumam ser menos satisfatórios do que aqueles de artroplastias primárias. A revisão necessita de maior tempo operatório e representa uma maior perda de sangue, sendo mais comuns as ocorrências de infecções, tromboembolismos, luxações, paralisias nervosas, perfurações femorais e fraturas femorais. A complexidade da cirurgia de revisão acentua a importância da precisão técnica nas artroplastias primárias. Um procedimento primário realizado corretamente proporciona ao paciente a melhor oportunidade de sucesso a longo prazo.

INDICAÇÕES E CONTRAINDICAÇÕES

Para determinar a necessidade de revisão de artroplastias totais de quadril dolorosas, o paciente deve primeiramente ser avaliado para determinar se o quadril ou a coxa estão doloridos como resultado de uma artroplastia malsucedida ou de algum outro problema, em particular discopatias lombares, artrite da espinha, estenose espinhal, tumores primários ou metastáticos, oclusão vascular, falhas por fadiga ou distrofia simpático-reflexa. Além disso, se os sintomas forem causados por artroplastias totais de quadril malsucedidas, deve-se decidir se a dor do paciente é suficientemente incapacitante para justificar uma operação complexa. Modificação das atividades, perda de peso,

utilização de suportes externos e administração de anti-inflamatórios e analgésicos podem ser os tratamentos mais adequados. Muitos pacientes são idosos, não são fisicamente ativos e não impõem grandes demandas sobre o quadril, podendo sua condição geral ser uma contraindicação para a cirurgia de revisão. Em pacientes debilitados nos quais a reconstrução representaria um procedimento excessivamente complexo, as artroplastias de ressecção de Girdlestone modificadas podem ser uma alternativa mais adequada. Pode ser difícil, entretanto, convencer um paciente com dor incapacitante de que não deve ser realizada uma nova cirurgia.

A dor representa um dos principais indicativos para a revisão de artroplastias totais de quadril. Ocasionalmente, a operação é indicada na ausência de dor incapacitante para evitar a progressão de problemas identificados em radiografias que tornariam a revisão necessária e mais complicada após um curto período de tempo. As revisões devem ser realizadas (1) para corrigir afrouxamentos assépticos e dolorosos de um ou ambos os componentes, (2) para corrigir perdas ósseas progressivas, (3) para corrigir fraturas ou falhas mecânicas do implante, (4) para corrigir luxações recidivantes ou irredutíveis, (5) para corrigir artroplastias infeccionadas em procedimentos de um ou dois estágios, e (6) para tratar fraturas periprotéticas. As fraturas periprotéticas, as luxações e as infecções são discutidas de maneira detalhada na seção sobre complicações.

Uma das razões mais comuns para a revisão é o afrouxamento doloroso de um ou ambos os componentes, que pode ser detectado em radiografias seriadas (consulte a seção sobre afrouxamentos). É vital diferenciar os afrouxamentos mecânicos dos sépticos. Deve-se suspeitar do segundo sempre que as descobertas obtidas pela avaliação do histórico ou por exames físicos sugiram a presença de infecção, a reabsorção óssea for considerável, a superfície endosteal do osso estiver deformada, houver elevações periosteais, e os níveis de VHS ou PCR estiverem altos. O quadril deve ser puncionado e investigações mais aprofundadas devem ser realizadas se houver suspeita clínica de infecção com base em um histórico de demora na cicatrização de ferimentos, alterações radiográficas ou valores laboratoriais anormais. A prática da aspiração rotineira de todos os quadris antes de revisões foi amplamente abandonada, principalmente devido à baixa sensitividade e valor preditivo positivo.

O diagnóstico de afrouxamento é feito por meio de uma avaliação clínica baseada no histórico do paciente, em exames físicos e em descobertas radiográficas. A dor associada a componentes tipicamente frouxos ocorre durante os primeiros passos ("dor inicial"). Componentes acetabulares frouxos geralmente causam dores na região inguinal, enquanto componentes femorais frouxos podem causar dores na coxa ou no joelho. Raramente são necessários estudos auxiliares, mas a comparação com radiografias prévias frequentemente prova-se útil. Caso a perda óssea esteja associada a afrouxamento ou caso a osteólise induzida por partículas for grave ou progressiva, deve-se considerar a revisão, pois os sintomas tendem a piorar, e uma maior reabsorção óssea dificultaria o procedimento e tornaria os resultados menos favoráveis.

A revisão é indicada quando a deformidade da haste é progressiva ou quando a haste apresenta fraturas incompletas. A haste acaba por quebrar e a revisão torna-se muito mais difícil nesse ponto, pois o fragmento da haste deve ser retirado do canal medular. Fraturas completas da haste, falhas de articulações cônicas Morse ou desencaixe de mecanismos de trava modulares sempre necessitam de revisão.

A cirurgia de revisão não é frequentemente indicada para problemas funcionais tais como a perda dos movimentos do quadril não acompanhada por dor ou alongamento do membro. O encurtamento do membro operado pode resultar em instabilidade, o que representa um problema significativamente maior. É tentador operar o quadril oposto para corrigir a discrepância, mas isso não é aconselhável, exceto se o paciente apresentar dor. Na ausência de formações ósseas heterotópicas importantes, a reoperação para melhorar os movimentos provavelmente não será bem-sucedida. Similarmente, não são aconselháveis as cirurgias para diminuir os graus de claudicação, exceto quando esta for causada por desvios do trocanter maior.

No caso de dor similar à presente antes da artroplastia primária que continua no pós-operatório, é necessária uma reavaliação para determinar se uma anormalidade do quadril é a causa da dor. Em pacientes que continuam a sofrer com dor após a cirurgia e que não apresentaram nenhum período significativo de alívio, deve-se suspeitar de problemas técnicos ou infecções. Deve-se fazer todo o possível para determinar a causa da dor antes de considerar cirurgias exploratórias ou de revisão. Ocasionalmente, é impossível determinar a causa da dor, mas o paciente insiste que "algo deve ser feito". Os resultados da cirurgia de revisão, nesse cenário, são imprevisíveis e o estado do paciente pode piorar caso ocorram complicações intraoperatórias. Antes de realizar a cirurgia, pode ser útil realizar consultas com outros cirurgiões e centros especializados para obter opiniões adicionais. O cirurgião e o paciente devem estar cientes dos riscos inerentes e das chances limitadas de sucesso antes de iniciar um procedimento tão complexo.

PLANEJAMENTO PRÉ-OPERATÓRIO

O planejamento para a revisão de uma artroplastia total de quadril complexa demanda mais tempo do que o planejamento para procedimentos primários rotineiros. Todos os pontos do planejamento pré-operatório para cirurgias primárias (consulte a seção sobre avaliação pré-operatória) aplicam-se à formulação do plano geral para o procedimento de revisão. Entretanto, descobertas e complicações intraoperatórias frequentemente requerem que o plano básico seja modificado. A antecipação de potenciais complicações e a formulação de diversos planos de contingência para lidar com tais complicações influenciam os requisitos de equipamentos adicionais e agilizarão a sua condução durante a cirurgia.

Deve-se obter radiografias de boa qualidade da pelve e do fêmur em sua totalidade. Radiografias de qualidade ruim frequentemente fazem com que o cirurgião subestime a perda óssea, pois não é possível distinguir as áreas de cortical mais adelgaçada do cimento adjacente. Os marcadores de ampliação são úteis para uma gabaritagem precisa e podem revelar a necessidade de componentes extremamente pequenos ou grandes. As visões laterais do fêmur podem ser realizadas em diferentes graus de rotação para que a curvatura do fêmur e o grau de incompatibilidade entre fêmur e hastes longas e curvadas sejam estimados com mais precisão. É necessário um alargamento maior quando há tal incompatibilidade, podendo-se antecipar a necessidade de uma osteotomia femoral. A presença de cimento intrapélvico ou componentes acetabulares com protrusão acentuada necessitam de uma avaliação mais detalhada com pielografias intravenosas ou estudos vasculares. Por fim, as deficiências acetabulares podem ser avaliadas em mais detalhes por meio de tomografias computadorizadas. Pode-se obter informações úteis sobre o osso mesmo na presença de componentes acetabulares com suportes metálicos (Fig. 3-103).

A identificação radiográfica do tipo de prótese e a revisão das anotações da operação frequentemente provam-se úteis, especialmente se um dos componentes for mantido *in situ*. Anotações mentais

sobre o formato da haste e as peculiaridades de sua superfície podem ajudar a determinar os locais onde é necessário remover o cimento para realizar a extração. Além disso, deve-se determinar o tamanho da cabeça femoral. A revisão do componente oposto pode ser necessária no caso de incompatibilidades, posicionamentos incorretos ou comprimentos incorretos do colo, e os equipamentos e materiais necessários devem estar disponíveis.

É necessária uma quantidade substancialmente maior de equipamentos para as cirurgias de revisão em comparação com as artroplastias totais de quadril primárias. Esses equipamentos são caros e não estão prontamente disponíveis na maioria dos hospitais, devendo ser solicitados conforme necessário. Caso a prótese sendo revisada seja de um modelo moderno, deve-se tomar providências para que os instrumentos específicos para o sistema em questão estejam disponíveis. Ferramentas de extração, chaves de fenda e instrumentos específicos para desmontagem da cabeça podem tornar o procedimento muito mais fácil. Além disso, materiais específicos para o sistema (p. ex., cabeças modulares e revestimentos de polietileno para acomodar o tamanho e o *offset* antecipado para a cabeça) podem eliminar a necessidade de revisar ambos os componentes. São os seguintes os equipamentos e materiais adicionais frequentemente necessários durante as cirurgias de revisão:

- Intensificador de imagem e mesa de operação radiotransparente
- Instrumentos para extração da haste
- Instrumentos manuais para remoção de cimento
- Instrumentos motorizados para remoção de cimento
- Instrumentos motorizados para corte de metal
- Fresas intramedulares flexíveis
- Osteótomos finos e flexíveis para remoção de hastes não cimentadas
- Trefinas
- Osteótomos curvados ou bisturis modulares para remoção de cúpulas não cimentadas
- Iluminação por fibra óptica
- Placas de reconstrução pélvica, parafusos e instrumentos associados
- Sistema de fixação trocantérica e fios de cerclagem
- Ossos para aloenxertos (cabeça femoral e aloenxertos segmentares)
- Equipamento para resgate de sangue intraoperatório.

Além dos equipamentos, deve estar disponível um grande inventário de próteses. Componentes femorais de hastes curtas e longas, hastes de substituição calcar ou hastes com colos estendidos são necessárias para corrigir discrepâncias nos comprimentos dos membros, perdas ósseas e fraturas femorais intraoperatórias. A maioria dos fabricantes possui conjuntos de componentes femorais projetados especificamente para as necessidades dos procedimentos de revisão. Componentes acetabulares com diâmetros entre 70 e 75 mm são ocasionalmente necessários para preencher grandes deficiências acetabulares. Raramente as deficiências são tão irregulares ou o fêmur é tão deformado que os componentes personalizados sejam a única solução (Fig. 3-132).

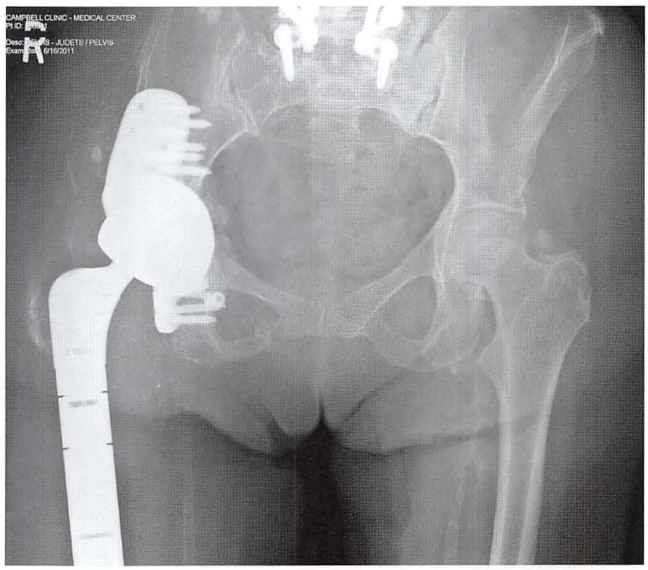

FIGURA 3-132 Componente acetabular triflângico personalizado. A fixação foi obtida por meio de vários parafusos ilíacos e isquiais. Foi realizado um aloenxerto de osso esponjoso sobre um grande defeito acetabular na tentativa de restaurar o osso.

VIA DE ACESSO CIRÚRGICA

Pode haver diversas incisões diferentes de cirurgias anteriores. Se possível, deve-se utilizar uma das incisões anteriores. Necrose cutânea entre as incisões representa um problema menor do que no joelho, mas essa possibilidade não deve ser ignorada. Todas as vias de acesso utilizadas para artroplastias totais de quadril primárias podem ser utilizadas para cirurgias de revisão. Entretanto, a necessidade de se obter uma exposição alongada é muito mais importante nas cirurgias de revisão. Revisões acetabulares simples podem ser realizadas facilmente por meio das vias de acesso anterolateral, lateral direta ou posterolateral. Entretanto, enxertos ósseos da coluna posterior do acetábulo são difíceis por meio da via de acesso anterior, assim como a exposição extensiva do fêmur. Além disso, o nervo glúteo superior está em risco caso a exposição estenda-se mais de 5 cm acima da borda superior do acetábulo.

A via de acesso posterolateral com elevação do vasto lateral proporciona excelente exposição da coluna posterior do acetábulo e da diáfise femoral, mas o risco de luxação é maior do que na via de acesso anterior. A exposição anterior do acetábulo é difícil na abordagem posterolateral, especialmente se um componente femoral com cabeça fixa for mantido *in situ*. Nesse caso, os abdutores devem ser removidos do ílio superior e anteriormente, devendo-se colocar a cabeça femoral protética nesse recesso superior e anteriormente ao acetábulo. A soltura completa da cápsula anterior e, ocasionalmente, da inserção do glúteo máximo é necessária para permitir uma translação anterior adequada do fêmur. Uma pequena rotação externa do fêmur roda a cabeça femoral e permite a preparação do acetábulo.

A via de acesso transtrocantérica proporciona a melhor exposição do fêmur e do acetábulo, sendo a via de acesso ideal para a maioria dos procedimentos de revisão complexos. Entretanto, a refixação do trocanter frequentemente representa um problema, especialmente se a perna tiver sido alongada ou se o trocanter apresentar osteoporose. Nessa situação, realizamos a maioria das revisões simples por meio de uma abordagem posterolateral. A osteotomia trocantérica pode ser realizada facilmente pelo método-padrão ou pelo método do deslizamento trocantérico (consulte a seção sobre osteotomia trocantérica) em qualquer fase do procedimento caso seja necessária para exposição ou para remoção e reimplante dos componentes. Caso sejam previstos problemas com a extração do componente femoral ou com a refixação de uma osteotomia trocantérica-padrão, é preferível utilizar uma osteotomia trocantérica estendida (Fig. 3-133).

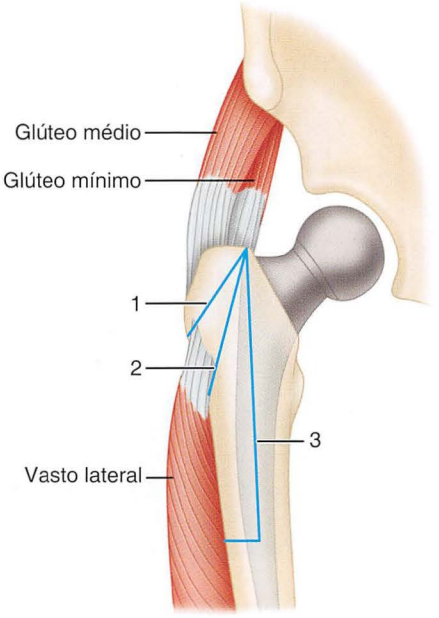

FIGURA 3-133 Extensão relativa dos fragmentos corticais para osteotomia trocantérica-padrão (1), osteotomia por deslizamento trocantérico, (2) e osteotomia trocantérica estendida (3). Os fragmentos da osteotomia por deslizamento trocantérico e da osteotomia trocantérica estendida mantêm a origem do músculo vasto lateral, enquanto a osteotomia trocantérica-padrão não possui fixações distais de tecido mole. (Redesenhado de Jando VT, Greidnaus NV, Masri BA, et al: Trochanteric osteotomies in revision total hip arthroplasty: contemporary techniques and results, *Instr Course Lect* 54:143, 2005.)

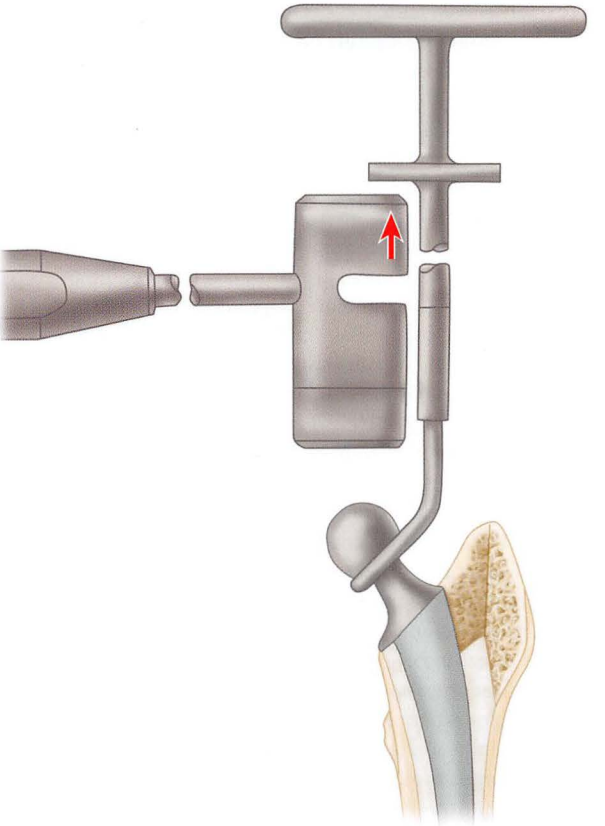

FIGURA 3-134 Extrator de componente femoral Moreland. (Redesenhado de Johnson & Johnson, DePuy, Warsaw, IN.) **VEJA A TÉCNICA 3-8.**

VIA DE ACESSO TRANSTROCANTÉRICA PARA REVISÃO DE ARTROPLASTIA TOTAL DE QUADRIL

TÉCNICA 3-7

- No caso de existir pseudoartrose trocantérica, utilize-a para melhorar a exposição e tente obter consolidação por meio da melhoria da fixação.
- Remova cuidadosamente os fios previamente colocados e outros dispositivos de fixação interna para evitar a fragmentação de áreas do osso.
- O nervo ciático geralmente não deve ser exposto; mas, caso o membro deva ser alongado significativamente, exponha o nervo ou palpe-o para garantir que ele não seja colocado sob tensão. Afastadores colocados posteriormente devem possuir bordas lisas e devem ser colocados cuidadosamente contra o osso, sem interposição de tecido mole.
- Divida os tecidos moles imediatamente adjacentes ao trocanter para minimizar o risco de lesões no nervo ciático.
- Caso quaisquer tendões dos rotadores externos curtos possam ser identificados, repare-os para refixação posterior. Mais comumente, os rotadores externos curtos não estão presentes. A pseudocápsula deve ser identificada para reparos durante o fechamento.
- A espessura da cápsula residual do quadril varia. Frequentemente, a proliferação sinovial em sua superfície interior contém uma grande quantidade de partículas de polietileno e resíduos de cimento.
- A pseudocápsula pode ser afinada se sua espessura geral limitar a exposição ou causar compressão.
- Solte porções do glúteo máximo, caso necessário.
- Desloque o quadril posteriormente como de costume.
- Realize a excisão de tecido cicatricial circunferencialmente na interface entre hospedeiro e implante para concluir a exposição.
- Obtenha uma exposição desobstruída de ambos os componentes antes de tentar removê-los, visto que as tentativas de remoção prematuras frequentemente resultam em falhas.

Consulte também os Vídeos 3-2 e 3-3.

REMOÇÃO DE COMPONENTE FEMORAL CIMENTADO

TÉCNICA 3-8

- Ocasionalmente, o componente femoral está tão frouxo que é possível removê-lo manualmente. Entretanto, "frouxidão" nem sempre é sinônimo de "remoção fácil". Na maioria dos casos, a haste deve ser de algum modo removida do fêmur.
- Caso a haste possua uma cabeça fixa, utilize dispositivos de extração comerciais fixados à um martelo ortopédico ou plataforma. Há diversos dispositivos para passar sobre a cabeça e prender o colo do implante (Fig. 3-134).



FIGURA 3-135 Extrator de componente femoral para componentes femorais modulares. Os parafusos são apertados ao redor do colo femoral modular e o dispositivo é fixado ao martelo ortopédico para remoção do componente. (Cortesia de Smith & Nephew, Memphis, TN.) **VEJA A TÉCNICA 3-8.**

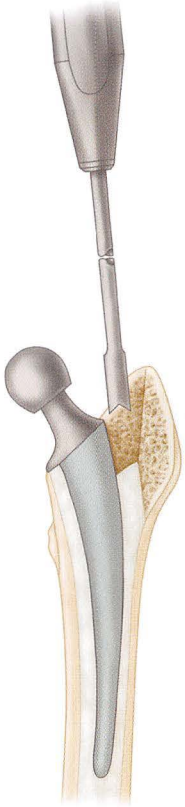

FIGURA 3-136 Osteótomo Moreland V para remoção do cimento lateral do implante para hastes com curvatura proximal. (Redesenhado de Johnson & Johnson, DePuy, Warsaw, IN.) **VEJA A TÉCNICA 3-8.**

- Caso a haste seja de um modelo moderno com cabeça modular, dispositivos-padrão de extração simplesmente puxarão fora a cabeça e não devem ser utilizados. A maioria dos sistemas com cabeças modulares possui dispositivos específicos de extração de haste que são parte da instrumentação do sistema. Os modelos típicos possuem um gancho que é inserido em um orifício da haste, um dispositivo que se rosqueia à haste ou um dispositivo em forma de pinça fixado por irregularidades do colo. Identifique o modelo da haste e entre em contato com um representante de vendas do fabricante para obter o dispositivo de extração em questão. Há um dispositivo de extração que é fixado ao colo modular por meio de parafusos e que pode ser útil caso não esteja disponível um extrator específico para o implante (Fig. 3-135).
- Caso não esteja disponível nenhum dispositivo de extração, utilize o anel da prótese como uma plataforma. Remova a haste impactando-a por baixo com um martelo e um instrumento de punção. Se o anel não se projetar para além da cortical medial do colo, remova uma pequena porção de osso do colo para expor parte do anel.
- A extração de hastes cimentadas mais antigas geralmente não apresenta grandes problemas. A maioria desses modelos é lisa e cônica, com poucas irregularidades superficiais. Antes de tentar remover a haste, remova as partes presas do trocanter maior que possam impedir a remoção da haste. Caso a haste possua uma curvatura proximal, remova o cimento lateral sobre o implante (Fig. 3-136). Caso contrário, a haste não poderá ser movida proximalmente sem fraturar a metáfise femoral.
- A remoção de hastes cimentadas que foram pré-revestidas com PMMA ou que possuem revestimentos porosos pode ser difícil. Caso a haste estiver sendo removida devido a infecções ou posicionamentos incorretos e não esteja frouxa, é improvável que possa ser removida sem retirar primeiro parte do cimento ou do revestimento poroso.
- Utilize um instrumento motorizado com uma broca fina e longa para separar o cimento proximal da superfície porosa da haste.
- Não utilize osteótomos para a remoção do cimento nesse estágio, pois eles podem causar um efeito de cunha que fraturaria o fêmur. Utilize osteótomos apenas após a haste ter sido extraída com segurança e ter sido aberto um espaço central para o qual os fragmentos de cimento possam ser deslocados.
- Passe a broca circunferencialmente à haste até que todo o pré-revestimento ou a superfície porosa estejam completamente expostos.
- Insira a broca angularmente a partir de posições anteriores e posteriores para remover o cimento medial localizado sob o anel.
- Se necessário, remova o anel da haste com uma broca com ponta de carboneto para corte de metal de modo a obter acesso à superfície medial do implante. Caso a haste seja feita de uma liga moderna altamente resistente, esse processo pode demorar um bom tempo.

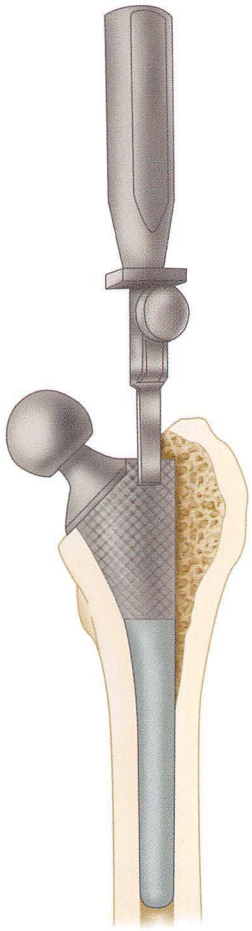

FIGURA 3-137 Osteótomo especializado Moreland fino e flexível para desfazer áreas de crescimento ósseo na extremidade proximal de hastes com revestimento poroso. (Redesenhado de Johnson & Johnson, DePuy, Warsaw, IN.) **VEJA A TÉCNICA 3-9.**

- Após a remoção do cimento proximal, tentar extrair a haste.
- Caso não seja possível removê-la com golpes no extrator e caso o cimento proximal já tenha sido removido do melhor modo possível, realize uma osteotomia trocantérica estendida (Fig. 3-140 e Técnica 3-11) para obter acesso a uma parte maior da interface entre cimento e prótese ou abra uma pequena janela na cortical femoral anterolateral. Não posicione a janela na extremidade da haste, e, sim, imediatamente distal ao nível exposto pela remoção do cimento proximal. Remova cimento adicional pela janela até que a haste possa ser removida.

REMOÇÃO DE COMPONENTE FEMORAL NÃO CIMENTADO

TÉCNICA 3-9

- A extração de hastes não cimentadas varia em complexidade dependendo da extensão do revestimento poroso, do grau de crescimento ósseo em comparação com o encapsulamento fibroso, e do grau de preenchimento do canal medular pela haste. Hastes não cimentadas, não porosas e com encaixes frouxos podem ser extraídas sem intervenção na interface entre osso e implante. Hastes com revestimento poroso extenso e com bom grau de crescimento ósseo que preenche bem o canal representam um problema significativo para a remoção. Tal situação pode ocorrer quando a haste está sendo removida em decorrência de infecção, luxações ou dor na coxa intratável. Identifique o tipo de haste nas radiografias pré-operatórias e determine a extensão da superfície porosa. Avalie a interface entre osso e implante para estimar a probabilidade de crescimento ósseo (consulte a seção sobre componentes femorais não cimentados neste capítulo).
- Caso o revestimento poroso esteja limitado à parte proximal da haste, interrompa as áreas de crescimento ósseo utilizando osteótomos finos e flexíveis especializados (Fig. 3-137). Os osteótomos convencionais geralmente são espessos demais para esse propósito e podem fraturar o fêmur caso sejam inseridos adjacentes a hastes que preenchem o canal. Insira os osteótomos especializados em uma posição imediatamente adjacente à superfície porosa para evitar penetração do córtex femoral. Direcione-os em ângulos variados para obter acesso à totalidade dos lados anterior e posterior da superfície porosa.
- Alternativamente, faça as rupturas das áreas de crescimento ósseo utilizando uma broca de alta velocidade longa e fina em posição imediatamente adjacente à haste. Monitore cuidadosamente o alinhamento e a profundidade da inserção de modo a evitar penetração cortical.
- Extraia a haste após a remoção das áreas de crescimento ósseo. Áreas com crescimento puramente fibroso podem ocasionalmente ser afrouxadas apenas com tentativas forçadas de extração sem a utilização de osteótomos.
- Implantes com revestimentos porosos extensivos podem ser consideravelmente mais difíceis de serem removidos. Os osteótomos são eficazes para desfazer o crescimento ósseo em áreas planas da haste proximal, mas geralmente as áreas de maior crescimento ósseo estão localizadas na parte distal do revestimento poroso. A haste é arrendondada nesse nível e preenche o canal. Os osteótomos não podem ser direcionados contra essa superfície sem risco excessivo de fraturas femorais.
- Após desfazer as áreas de crescimento ósseo proximal com osteótomos ou com uma broca fina, tente extrair a haste utilizando força moderada. Caso não seja possível extrair a haste sem que haja risco de fraturas femorais, deve-se utilizar métodos alternativos para romper as áreas de crescimento ósseo distal.

REMOÇÃO DE IMPLANTES COM CRESCIMENTO ÓSSEO DISTAL EXTENSIVO

TÉCNICA 3-10

(GLASSMAN E ENGH)

- Essa técnica requer trépanos alargadores especializados e instrumentos para corte de metal de alta velocidade.

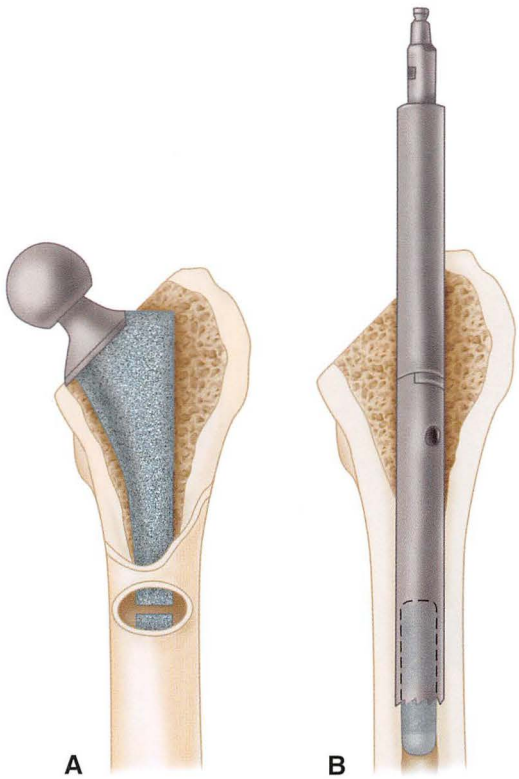

FIGURA 3-138 Remoção de implantes com crescimento ósseo distal extensivo (Glassman e Engh). **A,** A prótese é transeccionada com uma broca para corte de metal com ponta de carboneto. **B,** A porção cilíndrica distal da haste é removida com uma trefina. (Redesenhado de Johnson & Johnson, DePuy, Warsaw, IN.) **VEJA A TÉCNICA 3-10.**

- Desfaça as áreas de crescimento ósseo proximal utilizando osteótomos finos.
- Utilizando uma broca de alta velocidade, abra uma pequena janela transversal no córtex femoral no nível da junção entre a parte triangular e a parte cilíndrica da haste.
- Realize a transecção da prótese nesse nível utilizando uma broca com ponta de carboneto para corte de metal (Fig. 3-138A). Evite entalhar ou dividir a cortical oposta.
- Remova a parte proximal da haste.
- Remova a parte cilíndrica distal da haste utilizando uma trefina (Fig. 3-138B). Determine o tamanho adequado da trefina medindo a extremidade distal da parte proximal da haste removida. Irrigue a trefina frequentemente para evitar queimaduras no osso. Após a ruptura do crescimento ósseo distal, remova a trefina do canal com o fragmento distal da haste dentro dela.

Mais recentemente, Younger et al. descreveram uma técnica de osteotomia trocantérica estendida para revisões femorais difíceis. O trocanter maior é removido juntamente com um segmento fixado do córtex femoral lateral, minimizando o risco de falhas trocantéricas e evitando problemas relacionados à refixação de fragmentos trocantéricos menores. A técnica é ideal para a remoção de hastes cimentadas ou não cimentadas com boa fixação após a luxação do quadril. Outras indicações são o remodelamento em varo do fêmur e a remoção de componentes femorais frouxos com mantos de cimento bem fixados. A osteotomia também pode ser realizada antes da luxação caso se antecipe dificuldades com a luxação ou após a remoção da haste. Essa osteotomia proporciona acesso direto à parte distal do canal femoral para remoção segura do cimento e garantia de fresamento adequado do fêmur distal para que o alinhamento da haste seja neutro. Pode-se obter uma exposição extensiva do acetábulo como com outros métodos de osteotomia trocantérica. A translação distal do segmento osteotomizado permite o tencionamento preciso dos abdutores para melhorar a estabilidade da articulação. Esse procedimento é utilizado mais adequadamente quando é planejada a revisão de um componente femoral não cimentado, visto que a intrusão do cimento no local da osteotomia pode comprometer a consolidação. Foram relatadas taxas de consolidação entre 98% e 99% com esse tipo de osteotomia.

OSTEOTOMIA TROCANTÉRICA ESTENDIDA

TÉCNICA 3-11

(YOUNGER ET AL.)

- Planeje o comprimento da osteotomia de modo que a extremidade distal de próteses cimentadas ou não cimentadas seja completamente exposta, mantendo uma quantidade adequada do istmo femoral intacta para permitir contato endosteal cortical com a prótese de revisão a uma distância de 5 a 6 cm (Fig. 3-139).
- Exponha o quadril através de uma via de acesso posterolateral com exposição circunferencial de ambos os implantes.
- Proteja o nervo ciático durante todo o procedimento.
- Luxe o quadril ou, alternativamente, realize a osteotomia antes da luxação caso o deslocamento seja complicado por afundamento da haste, protrusão acetabular ou rigidez do quadril.
- Posicione a coxa em rotação interna.
- Realize a incisão no vasto lateral ao longo da margem posterior até o nível da extensão distal planejada para a osteotomia.
- Marque a osteotomia longitudinalmente em posição imediatamente lateral à linha áspera, estendendo-a distalmente até o nível determinado nas radiografias pré-operatórias (Fig. 3-140A).
- Com uma fresa fina de alta velocidade, realize diversas perfurações no córtex femoral posterior, conectando-as com a fresa. Circunde a margem lateral do componente femoral subjacente.
- Divida o córtex lateral transversamente no nível predeterminado.
- Perfure o córtex anterior com uma fresa em diversos locais, tentando criar um fragmento constituído por aproximadamente um terço da circunferência do fêmur. Mantenha a maior quantidade possível do vasto lateral fixada ao fragmento.
- Divida a parte superior do córtex anterior com uma serra oscilante, pois a fresa pode não ser longa o bastante na região trocantérica.
- Insira dois ou mais osteótomos largos na parte posterior da osteotomia, gentilmente criando uma fratura controlada no

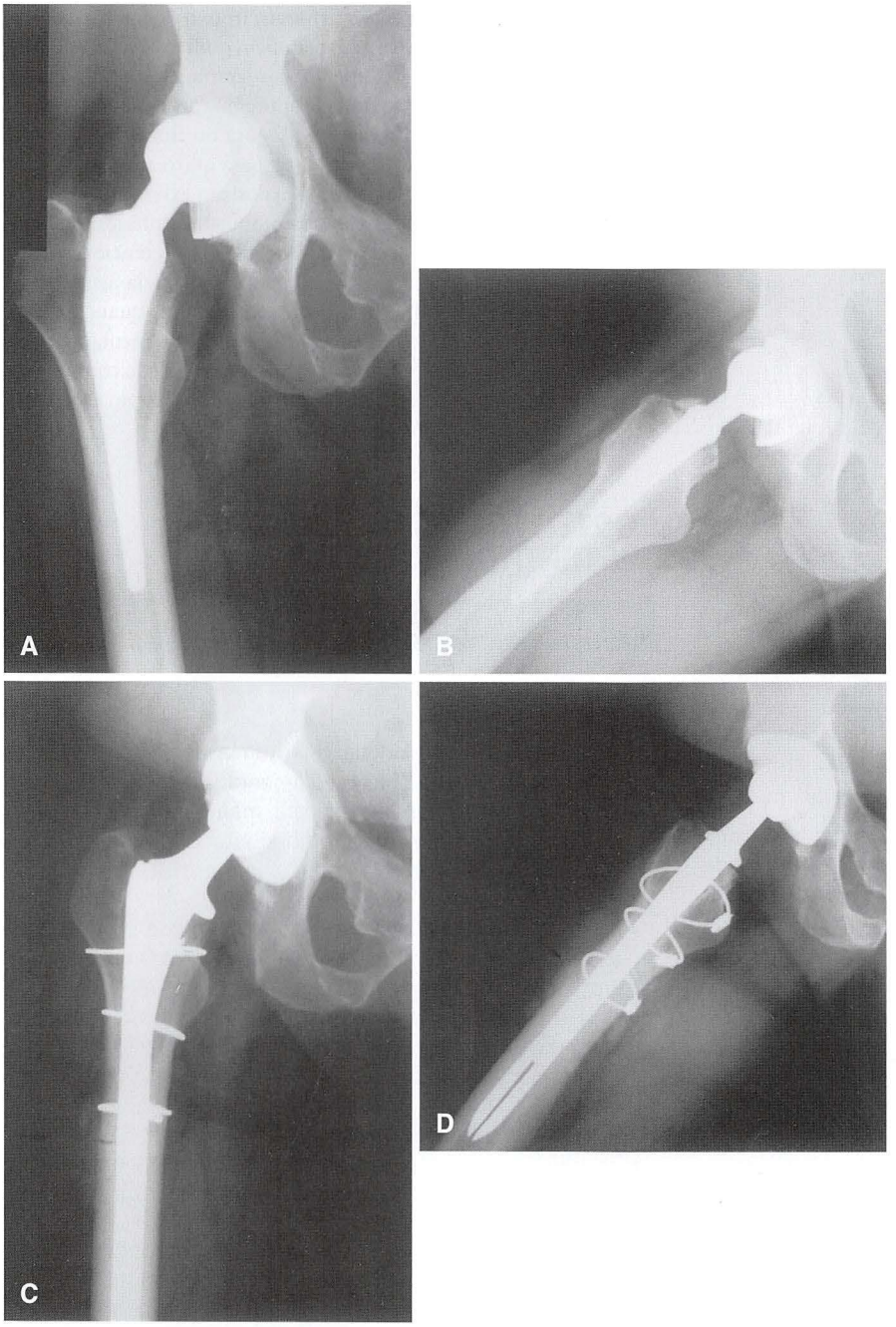

FIGURA 3-139 Osteotomia trocantérica estendida. **A** e **B,** Afrouxamento acetabular com danos à cabeça femoral. O componente femoral poroso foi cimentado e permanece bem fixado, mas foi necessário realizar uma revisão, pois sua cabeça não é modular. **C** e **D,** A osteotomia trocantérica estendida simplificou a remoção do componente femoral e do cimento sem resultar em perda óssea, além de facilitar a exposição acetabular. Note a formação de um calo ao redor da osteotomia após 3 meses. **VEJA A TÉCNICA 3-11.**

córtex anterior perfurado e mantendo as fixações anteriores dos tecidos moles (Fig. 3-140B).

- Com o fragmento refletido anteriormente, a parte lateral do componente femoral é visível, e as superfícies anterior e posterior podem ser acessadas. Remova o cimento das superfícies de contato no campo de visão direto para permitir a extração da haste.
- No caso de hastes não cimentadas com boa fixação, passe uma serra Gigli sob o anel, direcionando-a distalmente e seguindo a margem medial do componente femoral (Fig. 3-140C). Controle a lâmina de modo a não remover excessivamente o osso das corticais anterior e posterior.
- Divida a interface até a extensão distal da superfície porosa. Pode ser necessário utilizar diversas serras Gigli.
- Alternativamente, faça uma osteotomia mais curta e divida o componente femoral utilizando uma broca de alta velocidade para corte de metal na junção entre as partes triangular e cilíndrica da haste.
- Remova o segmento distal da haste utilizando uma trefina (Fig. 3-138). Remova quaisquer resquícios de cimento ou do pedestal distal presentes no local da osteotomia.
- Coloque um fio profilático ao redor da diáfise femoral em uma posição distal à osteotomia para evitar a propagação de fraturas não desviadas.

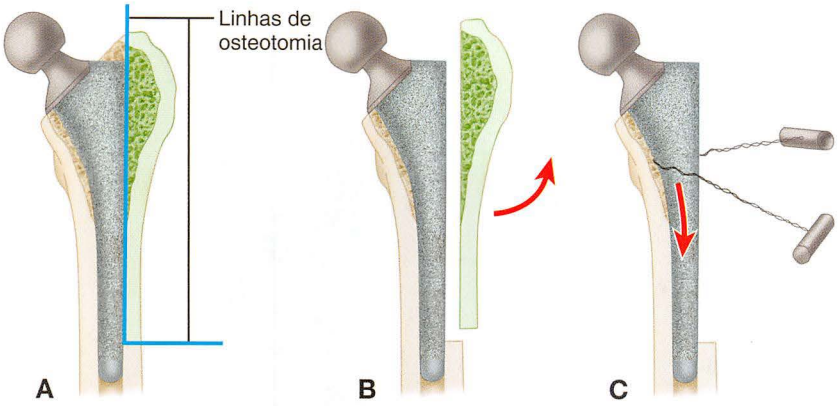

FIGURA 3-140 Osteotomia trocantérica estendida para remoções difíceis de haste. **A,** A parte longitudinal da osteotomia segue a margem lateral da haste e estende-se distalmente até o nível predeterminado. **B,** A cortical anterior é dividida e todo o segmento cortical lateral, incluindo o trocanter, é retraído anteriormente, expondo a superfície da haste. **C,** O crescimento ósseo é rompido com uma serra Gigli na face medial da haste. **VEJA A TÉCNICA 3-11.**

- Molde a superfície inferior do fragmento osteotomizado para que este se encaixe na nova prótese.
- Caso seja necessário, remova a margem distal do fragmento e avance-o distalmente para ajustar a tensão do tecido mole no quadril.
- Suplemente a margem posterior da osteotomia com enxertos de osso esponjoso. Caso o fragmento osteotomizado seja fino e frágil, reforce-o com uma ripa óssea de aloenxerto cortical.

REMOÇÃO DE COMPONENTE FEMORAL FRATURADO

A extração de hastes femorais fraturadas representa um grande problema. A porção proximal geralmente está solta e pode ser facilmente removida junto com quaisquer resquícios de cimento proximal fragmentado. Em contraste, a parte distal da haste permanece fixada firmemente ao fêmur. A maioria das hastes fratura-se no terço proximal ou no terço intermédio, sendo acessível superiormente. Geralmente, é necessária a utilização de iluminação por fibra óptica para visualizar a extremidade fraturada da haste e fazer preparações para sua remoção. Diversas técnicas foram descritas para a remoção de hastes fraturadas. Algumas requerem instrumentação especializada para remoção do fragmento superiormente, enquanto outras requerem a criação de uma janela cortical femoral para obter acesso direto à haste.

Collis e Dubrul desenvolveram um sistema utilizando uma trefina descartável e uma pinça de extração para remover o cimento e, subsequentemente, remover o fragmento. Não é necessário criar uma janela cortical.

TÉCNICA 3-12

(COLLIS E DUBRUL)

- Remova o fragmento proximal e o cimento.
- Remova uma pequena quantidade de cimento ao redor da extremidade fraturada da haste para permitir a seleção de uma trefina que se encaixe no fragmento distal.
- Fixe a trefina de tamanho correto em um alargador elétrico, alinhando-a concentricamente à haste. A haste fraturada funciona com um guia para a trefina (Fig. 3-141A). Irrigue abundantemente a trefina durante o procedimento para dissipar o calor.

FIGURA 3-141 Método de Collis e Dubrul para remoção de hastes quebradas. **A,** Utiliza-se uma trefina para realizar um corte circunferencial ao redor da prótese fraturada. A haste atua como um guia para a trefina. **B,** A haste é removida do canal medular utilizando-se um extrator e uma pinça. (Redesenhado de Collis D, Dubrul W: The removal of fractured prosthetic components from medullary cavities: a new technique, *Contemp Orthop* 8:61, 1984.) **VEJA A TÉCNICA 3-12.**

- A haste fraturada pode ser removida da trefina se o procedimento for realizado até uma profundidade suficiente.
- Caso não seja possível alcançar uma profundidade adequada devido ao fato da haste ser mais longa do que a trefina, utilize uma pinça de extração na extremidade proximal exposta do fragmento.
- Retire a haste com um martelo deslizante (Fig. 3-141B).

Diversos autores descreveram técnicas para a perfuração de um orifício na extremidade fraturada da haste e a utilização de um instrumento de punção como extrator. Wroblewski relatou a utilização de um extrator de parafusos com rosca no sentido anti-horário inserido no fragmento. Os instrumentos de punção para corte de metal são frágeis e quebram-se facilmente durante o procedimento. Essas técnicas são aplicáveis apenas a hastes de aço inoxidável fraturadas, e não às hastes modernas fabricadas a partir de ligas de titânio e cromo-cobalto.

As técnicas para a remoção de fragmentos superiormente costumam ser demoradas e apresentam risco de falha. Nesse caso, a janela femoral é necessária para proporcionar acesso direto ao fragmento fraturado. Essas técnicas possuem a desvantagem de enfraquecer o fêmur, especialmente se a janela for criada no parte distal da haste. Moreland et al. desenvolveram uma técnica para remoção de hastes fraturadas utilizando um instrumento de punção de carboneto de tungstênio inserido por uma pequena janela proximal, e relataram a extração bem-sucedida de 10 hastes sem nenhuma falha. Essa técnica é atrativa devido ao tamanho da janela necessária, a qual é ultrapassada por hastes de revisão de comprimentos convencionais.

REMOÇÃO DE HASTE FRATURADA

TÉCNICA 3-13

(MORELAND, MARDER, E ANSPACH)

- Remova o fragmento proximal da prótese e o cimento.
- Meça a distância entre a abertura do fêmur e o topo da prótese fraturada. Abra a janela distalmente a esse nível, e não na extremidade da prótese.
- Mova as fibras do vasto lateral para expor uma pequena área da cortical femoral anterior nesse nível.
- Utilize uma broca pequena para abrir uma janela longitudinal com 4 mm de largura e 10 mm de comprimento (Fig. 3-142).
- Remova o osso e o cimento para expor a extremidade proximal do fragmento distal.
- Introduza um instrumento de punção (ponteira estreita) com extremidade de carboneto no lado distal da janela, direcionando-o cefalicamente.
- Faça um pequeno entalhe na superfície da prótese e insira-a proximalmente.
- Conforme a haste se move proximalmente, progressivamente reposicione o instrumento de punção mais distalmente, continuando a inseri-lo proximalmente até que a haste torne-se frouxa e possa ser removida superiormente.
- Caso o instrumento de punção não obtenha fixação adequada, utilize uma broca para corte de metal para fazer um entalhe maior.

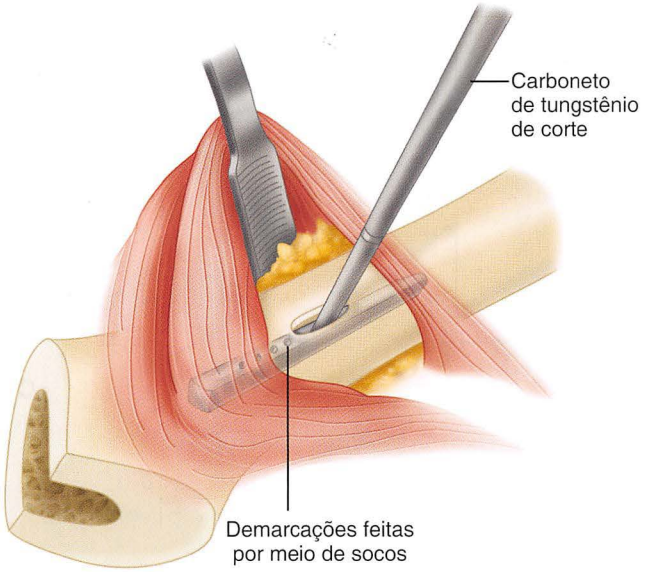

FIGURA 3-142 Método para remoção de hastes quebradas descrito por Moreland, Marder e Anspach. Uma pequena janela é aberta na cortical femoral anterior em uma posição imediatamente distal à quebra da haste. Um instrumento de punção de carboneto é utilizado para empurrar a haste proximalmente. (Redesenhado de Moreland JR, Marder R, Anspach WE Jr: The window technique for the removal of broken femoral stems in total hip replacement, *Clin Orthop Relat Res* 212:245, 1986.) **VEJA A TÉCNICA 3-13.**

Ocasionalmente, nenhum dos métodos descritos resulta em sucesso, sendo necessária a abertura de uma janela femoral maior. Isso pode ocorrer quando a haste possui uma geometria complexa e não pode mover-se proximalmente sem trazer consigo o manto de cimento. Um desenho retilíneo com conicidade distal é um exemplo dessa situação. O cimento deve ser removido da superfície da haste antes que essa possa ser removida.

REMOÇÃO DE HASTE FRATURADA

TÉCNICA 3-14

- Abra uma janela cortical na face anterolateral do fêmur medindo 0,8 cm de diâmetro e estendendo-se cerca de 3 cm proximal e distalmente até a extremidade da prótese. Mantenha o fragmento cortical inteiro.
- Remova todo o cimento visível do canal medular com pequenas fresas e osteótomos.
- Insira um instrumento pela janela empurrando a haste proximalmente pelo manto de cimento residual. Assegure-se de que a janela seja suficientemente grande. Caso contrário, o instrumento pode pressionar a borda e fraturar o fêmur.
- Após o fragmento fraturado ser removido, utilize a janela para remover resquícios de cimento e para guiar instrumentos de remoção de cimento até o centro do canal.
- Substitua o fragmento cortical em seu leito, fixando-o com diversos fios de cerclagem.

- Utilize uma haste de comprimento superior ao defeito em pelo menos dois diâmetros corticais. Em nossa opinião, deve-se abrir janelas corticais grandes no fêmur apenas em último caso.

A fratura de componentes femorais não cimentados não tem sido um problema até o momento, mas sua incidência pode aumentar à medida que o tempo de acompanhamento em pacientes mais jovens e ativos aumenta. A dificuldade na remoção da parte distal de tais hastes é determinada pela extensão da superfície porosa, pelo grau de crescimento ósseo e pelo grau de preenchimento do canal medular pela haste. Para que ocorram fraturas, é provável que a parte distal da haste esteja bem fixada e que a haste esteja sujeita a torções. O fragmento proximal provavelmente estará frouxo e poderá ser removido após a interface residual entre osso e implante ser rompida com osteótomos finos. Deve-se utilizar uma trefina para remover o fragmento distal (Fig. 3-138).

REMOÇÃO DO CIMENTO FEMORAL

A remoção do manto de cimento femoral é geralmente a parte mais demorada e perigosa da cirurgia de revisão. Deve-se protelar essa tarefa até que a revisão do componente acetabular esteja concluída, pois a hemorragia persistente do canal femoral obstrui a vista do acetábulo e contribui para a perda de sangue durante a operação. Assim, essa tarefa frequentemente árdua começa no final da operação, quando o cirurgião pode já estar cansado devido a exposições difíceis e à reconstrução acetabular. Fraturas femorais, penetração cortical e destruição do osso femoral frequentemente resultam em tentativas apressadas de remover o cimento femoral.

A remoção do cimento femoral requer diversos instrumentos, incluindo iluminação por fibra óptica, catéteres de sucção longos e retilíneos, osteótomos para remoção de cimento com diversas configurações, pinça goiva longa para remoção de fragmentos soltos de cimento, instrumentos longos e curvilíneos para remoção retrógrada de cimento, uma fresa de alta velocidade com fixadores longos. e fresas de diâmetros graduados. Muitos fabricantes fornecem os instrumentos mencionados em conjuntos desenvolvidos especialmente para esse propósito. A utilização de uma mesa de operação radiotransparente e a disponibilidade de intensificadores de imagem para auxiliar na visualização do quadril e do fêmur são úteis caso sejam utilizadas brocas de alta velocidade.

A técnica mais adequada para a remoção do cimento femoral depende da qualidade do osso adjacente e o nível dentro do canal femoral. O cimento proximal pode ser acessado facilmente, e a interface entre osso e cimento pode ser visualizada com relativa facilidade sem iluminação adicional. Entretanto, a cortical adjacente frequentemente é fina e frágil devido à osteólise. Nesse caso, deve-se colocar um ou mais fios de cerclagem ao redor do fêmur para diminuir o risco de fraturas. O cimento da parte média da haste à sua extremidade é de visualização mais difícil, assim como a interface entre osso e cimento. A utilização de iluminação por fibra óptica é essencial (Fig. 3-143). Nós utilizamos uma combinação entre iluminação por fibra óptica e portais para irrigação e sucção de modo a visualizar melhor a interface. O cimento distal à extremidade da haste antiga frequentemente preenche o canal por completo e se estende por distâncias variáveis na diáfise caso tenha sido utilizado um restritor de cimento. O cimento distal representa a parte de mais difícil visualização e remoção. Caso a remoção do cimento pareça ser excessivamente complexa, pode ser adequado realizar uma osteotomia trocantérica.

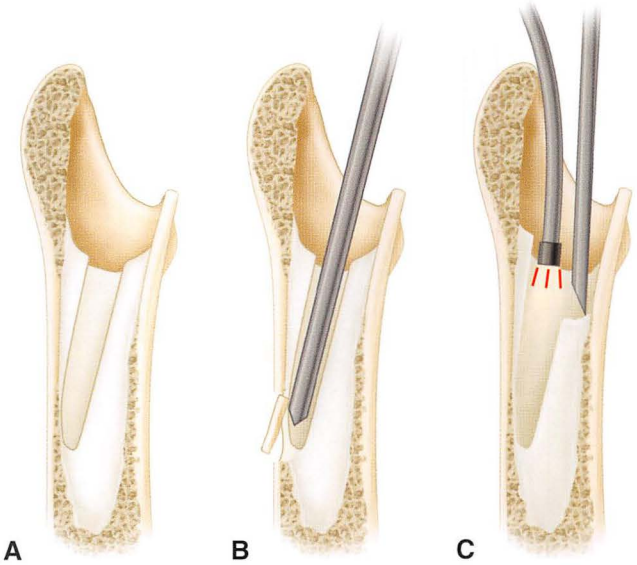

FIGURA 3-143 Remoção do cimento do canal femoral. **A** e **B**, Após a remoção de uma haste em varo, o canal remanescente no cimento faz com que os osteótomos e as brocas tendam a segui-lo e penetrar o córtex. **C**, O cimento deve ser removido da parede medial de modo a evitar penetração. A iluminação por fibra óptica é útil nesse procedimento. **VEJA A TÉCNICA 3-15.**

REMOÇÃO DO CIMENTO FEMORAL

TÉCNICA 3-15

- Para remover o cimento proximal, limpe os tecidos moles e o cimento sobrepostos ao fêmur proximal de modo a expôr a margem proximal da interface entre osso e cimento.
- Remova quaisquer pedaços de cimento ou osso sobrepostos ao trocanter maior de modo a permitir a livre passagem dos instrumentos pelo canal. Isso é especialmente importante caso a haste anterior tenha sido colocada em varo. Caso o trocanter maior bloqueie a passagem dos instrumentos pelo canal, esses provavelmente sairão por uma perfuração criada no córtex posterolateral (Fig. 3-143). Osteotomize o trocanter maior caso seja necessário.
- Faça diversas fendas radiais longitudinais na coluna de cimento proximal (Fig. 3-144).
- Insira os osteótomos na interface entre osso e cimento fraturando os fragmentos de cimento na área central (Fig. 3-145). Não tente utilizar instrumentos cuneiformes na interface entre osso e cimento antes de fazer as fendas radiais. Caso contrário, podem ocorrer fraturas femorais.
- A remoção do cimento ao redor dos segmentos médios e distais da haste é mais complexa, mas ainda pode ser realizada com instrumentos manuais. A utilização de iluminação, irrigação e sucção adequadas torna-se mais importante para demonstrar a interface entre osso e cimento. O espaço disponível no centro do canal torna-se mais estreito devido à conicidade da haste. Frequentemente, é necessário utilizar osteótomos estreitos e angulares.

FIGURA 3-144 Remoção do cimento do canal femoral. São feitas fendas radiais longitudinais na coluna de cimento proximal. (Redesenhado de Johnson & Johnson, DePuy, Warsaw, IN.) **VEJA A TÉCNICA 3-15.**

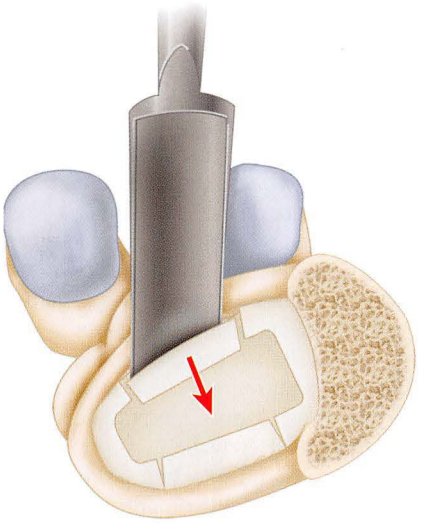

FIGURA 3-145 Fragmentação do cimento proximal. Após a criação de fendas radiais longitudinais na coluna de cimento, deve-se inserir um osteótomo curvilíneo na interface entre osso e cimento, fraturando fragmentos de cimento e movendo-os para o espaço central. **VEJA A TÉCNICA 3-15.**

- Pequenos fragmentos de cimento podem ocluir o espaço central. Remova-os com uma pinça goiva e curetas.
- Revise as radiografias pré-operatórias para determinar áreas espessas e finas de cimento que devem ser removidas, bem como para determinar quaisquer desvios da extremidade da haste que possam direcionar os instrumentos para a cortical em vez de para o centro do canal. Considere também a curvatura anterolateral normal do fêmur. Ocasionalmente, esse segmento do manto de cimento pode ser removido por inteiro inserindo-se um instrumento de punção com rosca dentro do defeito causado pela haste e extraindo-o com um martelo ortopédico.
- A remoção da massa distal de cimento geralmente representa o procedimento mais complexo. Caso o tampão de cimento seja fino e não esteja bem fixado à cortical, ele pode ocasionalmente ser movido distalmente no canal e mantido ali. Isso não deve ser realizado na presença de infecções.
- Caso o tampão seja fino e não preencha completamente o canal, ele frequentemente pode ser extraído com um gancho. Passe o gancho entre a cortical e o cimento através de quaisquer espaços aparentes nas radiografias pré-operatórias (Fig. 3-146A). Rode o gancho 90 graus para que este se encaixe no cimento, impactando-o

FIGURA 3-146 Remoção de cimento sólido sob a extremidade da prótese. **A,** Um fino instrumento em forma de gancho é inserido entre a cortical e o tampão de cimentão. **B,** O gancho é rotacionado 90 graus e utilizado para puxar o cimento. (Redrawn from Johnson & Johnson, DePuy, Warsaw, IN.) **VEJA A TÉCNICA 3-15.**

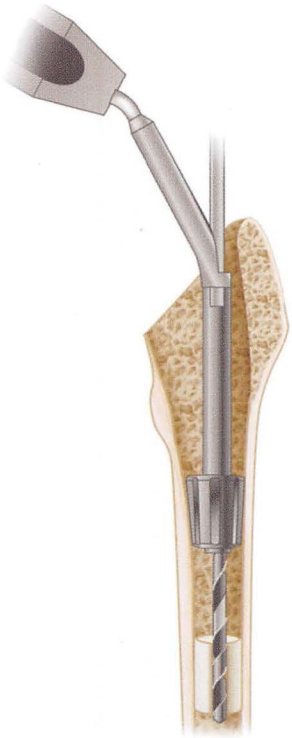

FIGURA 3-147 Uma luva de centralização é utilizada como guia para posicionar a broca precisamente no centro do tampão de cimento. (Redesenhado de Johnson & Johnson, DePuy, Warsaw, IN.) **VEJA A TÉCNICA 3-15.**

gentilmente com um martelo para remover o tampão (Fig. 3-146B).

- Pode-se tentar a fragmentação do cimento distal sólido com osteótomos em formato de cruz, mas essa técnica é demorada e não é prática caso o cimento distal estenda-se por mais de 1 cm.
- Caso o tampão de cimento preencha o canal e esteja bem fixado, perfure-o com uma broca e utilize alargadores para aumentar o orifício. Cuidadosamente, perfure o orifício inicial no centro do tampão de cimento distal, alinhando a broca com o canal femoral. Utilize uma luva de centralização para posicionar a broca de maneira precisa (Fig. 3-147). Aumente o tamanho do orifício com brocas projetadas especificamente para esse fim. Quando o orifício adquirir um tamanho adequado, remova o cimento remanescente na cortical com um instrumento em formato de gancho. Alternativamente, insira um instrumento de punção no orifício e extraia o tampão de cimento com um martelo.

Turner et al. recomendaram a utilização de uma broca de alta velocidade para a remoção do cimento distal. Nós utilizamos essa técnica com sucesso, mas é necessária uma atenção meticulosa de modo a evitar perfurações da cortical femoral. A broca de alta velocidade pode desviar facilmente do cimento mais duro para o osso mais mole, o qual deve, preferencialmente, ser alargado. É necessário um monitoramento cuidadoso do trajeto da fresa por meio de intensificação de imagem biplanar. É necessária a presença de uma equipe adicional na sala de operação, e o potencial de contaminação do campo estéril é maior.

REMOÇÃO DO CIMENTO DISTAL COM UMA BROCA DE ALTA VELOCIDADE

TÉCNICA 3-16

(TURNER ET AL.)

- Oriente o arco em C horizontalmente ou verticalmente, rodando a perna para obter visões biplanares do fêmur. O manuseio repetido do arco em C aumenta o risco de contaminação do campo estéril.
- Insira o instrumento de corte com movimentos curtos. A broca corta o cimento quando se move para a frente e remove os resíduos quando se move para trás.
- Irrigue continuamente o canal para remover resíduos e resfriar a broca. Caso a broca esquente demasiadamente, o cimento pode derreter e endurecer novamente atrás da superfície de corte, o que dificulta a extração.
- Monitore frequentemente o trajeto da broca nos dois planos por meio do intensificador de imagem. Siga um trajeto que passe pelo centro do canal, e não pelo curso da haste anterior.
- Após a perfuração da coluna de cimento, utilize uma broca maior para remover cimento excedente ao longo de cada área da cortical.
- Continue a monitorar o trajeto da broca por meio de intensificação de imagem biplanar. Nunca utilize essa técnica sem orientação radiográfica.
- Caso a resistência diminua subitamente durante o avanço da broca ou fresa, deve-se suspeitar de penetração cortical. Insira uma cabo-guia com ponta esférica, tal como aqueles utilizados para alargamento medular, e mova-o em diversas direções. Ocasionalmente, o movimento pode ser palpado nos tecidos moles da parte distal da coxa caso tenha ocorrido perfuração. Faça radiografias intraoperatórias ou visualize o cabo no intensificador de imagem.
- Caso a perfuração cortical esteja evidente, exponha a área do fêmur.
- Eleve e preserve quaisquer segmentos de cortical que tenham sido completamente fraturados.
- Utilize a janela para remover cimento excedente e, subsequentemente, para guiar a broca ou a raspa no trajeto correto pelo centro do canal medular.
- Reconstrua a área da perfuração cortical utilizando enxertos ósseos corticais com ripas de enxertos ósseos, e utilize uma haste cujo tamanho ultrapasse o defeito em pelo menos dois diâmetros corticais.

Mesmo com cirurgiões experientes, Turner et al. relataram perfuração da cortical femoral em 10% dos casos em que foram utilizadas brocas de alta velocidade para remoção do cimento. Mallory afirmou que, com a utilização de uma instrumentação tão agressiva, a perfuração é quase que esperada. Tais perfurações ocorrem de maneira não controlada, abrindo grandes janelas na cortical. Frequentemente, elas ocorrem distal e posteriormente, onde tornam o fêmur suscetível a fraturas e são de difícil reconstrução. Mallory recomendou uma técnica com uso de "perfurações controladas" para remoção rápida e segura do cimento femoral com brocas de alta velocidade.

REMOÇÃO DO CIMENTO DISTAL COM UMA BROCA DE ALTA VELOCIDADE (MALLORY)

TÉCNICA 3-17

(MALLORY)

- Obtenha exposição extensiva da diáfise femoral por meio da elevação do vasto lateral.
- Após a remoção da prótese, crie um orifício de 9 mm de diâmetro na cortical anterior ou anterolateral utilizando uma broca de alta velocidade. Utilize a prótese como um guia para determinar o local mais benéfico para o posicionamento do orifício.
- O primeiro orifício geralmente é posicionado de 8 a 10 cm distalmente em relação à crista do vasto lateral.
- Utilize a janela para guiar a broca visualmente pelo centro da diáfise femoral.
- Passe um ponto de luz de fibra óptica pela abertura de modo a iluminar o canal femoral. Irrigue o canal pelo orifício para remover resíduos de cimento gerados pela broca.
- Faça uma segunda ou, ocasionalmente, uma terceira perfuração, com um espaçamento de pelo menos 5 cm entre as janelas. Faça a perfuração mais distal no nível do manto de cimento distal.
- Reconstrua o fêmur com uma prótese de haste longa cujo comprimento ultrapasse a perfuração mais distal em pelo menos dois diâmetros femorais.

FIGURA 3-148 Extração segmentar do cimento. O cimento com boa fixação foi removido devido a uma infecção. Após a remoção da haste, foi injetado cimento novo ao redor de uma haste cuja função é a formação de uma rosca no cimento. Foram inseridas hastes de extração no orifício criado. O manto de cimento foi removido com sucesso em segmentos pequenos.

Em um estudo biomecânico relatado, Dennis et al. não encontraram alterações significativas nas distribuições de estresse do fêmur ao redor de orifícios posicionados anteriormente. Além disso, não foram observadas concentrações cumulativas de estresse quando foram utilizados vários orifícios com espaçamento de pelo menos 5 cm. Em contraste, o estresse por tensão aumentou 40% quando foi perfurado um orifício na cortical lateral do fêmur. O posicionamento cuidadoso das perfurações na cortical anterior, com espaçamento adequado entre elas, é essencial.

Wuh et al. desenvolveram um técnica de remoção de cimento em que se aproveita o fato do cimento novo unir-se ao antigo presente no canal. A prótese é removida e o manto de cimento é mantido intacto. Injeta-se cimento de baixa viscosidade no recesso ao redor de uma haste com rosca, a qual é subsequentemente removida. O cimento antigo é removido junto com o novo encaixando-se hastes de extração com rosca no novo cimento e separando a interface entre osso e cimento em segmentos curtos (Fig. 3-148). Essa técnica é limitada no sentido de que não pode ser utilizada quando o manto de cimento alarga-se distalmente ou quando há fraturas ou perfurações. Mantos de cimentos que não apresentam evidências de afrouxamento também podem ser de difícil remoção. Nós só obtivemos sucesso com essa técnica em pacientes cuidadosamente selecionados.

Há também ferramentas ultrassônicas para a remoção de cimento. Os instrumentos ultrassônicos são úteis para remover o cimento distal na extremidade da prótese. A incidência de perfurações corticais com técnicas ultrassônicas tem sido baixa, mas tais ferramentas raramente são suficientes para remoção de todo o cimento, sendo geralmente utilizadas em conjunto com ferramentas manuais-padrão.

Klein e Rubash defenderam a utilização de uma janela na cortical anterolateral do fêmur caso a remoção do cimento distal seja difícil. Entretanto, a criação de janelas muito extensas enfraquece o fêmur significativamente, não devendo ser utilizada rotineiramente. É possível que existam defeitos corticais resultantes de cirurgias de revisão anteriores. Nesse caso, as janelas podem ser expostas e utilizadas para a remoção direta do cimento. Ocasionalmente, nós abrimos janelas no fêmur quando a cortical foi afinada por osteólise ou cirurgias anteriores, e quando é planejado um aloenxerto cortical com ripas de enxertos corticais previamente pranejadas.

Caso a revisão da prótese femoral deva ser cimentada, é aceitável manter parte do cimento no fêmur, contanto que esteja bem fixado ao fêmur sem a presença de radiotransparências nas radiografias e sem evidências de infecção. Caso tenha sido removida uma quantidade de cimento suficiente para permitir a colocação da nova prótese no alinhamento correto e com um manto de cimento adequado, o cimento novo deve unir-se ao antigo. Se for utilizada uma prótese femoral não cimentada, deve-se remover todo o cimento para facilitar a realização de enxertos ósseos e a fixação biológica. A retenção de cimento também pode desviar as raspas utilizadas para preparar o canal, podendo resultar em perfurações femorais. Independentemente do tipo de prótese da revisão, toda a membrana da interface entre osso e cimento deve ser removida, pois ela dificulta a fixação. Deve-se utilizar curetas e ganchos para remover a membrana. Além disso, as superfícies lisas de quaisquer neocórtices presentes devem ser removidas para permitir fixação ao osso cortical real. Deve-se utilizar brocas de alta velocidade, fresas flexíveis e curetas para remover esse osso do canal femoral.

REMOÇÃO DE COMPONENTE ACETABULAR CIMENTADO

Para a remoção da cúpula e do cimento de dentro do acetábulo, a exposição cirúrgica deve proporcionar acesso direto a toda a circunferência da cúpula. Nós descobrimos que a abordagem posterolateral (Técnica 3-2) é satisfatória, geralmente sem osteotomia do grande trocanter. Entretanto, o trocanter deve ser osteotomizado caso isso seja necessário para se obter uma melhor exposição. A cápsula é solta da margem anterior do acetábulo e um retrator é inserido nessa região para alavancar o fêmur proximal anteriormente. Caso o componente femoral não necessite de revisão e sua cabeça seja modular, esta deve ser removida para melhorar a exposição. Se a cabeça não for modular, os abdutores e a cápsula devem ser elevados da margem anterossuperior do acetábulo e o fêmur deve ser rodado de modo que sua cabeça seja posicionada nesse recesso. Deve-se suturar uma esponja sobre a superfície da cabeça ou do colo femoral de modo a evitar que sejam danificados durante a preparação do acetábulo.

A seguinte técnica pode ser utilizada para remover cúpulas feitas inteiramente de polietileno que estejam frouxas.

REMOÇÃO DE CÚPULA DE POLIETILENO FROUXA

TÉCNICA 3-18

- Caso a cúpula possua um flange, remova-a com um osteótomo ou uma goiva para expor as interfaces cimento-cúpula e cimento-osso.
- Começando superiormente, remova o cimento localizado entre a cúpula e o osso adjacente utilizando um osteótomo fino, minimizando os danos ao osso.
- Insira um pequeno osteótomo curvo entre a cúpula e o cimentos em diversos pontos ao redor da cúpula, cuidadosamente separando a cúpula do cimento (Fig. 3-149A). Evite realizar este passo com o instrumento entre o cimento e o osso, pois fazê-lo pode danificar o osso acetabular remanescente ou fraturar a borda do acetábulo.
- Coloque um pequeno instrumento de punção nos sulcos localizados ao longo da margem do componente e bata nele com um martelo. Alternativamente, utilize um dispositivo de extração disponível comercialmente que pressione o polietileno por dentro do recesso (Fig. 3-149B).
- Caso a cúpula esteja bem fixada no acetábulo ou caso a remoção pelo método mencionado não seja bem-sucedida, divida a cúpula em quadrantes com uma serra ou broca, removendo-a em fragmentos. A quantidade de resíduos de polietileno gerados por essa técnica é um ponto de preocupação.

de Thomasson et al. descreveram a remoção de componentes fabricados inteiramente de polietileno e com boa fixação por meio da utilização de raspas acetabulares para afinar o polietileno e facilitar a extração. Não foram relatados fraturas ou defeitos acetabulares com essa técnica (Fig. 3-150).

A extração de componentes acetabulares cimentados com suporte metálico é mais difícil.

FIGURA 3-149 Remoção da cúpula de polietileno. **A,** Utiliza-se um osteótomo fino e curvilíneo para separar a interface entre implante e cimento. **B,** A cúpula é removida separando-a gentilmente do cimento por meio de um dispositivo de extração. (Redesenhado de Smith & Nephew, Memphis, TN.) **VEJA A TÉCNICA 3-18.**

REMOÇÃO DE COMPONENTE ACETABULAR CIMENTADO COM SUPORTE METÁLICO

TÉCNICA 3-19

- Utilize osteótomos curvos para fragmentar o cimento e separar a interface entre cimento e prótese da melhor maneira possível.
- Insira um impactor em uma irregularidade superficial ou sulco na margem superolateral da prótese, tentando removê-la com pequenos golpes.
- Caso não seja possível afrouxar o suporte metálico por meio de dissecção externa, remova o revestimento de polietileno. Utilize uma broca de alta velocidade para corte de metais para remover um quarto do suporte metálico.

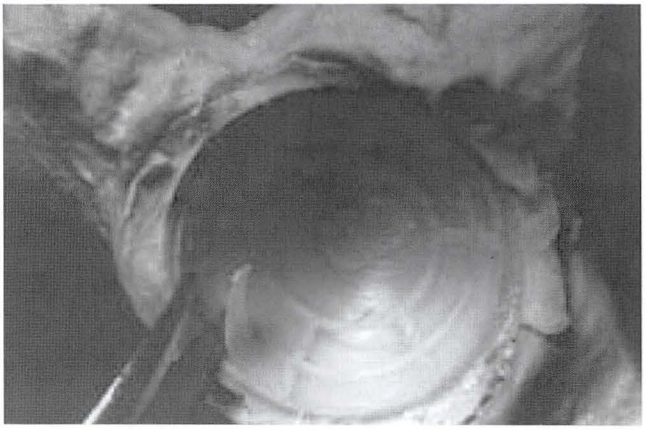

FIGURA 3-150 Uma raspa acetabular é utilizada para raspar a cúpula até que seja possível ver o cimento pelo polietileno transparente. O polietileno e o cimento restante são removidos com osteótomos curvilíneos ou goivas. (De de Thomasson E, Mazel C, Gagna G, et al: A simple technique to remove well-fixed, all-polyethylene cemented acetabular component in revision hip arthroplasty, *J Arthroplasty* 16:538, 2001.) **VEJA A TÉCNICA 3-18.**

- O ápice do manto de cimento e a interface entre cimento e prótese estarão expostas. Separe essa interface utilizando osteótomos curvos e remova o restante do suporte metálico.
- É possível causar danos vasculares durante a extração de cúpulas e de cimento deslocados no acetábulo, especialmente na presença de infecção. Portanto, é aconselhável a realização de uma venografia ou arteriografia pré-operatória para determinar a proximidade da massa de cimento às estruturas vasculares. Prepare o paciente de modo que, caso seja necessário, possa ser realizada uma incisão na parte inferior do abdome para exposição retroperitoneal dos vasos pélvicos. Providencie também a presença de uma equipe para realizar reparos vasculares, caso necessário (consulte a seção sobre lesões vasculares).
- Geralmente, uma quantidade moderada de cimento permanece no acetábulo após a remoção da cúpula, exceto quando a reabsorção óssea é acentuada ou quando o afrouxamento foi causado por infecção. Nesses casos, a maioria do cimento é extraída com a cúpula.
- Remova o cimento do assoalho acetabular levantando a margem do cimento com uma cureta e fraturando-a gentilmente com um osteótomo. Não danifique a parede medial do acetábulo ou permita a entrada de cimento na pelve.
- Caso tenham sido utilizados malhas metálicas ou dispositivos de retenção de plástico para cobrir orifícios ou defeitos, eles geralmente são removidos junto com o cimento.
- A membrana fibrosa que reveste o manto de cimento pode ser espessa e frequentemente mantém-se unida ao osso em vez de ao cimento. Remova o tecido fibroso completamente utilizando uma cureta. É possível utilizar uma broca de alta velocidade para remover resquícios de tecido fibroso bem fixados ao osso.
- Se possível, remova os tampões de cimento dos orifícios de ancoragem.
- A remoção de pedaços de cimento que tenham penetrado a pelve não é necessária exceto na presença de infecções, sendo um procedimento difícil e que pode causar hemorragia excessiva.

REMOÇÃO DE COMPONENTE ACETABULAR NÃO CIMENTADO

A remoção de componentes acetabulares não cimentados, porosos e com boa fixação é difícil e pode resultar em remoção óssea excessiva, havendo a necessidade de um implante maior para a reconstrução. Em situações nas quais o implante anterior foi posicionado contra a parede medial do acetábulo, é possível que a extração resulte em um defeito ósseo medial completo. Caso o motivo para a revisão do componente seja o posicionamento incorreto com luxações, a substituição do revestimento de polietileno por outro com borda maior ou com maior grau de *offset* pode resolver o problema. Caso contrário, deve-se realizar a revisão do crescimento ósseo sobre o suporte metálico. A nossa técnica preferencial para a remoção de componentes acetabulares porosos com boa fixação envolve um dispositivo de centralização acetabular fixado a um cabo rotatório e a lâminas de diferentes diâmetros para romper a interface entre osso e implante. Mitchell et al. relataram 31 revisões com essa técnica que resultaram em perda óssea mínima e um tempo de operação de 5 minutos para a remoção da cúpula.

REMOÇÃO DE COMPONENTE ACETABULAR NÃO CIMENTADO

TÉCNICA 3-20

(MITCHELL)

- Caso não haja parafusos, mantenha o revestimento no lugar. Caso contrário, remova o revestimento para permitir a remoção dos parafusos, substituindo-o para acomodar o dispositivo de centralização. Se o revestimento estiver excessivamente desgastado ou danificado, é possível utilizar um revestimento de teste. Pode-se utilizar uma cabeça bipolar de teste compatível com o diâmetro interno da cúpula para centralizar a lâmina em componentes acetabulares para os quais não estão disponíveis revestimentos de teste.
- Ao utilizar um dispositivo de centralização de diâmetro compatível com o diâmetro interno do revestimento, inicialmente use uma lâmina curta para separar a interface entre implante e osso (Fig. 3-151A*). O diâmetro externo do implante deve ser conhecido para que se possa escolher a lâmina adequada.
- Após a criação do canal circunferencial pela lâmina curta, utilize uma lâmina mais comprida para romper o crescimento ósseo na cúpula do implante.
- Remova o implante entre a lâmina e o dispositivo de centralização (Fig. 3-151B**).

*Disponível, em inglês, em www.expertconsult.com.

*Disponível, em inglês, em www.expertconsult.com.

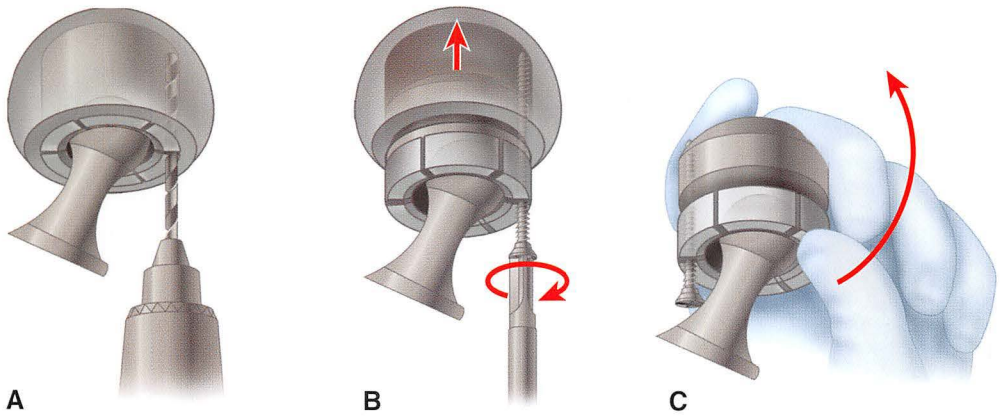

FIGURA 3-152 Remoção de cúpula bipolar sem danificar a cabeça da prótese quando não há instrumentação para remoção. **A,** Um orifício é perfurado no revestimento de polietileno até a parte interna da cúpula de metal sem danificar a cabeça protética. **B,** É inserido um parafuso de diâmetro ligeiramente maior do que o orifício. Quando a extremidade do parafuso pressionar a face interna da cúpula de metal, esta é separada do revestimento de polietileno. **C,** O revestimento de polietileno é alavancado para fora da prótese. (Cortesia de Howmedica, Rutherford, NJ.) **VEJA A TÉCNICA 3-20.**

A remoção de componentes bipolares do acetábulo não representa problemas, mas podem ser necessários instrumentos especiais para remover escudos bipolares de componentes femorais com cabeças fixas. Tente identificar o tipo de prótese e tome providências para que os instrumentos de remoção adequados estejam disponíveis. Caso os instrumentos não estejam disponíveis, remova o componente bipolar perfurando um orifício na margem do polietileno e inserindo um pequeno parafuso para levantar o componente para fora do escudo metálico externo (Fig. 3-152). Não danifique a superfície da cabeça femoral caso o implante deva ser mantido.

RECONSTRUÇÃO DE DEFICIÊNCIAS ACETABULARES

A deficiência do osso acetabular é um dos principais problemas na revisão de artroplastias totais de quadril, podendo ser causada por diversos fatores, entre os quais os seguintes: (1) osteólise causada por desgaste, soltura ou infecção; (2) ressecção óssea excessiva durante a cirurgia anterior, especialmente se o paciente passou por um procedimento de reconstrução de superfície ou por revisões acetabulares anteriores; (3) defeitos ósseos preexistentes decorrentes de fraturas acetabulares ou displasias que não tenham sido corrigidos durante a cirurgia anterior; e (4) destruição do osso durante a remoção do componente ou do cimento.

CLASSIFICAÇÃO

A formulação de diretrizes para o tratamento de deficiências acetabulares tem sido prejudicada pela falta de uma nomenclatura-padrão para descrevê-las. O Comitê da AAOS para o Quadril desenvolveu um sistema de classificação clinicamente útil para as deficiências acetabulares (Tabela 3-6). O sistema de classificação é apresentado na seção sobre revisão de artroplastias totais de quadril, pois é nesse contexto que a maioria das deficiências acetabulares é encontrada. O sistema pode ser igualmente aplicado, entretanto, às artroplastias primárias. A descrição dos defeitos acetabulares facilita o planejamento pré-operatório e simplifica a condução geral da operação (Fig. 3-153).

TABELA 3-6 Classificação da AAOS para Deficiências Acetabulares

Tipo I	Deficiências segmentares
Periférica	
Superior	
Anterior	
Posterior	
Central (parede medial ausente)	
Tipo II	Deficiências cavitárias
Periférica	
Superior	
Anterior	
Posterior	
Central (parede medial intacta)	
Tipo III	Deficiências combinadas
Tipo IV	Descontinuidade pélvica
Tipo V	Artrodese

De D'Antonio JA, Capello WN, Borden LS, et al: Classification and management of acetabular abnormalities in total hip arthroplasty, *Clin Orthop Relat Res* 243:126-137, 1989.

Os defeitos acetabulares podem ser classificados em dois tipos básicos: segmentares e cavitários. Uma deficiência segmentar é a perda óssea completa da borda de sustentação do acetábulo, incluindo a parede medial. Uma deficiência cavitária é uma perda óssea volumétrica na massa óssea da cavidade acetabular. Defeitos segmentares e cavitários são subdivididos de acordo com suas localizações: anterior, superior, posterior ou central. Essas deficiências podem ser isoladas ou existir em combinação com outras. Uma deformidade de protrusão representa um defeito cavitário central. Quando uma cúpula solta migra para dentro da pelve, ocorre uma combinação entre um defeito segmentar central e um defeito cavitário. Orifícios de fixação para cimento causam uma combinação

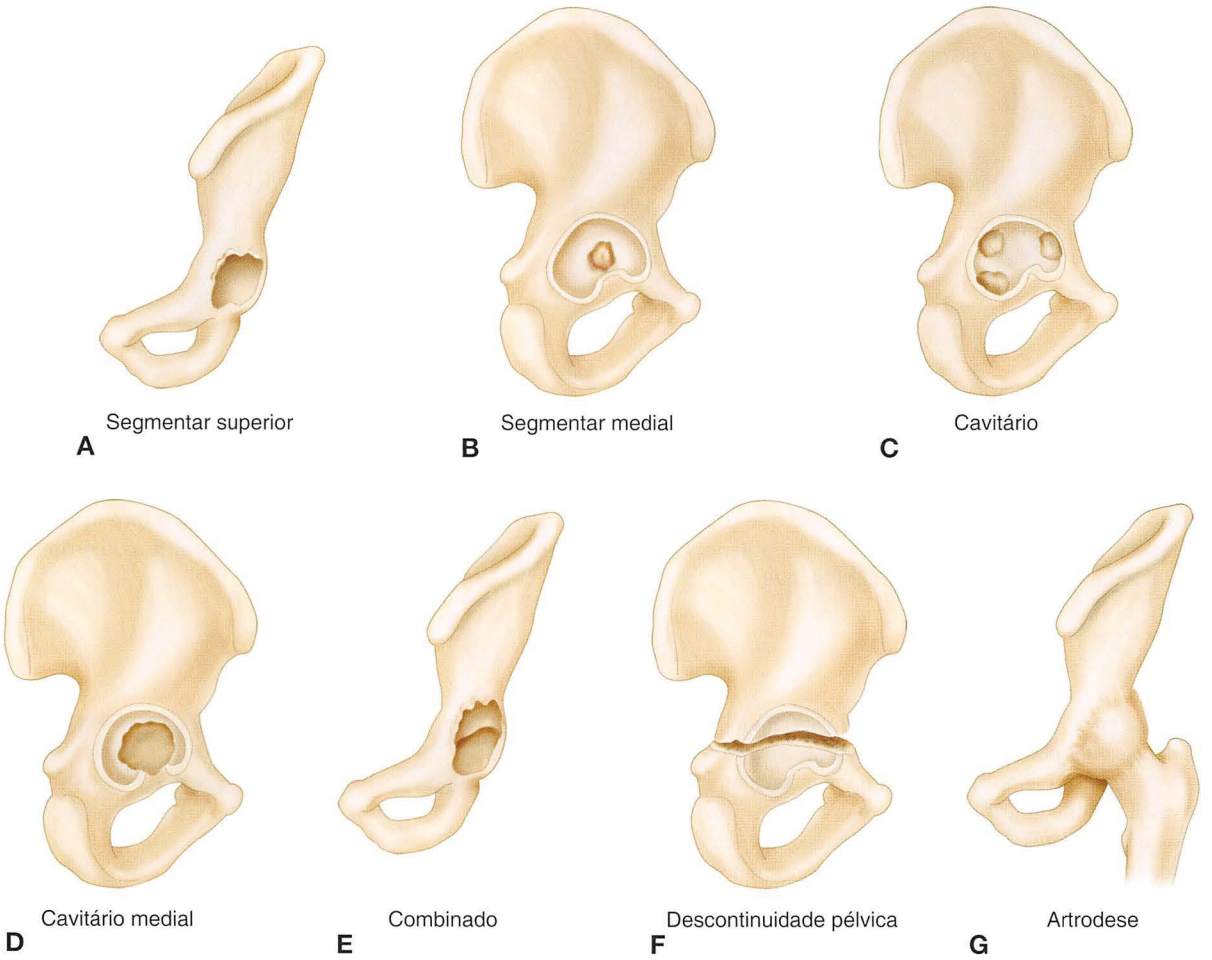

FIGURA 3-153 **A,** Um defeito segmentar superior viola a borda superior e parte da borda anterior do acetábulo. **B,** Um defeito segmentar medial viola a borda medial do acetábulo. **C,** Três defeitos cavitários envolvem a escavação do osso sem violação das bordas superior, posterior ou anterior. **D,** Defeito cavitário medial. A escavação da parede medial do acetábulo ocorreu sem violação da borda medial (defeito ósseo contido). **E,** Defeitos cavitários segmentares combinados. Lesão segmentar superior e anterior combinada com defeitos cavitários superiores, anteriores e mediais. **F,** Descontinuidade pélvica. A interrupção das colunas anteriores e posteriores cria um defeito raro, mas instável. **G,** Artrodese. A cavidade acetabular é preenchida por osso.

entre defeitos cavitários superiores e posteriores. Defeitos segmentares superiores e cavitários superiores ocorrem quando há displasia congênita do quadril ou migração superior de uma endoprótese ou cúpula frouxa.

A descontinuidade pélvica descreve as fraturas das colunas anteriores e posteriores com separação das partes superiores e inferiores do acetábulo. A artrodese não implica deficiências do osso acetabular, mas pode ser difícil de localizar o acetábulo verdadeiro.

Apesar da classificação da AAOS ser útil para a descrição de defeitos acetabulares, muitos deles podem ser de difícil identificação em radiografias comuns. Paprosky et al. desenvolveram um sistema de classificação com base em radiografias pré-operatórias e descobertas intraoperatórias com as diferentes classes determinadas pela posição do componente acetabular em relação ao acetábulo e pelo estado do osso definido por meio de referências ósseas. Esse sistema é útil no planejamento pré-operatório, pois os defeitos encontrados durante a cirurgia frequentemente podem ser previstos pela classe da deficiência (Fig. 3-154 e Tabela 3-7).

Radiografias anteroposteriores e laterais, incidências de Judet e tomografias computadorizadas são frequentemente úteis na avaliação de defeitos acetabulares durante o pré-operatório. O grau de deficiência é determinado durante a operação quando os componentes frouxos são removidos e os componentes de teste são colocados. Os planejamentos pré-operatórios são úteis para antecipar o tamanho do componente necessário e a necessidade de enxertos ósseos após o novo componente ser colocado na posição correta.

CONDUÇÃO

Os objetivos da reconstrução acetabular são: (1) a restauração do centro de rotação do quadril para sua posição anatômica; (2) o estabelecimento da mecânica normal da articulação; (3) o restabelecimento da integridade estrutural do acetábulo; e (4) a obtenção de uma fixação inicial rígida do enxerto ósseo, de uma contenção adequada da nova prótese e de uma fixação rígida da prótese de revisão ao osso. Atualmente, a maioria das revisões acetabulares é realizada com componentes não cimentados.

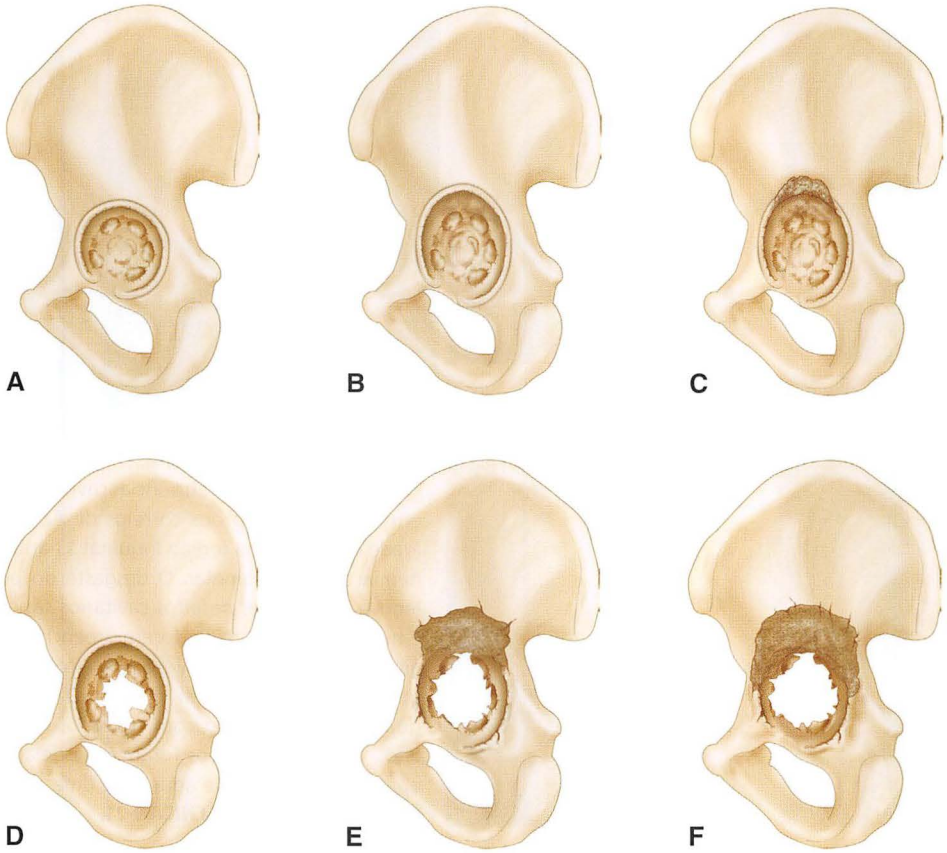

FIGURA 3-154 **A,** O defeito do tipo I apresenta perda óssea mínima e migração desprezível do componente. **B,** Defeito do tipo 2A com migração superomedial inferior a 2 cm. **C,** Defeito do tipo 2B com migração superolateral inferior a 2 cm. **D,** Defeito do tipo 2C com migração apenas medial. **E,** Defeito do tipo 3A com migração do componente superior a 2 cm e perda óssea da posição das 10 horas à posição das 2 horas. **F,** Defeito do tipo 3B com migração do componente superior a 2 cm e perda óssea da posição das 9 horas à posição das 5 horas. (Redesenhado de Paprosky WG, Perona PG, Lawrence JM: Acetabular defect classification and surgical reconstruction in revision arthroplasty: a 6-year follow-up evaluation, *J Arthroplasty* 9:33, 1994.)

TABELA 3-7 Classificação das Deficiências Acetabulares

Tipo I	Borda com boa sustentação, sem osteólise ou migração
Tipo II	Hemisfério distorcido com colunas de sustentação intactas e migração superomedial ou superolateral inferior a 2 cm
	a. Superomedial
	b. Superolateral (sem cúpula)
	c. Apenas medial
Tipo III	Migração superior maior que 2 cm e osteólise isquial e medial grave
	a. Linha de Kohler intacta, 30%-60% do componente sustentado por enxerto (perda óssea: posição das 10 horas à posição das 2 horas)
	b. Linha de Kohler não intacta, mais de 60% do componente sustentado por enxerto (perda óssea: posição das 9 horas à posição das 5 horas)

De Paprosky WG, Perona PG, Lawrence JM: Acetabular defect classification and surgical reconstruction in revision arthroplasty: a 6-year follow-up evaluation, *J Arthroplasty* 9:33, 1994.

CONDUÇÃO DE DEFEITOS CAVITÁRIOS ACETABULARES

TÉCNICA 3-21

- As deficências cavitárias são as de mais fácil tratamento. Caso os defeitos sejam extremamente pequenos, frese-os um pouco para aumentar a área do osso em contato com a superfície do implante. Insira a cúpula de revisão com as mesmas técnicas utilizadas para substituição primária (Técnica 3-3).
- Caso os defeitos sejam maiores, fresamentos significativos comprometeriam a borda do acetábulo e criariam defeitos segmentares.
- Preencha defeitos cavitários maiores utilizando enxertos ósseos autógenos ou aloenxertos de osso esponjoso, impactando-os com o último alargador utilizado, girando-os ao contrário ou impactando-os com um componente acetabular de teste de tamanho adequado. Pode ser necessário um componente maior que o normal (Fig. 3-155).
- Grandes deficiências cavitárias superiores ou centrais necessitam de enxertos ósseos mais extensos. Para os defeitos maiores, utilize enxertos pequenos ou um grande

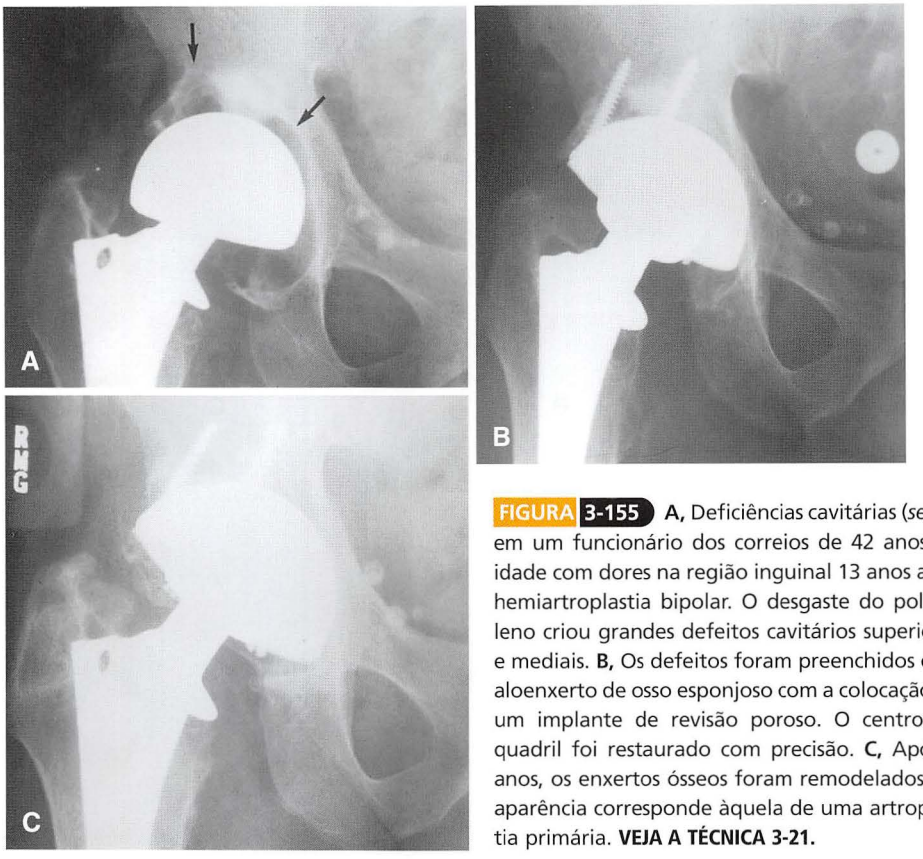

FIGURA 3-155 **A,** Deficiências cavitárias (*setas*) em um funcionário dos correios de 42 anos de idade com dores na região inguinal 13 anos após hemiartroplastia bipolar. O desgaste do polietileno criou grandes defeitos cavitários superiores e mediais. **B,** Os defeitos foram preenchidos com aloenxerto de osso esponjoso com a colocação de um implante de revisão poroso. O centro do quadril foi restaurado com precisão. **C,** Após 4 anos, os enxertos ósseos foram remodelados e a aparência corresponde àquela de uma artroplastia primária. **VEJA A TÉCNICA 3-21.**

enxerto sólido com enxertos adicionais para preencher quaisquer defeitos cavitários menores (Fig. 3-156). Em ambos os casos, utilize o enxerto ósseo apenas como material de preenchimento, e não como um suporte estrutural para o novo implante. A borda periférica intacta do acetábulo deve ser capaz de proporcionar estabilidade ao implante antes da adição de quaisquer enxertos ósseos.

- Utilizando alargamentos judiciosos e uma escolha cuidadosa do tamanho do implante, posicione a maior parte possível da superfície porosa do implante contra osso viável. Utilize implantes com tamanhos 1 a 2 mm superiores ao normal para obter fixação, especialmente se foram realizados enxertos em grandes defeitos mediais.
- Utilize uma fixação auxilar por parafusos caso a estabilidade do implante seja questionável apenas com a fixação por encaixe.

DEFEITOS SEGMENTARES

Muitos defeitos segmentares envolvem apenas uma pequena área da borda do acetábulo. Tais defeitos raramente comprometem a estabilidade da prótese e geralmente podem ser desconsiderados. Os defeitos segmentares na coluna anterior geralmente não necessitam de reconstrução (Fig. 3-157). Caso a prótese seja contida posterior e superiormente apenas por osso, o centro de rotação do quadril seja restaurado e a estabilidade do componente seja obtida, o reforço estrutural do acetábulo não é necessário. Além disso, defeitos segmentares centrais podem ser geridos de forma similar aos defeitos cavitários centrais. Enxertos ósseos picados são contidos por tecidos moles intactos sobre o defeito da parede medial, sendo prontamente incorporados. Raramente são necessários enxertos ósseos estruturais da parede medial. Alguns defeitos segmentares superiores isolados podem ser tratados com a utilização de um componente acetabular de revisão oblongo. Essa solução protética permite a restauração do centro do quadril à sua posição anatômica sem a necessitada de reforços estruturais adicionais (Fig. 3-158). O implante desses dispositivos requer instrumentação especial e é tecnicamente mais difícil em comparação aos implantes hemisféricos. Há uma tendência de posicionar tais implantes em posições excessivamente verticais. Em algumas pequenas séries, foi relatado sucesso com a utilização desses implantes em pacientes cuidadosamente selecionados.

O reforço estrutural é necessário mais comumente para grandes deficiências segmentares posteriores ou superiores que comprometam a estabilidade do implante ou que necessitem de deslocamento superior do centro de rotação do quadril superior a 2,5 cm para posicionar o implante contra osso intacto. Em pacientes mais jovens, pode-se considerar o enxerto de defeitos menores para facilitar futuros procedimentos de revisão. Na maioria das séries estudadas, os resultados de enxertos ósseos estruturais para deficiências segmentares apresentaram os melhores resultados quando pelo menos 50% da sustentação do componente acetabular de revisão foi proporcionada pelo osso em vez de pelo enxerto. Os reforços de tântalo são vantajosos, pois é possível obter uma fixação inicial rígida, a reabsorção óssea não é um

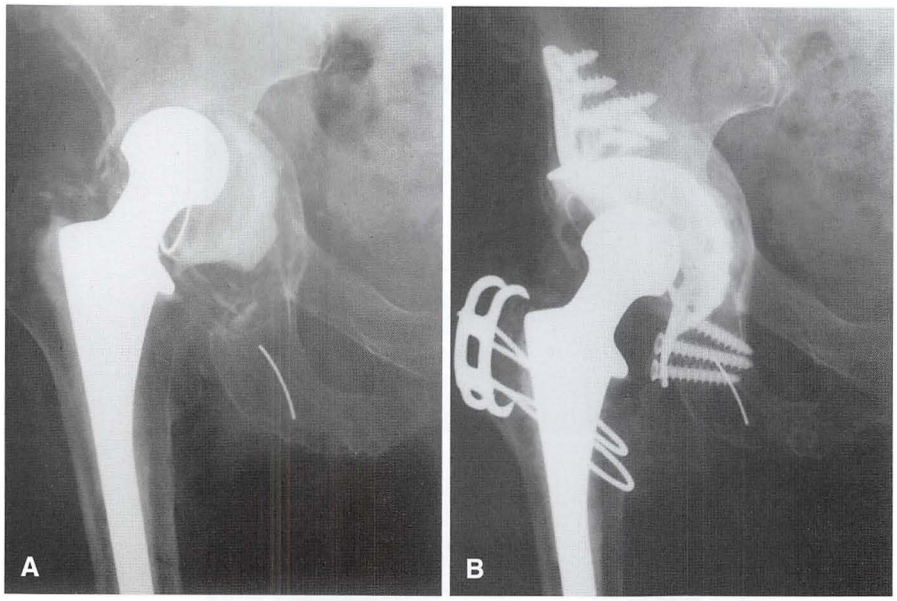

FIGURA 3-156 **A,** Grandes deficiências cavitárias em uma mulher de 85 anos de idade com afrouxamento acetabular 18 anos após a artroplastia primária cimentada. As grandes deficiências cavitárias superiores e mediais combinaram-se com osso de má qualidade. A fixação é improvável utilizando-se implantes porosos convencionais. **B,** Foi realizado enxerto ósseo extensivo com aloenxerto de osso esponjoso combinado com um anel antiprotrusão. O implante estabilizou-se após 2 anos e o enxerto ósseo foi incorporado. **VEJA A TÉCNICA 3-21.**

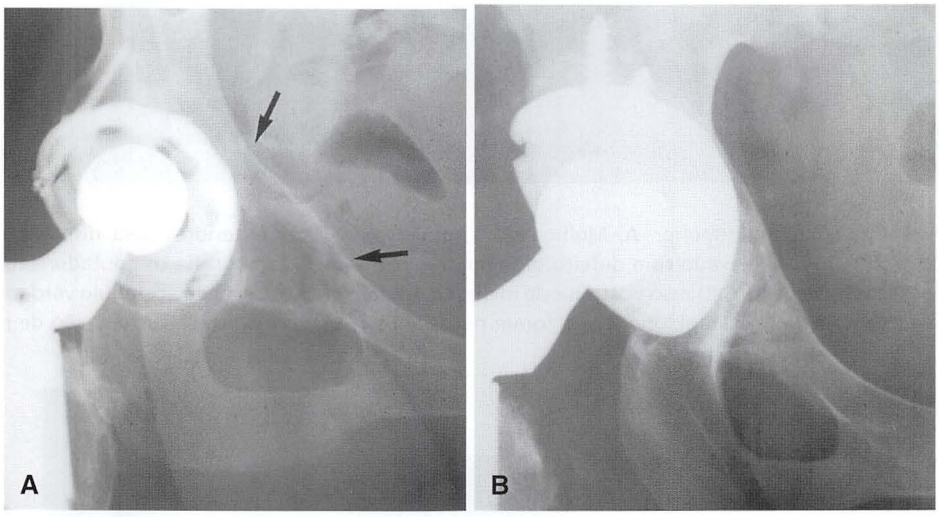

FIGURA 3-157 Deficiência segmentar anterior em uma mulher jovem. **A,** O desgaste do polietileno produziu essa deficiência segmentar (*entre as setas*) na coluna anterior do acetábulo. A coluna posterior permanece intacta. **B,** Revisão concluída com um implante poroso de grande diâmetro e enxertos de osso esponjoso. Não foram necessários enxertos estruturais.

problema (ao contrário do que ocorre com aloenxertos), e há diversos tamanhos e configurações disponíveis para acomodar perdas ósseas e deformidades complexas (Fig. 3-31). Os resultados em curto prazo são encorajadores com tais materiais, mas são necessários acompanhamentos a longo prazo.

CONDUÇÃO DE DEFEITO ACETABULAR SEGMENTAR

TÉCNICA 3-22

- Caso um defeito segmentar esteja limitado às margens superiores ou inferiores do acetábulo, geralmente um aloenxerto da cabeça femoral é suficiente. Utilize o osso de uma cabeça femoral osteoartrítica. O osso osteoporótico de um paciente com fratura do colo femoral não é adequado.
- Com uma broca de alta velocidade ou raspas pareadas, prepare as superfícies do enxerto e do leito ou aumente o tamanho do enxerto para que seja ligeiramente maior do que o defeito de modo que se possa obter um encaixe por interferência para melhorar a estabilidade.
- Utilize fixação interna rígida para fixar o enxerto ao osso. A maioria dos defeitos segmentares superiores possui uma porção residual de osso que sustenta o enxerto, sendo suficiente a utilização de parafusos para a fixação (Fig. 3-159 e Fig. 3-74). Como o suporte ósseo de enxertos estruturais posicionados posteriormente frequentemente não é alcançado, é necessária a fixação com uma placa de apoio.

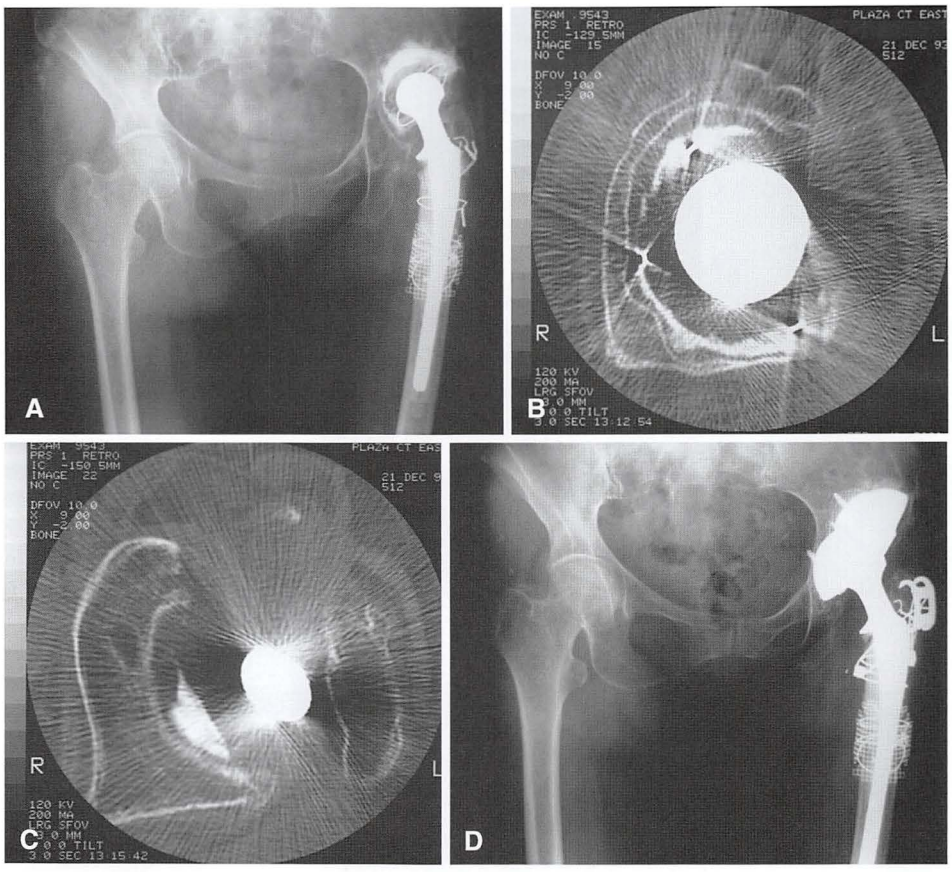

FIGURA 3-158 Deficiência segmentar superior. **A,** Mulher idosa com duas revisões anteriores para displasia de desenvolvimento. Pode-se observar o centro do quadril elevado com defeito segmentar superior. **B,** A tomografia computadorizada mostra o osso posterior deficiente em localização elevada. **C,** O osso posterior de melhor qualidade está no nível do acetábulo verdadeiro. **D,** Reconstrução com um componente acetabular de revisão oblongo. Não foram necessários enxertos ósseos e a sustentação de peso foi facilitada.

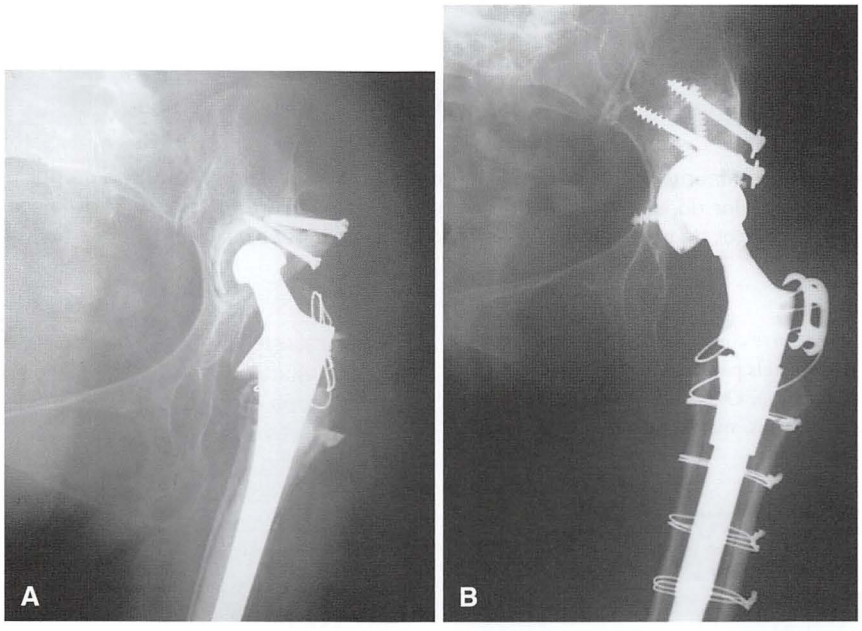

FIGURA 3-159 Deficiência segmentar superior. **A,** Diversas revisões anteriores foram realizadas devido às sequelas de uma displasia congênita do quadril. A cúpula anterior foi implantada no falso acetábulo com um centro mais alto (*"high hip center"*). Há um grande defeito segmentar superior acima do acetábulo verdadeiro. **B,** Cinco anos após a revisão com enxertos ósseos estruturais aplicados sobre o defeito segmentar e com um componente acetabular não cimentado, não foi observada migração, mas o crescimento ósseo é improvável. **VEJA A TÉCNICA 3-22.**

- Temporariamente, fixe o enxerto com fios de Kirschner.
- Mova uma placa de fixação pélvica ao longo da coluna posterior e fixe-a com diversos parafusos.
- Após a colocação da cúpula de revisão, utilize parafusos auxiliares para fixar o implante ao osso. Os parafusos que fixam a cúpula ao enxerto ósseo contribuem pouco para a estabilidade do conjunto.

CONDUÇÃO DE DEFEITO ACETABULAR SEGMENTAR

TÉCNICA 3-23

(FLETCHER)

- Raspe o acetábulo nativo em incrementos de 1 mm até que se obtenha dois pontos de fixação.
- Coloque um componente acetabular de teste um tamanho maior do que a última raspa utilizada e avalie a estabilidade.
- Caso a estabilidade seja questionável, utilize reforços acetabulares para melhorá-la por meio do preenchimento de defeitos ósseos.
- Utilizando reforços de teste como um guia para medir a extensão do defeito, alargue-o pouco a pouco para acomodar o reforço minimizando a remoção do osso.
- Coloque o reforço definitivo no defeito, fixando-o ao osso com parafusos de 6,5 mm. Aloenxertos de osso esponjoso podem ser aplicados aos espaços do reforço e nos defeitos cavitários restantes (Fig. 3-160).
- Aplique cimento em estado pastoso na interface entre o reforço e o componente acetabular, impactando o componente acetabular até sua posição.
- Utilize vários parafusos passando pelo componente acetabular e penetrando no osso para proporcionar estabilidade ao conjunto.

DEFEITOS COMBINADOS

A combinação de defeitos segmentares superiores com defeitos segmentares anteriores ou posteriores é geralmente grande demais para ser gerida com aloenxerto da cabeça femoral. Foram utilizados aloenxertos femorais distais, reforços trabeculares metálicos, aloenxertos de osso esponjoso combinados com dispositivos antiprotrusão, aloenxertos acetabulares, componentes acetabulares personalizados triflângicos e componentes hemisféricos colocados com o centro do quadril elevado para reconstruir essas grandes deficiências segmentares. Os componentes hemisféricos não cimentados apresentaram melhores resultados quando mais de 50% de sua superfície estava em contato com o osso. Foi desenvolvida uma cúpula de revisão feita de tântalo que pode necessitar de contato inferior a 50% com o osso para proporcionar estabilidade, mas não há estudos de longo prazo. Os dispositivos antiprotrusão foram combinados com aloenxertos estruturais e enxerto de osso esponjoso para tratar defeitos combinados quando não for possível obter pelo menos 50% de contato com o osso para fixação.

Sporer et al. descreveram uma técnica de enxerto estrutural utilizando aloenxertos tibiais proximais ou femorais distais com formato semelhante ao do número "7". Recomenda-se a utilização dessa técnica quando o centro do quadril apresenta migração superior a 3 cm e as colunas anterior e posterior estão praticamente intactas (Tipo IIIA de Paprosky). Em acompanhamento por 10 anos, 17 das 23 cúpulas hemisféricas combinadas com aloenxertos femorais distais foram bem-sucedidas, não havendo evidências radiográficas de afrouxamento ou necessidade de revisão do componente acetabular. Atualmente, os autores recomendam a utilização dessa técnica para os pacientes mais jovens de modo a melhorar o osso disponível. Para pacientes mais velhos, recomenda-se o tratamento com reforço metálico feito de tântalo.

FIGURA 3-160 Defeito combinado incluindo um defeito segmentar superior. Uma grande cúpula hemisférica e um reforço trabecular metálico fixado com diversos parafusos estão localizados sobre o defeito. Os defeitos cavitários menores foram preenchidos com aloenxerto de osso esponjoso. (De Flecher X, Sporer S, Paprosky W: Management of severe bone loss in acetabular revision using a trabecular metal shell, *J Arthroplasty* 23:949, 2008.) **VEJA A TÉCNICA 3-23.**

CONDUÇÃO DE DEFEITOS COMBINADOS COM ENXERTOS ESTRUTURAIS

TÉCNICA 3-24

(SPORER ET AL.)

- Selecione um aloenxerto femoral distal de tamanho adequado para preencher o defeito. Modele a parte condilar

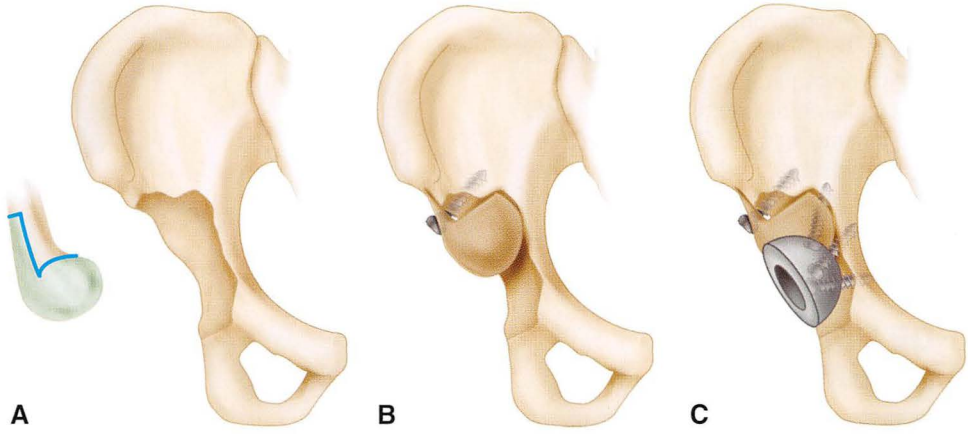

FIGURA 3-161 Enxerto em formato de "7" de Paprosky para defeitos acetabulares segmentares. **A,** O aloenxerto femoral distal tem um formato que lembra o número 7. **B,** O enxerto foi moldado para encaixar-se no defeito e foi fixado com diversos parafusos colocados sobre o acetábulo passando pela porção cortical remanescente do enxerto. **C,** O enxerto foi alargado e o componente de revisão foi implantado. **VEJA A TÉCNICA 3-24.**

do enxerto com raspas de modo que o tamanho do enxerto seja aproximadamente 2 mm maior do que o defeito. Modele o enxerto com o formato do número 7 invertido.

- Faça uma incisão diafisária no plano coronal, mantendo a cortical anterior espessa o bastante para a fixação com parafusos.
- Faça uma incisão oblíqua na cortical posterior imediatamente proximal aos côndilos posteriores (Fig. 3-161A).
- Coloque o enxerto sobre o defeito na parte superior do acetábulo, impactando-o gentilmente com as partes cortadas do enxerto apoiadas contra a parte superior do acetábulo e do ílio.
- Fixe o enxerto ao ílio com diversos parafusos ou com uma placa. Posicione os parafusos escalonadamente e impacte os orifícios levemente para evitar fraturas no enxerto (Fig. 3-161B).
- Raspe o enxerto e as partes remanescentes do acetábulo com raspas acetabulares convencionais até um tamanho que mantenha as colunas anteriores e posteriores intactas e maximize o contato para crescimento ósseo na prótese de revisão (Fig. 3-161C).
- Impacte o componente acetabular até sua posição adequada e fixe-o ao osso com vários parafusos.

Quando defeitos segmentares e cavitários ocorrem simultaneamente, o defeito segmentar deve ser reconstruído primeiro para restaurar a borda do acetábulo. Quaisquer defeitos cavitários remanescentes são preenchidos com enxerto de osso esponjoso particulado.

DESCONTINUIDADE PÉLVICA

A descontinuidade pélvica é resultante de fraturas transversas do acetábulo com separação completa entre as metades superior e inferior (Fig. 3-162). Berry et al. recomendaram a colocação de uma placa na coluna posterior e a utilização de componentes hemisféricos não cimentados para os pacientes com osso de qualidade suficiente para suportar tal componente. Eles sugeriram a utilização de um dispositivo antiprotrusão e de enxertos estruturais ou de osso esponjoso para os pacientes com descontinuidade pélvica em conjunto com perda óssea significativa ou que tiveram irradiação pélvica prévia. Paprosky et al. desenvolveram um algoritmo para tratar descontinuidades pélvicas com base em seu potencial aparente de cura. Caso exista tal potencial, a descontinuidade é tratada por compressão com a aplicação de uma placa à coluna posterior e a realização de aloenxertos estruturais, ou com uma cúpula de revisão feita de tântalo utilizada como placa hemisférica. Caso o potencial de cura seja insuficiente, como em um cenário de irradiação pélvica anterior, é colocado na descontinuidade um distratro e o acetábulo é reconstruído com aloenxertos acetabulares, cúpulas de tântalo combinadas com dispositivos antiprotrusão ("cúpula-gaiola") ou componentes acetabulares personalizados triflângicos (Fig. 3-163).

Dispositivos antriprotrusão foram utilizados para deficiências combinadas e descontinuidades pélvicas com contato ósseo ou estabilidade suficientes para cúpulas hemisféricas. Isso é particularmente verdadeiro quando é necessário realizar enxertos ósseos estruturais. Os flanges no dispositivo devem ser sustentados por osso intacto no ílio, em vez de por enxertos. Winter et al. não relataram migração e incorporação do enxerto em 100% de 38 quadris tratados com aloenxertos de osso esponjoso e dispositivos Burch-Schneider em acompanhamentos realizados, em média, por 7,3 anos. Em nossa experiência, as falhas com esses dispositivos ocorreram nas grandes deficiências e na fixação isquial inadequada.

CONDUÇÃO DE DESCONTINUIDADE PÉLVICA COM DISPOSITIVO ANTIPROTRUSÃO

TÉCNICA 3-25

(WINTER ET AL.)

- Exponha o componente acetabular falhado circunferencialmente.
- Remova o componente, e desbride o cimento e a membrana acetabular remanescente utilizando curetas, osteótomos

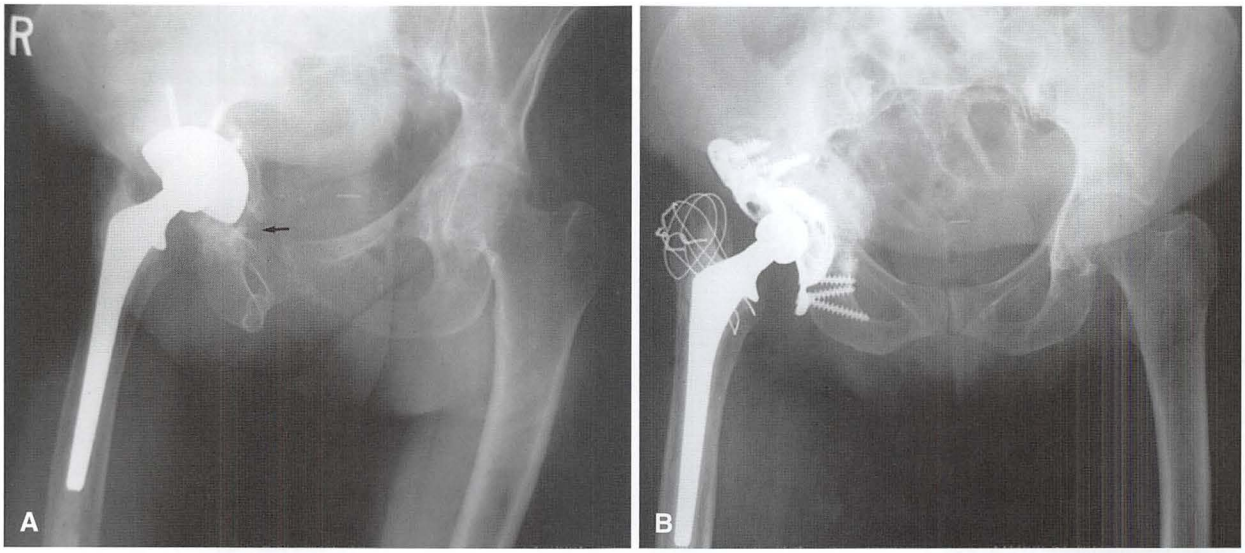

FIGURA 3-162 Descontinuidade pélvica. **A,** Quatro anos após a substituição total do quadril em uma mulher com 70 anos de idade com histórico de irradiação pélvica para carcinoma cervical. O componente acetabular apresenta falhas. Grande deficiência da coluna anterior com fratura através coluna posterior (*seta*). **B,** Reconstrução acetabular realizada com um dispositivo antiprotrusão e enxertos ósseos extensivos.

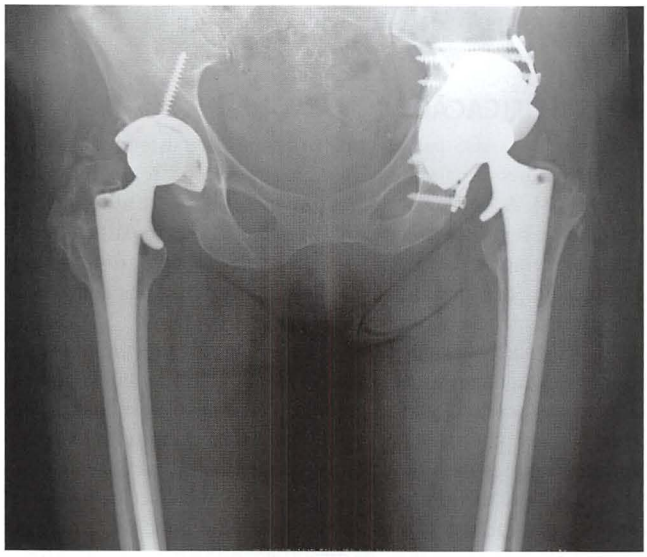

FIGURA 3-163 Conjunto formado por cúpula e dispositivo antiprotrusão ("cúpula-gaiola"). A descontinuidade pélvica e o grande defeito segmentar superior necessitaram de um componente acetabular hemisférico feito de tântalo com reforço superior, de um dispositivo antiprotrusão e de um revestimento de polietileno cimentado.

e raspas hemisféricas para obter um leito bem vascularizado.

- Faça pequenos cubos de aloenxertos ósseos de 1 cm^3. Pressione os pedaços de osso esponjoso para dentro da cavidade, condensando-os em um molde hemisférico.
- Dobre os flanges do dispositivo antiprotrusão para encaixe em um sulco no ísquio e contra o ílio. Fixe o anel ao ílio e ao ísquio por meio de parafusos.
- Cimente o componente acetabular de polietileno mantendo um manto de cimento com 2 a 3 mm de espessura.

Em casos raros, o acetábulo é tão deficitário que a única opção é um aloenxerto de todo o acetábulo. Garbuz et al. descobriram que 45% das revisões com grandes aloenxertos acetabulares necessitaram de revisão após pelo menos 5 anos de acompanhamento. Os melhores resultados foram obtidos quando o aloenxerto foi aumentado com um anel de reforço acetabular. DeBoer et al. revisaram 20 quadris em 18 pacientes com descontinuidade pélvica tratados com componentes triflângicos personalizados (Fig. 3-164). Em acompanhamentos realizados, em média, por 10 anos, não foram necessárias revisões e nenhum componente estava radiograficamente frouxo. As luxações foram a complicação mais comum, ocorrendo em cinco quadris. Os procedimentos com esse grau de complexidade devem ser realizados em um grande centro com cirurgiões experientes em cirurgias de revisão.

CONDUÇÃO DE DESCONTINUIDADE PÉLVICA COM ALOENXERTO E COMPONENTE PERSONALIZADO

TÉCNICA 3-26

(DEBOER ET AL.)

- Exponha o componente acetabular falhado por via de acesso posterolateral e remova-o junto com qualquer cimento e membranas fibrosas residuais.
- Siga o nervo ciático até a incisura isquiática superior para evitar lesões durante a dissecção isquial e a implantação da cúpula acetabular.
- Realize uma dissecção limitada na região da incisura isquiática, evitando tencionar os abdutores por meio da abdução e da translação proximal do fêmur.
- Eleve o glúteo médio subperiostealmente sobre o ílio para a colocação do flange ilíaco do componente.

FIGURA 3-164 Prótese acetabular personalizada triflângica com revestimento poroso para descontinuidade pélvica. (De DeBoer DK, Christie MJ, Brinson MF, Morrison JC: Revision total hip arthroplasty for pelvic discontinuity, *J Bone Joint Surg* 89A:835, 2007.)

- Solte parte da origem do jarrete do ísquio antes da colocação do flange isquial.
- Realize aloenxertos de osso esponjoso sobre a área da descontinuidade.
- Fixe o flange isquial primeiro utilizando vários parafusos.
- Em seguida, insira os parafusos ilíacos, reduzindo esse flange ao osso.
- Coloque o revestimento acetabular desejado considerando a utilização de um revestimento com trava caso os músculos abdutores sejam deficientes.

RECONSTRUÇÃO DE DEFICIÊNCIAS FEMORAIS

O osso femoral apresenta algum grau de deficiência na maioria das revisões, uma condição que pode ser resultante de (1) osteólise causada por afrouxamento, desgaste ou infecção; (2) perfuração ou criação de janelas durante a remoção de hastes antigas ou outros implantes; (3) reabsorção óssea proximal ("*stress shielding*") causada por implantes excessivamente rígidos ou com revestimento poroso excessivo; ou (5) osteoporose preexistentes e corticais femorais finas. A reconstrução pode ser ainda mais complicada por deformidades ou fraturas femorais.

TABELA 3-8 Classificação da AAOS das Deficiências Femorais

Tipo I	Deficiências segmentares
	Proximal
	Parcial
	Completa
	Intercalada
	Trocanter maior
Tipo II	Deficiências cavitárias
	Esponjosa
	Cortical
	Ectasia
Tipo III	Deficiências combinadas
Tipo IV	Alinhamentos incorretos
	Rotacional
	Angular
Tipo V	Estenose femoral
Tipo VI	Descontinuidade femoral

De D'Antonio J, McCarthy JC, Bargar WL, et al: Classification of femoral abnormalities in total hip arthroplasty, *Clin Orthop Relat Res* 296:133, 1993.

CLASSIFICAÇÃO

O Comitê da AAOS para o Quadril propôs um sistema de classificação para deficiências femorais na artroplastia total de quadril (Tabela 3-8). Apesar do sistema ser mais comumente utilizado para cirurgias de revisão, ele também é aplicável nas artroplastias primárias. A terminologia essencial da publicação acetabular foi mantida por questões de continuidade. A descrição precisa das deficiências simplifica o planejamento pré-operatório (Fig. 3-165).

As deficiências femorais podem ser classificadas em dois tipos básicos: segmentares e cavitários. Os defeitos segmentares são definidos como sendo qualquer perda óssea no invólucro cortical que sustenta o fêmur. Os defeitos cavitários são lesões contidas representando escavações de osso esponjoso ou endosteal cortical sem violação do invólucro cortical do fêmur. O envolvimento pode ser categorizado como sendo de nível I quando é proximal à margem inferior do trocanter menor, de nível II quando é da margem inferior do trocanter menor até um ponto 10 cm distais, ou de nível III quando é distal ao nível II.

As deficiências segmentares podem ser subdivididas em deficiências parciais ou completas e de acordo com o envolvimento da cortical anterior, medial ou posterior. Quando um defeito segmentar apresenta osso intacto acima e abaixo, tal como com uma janela cortical, ele é chamado de *defeito intercalar*. O trocanter maior é tratado como um defeito segmentar separado devido aos problemas especiais de pseudoartrose trocantérica e insuficiência dos abdutores.

Os defeitos cavitários são subdivididos de acordo com o grau de perda óssea no fêmur. Os *defeitos esponjosos* representam a perda apenas de osso medular esponjoso. Os *defeitos cavitários corticais* são mais extensos e envolvem a perda de osso esponjoso e de osso endosteal cortical. A ectasia é um tipo especial de defeito cavitário no qual, além da perda de osso esponjoso, o fêmur é dilatado com afinamento da cortical. Combinações de defeitos segmentares e

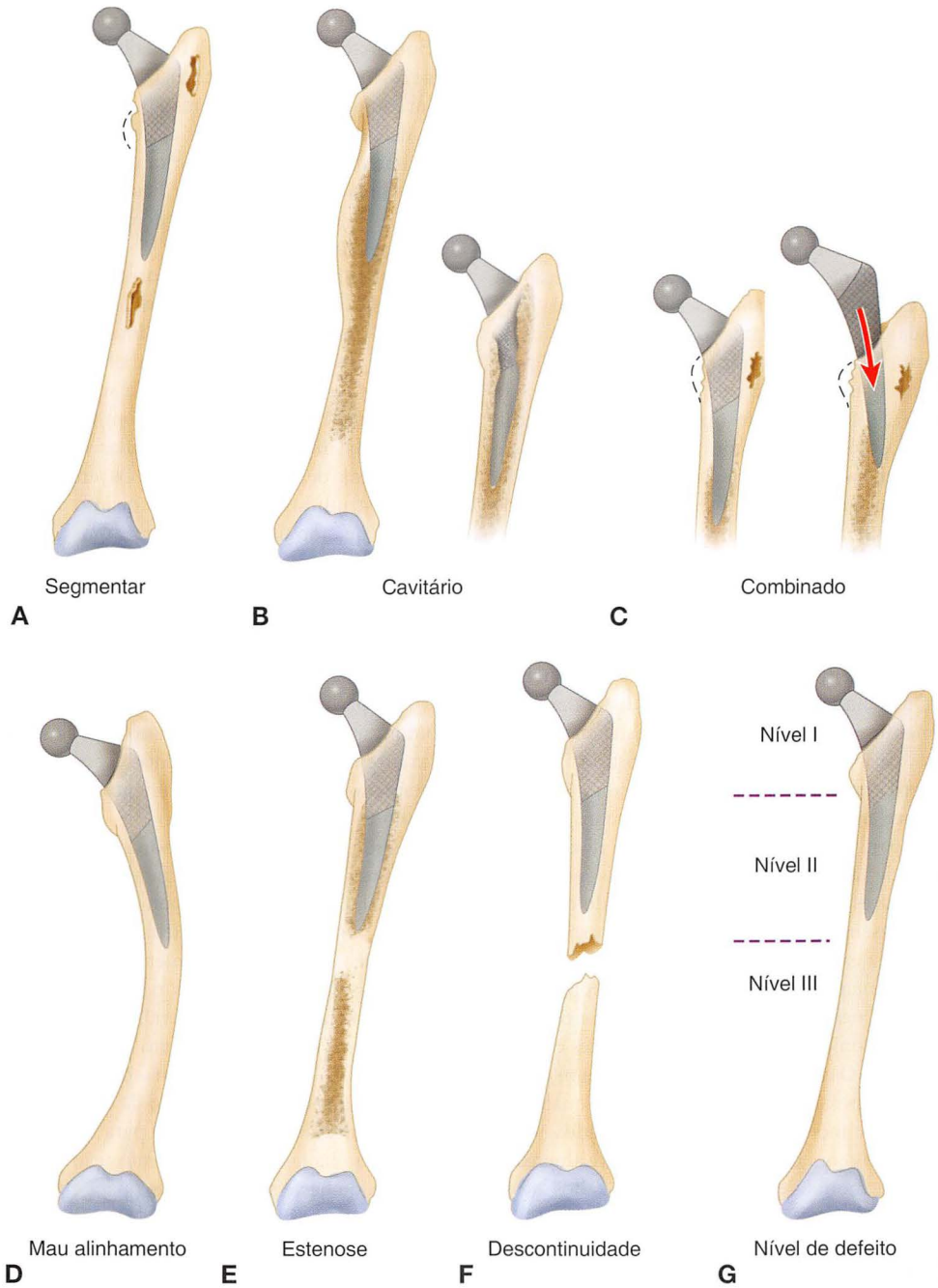

FIGURA 3-165 Defeitos femorais. **A,** Defeito segmentar — perda da sustentação óssea cortical do fêmur. Ele pode ser parcial e proximal, envolvendo perda óssea no nível do fêmur; ou pode ser uma lesão intercalar, com osso intacto acima e abaixo ou envolvendo o trocanter maior. O grau mais grave de defeito ósseo segmentar é a perda óssea circunferencial proximal completa. **B,** Defeito cavitário — perda de osso cortical esponjoso ou endosteal sem violação do invólucro cortical externo. A ectasia é uma forma grave de defeito cavitário na qual a cavidade femoral é expandida. **C,** Defeitos combinados — combinação de perda óssea segmentar e cavitária no fêmur. Pode ocorrer em qualquer dos três níveis do fêmur. **D,** Mau alinhamento — distorção da geometria arquitetural do fêmur nos planos rotacionais ou angulares. **E,** Estenose femoral — oclusão parcial ou completa do canal intramedular do fêmur. **F,** Descontinuidade femoral — interrupção da integridade da diáfise femoral, geralmente resultante de fraturas ou pseudoartroses, com ou sem a presença de implantes. **G,** Níveis femorais. (Redesenhado de D'Antonio JA: Classification of femoral bony abnormalities. *In* Galante JO, Rosenberg AG, Callaghan JJ, editors: *Total hip revision surgery,* New York, 1995, Raven Press.)

cavitários são frequentemente encontradas em cirurgias de revisão, como quando uma haste frouxa move-se para baixo ou migra para uma posição em varo ou retrovertida com osteólise concomitante.

A distorção do canal femoral é descrita separadamente. O *alinhamento incorreto* refere-se à distorção da geometria arquitetural do fêmur, podendo ser angular ou rotacional. Distúrbios de desenvolvimento do quadril, consolidações viciosas de fraturas, histórico de osteotomias e processo de afrouxamento podem contribuir para o alinhamento incorreto. A *estenose* refere-se à oclusão parcial ou completa do canal femoral resultante de traumas, materiais de fixação ou hipertrofia óssea. A *descontinuidade femoral* refere-se à perda da integridade femoral causada por fraturas agudas ou por pseudoartroses.

Della Valle e Paprosky desenvolveram uma classificação para defeitos femorais como também diretrizes para o tratamento de cada tipo de deficiência. Os fêmures do tipo I apresentam perda mínima de osso esponjoso na metáfise com diáfises intactas. Esse tipo de defeito ocorre com hastes não cimentadas, sem revestimentos porosos e com encaixes por pressão ("*press-fit*"). A maioria dos fêmures de tipo I pode ser reconstruída com hastes de comprimento primário cimentadas ou não cimentadas. Os fêmures do tipo II apresentam perda extensiva de osso esponjoso na metáfise até o nível do trocanter menor, mas com diáfises intactas. São frequentemente necessárias hastes de substituição calcar para restaurar o comprimento do membro. Foram utilizadas com sucesso nessa situação hastes não cimentadas com fixação distal diafisária por meio de revestimentos porosos extensos ou hastes modulares com revestimento poroso proximal. Os defeitos do tipo IIIA são caracterizados pela perda extensiva de osso esponjoso na metáfise com alguma perda óssea na diáfise, mas que apresentam mais de 4 cm de osso diafisário para fixação distal. Hastes com revestimentos porosos extensivos de tamanhos superiores a 8 polegadas são recomendadas para fêmures do tipo IIIA. Os defeitos do tipo IIIB são distinguidos pela presença de menos de 4 cm de osso intacto na diáfise com perda óssea extensa na metáfise e na diáfise. Hastes cilíndricas com revestimentos porosos extensos apresentam desempenho ruim nesse cenário. Nessa situação, pode-se considerar enxertos femorais em conjunto com hastes modulares cônicas e com estrias longitudinais. Os fêmures do tipo IV possuem canais femorais alargados e não possuem osso diafisário de qualidade suficiente para fixação não cimentada. Enxertos impactados, substituições femorais proximais com uma combinação entre aloenxertos e prótese, ou prótese modulares podem ser utilizados nesse caso extremo de deficiência óssea (Fig. 3-166).

COMO CONDUZIR

Radiografias femorais anteroposteriores e laterais de alta qualidade são pré-requisitos para a revisão femoral. Quando há defeitos proximais significativos, as radiografias mostrando a parte distal do fêmur são necessárias para avaliar a qualidade do osso para fixação distal. O planejamento pré-operatório é útil na avaliação da discrepância no comprimento dos membros e na seleção de implantes de tamanhos, comprimentos e *offset* corretos. A necessidade de implantes especiais e de enxertos ósseos também pode ser prevista. Os objetivos da cirurgia de revisão femoral são (1) a manutenção da integridade femoral e da qualidade óssea, (2) a obtenção de uma fixação protética rígida, (3) a restauração da biomecânica do quadril para promover o funcionamento eficiente dos abdutores, e (4) a equalização dos comprimentos das pernas.

DEFEITOS SEGMENTARES

Defeitos segmentares, tais como janelas femorais corticais, causam fadiga no osso que o predispõe a fraturas pós-operatórias. Os estudos biomecânicos mostraram que a distribuição do estresse de um osso tubular retorna ao normal a uma distância equivalente a dois diâmetros ósseos afastados do defeito. Devem ser utilizadas hastes de revisão com comprimentos superiores a pelo menos essa distância em relação aos defeitos corticais. Caso a razão entre o diâmetro da perfuração e o diâmetro do fêmur seja inferior a 30%, a diminuição na força não é notavelmente diferente para orifícios de tamanhos variados. Para perfurações inferiores a um terço do diâmetro do osso, pode-se utilizar enxertos picados.

Para janelas corticais maiores, devem ser utilizados aloenxertos corticais com ripas estruturais (Fig. 3-167). Os aloenxertos com ripas ósseas estruturais são geralmente obtidos das porções proximais ou distais do fêmur ou da tíbia. A superfície endosteal do aloenxerto é modelada de modo a ser compatível com o diâmetro externo do fêmur, sendo fixada com vários fios de cerclagem (Fig. 3-168). As interfaces são reforçadas com enxertos autógenos ou aloenxertos de osso esponjoso. Os enxertos corticais com ripas ósseas estruturais são confiáveis quanto à consolidação da cortical femoral quando a fixação do enxerto e a fixação do implante são rígidas. Emerson et al. relataram evidências radiográficas de consolidação em 96,6% dos pacientes em acompanhamentos realizados, em média, por 8,4 meses após a cirurgia. Os enxertos passaram por graus variáveis de remodelamento, formação parcial ou completa de septos, trabeculação ou reabsorção.

A perda segmentar de osso cortical no fêmur proximal é comum após cirurgias de revisão. O colo medial frequentemente está ausente até o trocanter menor. O comprimento femoral deve ser restaurado para que os comprimentos das pernas e da alavanca dos abdutores sejam corretos.

Próteses com substituição do calcar ou colos estendidos são opções relativamente simples para restaurar o comprimento femoral (Fig. 3-169). Os sistemas disponíveis possuem comprimentos entre 25 e 55 mm, os quais geralmente substituem a perda óssea medial até a região inferior do trocanter menor. O fêmur oposto é marcado para que se possa determinar o tamanho necessário para restaurar o comprimento e o *offset* femoral. A estabilidade rotacional pode ser alcançada utilizando-se cimento ósseo ou uma haste com estrias longitudinais distais, revestimento poroso extenso ou uma haste curva. A refixação do fragmento da osteotomia trocantérica é difícil quando for utilizada uma haste para substituição do calcar. Geralmente, não há leito ósseo para refixação e, apesar de muitos desses modelos de haste são preparados para a fixação do fragmento trocantérico à haste, esse processo é predisposto a falhas. Caso seja necessário realizar uma osteotomia trocantérica para obter maior exposição, osteotomias estendidas (Fig. 3-140) são preferenciais à utilização de hastes com substituição calcar.

Quando defeitos segmentares parciais estendem-se além do nível do trocanter menor para as zonas II ou III, a haste de substituição do calcar sozinha é insuficiente, sendo necessária a fixação distal do componente femoral. A prótese de revisão deve ser sustentada predominantemente por osso. Não se deve confiar em enxertos para proporcionar sustentação primária ao componente femoral.

DEFEITOS CAVITÁRIOS

Defeitos cavitários estão sempre presentes em algum grau no fêmur proximal após a remoção de próteses cimentadas. Caso os defeitos estejam limitados ao osso esponjoso e existam áreas intactas de osso trabecular adjacentes à cortical, pode ocorrer penetração suficiente do cimento para proporcionar uma fixação a longo prazo quando são utilizadas próteses de revisão cimentadas (Fig. 3-170). Com a utilização das técnicas de cimentação de segunda geração, Mulroy e Harris observaram que 20% das hastes foram

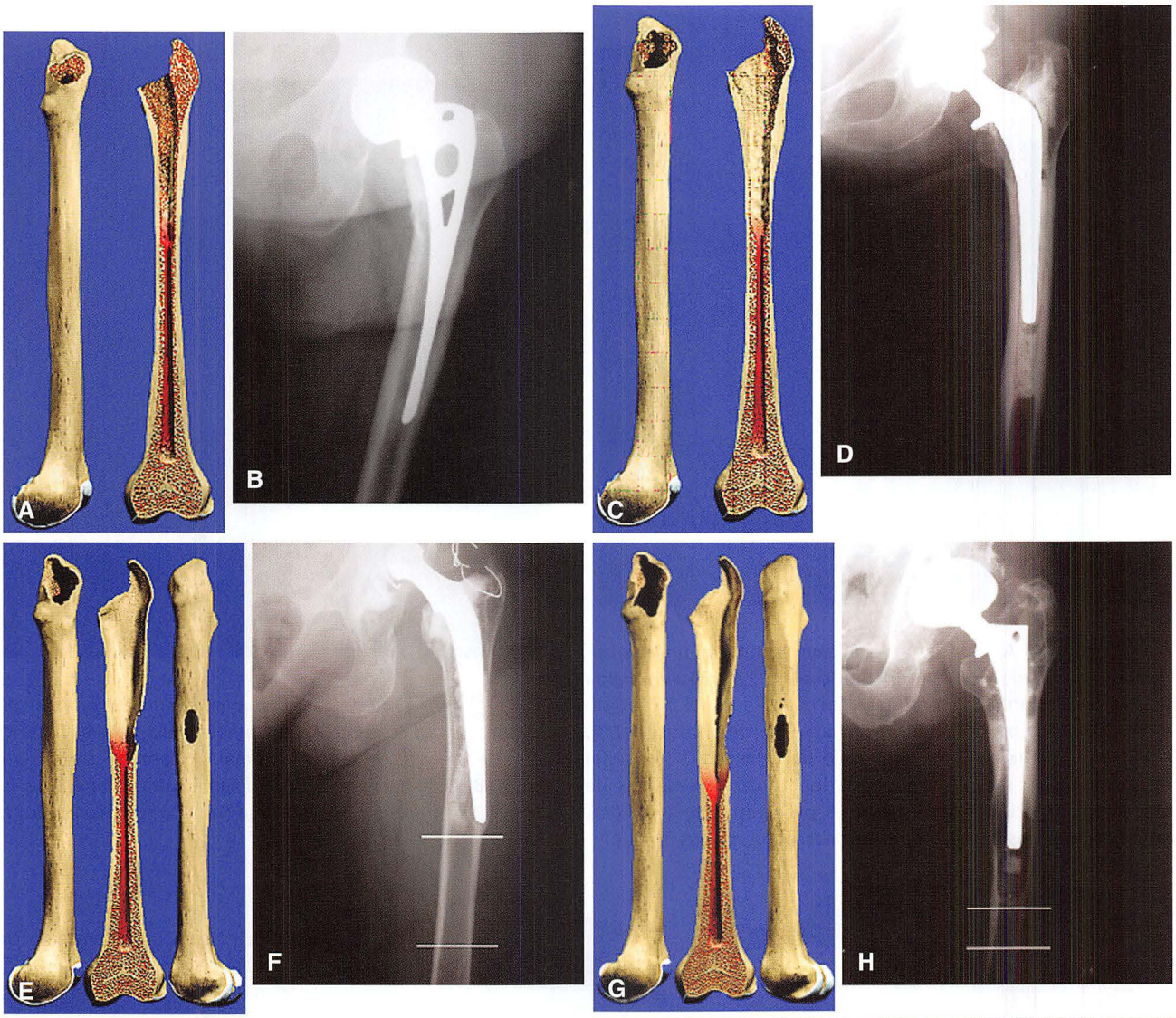

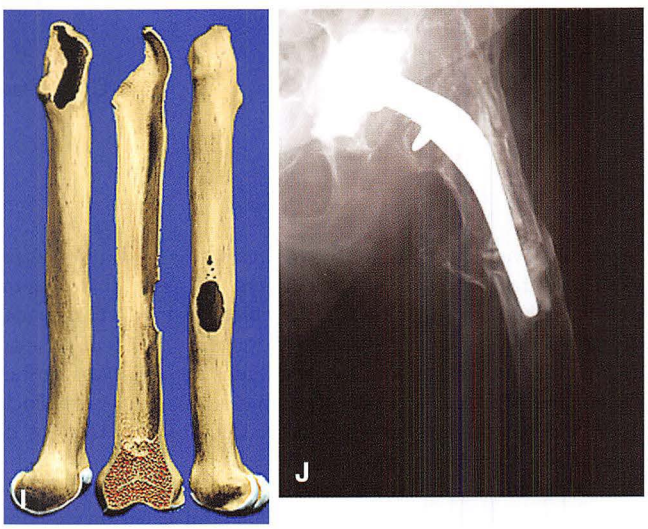

FIGURA 3-166 **A** e **B,** Deficiência femoral do tipo I — perda mínima do osso esponjoso da metáfise e diáfise intacta. **C** e **D,** Deficiência femoral do tipo II — perda extensa do osso esponjoso da metáfise e diáfise intacta. **E** e **F,** Deficiência femoral do tipo IIIA — a metáfise está gravemente lesionada e não proporciona sustentação, com uma área superior a 4 cm intacta na diáfise para fixação distal. As linhas horizontais na radiografia delimitam a porção do istmo femoral disponível para fixação distal. **G** e **H,** Deficiência femoral do tipo IIIB — a metáfise está gravemente lesionada e não proporciona sustentação, com uma área inferior a 4 cm intacta na diáfise para fixação distal. As linhas horizontais na radiografia delimitam a porção do istmo femoral disponível para fixação distal. **I** e **J,** Deficiência femoral do tipo IV — danos extensos na metáfise e na diáfise em conjunto com um canal femoral alargado. O istmo não proporciona sustentação. (De Valle CJD, Paprosky WG: Classification and an algorithmic approach to the reconstruction of femoral deficiency in revision total hip arthroplasty, *J Bone Joint Surg* 85A:1, 2003.)

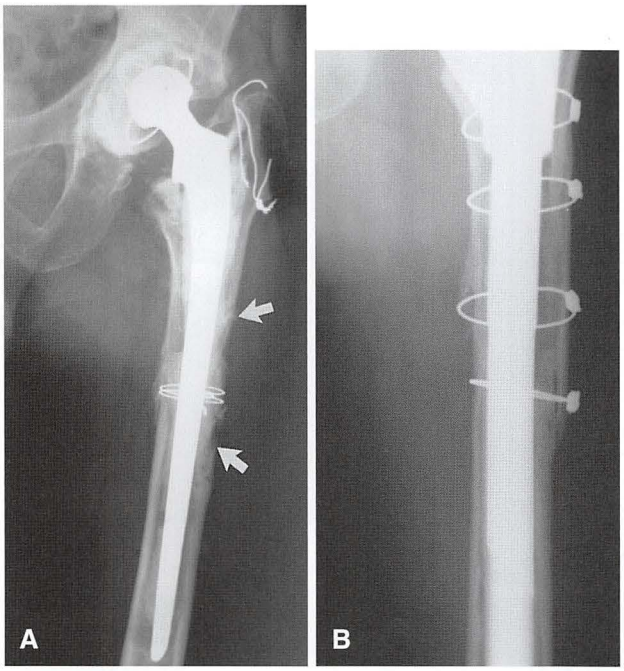

FIGURA 3-167 **A,** O paciente foi encaminhado com uma malsucedida prótese de revisão cimentada e de haste longa. Uma grande janela cortical anterolateral foi criada durante o procedimento cirúrgico prévio e foi preenchida com cimento (*setas*). **B,** A janela foi utilizada para a remoção do cimento. O fêmur foi reconstruído por meio de uma haste longa não cimentada e de um aloenxerto com ripas estruturais para restaurar a cortical lateral. Note a restauração da qualidade do osso após 3 anos.

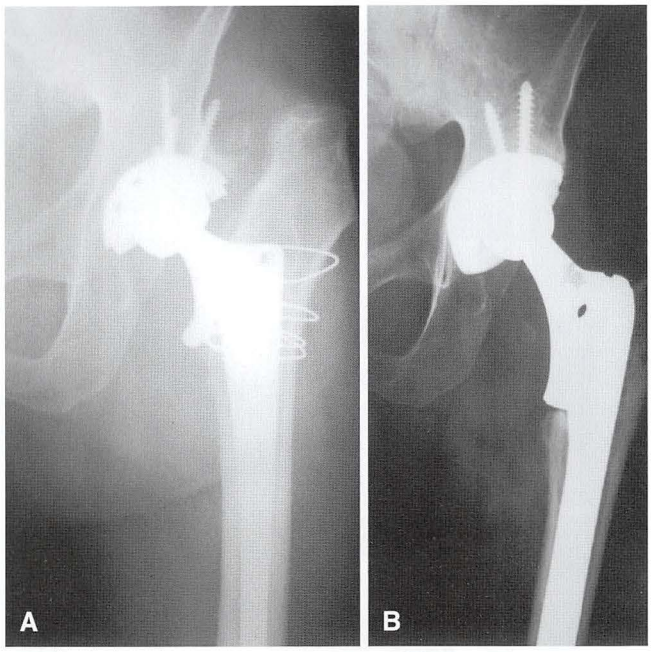

FIGURA 3-169 Restauração do comprimento femoral com prótese de substituição do calcar. **A,** Um afundamento grave da haste causou essa deficiência segmentar proximal. O membro estava 5 cm mais curto. **B,** O comprimento foi facilmente restaurado e uma fixação estável foi obtida por meio de uma haste de substituição do calcar.

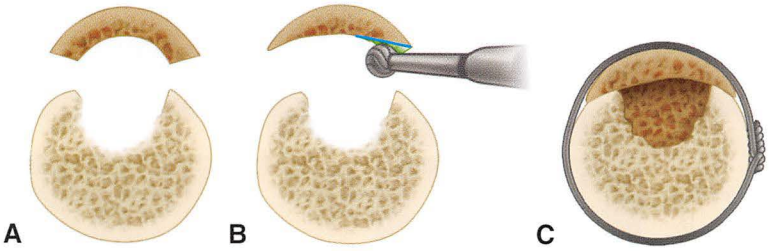

FIGURA 3-168 Colocação de um aloenxerto cortical para tratamento de um defeito da cortical femoral. **A,** A diferença entre o diâmetro interno do aloenxerto e o diâmetro externo do fêmur causou um contato ruim com o osso. **B,** A superfície endosteal do enxerto é moldada com uma broca para criar curvaturas compatíveis. **C,** O enxerto é fixado com diversos fios de cerclagem.

revisadas novamente após 15,1 anos e que outras 6% apresentavam evidências radiográficas de afrouxamento. Katz et al. relataram uma taxa de falha similar em 26% das hastes de revisão cimentadas acompanhadas por mais de 10 anos. A terceira geração de técnicas de cimentação não melhorou os resultados em revisões femorais cimentadas. Hultmark et al. divulgaram uma taxa de sobrevivência de 85% após 10 anos em 109 quadris tratados com técnicas de segunda ou terceira geração.

A perda óssea no fêmur é um fator importante para a falha de revisões femorais cimentadas. A superfície trabecular do osso frequentemente é perdida com uma prótese solta, deixando uma interface lisa com poucos orifícios para a penetração do cimento. O travamento mecânico que seja integral à fixação cimentada torna-se difícil de ser obtido durante a revisão. Em um estudo com cadáveres, Dohmae et al. mediram a resistência à ruptura da interface entre osso e cimento como sendo de apenas 20,6% da resistência após uma revisão e 6,8% após uma segunda revisão.

Enxertos de osso esponjoso picados são úteis para preencher pequenos defeitos adjacentes a hastes de revisão não cimentadas mecanicamente estáveis devido ao encaixe no canal. Após determinar o tamanho da haste capaz de alcançar a estabilidade, são determinadas as áreas que necessitam de enxertos. A haste é inserida parcialmente para ocluir o canal e impedir a entrada distal do material picado do enxerto. O enxerto de osso esponjoso é inserido nos defeitos cavitários durante a inserção da haste de modo que o enxerto ósseo seja impactado. Entretanto, não se pode confiar em enxertos ósseos picados para proporcionar estabilidade axial ou rotacional a componentes femorais não cimentados.

Quando há defeitos cavitários mais extensos ou ectasia proximalmente, ocorre uma incongruência em relação aos tamanhos

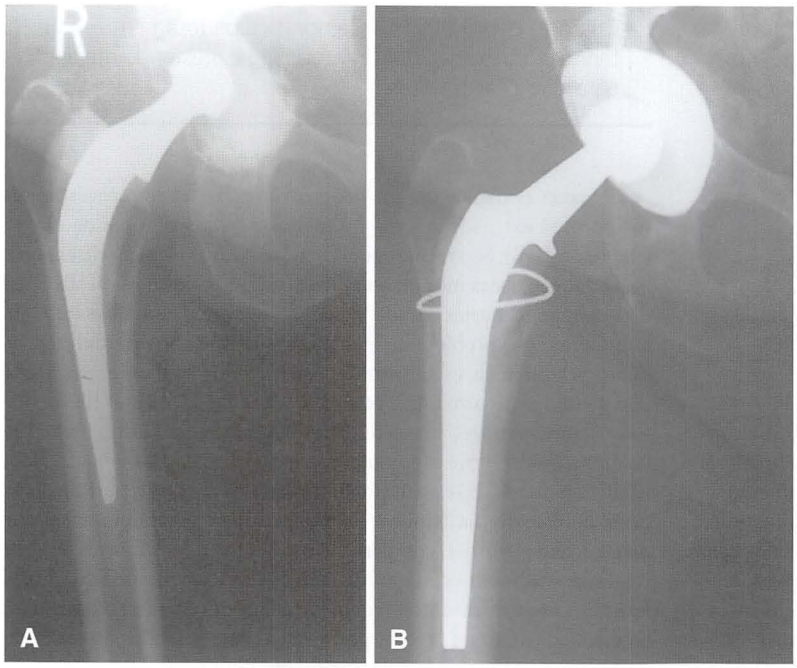

FIGURA 3-170 Revisão femoral cimentada. **A,** Mulher idosa com afrouxamento acetabular 15 anos após o procedimento primário. O componente femoral não estava frouxo, mas foi necessário realizar a revisão devido a uma incompatibilidade com o tamanho da cabeça (haste de Bechtol). **B,** Após a remoção do cimento, ainda havia osso esponjoso adequado para penetração de cimento com outra haste cimentada. As interfaces do cimento são satisfatórias.

entre as partes proximal e distal do fêmur. Essa incongruência pode ser corrigida de várias maneiras:

1. Alargamento do canal até um tamanho maior para permitir a inserção de um implante que preencha a metáfise de modo mais completo.
2. Utilização de um componente femoral de revisão especializado com tamanho intencionalmente maior na parte proximal em comparação com as hastes primárias.
3. Fixação distal confiável de um implante com revestimento poroso extenso com enxerto de osso esponjoso nos defeitos cavitários proximais ou a realização de uma osteotomia de redução no fêmur proximal.
4. Utilização de enxertos de osso esponjoso impactados combinados com um componente femoral cimentado.

O alargamento da parte distal do canal para permitir a inserção de um componente femoral maior que proporcione um encaixe proximal mais adequado sacrifica tecido ósseo de forma desnecessária. Hastes de diâmetros maiores aumentam a probabilidade de reabsorção óssea do fêmur ("*stress shielding*") com perda óssea adicional. Hastes maiores e mais rígidas também foram apontadas com sendo uma causa de dor pós-operatória na coxa. Para minimizar esse problema, muitos sistemas de implantes atuais incluem componentes femorais modulares para a revisão com dois ou mais tamanhos de hastes proximais para cada diâmetro distal. Esses implantes são maiores proximalmente em comparação com os implantes tradicionalmente utilizados em artroplastias primárias.

Cameron defendeu a utilização de uma haste modular para permitir tamanhos independentes para as partes proximais e distais do canal femoral de modo que as deficiências possam ser administradas sem a necessidade de remoção adicional de osso distal (Fig. 3-26). A fresagem precisa do estoque ósseo proximal remanescente permite a utilização de hastes com revestimento poroso limitado e a restauração da carga proximal do fêmur. Utilizando essa conduta, Cameron relatou um taxa de soltura asséptica de 1,4% em 320 artroplastias de revisão realizadas, em média, 7 anos após o procedimento primário. McCarthy e Lee relataram uma taxa de sobrevivência dos implantes de 60% após 14 anos utilizando o mesmo tipo de implante. Sua série apresentou uma fixação confiável em fêmures do tipo II e IIIA na classificação de Paprosky, mas foram recomendados outros tipos de fixação para as deficiências dos tipos IIIB e IV.

CONDUÇÃO DE DEFEITO FEMORAL COM COMPONENTE FEMORAL MODULAR

TÉCNICA 3-27

(CAMERON)

- Realize a ressecção do colo no nível adequado com base no planejamento pré-operatório e/ou uso intraoperatório de um guia de ressecção do colo. Faça a ressecção perpendicular ao eixo longo do fêmur. Em um cenário de revisão, pode não ser necessário realizar ressecções adicionais do fêmur.
- Frese a diáfise do fêmur com fresas retilíneas rígidas até que se obtenha contato cortical. O diâmetro da última fresa deve ser igual ou 0,5 mm maior do que o menor diâmetro do componente femoral proposto.
- Frese a metáfise com a fresa cônica adequada até que se obtenha contato cortical com a metáfise.
- Prepare a região calcar por meio de fresagem com uma fresa triangular para acomodar a porção triangular modular da metáfise.
- Impacte o módulo de teste da metáfise.

- Monte o restante da porção diafiseal da haste ao longo do corpo proximal e do colo. Coloque essa parte no canal femoral com o grau desejado de anteversão. Isso pode ser ajustado independentemente da orientação do módulo de teste.
- Após a redução de teste garantir o comprimento e a estabilidade adequados, coloque os componentes finais conforme descrito anteriormente para os componentes de teste. No caso de osteotomia, considere a colocação de fios profiláticos ao redor do fêmur proximal de modo a prevenir fraturas.

Hastes com revestimentos porosos extensos (Fig. 3-25) alcançam estabilidade por meio de fixação distal quando o osso proximal é deficiente. Alguns dos mais longos estudos de acompanhamento de revisões femorais não cimentadas utilizaram essa técnica. Em estudos realizados, em média, por 7,4 anos, Lawrence et al. descobriram que 5,7% das hastes necessitavam de uma nova revisão. Weeden e Paprosky relataram, após 14,2 anos, uma taxa geral de falhas mecânicas de apenas 4,1% para hastes de revisão com revestimento poroso extenso e fixação distal. Emerson et al. relataram resultados similarmente favoráveis de 40% com hastes de substituição calcar com revestimentos porosos. Em acompanhamentos realizados, em média, por 11,5 anos, 94% permaneciam *in situ*, com uma taxa de falha mecânica de apenas 3% necessitando de revisão. Esses resultados são superiores aos resultados da maioria das revisões de componentes femorais cimentados com acompanhamentos comparáveis.

REVISÃO COM HASTE FEMORAL COM REVESTIMENTO POROSO EXTENSO

TÉCNICA 3-28

(MALLORY E HEAD)

- Realize a ressecção do colo no nível adequado com base no planejamento pré-operatório e/ou uso intraoperatório de um guia de ressecção do colo em uma prótese de teste. Aproximadamente dois terços do componente femoral proximal devem ser sustentados por osso.
- Frese a diáfise do fêmur com fresas flexíveis caso o componente possua curvatura. Continue o alargamento até que se obtenha o contato cortical. Alargadores cilíndricos rígidos devem ser utilizados caso o componente femoral escolhido seja retilíneo. Hastes com curvatura necessitam de fresamentos 1 mm maiores, enquanto hastes retilíneas devem ser alargadas precisamente, com a haste sendo compatível com o diâmetro da última raspa.
- Realize a raspagem do fêmur proximal com raspas de tamanho adequado fixadas a um dispositivo de orientação distal de tamanho igual ao da última raspa. A raspagem pode ser desnecessária ou até mesmo impossível caso o fêmur proximal seja osteopênico.
- Monte um componente de teste de tamanho correto e realize uma redução de teste para garantir que o comprimento, a estabilidade e o *offset* do membro estejam corretos.
- Coloque o componente femoral cuidadosamente mantendo o grau desejado de anteversão e prestando atenção para não criar fraturas.

Fixações não confiáveis ocorrem com hastes com revestimentos porosos extensos quando há menos de 4 cm do osso da diáfise (Paprosky IIIB). São recomendadas nesse caso as técnicas de enxerto impactado e hastes modulares com estrias longitudinais distais. Tradicionalmente, hastes cônicas com estrias sofrem com altas taxas de afundamento e problemas de luxação. Os desenhos modulares, os quais permitem a escolha independente dos tamanhos da parte distal e da parte proximal, permitem uma fixação distal mais confiável com menores taxas de afundamento e melhores taxas de restauração do *offset* e do comprimento do membro (Fig. 3-112). Frequentemente, esses componentes são combinados com diversos tipos de osteotomia femoral para permitir acesso direto ao fêmur distal e reduzir o risco de perfurações ou fraturas femorais. Foram relatadas falhas mecânicas de hastes cônicas modulares e elas levaram diversos autores a recomendarem suportes estruturais para o corpo proximal da prótese por meio de fios passados ao redor da haste, por aloenxertos com ripas ósseas columelares ou por enxertos mais substanciais. Em uma série retrospectiva multicêntrica com 143 pacientes com hastes cônicas modulares com ranhuras, a taxa de sobrevivência dos implantes foi de 97% com afundamento de 2,1 mm em acompanhamentos realizados, em média, por 40 meses após o procedimento. Não foram utilizados aloenxertos femorais e foram necessários dois pinos femorais.

CONDUÇÃO DE PERDA ÓSSEA FEMORAL PROXIMAL COM HASTE DE FIXAÇÃO DISTAL

TÉCNICA 3-29

(KWONG ET AL.)

- Exponha e remova o componente femoral anterior utilizando uma via de acesso posterolateral. Utilize uma osteotomia trocantérica estendida, caso seja necessário.
- Frese a diáfise femoral até obter um formato cônico utilizando as fresas adequadas. Realize a fresagem até a profundidade estabelecida no planejamento pré-operatório.
- Impacte a parte distal da haste para dentro do fêmur distal preparado. Assente a haste apenas até a porção alargada, baseando-se nas referências pré-operatórias. Posicione a haste inicialmente com a curvatura direcionada lateralmente. Rode a haste, movendo a curvatura anteriormente conforme a haste é inserida na diáfise femoral.
- Rosqueie o adaptador da raspa à parte distal da haste e realize raspagem da metáfise.
- Realize a redução de teste com um segmento proximal temporário. Ajuste o comprimento, a anteversão e o desvio da perna conforme necessário para proporcionar estabilidade.

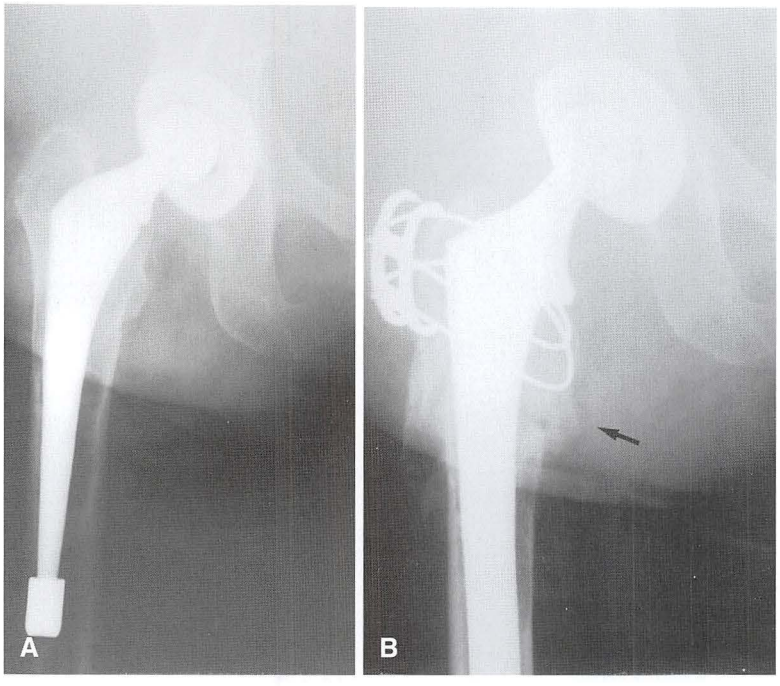

FIGURA 3-171 Osteotomia de redução femoral. **A,** Uma grande osteólise femoral proximal causa ectasia, mas com um diâmetro relativamente pequeno no canal distal. **B,** A incongruência foi tratada por meio da ressecção do fêmur proximal para reduzir seu tamanho. Os fragmentos proximais estão em aposição mais proximamente à haste de revisão. Note a formação de um calo após 3 meses (*seta*).

- Coloque o segmento proximal definitivo do componente femoral e reduza o quadril.
- Caso tenha sido realizada uma osteotomia trocantérica, reduza a osteotomia e repare-a com fios de cerclagem. Preserve o suprimento sanguíneo do fêmur proximal da melhor forma possível.

Ao utilizar a fixação diafisária, pode haver grandes espaços entre o componente femoral e a cortical femoral proximal remanescente. Kim e Franks descreveram a utilização de uma osteotomia de acunhamento longitudinal da cortical femoral posterolateral para reduzir o tamanho do fêmur proximal. Após a remoção da cunha cortical, os segmentos remanescentes da cortical são cuidadosamente comprimidos e fios de cerclagem são colocados ao redor da parte proximal da haste de revisão (Fig. 3-171). A osteotomia de redução restaura certo grau de suporte ósseo da prótese e melhora a aposição óssea à superfície porosa do implante, aumentando as chances de crescimento ósseo em revisões complexas.

Gie et al. descreveram uma técnica para o tratamento de deficiências proximais do fêmur combinando enxertos ósseos impactados com uma haste de revisão cimentada (Fig. 3-172). Em uma série de 540 artroplastias de revisão realizadas com essa técnica, os autores relataram uma taxa de sobreviência do implante de 98% para a soltura asséptica e de 84% para a revisão realizada após 10 anos. A maioria das falhas foi resultante de luxações (4,1%) ou fraturas femorais (5,4%). Um estudo sueco com 1.305 revisões femorais com enxertos impactados relatou uma taxa de sobrevivência dos implantes de 94% para todas as causas de falha após 15 anos.

Hastes polidas e sem anéis e hastes ásperas com anéis foram utilizadas com sucesso em conjunto com enxertos impactados em diversos estudos. São necessários acompanhamentos a longo prazo para avaliar o efeito do acabamento superficial do componente sobre o sucesso dessa técnica.

Enxertos impactados requerem instrumentação especializada e a disponibilidade de grandes quantidades de osso esponjoso para enxerto. Nós utilizamos essa técnica em apenas alguns pacientes, mas ficamos impressionados com o grau de restauração do osso proximal. Hellman et al. relataram duas pseudoartrose de osteotomias trocantéricas estendidas combinadas com enxertos femorais em uma série de 10 pacientes. Eles recomendaram não combinar essas duas técnicas, caso possível.

CONDUÇÃO DE DEFICIÊNCIAS FEMORAIS PROXIMAIS COM ENXERTO ÓSSEO IMPACTADO E HASTE DE REVISÃO CIMENTADA

TÉCNICA 3-30

(GIE [MODIFICADO])

- Exponha e remova o componente femoral anterior. Deve-se evitar a realização de osteotomias trocantéricas estendidas devido ao risco de pseudoartrose.
- Desbride qualquer cimento residual ou membrana fibrosa presente no canal. Tampões de cimento bem fixados podem ser retidos para sustentar o enxerto ósseo e a coluna de cimento.
- Inspecione o fêmur quanto à presença de defeitos segmentares. Em caso positivo, oclua-os com malhas metálicas ou aloenxertos com ripas ósseas columelares.
- Oclua o canal 3 cm abaixo do defeito cavitário mais inferior ou abaixo da localização planejada para a extremidade da haste.
- Após colocar um guia de centralização, preencha o canal com pedaços de osso esponjoso utilizando instrumentos cilíndricos de tamanhos progressivos.
- Quando dois terços do canal estiverem preenchidos, modele o canal utilizando compactadores de tamanhos adequados. Prossiga com o procedimento de impactação óssea até obter estabilidade rotacional com o último compactador.

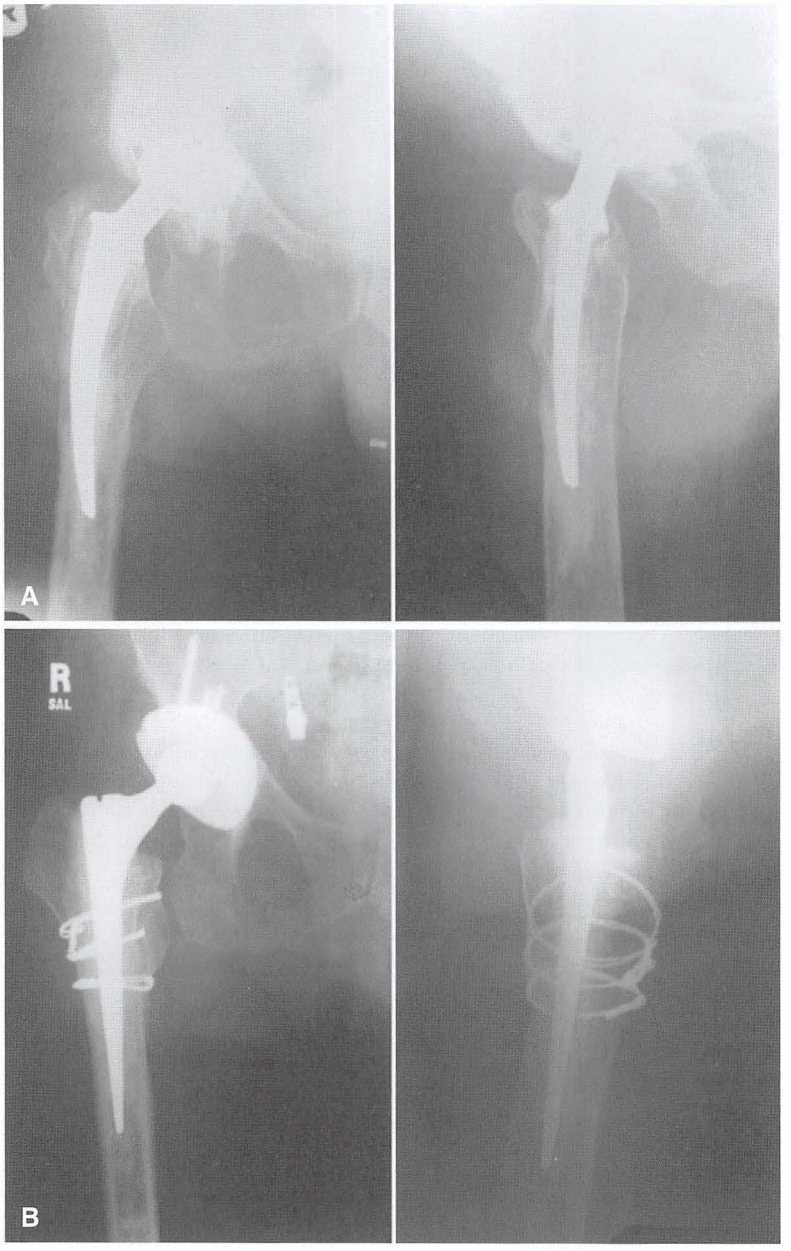

FIGURA 3-172 Enxertos impactados. **A,** Componente femoral cimentado malsucedido com grandes defeitos cavitários e ectasia. **B,** Um ano após a realização de enxertos impactados e revisão com uma haste cimentada cônica, polida e sem anel. Ocorreu um leve afundamento.

- Realize uma redução de teste, e avalie o comprimento e a estabilidade da perna.
- Remova o compressor e injete cimento no canal utilizando uma pistola injetora. Em seguida, insira a prótese femoral definitiva.

DEFEITOS MACIÇOS

Ocasionalmente, a perda óssea no fêmur proximal é tão extensa que o osso remanescente não é capaz de sustentar uma nova prótese. A maioria dos pacientes com esse problema passou por diversas operações no quadril, com possíveis fraturas ou perfurações femorais. A cortical do fêmur proximal é fina e frágil, podendo estar completamente ausente em diversas áreas e necessitando de grandes aloenxertos no fêmur proximal ou de próteses de substituição do fêmur proximal. Grandes aloenxertos segmentares podem ser geralmente adquiridos de bancos de tecido regionais, sendo necessário um planejamento pré-operatório cuidadoso para garantir a obtenção de um enxerto de tamanho adequado. Marcadores de calibração são colocados em radiografias pré-operatórias do aloenxerto para garantir que seu tamanho corresponda ao tamanho do defeito ósseo. O canal do enxerto deve ser marcado para garantir que uma prótese de tamanho adequado possa ser inserida. Grandes discrepâncias entre o diâmetro do enxerto e o diâmetro do fêmur dificultam a reconstrução.

O cimento proporciona a melhor fixação entre a prótese e o aloenxerto, pois não se pode esperar que ocorra crescimento ósseo. A maioria dos autores recomenda a fixação da prótese na porção distal do osso sem a utilização de cimento, caso seja tecnicamente possível. Independentemente do meio de fixação, deve-se obter estabilidade axial e rotacional na junção entre aloenxerto e osso. Isso pode ser obtido com uma osteotomia oblíqua (Fig. 3-173), com o encaixe por pressão do aloenxerto no fêmur, ou com a utilização de uma placa ou de um suporte cortical adicional.

As reconstruções do fêmur proximal com utilização aloenxertos são tecnicamente complexas, estando associadas a maiores taxas de complicação em contraste com outros procedimentos de revisão. A consolidação na junção entre enxerto e osso frequentemente

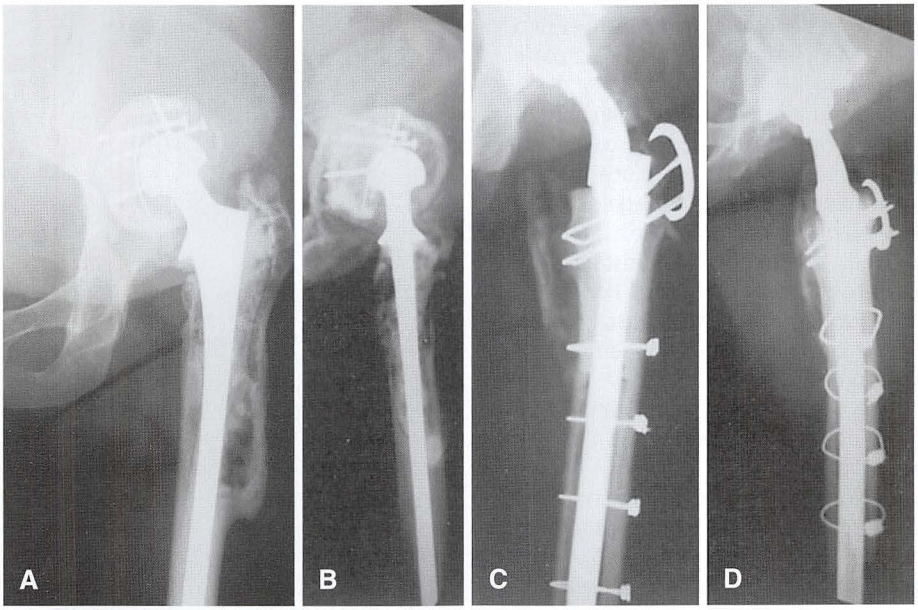

FIGURA 3-173 Aloenxerto femoral proximal. **A** e **B**, Ectasia extensa e osteólise da cortical proximal do fêmur em uma mulher de 42 anos de idade com três revisões malsucedidas. A porção distal da haste permaneceu bem fixada e necessitou da abertura de uma janela no fêmur para a remoção do cimento e da haste. **C** e **D**, Reconstrução utilizando-se aloenxertos proximais no fêmur. Os enxertos cobriram a janela cortical e melhoraram a estabilidade rotacional entre enxerto e osso. A haste foi cimentada apenas ao enxerto, e não distalmente.

necessita de alguns meses, devendo-se evitar que o quadril sustente peso sem proteções até que haja evidências radiográficas de união. Apesar da incorporação na interface, a maior substância do enxerto deve ser tratada como tecido ósseo morto durante todo o processo de implante. As taxas de luxações são altas e diversos autores recomendam a utilização profilática de órteses de abdução ou gesso pelvipodálico. Fraturas são comuns quando os aloenxertos sustentam peso sem suportes adicionais. Os enxertos devem ser sustentados por uma haste intramedular que cruze a junção entre aloenxerto e osso. Divido à extensão do procedimento e ao grau de dissecção de tecidos moles, as infecções são mais comuns do que em outras artroplastias de revisão, geralmente resultando em falhas em decorrência dos grandes segmentos de tecido ósseo morto. A maioria dos cirurgiões recomenda a utilização de cimento impregnado com antibióticos em procedimentos que necessitem de aloenxertos extensos, apesar de não haver estudos a longo prazo que justifiquem essa prática.

Babis et al. publicaram o mais longo estudo de acompanhamento de técnicas compostas de próteses com aloenxertos. Eles acompanharam 72 pacientes por uma média de 12 anos. A taxa de sobrevivência do implante foi de 69% após 10 anos. Em um estudo de acompanhamento a longo prazo similar (11 anos), Blackley relatou uma taxa de sucesso de 78% em 63 quadris.

CONDUÇÃO DE DEFEITOS MACIÇOS COM ALOENXERTO PROXIMAL FEMORAL E PRÓTESE

TÉCNICA 3-31

- Preferencialmente, deve haver duas equipes cirúrgicas disponíveis para o procedimento. Após as medições adequadas serem realizadas, uma das equipes deve preparar o aloenxerto enquanto a segunda realiza a exposição cirúrgica, remove os componentes e o cimento e prepara o fêmur distal.
- Exponha o quadril e a diáfise femoral por meio de uma osteotomia transtrocantérica.
- Osteotomize o trocanter mantendo um fragmento maior para que a posterior refixação ao aloenxerto possa ser firme.
- Coloque um pino na pelve e meça o comprimento do fêmur até um ponto fixo localizado distalmente de modo que o comprimento do membro possa ser restaurado com precisão.
- Desloque o quadril e remova o componente femoral utilizando as técnicas descritas anteriormente.
- Avalie a extensão da deficiência óssea e determine se é necessária a realização de um aloenxerto para a reconstrução. Se for o caso, divida a diáfise femoral na extensão distal da deficiência óssea. Frequentemente, a deficiência é mais acentuada em um lado do osso do que no outro.
- Realize um corte escalonado ou uma osteotomia oblíqua do fêmur preservando o osso de melhor qualidade na porção distal do fêmur.
- Divida o fêmur proximal remanescente longitudinalmente preservando as fixações dos tecidos moles da melhor forma possível.
- Remova os resíduos de cimento e a membrana dos fragmentos proximais.
- Realize culturas do aloenxerto femoral.
- Meça o comprimento do fêmur proximal que deve ser substituído e molde o aloenxerto de forma compatível com a osteotomia femoral.
- Mantenha o alinhamento rotacional correto entre o aloenxerto e o osso por meio do alinhamento da linha áspera.
- Prepare o aloenxerto em uma estação de trabalho separada durante a remoção do cimento do restante da parte distal do fêmur. Estabilize o aloenxerto com uma pinça de osso e utilize fresas e raspas para prepará-lo de modo convencional. Evite fresar o aloenxerto demasiadamente para tentar inserir uma haste maior, pois isso enfraqueceria o enxerto.

- Coloque a prótese femoral de teste no aloenxerto com o grau correto de anteversão e insira esse conjunto na parte distal do fêmur.
- Remova tecido ósseo conforme necessário para criar um encaixe justo na junção entre aloenxerto e osso.
- Fixe temporariamente a junção com uma pinça ortopédica ou com uma placa pesada segurada fixada por uma pinça óssea ortopédica em cada extremidade.
- Meça o comprimento do membro, avalie a estabilidade da articulação e realize os ajustes necessários. Podem ser necessárias diversas reduções de teste para ajustar o comprimento do membro e para modelar de forma precisa a junção entre aloenxerto e osso.
- Selecione uma prótese femoral longa o bastante para ultrapassar a junção e obter estabilidade distal. Cimente primeiro a prótese ao aloenxerto.
- Limpe o enxerto por meio de uma lavagem pulsátil e utilize cimento misturado utilizando uma técnica de redução de porosidade (Técnica 3-6).
- Remova o cimento das partes distais da haste e do aloenxerto. Preste atenção especialmente à remoção do cimento das regiões próximas ao corte escalonado, pois ele pode prejudicar a consolidação entre aloenxerto e osso.
- Após o cimento endurecer, insira o conjunto prótese-aloenxerto no fêmur distal. Frequentemente, o tamanho do componente femoral impede um encaixe firme no fragmento distal. A estabilidade rotacional e axial geralmente pode ser obtida fixando o corte escalonado com vários fios de cerclagem ou por meio da utilização de aloenxertos com ripas ósses columelares e cabos.
- Caso deva ser utilizado cimento para a fixação distal, oclua o canal com um tampão de PMMA ou um restritor plástico.
- Em uma etapa separada, cimente a haste ao fêmur distal removendo cuidadosamente o cimento da interface entre o aloenxerto e o osso.
- Reforce a junção com enxertos adicionais de osso esponjoso.
- Utilize os fragmentos remanescentes do fêmur proximal para formar um envelope vascularizado ao redor da junção entre aloenxerto e osso, e use fios de cerclagem adicionais para fixá-los.
- Resseccione uma parte do trocanter maior do aloenxerto e prepare um leito estável para a fixação do fragmento trocantérico.
- Utilize fios colocados anteriormente ou um dispositivo de fixação trocantérica para fixar o trocanter e manter a musculatura abdutora sob tensão adequada.

A substituição do fêmur proximal foi tradicionalmente limitada a pacientes idosos com baixas demandas motoras, os quais apresentavam fêmures gravemente comprometidos e não adequados para outras técnicas reconstrutivas. Próteses modulares com revestimento poroso proximal para melhor fixação dos tecidos moles e dos ossos foram desenvolvidas de modo a melhorar a restauração do comprimento do membro e as questões de instabilidade que atrapalharam megapróteses anteriores (Fig. 3-29 e Fig. 3-174). Em um estudo retrospectivo bicêntrico, Parvizi et al. revisaram 48 pacientes acompanhados por um período de 3 anos. A taxa de sobrevivência do implante foi de 73% após 5 anos, com complicações em 30%. A complicação mais comum foi a instabilidade (17%). Os resultados relativamente ruins devem ser ponderados considerando-se as circunstâncias dessas operações em pacientes que já passaram por vários procedimentos e geralmente eram clinicamente comprometidos.

FIGURA 3-174 Haste modular para substituição do fêmur proximal. A osteólise maciça causada por uma haste cimentada solta com fêmur proximal não passível de reconstrução necessitou de uma substituição do fêmur proximal. Os fragmentos femorais remanescentes foram enxertados ao redor da prótese para melhorar a fixação do tecido mole e o controle sobre a perna.

CONDUÇÃO DE DEFEITOS MACIÇOS COM MEGAPRÓTESE MODULAR

TÉCNICA 3-32

(KLEIN ET AL.)

- Remova o componente femoral anterior por meio da via de acesso desejada. A exposição e a remoção do componente femoral são facilitadas pela perda óssea extrema.
- Caso necessário, divida o fêmur no plano coronal para agilizar a remoção da haste.
- Remova os resíduos de metal, cimento e outros materiais estranhos das proximidades do fêmur.
- Exponha e inspecione o componente acetabular. Ele pode ser mantido caso esteja bem posicionado e seja estável. Do contrário, revise-o conforme necessário, considerando que pode ser necessário um revestimento com trava.
- Realize uma osteotomia femoral transversa no nível mais proximal que apresente a circunferência óssea intacta.
- Prepare o fêmur distal por meio de fresagem, preservando o osso esponjoso para permitir uma melhor penetração do cimento.

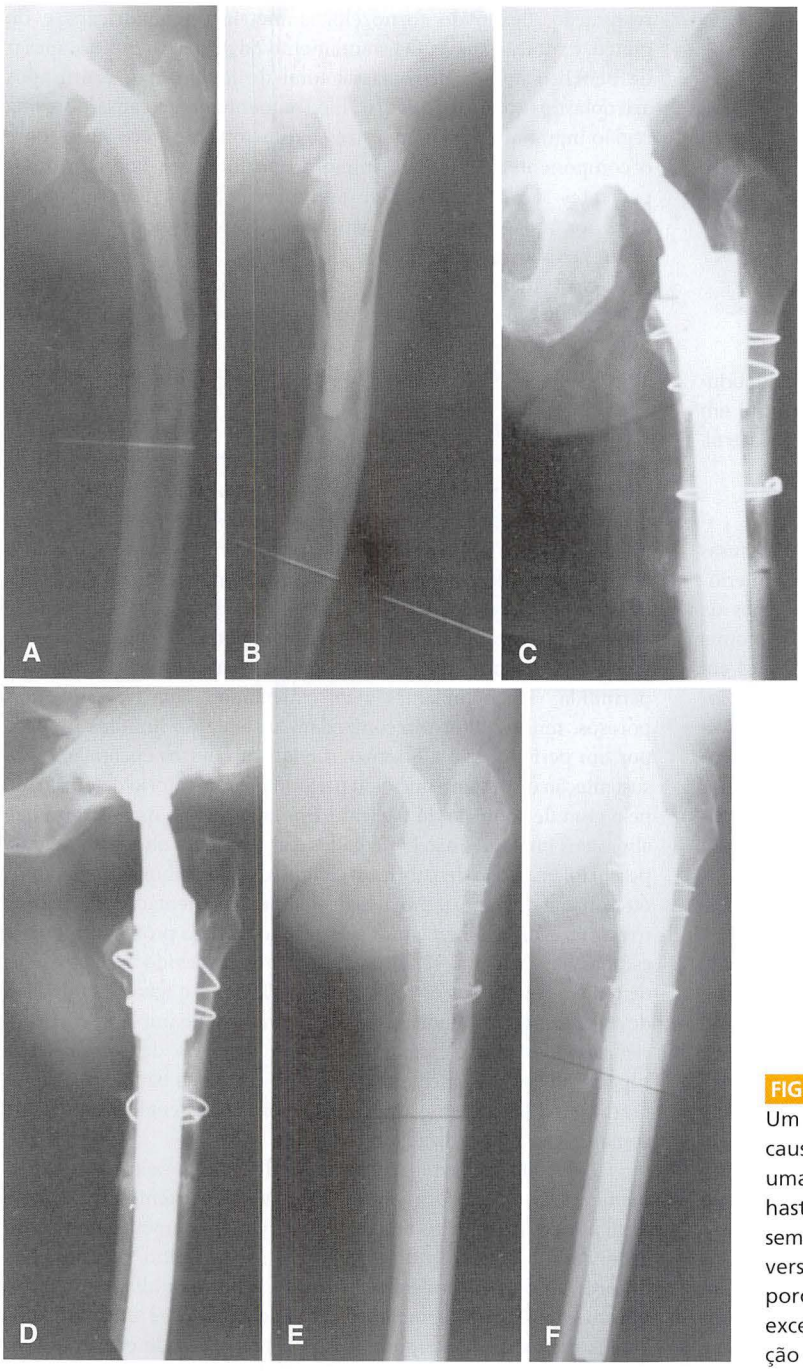

FIGURA 3-175 Osteotomia para deformidade femoral. Um componente femoral cimentado frouxo e a osteólise causaram um posicionamento excessivamente em varo e uma curvatura anterior. As próteses convencionais com hastes longas não são capazes de acomodar a deformidade sem fraturar o fêmur. A realização de uma osteotomia transversa corrigiu a deformidade. Uma haste com revestimento poroso extenso proporciona estabilidade axial e rotacional excelentes na osteotomia. Não foi necessária a imobilização externa.

- Coloque os componentes de teste e avalie o comprimento do membro, a tensão dos tecidos moles e a estabilidade. Marque o fêmur distal com um eletrocautério para garantir o alinhamento rotacional correto na prótese final.
- Insira um restritor de cimento no nível adequado e cimente o componente femoral. Certifique-se de que a projeção proximal da prótese esteja apoiada diretamente contra o segmento femoral distal sem a intervenção de cimento.
- Aproxime os fragmentos femorais proximais do corpo proximal da prótese utilizando fios ou suturas não absorvíveis. Com a perna abduzida, realize a refixação do trocanter maior ao corpo proximal utilizando suturas não absorvíveis passando pelos orifícios da prótese. Caso o trocanter esteja ausente, os abdutores podem ser suturados ao vasto lateral ou ao tensor da fáscia lata.
- Reduza o quadril e avalie a estabilidade. Se o quadril estiver instável apesar da restauração do comprimento do membro, utilize um revestimento com trava com encaixe por pressão ou com cimentação dependendo do tipo de componente acetabular utilizado.

DEFORMIDADE FEMORAL

Ocasionalmente, a revisão femoral é complicada por alinhamentos angulares residuais incorretos no canal femoral de modo que próteses de revisão com borda lateral retilínea não podem ser inseridas sem fraturar o fêmur. Isso é mais comum quandro uma haste cimentada

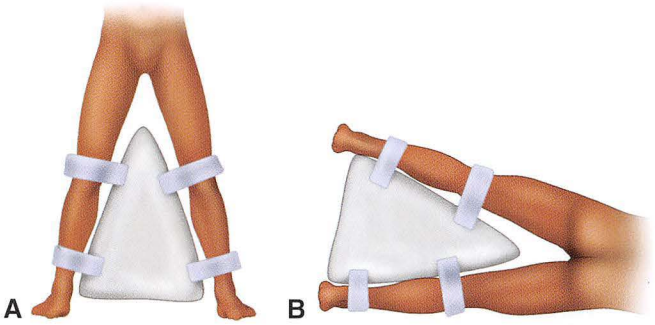

FIGURA 3-176 Almofada triangular para manter o quadril abduzido e com rotação neutra. **A,** Visão anterior com o paciente em posição supina. **B,** Visão posterior com o paciente em posição lateral.

frouxa migra para uma posição em varo (Fig. 3-175). Outras causas são a consolidação viciosa de fraturas e osteotomias femorais anteriores. Nesse caso, deve-se realizar uma osteotomia femoral antes da inserção da prótese de revisão. O local e a orientação da osteotomia devem ser planejados cuidadosamente utilizando-se referências em radiografias pré-operatórias. Pode ser necessário realizar uma osteotomia para corrigir a deformidade em dois planos. A maior dificuldade envolve a obtenção de estabilidade rotacional no local da osteotomia. O reforço com ripas ósseas columelares ou com placas e fios de cerclagem pode ser necessário. Implantes modulares com revestimento poroso extenso ou proximal e com estrias longitudinais foram utilizados com sucesso em conjunto com a osteotomia femoral.

CONDUÇÃO PÓS-OPERATÓRIA DA ARTROPLASTIA TOTAL DE QUADRIL

Não há um programa de reabilitação pós-operatório universalmente aceito para artroplastias totais de quadril. As dores de quadril podem ser curadas com esforços limitados, mas um programa de reabilitação bem construído acelera a recuperação dos movimentos e do funcionamento da articulação, diminui a claudicação e auxilia o paciente a retornar a uma vida independente.

O ideal é a reabilitação começar antes da operação. Um paciente motivado e bem informado que possua metas adequadas participa melhor do processo de reabilitação. Pode-se utilizar uma sessão pré-operatória para ensinar os mecanismos adequados para transferências, a utilização dos dispositivos de suporte, o modo como caminhar, as precauções quanto a luxações, e o cronograma antecipado para recuperação e alta hospitalar.

No início do período pós-operatório, o quadril deve ser posicionado com aproximadamente 15 graus de abdução enquanto o paciente se recupera da anestesia. Utilizamos uma almofada triangular para manter a abdução e evitar flexões extremas (Fig. 3-176). Esse aparelho de abdução auxilia o paciente a rolar para o lado oposto no início do período pós-operatório, mas limita em certo grau os movimentos independentes. As alças utilizadas para fixar esse triângulo ao membro devem ser posicionadas cuidadosamente para evitar pressionamento indevido do nervo fibular.

Caso o desconforto do paciente e a recuperação da anestesia permitam, exercícios na cama e mobilização limitada podem ser iniciados na tarde após a cirurgia. São realizados os exercícios de respiração, flexão do tornozelo, isometria do quadríceps e do glúteo, e rotação suave. O levantamento da perna estendida, apesar de benéfico após a artroplastia total de joelho, não é útil após artroplastias totais de quadril. Ele frequentemente causa dores na região inguinal e aplica um estresse rotacional desnecessário sobre o componente femoral no início do período pós-operatório. Os pacientes são instruídos a se exercitarem por alguns minutos a cada hora que permaneçam acordados. Na maioria dos pacientes, os drenos são removidos após 24 horas.

No 1º dia após a operação, o paciente pode sentar-se na lateral da cama ou em uma cadeira semirreclinável. A colocação de um ou dois travesseiros no assento da cadeira ajuda a evitar flexão excessiva. Um travesseiro adicional entre as coxas limita a abdução e a rotação interna.

Os exercícios de caminhada podem geralmente começar no 1º dia após a operação. A maioria dos pacientes idosos necessita de andadores para proporcionar equilíbrio e estabilidade. Muitos pacientes mais jovens utilizam o andador por alguns dias e passam para as muletas. O grau de sustentação de peso permitido para o membro operado depende do meio de fixação dos componentes, da presença de enxertos ósseos estruturais, de fadigas no fêmur e da realização de osteotomias trocantéricas. Caso os componentes tenham sido cimentados, a sustentação de peso no início do período pós-operatório é permitida. Para implantes não cimentados com revestimentos porosos, muitos autores recomendam sustentação limitada de peso por um período de 6 a 8 semanas enquanto outros encorajam uma sustentação de peso no início do período pós-operatório determinada pelo grau de conforto do paciente. Em uma revisão da literatura que aborda os implantes não cimentados e as restrições na sustentação de peso, Hol et al. não descobriram efeitos adversos sobre afundamentos ou sobre a integralização óssea quando a sustentação de peso é irrestrita. Eles recomendaram sustentação de peso protegida ao subir escadas nas primeiras semanas após a cirurgia devido às altas cargas de torção. Nem todos os implantes e pacientes são iguais, e a decisão deve ser tomada individualmente de acordo com o implante e a experiência do cirurgião. Quando o paciente for capaz de caminhar sob supervisão uma distância suficiente para chegar ao banheiro, deve-se permitir a utilização do vaso sanitário com um assento elevado. Uma comadre pode ser utilizada inicialmente.

Exercícios de extensão do quadril são encorajados, especialmente no caso de deformidades flexionais preexistentes. O paciente deve passar algum tempo na posição supina diariamente, não sendo encorajada a utilização de travesseiros sob o joelho. Os músculos flexores do quadril podem ser alongados flexionando-se o quadril oposto e mantendo o membro operado reto sobre a cama. Após alguns dias, o paciente pode iniciar a realização de exercícios em pronação para alongar os flexores do quadril. O paciente pode deitar-se lateralmente sobre o lado que não foi operado com um travesseiro entre as pernas.

Algumas sessões de instrução com um terapeuta ocupacional são de grande valia. Pacientes que vivem sozinhos podem retornar às suas vidas independentes mais cedo se forem capazes de se vestirem, calçarem os sapatos, pegarem objetos do chão e realizarem outras atividades diárias de modo seguro. Há muitos dispositivos simples para auxiliar tais atividades.

O paciente pode receber alta do hospital quando for capaz de levantar-se e deitar-se sozinho, caminhar sobre superfícies planas e subir alguns degraus de escada. São úteis instruções impressas revisando o programa de exercícios a ser seguido em casa e contendo precauções para evitar luxações. Elas devem ser complementadas com instruções específicas do cirurgião sobre quaisquer posições de instabilidade particulares observadas durante a operação.

As iniciativas para controlar o custo da artroplastia total de quadril levaram ao encurtamento da internação hospitalar, sendo que muitos pacientes estão prontos para receber alta 1 ou 2 dias após a cirurgia. Pacientes com envolvimento de várias articulações, debilidade preexistente ou outros fatores limitantes podem necessitar de um período de internação adicional em um centro de reabilitação antes de retornarem de modo segura às suas vidas independentes. Protocolos construídos cuidadosamente quanto ao regime de exercícios, às precauções de deslocamento, à conduta médica e à anticoagulação facilitam a transferência entre duas instalações.

Durante as primeiras 6 semanas após a operação, os pacientes são instruídos a utilizar um assento elevado no vaso sanitário e a colocar dois travesseiros convencionais entre os joelhos ao se deitarem sobre o lado que não foi operado. Banhos em chuveiro são permitidos quando a cicatrização das incisões é satisfatória. Banhos em banheiras são permitidos apenas se for colocada uma banqueta dentro da banheira. São necessários tapetes de borracha e um corrimão. A atividade sexual pode ser retomada em posição supina.

O paciente deve retornar para uma consulta ambulatorial aproximadamente 2 semanas após a cirurgia, momento em que são feitas radiografias. Se o procedimento realizado foi uma artroplastia primária sem complicações, o paciente pode interromper o uso de muletas e iniciar a utilização de uma bengala quando sua força e equilíbrio permitirem. O momento ideal para essa transição deve ser determinado pelo paciente em conjunto com seu fisioterapeuta. Caso tenham sido necessários enxertos ósseos estruturais ou se o procedimento realizado tenha sido uma revisão, o uso de muletas deve continuar por 3 meses ou mais, dependendo das evidências radiográficas de incorporação dos enxertos. Nós encorajamos a utilização de bengalas até que não haja mais dores ou claudicação. Em pacientes que passaram por procedimentos de revisão, o uso contínuo da bengala é aconselhável. Exercícios de fortalecimento da musculatura abdutora ajudam a eliminar a claudicação. Exercícios de alongamento devem ser mantidos até que o paciente seja capaz de alcançar o pé. O modo correto de calçar meias e sapatos é colocando o tornozelo do membro operado sobre o joelho oposto. Os pacientes com procedimentos realizados no quadril esquerdo geralmente podem voltar a dirigir após um período de 4 a 8 semanas. Essa decisão deve ser específica para cada paciente, dependendo da força, do grau de controle da perna e do tempo de reação.

Análises de caminhada e dados de placas de pressão sugerem que a recuperação da força da musculatura do quadril é um processo prolongado. Foucher et al. relataram fraqueza persistente da musculatura abdutora em dois grupos de pacientes 1 ano após a operação, defendendo a necessidade de um regime prolongado de exercícios supervisionados.

Muitos pacientes com ocupações sedentárias podem voltar ao trabalho após um período de 6 semanas. Após 3 meses, muitos pacientes podem retornar aos trabalhos que requerem levantamento de peso e esforço limitado. Nós não encorajamos que os pacientes retornem aos trabalhos físicos após artroplastias totais de quadril.

Atividades físicas limitadas são permitidas. Atividades como natação, ciclismo e golfe são aceitáveis. Corridas, esportes com raquetes e outras atividades com impactos repetitivos ou posicionamentos extremos do quadril não são aconselháveis, e os pacientes devem ser alertados que tais atividades aumentam o risco de falha da artroplastia. Após a artroplastia, a condição cardiovascular do paciente geralmente melhora. Ries et al. descobriram melhorias significativas quanto à duração do exercício, à carga máxima e ao consumo máximo de oxigênio em pacientes que passaram por artroplastias de quadril em comparação a controles.

Consultas de acompanhamento devem ser realizadas após 3 meses, 6 meses e 1 ano, sendo realizadas periodicamente a partir de então. Deve-se realizar radiografias rotineiras com intervalos de 1 a 2 anos para comparação com radiografias anteriores de modo a descobrir sinais de afrouxamento, migração, desgaste e falha do implante. O acompanhamento regular é essencial, pois solturas, desgastes e osteólises podem ocorrer na ausência de sintomas clínicos, sendo que o procedimento de revisão torna-se mais difícil se o diagnóstico for protelado até o aparecimento de sintomas.

REFERÊNCIAS

REFERÊNCIAS GERAIS

Berend ME, Thong AE, Faris GW, et al: Total joint arthroplasty in the extremely elderly: hip and knee arthroplasty after entering the 89th year of life, *J Arthroplasty* 18:817, 2003.

Gross AE, Goodman S: The current role of structural grafts and cages in revision arthroplasty of the hip, *Clin Orthop Relat Res* 429:193, 2004.

Hashemi-Nejad A, Haddad FS, Tong KM, et al: Does Chiari osteotomy compromise subsequent total hip arthroplasty, *J Arthroplasty* 17:731, 2002.

Khanuja HS, Vakil JJ, Goddard MS, Mont MA: Cementless femoral fixation in total hip arthroplasty, *J Bone Joint Surg* 93A:500, 2011.

Mahomed NN, Barrett JA, Katz JN, et al: Rates and outcomes of primary and revision total hip replacement in the United States Medicare population, *J Bone Joint Surg* 85A:27, 2003.

Mardones R, Pagnano NW, Nemanich JP, et al: The Frank Stinchfield Award: muscle damage after total hip arthroplasty done with the two--incision and mini-posterior techniques, *Clin Orthop Relat Res* 441:63, 2005.

McWilliams TG, Binns MS: The timing of femoral component insertion in cemented hip arthroplasty, *J Arthroplasty* 18:51, 2003.

Mueller LA, Kress A, Nowak T, et al: Periacetabular bone changes after uncemented total hip arthroplasty evaluated by quantitative computed tomography, *Acta Orthop* 77:380, 2006.

Mueller LA, Schmidt R, Ehrmann C, et al: Modes of periacetabular load transfer to cortical and cancellous bone after cemented versus uncemented total hip arthroplasty: a prospective study using computed tomography-assisted osteodensitometry, *J Ortop Res* 27:176, 2009.

Ogonda L, Wilson R, Archbold P, et al: A minimal incision technique in total hip arthroplasty does not improve early postoperative outcomes: a prospective, randomized, controlled trial, *J Bone Joint Surg* 87A:701, 2005.

Pagnano MW, Leone J, Lewallen DG, et al: Two-incision THA had modest outcomes and some substantial complications, *Clin Orthop Relat Res* 441:86, 2005.

Parvizi J, Burmeister H, Ganz R: Previous Bernese periacetabular osteotomy does not compromise the results of total hip arthroplasty, *Clin Orthop Relat Res* 423:118, 2004.

Pitto RP, Hamer H, Fabiani R, et al: Prophylaxis against fat and bone-marrow embolism during total hip arthroplasty reduces the incidence of postoperative deep-vein thrombosis: a controlled, randomized clinical trial, *J Bone Joint Surg* 84A:39, 2002.

Schinsky MF, Nercessian OA, Arons RR, et al: Comparison of complications after transtrochanteric and posterolateral approaches for primary total hip arthroplasty, *J Arthroplasty* 18:430, 2003.

Weeden SH, Paprosky WG, Bowling JW: The early dislocation rate in primary total hip arthroplasty following the posterior approach with posterior soft-tissue repair, *J Arthroplasty* 18:709, 2003.

Yamaguchi MD, Naito M, Asayama I, et al: The effect of posterolateral reconstruction on range of motion and muscle strength in total hip arthroplasty, *J Arthroplasty* 18:347, 2003.

BIOMECÂNICA E MATERIAIS

Al-Saffar N: Early clinical failure of total joint replacement in association with follicular proliferation of B-lymphocytes: a report of two cases, *J Bone Joint Surg* 84A:2270, 2002.

Asayama I, Akiyoshi Y, Naito M, et al: Intraoperative pelvic motion in total hip arthroplasty, *J Arthroplasty* 19:992, 2004.

Baek SH, Kim SY: Cementless total hip arthroplasty with alumina bearings in patients younger than fifty with femoral head osteonecrosis, *J Bone Joint Surg Am* 90:1314, 2008.

Barrack RL, Lavernia C, Ries M, et al: Virtual reality computer animation of the effect of component position and design on stability after total hip arthroplasty, *Orthop Clin North Am* 32:569, 2001.

Barrack RL, Thornberry RL, Ries MD, et al: The effect of component design on range of motion to impingement in total hip arthroplasty, *Instr Course Lect* 50:275, 2001.

Beaulé PE, Mussett SA, Medley JB: Metal-on-metal bearings in total hip arthroplasty, *Instr Course Lect* 59:17, 2010.

Bragdon CR, Kwon YM, Geller JA, et al: Minimum 6-year followup of highly cross-linked polyethylene in THA, *Clin Orthop Relat Res* 465:122, 2007.

Bragdon CR, Jasty M, Muratoglu OK, et al: Third-body wear of highly cross--linked polyethylene in a hip simulator, *J Arthroplasty* 18:553, 2003.

Brodner W, Grohs JG, Bancher-Todesca D, et al: Does the placenta inhibit the passage of chromium and cobalt after metal-on-metal total hip arthroplasty, *J Arthroplasty* 19:102, 2004.

Brodner W, Pitzan P, Meisinger V, et al: Serum cobalt levels after metal-on-metal total hip arthroplasty, *J Bone Joint Surg* 85A:2168, 2003.

Burroughs BR, Hallstrom B, Golladay GJ, et al: Range of motion and stability in total hip arthroplasty with 28-, 32-, 38-, and 44-mm femoral head sizes: an in vitro study, *J Arthroplasty* 20:11, 2005.

Capello WN, D'Antonio JA, Feinberg JR, et al: Alternative bearing surfaces: alumina ceramic bearings for total hip arthroplasty, *Instr Course Lect* 54:171, 2005.

Chambers B St, Clair SF, Froimson MI: Hydroxyapatite-coated tapred cementless femoral components in total hip arthroplasty, *J Arthroplasty* 22(Suppl 1):71, 2007.

Charles MN, Bourne RB, Davey JR, et al: Soft-tissue balancing of the hip: the role of femoral offset rotation, *Instr Course Lect* 54:131, 2005.

Cogan A, Nizard R, Sedel L: Occurrence of noise in alumina-on-alumina total hip arthroplasty. A survey on 284 consecutive hips, *Orthop Traumatol Surg Res* 97:206, 2011.

Cuckler JM, Moore KD, Lombardi AV, et al: Large versus small femoral heads in metal-on-metal total hip arthroplasty, *J Arthroplasty* 19:41, 2004.

D'Antonio J, Capello W, Manley M, et al: Alumina ceramic bearings for total hip arthroplasty: five-year results of a prospective randomized study, *Clin Orthop Relat Res* 436:164, 2005.

Delaunay CP: Metal-on-metal bearings in cementless primary total hip arthroplasty, *J Arthroplasty* 19:35, 2004.

Digas G, Kärrholm J, Thanner J, et al: The Otto Aufranc Award. Highly cross-linked polyethylene in total hip arthroplasty: randomized evaluation of penetration rate in cemented and uncemented sockets using radiostereometric analysis, *Clin Orthop Relat Res* 429:6, 2004.

Dorr LD, Wan Z, Shahrdar C, et al: Clinical performance of a durasul highly cross-linked polyethylene acetabular liner for total hip arthroplasty at five years, *J Bone Joint Surg Am* 87:1816, 2005.

Dumbleton J, Manley MT: Current concepts review: hydroxyapatite-coated prostheses in total hip and knee arthroplasty, *J Bone Joint Surg* 86A:2527, 2006.

Engh CA, MacDonald SJ, Sritulanondha S, et al: Metal ion levels after metal--on-metal total hip arthroplasty. A randomized trial, *Clin Orthop Relat Res* 467:101, 2009.

Engh CA, Stepneiwski AS, Ginn SD, et al: A randomized prospective evaluation of outcomes after total hip arthroplasty using cross-linked Marathon and non-cross-linked Enduron polyethylene liners, *J Arthroplasty* 21(Suppl 6):17, 2006.

Engh CA, Young AM, Engh CA, et al: Clinical consequences of stress shielding after porous-coated total hip arthroplasty, *Clin Orthop Relat Res* 417:157, 2003.

Farris PM., Ritter MA, Keating M, et al: The cemented all-polyethylene acetabular cup: factors affecting survival with emphasis on the integrated polyethylene spacer. An analysis of the effect of cement spacers, cement mantle thickness, and acetabular angle on the survival of total hip arthroplasty, *J Arthroplasty* 21:191, 2006.

Froimson MI, Garino J, Machenaud A, Vidalain JP: Minimum 10-year results of a tapered, titanium, hydroxyapatite-coated hip stem. An independent review, *J Arthroplasty* 22:1, 2007.

Good V, Ries M, Barrack RI, et al: Reduced wear with oxidized zirconium femoral heads, *J Bone Joint Surg* 85A(Suppl 4):105, 2003.

Goyal N, Hozack WJ: Neck-modular femoral stems for total hip arthroplasty, *Surg Technol Int* 20:309, 2010.

Greene JW, Malkani AL, Kolisek FR, et al: Ceramic-on-ceramic total hip arthroplasty, *J Arthroplasty* 24(Suppl 1):15, 2009.

Grübl A, Chiari C, Giurea A, et al: Cementless total hip arthroplasty with the rectangular titanium Zweymüller stem. A concise follow-up, at a minimum of fifteen years, of a previous report, *J Bone Joint Surg Am* 88:2210, 2006.

Hallab NJ, Anderson S, Caicedo M, et al: Immune responses correlate with serum-metal in metal-on-metal hip arthroplasty, *J Arthroplasty* 19:88, 2004.

Hallows RK, Pelt CE, Erickson JA, Peters CL: Serum metal ion concentration: comparison between small and large head metal-on-metal total hip arthroplasty, *J Arthroplasty* 26:1176, 2011.

Hamadouche M, Boutin P, Daussange J, et al: Alumina-on-alumina total hip arthroplasty: a minimum 18.5-year follow-up study, *J Bone Joint Surg* 84A:69, 2002.

Hunter G, Dickinson J, Herb B, Graham R: Creation of oxidized zirconium orthopaedic implants, *J ATSM Int* 2(7), 2005.

Ito H, Matsuno T, Minami A: Pre-coated femoral components in hybrid total hip arthroplasty: results at 11 years, *J Bone Joint Surg* 87B:306, 2005.

Jacobs CA, Christensen CP, Greenwald S, McKellop H: Current concepts review. Clinical performance of highly cross-linked polyethylenes in total hip arthroplasty, *J Bone Joint Surg Am* 89:2779, 2007.

Khanuja HS, Vakil JJ, Goddard MS, Mont MA: Current concepts review. Cementless femoral fixation in total hip arthroplasty, *J Bone Joint Surg Am* 93:500, 2011.

Ki SC, Kim BH, Ryu JH, et al: Squeaking sound in total hip arthroplasty using ceramic-on-ceramic bearing surfaces, *J Orthop Sci* 16:21, 2011.

Lachiewicz PF, Kelley SS: The use of constrained components in total hip arthroplasty, *J Am Acad Orthop Surg* 10:233, 2002.

Ladon D, Doherty A, Newson R, et al: Changes in metal levels and chromosome aberrations in the peripheral blood of patients after metal-on-metal hip arthroplasty, *J Arthroplasty* 19:78, 2004.

Laurent MP, Johnson TS, Crowninshield RD, et al: Characterization of a highly cross-linked ultrahigh molecular-weight polyethylene in clinical use in total hip arthroplasty, *J Arthroplasty* 23:751, 2008.

Lavernia C, D'Apuzzo M, Hernandez V, et al: Thigh pain in primary total hip arthroplasty: the effects of elastic moduli, *J Arthroplasty* 19:10, 2004.

Lee JM, Lee CW: Comparison of hydroxyapatite-coated and non--hydroxyapatite-coated noncemented total hip arthroplasty in same patients, *J Arthroplasty* 22:1019, 2007.

Li MG, Zhou DJ, Wood SM, et al: Low wear with high cross-linked polyethylene especially in combination with Oxinium heads: an RSA evaluation, *Trans Orthop Res Soc* 31:643, 2006.

Lombardi AV, Berend KR, Mallory TH: Hydroxyapatite-coated titanium porous plasma spray tapered stem, *Clin Orthop Relat Res* 453:81, 2006.

MacDonald SJ: Metal-on-metal total hip arthroplasty: the concerns, *Clin Orthop Relat Res* 429:86, 2004.

Malviya A, Ramaskandhan J, Holland JP, Lingard EA: Current concepts review. Metal-on-metal total hip arthroplasty, *J Bone Joint Surg Am* 92:1675, 2010.

Martell JM, Verner JJ, Incavo SJ: Clinical performance of a highly cross--linked polyethylene at two years in total hip arthroplasty: a randomized prospective trial, *J Arthroplasty* 18:55, 2003.

McCalden RW, MacDonald SJ, Rorabeck CH, et al: Wear rate of highly cross-linked polyethylene in total hip arthroplasty: a randomized controlled trial, *J Bone Joint Surg* 91A:773, 2009.

Medicines and Healthcare Products Regulatory Agency: Medical Device Alert: All metal-on-metal (MoM) hip replacements. Available online at

http://www.mhra.gov.uk/home/groups/dts-bs/documents/medical devicealert/con079162.pdf. Accessed March 5, 2012.

Meneghini RM, Feinberg JR, Capello WN: Primary hybrid total hip arthroplasty with a roughened femoral stem: integrity of the stem-cement interface, *J Arthroplasty* 18:299, 2003.

Mihalko WM, Whitesides LA: Hip mechanics after posterior structure repair in total hip arthroplasty, *Clin Orthop Relat Res* 420:194, 2004.

Mueller LA, Kress A, Nowak T, et al: Periacetabular bone changes after uncemented total hip arthroplasty evaluated by quantitative computed tomography, *Acta Orthop* 77:380, 2006.

Muratoglu OK, Bragdon CD, O'Connor DO, et al: A novel method of cross--linking ultra-high-molecular-weight polyethylene to improve wear, reduce oxidation, and retain mechanical properties, Recipient of the 1999 HAP Paul Award, *J Arthroplasty* 16:149, 2001.

Muratoglu OK, Bragdon CR, O'Connor D, et al: Larger diameter femoral heads used in conjunction with a highly cross-linked ultra-high molecular weight polyethylene: a new concept, *J Arthroplasty* 16:24, 2001.

Nasser S, Mott M, Wooley P: *A prospective comparison of ceramic and oxinium TKA components in metal hypersensitivity patients*. Proceedings of the Annual Meeting of the American Academy of Orthopaedic Surgeons, San Diego, California, 2006, p 194.

Nehme A, Lewallen DG, Hanssen AD: Modular porous metal augments for treatment of severe acetabular bone loss during revision hip arthroplasty, *Clin Orthop Relat Res* 429:201, 2004.

Parvizi J, Sharkey PF, Hozack WJ, et al: Prospective matched-pair analysis of hydroxyapatite-coated and uncoated femoral stems in total hip arthroplasty: a concise follow-up of a previous report, *J Bone Joint Surg* 86A:783, 2004.

Prudhommeaux F, Hamadouche M, Nevelos J, et al: Wear of alumina-on-alumina total hip arthroplasties at a mean 11-year followup, *Clin Orthop Relat Res* 379:113, 2000.

Restrepo C, Post ZD, Kai B, Hozack WJ: The effect of stem design on the prevalence of squeaking following ceramic-on-ceramic bearing total hip arthroplasty, *J Bone Joint Surg Am* 92:550, 2010.

Rieker CB, Schon R, Köttig P: Development and validation of a second-generation metal-on-metal bearing: laboratory studies and analysis of retrievals, *J Arthroplasty* 19:5, 2004.

Sioen W, Simon JP, Labey L, et al: Posterior transosseous capsulotendinous repair in total hip arthroplasty: a cadaver study, *J Bone Joint Surg* 84A:1793, 2002.

Sprague J, Salehi A, Tsai S, et al: Mechanical behavior of zirconia, alumina, and oxidized zirconium modular heads. In Brown S, Clarke EC, Gustafson A, editors: ISTA 2003, vol 2, Birmingham, AL, 2004, International Society for Technology in Arthroplasty.

Su EP, Pellicci PM: The role of constrained liners in total hip arthroplasty, *Clin Orthop Relat Res* 420:122, 2004.

Swanson TV: The tapered press fit total hip arthroplasty: a European alternative, *J Arthroplasty* 20:63, 2005.

Swanson TV, Peterson DJ, Seethala R, et al: Influence of prosthetic design on squeaking after ceramic-on-ceramic total hip arthroplasty, *J Arthroplasty* 25(Suppl 1):36, 2010.

Sylvain GM, Kassab S, Coutts R, et al: Early failure of a roughened surface, precoated femoral component in total hip arthroplasty, *J Arthroplasty* 16:142, 2001.

Tower SS, Currier JH, Currier BH, et al: Rim cracking of the cross-linked longevity polyethylene acetabular liner after total hip arthroplasty, *J Bone Joint Surg Am* 89:2212, 2007.

Urban RM, Tomlinson MJ, Hall DJ, et al: Accumulation in liver and spleen of metal particles generated at nonbearing surfaces in hip arthroplasty, *J Arthroplasty* 19:94, 2004.

U.S. Food and Drug Administration: Information for orthopaedic surgeons about metal-on-metal hip implant surgery. Available online at http://www.fda.gov/MedicalDevices/ProductsandMedicalProcedures/ImplantsandProsthetics/MetalonMetalHipImplants/ucm241667.htm. Accessed March 5, 2012.

Vaughn BK, Fuller E, Peterson R, et al: Influence of surface finish in total hp arthroplasty, *J Arthroplasty* 18:110, 2003.

Walter WL, Insley GM, Walter WK, et al: Edge loading in third generation alumina ceramic-on-ceramic bearings, stripe wear, *J Arthroplasty* 19:402, 2004.

Willert HG, Buchhorn GH,, Fayyazi A, et al: Metal-on-metal bearing and hypersensitivity in patients with artificial hip joint: a clinical and histomorphological study, *J Bone Joint Surg* 87A:28, 2005.

Willert HG, Buchhorn G, Fayyazi A, Lohmann C: Histopathological changes around metal/metal joints indicate delayed type hypersensitivity: preliminary results of 14 cases, *Osteologie* 9:2, 2000.

Willmann G: Ceramic femoral head retrieval data, *Clin Orthop Relat Res* 379:22, 2000.

Ziaee H, Daniel J, Datta AK, et al: Transplacental transfer of cobalt and chromium in patients with metal-on-metal hip arthroplasty: a controlled study, *J Bone Joint Surg Br* 89:301, 2007

Zweymüller KA, Schwarzinger UM, Steindl MS: Radiolucent lines and osteolysis along tapered straight cementless titanium hip stems: a comparison of 6-year and 10-year follow-up results in 95 patients, *Acta Orthop* 77:871, 2006.

TÉCNICA CIRÚRGICA E AVALIAÇÃO PRÉ-OPERATÓRIA

Amstutz HC, Beaule PE, Dorey FJ, et al: Metal-on-metal hybrid surface arthroplasty: two to six-year follow-up study, *J Bone Joint Surg* 86A:28, 2004.

Archibeck MJ, Rosenberg AG, Berger RA, et al: Trochanteric osteotomy and fixation during total hip arthroplasty, *J Am Acad Orthop Surg* 11:163, 2003.

Baad-Hansen T, Kold S, Fledelius W, et al: Comparison of performance of conventional and minimally invasive surgery acetabular reamers, *Clin Orthop Relat Res* 448:173, 2006.

Bal BS, Maltom D, Aleto T, Barrett M: Early complications of primary total hip replacement performed with a two-incision minimally invasive technique, *J Bone Joint Surg* 87A:2432, 2005.

Bebbington A, Kulkarni R, Roberts P: Case report: *Ginkgo biloba*: persistent bleeding after total hip arthroplasty caused by herbal self-medication, *J Arthroplasty* 20:125, 2005.

Beckmann J, Stengel D, Tingart M, et al: Navigated cup implantation in hip arthroplasty, *Acta Orthop* 80:538, 2009.

Bennett D, Ogonda L, Elliott D, et al: Comparison of immediate postoperative walking ability in patients receiving minimally invasive and standard--incision hip arthroplasty: a prospective blinded study, *J Arthroplasty* 22:490, 2007.

Berend ME, Ritter MA: A method for improving acetabular preparation during cemented all-polyethylene acetabular component insertion during total hip arthroplasty, *J Arthroplasty* 17:782, 2002.

Berger RA: The technique of minimally invasive total hip arthroplasty using the two-incision approach, *Instr Course Lect* 53:149, 2004.

Berger RA: Total hip arthroplasty using the minimally invasive two-incision approach, *Clin Orthop Relat Res* 417:232, 2003.

Berger RA, Jacobs JJ, Meneghini M, et al: Rapid rehabilitation and recovery with minimally invasive total hip arthroplasty, *Clin Orthop Relat Res* 429:239, 2004.

Blackley HRL, Howell GED, Rorabeck CH: Planning and management of the difficult primary hip replacement: preoperative planning and technical considerations, *Instr Course Lect* 49:3, 2000.

Bono JV: Digital templating in total hip arthroplasty, *J Bone Joint Surg* 86A:118, 2004.

Breusch SJ, Normal TL, Schneider U, et al: Lavage technique in total hip arthroplasty: jet lavage produces better cement penetration than syringe lavage in the proximal femur, *J Arthroplasty* 159:21, 2000.

Chimento GF, Pavone V, Sharrock N, et al: Minimally invasive total hip arthroplasty: a prospective randomized study, *J Arthroplasty* 20:139, 2005.

Dastane M, Door LD, Tarwala R, Wan Z: Hip offset in total hip arthroplasty: quantitative measurement with navigation, *Clin Orthop Relat Res* 469:429, 2011.

Davidson D, Wilson DC, Jando VT, et al: Accuracy of cut-off acetabular reamers for minimally invasive THA, *Clin Orthop Relat Res* 453:168, 2006.

De Beer J, Petruccelli D, Zalzal P, et al: Single-incision, minimally invasive total hip arthroplasty: length doesn't matter, *J Arthroplasty* 19:945, 2004.

Della Valle AG, Padgett D, Salvati E: Preoperative planning for primary total hip arthroplasty, *J Am Acad Orthop Surg* 13:455, 2005.

Demos HA, Rorabeck CH, Bourne RB, et al: Instability in primary total hip arthroplasty with the direct lateral approach, *Clin Orthop Relat Res* 393:168, 2001.

DeWal H, Chen F, Su E, et al: Use of structural bone graft with cementless acetabular cups in total hip arthroplasty, *J Arthroplasty* 18:23, 2003.

DiGioia AM, Jaramaz BA, Levison TJ: Less invasive total hip arthroplasty using navigational tools, *Instr Course Lect* 53:157, 2004.

DiGioia M, Plakseychuk AY, Levison TJ, et al: Mini-incision technique for total hip arthroplasty with navigation, *J Arthroplasty* 18:123, 2003.

Dorr LD, Jones JE, Padgett DE, et al: Robotic guidance in total hip arthroplasty: the shape of things to come, *Orthopedics* 34:e652, 2011.

Dorr LD, Maheshwari AV, Long WT, et al: Early pain relief and function after posterior minimally invasive and conventional total hip arthroplasty: a prospective, randomized, blinded study, *J Bone Joint Surg* 89A:1153, 2007.

Dorr LD, Malik A, Dastane M, Wan Z: Combined anteversion technique for total hip arthroplasty, *Clin Orthop Relat Res* 467:119, 2009.

Dorr LD, Malik A, Wan Z, et al: Precision and bias of imageless computer navigation and surgeon estimates for acetabular component position, *Clin Orthop Relat Res* 465:92, 2007.

Dorr LD, Wan Z, Maik A, et al: A comparison of surgeon estimation and computed tomographic measurement of femoral component anteversion in cementless total hip arthroplasty, *J Bone Joint Surg Am* 91:2598, 2009.

Duwelius PJ, Dorr LD: Minimally invasive total hip arthroplasty: an overview of the results, *Instr Course Lect* 57:215, 2008.

Ezoe M, Naito M, Asayama I, et al: Pelvic motion during total hip arthroplasty with translateral and posterolateral approaches, *J Orthop Sci* 10:167, 2005.

Goldstein WM, Branson JJ, Berland KA, et al: Minimal-incision total hip arthroplasty, *J Bone Joint Surg* 85A:33, 2003.

Goodman S, Pressman A, Saastamoinen H, et al: Technical note: modified sliding trochanteric osteotomy in revision total hip arthroplasty, *J Arthroplasty* 19:1039, 2004.

Grosvenor D, Goyal V, Goodman S: Efficacy of postoperative blood salvage following total hip arthroplasty in patients with and without deposited autologous units, *J Bone Joint Surg* 82A:951, 2000.

Healy WL, Iorio R: Total hip arthroplasty: optimal treatment for displaced femoral neck fractures in elderly patients, *Clin Orthop Relat Res* 429:43, 2004.

Higuera CA, Elsharkawy K, Klika AK, et al: Predictors of early adverse outcomes after knee and hip arthroplasty in geriatric patients, *Clin Orthop Relat Res* 469:1391, 2011.

Hofmann AA, Bolognesi M, Lahav A,m Kurtin S: Minimizing leg-length inequality in total hip arthroplasty: use of preoperative templating and an intraoperative x-ray, *Am J Orthop (Belle Mead NJ)* 37:18, 2008.

Holt GE, Dennis DA: Use of custom triflanged acetabular components in revision total hip arthroplasty, *Clin Orthop Relat Res* 429:209, 2004.

Holtzman J, Saleh K, Kane R: Effect of baseline functional status and pain in outcomes of total hip arthroplasty, *J Bone Joint Surg* 84A:1942, 2002.

Illgen R, Rubash HE: The optimal fixation of the cementless acetabular component in primary total hip arthroplasty, *J Am Acad Orthop Surg* 10:43, 2002.

Iorio R, Siegal J, Specht LM, et al: A comparison of acetate vs digital templating for preoperative planning of total hip arthroplasty: is digital templating accurate and safe? *J Arthroplasty* 24:175, 2009.

Jafri AA, Green SM, Partington PF, et al: Pre-heating of components in cemented total hip arthroplasty, *J Bone Joint Surg* 86B:1214, 2004.

Kennon RE, Keggi JM, Wetmore RS, et al: Total hip arthroplasty through a minimally invasive anterior surgical approach, *J Bone Joint Surg* 85A:39, 2003.

Kwon MS, Kuskowski M, Mulhall KJ, et al: Does surgical approach affect total hip arthroplasty dislocation rates? *Clin Orthop Relat Res* 447:34, 2006.

Lakstein D, Backstein DJ, Safir O, et al: Modified trochanteric slide for complex hip arthroplasty: clinical outcomes and complication rates, *J Arthroplasty* 25:363, 2010.

Lakstein D, Kosashvili Y, Backstein D, et al: Modified extended trochanteric osteotomy with preservation of posterior structures, *Hip Int* 20:102, 2010.

Macaulay W, Salvati EA, Sculco TP, et al: Single-stage bilateral total hip arthroplasty, *J Am Acad Orthop Surg* 10:217, 2007.

Mancuso CA, Sculco TP, Salvati EA: Patients with poor preoperative functional status have high expectations of total hip arthroplasty, *J Arthroplasty* 18:872, 2003.

Manzotti A, Cerveri P, De Momi E, et al: Does computer-assisted surgery benefit leg length restoration in total hip replacement? Navigation versus conventional freehand, *Int Orthop* 35:19, 2011.

Matta JM, Chahrdar C, Ferguson TA: Single-incision anterior approach for total hip arthroplasty on an orthopaedic table, *Clin Orthop Relat Res* 441:115, 2005.

Minoda Y, Ohzono K, Aihara M, et al: Are acetabular component alignment guides for total hip arthroplasty accurate? *J Arthroplasty* 25:986, 2010.

Moskal JT, Capps SG: Acetabular component positioning in total hip arthroplasty: an evidence-based analysis, *J Arthroplasty* 26:1432, 2011.

Nezry N, Jeanrot C, Vinh TS, et al: Partial anterior trochanteric osteotomy in total hip arthroplasty: surgical technique and preliminary results of 127 cases, *J Arthroplasty* 18:333, 2003.

Ogonda L, Wilson R, Archbold P, et al: A minimal-incision technique in total hip arthroplasty does not improve early postoperative outcomes. A prospective, randomized, controlled trial, *J Bone Joint Surg Am* 87:701, 2005.

Padgett DE, Hendrix SL, Mologne TS, et al: Effectiveness of an acetabular positioning device in primary total hip arthroplasty, *HSSJ* 1:64, 2005.

Pagnano MW, Leone J, Lewallen DG, et al: Two-incision THA had modest outcomes and some substantial complications, *Clin Orthop Relat Res* 441:86, 2005.

Parratte S, Pagnano MW: Muscle damage during minimally invasive total hip arthrplasty: cadaver-based evidence that it is significant, *Instr Course Lect* 57:231, 2008.

Pour AE, Parvizi J, Sharkey PF, et al: Minimally invasive hip arthroplasty: what role does patient preconditioning play? *J Bone Joint Surg* 89A:1920, 2007.

Ranawat CS, Deshmukh RG, Peters LE, Umlas ME: Prediction of long-term durability of all-polyethylene cemented sockets, *Clin Orthop Relat Res* 317:89, 1995.

Röder C, Staub LP, Eggli S, et al: Influence of preoperative functional status on outcome after total hip arthroplasty, *J Bone Joint Surg Am* 89:12, 2007.

Sarin VK, Pratt WR, Bradley GW: Accurate femur repositioning is critical during intraoperative total hip arthroplasty length and offset assessment, *J Arthroplasty* 20:887, 2005.

Sculco TP, Boettner F: Minimally invasive total hip arthroplasty: the posterior approach, *Instr Course Lect* 55:205, 2006.

Sculco TP, Jordan LC: The mini-incision approach to total hip arthroplasty, *Instr Course Lect* 53:141, 2004.

Stiehl JB, Heck DA, Jaramaz B, Amiot LP: Comparison of fluoroscopic and imageless registration in surgical navigation of the acetabular component, *Comput Aided Surg* 12:116, 2007.

Stiehl JB, Heck DA, Lazzeri M: Accuracy of acetabular component positioning with a fluoroscopically referenced CAOS system, *Comput Aided Surg* 10:321, 2005.

Tannast M, Langlotz F, Kubiak-Langer M, et al: Accuracy and potential pitfalls of fluoroscopy-guided acetabular cup placement, *Comput Aided Surg* 10:329, 2005.

Tripuraneni KR, Archibeck MJ, Junick DW, et al: Common errors in the execution of preoperative templating for primary total hip arthroplasty, *J Arthroplasty* 25:1235, 2010.

Valle AGD, Slullitel G, Piccaluga F, et al: The precision and usefulness of preoperative planning for cemented and hybrid primary total hip arthroplasty, *J Arthroplasty* 20:51, 2005.

van Oldenrijk J, Hoogland PV, Tuijthof GJ, et al: Soft tissue damage after minimally invasive THA. A comparison of 5 approaches, *Acta Orthop* 81:696, 2010.

Wasielewski RC, Galat DD, Sheridan KC, Rubash HE: Acetabular anatomy and transacetabular screw fixation at the high hip center, *Clin Orthop Relat Res* 438:171, 2005.

Whiddon DR, Bono JV: Digital templating in total hip arthroplasty, *Instr Course Lect* 57:273, 2008.

Whiddon DR, Bono JV, Lang JE, et al: Accuracy of digital templating in total hip arthroplasty, *Am J Ortho (Belle Mead NJ)* 40:395, 2011.

Wines AP, McNicol D: Computed tomography measurement of the accuracy of component version in total hip arthroplasty, *J Arthroplasty* 21: 696, 2006.

Woolson ST, Pouliot MA, Huddleston JI: Primary total hip arthroplasty using an anterior approach and a fracture table, *J Arthroplasty* 24:999, 2009.

Wright JM, Crockett HC, Delgado S, et al: Mini-incision for total hip arthroplasty: a prospective, controlled investigation with 5-year follow-up evaluation, *J Arthroplasty* 19:538, 2004.

DOENÇAS ESPECÍFICAS

Ain MC, Andres BM, Somel DS, et al: Total hip arthroplasty in skeletal dysplasias: patient selection, preoperative planning, and operative techniques, *J Arthroplasty* 19:1, 2004.

Bhandari M, Deveareaux PJ, Swiontkowski MF, et al: Internal fixation compared with arthroplasty for displaced fractures of the femoral neck: a meta-analysis, *J Bone Joint Surg* 85A:1673, 2003.

Blomfeldt H, Törnkvist K, Eriksson A, et al: A randomised controlled trial comparing bipolar hemiarthroplasty with total hip replacement for displaced intracapsular fractures of the femoral neck in elderly patients, *J Bone Joint Surg* 89B:160, 2007.

Bobak P, Wroblewski BM, Siney PD, et al: Charnley low-friction arthroplasty with an autograft of the femoral head for developmental dysplasia of the hip, *J Bone Joint Surg* 82B:508, 2000.

Boraiah S, Ragsdale M, Achor T, et al: Open reduction internal fixation and primary total hip arthroplasty of selected acetabular fractures, *J Orthop Trauma* 23:243, 2009.

Cabanela ME, Weber M: Total hip arthroplasty in patients with neuromuscular disease, *Instr Course Lect* 49:163, 2000.

Chiavetta JB, Parvizi J, Shaughnessy WJ, et al: Total hip arthroplasty in patients with dwarfism, *J Bone Joint Surg* 86A:298, 2004.

Haidukewych GJ, Berry DJ: Hip arthroplasty for salvage of failed treatment of intertrochanteric hip fractures, *J Bone Joint Surg* 85A:899, 2003.

Hamadouche M, Kerboull L, Meunier A, et al: Total hip arthroplasty for the treatment of ankylosed hips: a five to twenty-one year follow-up study, *J Bone Joint Surg* 83A:992, 2001.

Hartley WT, McAuley JP, Culpepper WJ, et al: Osteonecrosis of the femoral head treated with cementless total hip arthroplasty, *J Bone Joint Surg* 82A:1408, 2000.

Hedbeck CJ, Enocson A, Lapidus G, et al: Comparison of bipolar hemiarthroplasty with total hip arthroplasty for displaced femoral neck fractures: a concise four-year follow-up of a randomized trial, *J Bone Joint Surg* 93A:445, 2011.

Herscovici D Jr, Lindvall E, Bolhofner B, Scaduto JM: The combined hip procedure: open reduction internal fixation combined with total hip arthroplasty for the management of acetabular fractures in the elderly, *J Orthop Trauma* 24:291, 2010.

Inao S, Matsuno T: Cemented total hip arthroplasty with autogenous acetabular bone grafting for hips with developmental dysplasia in adults: the results at a minimum of ten years, *J Bone Joint Surg* 82B:375, 2000.

Iorio R, Healy WL, Lemos DW, et al: Displaced femoral neck fractures in the elderly: outcomes and cost effectiveness, *Clin Orthop Relat Res* 383:229, 2001.

Jana AK, Engh CA, Lewandowski PJ, et al: Total hip arthroplasty using porous coated femoral components in patients with rheumatoid arthritis, *J Bone Joint Surg* 83B:686, 2001.

Jeong GK, Ruchelsman DE, Jazrawi LM, Jaffe WL: Total hip arthroplasty in sickle cell hemoglobinopathies, *J Am Acad Orthop Surg* 13:208, 2005.

Keisu KS, Orozco F, McCallum JD, et al: Cementless femoral fixation in the rheumatoid patient undergoing total hip arthroplasty: minimum 5-year results, *J Arthroplasty* 16:415, 2001.

Kim YH, Choi Y, Kim JS: Cementless total hip arthroplasty with alumina-on-highly cross-linked polyethylene bearing in young patients with femoral head osteonecrosis, *J Arthroplasty* 28:218, 2011.

Kim YH, Oh SH, Kim JS: Total hip arthroplasty in adult patients who had childhood infection of the hip, *J Bone Joint Surg* 85A:198, 2003.

Kim YH, Oh SH, Kim JS, et al: Total hip arthroplasty for the treatment of osseous ankylosed hips, *Clin Orthop Relat Res* 414:136, 2003.

Klein G, Parvizi J, Vegari D, et al: Total hip arthroplasty for acute femoral neck fractures using a cementless tapered femoral stem, *J Arthroplasty* 21:1134, 2006.

Konan S, Rhee SJ, Haddad FS: Total hip arthroplasty for displaced fracture of the femoral neck using size 32 mm femoral head and soft tissue repair after a posterior approach, *Hip Int* 19:30, 2009.

Krych AJ, Howard JL, Trousdale RT, et al: Total hip arthroplasty with shortening subtrochanteric osteotomy in Crowe type-IV developmental dysplasia, *J Bone Joint Surg Am* 91:2213, 2009.

Krych AJ, Howard JL, Trousdale RT, et al: Total hip arthroplasty with shortening subtrochanteric osteotomy in Crowe type-IV developmental dysplasia: surgical technique, *J Bone Joint Surg Am* 92(Suppl 1) (Part 2):176, 2010.

Lebel E, Itzchaki M, Hadas-Halpern I, et al: Outcome of total hip arthroplasty in patients with Gaucher disease, *J Arthroplasty* 16:7, 2001.

Liu RY, Wang KZ, Wang CS, et al: Evaluation of medial acetabular wall bone stock in patients with developmental dysplasia of the hip using a helical computed tomography multiplanar reconstruction technique, *Acta Radiol* 50:791, 2009.

Lui Q, Zhou YX, Xu HJ, et al: Safe zone for transacetabular screw fixation in prosthetic acetabular reconstruction of high developmental dysplasia of the hip, *J Bone Joint Surg* 91A:2880, 2009.

Lusty PJ, Walter WL, Walter WK, Zicat B: Cementless hip arthroplasty in Paget's disease at medium-term follow-up (average of 6.7 years), *J Arthroplasty* 22:692, 2007.

Macaulay W, Nellans K, Garvin K, et al: Prospective randomized clinical trial comparing hemiarthroplasty to total hip arthroplasty in the treatment of displaced femoral neck fractures, *J Arthroplasty* 23(6 Suppl 1):2, 2008.

Macaulay W, Nellans K, Iorio R, et al: Total hip arthroplasty is less painful at 12 months compared with hemiarthroplaty in treatment of displaced femoral neck fracture, *HSSJ* 4:48, 2008.

Masonis JL, Patel JV, Miu A, et al: Subtrochanteric shortening and derotational osteotomy in primary total hip arthroplasty for patients with severe hip dysplasia: five-year follow-up, *J Arthroplasty* 18:68, 2003.

Mears DC, Velyvis JH: Primary total hip arthroplasty after acetabular fracture, *Instr Course Lect* 50:335, 2001.

Mears DC, Velyvis JH: Acute total hip arthroplasty for selected displaced acetabular fractures: Two to twelve-year results, *J Bone Joint Surg* 84A:1, 2002.

Mortazavi SMJ, Restrepo C, Kim PJW, et al: Cementless femoral reconstruction in patients with proximal femoral deformity, *J Arthroplasty* 26:354, 2011.

Nagoya S, Nagao M, Takada J, et al: Efficacy of cementless total hip arthroplasty in patients on long-term hemodialysis, *J Arthroplasty* 20:66, 2005.

Odent T, Journeau P, Prieur A-M, et al: Cementless hip arthroplasty in juvenile idiopathic arthritis, *J Pediatr Orthop* 25:465, 2005.

Park YS, Moon YW, Lim SJ, et al: Prognostic factors influencing the functional outcome of total hip arthroplasty for hip infection sequelae, *J Arthroplasty* 20:608, 2005.

Parvizi J, Ereth MH, Lewallen DG: Thirty-day mortality following hip arthroplasty for acute fracture, *J Bone Joint Surg* 86A:1983, 2004.

Peters CL, Beck M, Dunn HK: Total hip arthroplasty in young adults after failed triple innominate osteotomy, *J Arthroplasty* 16:188, 2001.

Raphael BS, Dines JS, Akerson M, Root L: Long-term follow-up of total hip arthroplasty in patients with cerebral palsy, *Clin Orthop Relat Res* 468:1845, 2010.

Richards CJ, Duncan CP: Conversion of hip arthrodesis to total hip arthroplasty: survivorship and clinical outcome, *J Arthroplasty* 26:409, 2011.

Rogmark C, Carlsson A, Johnell O, Sernbo I: A prospective randomised trial of internal fixation versus arthroplasty for displaced fractures of the neck of the femur: functional outcome for 450 patients at two years, *J Bone Joint Surg* 89B:160, 2007.

Rosenberg WWJ, Schreurs BW, Malefijt MCD, et al: Impacted morselized bone grafting and cemented primary total hip arthroplasty for acetabular protrusion in patients with rheumatoid arthritis, *Acta Orthop Scand* 71:143, 2000.

Sanchez-Sotelo J, Berry DJ, Trousdale RT, et al: Surgical treatment of developmental dysplasia of the hip in adults, part II: arthroplasty options, *J Am Acad Orthop Surg* 10:334, 2002.

Schmidt AH, Leighton R, Parvizi J, et al: Optimal arthroplasty for femoral neck fractures: is total hip arthroplasty the answer? *J Orthop Trauma* 23:428, 2009.

Sekundiak TD: Total hip arthroplasty in patients with dwarfism, *Orthopedics* 28:s1075, 2005.

Sener N, Tözün R, Asik M: Femoral shortening and cementless arthroplasty in high congenital dislocation of the hip, *J Arthroplasty* 17:41, 2002.

Shrader MW, Schall D, Parvizi J, et al: Total hip arthropladsty in patients with renal failure: a comparison between transplant and dialysis patients, *J Arthroplasty* 21:324, 2006.

Sidhu AS, Singh AP, Singh AP: Total hip replacement in active advanced tuberculous arthritis, *J Bone Joint Surg Br* 91:1301, 2009.

Sköldenberg O, Ekman A, Salemyr A, Bodén H: Reduced dislocation rate after hip arthroplasty for femoral neck fractures when changing from posterolateral to anterolateral approach, *Acta Orthop* 81:583, 2010.

COMPLICAÇÕES

GERAIS

Bartelt RB, Sierra RJ: Recurrent hematomas within the iliopsoas muscle caused by impingement after total hip arthroplasty, *J Arthroplasty* 26:665, 2011.

Katz JN, Losina E, Barrett J, et al: Association between hospital and surgeon procedure volume and outcomes of total hip replacement in the United States Medicare population, *J Bone Joint Surg* 83A:1622, 2001.

Lie SA, Engesaeter LB, Havelin LI, et al: Early postoperative mortality after 67,548 total hip replacements: causes of death and thromboprophylaxis in 68 hospitals in Norway from 1987 to 1999, *Acta Orthop Scand* 73:392, 2002.

Mahomed N, Barrett J, Katz J, et al: Rates and outcomes of primary and revision total hip replacement in the United States Medicare population, *J Bone Joint Surg* 85A:27, 2003.

Miller KA, Callaghan JJ, Goetz DD, et al: Early postoperative mortality following total hip arthroplasty in a community setting: a single surgeon experience, *Iowa Orthop J* 23:36, 2003.

Nunley RM, Lachiewicz PF: Mortality after total hip and knee arthroplasty in a medium-volume university practice, *J Arthroplasty* 18:278, 2003.

Paavolainen P, Pukkala E, Pulkkinen P, et al: Causes of death after total hip arthroplasty: a nationwide cohort study with 24,638 patients, *J Arthroplasty* 17:274, 2002.

Parker MJ, Roberts CP, Hay D: Closed suction drainage for hip and knee arthroplasty: a meta-analysis, *J Bone Joint Surg* 86A:1146, 2004.

Parvizi J, Johnson BG, Rowland C, et al: Thirty-day mortality after elective total hip arthroplasty, *J Bone Joint Surg* 83A:1524, 2001.

Thompson R, Kane RL, Gromala T, et al: Complications and short-term outcomes associated with total hip arthroplasty in teaching and community hospitals, *J Arthroplasty* 17:32, 2002.

Zhan C, Kaczmarek R, Loyo-Berrios N, et al: Incidence and short-term outcomes of primary and revision hip replacement in the United States, *J Bone Joint Surg* 89A:526, 2007.

OSSIFICAÇÃO HETEROTÓPICA

Iorio R, Healy WL: Heterotopic ossification after hip and knee arthroplasty: risk factors, prevention, and treatment, *J Am Acad Orthop Surg* 10:409, 2002.

Padgett DE, Holley KG, Cummings M, et al: The efficacy of 500 CentiGray radiation in the prevention of heterotopic ossification after total hip arthroplasty: a prospective, randomized, pilot study, *J Arthroplasty* 18:677, 2003.

Seegenschmiedt MH, Makoski HB, Micke O, et al: Radiation prophylaxis for heterotopic ossification about the hip joint—a multicenter study, *Int J Radiat Oncol Biol Phys* 51:756, 2001.

Wurnig SB, Auersperg V, Boehler N, et al: Short-term prophylaxis against heterotopic bone after cementless hip replacement, *Clin Orthop Relat Res* 334:175, 1997.

Xue D, Zheng Q, Li H, et al: Selective COX-2 inhibitor versus nonselective COX-1 and COX-2 inhibitor in the prevention of heterotopic ossification after total hip arthroplasty: a meta-analysis of randomised trial, *Int Orthop* 35:3, 2011.

TROMBOEMBOLISMO

Büller H, Agnelli G, Hull R, et al: Antithrombotic therapy for venous thromboembolic disease: the Seventh ACCP Conference on Antithrombotic and Thrombolytic Therapy, *Chest* 126:401S, 2004.

Colwell CW Jr, Froimson MI, Mont MA, et al: Thrombosis prevention after total hip arthroplasty: a prospective, randomized trial comparing a mobile compression device with low-molecular-weight heparin, *J Bone Joint Surg* 92A:527, 2010.

Freedman KB, Brookenthal KR, Fitzgerald RH, et al: A meta-analysis of thromboembolic prophylaxis following elective total hip arthroplasty, *J Bone Joint Surg* 82A:929, 2000.

Geerts W, Bergqvist D, Pineo G, et al: Prevention of venous thromboembolism: American College of Chest Physicians Evidence-based Clinical Guidelines (8th Edition), *Chest* 133:381S, 2008.

Geerts WH, Pineo GF, Heit JA, et al: Prevention of venous thromboembolism: the Seventh ACCP Conference on Antithrombotic and Thrombolytic Therapy, *Chest* 126(3 Suppl):338S, 2004.

Horlocker TT, Wedel DJ, Benzon H, et al: Regional anesthesia in the anticoagulated patient: defining the risks (the second ASRA Consensus Conference on Neuraxial Anesthesia and Anticoagulation), *Reg Anesth Pain Med* 28:172, 2003.

Horlocker T, Wedel D, Rowlingson J, et al: Regional anesthesia in the patient receiving antithrombotic or thrombolytic therapy: American Society of Regional Anesthesia and Pain Medicine Evidence-Based Guidelines (3rd Edition), *Reg Anesth Pain Med* 35:64, 2010.

Hu S, Zhang ZY, Hua YQ, Cai ZD: A comparison of regional and general anesthesia for total replacement of the hip or knee: a meta-analysis, *J Bone Joint Surg* 91B:935, 2009.

Johanson NA, Lachiewicz PF, Lieberman JR, et al: Prevention of symptomatic pulmonary embolism in patients undergoing total hip or knee arthroplasty, *J Am Acad Orthop Surg* 17:183, 2009.

Kapoor A, Chuang W, Radhakrishnan N, et al: Cost effectiveness of venous thromboembolism pharmacological prophylaxis in total hip and knee replacement: a systematic review, *Pharmacoeconomics* 28:521, 2010.

Lachiewicz PF: Prevention of symptomatic pulmonary embolism in patients underoing total hip and knee arthroplasty: clinical guideline of the American Academy of Orthopaedic Surgeons, *Instr Course Lect* 58:795, 2009.

Lassen MR, Bauer KA, Eriksson BI, et al: Postoperative fondaparinux versus preoperative enoxaparin for prevention of venous thromboembolism in elective hip-replacement surgery: a randomised double-blind comparison, *Lancet* 359:1715, 2002.

Lieberman JR, Hsu WK: Prevention of venous thromboembolic disease after total hip and knee arthroplasty, *J Bone Joint Surg* 87A:2097, 2005.

Mauermann WJ, Shilling AM, Zuo Z: A comparison of neuraxial block versus general anesthesia for elective total hip replacement: a meta-analysis, *Anesth Analg* 103:1018, 2006.

Pietsch M, Kühle J, Hamer H, Pitto RP: Mechanical versus drug prevention of thrombosis after total hip endoprosthesis implantation: a randomized, controlled clinical study, *Biomed Tech (Berl)* 48:207, 2003.

Pitto RP, Hamer H, Heiss-Dunlop W, Kuehle J: Mechanical prophylaxis of deep-vein thrombosis after total hip replacement: a randomised clinical trial, *J Bone Joint Surg* 86B:639, 2004.

Skinner HB, Schulz MM: Clinical implications of thromboprophylaxis in the management of total hip and knee arthroplasty, *Am J Orthop* 31(9S):20, 2002.

Turpie AG, Bauer KA, Eriksson BI, et al: Postoperative fondaparinux versus postoperative enoxaparin for prevention of venous thromboembolism after elective hip-replacement surgery: a randomised double-blind trial, *Lancet* 359:1721, 2002.

Turpie AG, Lensing AW, Fuji T, Boyle DA: Pharmacokinetic and clinical data supporting the use of fondaparinux 1.5 mg once daily in the prevention of deep-vein thrombosis in renally impaired patients, *Blood Coagul Fibrinolysis* 20:114, 2009.

Warwick D, Harrison J, Glew D, et al: Comparison of the use of a foot pump with the use of a low-molecular-weight heparin for the prevention of deep-vein thrombosis after total hip replacement: a prospective, randomized trial, *J Bone Joint Surg* 80A:1158, 1998.

HEMATOMA

Niskanen RO, Korkala OL, Haapala J, et al: Drainage is of no use in primary uncomplicated cemented hip and knee arthroplasty for osteoarthritis: a prospective randomized study, *J Arthroplasty* 15:567, 2000.

INFECÇÃO

Berbari E, Mabry T, Tsaras G, et al: Inflammatory blood laboratory levels as markers of prosthetic joint infection: a systematic review and meta-analysis, *J Bone Joint Surg* 92A:2102, 2010.

Biring GS, Kostamo T, Brabus DS, et al: Two-stage revision arthroplasty of the hip for infection using an interim articulated Prostalac hip spacer: a 10- to 15-year follow-up study, *J Bone Joint Surg* 91B:1431, 2009.

Bongartz T, Halligan CS, Osmon DR, et al: Incidence and risk factors of prosthetic joint infection after total hip or knee replacement in patients with rheumatoid arthritis, *Arthritis Rheum* 59:1713, 2008.

Di Cesare PE, Change E, Preston CF, et al: Serum interleukin-6 as a marker of periprosthetic infection following total hip and knee arthroplasty, *J Bone Joint Surg* 87A:1921, 2005.

Durbhakula SM, Czajka J, Fuchs MD, et al: Spacer endoprosthesis of the treatment of infected total hip arthroplasty, *J Arthroplasty* 19:760, 2004.

Ersozlu S, Sahin O, Ozgur AF, et al: Glove punctures in major and minor orthopaedic surgery with double gloving, *Acta Orthop Belg* 73:760, 2007.

Etienne G, Waldman B, Rajadhyaksha AD, et al: Use of a functional temporary prosthesis in a two-stage approach to infection at the site of a total hip arthroplasty, *J Bone Joint Surg* 85A(Suppl 4):94, 2003.

Hsieh P-H, Shih C-H, Change Y-H, et al: Two-stage revision hip arthroplasty for infection: comparison between the interim use of antibiotic-loaded cement beads and a spacer prosthesis, *J Bone Joint Surg* 86A:1989, 2004.

Jackson WO, Schmalzried TP: Limited role of direct exchange arthroplasty in the treatment of infected total hip replacements, *Clin Orthop Relat Res* 381:101, 2000.

Jeong CK, Ruchelsman DE, Jazrawi LM, Jaffe WL: Total hip arthroplasty in sickle cell hemoglobinopathies, *J Am Acad Orthop Surg* 13:208, 2005.

Joseph TN, Muitaba M, Chen AL, et al: Efficacy of combined technetium-99m sulfur colloid/indium-111 leukocyte scans to detect infected total hip and knee arthroplasties, *J Arthroplasty* 16:753, 2001.

Kalra KP, Lin KK, Bozic KJ, Ries MD: Repeat 2-stage revision for recurrent infection of total hip arthroplasty, *J Arthroplasty* 25:880, 2010.

Koo KH, Yang JW, Cho SH, et al: Impregnation of vancomycin, gentamicin, and cefotaxime in a cement spacer for two-stage cementless reconstruction in infected total hip arthroplasty, *J Arthroplasty* 16:882, 2001.

Kosashvili Y, Backstein D, Safir O, et al: Dislocation and infection after revison total hip arthroplasty: comparison between the first and multiply revised total hip arthroplasty, *J Arthroplasty* 26:1170, 2011.

Lentino JR: Prosthetic joint infections: bane of orthopedists, challenge for infectious disease specialists, *Clin Infect Dis* 36:1157, 2003.

Love C, Marwin SE, Palestro CJ: Nuclear medicine and the infected joint replacement, *Semin Nucl Med* 39:66, 2009.

Morshed S, Huffman GR, Ries MD: Extended trochanteric osteotomy for 2-stage revision of infected total hip arthroplasty, *J Arthroplasty* 20:294, 2005.

Ong KL, Kurtz SM, Lau E, et al: Prosthetic joint infection risk after total hip arthroplasty in the Medicare population, *J Arthroplasty* 24(6 Suppl):105, 2009.

Pedersen AB, Mehnert F, Johnsen SP, Sørensen HT: Risk of revision of a total hip replacement in patients with diabetes mellitus: a population-based follow-up study, *J Bone Joint Surg* 92B:929, 2010.

Pedersen AB, Svendsson JE, Johnsen SP, et al: Risk factors for revision due to infection after primary total hip arthroplasty: a population-based study of 80,756 primary procedures in the Danish Hip Arthroplasty Registry, *Acta Orthop* 81:542, 2010.

Peng KT, Kuo LT, Hsu WH, et al: The effect of endoskeleton on antibiotic impregnated cement spacer for treating deep hip infection, *BMC Musculoskelet Disord* 12:10, 2011.

Salvati EA, Gonzalez Della Valle A, Masri BA, et al: The infected total hip arthroplasty, *Instr Course Lect* 52:223, 2003.

Sanchez-Sotelo J, Berry DJ, Hanssen AD, Cabanela ME: Midterm to long-term followup os staged reimplantation for infected hip arthroplasty, *Clin Orthop Relat Res* 467:219, 2009.

Scher DM, Pak K, Lonner JH, et al: The predictive value of indium-111 leukocyte scans in the diagnosis of infected total hip, knee, or resection arthroplasties, *J Arthroplasty* 15:295, 2000.

Schinsky MF, Della Valle CJ, Sporer SM, Paprosky WG: Perioperative testing for joint infection in patients undergoing revision total hip arthroplasty, *J Bone Joint Surg* 90A:1869, 2008.

Urquhart DM, Hanna FS, Brennan SL, et al: Incidence and risk factors for deep surgical site infection after primary total hip arthroplasty: a systematic review, *J Arthroplasty* 25:1216, 2010.

Wentworth SJ, Masri BA, Duncan CP, et al: Hip prosthesis of antibiotic-loaded acrylic cement for the treatment of infections following total hip arthroplasty, *J Bone Joint Surg* 84A(Suppl 2):123, 2002.

LESÕES NEUROVASCULARES

Abularrage CJ, Weiswasser JM, Dezee KJ, et al: Predictors of lower extremity arterial injury after total knee or total hip arthroplasty, *J Vasc Surg* 47:803, 2008.

Black DL, Reckling FW, Porter SS: Somatosensory-evoked potential monitoring during total hip arthroplasty, *Clin Orthop Relat Res* 262:170, 1991.

Brown DM, McGinnis WC, Mesghali H: Neurophysiologic intraoperative monitoring during revision total hip arthroplasty, *J Bone Joint Surg* 84A(Suppl 2):56, 2002.

Farrell C, Springer B, Haidukewych G, Morrey B: Motor nerve palsy following primary total hip arthroplasty, *J Bone Joint Surg* 87A:2619, 2005.

Goetz MB, Seybold D, Gossé F, et al: The risk of nerve lesions in hip alloarthroplasty, *Z Orthop Unfall* 148:163, 2010.

Jacobs LG, Buxton RA: The course of the superior gluteal nerve in the lateral approach to the hip, *J Bone Joint Surg* 71A:1239, 1989.

Sakai T, Sugano N, Fujii M, et al: Sciatic nerve palsy after cementless total hip arthroplasty: treatment by modular neck and calcar shortening: a case report, *J Orthop Sci* 7:400, 2002.

Siebenrock KA, Rösler KM, Gonzalez E, et al: Intraoperative electromyography of the superior gluteal nerve during lateral approach to the hip for arthroplasty: a prospective study of 12 patients, *J Arthroplasty* 15:867, 2000.

DISCREPÂNCIA NOS COMPRIMENTOS DAS PERNAS

Bose WJ: Accurate limb-length equalization during total hip arthroplasty, *Orthopedics* 23:433, 2000.

Manzotti A, Cerveri P, De Momi E, et al: Does computer-assisted surgery benefit leg length restoration in total hip replacement? Navigation versus conventional freehand, *Int Orthop* 35:19, 2011.

Parvizi J, Sharkey PF, Bissett GA, et al: Surgical treatment of limb-length discrepancy following total hip arthroplasty, *J Bone Joint Surg* 85A:2310, 2003.

Ranawat CS, Rao RR, Rodriguez JA, et al: Correction of limb-length inequality during total hip arthroplasty, *J Arthroplasty* 16:715, 2001.

Sathappan SS, Ginat D, Patel V, et al: Effect of anesthesia type on limb length discrepancy after total hip arthroplasty, *J Arthroplasty* 23:203, 2008.

Woolson ST, Hartford JM, Sawyer A: Results of a method of leg-length equalization for patients undergoing primary total hip replaclement, *J Arthroplasty* 14:159, 1999.

Wyle V, Whitehouse SL, Taylor AH, et al: Prevalence and functional impact of patient-perceived leg length discrepancy after hip replacement, *Int Orthop* 33:905, 2009.

LUXAÇÃO

Alberton GM, High WA, Morrey BF: Dislocation after revision total hip arthroplasty: an analysis of risk factors and treatment options, *J Bone Joint Surg* 84A:1788, 2002.

Amuwa C, Dorr LD: The combined anteversion technique for acetabular component anteversion, *J Arthroplasty* 23:1068, 2008.

Biedermann R, Tonin A, Krismer M, et al: Reducing the risk of dislocation after total hip arthroplasty: the effect of orientation of the acetabular component, *J Bone Joint Surg* 87B:762, 2005.

Berry DJ, von Knoch M, Schleck CD, et al: The cumulative long-term risk of dislocation after primary Charnley total hip arthroplasty, *J Bone Joint Surg* 86A:9, 2004.

Berry DJ, von Knoch M, Schleck CD, et al: Effect of femoral head diameter and operative approach on risk of dislocation after primary total hip arthroplasty, *J Bone Joint Surg* 87A:2456, 2005.

Callaghan JJ, O'Rourke MR, Goetz DD, et al: Use of a constrained tripolar acetabular liner to treat intraoperative instability and postoperative dislocation after total hip arthroplasty: a review of our experience, *Clin Orthop Relat Res* 429:117, 2004.

Chiu FY, Chen CM, Chung TY, et al: The effect of posterior capsulorrhaphy in primary total hip arthroplasty: a prospective randomized study, *J Arthroplasty* 15:194, 2000.

DeWal H, Maurer S, Tsai P, et al: Efficacy of abduction bracing in the management of total hip arthroplasty dislocation, *J Arthroplasty* 19:733, 2004.

Dixon MC, Scott RD, Schai PA, Stamos V: A simple capsulorrhaphy in a posterior approach for total hip arthroplasty, *J Arthroplasty* 19:373, 2004.

Goldstein WM, Gleason TF, Kopplin M, et al: Prevalence of dislocation after total hip arthroplasty through a posterolateral approach with partial capsulotomy and capsulorrhaphy, *J Bone Joint Surg* 83A:2, 2001.

Guyen O, Lewallen DG, Cabanela ME: Modes of failure of Osteonics constrained tripolar implants: a retrospective analysis of forty-three failed implants, *J Bone Joint Surg* 90A:1553, 2008.

Kim YH, Choi Y, Kim JS: Influence of patient-, design-, and surgery-related factors on rate of dislocation after primary cementless total hip arthroplasty, *J Arthroplasty* 24:1258, 2009.

Krenzel BA, Berend ME, Malinzak RA, et al: High preoperative range of motion is a significant risk factor for dislocation in primary total hip arthroplasty, *J Arthroplasty* 25(6 Suppl):31, 2010.

Kwon MS, Kuskowski M, Mulhall KJ, et al: Does surgical approach affect total hip arthroplasty dislocation rates? *Clin Orthop Relat Res* 447:34, 2006.

Matsushita A, Nakashima Y, Jingushi S, et al: Effects of the femoral offset and the head size on the safe range of motion in total hip arthroplasty, *J Arthroplasty* 24:646, 2009.

Meek RM, Allan DB, McPhillips G, et al: Epidemiology of dislocation after total hip arthroplasty, *Clin Orthop Relat Res* 447:9, 2006.

Osmani O, Malkani A: Posterior capsular repair following total hip arthroplasty: a modified technique, *Orthopedics* 27:553, 2004.

Parvizi J, Morrey BF: Bipolar hip arthroplasty as a salvage treatment for instability of the hip, *J Bone Joint Surg* 82A:1132, 2000.

von Knoch M, Berry DJ, Harmsen S, et al: Late dislocation after total hip arthroplasty, *J Bone Joint Surg* 84A:1949, 2002.

Weeden SH, Paprosky WG, Bowling JW: The early dislocation rate in primary total hip arthroplasty following the posterior approach with posterior soft-tissue repair, *J Arthroplasty* 18:709, 2003.

Williams JT Jr, Ragland PS, Clarke S: Constrained components for the unstable hip following total hip arthroplasty: a literature review, *Int Orthop* 31:273, 2007.

FRATURA

Berry DJ: Treatment of Vancouver B3 periprosthetic femur fractures with a fluted tapered stem, *Clin Orthop Relat Res* 417:224, 2003.

Brady OH, Barbuz DS, Masri BA, Duncan CP: The reliability and validity of the Vancouver classification of femoral fractures after hip replacement, *J Arthroplasty* 15:59, 2000.

Cooke PH, Newman JH: Fracture of the femur in relation to cemented hip prostheses, *J Bone Joint Surg Br* 70:386, 1988.

Corton K, Macdonald SJ, McCalden RW, et al: Results of cemented femoral revisions for periprosthetic femoral fractures in the elderly, *J Arthroplasty* 27:220, 2012.

Currall V, Thomason K, Eastaugh-Waring S, et al: The use of LISS femoral locking plates and cabling in the treatment of periprosthetic fractures around stable proximal femoral implants in elderly patients, *Hip Int* 18:207, 2008.

Davidson D, Pike J, Grabus D, et al: Intraoperative periprosthetic fractures during total hip arthroplasty. Evaluation and management, *J Bone Joint Surg* 90A:2000, 2008.

Della Valle CJ, Momberger NG, Paprosky WG: Periprosthetic fractures of the acetabulum associated with a total hip arthroplasty, *Instr Course Lect* 52:281, 2003.

Dennis MG, Simon JA, Kummer FJ, et al: Fixation of periprosthetic femoral shaft fractures occurring at the tip of the stem: a biomechanical study of 5 techniques, *J Arthroplasty* 15:523, 2000.

Ehlinger M, Adam P, Moser T, et al: Type C periprosthetic fractures treated with locking plate fixation with a mean follow up of 2.5 years, *Orthop Traumatol Surg Res* 96:44, 2010.

Greidanus NV, Mitchell PA, Masri BA, et al: Principles of management and results of treating the fractured femur during and after total hip arthroplasty, *Instr Course Lect* 52:309, 2003.

Haddad FS, Duncan CP, Berry DJ, et al: Periprosthetic femoral fractures around well-fixed implants: use of cortical onlay allografts with or without a plate, *J Bone Joint Surg* 89A:945, 2002.

Haidukewych GJ, Jacofsky DJ, Hanssen AD, Lewallen DG: Intraoperative fractures of the acetabulum during primary total hip arthroplasty, *J Bone Joint Surg* 88A:1952, 2006.

Holley K, Zelken J, Padgett D, et al: Periprosthetic fractures of the femur after hip arthroplasty: an analysis of 99 patients, *HSS* 3:190, 2007.

Kellett CF, Boscainos PJ, Maury AC, et al: Proximal femoral allograft treatment of Vancouver type B3 periprosthetic femoral fractures after total hip arthroplasty: surgical technique, *J Bone Joint Surg* 89A(Suppl 2 Pt 1):68, 2007.

Kumar V, Kanabar P, Owen PJ, Rushton N: Less invasive stabilization system for the management of periprosthetic femoral fractures around hip arthroplasty, *J Arthroplasty* 23:446, 2008.

Lee S-R, Bostrom MPG: Periprosthetic fractures of the femur after total hip arthroplasty, *Instr Course Lect* 53:111, 2004.

Lever JP, Zdero R, Housiainen MT, et al: The biomechanical analysis of three plating fixation systems for periprosthetic femoral fracture near the tip of a total hip arthroplasty, *J Orthop Surg Res* 5:45, 2010.

Maury AC, Pressman A, Cayen B, et al: Proximal femoral allograft treatment of Vancouver type-B3 periprosthetic femoral fracture after total hip arthroplasty, *J Bone Joint Surg* 88A:953, 2006.

Mulay S, Hassan T, Birtwistle S, Power R: Management of types B2 and B3 femoral periprosthetic fractures by a tapered, fluted, and distally fixed stem, *J Arthroplasty* 20:751, 2005.

O'Shea K, Quinlan JF, Kutty S, et al: The use of uncemented extensively porous-coated femoral components in the management of Vancouver B2 and B3 periprosthetic femoral fractures, *J Bone Joint Surg* 87B:1617, 2005.

Pike J, Davidson D, Garbuz D, et al: Principles of treatment for periprosthetic femoral shaft fractures around well-fixed total hip arthroplasty, *J Am Acad Orthop Surg* 17:677, 2009.

Rayan F, Konan S, Haddad FS: Uncemented revision hip arthroplasty in B2 and B3 periprosthetic femoral fractures—a prospective analysis, *Hip Int* 20:38, 2010.

Springer BD, Berry DJ, Lewallen DG: Treatment of periprosthetic femoral fractures follow total hip arthroplasty with femoral component revision, *J Bone Joint Surg* 85A:2156, 2003.

PSEUDOARTROSE TROCANTÉRICA

Altenburg AJ, Callaghan JJ, Yehyawi TM, et al: Cemented total hip replacement cable debris and acetabular construct durability, *J Bone Joint Surg* 91A:1664, 2009.

Bal BS, Kazmier P, Burd T, Aleto T: Anterior trochanteric slide osteotomy for primary total hip arthroplasty: review of nonunion and complications, *J Arthroplasty* 21:59, 2006.

Chin KR, Brick GW: Reattachment of the migrated ununited greater trochanter after revision hip arthroplasty: the abductor slide technique, *J Bone Joint Surg* 82A:401, 2000.

Fehm MN, Huddleston JI, Burke DW, et al: Repair of a deficient abductor mechanism with Achilles tendon allograft after total hip replacement, *J Bone Joint Surg* 92A:2305, 2010.

Hamadouche M, Zniber B, Dumaine V, et al: Reattachment of the ununited greater trochanter following total hip arthroplasty: surgical technique, *J Bone Joint Surg* 86A(Suppl 1, Pt 2):112, 2004.

Hartofilakidis G, Babis GC, Georgiades G, Kourlaba G: Trochanteric osteotomy in total hip replacement for congenital hip disease, *J Bone Joint Surg* 93B:601, 2011.

Lübbeke A, Kampfen S, Stern R, Hoffmeyer P: Results of surgical repair of abductor avulsion after primary total hip arthroplasty, *J Arthroplasty* 23:694, 2008.

Miozzari HH, Dora C, Clark JM, Nötzli HP: Late repair of abductor avulsion after the transgluteal approach for hip arthroplasty, *J Arthroplasty* 25:450, 2010.

Whiteside LA, Nayfeh T, Katerberg BJ: Gluteus maximus flap transfer for greater trochanter reconstruction in revision THA, *Clin Orthop Relat Res* 453:203, 2006.

Zarin JS, Zurakowski D, Burke DW: Claw plate fixation of the greater trochanter in revision total hip arthroplasty, *J Arthroplasty* 24:272, 2009.

AFROUXAMENTO/OSTEÓLISE

Benson ER, Christensen CP, Monesmimth EA, et al: Particulate bone grafting of osteolytic femoral lesions around stable cementless stems, *Clin Orthop Relat Res* 381:58, 2000.

Bonner KF, Delanois RE, Harbach G, et al: Cementation of a polyethylene liner into a metal shell: factors related to mechanical stability, *J Bone Joint Surg* 84A:1587, 2002.

Callaghan JJ, Liu SS, Schularick NM: Shell retention with a cemented acetabular liner, *Orthopedics* 32:673, 2009.

Haft GF, Heiner AD, Dorr LD, et al: A biomechanical analysis of polyethylene liner cementation into a fixed metal acetabular shell, *J Bone Joint Surg* 85A:1100, 2003.

Hamilton WG, Hopper RH Jr, Engh CA Jr, Engh CA: Survivorship of polyethylene liner exchanges performed for the treatment of wear and osteolysis among porous-coated cups, *J Arthroplasty* 26(6 Suppl):75, 2010.

Hoffmann AA, Prince EJ, Drake FT, Hunt KJ: Cementation of a polyethylene liner into a metal acetabular shell: a biomechanical study, *J Arthroplasty* 24:775, 2009.

Malik MH, Fisher N, Gray J, et al: Prediction of Charnley femoral stem aseptic loosening by early post-operative radiological features, *Int Orthop* 29:268, 2005.

Marshall A, Ries MD, Paprosky W, et al: How prevalent are implant wear and osteolysis, and how has the scope of osteolysis changed since 2000? *J Am Acad Orthop Surg* 16(Suppl 1):S1, 2008.

Min BW, Song KS, Cho CH, et al: Femoral osteolysis around the unrevised stem during isolated acetabular revision, *Clin Orthop Relat Res* 467:1501, 2009.

Restrepo C, Ghanem E, Houssock C, et al: Isolated polyethylene exchange versus acetabular revision for polyethylene wear, *Clin Orthop Relat Res* 467:194, 2009.

Springer BD, Hanssen AD, Lewallen DG: Cementation of an acetabular liner into a well-fixed acetabular shell during revision total hip arthroplasty, *J Arthroplasty* 18(Suppl 1):126, 2003.

Temmerman OP, Raijmakers PG, David EF, et al: A comparison of radiographic and scintigraphic techniques to assess aseptic loosening of the acetabular component in a total hip replacement, *J Bone Joint Surg* 86A:2456, 2004.

Tuan RS, Lee FY, Konttinen Y, et al: What are the local and systemic biologic reactions and mediators to wear debris, and what host factors determine or modulate the biologic response to wear particles? *J Am Acad Orthop Surg* 16(Suppl 1):S42, 2008.

REVISÃO

Babis GC, Sakellariou VI, Chatziantoniou AN, et al: High complication rate in reconstruction of Paprosky type IIIa acetabular defects using an oblong implant with modular side plates and a hook, *J Bone Joint Surg* 93A:1592, 2011.

Babis GC, Sakellariou VI, O'Connor MI, et al: Proximal femoral allograft--prosthesis composites in revision hip replacement: a 12-year follow-up study, *J Bone Joint Surg* 92B:349, 2010.

Berry DJ, Sutherland CJ, Trousdale RT, et al: Bilobed oblong porous coated acetabular components in revision total hip arthroplasty, *Clin Orthop Relat Res* 371:154, 2000.

Blackley HRL, Davis AM, Hutchison CR, et al: Proximal femoral allografts for reconstruction of bone stock in revision arthroplasty of the hip: a nine to fifteen-year follow-up, *J Bone Joint Surg* 83A:346, 2001.

Blumenfeld TJ: Removing a well-fixed nonmodular large-bearing cementless acetabular component: a simple modification of an existing removal device, *J Arthroplasty* 25:498, 2010.

Cameron HU: The long-term success of modular proximal fixation stems in revision total hip arthroplasty, *J Arthroplasty* 17(4 Suppl 1):138, 2002.

Chambers IR, Fender D, McCaskie AW, et al: Radiological features predictive of aseptic loosening in cemented Charnley femoral stems, *J Bone Joint Surg* 83B:838, 2001.

Crockarell JR Jr: Intermediate-term results with a modified antiprotrusio cage in acetabular revision surgery, *Am J Orthop (Belle Mead NJ)* 38:E144, 2009.

D'Antonio J, McCarthy JC, Bargar WL, et al: Classification of femoral abnormalities in total hip arthroplasty, *Clin Orthop Relat Res* 296:133, 1993.

DeBoer DK, Christie MJ, Brinson MF, Morrison JC: Revision total hip arthroplasty for pelvic discontinuity, *J Bone Joint Surg* 89A:835, 2007.

Della Valle CJ, Paprosky WG: Classification and an algorithmic approach to the reconstruction of femoral deficiency in revision total hip arthroplasty, *J Bone Joint Surg* 85A(Suppl 4):1, 2003.

de Thomasson E, Mazel C, Gagna G, et al: A simple technique to remove well-fixed, all-polyethylene cemented acetabular component in revision hip arthroplasty, *J Arthroplasty* 16:538, 2001.

Emerson RH Jr, Head WC, Higgins LL: Clinical and radiographic analysis of the Mallory-Head femoral component in revision total hip arthroplasty: a minimum 8.8-year and average eleven-year follow-up study, *J Bone Joint Surg* 85A:1921, 2005.

Fetzer GB, Callaghan JJ, Templeton JE, et al: Impaction allografting with cement for extensive femoral bone loss in revision hip surgery:a 4- to 8-year follow-up study, *J Arthroplasty* 16(8 Suppl 1):195, 2001.

Flecher X, Paprosky W, Grillo JC, et al: Do tantalum components provide adequate primary fixation in all acetabular revisions? *Orthop Traumatol Surg Res* 96:235, 2010.

Flecher X , Sporer S, Paprosky W: Management of severe bone loss in acetabular revision using a trabecular metal shell, *J Arthroplasty* 23:949, 2008.

Harris B, Owen JR, Wayne JS, Jiranek WA: Does femoral component loosening predispose to femoral fracture? An in vitro comparison of cemented hips, *Clin Orthop Relat Res* 468:497, 2010.

Holt GE, Dennis DA: Use of custom triflanged acetabular components in revision total hip arthroplasty, *Clin Orthop Relat Res* 429:209, 2004.

Hultmark P, Kärrholm J, Strömberg C, et al: Cemented first-time revisions of the femoral component: prospective 7 to 13 years' follow-up using second-generation and third-generation technique, *J Arthroplasty* 15:551, 2000.

Jando VT, Greidanus NV, Masri BA, et al: Trochanteric osteotomies in revision total hip arthroplasty: contemporary techniques and results, *Instr Course Lect* 54:143, 2005.

Klein GR, Parvizi J, Rapuri V, et al: Proximal femoral replacement for the treatment of periprosthetic fractures, *J Bone Joint Surg* 87A:1777, 2005.

Kurtz S, Mowat F, Ong K, et al: Prevalence of primary and revision total hip and knee arthroplasty in the United States from 1990 through 2002, *J Bone Joint Surg* 87A:1487, 2005.

Kwong LM, Miller AJ, Lubinus P: A modular distal fixation option for proximal bone loss in revision total hip arthroplasty: a 2- to 6-year follow-up study, *J Arthroplasty* 18(3 Suppl 1):94, 2003.

Lachiewicz PF, Soileau ES: Tantallum components in difficult acetabular revisions, *Clin Orthop Relat Res* 468:454, 2010.

Lamberton TD, Kenny PJ, Whitehouse SL, et al: Femoral impaction grafting in revision total hip arthroplasty: a follow-up of 540 hips, *J Arthroplasty* 26:2254, 2011.

McCarthy JC, Lee JA: Complex revision total hip arthroplasty with modular stems at a mean of 14 years, *Clin Orthop Relat Res* 465:166, 2007.

Mitchell PA, Masri BA, Barbuz DS, et al: Removal of well-fixed, cementless acetabular components in revision hip arthroplasty, *J Bone Joint Surg* 85B:949, 2003.

Moskal JT, Higgins ME, Shen J: Type III acetabular defect revision with bilobed components: five-year results, *Clin Orthop Relat Res* 466:691, 2008.

Mumme T, Reinartz P, Alfer J, et al: Diagnostic values of positron emission tomography versus triple-phase bone scan in hip arthroplasty loosening, *Arch Orthop Trauma Surg* 125:322, 2005.

Ornstein E, Linder L, Ranstam J, et al: Femoral impaction bone grafting with the Exeter stem—the Swedish experience: survivorship analysis of 1305 revisions performed between 1989 and 2002, *J Bone Joint Surg* 91B:441, 2009.

Paprosky WG, O'Rourke M, Sporer SM: The treatment of acetabular bone defects with an associated pelvic discontinuity, *Clin Orthop Relat Res* 441:216, 2005.

Paprosky W, Sporer S, O'Rourke MR: The treatment of pelvic discontinuity with acetabular cages, *Clin Orthop Relat Res* 453, 2006.

Parvizi J, Picinic E, Sharkey PF: Revision total hip arthroplasty for instability: surgical techniques and principles, *Instr Course Lect* 58:183, 2009.

Parvizi J, Sim FH: Proximal femoral replacements with megaprostheses, *Clin Orthop Relat Res* 420:169, 2004.

Parvizi J, Tarity TD, Slenker N, et al: Proximal femoral replacement in patients with non-neoplastic conditions, *J Bone Joint Surg* 89A:1036, 2007.

Robinson DE, Lee MB, Smith EJ, et al: Femoral impaction grafting in revision hip arthroplasty with irradiated bone, *J Arthroplasty* 17:834, 2002.

Springer BD, Berry DJ, Cabanela ME, et al: Early postoperative transverse pelvic fracture: a new complication related to revision arthroplasty with an uncemented cup, *J Bone Joint Surg* 87A:2626, 2005.

Sporer SM, O'Rourke M, Chong P, Paprosky WG: The use of structural distal femoral allografts for acetabular reconstruction: surgical technique, *J Bone Joint Surg* 88A(Suppl 1 Pt 1):92, 2006.

Sporer SM, Paprosky WG: Acetabular revision using a trabecular metal acetabular component for severe acetabular bone loss associated with a pelvic discontinuity, *J Arthroplasty* 21(6 Suppl 2):87, 2006.

Ullmark G, Hallin G, Nilsson O: Impacted corticocancellous allografts and cement for revision of the femur component in total hip arthroplasty, *J Arthroplasty* 17:140, 2002.

Weeden SH, Paprosky WG: Minimal 11-year follow-up of extensively porous-coated stems in femoral revision total hip arthroplasty, *J Arthroplasty* 17(4 Suppl 1):134, 2002.

Weeden SH, Schmidt RH: The use of tantalum porous metal implants for Paprosky 3A and 3B defects, *J Arthroplasty* 22(6 Suppl 2):151, 2007.

Winter E, Piert M, Volkmann R, et al: Allogeneic cancellous bone graft and a Burch-Schneider ring for acetabular reconstruction in revision hip arthroplasty, *J Bone Joint Surg* 83A:862, 2001.

CONDUÇÃO PÓS-OPERATÓRIA

Foucher KC, Wimmer MA, Moisio KC, et al: Time course and extent of functional recovery during the first postoperative year after minimally invasive total hip arthroplasty with two different surgical surgical approaches—a randomized controlled trial, *J Biomech* 44:372, 2011.

Ganz SB, Levin AZ, Peterson MG, Ranawat CS: Improvement in driving reaction time after total hip arthroplasty, *Clin Orthop Relat Res* 413:192, 2003.

Hio AM, van Grinsven S, Lucas C, et al: Partial versus unrestricted weight bearing after an uncemented femoral stem in total hip arthroplasty: recommendation of a concise rehabilitation protocol from a systematic review of the literature, *Arch Orthop Trauma Surg* 130:547, 2010.

Trudelle-Jackson E, Emerson R, Smith S: Outcomes of total hip arthroplasty: a study of patients one year postsurgery, *J Orthop Sports Phys Ther* 32:260, 2002.

As referências completas estão disponíveis *online* em www.expertconsult.com.

RECAPEAMENTO DO QUADRIL

David G. Lavelle

CAPÍTULO 4

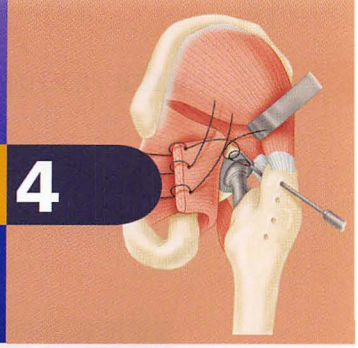

SELEÇÃO DE PACIENTES 311
RESULTADOS 311
MANEJO PÓS-OPERATÓRIO 312
PLANIFICAÇÃO E AVALIAÇÃO RADIOGRÁFICA PRÉ-OPERATÓRIA 312
TÉCNICA 313

O conceito de recapeamento do quadril não é novo. Nos anos 1970, Calandruccio tinha experiência com a substituição total articular do quadril usando conchas excêntricas (THARIES — em inglês, *Total Hip Articular Replacement by Internal Exccentric Shells*), que consistia em um componente acetabular todo em polietileno e um capacete femoral de metal. Ambos os componentes eram cimentados; no entanto, devido ao componente femoral ser tão grande quanto uma cabeça femoral normal, o osso acetabular tinha de ser sacrificado. Ao mesmo tempo, o desenho da cúpula de polietileno era muito fino e as falhas aconteciam primariamente no lado acetabular do quadril. O THARIES foi abandonado na metade dos anos 1980, em favor da artroplastia total do quadril com cabeças femorais menores e componentes acetabulares mais grossos. Apesar dessas primeiras falhas com o recapeamento do quadril, o apelo de um quadril mais apropriado para pacientes mais jovens e ativos persistia. Era também atraente o conceito da preservação óssea no fêmur proximal, que podia reconstruir uma articulação dolorida e, ao mesmo tempo, preservava a anatomia e biomecânica próprias do paciente. O comprimento do membro e o *off set* não são alterados com o recapeamento, e o osso femoral proximal do próprio paciente é preservado. Além do mais, com o recapeamento, se uma revisão (especialmente do componente femoral) fosse necessária, seria como fazer uma artroplastia total do quadril primária.

As artroplastias totais do quadril com metal sobre metal tinham sido usadas na Europa por muitos anos, mas não eram normalmente aceitas nos Estados Unidos. As artroplastias totais de Mckee-Farrar e Ring com superfícies de metal sobre metal foram observadas por muitos anos em Birmingham, Inglaterra, por McMinn e por Treacy. McMinn combinou a teoria do recapeamento do quadril com a tecnologia dos implantes de metal sobre metal para reintroduzir o recapeamento de quadril moderno nos anos 1990.

Já que os problemas com os primeiros recapeamentos eram os componentes acetabulares de polietileno finos e a perda do estoque ósseo acetabular, estes problemas foram eliminados pelos componentes acetabulares sólidos de metal do tipo não cimentado. Para se conseguir taxas aceitavelmente baixas de desgaste foi necessário ter atenção em manter altos níveis de moléculas de carbonetos similares ao diamante. Isto exige uma técnica de fabricação exata que necessita de microesferas a serem moldadas atrás do componente acetabular em vez de sinterizadas no lugar, a técnica de fabricação que é mais usual. Além disso, o desgaste é diminuído ao serem produzidas tolerâncias no limite de 2 mícrons e dureza substancial do implante, de modo a evitar a deformação dos componentes durante a implantação.

SELEÇÃO DE PACIENTES

O paciente ideal para um recapeamento do quadril ainda é motivo de discussão, mas, atualmente, limitamos o recapeamento do quadril a homens ativos de até 60 anos, com osteoartrose ou artrose pós-traumática. A anatomia do fêmur proximal quase normal é necessária para fornecer o substrato ósseo satisfatório para a fixação do implante. O recapeamento do quadril pode ser mais benéfico para trabalhadores braçais, homens que precisam se agachar, o que geralmente não é permitido após a artroplastia total do quadril convencional. Também o paciente bem-informado cujas atividades de lazer — corrida, por exemplo — fazem da artroplastia do quadril convencional uma escolha inaceitável pode ser um bom candidato para um procedimento de recapeamento.

Raramente cogitamos o recapeamento em mulheres porque há um risco maior de fratura do colo do fêmur em mulheres, tanto logo após a cirurgia quanto em longo prazo, anos depois. Os tamanhos menores de cabeça femoral (< 50 mm) estão associados com altos níveis de íons de metal no sangue, e as mulheres podem ter uma maior incidência de alergia a metais do que os homens.

Os pacientes com osteonecrose ou grandes cistos na cabeça femoral podem ou não ser candidatos para o recapeamento, com base no quanto de cabeça femoral intacta permanece viável após contornar-se a cabeça para o componente do recapeamento. Como regra, três quartos da cabeça femoral devem permanecer intactos após o contorno da cabeça. Há uma incidência maior de falha secundária à soltura do componente femoral em pacientes com osteonecrose.

Devido à ocorrência de fratura do colo do fêmur ter sido informada em 1% dos casos no Registro Australiano, a qualidade óssea deve ser levada em conta antes de se fazer o recapeamento do quadril; os pacientes com osteoporose não devem ser considerados candidatos para este tipo de procedimento.

RESULTADOS

Em 2010, os resultados de acompanhamento de 12.093 recapeamentos do quadril do Registro Nacional de Artroplastias da Australian Orthopaedic Association (AOANJRR, Australian Orthopaedic Association National Joint Replacement Registry) foram publicados. Foi relatado que após 8 anos a taxa de revisão cumulativa para todos os pacientes e implantes era de 5,3%, em comparação com 4,0% para artroplastias totais do quadril. No entanto, em pacientes com tamanhos de cabeça femoral de 50 mm ou mais, com até 55 anos e

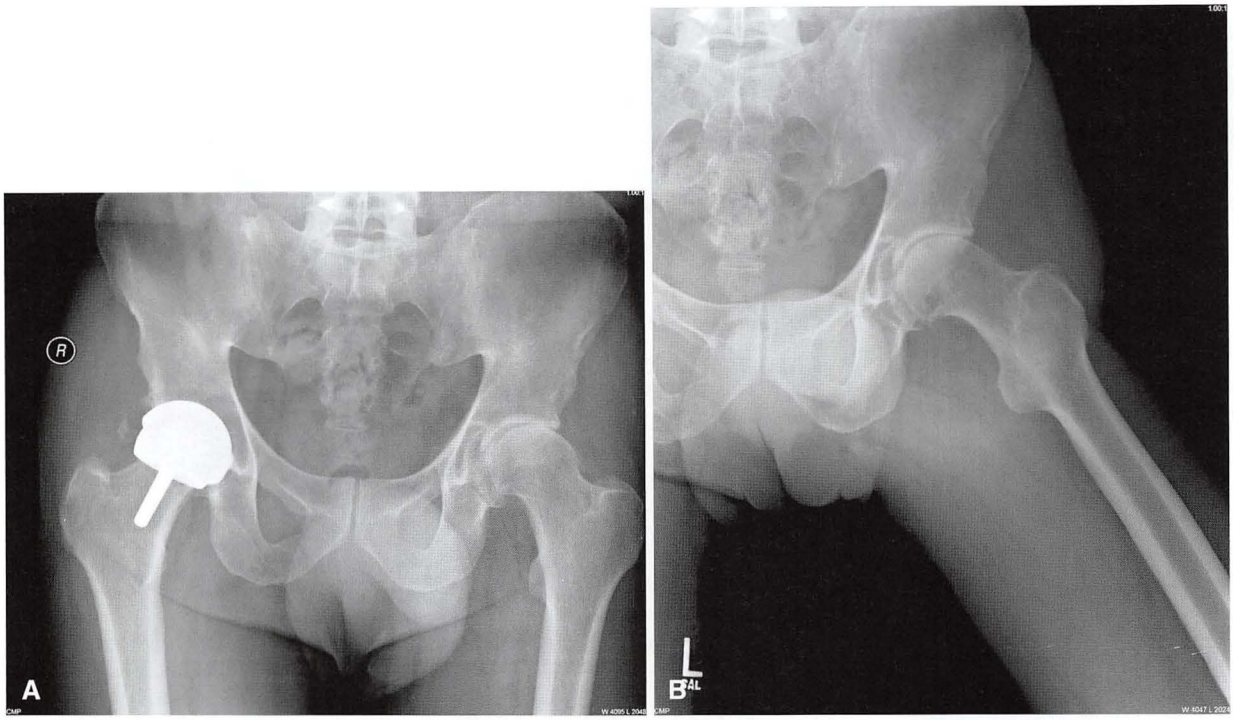

FIGURA 4-1 A e B, Incidências pré-operatórias de cabeça e colo femoral antes da planificação.

osteoartrose, a taxa de revisão era de 3,0%. Os pacientes com displasia do quadril e desenhos de quadril diferentes do Birmingham Hip também tiveram elevação nas taxas de revisão. Em nossa série de mais de 150 Birmingham Hips, até agora não tivemos revisões (acompanhamento máximo de 6 anos).

O problema de hipersensibilidade a metais e o desenvolvimento de reações tissulares locais desencorajaram muitas pessoas a se decidirem por recapeamento do quadril. Até agora não vimos essas reações nos quadris após o recapeamento em nossa prática, mas continuamos alertas para seu desenvolvimento. Parece que essas reações podem estar associadas com certos desenhos de implante com os quais não temos experiência. É mais provável que ocorram com artroplastias totais de quadril com metal sobre metal, do que com recapeamento do quadril. Com artroplastias do quadril com metal sobre metal, observa-se uma maior corrosão no cone Morris da junção cabeça/ haste que na parte interna da superfície de deslizamento do quadril.

A displasia acetabular associa-se também com a falha prematura. Isto pode acontecer porque o componente acetabular é fixado em uma posição mais "aberta" ou abduzida nesses pacientes. Sabe-se que essa posição do acetábulo aumenta o desgaste na extremidade lateral do componente acetabular em contato com a cabeça de metal do componente femoral. Por essa razão, os pacientes com deficiências acetabulares ou displasia devem ser submetidos ao recapeamento com uma cúpula específica para "displasia", em uma posição mais horizontal e com o uso de parafusos (descrito adiante) para suplementar a fixação.

Outras complicações originadas de trombose venosa profunda, embolias pulmonares, ossificações heterotópicas e lesões intraoperatórias de nervos ou vasos parecem ser comparáveis àquelas causadas pela artroplastia total do quadril.

MANEJO PÓS-OPERATÓRIO

Os pacientes que passaram pelo recapeamento do quadril em vez da artroplastia têm uma recuperação bem mais rápida até um nível de atividade mais normal do que os pacientes de substituições de quadril tradicionais, em nossa clínica. Devido ao risco de luxação ser desprezível (0,3% segundo o Registro Australiano), não são usados travesseiros de abdução, e os pacientes não precisam seguir restrições de amplitude de movimento do quadril. O paciente é mobilizado em atividades de baixo impacto muito rapidamente. A maioria dos pacientes volta a ter um alto nível de atividade em 2 a 3 semanas.

Nos primeiros 6 meses após a cirurgia, encoraja-se que o paciente realize atividades de baixo impacto, tais como caminhar, nadar e andar de bicicleta. Isto dá ao osso acetabular uma boa chance de completa e estável osteointegração e permite que o colo femoral se remodele após o trauma da cirurgia. Após isto, os pacientes são liberados para atividades plenas, como correr, jogar futebol e esquiar. Eles devem ser informados, é claro, que estas atividades acarretam um alto risco de fraturas (fraturas agudas e por estresse); os riscos de ocorrerem tais lesões devem ser pesados no que diz respeito à satisfação em realizar estas atividades.

PLANIFICAÇÃO E AVALIAÇÃO RADIOGRÁFICA PRÉ-OPERATÓRIA

Da mesma forma que com todas as cirurgias de artroplastia do quadril, planificação, avaliação radiográfica e planejamento pré-operatórios são críticos para o sucesso. Se a anatomia de um paciente tiver sido distorcida por uma cirurgia, lesão ou deformidade prévia, ele pode não ser um candidato ao recapeamento do quadril. A qualidade óssea da cabeça e colo femorais deve ser normal, e não deve haver mais do que de 25% a 30% da cabeça envolvida com necrose avascular ou formação de cistos vistos nas radiografias. Se o colo femoral for aumentado pela remodelação, pode não haver uma delineação clara entre a cabeça e o colo, com a cabeça sendo maior do que o colo (Fig. 4-1). Se o colo e a cabeça tiverem a mesma largura, especialmente ao longo do colo superior, conforme visto em uma

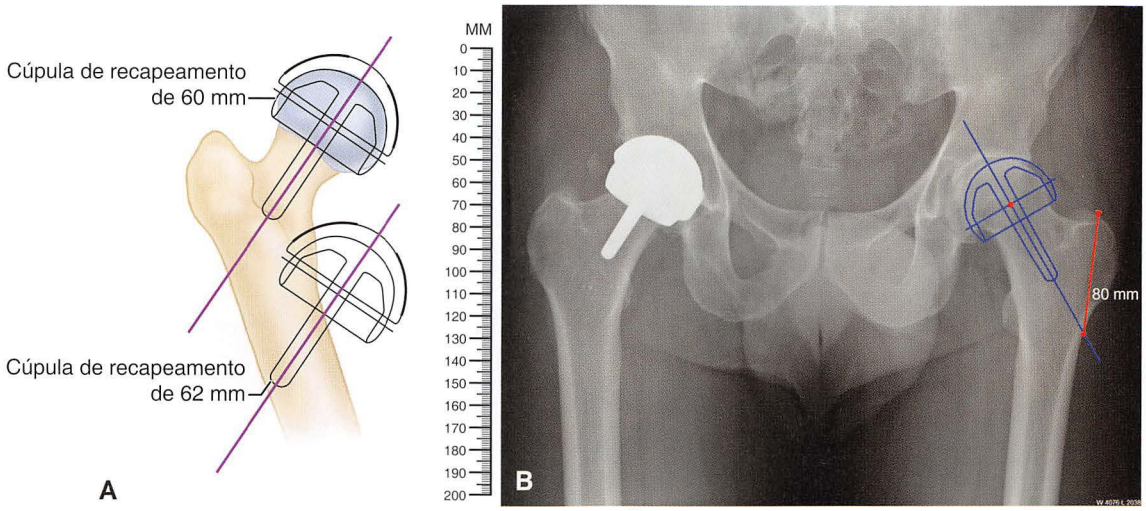

FIGURA 4-2 Planificação do componente femoral. A medição será usada no intraoperatório para medir o ângulo de valgo.

radiografia anteroposterior, então remover uma quantidade de osso da cabeça trará o risco de entalhe ao colo femoral e, assim, o risco de fratura do colo.

O primeiro passo da planificação é medir o tamanho do componente femoral. Um *template* é colocado sobre a radiografia do fêmur proximal. A largura da abertura do componente femoral deve ser maior do que o colo do fêmur em 2 a 4 mm, no total. Se não o for, o *template* imediatamente maior deve ser usado. Então, o eixo central do implante é alinhado com o centro do colo femoral na radiografia. A linha do topo do grande trocânter até onde a linha no *template* cruza a cortical lateral é medida e documentada (Fig. 4-2A). Essa distância será usada ao medir o ângulo de valgo do implante no intraoperatório (Fig. 4-2B).

TÉCNICA

RECAPEAMENTO DO QUADRIL EM POSIÇÃO POSTEROLATERAL

TÉCNICA 4-1

- Posicione o paciente na posição lateral com o quadril afetado para cima. Estabilize a pelve com um clampe pélvico ou posicionador, com a pelve orientada de maneira reta acima e abaixo. Se a pelve estiver inclinada para a frente, o componente acetabular pode ser colocado em retroversão; e se estiver inclinada para trás, o componente acetabular pode ser colocado em anteversão excessiva.

ABORDAGEM E EXPOSIÇÃO

- Para fazer o recapeamento do quadril, uma exposição ampla é necessária, de modo a permitir a visualização do acetábulo, e, mais tarde, durante o procedimento, manter a cabeça femoral visível em toda a sua superfície. Portanto, devem-se seguir alguns passos, para se chegar à exposição, que não são normalmente usados na cirurgia de artroplastia total do quadril. Obviamente, a cabeça femoral é removida durante a artroplastia total do quadril, o que ajuda bastante na exposição.
- Faça uma incisão de pele curva sobre o grande trocânter, angulando a porção proximal posteriormente, em direção a espinha ilíaca posterossuperior (Fig. 4-3A). Leve a incisão pelo centro do grande trocânter e então distalmente sobre a diáfise do fêmur para terminar na inserção do glúteo máximo na linha áspera.
- Divida o tecido subcutâneo em um plano único sobre a fáscia do glúteo máximo proximalmente e a fáscia da banda iliotibial distalmente. Faça uma incisão longitudinal sobre o terço de médio a posterior da fáscia sobre o grande trocânter e a estenda distalmente sobre a diáfise do fêmur. Estenda a porção proximal da incisão ao longo da fina fáscia sobre o glúteo máximo na mesma direção da incisão da pele. Promova uma divulsão romba das fibras do músculo glúteo máximo, tomando cuidado para encontrar e cauterizar qualquer sangramento.
- Desinsira o tendão do glúteo máximo da linha áspera para maximizar a rotação interna do fêmur, de maneira a fornecer uma exposição satisfatória do fêmur proximal e da cabeça femoral. Se o glúteo máximo não for liberado, o nervo ciático pode sofrer o risco de compressão no momento da preparação da cabeça femoral. Coloque uma pinça hemostática sob o tendão do glúteo máximo enquanto este é separado, para evitar danificar ramos da artéria circunflexa femoral medial e da primeira artéria perfurante. Deixe 1 cm de tendão ligado à linha áspera e à diáfise do fêmur para reparo posterior.
- Abra amplamente o plano fascial recém-cortado usando um afastador de Charnley ou autoestático. A porção posterior do grande trocânter e o glúteo médio devem ser facilmente vistos. Remova a bursa trocantérica.
- Retraia o músculo e o tendão do glúteo médio anteriormente. Um instrumento em forma de gancho, como por exemplo um afastador de Hibbs, é útil. Sob o glúteo médio localiza-se o piriforme, o qual é exposto. Identifique o tendão do piriforme com uma sutura, e então solte-o do fêmur. Abaixo e anterior ao tendão

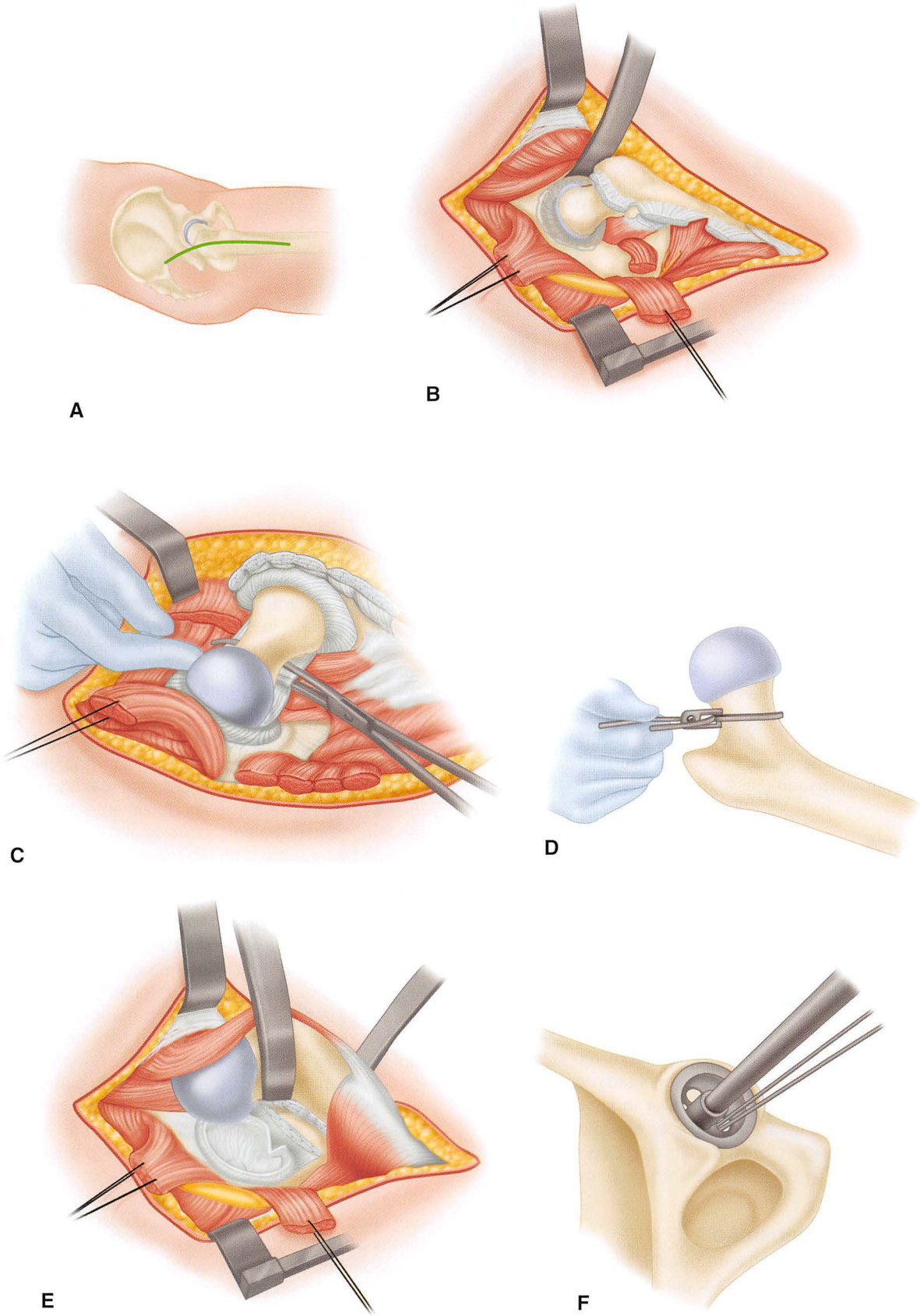

FIGURA 4-3 Procedimento de recapeamento do quadril. **A,** Incisão cutânea para abordagem posterolateral ao quadril. **B,** Dissecção completa das partes moles. **C,** Cápsula anterior dividida no trajeto da bainha do tendão do psoas. **D,** Medição do diâmetro do colo femoral. **E,** Fêmur bem afastado anteriormente para permitir o acesso ao acetábulo. **F,** Cúpula de teste usada para determinar o posicionamento correto do implante.

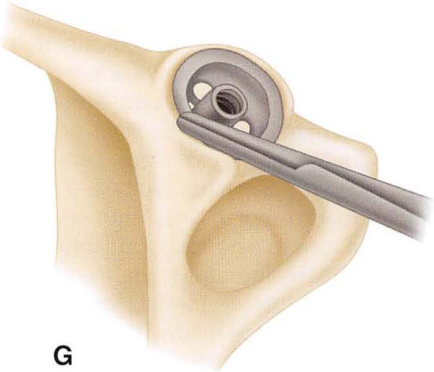

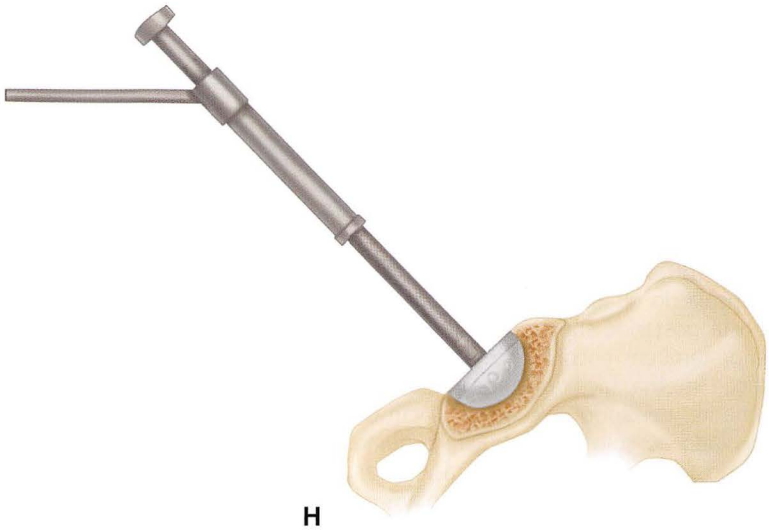

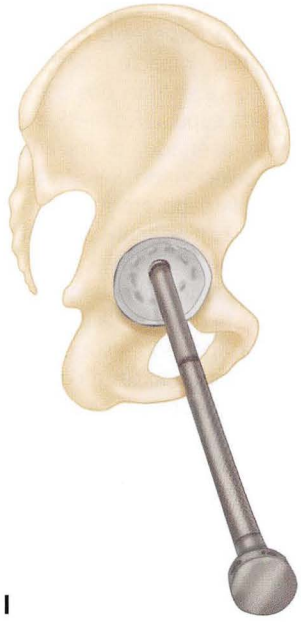

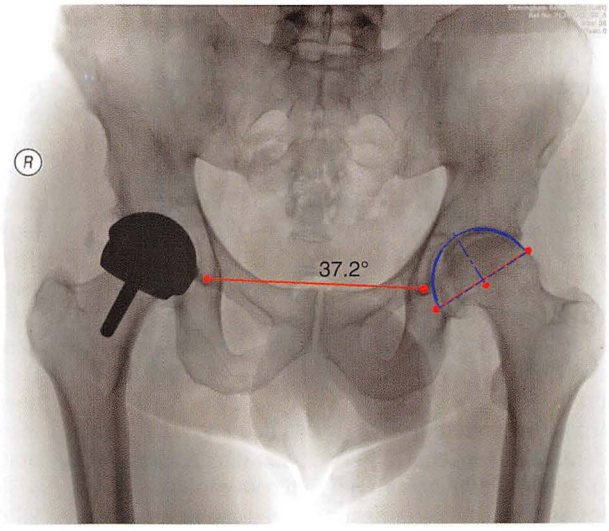

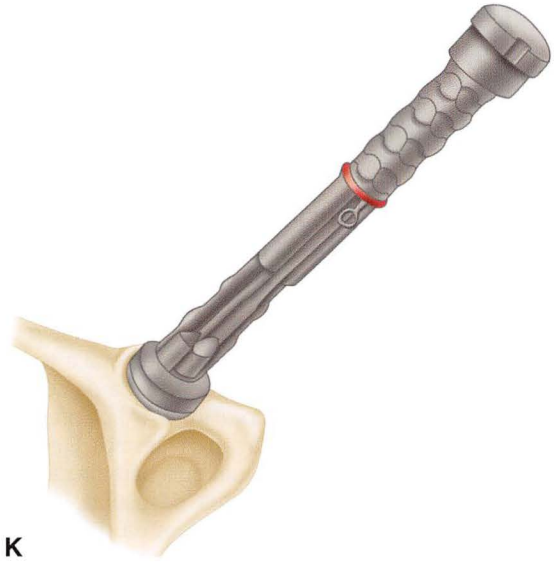

FIGURA 4-3, cont. **G,** Osteófitos removidos posteroinferiormente e anteroinferiormente. **H** e **I,** Posicionamento da cúpula na abdução e anteversão usando a planificação pré-operatória **(J)** para determinar o ângulo de valgo correto. **K,** Componente acetabular totalmente impactado em anteversão de 10 a 20 graus e abdução de 35 a 45 graus. **VEJA A TÉCNICA 4-1.**

do piriforme estão as fibras musculares do glúteo mínimo. Com um elevador, levante o glúteo médio para fora da cápsula do quadril completamente. Toda a cápsula do quadril deve ser exposta superiormente. O uso de um afastador cabeça de cobra estreito ajuda a ver esta área, quando colocado sob o glúteo mínimo e o glúteo médio.

- Exponha o plano distalmente entre a cápsula e os músculos rotadores externos curtos. Libere os músculos rotadores externos curtos do fêmur, inclusive o quadrado femoral, distalmente. Coagule os vasos nesta área.
- A cápsula do quadril agora se encontra completamente exposta posterior, superior e inferiormente. O trocânter menor também encontra-se visível. Com o quadril em rotação interna, faça uma incisão na cápsula circunferencialmente, deixando pelo menos 1 cm da cápsula ainda conectado ao colo femoral. Este centímetro de cápsula será posteriormente usado para reparar novamente a cápsula, além de fornecer proteção aos vasos intraósseos necessários para manter a vascularização do colo femoral.
- Faça duas incisões radiais na cápsula posterior para criar uma aba capsular posterior. Isto ajuda no afastamento e depois no reparo (Fig. 4-3B).
- Desloque a cabeça femoral e execute uma capsulotomia anterior completa com uma tesoura afiada. A porção inferior da cápsula é vista ao se estender e rodar internamente o fêmur. O tendão do psoas fica exposto no trocânter menor, e a cápsula é isolada logo na frente do tendão do psoas. Enquanto mantém a tesoura imediatamente posterior ao tendão do psoas, incise a cápsula, de inferior para superior (Fig. 4-3C). Mantenha o fêmur em rotação interna e aplique tração anterior com um gancho ósseo no trocânter menor.
- Realize a porção proximal da capsulotomia fletindo o fêmur 90 graus e mantendo um afastador cabeça de cobra estreito sob os músculos glúteos. Incise a cápsula com uma tesoura afiada enquanto roda o fêmur internamente para além de 100 graus. Se não for realizada uma capsulotomia completa, a exposição do fêmur fica comprometida.
- Meça o colo femoral de superior a inferior, sua dimensão mais longa (Fig. 4-3D). O Birmingham Hip vem com cabeças em incrementos de 2 mm. A ferramenta de medição deve se encaixar com folga no colo femoral para evitar uma subestimativa do tamanho do componente femoral, o que poderia causar entalhes ao colo femoral. Os entalhes do colo do fêmur podem enfraquecer o colo, causando a predisposição de fratura pós-operatória precoce. Se houver dúvidas, escolha o tamanho imediatamente maior do componente da cabeça femoral.
- Uma vez que se saiba o tamanho do componente femoral, sabe-se também o tamanho do componente acetabular, pois o componente acetabular combina com componentes de 6 ou 8 mm maiores que o componente femoral. Assim, se a cabeça femoral mede 52 mm, o componente acetabular precisará ser de 58 ou 60 mm. Isso significa (neste caso) que o acetábulo precisará ser fresado para 57 ou 59 mm, respectivamente.
- A chave para expor o acetábulo é deslocar a cabeça femoral para fora do caminho anterior e superiormente. Crie uma bolsa anterossuperior grande o suficiente para a cabeça femoral sob os músculos glúteos e sobre o ílio. Isto é feito dissecando-se precisamente os tecidos moles do osso do ílio, incluindo a cápsula e tendões do reto femoral a partir do lábio acetabular superior e da espinha ilíaca anteroinferior.
- Uma vez que a bolsa tenha sido criada, desloque a cabeça femoral para dentro da bolsa sob os músculos glúteos e a afaste com um afastador de Hohmann afiado e estreito, inserido para dentro do ílio superior ao acetábulo e repousando no colo femoral (Fig. 4-3E). Pinos adicionais podem ser inseridos dentro do ílio e do ísquio para auxiliar a exposição acetabular. Um afastador também é posicionado inferiormente para expor o ligamento transverso acetabular. Faça uma incisão para excisar o lábrum.
- Frese o acetábulo medialmente através da incisura cotiloidea do acetábulo até a parede medial. Tome cuidado para não fresar através da parede medial. Uma vez medializado, as fresas são usadas para expandir o osso acetabular até o tamanho desejado. O acetábulo geralmente deve ser fresado em 1 mm a menos que o tamanho do componente desejado. Use o componente acetabular de teste para avaliar a estabilidade em potencial do componente. Os componentes de teste no Sistema de Recapeamento tipo Birmingham Hip são 1 mm menores do que os implantes correspondentes, para fornecer um ajuste mais firme do componente definitivo. Impacte o teste no acetábulo com um martelo, e faça a excisão dos osteófitos para a inserção desobstruída da cúpula (Fig. 4-3F e G). Se o teste deste tamanho estiver apertado, o implante acetabular do mesmo tamanho é selecionado. Se o teste estiver solto, o acetábulo pode ser alargado em mais 1 ou 2 mm até o próximo tamanho de componente acetabular que corresponda ao tamanho apropriado de cabeça femoral. Há dois tamanhos de acetábulo por tamanho de cabeça femoral disponível. O teste deve ser usado para o tamanho de cúpula maior; se for apertado, esta cúpula deverá ser selecionada. Marque a borda do teste com eletrocautério dentro do acetábulo para prever a profundidade do implante, quando inserido.
- É crítico para o sucesso de longo prazo do quadril que a orientação do componente acetabular seja feita corretamente. Implante o componente acetabular em 10 a 20 graus de anteversão e em 35 a 45 graus de abdução (Fig. 4-3H-J). Se aceitar mais de 50 graus de abdução ou mais de 25 graus de anteversão, o componente da cabeça femoral de metal pode estar sujeito a desgaste na borda e associado com produção acelerada de *debris* e íons de metal.
- Para inserir corretamente a cúpula acetabular, empurre a ferramenta de inserção contra a porção inferior da ferida (Fig. 4-3K). A marca feita no interior da parede acetabular enquanto o teste estava colocado é usada para julgar se o componente acetabular está completamente assentado (não há furos na cúpula). Remova os osteófitos periacetabulares até a borda da cúpula.

CÚPULA PARA DISPLASIA

- A cúpula para displasia é usada quando há displasia acetabular significativa ou erosão lateral ou superior da borda do acetábulo. O Sistema de Recapeamento tipo Birmingham Hip inclui uma cúpula de displasia que é apenas 3 mm maior do que o componente femoral e tem dois orifícios externos para parafusos na borda da cúpula para a fixação superior e posterior (Fig. 4-4A). A preparação e o posicionamento da cúpula são os mesmos. Fure os orifícios para os parafusos usando um guia para broca através dos orifícios rosqueados na borda da cúpula. Os parafusos devem ser rosqueados nos orifícios da cúpula e então no osso ilíaco acima ou posterior ao acetábulo (Fig. 4-4B).

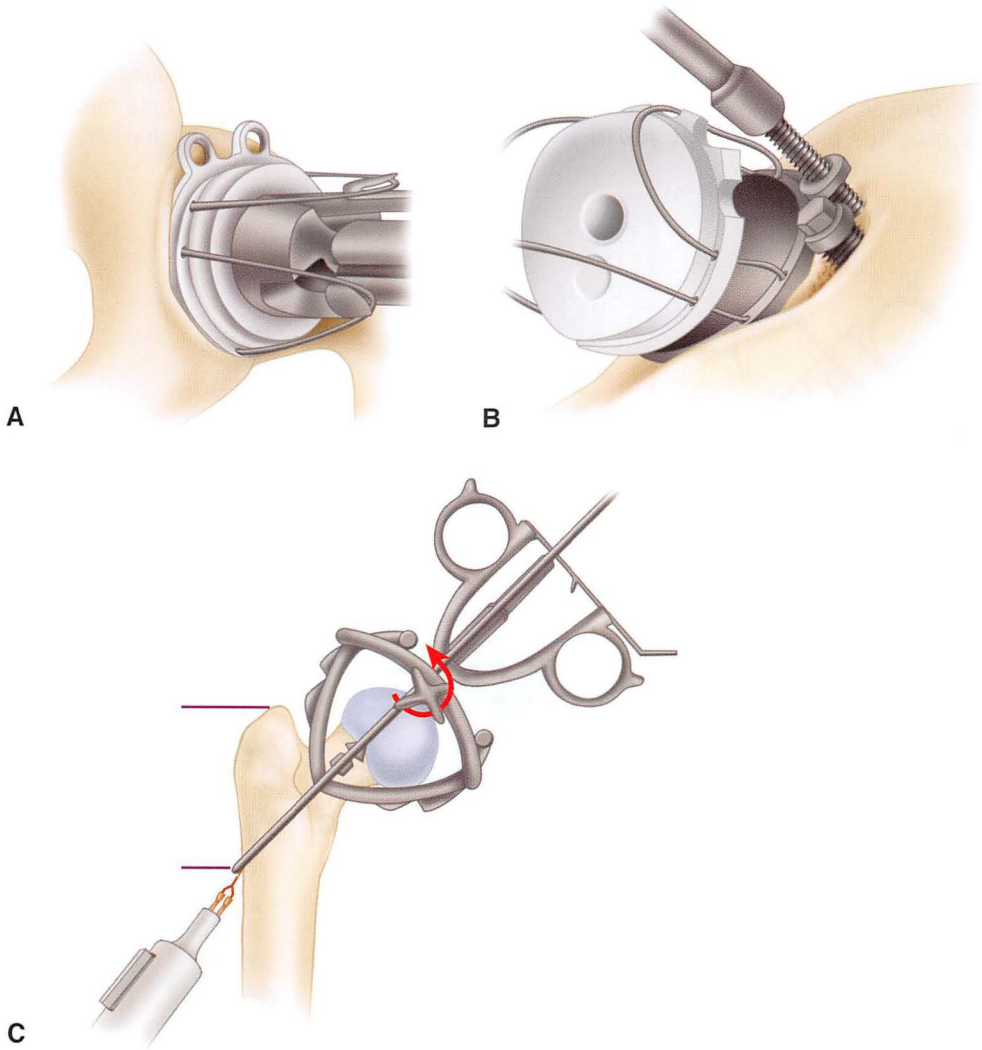

FIGURA 4-4 **A,** Cúpula para displasia. **B,** Inserção de parafuso. **C,** Distância da ponta do trocânter ao ponto na cortical lateral conforme visto durante a planificação. Ponto marcado com eletrocautério para então alinhar a haste em varo ou em valgo. **VEJA A TÉCNICA 4-1.**

- A atenção agora é voltada ao fêmur. Coloque uma compressa limpa no acetábulo para protegê-lo. A planificação criada nas radiografias antes da cirurgia mostra uma linha traçada sobre a diáfise lateral do fêmur proximal que, quando continuada para cima sobre o colo femoral, corresponde à orientação em valgo correta do componente femoral em seu trajeto que será inserido dentro do meio do colo femoral. Esta linha, no ponto da interseção com a diáfise lateral do fêmur, geralmente se alinha com um ponto no trocânter menor medialmente. A medida da ponta do grande trocânter até onde a linha cruza com a diáfise lateral do fêmur corresponde à medida tomada durante a cirurgia. No momento da cirurgia, use uma agulha espinal para encontrar a ponta do trocânter menor e então medir distalmente até um ponto na cortical femoral lateral, e marque-o com um cautério (Fig. 4-4C). Este ponto será então uma referência para ajudar a orientar o componente femoral em um alinhamento valgo correto.

RECAPEAMENTO DA CABEÇA FEMORAL

- Para recapear a cabeça femoral, rode o fêmur internamente muito mais do que o necessário para realizar uma artroplastia total do quadril. Com a liberação das partes moles, que já foi discutida, isto pode ser feito com segurança, ainda que a posição possa ser extrema e mais força do que o usual seja necessário. O receio de fratura femoral não deve ser grande, no entanto, porque os recapeamentos do quadril devem ser feitos apenas em pacientes com boa qualidade óssea.
- Flexione o fêmur entre 80 a 90 graus e então gire-o internamente entre 120 e 150 graus para expor a cabeça femoral e o colo circunferencialmente. A porção anterior da cabeça é mais difícil de expor. Um afastador entre a cúpula acetabular e o fêmur proximal, levantando o fêmur para fora da ferida, pode ajudar.
- Com a cabeça femoral e o colo expostos, remova os osteófitos periarticulares, tomando cuidado para não violar o osso do colo femoral. Uma pinça Kerrison pode

ser útil anteriormente. Tome cuidado para não descolar as partes moles do colo femoral, que contêm vasos fornecendo sangue à cabeça femoral.

- Coloque um pino-guia abaixo, no centro da cabeça femoral. Há dois gabaritos projetados para auxiliar a colocação dos pinos. O gabarito com o qual temos mais experiência tem um formato de clampe, que tem duas pernas que se prendem em volta do colo femoral superior e inferiormente. Coloque uma haste-guia longa posteriormente sobre o colo femoral para orientar o gabarito

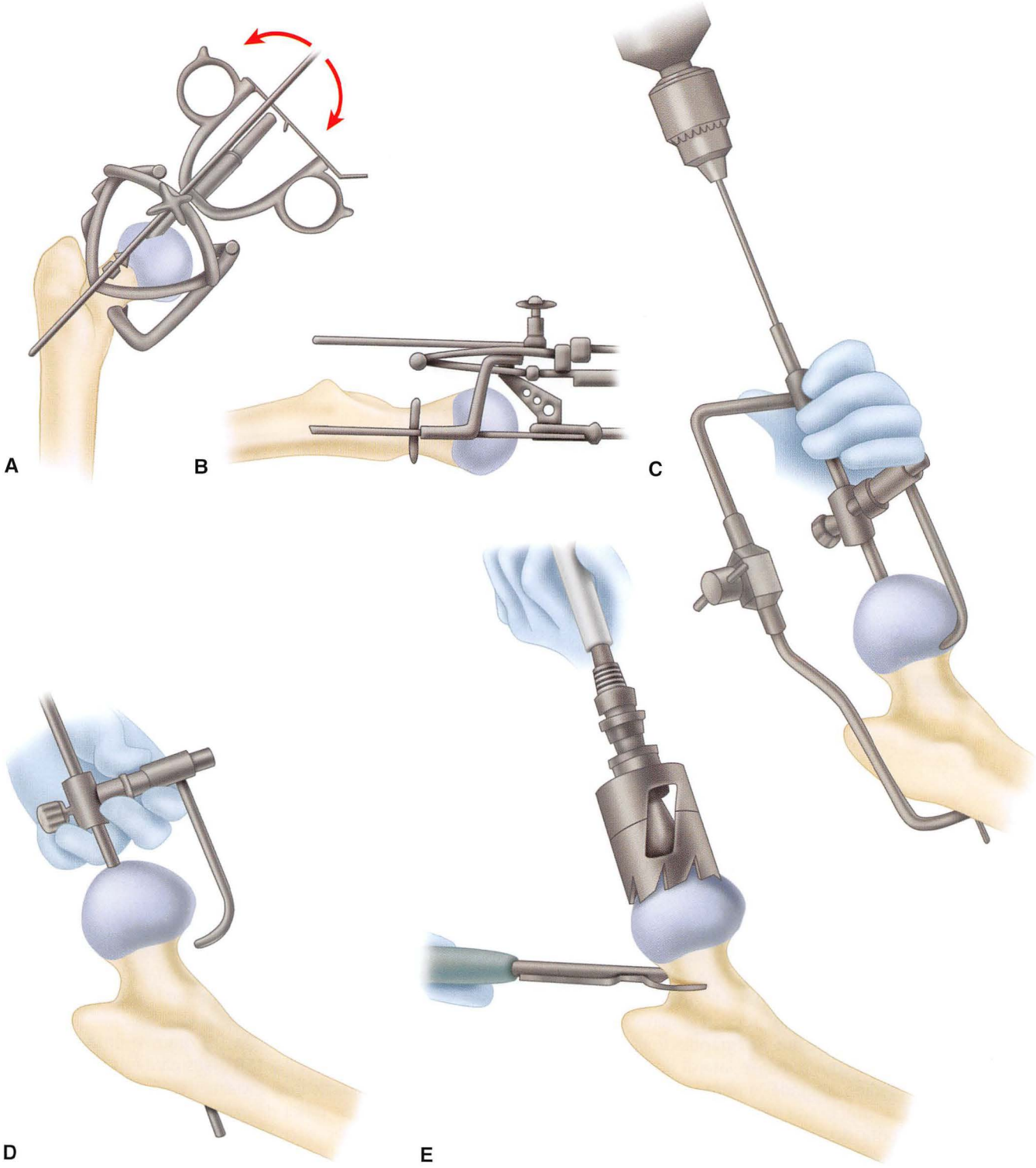

FIGURA 4-5 **A,** Haste-guia longa colocada posteriormente sobre o colo femoral para orientar o gabarito na posição em valgo. **B,** Pino-guia visto do lado medial do colo. **C,** Fio-guia inserido na posição desejada. **D,** Medição circunferencial tomada para garantir que o tamanho da cabeça não impacte o colo femoral. **E** e **F,** Fresagem da cabeça femoral.

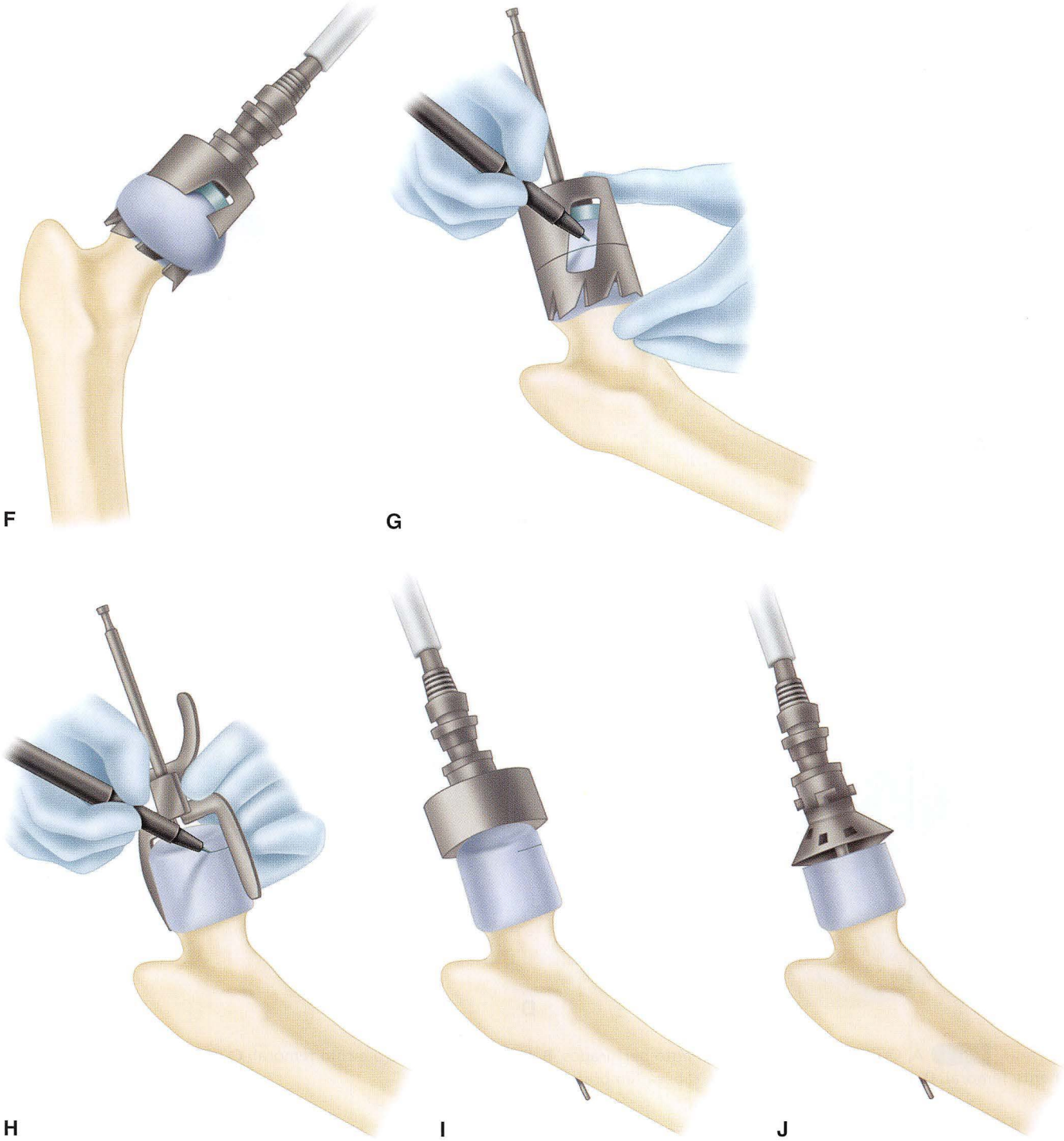

FIGURA 4-5, cont. **G-I,** A cabeça é fresada até uma linha, após a medição de quanto a cabeça femoral precisa ser fresada. **J,** Cabeça femoral modelada para se ajustar à geometria do componente de cabeça femoral. **VEJA A TÉCNICA 4-1.**

em uma posição em valgo (Fig. 4-5A). A ponta lateral da haste-guia deve se alinhar com o ponto marcado na cortical femoral lateral e sua marca nas partes moles deve ser feita após a medição de baixo, começando do grande trocânter. Isto garante a colocação do pino através do centro do colo femoral no alinhamento em valgo correto. Observe o pino-guia a partir do lado medial do colo para ter certeza de que ele não está colocado em retroversão (Fig. 4-5B). A posição do pino-guia deve ser completamente avaliada por sua orientação no colo femoral e não na cabeça femoral. O pino geralmente é colocado superior à fóvea, mas, com o desgaste, a cabeça pode ser deformada.

- Uma vez que o pino-guia esteja inserido até o meio do colo femoral nos planos anteroposterior e lateral,

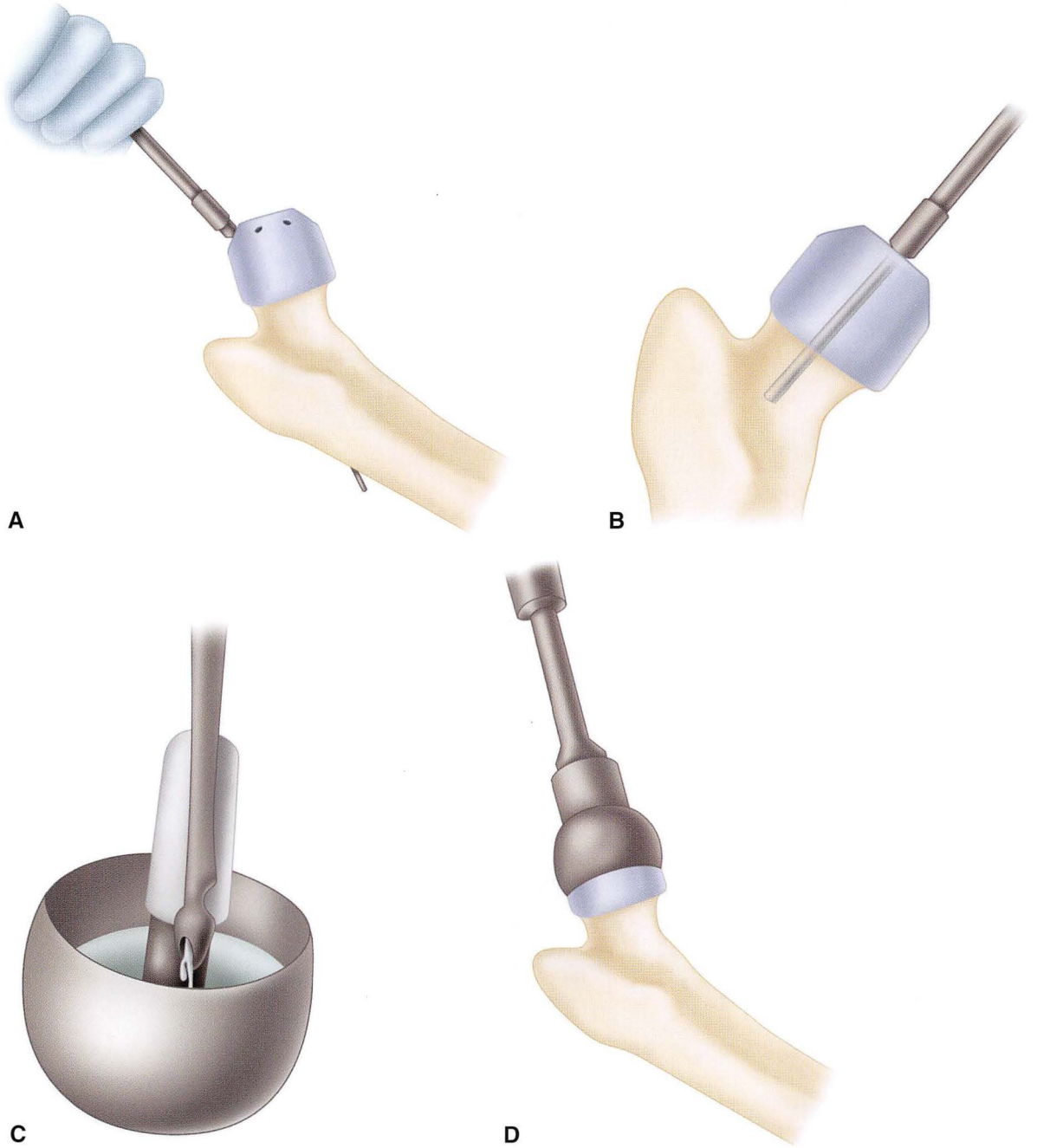

FIGURA 4-6 **A,** Orifícios de fixação do cimento perfurados. **B,** Fresagem da cabeça e colo femoral. **C,** Cimento injetado no componente femoral. **D,** Componente cimentado à cabeça femoral. **VEJA A TÉCNICA 4-1.**

use uma fresa canulada para fresar por cima do pino. Remova o pino e coloque uma haste-guia de fresamento maior no orifício do colo e cabeça. Faça as medições circunferenciais com um calibrador de medidas para ter certeza de que o tamanho de cabeça femoral selecionado não irá impactar no colo femoral, especialmente lateral e superiormente (Fig. 4-5C). Uma vez que isto tenha sido confirmado, frese a cabeça femoral circunferencialmente com a fresa de tamanho correto (Fig. 4-5D e E). Proteja o colo femoral de impacto com a ferramenta de medição.

- Meça para ver o quanto acima da linha de junção cabeça-colo a cabeça precisa ser ressecada (Fig. 4-5F), e frese a cabeça até essa linha (Fig. 4-5G e H). Uma fresa chanfrada do tamanho correto é usada para finalizar o formato da cabeça femoral para ajustá-la à geometria do interior do componente da cabeça femoral (Fig. 4-5I). Remova a haste de fresagem.
- Perfure orifícios de fixação do cimento de pequenos a médios na cabeça femoral em torno do chanfro e da ponta da cabeça (Fig. 4-6A). Frese o orifício na cabeça e colo femoral para um tamanho maior com a fresa de colo e cabeça femoral apropriada (Fig. 4-6B).

- Perfure um orifício no trocânter menor e coloque um respiro de metal neste orifício para drenar o fêmur proximal durante a cimentação do componente femoral. Este respiro é conectado à sucção. Um cimento bastante viscoso é misturado em um misturador a vácuo por um curto período e então é injetado no interior do componente femoral (Fig. 4-6C). Enquanto o cimento está no estado líquido, cimente o componente na cabeça femoral (Fig. 4-6D). Tome cuidado para não quebrar o colo femoral enquanto impacta o componente na cabeça. Remova o excesso de cimento e o tubo de respiro. Cuidadosamente reduza o quadril para evitar arranhar a cabeça de metal contra a borda do componente acetabular.
- Feche a cápsula com uma sutura contínua absorvível. Repare o glúteo máximo e o piriforme. Geralmente são usados drenos, e a fáscia é fechada rotineiramente.

CUIDADO PÓS-OPERATÓRIO A mobilização precoce é encorajada. A maioria dos pacientes é encorajada a andar na tarde ou noite do dia da cirurgia. Não são usados triângulos de abdução, pois a cabeça femoral é tão grande que o risco de luxação é pequeno. Os fisioterapeutas são informados de que o paciente tem um quadril recapeado e não precisa de precauções quanto ao quadril.

REFERÊNCIAS

Achten J, Parsons NR, Edlin RP, et al: A randomised controlled trial of total hip arthroplasty versus resurfacing arthroplasty in the treatment of young patients with arthritis of the hip joint, *BMC Musculoskel Disord* 11:8, 2010.

Amstutz HC, Le Duff MJ: Eleven years of experience with metal-on-metal hybrid hip resurfacing: a review of 1000 Conserve Plus, *J Arthroplasty* 23(6 Suppl 1):36, 2008.

Amstutz HC, Le Duff MJ, Campbell PA, Dorey FJ: The effects of technique changes on aseptic loosening of the femoral component in hip resurfacing: results of 600 Conserve Plus with a 3 to 9 year follow-up, *J Arthroplasty* 22:481, 2007.

Aning J, Aung H, Mackinnon J: Fixation of a complex comminuted proximal femoral fracture in the presence of a Birmingham hip resurfacing prosthesis, *Injury* 36:1127, 2005.

Antoniou J, Bergeron SG, Ma B, et al: The effect of the cam deformity on the insertion of the femoral component in hip resurfacing, *J Arthroplasty* 26:458, 2011.

Aulakh TS, Rao C, Kuiper JH, Richardson JB: Hip resurfacing and osteonecrosis: results from an independent hip resurfacing register, *Arch Orthop Trauma Surg* 130:841, 2010.

Baad-Hansen T, Storgaard Jakobsen S, Soballe K: Two year migration results of the ReCap hip resurfacing system—a radiosterometric follow-up study of 23 hips, *Int Orthop* 35:497, 2011.

Bailey C, Gul R, Falworth M, et al: Component alignment in hip resurfacing using computer navigation, *Clin Orthop Relat Res* 467:917, 2009.

Bartelt RB, Yuan BJ, Trousdale RT, Sierra RJ: The prevalence of groin pain after metal-on-metal hip arthroplasty and total hip resurfacing, *Clin Orthop Relat Res* 468:2346, 2010.

Beaulé PE, Amstutz HC, LeDuff M, et al: Surface arthroplasty for osteonecrosis of the hip: hemiresurfacing versus metal-on-metal hybrid resurfacing, *J Arthroplasty* 19:54, 2004.

Beaulé PE, Antoniades J: Patient selection and surgical technique for surface arthroplasty of the hip, *Orthop Clin North Am* 36:177, 2005.

Beaulé PE, Campbell P, Shim P: Femoral head blood flow during hip resurfacing, *Clin Orthop Relat Res* 456:148, 2007.

Bedigrew KM, Ruh EL, Zhang Q, et al: 2011 Marshall Urist Young Investigator Award: when to release patients to high-impact activities after hip resurfacing, *Clin Orthop Relat Res* 470:299, 2012.

Bengs BC, Sangiorgio SN, Ebramzadeh E: Less range of motion with resurfacing arthroplasty than with total hip arthroplasty: in vitro examination of 8 designs, *Acta Orthop* 79:755, 2008.

Bitsch RG, Loidolt T, Heisel C, Schmalzried TP: Cementing techniques for hip resurfacing arthroplasty: in vitro study of pressure and temperature, *J Arthroplasty* 26:144, 2011.

Bohm R, Schraml A, Schuh A: Long-term results with the Wagner metal-on-metal hip resurfacing prosthesis, *Hip Int* 4:58, 2006.

Bozic KJ, Pui CM, Ludeman MJ, et al: Do the potential benefits of meta-on-metal hip resurfacing justify the increased cost and risk of complications? *Clin Orthop Relat Res* 468:2301, 2011.

Callanan MC, Jarrett B, Bragdon CR, et al: The John Charnley Award: risk factors for cup malpositioning: quality improvement through a joint registry at a tertiary hospital, *Clin Orthop Relat Res* 469:319, 2011.

Campbell P, Shimmin A, Walter L, Solomon M: Metal sensitivity as a cause of groin pain in metal-on-metal hip resurfacing, *J Arthroplasty* 23:1080, 2008.

Campbell P, Takamura K, Lundergan W, et al: Cement technique changes improved hip resurfacing longevity—implant retrieval findings, *Bull NYU Hosp Jt Dis* 67:146, 2009.

Cooke NJ, Rodgers L, Rawlings D, et al: Bone density of the femoral neck following Birmingham hip resurfacing, *Acta Orthop* 80:660, 2009.

Corten K, MacDonald SJ: Hip resurfacing data from national joint registries: what do they tell us? What do they not tell us? *Clin Orthop Relat Res* 468:351, 2010.

Daniel J, Pynsent PB, McMinn DJ: Metal-on-metal resurfacing of the hip in patients under the age of 55 years with osteoarthritis, *J Bone Joint Surg* 86B:177, 2004.

Davis ET, Gallie PA, James SL, et al: Proximity of the femoral neurovascular bundle during hip resurfacing, *J Arthroplasty* 25:471, 2010.

Della Valle CJ, Nunley RM, Raterman SJ, Barrack RL: Initial American experience with hip resurfacing following FDA approval, *Clin Orthop Relat Res* 467:72, 2009.

Delport HP, De Schepper J, Smith EJ, et al: Resurfacing hip arthroplasty: A 3- to 5-year matched pair study of two different implant designs, *Acta Orthop Belg* 77:609, 2011.

De Smet K, Calistri A: Hip resurfacing: expectations and limitations, *Acta Orthop* 80:625, 2009.

de Steiger RN, Miller LN, Prosser GH, et al: Poor outcome of revised resurfacing hip arthroplasty, *Acta Orthop* 81:72, 2010.

Duijsens AW, Keizer S, Vliet-Vlieland T, Nelissen RG: Resurfacing hip prostheses revisited: failure analysis during a 16-year follow-up, *Int Orthop* 29:227, 2005.

Eastaugh-Waring SJ, Seenath S, Learmonth DS, Learmonth ID: The practical limitations of resurfacing hip arthroplasty, *J Arthroplasty* 21:18, 2006.

Falez F, Favetti F, Casella F, et al: Results of hip resurfacing, *Int Orthop* 35: 239, 2011.

FDA approves new hip resurfacing system, *Health News* 12:2, 2006.

Food and Drug Administration, HHS: Orthopedic devices; effective data of requirement for premarket approval for hip joint metal/polymer or ceramic/polymer semiconstrained resurfacing cemented prosthesis. Final rule, *Fed Regist* 69:191, 2004.

Fowble VA, dela Rosa MA, Schmalzried TP: A comparison of total hip resurfacing and total hip arthroplasty—patients and outcomes, *Bull NYU Hosp Jt Dis* 67:108, 2009.

Garbuz DS, Tanzer M, Greidanus NV, et al: The John Charnley Award: Metal-on-metal hip resurfacing versus large-diameter head metal-on-metal total hip arthroplasty: a randomized clinical trial, *Clin Orthop Relat Res* 468:318, 2010.

Ghomrawi HM, Dolan MM, Rutledge J, Alexiades MM: Recovery expectations of hip resurfacing compared to total hip arthroplasty: a matched pairs study, *Arthritis Care Res* 63:1753, 2011.

Girard J, Krantz N, Bocquet D, et al: Femoral head to neck offset after hip resurfacing is critical for range of motion, *Clin Biomech* 27:165, 2012.

Graves SE, Rothwell A, Tucker K, et al: A multinational assessment of metal-on-metal bearings in hip replacement, *J Bone Joint Surg* 93A:43, 2011.

Grigoris P, Roberts P, Panousis K, et al: The evolution of hip resurfacing arthroplasty, *Orthop Clin North Am* 36:125, 2005.

Harty JA, Devitt B, Harty LC, et al: Dual energy x-ray absorptiometry analysis of peri-prosthetic stress shielding in the Birmingham resurfacing hip replacement, *Arch Orthop Trauma Surg* 126:693, 2005.

Hawkins R, Ariamanesh AP: Hip arthrodesis in the paediatric and young adult patients; the use of hip resurfacing reamers, *Ann R Coll Surg Engl* 92:437, 2010.

Heisel C, Kleinhans JA, Menge M, Kretzer JP: Ten different hip resurfacing systems: biomechanical analysis of design and material properties, *Int Orthop* 33:939, 2009.

Itayem R, Arndt A, Nistor L, et al: Stability of the Birmingham hip resurfacing arthroplasty at two years: a radiostereophotogrammatric analysis study, *J Bone Joint Surg* 87B:158, 2005.

Joseph J, Mullen M, McAuley A, Pillai A: Femoral neck resorption following hybrid metal-on-metal hip resurfacing arthroplasty: a radiological and biomechanical analysis, *Arch Orthop Trauma Surg* 130:1433, 2010.

Khan RM, Cooper G, Hull JB: Hip resurfacing through a modified anterolateral approach, as compared with the Ganz trochanteric flip osteotomy: a two-year follow-up study, *Hip Int* 19:338, 2009.

Khanduja V, Villar RN: The role of arthroscopy in resurfacing arthroplasty of the hip, *Arthroscopy* 24:122, 2008.

Killampalli VV, Kundra RK, Chaudhry F, et al: Resurfacing and uncemented arthroplasty for young hip arthritis: functional outcomes at 5 years, *Hip Int* 19:234, 2009.

Killampalli VV, Reading AD: Late instability of bilateral metal on metal hip resurfacing due to progressive local tissue effects, *Hip Int* 19:287, 2009.

Kim PR, Beaulé PE, Laflamme GY, Dunbar M: Causes of early failure in multicenter clinical trial of hip resurfacing, *J Arthroplasty* 23:44, 2008.

Kluess D, Zietz C, Linder T, et al: Limited range of motion of hip resurfacing arthroplasty due to unfavorable ratio of prosthetic head size and femoral neck diameter, *Acta Orthop* 79:748, 2008.

Konan S, Rayan F, Meermans G, et al: Preoperative digital templating of Birmingham hip resurfacing, *Hip Int* 20:14, 2010.

Kwon YM, Ostlere SJ, McLardy-Smith P, et al: "Asymptomatic" pseudotumors after metal-on-metal hip resurfacing arthroplasty prevalence and metal ion study, *J Arthroplasty* 26:511, 2011.

Langton DJ, Sprowson AP, Mahdeva D, et al: Cup anteversion in hip resurfacing: validation of EBRA and the presentation of a simple clinical grading system, *J Arthroplasty* 25:607, 2010.

Lavigne M, Therrien M, Nantel J, et al: The John Charnley Award: The functional outcome of hip resurfacing and large-head THA is the same: a randomized, double-blind study, *Clin Orthop Relat Res* 468:326, 2010.

Li J, Xu W, Xu L, Liang Z: Hip resurfacing arthroplasty for ankylosing spondylitis, *J Arthroplasty* 24:1285, 2009.

Little CP, Ruiz AL, Harding IJ, et al: Osteonecrosis in retrieved femoral heads after failed resurfacing arthroplasty of the hip, *J Bone Joint Surg* 87B:320, 2005.

Long JP, Bartel DL: Surgical variables affect the mechanics of a hip resurfacing system, *Clin Orthop Relat Res* 453:115, 2006.

Loughead JM, Chesney D, Holland JP, et al: Comparison of offset in Birmingham hip resurfacing and hybrid total hip arthroplasty, *J Bone Joint Surg* 87B:163, 2005.

Mabilleau G, Kwon YM, Pandit H, et al: Metal-on-metal hip resurfacing arthroplasty: a review of periprosthetic biological reactions, *Acta Orthop* 79:734, 2008.

Madhu TS, Akula MR, Raman RN, et al: The Birmingham Hip Resurfacing Prosthesis: an independent single surgeon's experience at 7-year follow-up, *J Arthroplasty* 26:1, 2011.

Maguire CM, Seyler TM, Boyd HS, et al: Hip resurfacing—keys to success. *Bull NYU Hosp Jt Dis* 67:142, 2009.

Mahendra G, Pandit H, Kliskey K, et al: Necrotic and inflammatory changes in metal-on-metal resurfacing hip arthroplasties, *Acta Orthop* 80:653, 2009.

Malek IA, Hashmi M, Holland JP: Socio-economic impact of Birmingham hip resurfacing on patient employment after ten years, *Int Orthop* 35:1467, 2011.

Malhotra R, Kannan A, Kumar V, et al: Hip resurfacing arthroplasty in inflammatory arthritis: a 3- to 5-year follow-up study, *J Arthroplasty* 27:15, 2012.

Malviya A, Holland JP: Pseudotumours associated with metal-on-metal hip resurfacing: 10-year Newcastle experience, *Acta Orthop Belg* 75:477, 2009.

Malviya A, Lobaz S, Holland J: Mechanism of failure eleven years following a Buechel Pappas hip resurfacing, *Am J Sports Med* 38:1229, 2010.

Malviya A, Ramaskandhan JR, Bowman R, et al: What advantage is there to be gained using large modular metal-on-metal bearing in routine primary hip replacement? A preliminary report of a prospective randomised controlled trial, *J Bone Joint Surg* 93B:1602, 2011.

Marker DR, Seyler TM, Jinnah RH, et al: Femoral neck fractures after metal-on-metal total hip resurfacing: a prospective cohort study, *J Arthroplasty* 22:66, 2007.

Marker DR, Strimbu K, McGrath MS, et al: Resurfacing versus conventional total hip arthroplasty—review of comparative clinical and basic science studies, *Bull NYU Hosp Jt Dis* 67:120, 2009.

McBryde CW, Revell MP, Thomas AM, et al: The influence of surgical approach on outcome in Birmingham hip resurfacing, *Clin Orthop Relat Res* 466:920, 2008.

McGrory B, Barrack R, Lachiewicz PF, et al: Modern metal-on-metal hip resurfacing, *J Am Acad Orthop Surg* 18:306, 2010.

McMinn DJ, Daniel J, Pynsent PB, Pradhan C: Mini-incision resurfacing arthroplasty of hip through the posterior approach, *Clin Orthop Relat Res* 441:91, 2005.

McMinn DJ, Daniel J, Ziaee H, Pradhan C: Indications and results of hip resurfacing, *Int Orthop* 35:231, 2011.

Mont MA, Ragland PS, Marker D: Resurfacing hip arthroplasty: comparison of a minimally invasive versus standard approach, *Clin Orthop Relat Res* 441:125, 2005.

Mont MA, Seyler TM, Ragland PS, et al: Gait analysis of patients with resurfacing hip arthroplasty compared with hip osteoarthritis and standard total hip arthroplasty, *J Arthroplasty* 22:100, 2007.

Mont MA, Seyler TM, Ulrich SD: Effect of changing indications and techniques on total hip resurfacing, *Clin Orthop Relat Res* 465:63, 2007.

Murray JR, Cooke NJ, Rawlings D, et al: A reliable DEXA measurement technique for metal-on-metal hip resurfacing, *Acta Orthop* 76:177, 2005.

Naal FD, Kain MS, Hersche O, et al: Does hip resurfacing require larger acetabular cups than conventional THA? *Clin Orthop Relat Res* 467:1341, 2009.

Nall A, Robin J: Spontaneous recurrent dislocation after primary Birmingham hip resurfacing: a rare complication in a 44-year-old man, *J Arthroplasty* 25:658, 2010.

Nunley RM, Della Valle CJ, Barrack RL: Is patient selection important for hip resurfacing? *Clin Orthop Relat Res* 467:56, 2009.

Ollivere B, Duckett S, August A, Porteous M: The Birmingham Hip Resurfacing: 5-year clinical and radiographic results from a District General Hospital, *Int Orthop* 34:631, 2010.

Olsen M, Gamble P, Chiu M, et al: Assessment of accuracy and reliability in preoperative templating for hip resurfacing arthroplasty, *J Arthroplasty* 25:445, 2010.

Olsen M, Schemitsch EH: Computer navigated hip resurfacing for patients with abnormal femoral anatomy, *Bull NYU Hosp Jt Dis* 67:159, 2009.

Papavasiliou AV, Villar RN: Quality of life in different age groups after metal-on-metal hip resurfacing arthroplasty, *Hip Int* 18:307, 2008.

Patel R, Stygall J, Harrington J, et al: Intraoperative cerebral microembolisation during primary hybrid total hip arthroplasty compared with primary hip resurfacing, *Acta Orthop Belg* 75:671, 2009.

Petersen MK, Andersen NT, Mogensen P, et al: Gait analysis after total hip replacement with hip resurfacing implant or Mallory-head Exeter prosthesis: a randomised controlled trial, *Int Orthop* 35:667, 2011.

Pritchett JW: Curved-stem hip resurfacing: minimum 20-year follow-up, *Clin Orthop Relat Res* 466:1177, 2008.

Prosser GH, Yates PJ, Wood DJ, et al: Outcome of primary resurfacing hip replacement: evaluation of risk factors for early revision, *Acta Orthop* 81:66, 2010.

Quesada MJ, Marker DR, Mont MA: Metal-on-metal hip resurfacing: advantages and disadvantages, *J Arthroplasty* 23:69, 2008.

Reito A, Puolakka T, Pajamäki J: Birmingham hip resurfacing: five to eight year results, *Int Orthop* 35:1119, 2011.

Rhaman L, Muirhead-Allwood SK, Alkinj M: What is the midterm survivorship and function after hip resurfacing? *Clin Orthop Relat Res* 468:3221, 2010.

Ritter MA, Galley M: Heterotopic bone formation following resurfacing total hip arthroplasty, *HSS J* 7:41, 2011.

Robb C, Harris R, O'Dwyer K, Aslam N: Radiographic assessment of biomechanical parameters following hip resurfacing and cemented total hip arthroplasty, *Hip Int* 19;251, 2009.

Sandiford NA, Kabir C, Muirhead-Allwood SK, et al: Revision of the Birmingham Hip Resurfacing cup: technical notes and the use of a novel technique to overcome unique problems, *Hip Int* 18:220, 2008.

Schmalzried TP, Silva M, de la Rosa MA, et al: Optimizing patient selection and outcomes with total hip resurfacing, *Clin Orthop Relat Res* 441:200, 2005.

Shimmin AJ, Back D: Femoral neck fractures following Birmingham hip resurfacing: a national review of 50 cases, *J Bone Joint Surg* 87B:463, 2005.

Shimmin AJ, Bare J, Back DL: Complications associated with hip resurfacing arthroplasty, *Orthop Clin North Am* 36:187, 2005.

Silva M, Lee KH, Heisel C, et al: The biomechanical results of total hip resurfacing arthroplasty, *J Bone Joint Surg* 86A:40, 2004.

Simpson JM, Villar RN: Hip resurfacing, *BMJ* 7:341, 2010.

Slover JD, Rubash HE: Hip resurfacing arthroplasty: time to consider it again? No. *Instr Course Lect* 57:267, 2008.

Spierings PT: Hip resurfacing: expectations and limitations, *Acta Orthop* 79:727, 2008.

Stogiannidis I, Puolakka T, Pajamäki J, et al: Whole-mount specimens in the analysis of en block samples obtained from revisions of resurfacing hip implants: a report of 4 early failures, *Acta Orthop* 81:324, 2010.

Stuchin SA: Extra-articular deformities and the role of hip resurfacing—a proposed classification system, *Bull NYU Hosp Jt Dis* 67:135, 2009.

Swank ML, Alkire MR: Minimally invasive hip resurfacing compared to minimally invasive total hip arthroplasty, *Bull NYU Hosp Jt Dis* 67:13, 2009.

Tanzer M, Tanzer D, Smith K: Surface replacement of the hip can result in decreased acetabular bone stock, *Clin Orthop Relat Res* 470:541, 2012.

Toms AP, Nolan J, Barker T, et al: Early failure of a Birmingham resurfacing hip replacement with lymphoreticular spread of metal debris: preoperative diagnosis with MR, *Br J Radiol* 82:387, 2009.

Treacy RBC, McBryde CW, Pynsent PB: Birmingham hip resurfacing arthroplasty: a minimum follow-up of five years, *J Bone Joint Surg* 87B:167, 2005.

Vail TP: Hip resurfacing, *J Am Acad Orthop Surg* 19:236, 2011.

Vail TP, Nima CA, Yerler JD, Pietrobon R: Metal-on-metal hip resurfacing compares favorably with THA at 2 years followup, *Clin Orthop Relat Res* 453:123, 2006.

Van Der Bracht H, Eecken SV, Vyncke D, et al: Clinical and functional outcome of the Birmingham hip resurfacing, *Acta Orthop Belg* 77:771, 2011.

Vendittoli PA, Ganapathy M, Roy AG, et al: A comparison of clinical results of hip resurfacing arthroplasty and 28 mm metal on metal total hip arthroplasty: a randomised trial with 3-6 years follow-up, *Hip Int* 20:1, 2010.

Vendittoli PA, Lavigne M, Roy AG, Lusignan D: A prospective randomized clinical trial comparing metal-on-metal total hip arthroplasty and metal-on-metal total hip resurfacing in patients less than 65 years old, *Hip Int* 4:73, 2006.

Whittingham-Jones P, Charnley G, Francis J, Annapureddy S: Internal fixation after subtrochanteric femoral fracture after hip resurfacing arthroplasty, *J Arthroplasty* 25:334, 2010.

Williams DH, Greidanus NV, Masri BA, et al: Predictors of participation in sports after hip and knee arthroplasty, *Clin Orthop Relat Res* 470:555, 2012.

Williams DH, Greidanus NV, Masri BA, et al: Prevalence of pseudotumor in asymptomatic patients after metal-on-metal hip arthroplasty, *J Bone Joint Surg* 93A:2164, 2011.

Witzleb WC, Arnold M, Krummenauer F, et al: Birmingham Hip Resurfacing arthroplasty: short-term clinical and radiographic outcome, *Eur J Med Res* 13:39, 2008.

Witzleb WC, Hanisch U, Ziegler J, Guenther KP: In vivo wear rate of Birmingham Hip Resurfacing arthroplasty: a review of 10 retrieved components, *J Arthroplasty* 24:951, 2009.

Yue EJ, Cabanela ME, Duffy GP, et al: Hip resurfacing arthroplasty: risk factors for failure over 25 years, *Clin Orthop Relat Res* 467:992, 2009.

As referências completas estão disponíveis em www.expertconsult.com.

ARTRODESE DO QUADRIL

William E. Albers

CAPÍTULO 5

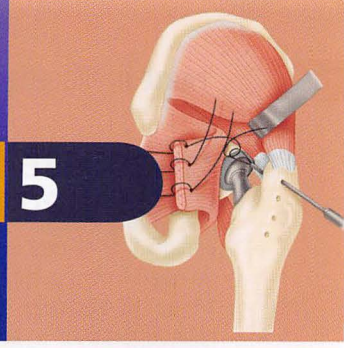

INDICAÇÕES E RESULTADOS 325
TÉCNICAS 325
ARTROPLASTIA TOTAL DO QUADRIL APÓS A ARTRODESE DO QUADRIL 331

A primeira artrodese bem-sucedida do quadril foi relatada em 1894, e desde então uma variedade de técnicas para artrodese do quadril foi descrita. Os procedimentos iniciais foram intra-articulares e a imobilização pós-operatória extensiva, necessária. Mais tarde, a artrodese extra-articular utilizando enxertos ósseos iliofemorais foi introduzida, assim como a osteotomia subtrocantérica para melhorar as taxas de fusão, removendo a força perturbadora do longo braço de alavanca do fêmur no quadril. A fixação interna foi introduzida por Watson-Jones et al. nos anos 1930 e melhoradas por Charnley; entretanto, estes métodos iniciais de fixação interna ainda foram associados com altas taxas de pseudoartrose e imobilização externa prolongada. Para ganhar mais estabilidade da artrodese, Schneider desenvolveu uma placa-cobra. Outras modalidades de fixação interna, como parafusos de compressão do quadril, ou parafusos esponjosos sozinhos, foram descritas para determinadas situações.

INDICAÇÕES E RESULTADOS

Com o advento da artroplastia total do quadril, o interesse na fusão do quadril diminuiu drasticamente. Apesar dos riscos óbvios da artroplastia total do quadril em pacientes mais jovens, os avanços na técnica e material permitiram seu uso em uma porcentagem cada vez maior de pacientes mais jovens com doença em estágio final. A artrodese ainda pode ser considerada uma alternativa para pacientes mais jovens do que 40 anos de idade com artrite, geralmente, pós-traumática, e funções normais da coluna lombar, quadril contralateral e joelho ipsolateral. Antes de a artrodese ser considerada, no entanto, o tratamento não cirúrgico da artrite, como o uso de auxílios à locomoção e medicamentos anti-inflamatórios, deve ser considerado, assim como procedimentos operatórios menos invasivos e potencialmente menos debilitantes. A artrodese do quadril pode fornecer uma alternativa funcional e duradoura para a substituição total do quadril em pacientes mais jovens selecionados de maneira adequada e confirmada por várias análises recentes, inclusive aquelas por Stover et al. e Schafroth et al. Ambos observaram que a artrodese realizada de forma adequada pode levar a anos de alívio da dor e função razoável.

Uma contraindicação absoluta para a artrodese é a sepse ativa do quadril; a infecção deve ser erradicada e inativada alguns meses antes de a artrodese ser realizada. As contraindicações relativas incluem várias mudanças degenerativas na coluna lombossacra, quadril contralateral, ou joelho ipsolateral. A reserva óssea ruim da osteoporose ou causas iatrogênicas, como ressecção do fêmur proximal em casos de tumor, também estão associadas a menores taxas de sucesso e aumento da deficiência.

Os resultados funcionais bons ou excelentes foram relatados com a artrodese do quadril, mas dor lombar, deambulação limitada e disfunção sexual foram observadas. A importância da seleção cuidadosa do paciente não pode ser enfatizada de forma exagerada. A fusão do quadril aumenta o estresse na coluna lombar, quadril contralateral e joelho ipsolateral e exige um maior gasto de energia para a deambulação; a fusão do quadril provavelmente deve ser feita apenas em pacientes jovens e saudáveis sob os demais aspectos. Os pacientes selecionados de forma adequada geralmente estão satisfeitos com os resultados da fusão do quadril; vários estudos de acompanhamento de longa duração documentaram a satisfação dos pacientes de aproximadamente 70% em 30 anos, apesar da evidência de mudanças degenerativas na coluna lombar e articulações adjacentes dos membros inferiores.

As mudanças degenerativas em articulações próximas tipicamente começam a se tornar sintomáticas em 15 a 25 anos depois da artrodese. Uma análise desses pacientes confirmou que o tempo médio de fusão para o início da dor nas costas e articulação foi de 24 anos. A dor afetou mais comumente as costas (75%), em seguida, o joelho ipsolateral (54%), com menos reclamações sobre o joelho ou quadril contralateral. Esses sintomas da dor são, em última análise, muito comuns, mas geralmente muito atrasados no início, especialmente com uma artrodese idealmente posicionada. Embora a dor do joelho ipsolateral e a dor do quadril contralateral ocorram menos frequentemente do que a dor nas costas, elas frequentemente exigem intervenção operatória, como artroplastia do joelho ou quadril.

O início tardio da dor em pacientes anteriormente assintomáticos por muitos anos depois da artrodese do quadril foi relatado por Wang et al. A dor em seus dois pacientes foi encontrada como sendo causada por protuberância do implante e foi resolvida através da remoção do mesmo.

Outras complicações mais incomuns podem ocorrer com a fusão do quadril. As fraturas proximais do fêmur, talvez mais prováveis pelo aumento do estresse na proximidade de uma articulação imóvel, foram relatadas desde os 53 anos depois da artrodese. Wong et al. relataram fraturas da diáfise do fêmur, distais ao conjunto da placa, tratadas com sucesso por haste retrógrada.

TÉCNICAS

A artrodese bem-sucedida do quadril pode ser alcançada através de uma variedade de métodos. Independentemente da técnica selecionada, a posição ideal da fusão é de 20 a 30 graus de flexão, 0 a 5 graus de adução, e 0 a 15 graus de rotação externa.

ARTRODESE COM FIXAÇÃO UTILIZANDO PARAFUSO ESPONJOSO

Benaroch et al. descreveram um método simples de artrodese do quadril para pacientes adolescentes. A fusão foi obtida em 11 de 13 pacientes (idade média 15,6 anos); dois tinham psueudoartroses levemente sintomáticas. Em uma média de acompanhamento de 6,6 anos, nove pacientes apresentaram nenhuma dor ou pouca dor, três tiveram dor leve, e um teve dor acentuada. De acordo com o sistema de pontuação do quadril de Harris modificado, os resultados funcionais foram excelentes em cinco pacientes, bons em dois, moderados em cinco e ruins em um. Os investigadores observaram um desvio progressivo na adução com média de 7 graus, a maioria do qual ocorreu dentro de 2 anos de cirurgia; por causa disso, eles recomendaram a fusão com o quadril em 20 a 25 graus de flexão e neutro ou 1 a 2 graus de abdução.

TÉCNICA 5-1

(BENAROCH ET AL.)

- Através de uma abordagem anterolateral, realize uma capsulotomia anterior.
- Desloque a cabeça femoral e cruentize a cartilagem articular acetabular e da cabeça femoral.
- Coloque a perna em uma posição que permita o máximo contato entre a cabeça femoral e acetábulo, e insira um ou dois parafusos esponjosos na superfície interna do ilíaco para envolver a cabeça femoral.
- Antes de apertar os parafusos para comprimir a cabeça femoral no acetábulo, realize uma osteotomia intertrocantérica para descomprimir o longo braço da alavancado fêmur.

ARTRODESE COM FIXAÇÃO DA PLACA-COBRA

Desde o desenvolvimento de Schneider da placa-cobra para artrodese do quadril, a técnica foi modificada para permitir a restauração da função do aparelho abdutor se a fusão é depois convertida em uma artroplastia total do quadril. A técnica inclui uma osteotomia de deslocamento medial do acetábulo e fixação interna rígida com a placa-cobra. Murrell e Fitch relataram a fusão bem-sucedida em oito pacientes jovens (idade média de 17 anos) com essa técnica. Todos os oito pacientes tiveram a dor diminuída e melhorias significativas na função do quadril. Uma desvantagem da técnica é que ela cria um aumento do estresse de modo distal que pode resultar em fratura do fêmur com trauma relativamente menor. A pseudoartrose foi relatada em pacientes adolescentes no 90° percentil ou acima para seus pesos determinados por idade após esta técnica. Os métodos de estabilização alternativos ou complementares em adolescentes no 90° percentil ou acima do peso para a idade são recomendados.

TÉCNICA 5-2

(MURRELL E FITCH)

- Coloque o paciente na posição supina com um saco de areia sob a nádega ipsolateral. Prepare ambos os membros inferiores e espinhas ilíacas anterossuperiores para permitir o acesso a ambas as cristas ilíacas e ambos os tornozelos.
- Faça uma incisão mediolateral linear longitudinal juntamente com a diáfise do fêmur para um ponto 8 cm distalmente ao trocânter maior (Fig. 5-1A).
- Abra a fáscia lata de acordo com suas fibras no sentido da incisão; identifique e proteja o nervo ciático em todo o procedimento.
- Mantenha a exposição com um afastador autoestático. Faça a incisão do vasto lateral e repare o mesmo do trocânter maior e da linha áspera por uma distância de 6 cm.
- Identifique as margens anterior e posterior do glúteo médio.
- Utilize uma serra oscilante para fazer uma grande osteotomia trocantérica, de modo que o fragmento proximal inclua a inserção do glúteo médio e mínimo (Fig. 5-1B).
- Eleve os abdutores do quadril com o maior fragmento trocantérico, e mantenha-os no alto com dois grandes pinos de Steinmann fixados na asa ilíaca (Fig. 5-1C).
- Realize uma capsulotomia anterior do quadril.
- Eleve o periósteo da tábua externa da asa ilíaca superiormente para retrair os pinos de Steinmann, anteriormente à espinha ilíaca anterossuperior e a espinha ilíaca anteroinferior e posteriormente ao nervo ciático.
- Coloque um afastador Hohmann no nervo ciático de modo subperiostal para proteger o nervo ciático e a artéria glútea superior e um anteriormente para a eminência iliopectínea.
- Faça uma osteotomia transversa no osso inominado entre a eminência iliopectínea e o nervo ciático no polo superior do acetábulo.
- Remova um disco correspondente a 0,5 cm do osso do polo superior da cabeça femoral.
- Faça um corte ilíaco com uma serra oscilante, e complete-o com um osteótomo. Utilize osteótomos e curetas para remover qualquer cartilagem remanescente e osso cortical esclerótico da superfície de carga da cabeça femoral e do acetábulo.
- Desloque o fragmento hemipélvico distal e o fêmur proximal medialmente 100% da espessura do osso inominado, colocando um instrumento curvo e sem corte na osteotomia e alavancando a hemipelve distalmente a 1 cm.
- Remova o saco de areia e coloque um pino Steinmann em cada uma das espinhas ilíacas anterossuperiores; utilize os pinos e um protrator de membro longo para determinar a adução e abdução do membro.
- Avalie a rotação interna e externa, observando a patela e o maléolo em relação aos dois pinos Steinmann verticais.
- Posicione o quadril em 25 graus de flexão, rotação neutra, e adução e abdução neutras.
- Molde uma placa-cobra de nove orifícios e fixe a parte proximal ao ílio com um parafuso cortical de 4,5 mm.

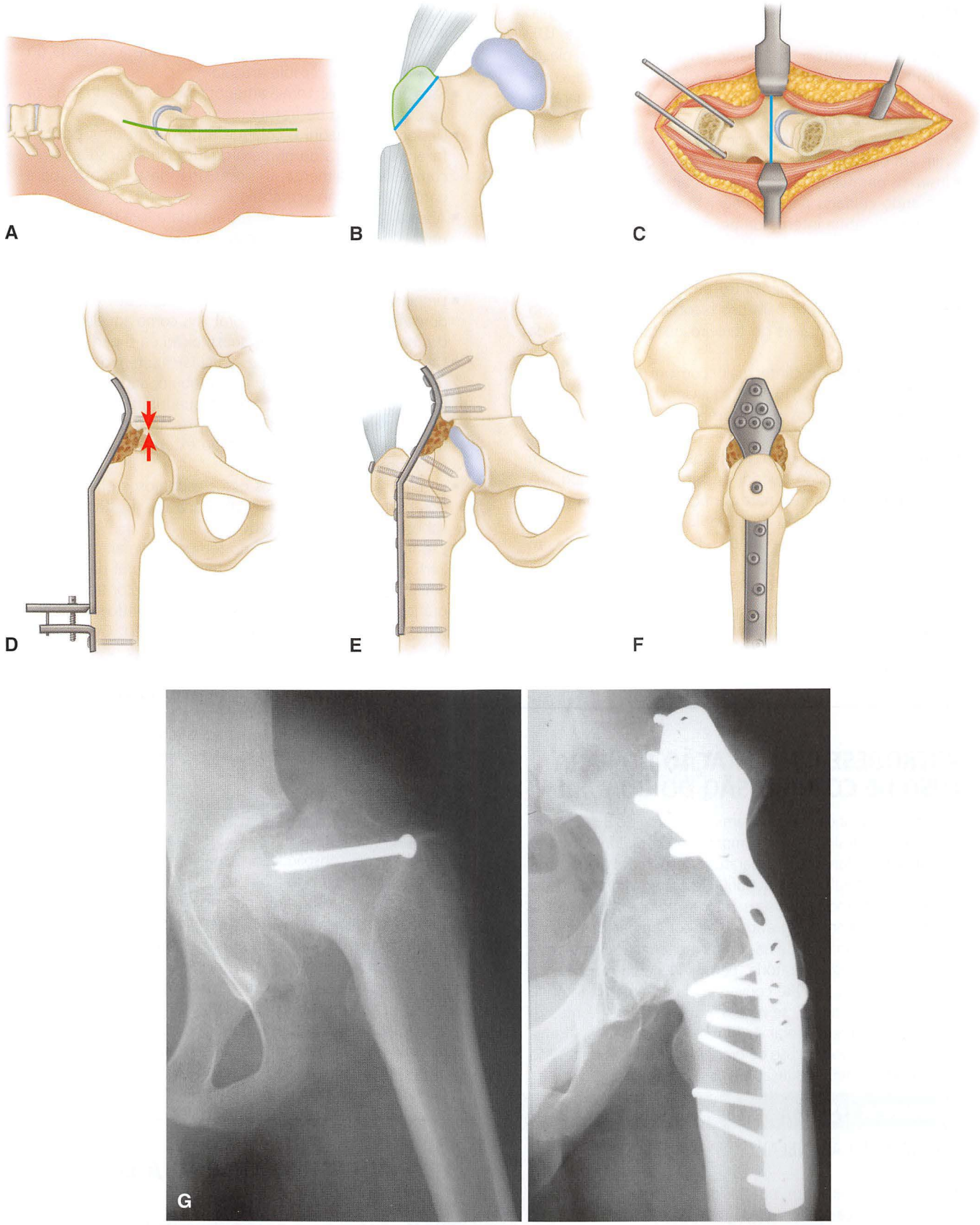

FIGURA 5-1 Artrodese do quadril com fixação da placa cobra (veja o texto). **A,** Incisão mediolateral longitudinal. **B,** Osteotomia do trocânter maior. **C,** Osteotomia do osso inominado transversal. **D,** Placa-cobra contornada e fixada com dois parafusos para aplicação da força de compressão. **E,** Fixação final da placa. **F,** Vista lateral da placa e nova fixação do trocânter maior. **G,** Fusão do quadril com placa cobra. **VEJA A TÉCNICA 5-2.**

- Teste a flexão do quadril com o teste de Thomas.
- Distal à placa, fixe um tensionador AO para o córtex do fêmur lateral com um único parafuso cortical de 4,5 mm (Fig. 5-1D).
- Insira um parafuso no maior orifício distal da placa, prenda o tensionador à placa, e aplique a força de compressão em toda a articulação do quadril para garantir boa aposição óssea.
- Fixe a placa ao fêmur lateral com parafusos bicorticais de 4,5 mm em oitos dos nove orifícios e remova o tensionador.
- Insira os parafusos corticais de 4,5 mm na placa proximal, tomando cuidado para proteger as estruturas neurovasculares na tábua interna da pelve.
- Remova os afastadores e os pinos Steinmann segurando o trocânter maior, e perfure um orifício de 4,5 mm no centro do maior fragmento trocantérico proximal.
- Perfure e explore um parafuso bicortical de 3,2 mm, no fêmur proximal através do terceiro ou quarto orifício da placa-cobra.
- Fixe novamente o trocânter maior com um parafuso cortical de 4,5 mm e arruela (Fig. 5-1E e F). Uma placa de tenodese trocantérica com fios pode fornecer fixação superior se necessário.
- Deposite qualquer osso esponjoso remanescente em torno da articulação quadril e obtenha uma radiografia pélvica anteroposterior para verificar a posição da placa, parafusos e articulação do quadril (Fig. 5-1G).
- Irrigue completamente a ferida e feche o tecido mole em camadas sobre os drenos.
- Nenhuma imobilização pós-operatória é aplicada.

CUIDADO PÓS-OPERATÓRIO Deambulação com peso parcial suportado é encorajada no dia 2 ou 3 após a cirurgia. O peso parcial suportado por duas muletas continua por 6 semanas.

ARTRODESE COM FIXAÇÃO DO PARAFUSO DE COMPRESSÃO DO QUADRIL

Pagnano e Cabanela descreveram a artrodese do quadril com um parafuso deslizante de compressão do quadril, complementada por dois ou três parafusos esponjosos colocados próximos ao parafuso do quadril. Eles acreditaram que esta técnica atende melhor os seus critérios porque: (1) minimiza ou atrasa a aparência e gravidade da dor lombar, garantindo que o quadril seja fundido na posição adequada, (2) minimiza a imobilização pós-operatória, permitindo uma recuperação mais precoce, (3) permite conversão da artroplastia total do quadril posteriormente, se necessário, (4) preserva a musculatura abdutora sem alterar de forma significativa a anatomia do quadril, e (5) evita o uso de grandes dispositivos de fixação interna que podem danificar os músculos abdutores.

TÉCNICA 5-3

(PAGNANO E CABANELA)

- Posicione o paciente na posição supina na mesa de fratura, e faça uma abordagem Watson-Jones para o quadril (Técnica 1-56).
- Após a fáscia ser cortada, desenvolva o intervalo entre o glúteo médio e o tensor da fáscia do fêmur.
- Obtenha a hemostasia adequada e solte o terço anterior do glúteo médio do trocânter maior para melhorar o acesso à articulação do quadril.
- Gire externamente a perna e solte a cabeça refletida do reto femoral da cápsula articular.
- Faça uma capsulectomia anterior e tire a perna do suporte de pés na mesa de fratura.
- Desloque o quadril e coloque a perna em uma posição fazendo a figura do número quatro. Uma capsulectomia completa geralmente é necessária neste ponto, para ganhar acesso ao acetábulo.
- Após a cabeça femoral ser retraída para fora do caminho, utilize curetas e furadores para remover toda a cartilagem remanescente e tecido mole e obtenha um sangramento na superfície esponjosa articular.
- Limpe a cabeça femoral da mesma maneira, utilizando furadores fêmeas da cabeça femoral, tais como aqueles utilizados para procedimentos de substituição da superfície.
- Depois de ambas superfícies articulares serem perfuradas, reduza a cabeça femoral no acetábulo, substitua os pés no suporte de pés, e coloque o quadril na posição adequada para artrodese (30 graus de flexão, abdução e adução neutras, e ligeira rotação externa para combinar com o membro oposto).
- Se necessário, coloque os ossos esponjosos que ficaram nos perfuradores ou da crista ilíaca nas frestas entre a cabeça femoral e o acetábulo.
- Exponha o aspecto lateral do fêmur proximal.
- Perfure um orifício no córtex femoral lateral de 2,5 a 3 cm abaixo do ápice abdutor e, utilizando o controle radiográfico, insira um pino-guia através do centro da cabeça femoral e na área supra-acetabular do íleo. Geralmente um ângulo de 150 graus é necessário.
- Escolha um parafuso de compressão apropriado e implante conforme descrito para tratamento das fraturas do quadril (Cap. 55). Coloque dois ou três parafusos esponjosos próximos ao parafuso do quadril para estabilidade adicionada.
- Feche a ferida da maneira usual e aplique um único gesso no quadril.

CUIDADO PÓS-OPERATÓRIO O peso suportado é contínuo por 8 a 10 semanas. Se as radiografias mostram evidência de consolidação óssea, um minigesso (com o joelho livre) é aplicado e o peso parcial suportado progride para peso total suportado nas próximas 4 a 6 semanas. A fusão é reavaliada em 12 a 14 semanas, e se a articulação estável é questionável, outro minigesso é aplicado ou uma órtese de polipropileno removível é utilizada para as outras 4 a 6 semanas. A recuperação total muitas vezes leva 6 meses, e os pacientes podem precisar de 12 meses para voltar para as ocupações de trabalho intensivo. A remoção de rotina do implante é aconselhável após 18 meses para promover a remodelagem do osso e tornar a conversão para artroplastia total do quadril mais fácil.

ARTRODESE NA AUSÊNCIA DA CABEÇA FEMORAL

Abbott e Fischer desenvolveram um método para artrodese do quadril após infecção com destruição completa da cabeça e do colo femoral. O procedimento também foi usado após

a pseudoartrose do colo femoral, em pacientes com osteonecrose da cabeça femoral, depois da falha da prótese da cabeça femoral, e em pacientes com artroplastias do quadril infectado. A operação é realizada em dois ou três estágios: (1) correção da deformidade (raramente necessária como um estágio separado), (2) artrodese do quadril em ampla abdução, e (3) posicionamento final por osteotomia subtrocantérica.

TÉCNICA 5-4

(ABBOTT, FISCHER E LUCAS)

CORREÇÃO DA DEFORMIDADE

- Para corrigir a deformidade grave, primeiramente libere o trocânter maior da asa do ílio, e em seguida aplique a tração pesada para o fêmur através do pino Steinmann que é inserido através da metáfise femoral distal.
- Gradualmente leve a extremidade em uma posição de ampla abdução, o que traz o trocânter maior próximo ao acetábulo e permite aposição no momento da artrodese.

ARTRODESE DO QUADRIL EM AMPLA ABDUÇÃO

- Exponha o acetábulo e fêmur proximal, utilizando uma abordagem anterior iliofemoral (Técnica 1-53).
- Corte a cápsula anterior e superiormente.
- Desbride a articulação, removendo toda a cartilagem acetabular para o osso esponjoso saudável.
- Aumente o teto do acetábulo para permitir melhor posicionamento do trocânter maior.
- Resseque a parte remanescente do colo femoral na sua base, e tire os tendões do aparelho abdutor do trocânter maior e diáfise do fêmur adjacente.
- Exponha o trocânter maior abaixo para sangramento do osso esponjoso.
- Leve a extremidade na ampla abdução, forçando o trocânter maior na cavidade acetabular preparada.
- Preencha qualquer espaço remanescente com enxertos ilíacos autógenos.
- O grau de abdução varia com o indivíduo: em alguns pacientes, 45 graus podem ser suficientes, enquanto 70 a 90 graus podem ser necessários em outros, para ajuste preciso e boa aposição das superfícies ósseas. O grau de abdução deve ser suficiente, no entanto, para colocar as superfícies apostas sob firme compressão.
- Aplique um gesso da linha mamilar para os dedos no lado afetado e para o joelho no lado oposto.

POSICIONAMENTO FINAL POR OSTEOTOMIA SUBTROCANTÉRICA

- Quando a artrodese é consolidada, conforme afirmado por exame clínico e radiográfico, abra a extremidade distal da abordagem iliofemoral, recolha o reto femoral medialmente, e realize a incisão no periósteo do fêmur no intervalo entre este músculo e o vasto lateral.
- Ligue os ramos da artéria circunflexa femoral lateral conforme necessário.
- Utilizando uma osteotomia transversa 5 cm distalmente ao trocânter menor, corte três quartos da diáfise e cuidadosamente quebre o córtex medial.
- Mostre e desloque a diáfise do fêmur levemente de modo medial com a finalidade de que o córtex medial do fragmento proximal se ajuste à cavidade medular do fragmento distal. Geralmente nenhuma fixação interna é necessária. Abbott e Lucas recomendaram uma posição de 5 a 10 graus de abdução, 35 graus de flexão, e 10 graus de rotação externa.

CUIDADO PÓS-OPERATÓRIO Aplique um gesso bilateral; se as radiografias através do gesso forem satisfatórias, o paciente é imobilizado até que a osteotomia esteja consolidada.

ARTRODESE DO FÊMUR PROXIMAL AO ÍSQUIO

Quando a cabeça femoral está extremamente inviável ou ausente, a artrodese do fêmur proximal ao ísquio pode ser feita.

TÉCNICA 5-5

(BOSWORTH)

PRIMEIRO ESTÁGIO

- Se fístulas estão presentes, uma operação preliminar pode ser necessária para remover a parte trocantérica adoentada do fêmur, resíduos do colo, tecido fibroso e tecido granuloso.
- A ferida é fechada a critério do cirurgião, e a cobertura antibiótica profilática é instituída.

SEGUNDO ESTÁGIO

- Nos quadris sem fístulas, o transplante femoroisquial pode ser realizado em um estágio.
- Exponha o fêmur proximal utilizando uma abordagem lateral (Fig. 5-2A a C).
- Divida a diáfise proximal ao nível da tuberosidade isquiática de modo que um ponto seja formado no fragmento distal em sua porção superior e medial. É preciso agir com prudência ao selecionar o local para osteotomia. Se a osteotomia é alta, é obtido comprimento, e forte tensão é colocada na musculatura e fáscia, forçando o final do fêmur no defeito isquiático preparado.
- Recolha o fêmur e exponha os aspectos distal e lateral da tuberosidade isquiática por dissecção romba (Fig. 5-2D a F).
- Depois de expor um local adequado na tuberosidade do ísquio, faça uma fenda nele com uma grande cureta.
- Flexione o quadril por aproximadamente 90 graus, e coloque um grande osso no defeito isquiático.
- Prolongue a coxa em aproximadamente 30 graus, e force o final do fêmur no defeito.
- O periósteo e o tecido fibroso que originalmente cobriram a área exposta do ísquio agora envolvem o final da diáfise do fêmur, similarmente a um manguito.

CUIDADO PÓS-OPERATÓRIO Um gesso duplo é aplicado e utilizado até que as radiografias mostrem que a artrodese estásólida.

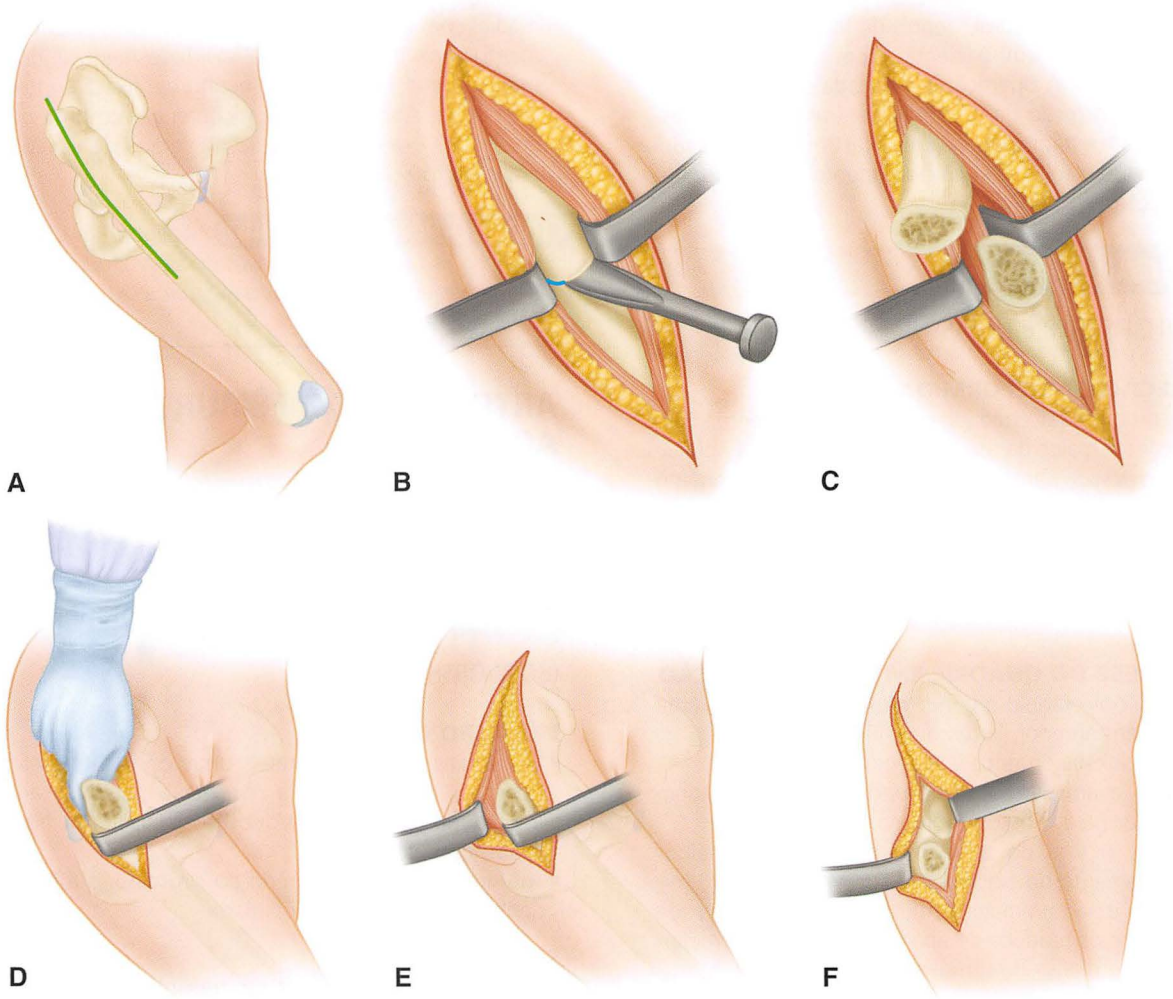

FIGURA 5-2 Transplante femoroisquial de Bosworth. **A,** Incisão lateral. **B,** O fêmur é exposto subperiostealmente e dividido obliquamente. O osteótomo é alinhado de modo proximal e medial. **C,** Fragmentos são retraídos para exposição do ísquio. **D,** Localização do ísquio por palpação. O defeito ósseo é criado na superfície lateral da tuberosidade isquiática. **E,** Extremidade pontiaguda da diáfise do fêmur é enterrada no defeito isquiático. **F,** Fragmento proximal foi removido para fins ilustrativos, mas pode ser deixado no local. **VEJA A TÉCNICA 5-5.**

ARTRODESE COM FIXAÇÃO DA PLACA-COBRA APÓS FALHA TOTAL DA ARTROPLASTIA DO QUADRIL

Kostuik e Alexander relataram 14 fusões bem-sucedidas para falha total das artroplastias do quadril, utilizando a placa-cobra com uma placa de compressão dinâmica AO anterior.

TÉCNICA 5-6

(KOSTUIK E ALEXANDER)

- Exponha o quadril através da abordagem lateral.
- Remova os implantes e libere o acetábulo e colo femoral de modo que o sangramento do osso esponjoso seja exposto.
- Rebata os abdutores do quadril, expondo o ílio superior para o acetábulo.
- Coloque o colo femoral no acetábulo, e aplique uma placa-cobra para a pelve e fêmur, mantendo 5 a 10 graus de abdução, rotação neutra e 15 graus de flexão.
- Uma osteotomia pélvica, como recomendado pelo grupo AO, é feita se necessário para obter a colocação adequada do fêmur.
- Leve abdução, em contraste com a posição normal da adução, é utilizada para superar a discrepância do comprimento da perna causada pela perda da cabeça femoral.
- Após a fixação da placa, coloque os enxertos ilíacos esponjosos em torno da artrodese.
- Fixe o trocânter maior ao local da artrodese com um parafuso esponjoso.

- Adicione uma placa de compressão AO dinâmica anteriormente na diáfise do fêmur, e contorne-a ao íleo.
- Feche a ferida sobre os tubos de drenagem de sucção.

CUIDADO PÓS-OPERATÓRIO Um gesso único é aplicado 1 semana após a cirurgia e é utilizado até que as radiografias mostrem uma artrodese consolidada.

ARTROPLASTIA TOTAL DO QUADRIL APÓS A ARTRODESE DO QUADRIL

A conversão de uma artrodese do quadril para artroplastia total do quadril muitas vezes é indicada para dor ou perda generalizada da função causada pela imobilidade ou mau posicionamento. Este é um procedimento tecnicamente exigente, complicações e falhas são frequentes, e a melhoria da função é incerta. Melhores resultados foram observados em pacientes que são jovens e que tiveram uma fusão do quadril por um tempo relativamente curto. A maioria dos pacientes está satisfeita, no entanto, com sua mobilidade melhorada, maneabilidade, e capacidade de sentar. Uma taxa de infecção de 10%, uma taxa de revisão de 10% e uma taxa da artroplastia de ressecção de 5% por causa da infecção foram relatadas em substituições feitas após as fusões do quadril. Resultados menos do que ótimos para conversão da substituição total do quadril foram confirmados por outros estudos. Richards et al. encontraram uma taxa de complicação de 54%, sobrevida de 74% em 10 anos, e menores pontuações do resultado do que as coortes de comparação de substituição total do quadril. Peterson et al. também encontraram apenas 75% de taxa de sobrevida em 10 anos, e embora 90% tiveram dor mínima, 87% tiveram fraqueza e 61% necessitaram de um auxílio na marcha. Os resultados mais promissores foram relatados por Sirikonda et al., com pontuações do quadril muito melhores (8,8 a 13,6), embora sete dos 67 pacientes tenham precisado de uma revisão da cirurgia. É claro que a conversão de uma fusão do quadril para substituição total do quadril é um procedimento complexo e cheio de armadilhas, talvez mais bem evidenciado pelo nome do artigo de Duncan, intitulado, "Conversão da fusão: Pode ser uma decepção" (*Fusion Takedown: Can be a Letdown*).

Aqueles dispostos a realizar esse procedimento podem achar interessante o relatório de Akiyama et al., que utilizaram a navegação baseada em TC para determinar mais precisamente o local e a direção da osteotomia do colo femoral e o posicionamento do soquete acetabular, na esperança de maximizar os resultados nesse difícil procedimento.

As artrodeses do quadril de longa duração (média de 33 anos) foram estudadas em pacientes que tiveram artroplastia total do joelho, artroplastia total do quadril ou ambas. Os resultados sugerem que a artroplastia total do joelho sozinha é improvável de fornecer resultados satisfatórios em pacientes com fusões do quadril. A artroplastia total do quadril seguida pela artroplastia total do joelho é recomendada mesmo se a osteoartrite grave do joelho for a principal queixa. A artroplastia total do quadril após a artrodese é discutida detalhadamente no Capítulo 3.

REFERÊNCIAS

Akiyama H, Kawanabe K, Ito T, et al: Computed tomography-based navigation to determine the femoral neck osteotomy location of the acetabular socket of an arthrodesed hip, *J Arthroplasty* 24:1292, 2009.

Duncan CP: Fusion takedown: can be a let down, *Orthopedics* 30:758, 2007.

Kirkos JM, Papavasiliou KA, Kyrkos MJ, et al: The long-term effects of hip fusion on the adjacent joints, *Acta Orthop Belg* 74:779–787, 2008.

Manzotti A, Confalonieri N, Pullen C: Intertrochanteric fracture of an arthrodesed hip, *J Bone Joint Surg* 89B:390, 2007.

Peterson ED, Nemanich JP, Altenburg A, Cabanela ME: Hip arthroplasty after previous arthrodesis, *Clin Orthop Relat Res* 467:2880, 2009.

Richards CJ, Duncan CP: Conversion of hip arthrodesis to total hip arthroplasty: survivorship and clinical outcome, *J Arthroplasty* 26:409, 2011.

Rittmeister M, Starker M, Zichner L: Hip and knee replacement after long-standing hip arthrodesis, *Clin Orthop Relat Res* 371:136, 2000.

Schafroth MU, Blokzijl RJ, Haverkamp D, et al: The long-term fate of the hip arthrodesis: does it remain a valid procedure for selected cases in the 21st century? *Int Orthop* 34:805, 2010.

Sirikonda SP, Beardmore SP, Hodgkinson JP: Role of hip arthrodesis in current practice: long term results following conversion to total hip arthroplasty, *Hip Int* 18:263, 2008.

Stover MD, Beaulé PE, Matta JM, Mast JW: Hip arthrodesis: a procedure for the new millennium? *Clin Orthop Relat Res* 418:126, 2004.

Wong K, Ng TP, Chiu KY: Hip pain many years after fusion: a report of two cases, *J Bone Joint Surg* 90B:510, 2008.

Wong TC, Rikhraj IS: Femoral shaft fracture in a hip arthrodesis: two cases of retrograde interlocking nailing, *Singapore Med J* 45:85, 2004.

Wulke AP, Mader K, Pennig D: Femoral neck fracture in an arthrodesed hip treated by a supracondylar intramedullary locked nail, *J Orthop Trauma* 18:116, 2004.

As referências completas estão disponíveis em www.expertconsult.com.

DOR NO QUADRIL EM ADULTOS JOVENS E CIRURGIA PRESERVADORA DO QUADRIL

CAPÍTULO 6

James L. Guyton

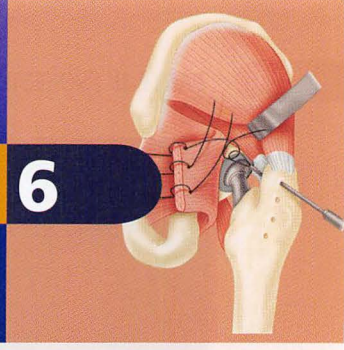

AVALIAÇÃO E HISTÓRIA 333
HISTÓRIA DO PACIENTE 333
EXAME FÍSICO 334
AVALIAÇÃO RADIOGRÁFICA 337
IMPACTO FEMOROACETABULAR 341
INDICAÇÕES CIRÚRGICAS 342
LUXAÇÃO CIRÚRGICA DO QUADRIL 343
Resultados 345
ARTROSCOPIA DO QUADRIL COMBINADA COM OSTEOCONDROPLASTIA ABERTA LIMITADA 345
Resultados 348
OSTEOTOMIA PERIACETABULAR 348
Técnica Cirúrgica 349
Resultados 349
ARTROSCOPIA DO QUADRIL 349
DISPLASIA DO QUADRIL 349
OSTEOTOMIA PERIACETABULAR 349
Indicações Cirúrgicas 349
Técnica Cirúrgica 351
Resultados 356
FONTES EXTRA-ARTICULARES DE DOR DO QUADRIL 356
SÍNDROME DA DOR NO TROCÂNTER MAIOR 356
RESSALTO INTERNO DO QUADRIL 357
OSTEÍTE PÚBICA 357
HÉRNIA DO ESPORTE 358
OSTEONECROSE DA CABEÇA FEMORAL 358
DIAGNÓSTICO 359
TRATAMENTO 360
Descompressão Medular 360
Enxerto Ósseo 361
Enxerto Fibular Vascularizado 363
Osteotomia Femoral Proximal 365
Hemiartroplastia com Recapeamento 366
Artroplastia Total do Quadril e Hemiartroplastia Bipolar 366
OSTEOPOROSE TRANSITÓRIA IDIOPÁTICA 366
PROTRUSÃO ACETABULAR 366
ARTRITE REUMATOIDE DE INÍCIO NO ADULTO 366
ARTRITE JUVENIL IDIOPÁTICA 367
OSTEOARTROSE 368
ARTROPATIA NEUROPÁTICA (ARTICULAÇÃO DE CHARCOT) 369

O tratamento da dor no quadril em adultos jovens é uma área em evolução. Há tempos acreditava-se que uma deformidade residual do quadril em crianças, resultado de condições como a displasia do desenvolvimento do quadril e doença de Perthes, poderia levar à osteoartrose secundária do quadril na vida adulta. Há uma década e meia, outras deformidades residuais sutis nos quadris de crianças têm sido envolvidas no desenvolvimento da osteoartrose em pacientes que antes acreditava-se terem "osteoartrose primária" do quadril. A osteoartrose idiopática ou primária do quadril atribui à progressão artrítica, o efeito da deterioração mecânica e química da cartilagem articular do quadril associada à idade presente em um grupo de indivíduos por razões desconhecidas. Antigamente, acreditava-se que muitos pacientes se enquadravam no grupo primário, hoje acredita-se que eles tiveram impacto no quadril, o que ocasionou a osteoartrose ao longo do tempo.

Tão precocemente quanto em 1965, Murray descreveu a sutil "deformidade de encurvamento" do fêmur proximal que ele acreditava que levaria à osteoartrose. Essa teoria em que as pequenas deformidades do quadril, na infância, inevitavelmente levariam à osteoartrose foi novamente afirmada em 1975 por Stulberg et al., que criaram o termo "deformidade em cabo de pistola" (*pistol grip*) do fêmur proximal (Fig. 6-1). Em meados dos anos 1990, Ganz et al. aperfeiçoaram a descrição do impacto do quadril devido à deformidade acetabular e femoral e conduziram com entusiasmo a cirurgia preservadora do quadril em pacientes adultos jovens sintomáticos, descrevendo uma técnica para corrigir essas deformidades.

A osteotomia periacetabular (OPA), com ou sem osteotomia femoral, para o tratamento de displasia do quadril doloroso em adultos jovens parece ser eficaz, retardando a reconstrução protética do quadril quando ocorre a intervenção cirúrgica enquanto a progressão artrítica é bastante leve. Os resultados da OPA em pacientes com artrite mais avançada foram menos favoráveis. Recentemente, os padrões de doença do impacto do quadril foram esclarecidos, e procedimentos cirúrgicos objetivando a preservação do quadril para essa condição foram descritos. Similar à displasia do quadril, parece que o dano articular, resultado do impacto do quadril, pode ocorrer enquanto os sintomas permanecem relativamente leves e intermitentes. Esses fatos justificam a intervenção precoce tanto na displasia de quadril quanto no impacto do quadril, antes do início da artrose irreversível. O objetivo da cirurgia de preservação do quadril na displasia e no impacto é alterar a morfologia da articulação do quadril, de modo a permitir maior amplitude fisiológica de movimento livre, melhorando a mecânica da articulação do quadril e retardando ou interrompendo a progressão da osteoartrose do quadril.

As fontes extra-articulares de dor na da virilha, nádegas e região lateral do quadril devem ser diferenciadas das fontes articulares. Algumas dessas fontes serão abordadas neste capítulo, incluindo a hérnia por esporte, dor peritrocantérica e osteíte púbica. Artrite inflamatória e fratura por estresse do colo femoral serão abordadas em outros capítulos.

AVALIAÇÃO E HISTÓRIA

HISTÓRIA DO PACIENTE

A história do paciente pode fazer com que o médico concentre-se em prováveis fontes de dor no quadril, direcionando assim a avaliação futura. O início e a duração da dor podem ajudar com condições

FIGURA 6-1 Deformidade em "cabo de pistola" do fêmur proximal, levando à osteoartite secundária.

FIGURA 6-2 O "sinal C" é sugestivo de patologia intra-articular de quadril.

tais como osteonecrose e fratura por estresse, tendo início bastante agudo, enquanto a displasia e o impacto do quadril tendem a ter começos insidiosos, geralmente descritos como "fisgada" recorrente na virilha, que ocorre com certas atividades. Fraturas por estresse são comuns em corredores, principalmente em mulheres com amenorreia, que têm baixa densidade óssea. Início de dor após uma lesão por torção é comum em esportes como futebol, hóquei no gelo e tênis, sugerindo uma lesão labral, e pode estar associado com morfologias ósseas que predispõem um paciente a uma lesão labral. Pacientes com patologia labral descrevem frequentemente um pinçamento, dor aguda ao girar sobre o quadril apoiado ou ao flexionar e girar simultaneamente seu quadril, como ao entrar no carro. A tendinite do psoas geralmente é descrita como dor na virilha que piora com a flexão ativa do quadril, e está frequentemente associada com um estalo audível do quadril.

O local da dor também é útil. A dor posterior ao longo da espinha ilíaca posterossuperior e nádegas está, frequentemente, relacionada à dor da coluna lombar e, possivelmente, à articulação sacroilíaca. A radiação dessa dor para baixo na região posterior da coxa e passando pelo joelho é altamente sugestiva de origem radicular, principalmente quando associada a outros sintomas neurológicos. A dor lateral do quadril é frequentemente peritrocantérica na origem, podendo descer para a coxa lateral, como na tendinite da banda iliotibial. A patologia intra-articular normalmente se apresenta com um pouco de dor na virilha ou de uma forma mais intensamente definida. Byrd descreveu o frequente "sinal C" sugestivo da patologia intra-articular na qual o paciente coloca a sua mão sobre o quadril afetado com o polegar na dobra da virilha e os dedos nas nádegas, envolvendo o quadril com a mão em formato de um "C" (Fig. 6-2). Entretanto, a patologia intra-articular pode se apresentar primariamente como dor lateral ou posterior, que deve ser diferenciada das fontes extra-articulares por meio de exame físico combinado com estudos por imagem e, ocasionalmente, através de diagnóstico por injeção.

Dores que ocorrem quando se está sentado durante muito tempo, mas que diminuem quando se está em pé ou andando, sugerem impacto do quadril. A dor na fase de apoio que é aliviada ao sentar-se ou ao deitar-se é mais inespecífica, com possibilidades que incluem osteoartrose, osteonecrose, fratura por estresse, displasia e artrite inflamatória. A dor associada a uma sensação de ressalto ou estalo pode ser causada por uma lesão labral, ressalto do tendão do psoas ou da banda iliotibial.

EXAME FÍSICO

O exame físico do quadril começa com a observação da marcha do paciente. Uma marcha antálgica é descrita como tendo uma fase de apoio reduzida em relação ao membro afetado. No entanto, um quadril dolorido geralmente faz com que o paciente ande com uma oscilação lateral do quadril, na qual ele oscila na direção do lado afetado durante a fase de apoio da marcha, buscando diminuir as forças reativas da articulação sobre o quadril. O mesmo tipo de marcha é visto na fraqueza do abdutor do quadril. A fraqueza no abdutor do quadril é evidenciada por meio do teste de Trendelenburg. O teste de Trendelenburg é positivo para fraqueza do abdutor do quadril quando a pelve inclina-se mais de 2 cm durante o apoio sobre o membro testado (Fig. 6-3).

Com uma contratura em flexão do quadril fixa ou dolorosa, o paciente permanecerá com hiperextensão compensatória da coluna lombar. Durante a marcha, a extensão do quadril é acompanhada pela extensão da coluna lombar. Com uma contratura em flexão, a

FIGURA 6-3 O sinal de Trendelenburg é positivo quando a hemipelve afetada inclina durante o apoio monopodálico.

pelve também pode girar para o lado afetado durante a extensão do quadril, devido à incapacidade de o paciente estender o quadril de maneira adequada. Essa rotação externa assimétrica da pelve durante a extensão do quadril com uma contratura em flexão é conhecida como contração pélvica.

Alguns pacientes experimentam uma sensação de ressalto durante a marcha ou com manobras específicas em pé. O examinador pode pedir para o paciente reproduzir o ressalto enquanto palpa a lateral do quadril. O ressalto da banda iliotibial pode ser palpado com frequência ao se posicionar a mão sobre a borda lateral do grande trocânter durante a marcha.

Palpação da pelve pode identificar dor na sínfise pubiana típica da osteíte púbica. Sensibilidade ao longo do canal inguinal pode representar uma hérnia inguinal clássica ou deficiência da parede abdominal, conhecida como hérnia do esporte. As origens musculares do reto femoral e do adutor longo podem ser sensíveis com fraturas por avulsão ou distensão. A sensibilidade do grande trocânter e do tendão abdutor estarão presentes com bursite trocantérica e lesão parcial do glúteo médio.

O exame continua com o paciente em posição supina, com ambos os quadris examinados para a simetria dos movimentos. Flexão, extensão, abdução e adução, bem como rotação externa e interna, são observadas. A rotação é testada tanto em extensão quanto a 90 graus em flexão. A rotação do quadril em extensão pode ser testada com mais confiabilidade com o paciente de bruços sobre a mesa de exame. A presença de uma contratura em flexão é determinada por meio do teste de Thomas. Com o paciente em posição supina, os quadris ficam maximamente flexionados, portanto retificando qualquer lordose lombar. As pernas são alternativamente trazidas em extensão, observando qualquer contratura em flexão

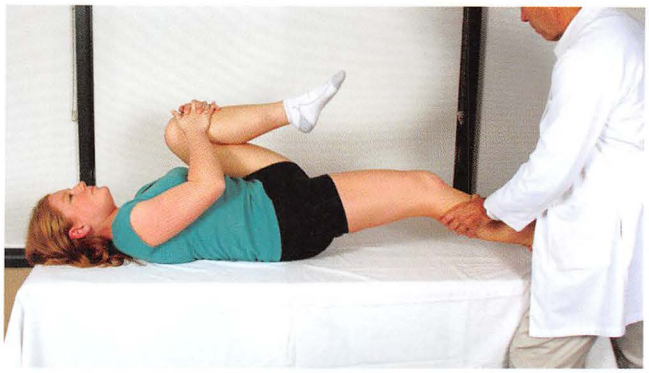

FIGURA 6-4 O teste de Thomas detecta a contratura em flexão do quadril ao se estender o quadril afetado, enquanto o quadril contralateral é mantido flexionado, retificando e imobilizando a coluna lombar.

residual, enquanto a pelve e a coluna lombar são mantidas imóveis, mantendo o quadril contralateral flexionado (Fig. 6-4). A presença de estalo reprodutível durante o teste de movimento articular do quadril deve ser observada, pois pode indicar uma lesão labral.

Um quadril com sinovite, por qualquer motivo, pode doer quando o quadril é passivamente girado para os extremos de um movimento permissível. A amplitude de movimento em todos os planos pode estar diminuída, com rotação interna e abdução tendendo a ser mais afetadas. Quando o quadril está bastante irritável, mesmo rolar o quadril do paciente em decúbito dorsal sobre a mesa de exame pode ser dolorido. Um quadril que é irritável com a rolagem deve fazer com que o examinador leve em consideração diagnósticos tais como artrite inflamatória, sepse, fratura por estresse, osteonecrose com início agudo, ou artrite degenerativa avançada.

Um teste de elevação da perna estendida realizado pelo paciente produz uma força de aproximadamente duas vezes o peso corporal devido à força reativa da articulação produzida pelos flexores do quadril. Dor com um teste de elevação da perna estendida pode ser útil, pois essa força é reproduzível em um paciente e pode ser usada como um medidor de gravidade da doença.

O teste de impacto anterior ou de FADRI (***F***lexão-***AD***ução-***R***otação ***I***nterna) é realizado flexionando-se o quadril a 90 graus, aduzindo-o através da linha mediana e girando-o interna e maximamente (Fig. 6-5). Quadris com impacto anterior sintomático ficam limitados na rotação interna e doem com essa manobra. A comparação contralateral de rotação interna é particularmente útil porque esse valor tem grande variação entre os indivíduos. Com o impacto anterior, os pacientes sentem nitidamente mais dor com o teste de FADRI do que com outros extremos de rotação. No entanto, com o impacto posterior ou lateral, como em pacientes com uma protrusão, a dor pode ser produzida pela abdução pura ou com o teste de FABRE (***F***lexão, ***AB***dução, ***R***otação ***E***xterna) (Fig. 6-6). O teste de FABRE também pode provocar dor pélvica posterior com distúrbios da articulação sacroilíaca ou da articulação lombossacral.

O teste de apreensão anterior é realizado com o paciente em posição supina sobre a borda da mesa de exame. O quadril é estendido e externamente girado (Fig. 6-7). Pacientes com displasia do quadril, incluindo cobertura anterior insuficiente, irão sentir um desconforto na virilha ou uma sensação de apreensão com essa manobra. Tal manobra pode também desencadear dor lateral ou posterior em um paciente com impacto posterior.

FIGURA 6-5 Teste de FADRI: Flexão, Adução e Rotação Interna do quadril.

FIGURA 6-7 Teste de apreensão.

FIGURA 6-6 Teste de FABRE: Flexão, Abdução e Rotação Externa do quadril.

O teste para ressalto interno do quadril ou do tendão do iliopsoas é realizado flexionando-se passivamente o quadril a 90 graus em uma posição de rotação externa e levemente em abdução. Em seguida, pede-se ao paciente para estender o quadril na mesa de exame, mantendo o pé suspenso. Um ressalto no tendão do psoas é frequentemente audível como um "thunk" grave, diferente, à medida que cruza de lateral para medial pela eminência iliopectínea durante a extensão do quadril. Esse achado é comum como uma variante normal em indivíduos sem dor no quadril.

A área sobre o grande trocânter e os músculos glúteos é avaliada com mais facilidade com o paciente na posição lateral. Pacientes com tendinite do glúteo médio ou com lesão parcial podem apresentar dor com abdução resistida ou contra a gravidade. O teste de Ober é realizado com o paciente na posição lateral, abduzindo o quadril com o joelho flexionado e, em seguida, deixando o quadril retornar em adução. Um atraso na adução devido à gravidade é um teste de Ober positivo. Com o quadril estendido para além da posição neutra, um teste de Ober positivo significa retração da banda iliotibial, ao passo que um teste de Ober positivo com o quadril na posição neutra de flexão e extensão é um indício de uma contratura do glúteo médio ou uma tendinopatia. Na posição lateral, um ressalto da banda iliotibial ao longo do grande trocânter pode ser reproduzido em pacientes com síndrome do ressalto externo do quadril, flexionando-se e estendendo-se o quadril, o que provoca uma tensão na banda iliotibial como no teste de Ober. Em pacientes magros, uma parte espessa da banda iliotibial pode produzir ressaltos visíveis com essa manobra.

O uso de uma injeção com anestesia local intra-articular no quadril para diagnóstico tem sido defendido como uma maneira para a identificação de pacientes com um processo patológico intra-articular quando o exame físico e os estudos por radiografia forem indeterminados. Esse teste pode ser particularmente útil em paciente com dor de padrão atípico. Examinar o paciente dentro de algumas horas após a injeção pode ser útil, pedindo-se a ele para reproduzir as atividades que antes causavam dor no quadril. Notou-se uma melhora nítida nos sintomas do paciente para predizer a presença de um processo patológico intra-articular com 90% de acurácia.

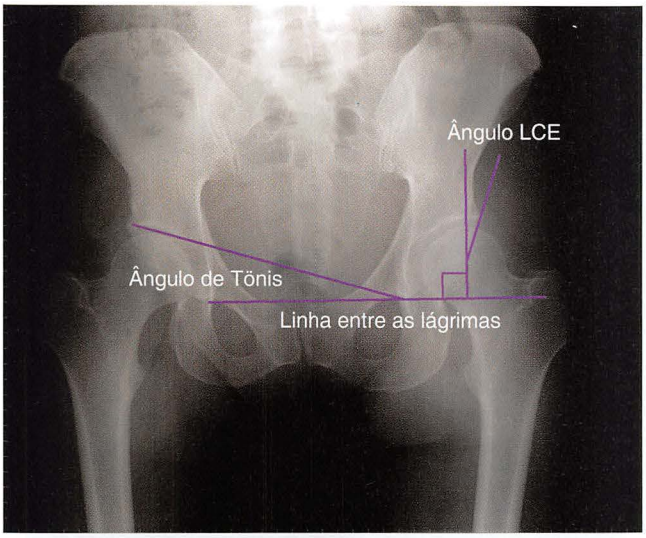

FIGURA 6-8 O ângulo centro borda lateral (LCE), ângulo de Wiberg, mede o arco de cobertura acetabular superolateral além da linha vertical desenhada através do centro da cabeça femoral. O ângulo de Tönnis mede a inclinação do "cílio" comparada com a linha entre as lágrimas.

AVALIAÇÃO RADIOGRÁFICA

A avaliação da dor no quadril começa com radiografias simples com uma incidência pélvica anteroposterior em posição supina. Os sinais radiográficos em uma radiografia pélvica anteroposterior são altamente influenciados pela rotação e inclinação da pelve. Uma incidência pélvica anteroposterior satisfatória mostra a simetria das asas ilíacas e do forame obturado com a ponta do cóccix entre 1 e 3 cm acima da sínfise púbica.

O ângulo centro borda lateral (LCE, do inglês, *lateral center edge*) de Wiberg (Fig. 6-8) é medido na radiografia pélvica anteroposterior, desenhando primeiro uma linha de referência horizontal para conectar os centros das cabeças femorais ou a base das lágrimas da radiografia. Uma linha perpendicular a esta linha de referência horizontal é desenhada através do centro da cabeça femoral e da cúpula acetabular. Outra linha é desenhada do centro da cabeça femoral até a borda lateral do "cílio acetabular" ou do osso subcondral denso, formando a cúpula acetabular. O osso que se estende além do "cílio" não está incluso na medida, pois ele não contribui com o suporte da carga da cabeça femoral. O ângulo entre essas linhas é o ângulo do LCE. O ângulo do LCE inferior a 20 graus é um indício de displasia do quadril, com cobertura inadequada da cabeça femoral pela cúpula lateral do acetábulo. Quadris com ângulos do LCE na escala de 20 a 24 graus têm displasia limítrofe e os quadris com um ângulo do LCE superior a 40 graus demonstram excesso de cobertura.

A versão do acetábulo é avaliada por meio de radiografia pélvica anteroposterior, contornando o bordo das paredes anterior e posterior. Em um quadril normal, as paredes anterior e posterior convergem na margem lateral superior do acetábulo. O sinal do cruzamento, *crossover*, está presente quando o contorno da parede anterior cruza a parede posterior abaixo da margem lateral superior do acetábulo (Fig. 6-9). O sinal do cruzamento é um indício tanto do excesso de cobertura anterior isolado do quadril quanto da retroversão de todo o acetábulo com cobertura posterior deficiente.

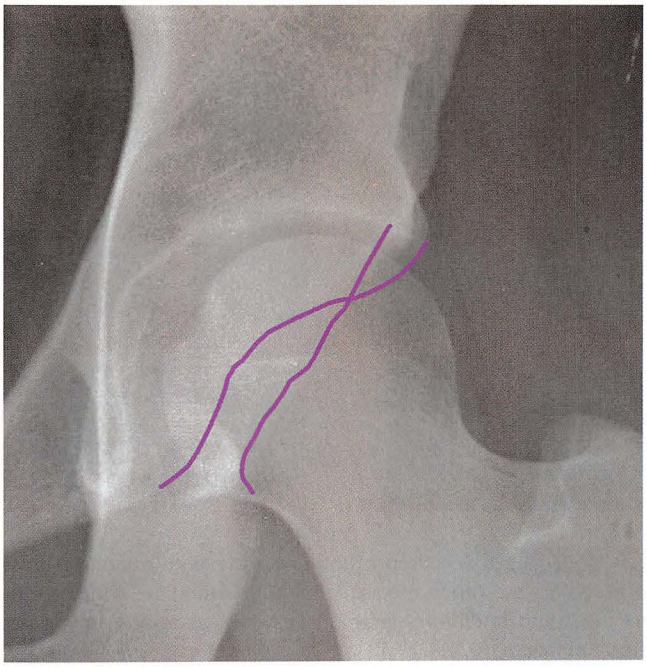

FIGURA 6-9 O sinal do cruzamento (*crossover*) é um indicativo de retroversão acetabular com excesso de cobertura anterior da cabeça femoral.

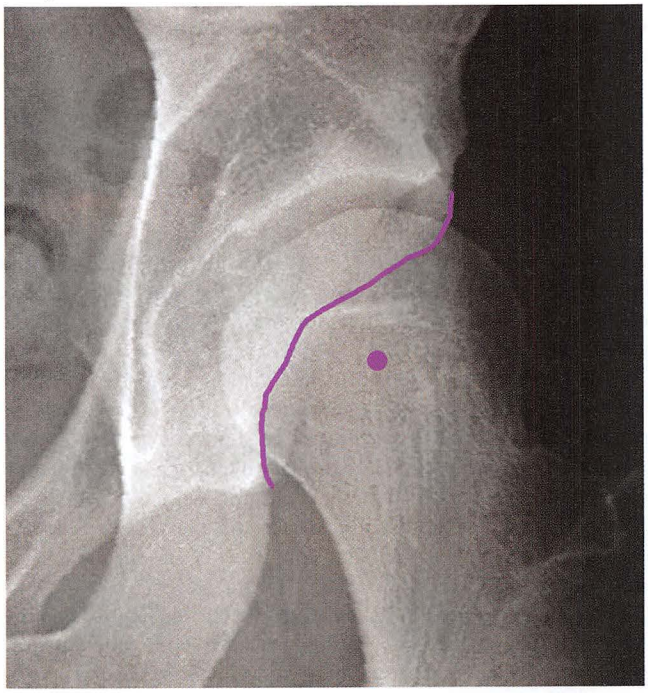

FIGURA 6-10 O sinal da parede posterior está presente quando o centro da cabeça femoral encontra-se lateral à margem lateral da parede posterior na radiografia pélvica anteroposterior.

A posição da parede posterior com relação ao centro da cabeça femoral deve ser observada. O sinal da parede posterior positivo existe quando a parede posterior encontra-se medial ao centro da cabeça femoral, e indica cobertura da parede posterior deficiente (Fig. 6-10). Quando em combinação com um sinal de cruzamento, um sinal da parede posterior positivo indica retroversão relativa do

FIGURA 6-11 A coxa profunda está presente quando a fossa acetabular se estende medial à linha ilioisquiática e indica uma excessiva profundidade acetabular, às vezes associada ao impacto tipo "pincer".

acetábulo. Outro sinal de retroversão acetabular é a proeminência ipsolateral da espinha isquiática em radiografia pélvica anteroposterior posicionada adequadamente com relação à rotação. A distinção entre a retroversão e o excesso de cobertura anterior isolado de todo o acetábulo é fundamental, pois o tratamento cirúrgico é diferente para essas duas condições.

A inclinação do acetábulo é medida na incidência pélvica anteroposterior com o ângulo de Tönnis, que é determinado desenhando-se primeiro uma linha a partir do aspecto mais medial do "cílio" radiográfico até seu aspecto mais lateral. Uma segunda linha é desenhada paralela à linha entre as "lágrimas" com o vértice do ângulo no "cílio" medial (Fig. 6-8). Normalmente, esse ângulo está entre 0 e 10 graus. Ângulos superiores a 10 graus estão presentes na displasia do quadril, e ângulos inferiores a 0 grau podem indicar excesso de cobertura.

A presença de coxa profunda é vista na radiografia pélvica anteroposterior quando a porção medial da fossa acetabular se estende medial à linha ilioisquiática (Fig. 6-11). A protrusão acetabular está presente quando o aspecto medial da cabeça femoral é projetado atravessando a linha ilioisquiática. Essas conclusões radiográficas indicam profundidade acetabular excessiva e possível excesso de cobertura acetabular com morfologia de impacto do tipo "pincer".

O ângulo centro borda anterior (ACE, do inglês, *anterior center edge*) de Lequesne é gerado na incidência de falso perfil da pelve para avaliar a cobertura anterior do quadril. A incidência de falso perfil é feita com o paciente em pé, com o lado afetado da pelve girado externamente a 65 graus a partir da projeção anteroposterior (Fig. 6-12). O ângulo do ACE é determinado desenhando-se primeiro uma linha vertical a partir do centro da cabeça femoral pela cúpula do acetábulo. Uma segunda linha é desenhada do centro da cabeça femoral até a borda anterior do osso subcondral do acetábulo, ignorando o osso anterior à borda subcondral esclerótica pelo fato de este osso não proporcionar apoio anterior para a cabeça femoral. O ângulo do ACE normal é de aproximadamente 20 graus, com valores menores indicando *deficit* de cobertura.

Outros exames normalmente feitos em pacientes mais jovens com dor no quadril incluem incidência de rã, *cross-table* lateral e

FIGURA 6-12 O ângulo centro borda anterior de Lequesne é medido na incidência de falso perfil e indica a cobertura anterior do quadril.

Dunn a 45 graus modificada do quadril. Uma incidência de Dunn modificada é obtida com o paciente em posição supina, com o quadril flexionado em 45 graus, 20 graus de abdução e rotação neutra (Fig. 6-13). Com o uso dessas três incidências, além da pélvica anteroposterior, a transição colo-cabeça femoral é avaliada em diferentes graus de rotação femoral para a presença de alteração no *offset* (afastamento) entre a margem do colo e a tangente à cabeça e para a proeminência anterolateral do colo femoral, que pode causar impacto do tipo "cam". A deformidade do tipo "cam" foi descrita por Murray como uma deformidade de "inclinação" da cabeça femoral e posteriormente por Stulberg et al. como deformidade em "cabo de pistola" (*pistol grip*) com retificação da transição lateral colo-cabeça vista em uma incidência anteroposterior do quadril. Acreditava-se que essas deformidades pudessem predispor indivíduos a osteoartrose secundária. Essa deformidade anterolateral é vista melhor em incidências laterais, e é quantificada através do ângulo alfa e pela razão colo-cabeça.

O ângulo alfa é usado para avaliar a transição colo-cabeça femoral na projeção lateral e na incidência de Dunn modificada. O ângulo é formado por uma linha desenhada no centro do colo femoral ao centro da cabeça femoral, e uma segunda linha é desenhada do centro da cabeça femoral ao ponto na transição colo-cabeça anterior, onde o contorno da cabeça femoral diverge do contorno esférico determinado mais medialmente na cabeça (Fig. 6-14). Nötzli et al. descreveram como valor normal para o ângulo alfa, 42 graus em quadris assintomáticos. Um ângulo alfa com mais de 50 a 55 graus é geralmente considerado consistente com uma deformidade tipo "cam" da transição colo-cabeça femoral.

A relação do *offset* anterior colo-cabeça é determinada a partir da incidência *cross-table* lateral com o quadril em 10 graus de rotação

FIGURA 6-13 A incidência de Dunn modificada mostra a transição anterossuperior colo-cabeça, que frequentemente está envolvida com o impacto do tipo "cam".

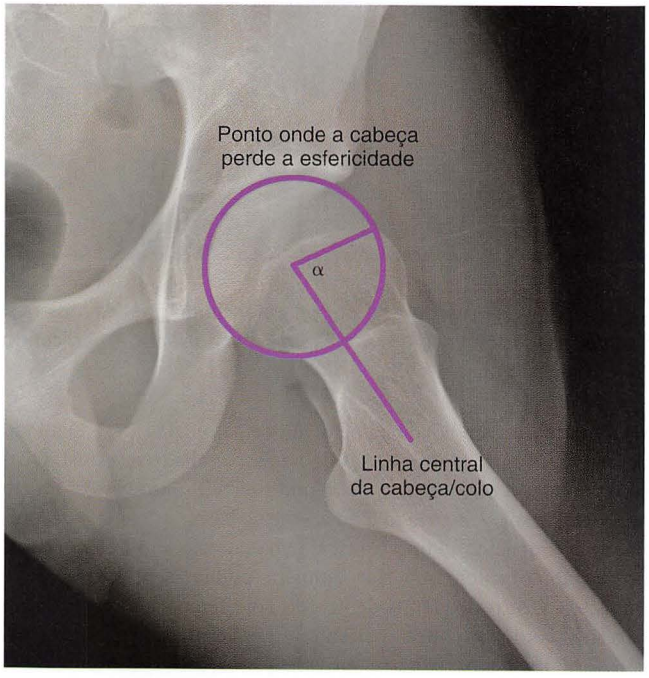

FIGURA 6-14 O ângulo alfa mede o ângulo entre o eixo do colo femoral e a junção da porção esférica da cabeça femoral com uma junção colo-cabeça mais proeminente.

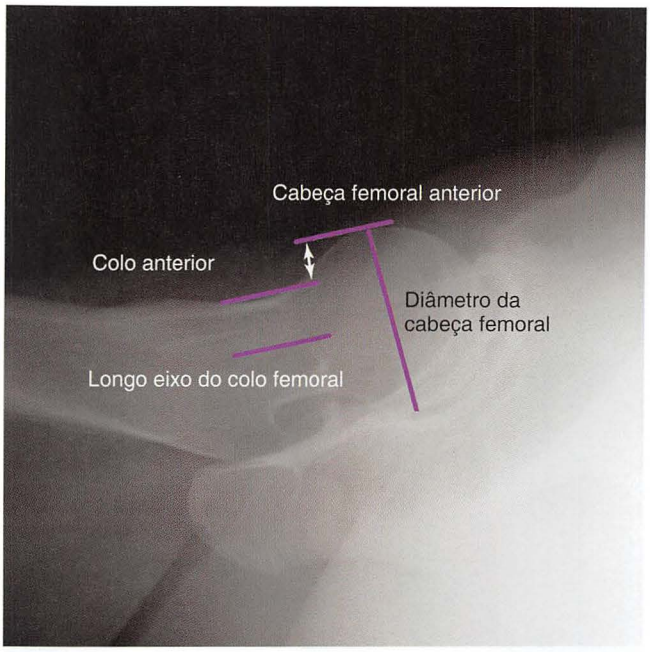

FIGURA 6-15 Relação do *offset* anterior cabeça/colo (veja o texto para descrição).

interna (Fig. 6-15). O *offset* (distanciamento) da cabeça femoral é determinado medindo-se a distância entre duas linhas desenhadas paralelas ao eixo do colo femoral. A primeira linha é desenhada através da porção mais anterior do colo femoral, e a segunda linha é desenhada através da porção mais anterior da cabeça femoral. A relação é determinada dividindo-se essa distância (*offset*) pelo diâmetro da cabeça femoral. De acordo com Beaulé et al., um valor inferior a 0,15 tem 95% de valor preditivo positivo do diagnóstico do impacto femoroacetabular.

O sistema de classificação de Tönnis é comumente usado para descrever a presença da osteoartrose em quadris que são considerados para cirurgia de preservação do quadril:

Grau 0: sem sinal de osteoartrose

Grau 1: esclerose da articulação com redução do espaço articular mínimo e formação de osteófito

Grau 2: cistos pequenos na cabeça femoral ou no acetábulo com redução do espaço articular moderado

Grau 3: artrite avançada com cisto maior na cabeça femoral ou no acetábulo, obliteração do espaço articular e deformidade severa da cabeça femoral.

O prognóstico de qualquer cirurgia para preservação do quadril é melhorado quando ela é realizada em pacientes com graus menores de Tönnis.

Esclerose ou pequenos cistos de impacto na transição colo-cabeça femoral anterolateral são diagnósticos radiográficos de impacto femoroacetabular e estão presentes em aproximadamente um terço dos pacientes sintomáticos (Figs. 6-16 e 6-17). Um lábrum calcificado pode piorar um impacto do tipo "pincer", produzindo excesso de cobertura secundária. A esfericidade da cabeça femoral e a congruência da cabeça femoral com o acetábulo são avaliadas em todas as incidências. A redução do espaço da cartilagem posterior pode, ocasionalmente, ser percebida na incidência de falso perfil, enquanto outras incidências permanecem relativamente normais.

FIGURA 6-16 Esclerose observada na junção colo-cabeça femoral é indicativa de impacto.

FIGURA 6-17 Cisto de impacto é observado na junção colo-cabeça anterolateral em paciente com impacto tipos "pincer" e "cam" combinados.

A TC da pelve com reconstrução tridimensional tem sido descrita para orientação da ressecção óssea em deformidades do tipos "pincer" e "cam" (Fig. 6-18).

Em diversos estudos, a artrografia por ressonância magnética (ARM) do quadril tem mostrado melhora na sensibilidade para demonstração de lesões labrais de 60% a mais de 90%, quando comparada com o diagnóstico de ressonância magnética (RM) do quadril realizado sem a administração de um contraste (Fig. 6-19). O uso de uma incidência de campo pequeno junto com a ARM tem

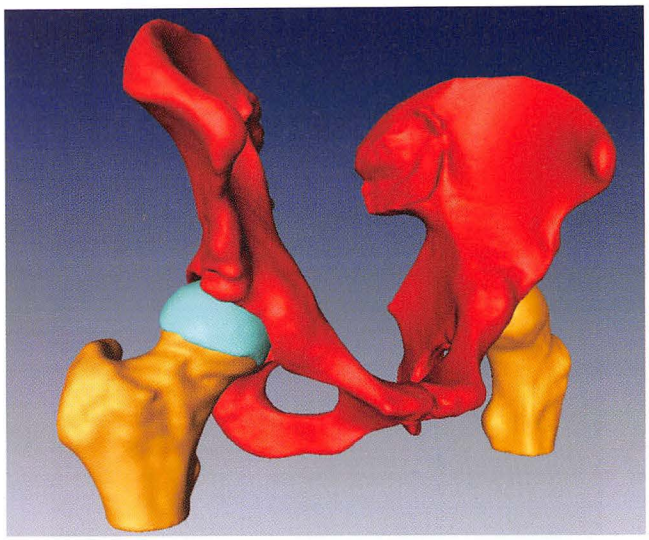

FIGURA 6-18 TC da pelve com reconstrução tridimensional mostrando excesso de cobertura acetabular e correção cirúrgica direta. (Cortesia de Christopher Peters, MD.)

FIGURA 6-19 Artrografia por ressonância magnética mostra o trajeto de gadolínio dentro da junção condrolabral, indicando uma lesão labral.

melhorado a sensibilidade na detecção de patologia labral. O estado da cartilagem articular é mais difícil de ser avaliado na ARM. Ocasionalmente, o meio de contraste pode ser visto através do trajeto abaixo da cartilagem articular adjacente ao lábrum devido à delaminação no impacto do tipo "cam". Edema no colo femoral anterior e no acetábulo anterossuperior também podem ser vistos com o impacto . Cistos pequenos dentro do colo femoral anterior foram descritos como variantes anatômicas ou "herniation pits" (herniações foraminais). Acredita-se que esses cistos, bem como a esclerose na transição colo-cabeça femoral, sejam causados pelo trauma de repetição do impacto do quadril. O adelgaçamento da cartilagem articular na ARM é um indício de doença mais avançada, assim como a presença de cistos subcondrais acetabulares. O ângulo alfa

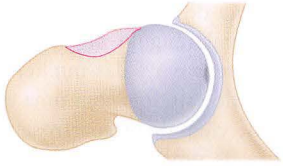

FIGURA 6-20 O impacto tipo "cam" ocorre quando a junção proeminente colo-cabeça entra em contato com a borda acetabular durante a flexão de quadril.

descrito anteriormente, usado com radiografias simples, também foi aplicado em tomografias e ressonância radial do quadril.

Lesões labrais vistas na ARM podem ocorrer secundariamente a um trauma, mas acredita-se que isso seja raro. As lesões labrais são mais prováveis de serem resultados de mecânica anormal do quadril, com lesão secundária do lábrum e borda acetabular adjacente. Essas mecânicas anormais podem ser agravadas com atividade física, como visto em alguns esportes tais como hóquei, futebol e tênis.

IMPACTO FEMOROACETABULAR

O impacto femoroacetabular (IFA) ocorre quando uma variação anatômica do quadril causa impacto entre a transição colo-cabeça femoral e a borda acetabular durante a amplitude de movimento funcional. Acredita-se que a presença de impacto do quadril sintomático em adolescente e adulto jovem seja uma das causas primárias da osteoartrose em paciente com idade inferior a 50 anos, bem como em pacientes mais velhos. O reconhecimento precoce do impacto do quadril e a intervenção para corrigir a patologia subjacente têm sido defendidos como uma tentativa para modificar a história natural da condição. As abordagens múltiplas para a cirurgia de preservação do quadril estão evoluindo, em parte com base nos processos patológicos variados envolvidos, bem como nas habilidades e filosofias cirúrgicas variadas.

Dois tipos básicos de impacto foram descritos. O impacto do tipo "cam" ocorre quando a transição colo-cabeça femoral anterossuperior é proeminente, ou quando o colo femoral tem um *offset* diminuído na cabeça femoral adjacente (Fig. 6-20). Com a flexão e particularmente flexão combinada com rotação interna, a parte não esférica da transição colo-cabeça femoral gira dentro do acetábulo. Um padrão típico de lesão comum com o impacto do tipo "cam" é uma lesão na base do lábrum, na junção labrocondral. A cartilagem articular adjacente é lesionada por causa da compressão na cabeça femoral, com seu raio de curvatura relativamente maior girando dentro do acetábulo. Frequentemente, a cartilagem articular delamina a partir do osso subcondral adjacente, progredindo da borda acetabular (Fig. 6-21). Nesse processo, o lábrum acetabular é relativamente poupado, com mais lesão incorrendo dentro da cartilagem articular adjacente. Uma lesão de "contragolpe" é observada com frequência na cabeça femoral posterior e no acetábulo posteroinferior devido ao impacto tipo "cam" anterior com pressão aumentada na cartilagem do quadril posterior. A morfologia tipo "cam" é mais comum em jovens atléticos do sexo masculino. A etiologia da deformidade é desconhecida, embora alguns autores tenham postulado que ela pode ser uma leve variante do deslizamento da epífise femoral, enquanto outros postularam uma anormalidade desenvolvimental da fise femoral lateral.

O impacto do tipo "pincer"(pinçamento) ocorre quando a borda acetabular tem uma área de excesso de cobertura, causando impacto contra o colo femoral com movimento funcional

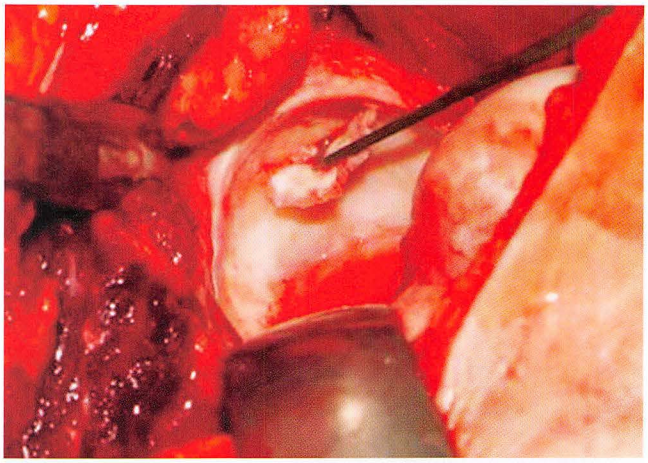

FIGURA 6-21 Delaminação de cartilagem articular secundária à lesão de impacto. (Cortesia de Robert Trousdale, MD.)

FIGURA 6-22 O impacto do tipo "pincer" ocorre quando o acetábulo tem um excesso de cobertura localizado ou global que leva ao contato da borda acetabular com a junção colo-cabeça femoral durante o movimento normal do quadril.

(Fig. 6-22). A área com excesso de cobertura pode ser global, como na coxa profunda (Fig. 6-11) ou na protrusão acetabular, ou poder ser localizada no acetábulo anterior, como na retroversão acetabular. A retroversão acetabular também pode ser global ou isolada. Na retroversão acetabular verdadeira do acetábulo, a cobertura posterior do acetábulo é deficiente, com o acetábulo todo girado ou retrovertido sobre o eixo longitudinal. Em retroversão isolada do acetábulo, a borda anterossuperior do acetábulo se prolonga mais adiante em volta da cabeça femoral, enquanto o resto do acetábulo tem morfologia mais normal.

O padrão de lesão com impacto tipo "pincer" é criado pelo colo femoral encostando-se na borda acetabular e no lábrum durante os extremos do movimento. O lábrum é pinçado entre as superfícies ósseas e subsequentemente sofre mais dano do que a cartilagem articular adjacente. O impacto do tipo "pincer" pode piorar com o tempo devido ao crescimento ósseo reativo na borda acetabular, ou devido à calcificação do lábrum, efetivamente aumentando o arco da cobertura em excesso do acetábulo (Fig. 6-23). A morfologia do tipo "pincer" é encontrada com mais frequência em mulheres.

O impacto do quadril por mecanismo combinado ocorre quando as morfologias dos tipos "pincer" e "cam" coexistem no mesmo quadril (Fig. 6-24). Deformidades associadas do tipo "pincer" foram relatadas em 42% dos pacientes que foram operados por impacto do tipo "cam". De acordo com alguns autores, a maioria dos quadris tratados por impacto femoroacetabular tem morfologia combinada.

FIGURA 6-23 Lábrum calcificado, contribuindo com o impacto do tipo "pincer".

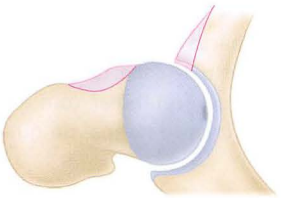

FIGURA 6-24 Impacto femoroacetabular dos tipos "pincer" e "cam" combinados.

INDICAÇÕES CIRÚRGICAS

Como o IFA ficou mais bem definido, o número de procedimentos cirúrgicos realizados para o IFA aumentou drasticamente. As indicações cirúrgicas estão sendo redefinidas e os resultados a curto e médio prazo dos diversos procedimentos estão sendo relatados.

Diagnósticos precisos da fonte de dor em adultos jovens ou adolescentes são fundamentais para obter resultados cirúrgicos ótimos com a cirurgia do IFA. O diagnóstico do IFA é realizado primariamente pela clínica a partir do histórico e do exame físico do paciente e em seguida relacionado com as constatações radiográficas. Ocasionalmente, o diagnóstico por uma injeção no quadril é realizado no momento da ARM. Um estudo recente realizado por Hack et al. confirma a necessidade de quadro clínico convincente de IFA como uma indicação para cirurgia. Entre os 200 voluntários assimtomáticos que fizeram RM dos quadris, 14% apresentaram morfologia do tipo "cam" em pelo menos um dos lados no fêmur proximal (ângulo alfa superior a 50,5 graus), incluindo 25% dos homens e 5% das mulheres. Com indivíduos sintomáticos excluídos do estudo e com uma estimada incidência radiográfica de ciclo de vida da osteoartrose do quadril de 8%, a aparência radiográfica de uma deformidade do tipo "cam", conforme definido atualmente, não parece levar sempre à osteoartrose. Os autores afirmaram que a deformidade do tipo "pincer" associada a outros fatores ambientais pode ter um papel no desenvolvimento da osteoartrose.

No entanto, ângulos alfa maiores parecem se correlacionar com lesão maior no quadril observado no momento da cirurgia. Johnston et al. correlacionaram ângulos alfa maiores com aumento da lesão condral no momento da cirurgia artroscópica do IFA. Um ângulo alfa superior a 60 graus foi preditor de dor no quadril em outro estudo. O ângulo alfa tolerado em certo indivíduo está provavelmente relacionado à sua posição radial no colo femoral e à geometria associada do acetábulo adjacente. Interessantemente, Bardakos e Villar descreveram o sinal da parede posterior positivo como um fator de risco para a progressão da artrite ao observar pacientes com deformações do tipo "cam", e grau Tönnis 1 ou 2 do estádio de artrite superior ao intervalo de 10 anos.

A osteocondroplastia aberta ou artroscópica da junção colo-cabeça femoral é o tratamento cirúrgico para impacto do tipo "cam" sintomático. Se ela é realizada através de luxação cirúrgica aberta, uma abordagem anterior aberta limitada, ou por artroscopia, é determinado pela extensão do processo patológico e pela familiaridade do cirurgião com certa abordagem.

Os parâmetros radiográficos, definindo a morfologia do tipo "pincer", estão relacionados ao processo subjacente. Um ângulo do LCE superior a 40 graus é um indício de excesso de cobertura lateral, e pode estar associado à coxa profunda ou deformidade da protrusão acetabular com excesso de cobertura global. Imagens tomográficas tridimensionais podem ser úteis na determinação do local e da extensão do excesso de cobertura acetabular. Geralmente, deformações maiores no lado acetabular da articulação são tratadas com deslocamento cirúrgico aberto, com redução da borda acetabular e reinserção labral, quando possível.

Em pacientes com impacto do tipo "pincer" causado por retroversão isolada da borda anterossuperior do acetábulo, o sinal do cruzamento pode ser o único achado radiográfico. Esse tipo de impacto do tipo "pincer" pode ser tratado artroscopicamente, com reflexão labral, redução da borda e reinserção labral (Cap. 51). Abordagens anteriores limitadas têm sido usadas para tratar essa lesão, bem como a luxação cirúrgica aberta. Neste momento, o melhor acesso cirúrgico ainda está sendo definido.

Um sinal de cruzamento associado ao sinal da parede posterior e uma espinha isquiática proeminente indicam retroversão de todo o acetábulo com cobertura posterior deficiente. Esses pacientes têm retroversão verdadeira de todo o seu acetábulo e são candidatos à osteotomia periacetabular (OPA). Alguns desses pacientes têm um componente de displasia com cobertura lateral deficiente. Tratar esses pacientes com redução da borda acetabular pode predispô-los a sintomas de instabilidade. Realizar uma OPA permite que o cirurgião anteverta o acetábulo com ou sem abdução, conforme necessidade, para otimizar os parâmetros radiográficos predeterminados. O estado da cartilagem articular anterior deve ser avaliado antes da OPA para retroversão acetabular, para evitar rodar a cartilagem articular lesionada em uma posição de carga.

LUXAÇÃO CIRÚRGICA DO QUADRIL

O deslocamento cirúrgico do quadril foi descrito por Ganz et al. há uma década para o tratamento do IFA. A cirurgia é indicada para permitir o acesso total ao acetábulo e à transição colo-cabeça femoral enquanto se preserva o suprimento sanguíneo da cabeça femoral. O acesso protege o ramo profundo da artéria circunflexa medial, pois ela abastece os vasos retinaculares posterolaterais para a cabeça femoral. A maior vantagem do acesso é a sua natureza extensiva com acesso total à borda acetabular, ao lábrum e à transição colo-cabeça femoral sem as limitações da artroscopia e abordagens anteriores limitadas. A luxação cirúrgica do quadril também foi usada para o tratamento aberto do deslizamento da epífise femoral e das fraturas tipo Pipkin da cabeça femoral. A desvantagem dessa abordagem também está relacionada à sua natureza extensiva, que requer osteotomia trocantérica com uma recuperação mais prolongada, em comparação às exposições mais limitadas.

TÉCNICA 6-1

(GANZ ET AL.)

- Com o paciente na posição de decúbito lateral, faça uma incisão de Kocher-Langenbeck (Cap. 1, Técnica 1-67) e divida a fáscia lata adequadamente. Alternativamente, realize um acesso de Gibson (Cap. 1, Técnica 1-61) e retraia o glúteo máximo posteriormente.
- Gire internamente a perna e identifique a borda posterior do glúteo médio. Não mobilize o glúteo médio ou tente expor o tendão piriforme.
- Faça uma incisão a partir da borda posterossuperior do grande trocânter, estendendo distalmente para a borda posterior da crista do vasto lateral.
- Use uma serra oscilante para realizar uma osteotomia trocantérica, com uma espessura máxima de 1,5 cm ao longo desta linha. Em seu limite proximal, a osteotomia deve sair exatamente anterior à inserção mais posterior do glúteo médio (Fig. 6-25A). Isso preserva e protege o ramo profundo da artéria circunflexa femoral medial.

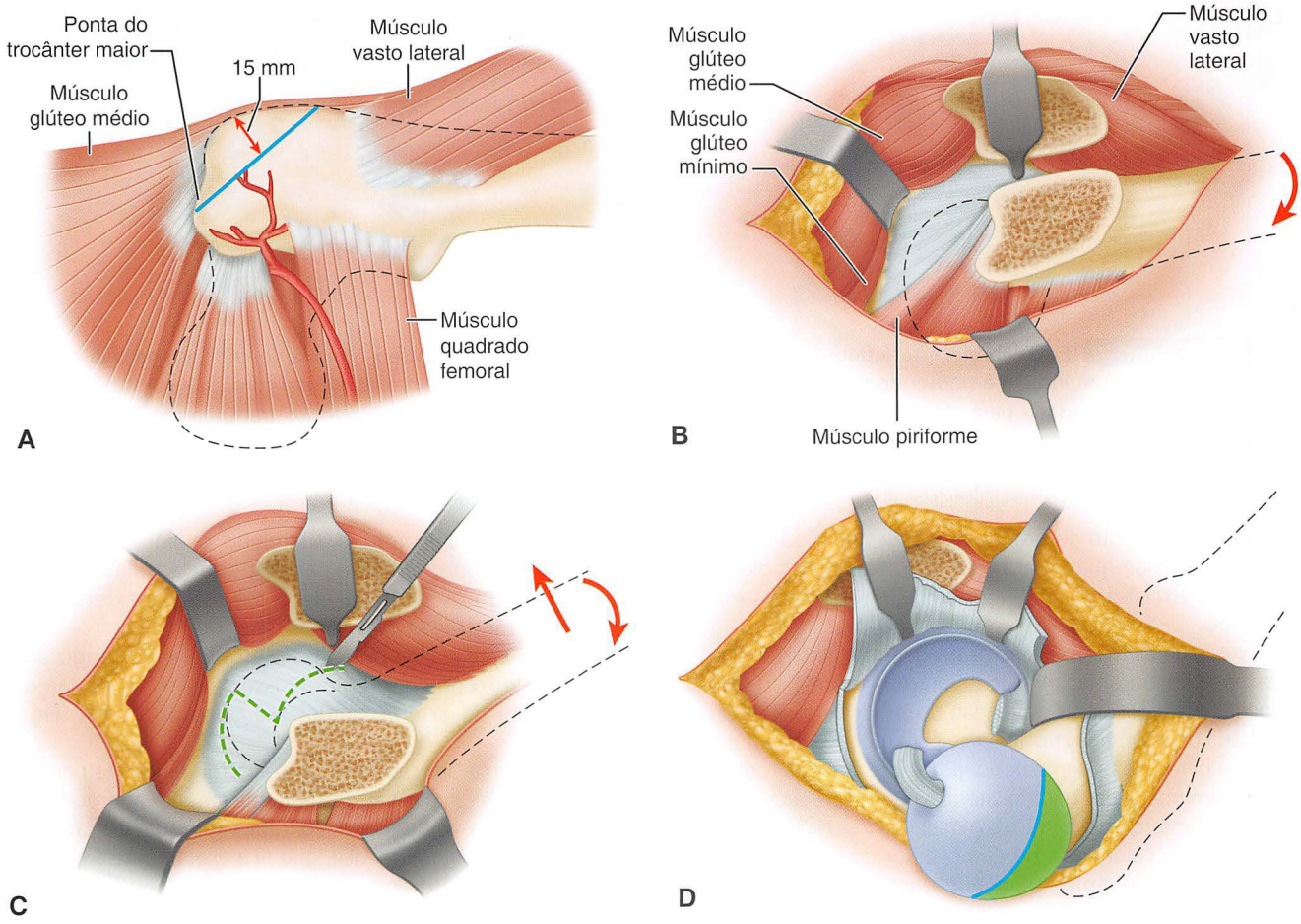

FIGURA 6-25 **A,** A osteotomia trocantérica termina na região proximal, exatamente anterior à inserção mais posterior do glúteo médio, preservando o ramo capsular da artéria circunflexa femoral medial. **B,** A cápsula do quadril é exposta acima do nível do piriforme, dissecando o glúteo mínimo da cápsula enquanto desloca o fragmento trocantérico anteriormente. **C,** Capsulotomia em Z é realizada. **D,** O quadril é deslocado anteriormente, colocando-se a perna em uma bolsa estéril, sobre o lado anterior da mesa de operação, e cortando o ligamento redondo.

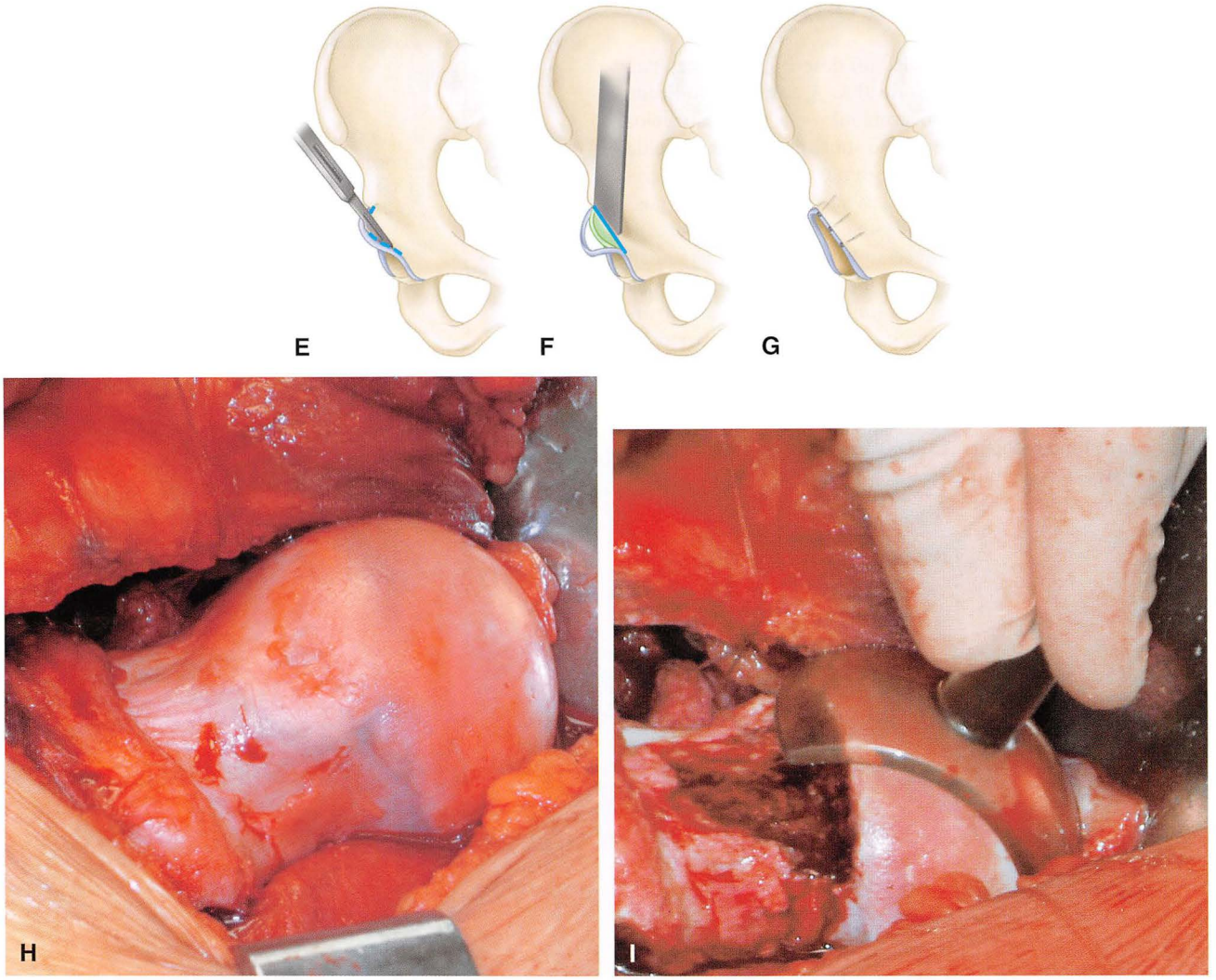

FIGURA 6-25, cont. **E,** O lábrum é refletido do acetábulo em excesso. **F,** O excesso ósseo é reduzido com osteotomia ou broca escareadora e o lábrum intacto é reinserido com âncora de sutura, se possível. **G,** O lábrum é reinserido com as âncoras de sutura. **H,** A broca escareadora é usada para refazer o contorno da junção colo-cabeça. **I,** O esferômetro plástico transparente pode ser usado para avaliar o ponto onde a cabeça femoral se torna asférica e para orientar a extensão da osteocondroplastia. **VEJA A TÉCNICA 6-1.**

- Libere o fragmento do grande trocânter ao longo da sua borda posterior, quase para o meio do tendão do glúteo máximo, e mobilize-o anteriormente com o vasto lateral inserido.
- Libere as fibras mais posteriores do glúteo médio do resto da base do trocânter. A osteotomia está correta quando apenas parte das fibras do tendão do piriforme tiver de ser liberada do fragmento trocantérico para mobilização futura.
- Com a perna do paciente flexionada e ligeiramente rodada externamente, eleve o vasto lateral e intermédio da porção lateral e anterior do fêmur proximal.
- Retraia com cuidado a borda posterior do glúteo médio para a posição anterossuperior para expor o tendão piriforme.
- Separe a borda inferior do glúteo mínimo do piriforme relaxado e da cápsula subjacente. Tome cuidado para evitar lesão do nervo ciático, que passa inferior ao músculo piriforme dentro da pelve.
- Retraia o retalho inteiro, incluindo o glúteo mínimo, anterior e superiormente para expor a cápsula superior (Fig. 6-25B). Acrescentar flexões e rotação externa do quadril torna essa etapa mais fácil.
- Incise a cápsula na posição anterolateral ao longo do grande eixo do colo femoral; isso evita lesão do ramo profundo da artéria circunflexa femoral medial (Fig. 6-25C).
- Realize uma incisão capsular anteroinferior, tomando cuidado para manter a capsulotomia anterior ao trocânter menor, para evitar dano ao ramo principal da artéria circunflexa femoral medial, que fica exatamente superior e posterior ao trocânter menor.
- Eleve o retalho anteroinferior para expor o lábrum.
- Prolongue a primeira incisão capsular em direção à borda acetabular e, em seguida, vire-a posteriormente paralela ao lábrum, chegando ao tendão piriforme retraído. Cuidado para não danificar o lábrum.

- Desloque o quadril flexionando e rodando externamente a perna; traga a perna para a frente da mesa de operação e coloque-a em uma bolsa estéril (Fig. 6-25D). Agora, a maior parte do acetábulo pode ser inspecionada.
- A manipulação da perna permite um acesso de 360 graus para o acetábulo e um acesso próximo a 360 graus para a cabeça femoral.
- Após a exposição do acetábulo, rebata o lábrum na parte da borda acetabular que apresenta o excesso de cobertura (Fig. 6-25E) e reduza o osso em excesso com um osteótomo ou uma broca escareadora (Fig. 6-25F).
- Se possível, faça uma reinserção do lábrum na margem da superfície articular, com âncora de sutura, recriando o efeito de selo do lábrum (Fig. 6-25G).
- Para osteocondroplastia, trace a junção colo-cabeça femoral com um marcador cirúrgico e depois corte a cartilagem articular na borda proximal da ressecção com um bisturi para evitar um prolongamento inadvertido na cabeça femoral normal.
- Cuidadosamente realize a resecção com osteótomos pequenos usando uma broca escareadora para completar o ajuste do contorno da junção colo-cabeça (Fig. 6-25H). Os estudos em cadáver mostraram que até 30% do diâmetro do colo femoral pode ser removido do quadrante anterolateral da junção colo-cabeça sem alteração substancial da resistência do colo femoral à carga axial. Uma ressecção típica, no entanto, é muito inferior a 30%, e é adaptada para a anatomia específica encontrada.
- Verifique o contorno da cabeça do fêmur com um molde plástico ou esferômetro para medir a extensão proximal da osteocondroplastia, onde a cabeça femoral se torna asférica (Fig. 6-25I).
- Recubra o osso esponjoso exposto com cera óssea. Reduza o quadril e reproduza a posição do impacto, avaliando a amplitude de movimento diretamente, e com fluoroscopia.
- Repare a cápsula anatomicamente com suturas não absorvíveis.
- Reinsira o grande trocânter com dois parafusos corticais de 4,5 mm, direcionando medial e distalmente na região do pequeno trocânter.

CUIDADO PÓS-OPERATÓRIO Após a operação, o paciente é mobilizado com o apoio do peso com toque no solo por 6 semanas, evitando a abdução ativa extrema, flexão ou rotação do quadril. Após 3 semanas são iniciados os exercícios na piscina e na 6ª semana é permitido o suporte de peso com fortalecimento do abdutor progressivo. A heparina de baixo peso molecular é usada na profilaxia de trombose venosa profunda por 2 semanas, seguida de aspirina diariamente por mais 4 semanas.

RESULTADOS

Nos estudos com seguimentos variando entre 2 a 5 anos, a taxa de resultados de bom a excelente teve variação de 68% a 94%. Os índices de avaliação do quadril aumentaram em média entre 2,4 e 5,0 pontos, conforme medida realizada pelo Índice de Merle d'Aubigné , e em 17 pontos conforme medida realizada pelo Índice de Avaliação do Quadril de Harris (Fig. 6-26). A conversão para prótese total do quadril ocorreu em 0% a 26% dos pacientes. Fatores que impactaram negativamente os resultados incluíram evidências pré-operatórias de artrite (grau 2 de Tönnis), diagnóstico intraoperatório de delaminação da cartilagem e idade avançada. Em um estudo realizado por Espinosa et al., a refixação labral aperfeiçoou a porcentagem de bom a excelente de 76% a 94%, quando comparada ao desbridamento labral. A ossificação heterotópica e a dor trocantérica no local da osteossíntese que requiseram remoção foram complicações raramente apresentadas. As consequências em longo prazo da cirurgia de conservação do quadril para o IFA e seu impacto na história natural do IFA ainda estão por ser comprovadas.

ARTROSCOPIA DO QUADRIL COMBINADA COM OSTEOCONDROPLASTIA ABERTA LIMITADA

Este acesso descrito por Clohisy et al., Laude et al. e outros foi usado em pacientes com impacto do tipo "cam". Após uma artroscopia de quadril para reparo ou desbridamento labral do compartimento central ou intra-articular, a região anterior do quadril é acessada por meio da abordagem de Smith-Petersen limitada ou por meio da abordagem de Hueter (pela bainha do tensor da fáscia lata). A osteocondroplastia da transição colo-cabeça femoral é realizada sob visão direta. Com tração, a borda anterior do acetábulo pode ser ressecada com a reflexão do lábrum, que depois é reinserido com âncoras de sutura, embora a ressecção e a exposição da borda sejam limitadas. A vantagem desse acesso é principalmente evitar a morbidade do deslocamento cirúrgico com uma exposição maior, incluindo a osteotomia trocantérica. Esse acesso permite a visão direta da deformidade do tipo "cam" sobre a transição colo-cabeça femoral, que pode ser difícil de visualizar e ressecar artroscopicamente. A limitação desse acesso é que apenas o aspecto anterior do colo e da cabeça femoral e a borda acetabular podem ser acessados. O nervo cutâneo femoral lateral também pode ser lesionado nesse acesso. Colocar a incisão a muitos centímetros lateralmente à espinha ilíaca anterossuperior e acessar o quadril anterior através da bainha fascial do tensor da fáscia lata pode diminuir o risco de lesão do nervo.

TÉCNICA 6-2

(CLOHISY E MCCLURE)

- Com o paciente na posição supina, realize um exame artroscópico padrão do quadril (Cap.51) para exame da cartilagem articular da cabeça femoral, acetábulo e lábrum acetabular. Desbride quaisquer segmentos instáveis do lábrum acetabular e dos fragmentos de cartilagem articular associados.
- Após o término do desbridamento artroscópico, irrigue a articulação, remova os instrumentos artroscópicos e libere a tração.
- Realize um exame de fluoroscopia lateral na posição de rã ou *cross-table* lateral (Fig. 6-27A) para garantir uma visão excelente do fêmur proximal, principalmente da transição colo-cabeça femoral.
- Realize uma incisão de 8 a 10 cm, começando logo inferior à espinha ilíaca anterossuperior e incorporando a incisão anterior do portal artroscópico (Fig. 6-27B).
- Realize a dissecção através do tecido subcutâneo lateralmente, diretamente na fáscia do músculo do tensor da fáscia lata.

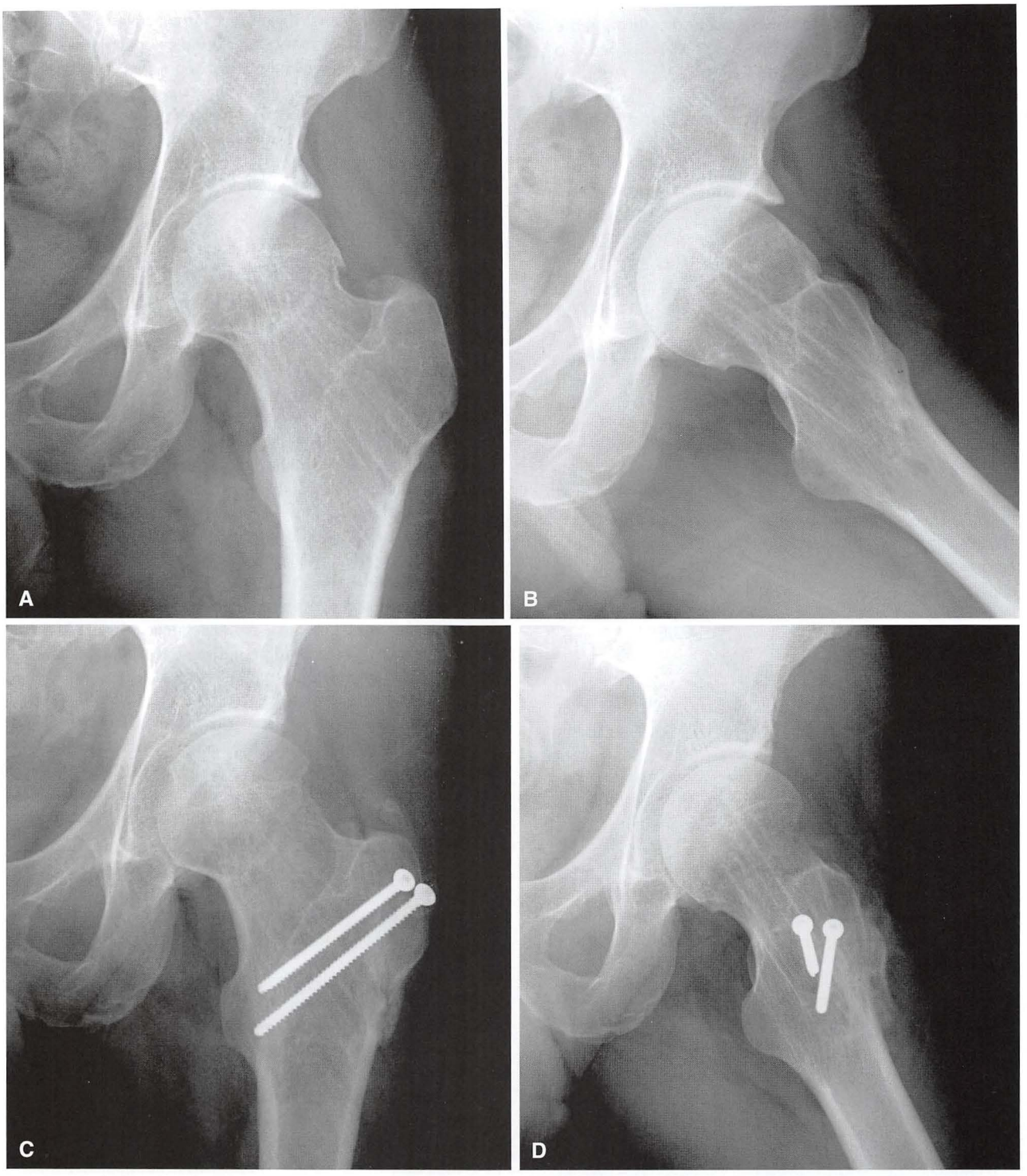

FIGURA 6-26 **A** e **B**, Radiografias pélvicas lateral e anteroposterior pré-operatórias, de uma mulher com 32 anos de idade, com impacto dos tipos "cam" e "pincer" combinados, após o tratamento da fratura do colo femoral. **C** e **D**, Após deslocamento cirúrgico com redução da borda acetabular e osteocondroplastia femoral.

- Corte a fáscia e retraia o ventre do músculo lateralmente e a fáscia medialmente. Proteja o nervo cutâneo femoral colocando a incisão da fáscia lateral ao intervalo tensor-sartório.
- Desenvolva o intervalo entre o tensor e o sartório, identifique a origem do reto e libere as cabeças reflexa e direta.
- Rebata o reto distalmente e disseque o tecido adiposo e as fibras do músculo iliocapsular da cápsula anterior do quadril (Fig. 6-27C).
- Faça uma capsulotomia em forma de L para proporcionar uma exposição adequada da região anterolateral da transição colo-cabeça femoral.

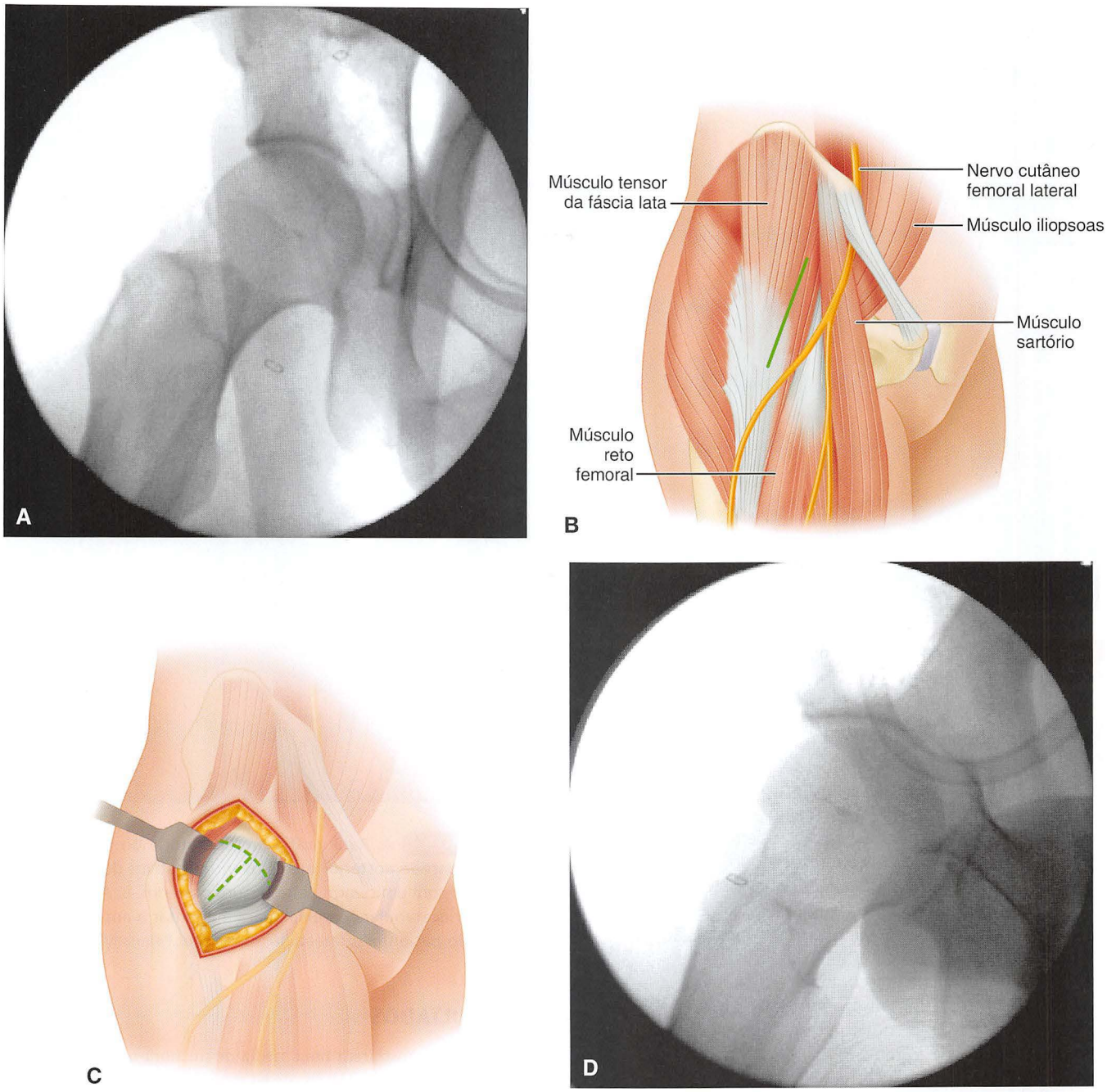

FIGURA 6-27 **A,** O exame de fluoroscopia lateral em posição de rã mostra a transição colo-cabeça femoral. **B,** A incisão incorpora o portal artroscópico anterior ligeiramente lateral à espinha ilíaca anterossuperior, para evitar o nervo cutâneo femoral lateral. **C,** O músculo tensor da fáscia lata é retraído lateralmente e o reto e o iliocapsular são refletidos para acessar a cápsula do quadril anterior. **D,** Exame de fluoroscopia lateral em posição de rã, verificando a ressecção apropriada. **VEJA A TÉCNICA 6-2.**

- Utilizando o *offset* colo-cabeça normal anteromedialmente como ponto de referência para ressecção da lesão osteocondral anormal ao longo da transição colo-cabeça anterolateral, use um osteótomo curvo de 0,5 polegada para realizar uma osteoplastia na transição colo-cabeça.
- Direcione o osteótomo distal e posteriormente para fazer uma ressecção biselada para previnir a delaminação da cartilagem da cabeça femoral articular retida.
- Depois da definição do *offset* colo-cabeça anterolateral, confirme a precisão da ressecção com fluoroscopia usando visões laterais *cross-table* e posição de rã em graus neutros e variantes de rotação interna (Fig. 6-27D).
- Examine o quadril para impacto na flexão e para a rotação interna e flexão combinadas, enquanto palpa o quadril na região anterior para testar um impacto residual.

FIGURA 6-28 Após osteocondroplastia aberta limitada da transição colo-cabeça femoral.

- Se a borda acetabular anterior estiver em excesso devido à calcificação labral ou à formação osteofitária, desbride com cuidado até a alcançar a liberação adequada.
- O movimento do quadril deve melhorar pelo menos de 5 a 15 graus em flexão, e de 5 a 20 graus em rotação interna.
- O objetivo da osteoplastia é remover todo o tecido osteocondral anterolateral proeminente que contribui para um formato asférico da cabeça femoral (Fig. 6-28). Se a esfericidade não for alcançada, realize uma ressecção adicional na transição colo-cabeça femoral.
- Controle o sangramento com cera óssea, irrigue a articulação e feche as extensões longitudinal e transversal superiores da artrotomia com sutura não absorvível. Feche o resto da ferida de forma padrão.

CUIDADO PÓS-OPERATÓRIO Os pacientes são mantidos no hospital durante a noite para observação. A fisioterapia é instituída para carga mínima de peso com muletas para minimizar o risco de fratura por estresse do colo femoral. É usado um travesseiro debaixo da coxa para proteger o reparo do reto, e deve-se evitar flexão ativa durante 6 semanas. O fortalecimento dos abdutores é iniciado imediatamente e tem continuidade com um programa de exercícios em casa. As muletas são liberadas após 6 semanas e as atividades são reiniciadas gradualmente, conforme tolerado. Atividades de impacto, como a corrida, não são aconselháveis por pelo menos 6 meses. A aspirina, 325 mg, é tomada como profilaxia para tromboembolismo; e a indometacina, 75 mg de liberação prolongada, é usada para profilaxia na ossificação heterotópica; a terapia com ambos medicamentos tem duração de 6 semanas.

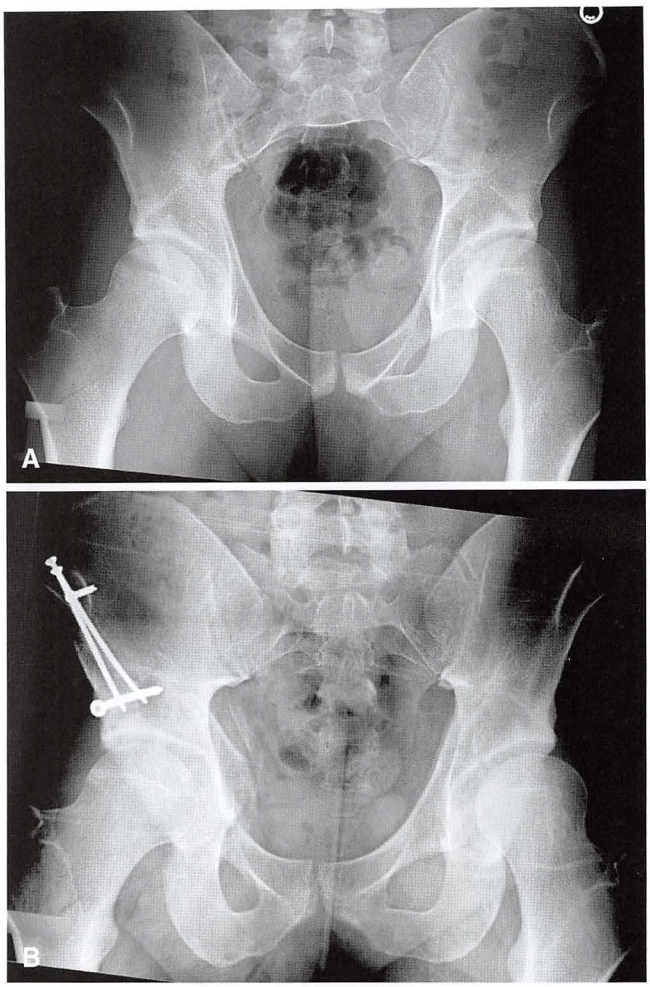

FIGURA 6-29 **A,** Radiografia pré-operatória do paciente com sinais da parede posterior e *crossover*, indicativos de retroversão acetabular com deficiência de cobertura posterior. **B,** Após a osteotomia periacetabular "reversa" para aumentar a anteversão acetabular do paciente. (Cortesia de Christopher Peters, MD.)

RESULTADOS

Clohisy et al. mostraram uma média de melhora na pontuação do Índice Modificado de Harris de 64 para 87, com normalização do ângulo alfa em 2 anos de acompanhamento após o desbridamento labral artroscópico e a osteocondroplastia aberta limitada. Dois dos 36 pacientes mostraram uma progressão na radiografia de artrite, do grau 0 para o grau 1 de Tönnis. Laude et al. mostraram no acompanhamento médio de 58 meses, um aumento do Índice de Quadril Não Artrítico de 29 pontos. Houve uma falha de 11% com a conversão para a artroplastia total do quadril, com melhores resultados obtidos em pacientes com idade inferior a 40 anos e pacientes com grau 0 de Tönnis de artrite pré-operatória.

OSTEOTOMIA PERIACETABULAR

A osteotomia periacetabular desenvolvida principalmente para o tratamento de displasia também foi usada para o tratamento do impacto do tipo "pincer" devido à retroversão acetabular global (Fig. 6-29) identificada radiograficamente por um sinal *crossover*

com um sinal da parede posterior correspondente na radiografia anteroposterior da pelve. Alguns desses pacientes também têm cobertura lateral deficiente com um ângulo centro borda inferior a 20 graus. De acordo com o algoritmo descrito por Peters et al., a cartilagem articular do acetábulo anterior deve ser avaliada e estar intacta pela artografia MR antes de continuar com uma OPA, pois essa cartilagem sofrerá uma rotação e permanecerá sob a área de carga, com correção da deformidade óssea.

TÉCNICA CIRÚRGICA

A técnica de OPA é descrita no capítulo sobre displasia do quadril (Técnica 6-3). A direção de rotação do segmento acetabular é individual para cada paciente. Deve-se tomar cuidado para não anterverter demais o segmento acetabular, pois é possível criar um impacto posterior. Em deformidade do tipo combinado pode ser realizada uma osteocondroplastia da transição colo-cabeça femoral através do acesso de Smith-Petersen, usado para a OPA.

RESULTADOS

Siebenrock et al. mostraram o uso da OPA para impacto devido à retroversão acetabular em 29 quadris, 24 dos quais tiveram remodelação simultânea da transição colo-cabeça femoral. Eles almejaram por 30 graus de rotação interna, em 90 graus de flexão do quadril. Vinte e oito dos 29 quadris tiveram resultados de bom a excelente, sem evidência de osteoatrite, em uma média de 30 meses de acompanhamento. Foram necessárias três novas operações: uma para correção incompleta, uma para hipercorreção com impacto posterior secundário, e uma para perda de fixação. Os autores enfatizaram a necessidade da avaliação intraoperatória da correção acetabular com imagens pélvicas anteroposteriores e avaliação da amplitude de movimento. Peters et al. mostraram uma melhora na pontuação do Índice de Avaliação do Quadril de Harris, de 72 para 91 em 30 quadris em 4 anos de acompanhamento após a OPA para retroversão acetabular com um sinal da parede posterior positivo.

ARTROSCOPIA DO QUADRIL

O tratamento do IFA com osteocondroplastia artroscópica da transição colo-cabeça femoral e redução da borda acetabular com desbridamento labral ou refixação requer um conjunto de habilidades especializadas. Sobre quais pacientes são mais bem tratados com técnicas abertas e artroscópicas é um assunto que será mais bem definido conforme os estudos de acompanhamento forem disponibilizados. Alguns autores defendem que pacientes com deformidades menores, mais anteriores, devem ser tratados com artroscopia, enquanto as deformidades maiores devem tratadas tratadas com procedimentos abertos.

O tratamento do IFA com técnicas artroscópicas é abordado no Capítulo 51.

DISPLASIA DO QUADRIL

A displasia de quadril em adultos jovens é resultado da displasia do desenvolvimento do quadril na infância. Radiograficamente, a displasia do quadril é caracterizada por um ângulo do LCE inferior a 20 graus, com quadris entre 20 e 25 graus representando displasia no limites. Geralmente, o ângulo de Tönnis é maior que 10 graus. Os quadris displásicos também mostram uma lateralização do centro de rotação do quadril com alargamento da lágrima radiográfica. O ângulo cervicodiafisário geralmente está aumentado e o fêmur proximal é excessivamente antevertido. A cabeça femoral pode ser pequena e ter um contorno lateral achatado. Normalmente, o acetábulo é antevertido com cobertura anterior deficiente demonstrada na visão radiográfica de falso perfil. No entanto, até um terço dos acetábulos displásticos é retrovertido, e isso deve ser levado em conta durante a correção da deformidade.

Murphy et al. observaram prospectivamente quadris em pacientes que foram submetidos a artroplastia total do quadril por osteoartrose. Eles encontraram que quadris contralaterais com ângulo centro borda lateral inferior a 16 graus desenvolviam rotineiramente osteoartrose significativa por volta dos 65 anos de idade. Jessel et al. usaram a indexação da dGEMRIC (do inglês, *delayed gadolinium-enhanced magnetic resonance imaging* — ressonância magnética da cartilagem com realce tardio do gadolínio) para quantificar o estado osteoartrítico em uma coorte de quadris displásicos, e descobriram que o envelhecimento, agravamento de displasia conforme definição dos ângulos centro borda anterior e lateral, e a presença de uma lesão labral na ARM estão todos correlacionados com o aumento da osteoartrose.

Normalmente, pacientes com displasia de quadril tornam-se sintomáticos entre a 2ª e a 5ª década de vida. Inicialmente, a dor pode ocorrer apenas com atividades de grande esforço, ou devido a longos períodos de pé. Os testes de FADIRI ou de impacto podem se tornar positivos com lesão do lábrum. O teste de apreensão pode ser positivo com cobertura anterior insuficiente e lesão da cartilagem anterior.

A avaliação radiográfica completa desses pacientes, conforme destacado anteriormente, inclui uma avaliação da lateralização, versão, profundidade e cobertura acetabular. A esfericidade da cabeça femoral é observada, pois a osteotomia rotacional do acetábulo pode piorar a congruência do quadril quando a cabeça femoral é asférica. Uma radiografia anteroposterior com o quadril ligeiramente flexionado e abduzido pode ser realizada para simular a congruência que seria obtida com uma OPA (Fig. 6-30). Qualquer evidência de alteração artrítica é observada e pontuada pela escala de Tönnis. O falso perfil é avaliado para evidência de subluxação ou desgaste da cartilagem posterior. A avaliação do contorno da junção colo-cabeça femoral é importante, pois rodar o acetábulo com uma OPA pode criar um impacto do tipo "cam" anterior, que requer osteocondroplastia femoral. Uma artrorressonância pode ser útil, principalmente para pacientes mais velhos, para avaliar o estado do lábrum e da cartilagem articular.

OSTEOTOMIA PERIACETABULAR

A osteotomia periacetabular foi descrita por Ganz et al. nos anos 1980 como um método de estabilização dos quadris displásicos sintomáticos em pacientes esqueleticamente maduros, e como prevenção da deterioração artrítica. A osteotomia é feita através de um acesso de Smith-Petersen (Cap. 1), com cortes ósseos reproduzíveis e liberdade rotacional extensiva para o reposicionamento acetabular, com pouco risco de osteonecrose do segmento acetabular (Fig. 6-31). O lábrum e a transição anterior colo-cabeça femoral podem ser abordados através da porção distal do acesso de Smith-Petersen. O fragmento rotacionado pode ser estabilizado com fixação por parafuso, e o paciente pode ser mobilizado relativamente rápido, pois a coluna posterior é deixada em continuidade, deixando o ísquio ligado ao esqueleto axial.

INDICAÇÕES CIRÚRGICAS

A osteotomia acetabular é claramente indicada para pacientes jovens sintomáticos com displasia esférica congruente do quadril, um ângulo

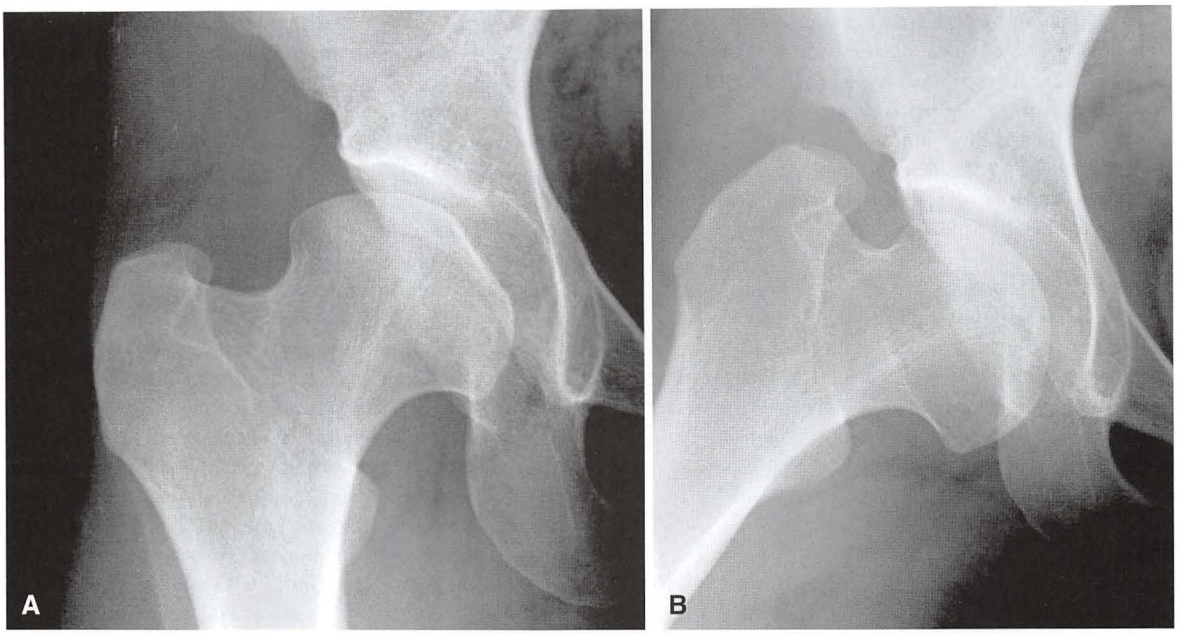

FIGURA 6-30 **A,** Radiografia anteroposterior de quadril displásico com congruência articular questionável. **B,** O mesmo quadril é posto em abdução e em leve flexão, para imitar a congruência que seria obtida com a osteotomia periacetabular.

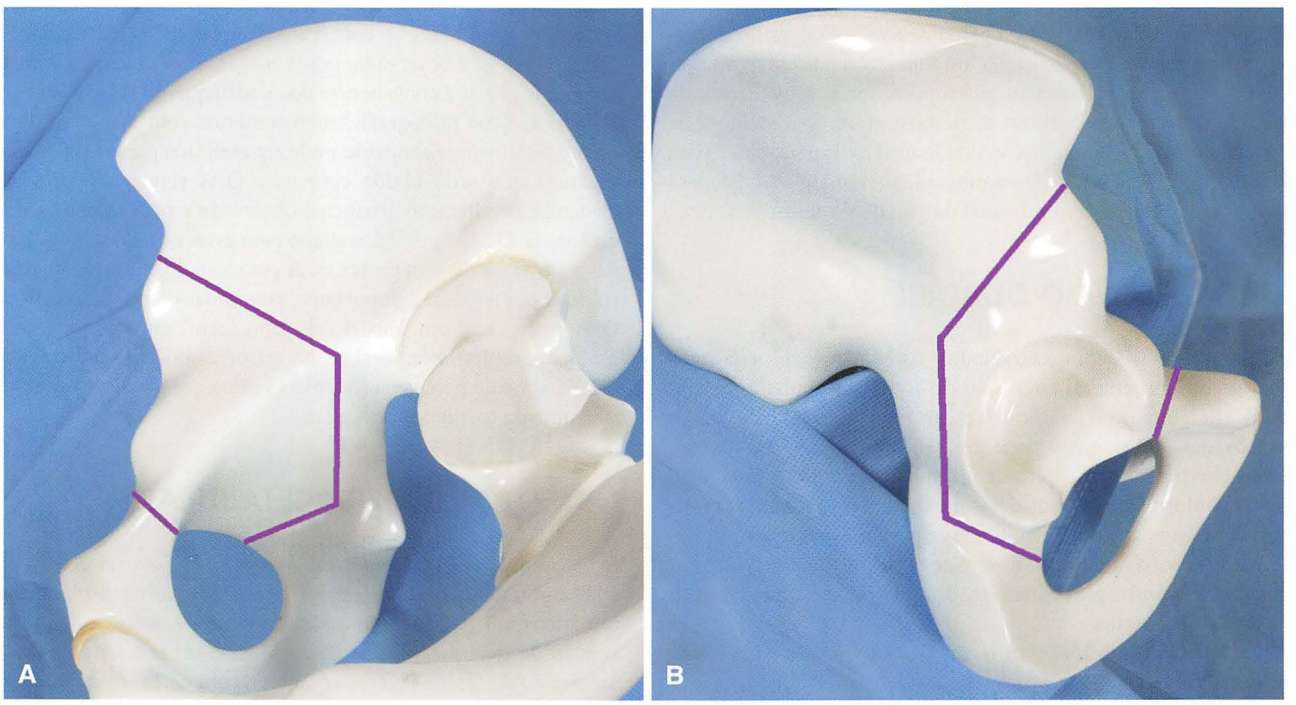

FIGURA 6-31 Osteotomia periacetabular de Bernese. **A,** Visão interna da pelve óssea. **B,** Visão externa da pelve óssea.

LCE inferior a 20 graus, e alterações artríticas secundárias mínimas ou nenhuma (grau de Tönnis 0 ou 1). Pacientes sintomáticos com ângulos de centro borda entre 20 e 25 graus, bem como pacientes mais jovens com congruência moderada, também podem ser candidatos à cirurgia.

Idade pré-operatória superior a 35 e congruência articular pobre ou moderada foram relatadas como fatores independentes preditivos de falha da OPA: quando os dois fatores ocorrem em um determinado paciente, a chance de resultar em dor forte ou conversão para artroplastia total do quadril chega a 95%. Outros, no entanto, encontraram que

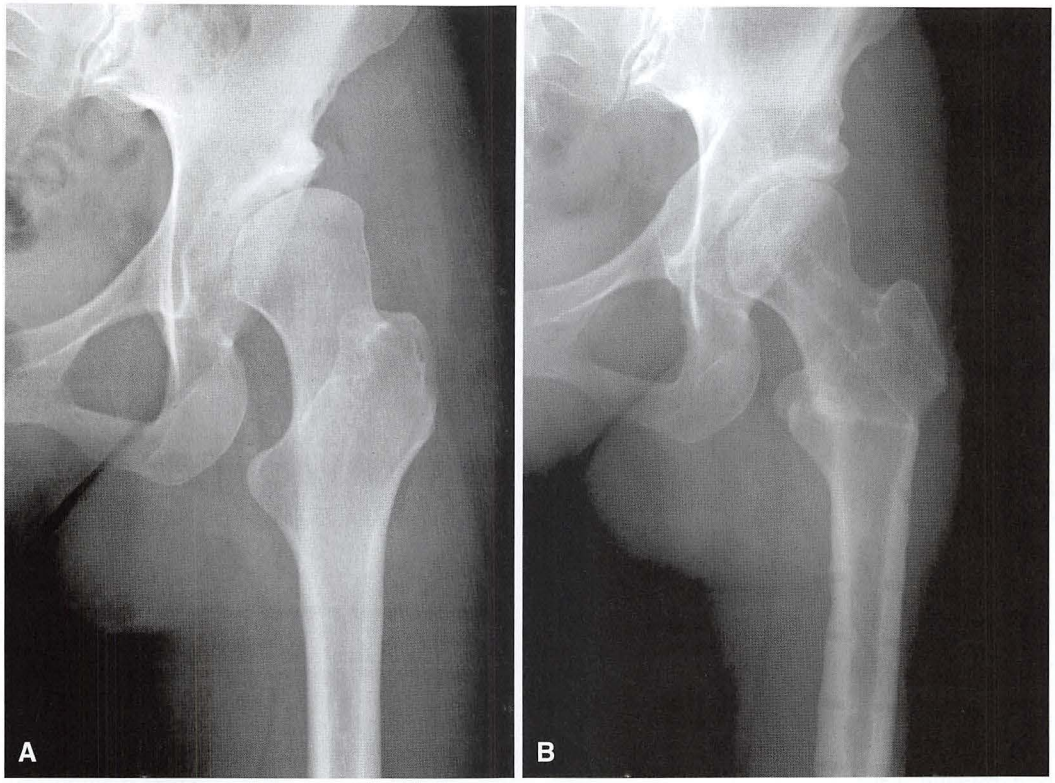

FIGURA 6-32 Radiografias pré-operatória **(A)** e pós-operatória **(B)** de um paciente com displasia do quadril, associada a um ângulo cervicodiafisário femoral elevado, tratado com osteotomia periacetabular e com osteotomia intertrocantérica varizante.

pacientes com idade superior a 50 anos tiveram resultados radiográficos e clínicos de 2 anos semelhantes aos dos pacientes com idade inferior a 50 anos. Em nossa prática, a OPA pode ser indicada para pacientes com idade superior a 40 anos, com uma cabeça femoral esférica e alteração artrítica mínima, conforme avaliação dos exames radiográficos padrões e da artrorressonância. Essa decisão, no entanto, é sempre ponderada contra a opção de tratamento sintomático, com provável artroplastia total futura. O IFA do tipo "pincer" com retroversão acetabular é outra indicação para a OPA, já abordado anteriormente.

Osteotomia intertrocantérica do fêmur proximal ocasionalmente é feita como um procedimento simultâneo. A osteotomia varizante e desrotativa é realizada para corrigir o valgo excessivo e a anteversão do fêmur proximal, embora as orientações para essa indicação não sejam uniformes (Fig. 6-32). A osteotomia valgizante pode ser realizada para coxa vara e deformidades do tipo Perthes asférico, para manter congruência articular.

TÉCNICA CIRÚRGICA

A técnica original descrita por Ganz et al. envolveu exposição das tábuas interna e externa do ílio através do acesso de Smith-Petersen com desinserção dos abdutores para expor a coluna posterior do acetábulo na superfície lateral da pelve. Murphy e Millis descreveram um acesso modificado que poupa os abdutores para a OPA, realizando a osteotomia a partir da superfície interna da pelve com uma desinserção mínima lateral. Eles também descreveram uma incisão tipo biquíni, que segue a prega inguinal medialmente (Fig. 6-33). Embora essa incisão tipo biquíni seja usada em mulheres magras, o acesso para a articulação do quadril para reparo labral e osteocondroplastia femoral é melhor por meio de uma incisão de Smith-Petersen padrão, e preferimos usá-la na maioria dos pacientes. Atualmente, preferimos o acesso que poupa os abdutores, conforme descrito por Matheney et al.

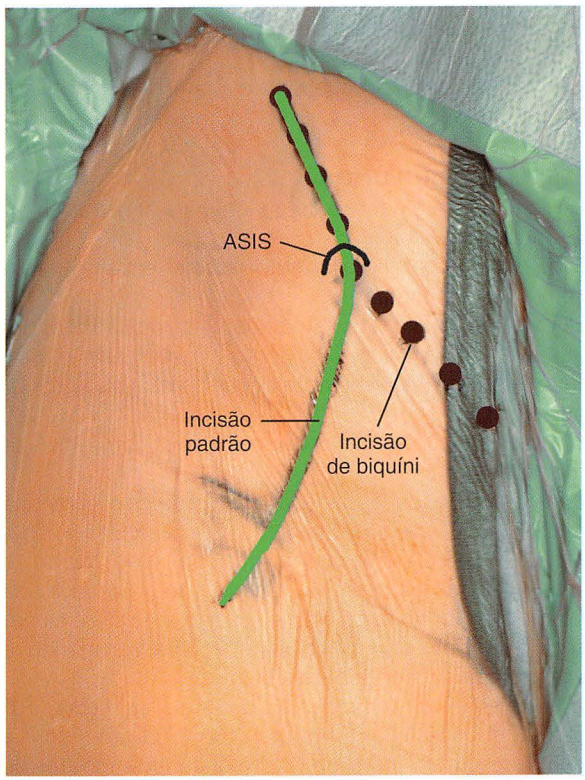

FIGURA 6-33 A incisão de Smith-Peterson é preferível pela maioria dos pacientes, com o uso ocasional de incisões mais cosméticas do tipo biquíni em pacientes magros. ASIS, Espinha ilíaca anterossuperior (do inglês, *anterosuperior iliac spine*).

OSTEOTOMIA PERIACETABULAR BERNESE

TÉCNICA 6-3

(MATHENEY ET AL.)

- Com o paciente em posição supina, prepare e cubra a extremidade livre envolvida desde a margem costal, medialmente ao umbigo e posteriormente ao terço posterior do ílio.

DISSECÇÃO SUPERFICIAL

- Faça uma incisão de Smith-Petersen longitudinal anterior direta, ou uma incisão ilioinguinal anterior (Cap. 1).
- Identifique a fáscia sobre o oblíquo externo e o glúteo médio, e incise-a posteriormente à espinha ilíaca anterossuperior.
- Desenvolva o plano entre os dois músculos para expor o periósteo sobre a crista ilíaca. Divida esse periósteo e disseque subperiostealmente a tábua interna do ílio.
- Entre no compartimento do tensor da fáscia lata e por dissecção romba separe o músculo do septo com o músculo sartório; isso é feito para proteger o nervo cutâneo femoral lateral.
- Identifique o fundo desse compartimento e siga-o proximalmente até a porção anterior do ílio ser palpado.
- Fure antes a espinha ilíaca anterossuperior com uma broca de 2,5 mm e faça a osteotomia da porção anterior (1 × 1 × 1 cm) para realizar a dissecção e o posterior reparo mais fácil.
- Alternativamente, separe o sartório com uma lâmina fina de osso, que será reparado com sutura no final do procedimento.
- Continue a dissecção subperiosteal até a espinha ilíaca anteroinferior.

DISSECÇÃO PROFUNDA

- Flexione e faça a adução do quadril para aliviar a tensão da musculatura anterior.
- Divida a porção reflexa do reto femoral em sua junção com a porção direta.
- Eleve a porção direta do reto femoral e a porção capsular adjacente do músculo ilíaco como uma unidade, e afaste-os distal e medialmente a partir da cápsula articular adjacente.
- Afaste o ilíaco, sartório e o conteúdo do abdome medialmente.
- Abra a bainha do psoas e afaste o músculo e tendão medialmente. Alternativamente, afaste o psoas pela liberação subperiosteal de sua bainha, do ramo púbico, e separe a bainha da cápsula. Isso permite a exposição da porção anterior do ramo púbico superior medial à eminência iliopectínea, um marco importante apresentando a extensão mais medial do acetábulo ósseo.
- Crie um intervalo entre a cápsula articular medial e o tendão do iliopsoas e, sequencialmente, dilate-o com a ponta de uma tesoura de Mayo longa e/ou retrator de Lane.
- Use as pontas da tesoura e do retrator de Lane para palpar a parte anterior do ísquio na cavidade infracotilóidea; verifique o local adequado desses instrumentos com fluoroscopia. O objetivo é colocá-los acima do tendão obturador externo. Se a cápsula articular for aberta acidentalmente, um segundo passo pode ser realizado entrando-se no fundo da bainha do tendão psoas para desenvolver um segundo caminho extra-articular para chegar à porção anterior do ísquio.

OSTEOTOMIA DA PARTE ANTERIOR DO ÍSQUIO

- Posicione o quadril em 45 graus de flexão e leve adução.
- Insira um cinzel para osso angular, bifurcado a 30 graus (largura da lâmina de 15 ou 20 mm) através do intervalo anteriormente criado entre a cápsula medial e o tendão psoas para colocar sua ponta em contato com a parte superior da cavidade infracotilóidea da parte anterior do ísquio, acima do tendão obturador externo. Ficar próximo ao obturador externo ajuda a prevenir lesões à vizinha artéria circunflexa femoral medial.
- Palpe levemente os aspectos medial e lateral do ísquio com o cinzel, verificando a posição do cinzel com fluoroscopia, tanto nas projeções anteroposterior, quanto na projeção oblíqua do ilíaco. O cinzel deve estar posicionado, aproximadamente, 1 cm abaixo do lábio inferior do acetábulo, com sua ponta orientada para a espinha isquiática, ou para um ponto um pouco acima da espinha isquiática (Fig. 6-34A).
- Bata com o cinzel a uma profundidade de 15 a 20 mm através das corticais medial e lateral do ísquio. Tome cuidado ao conduzir o cinzel muito para o fundo, através do córtex lateral, por causa da proximidade do nervo ciático, principalmente com o quadril flexionado e aduzido.

OSTEOTOMIA DO RAMO PÚBICO SUPERIOR

- Com o quadril ainda flexionado e aduzido, retraia levemente o tendão psoas e as estruturas mediais medialmente. O afastamento pode ser ajudado pelo impacto da ponta de um retrator de Hohmann perfurante, ou de um fio com bitola maior de Kirschner no ramo púbico superior, logo após a extensão mais medial da dissecção.
- Realize uma incisão no periósteo do ramo púbico superior, ao longo de seu eixo, e faça uma dissecção subperiosteal circunferencial com cuidado. Ela pode ser ajudada por meio de uma incisão periosteal transversal 1 a 2 cm medial à eminência iliopectínea e dando continuidade à dissecção prévia subperiosteal da tábua ilíaca interna no forame obturador lateral.
- Posicione os retratores de Hohmann, retratores de Rang, ou retratores ósseos de Lane anterior e posteriormente ao redor do ramo púbico superior no forame obturado para proteger a artéria e o nervo obturatório. Observe atentamente a adução espontânea do membro, que é indício de estiramento ou irritação do nervo obturatório.
- Osteotomize o ramo púbico superior perpendicular ao seu eixo longo, quando visto de cima, e oblíquo de proximal lateral à distal medial quando visto de frente. A osteotomia pode ser feita usando-se uma pinça vascular de Satinsky para passar uma serra de Gigli em volta do ramo, e serrando-se para cima, longe dos retratores, ou impactando-se um osteótomo reto logo medial à eminência iliopectínea. A chave para essa osteotomia é permanecer medial à eminência iliopectínea, para evitar a criação de uma osteotomia intra-articular (Fig. 6-34B).

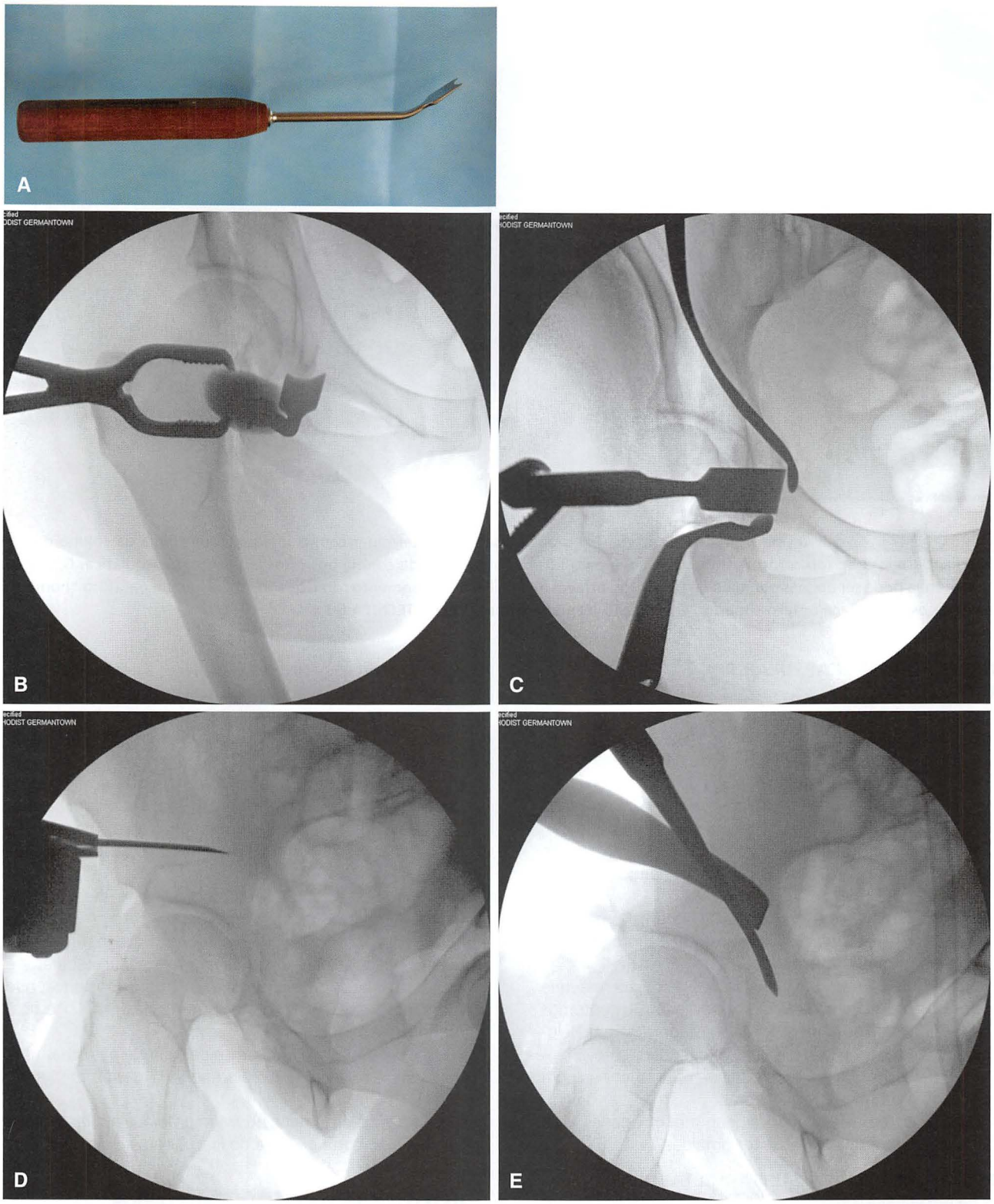

FIGURA 6-34 **A,** Osteótomo de Ganz com 30 graus. **B,** A osteotomia isquiática é realizada através de um intervalo entre o tendão do psoas e a cápsula do quadril com osteótomo com 30 graus. **C,** A osteotomia púbica é realizada exatamente medial à eminência iliopectínea e à imagem em lágrima da radiografia. **D,** A osteotomia ilíaca inicial é feita com serra de oscilação em direção ao topo da incisura ciática. **E,** A osteotomia da coluna posterior inicia-se a partir da ponta da osteotomia ilíaca, através da borda pélvica, e em seguida através do córtex medial da lâmina quadrilátera.

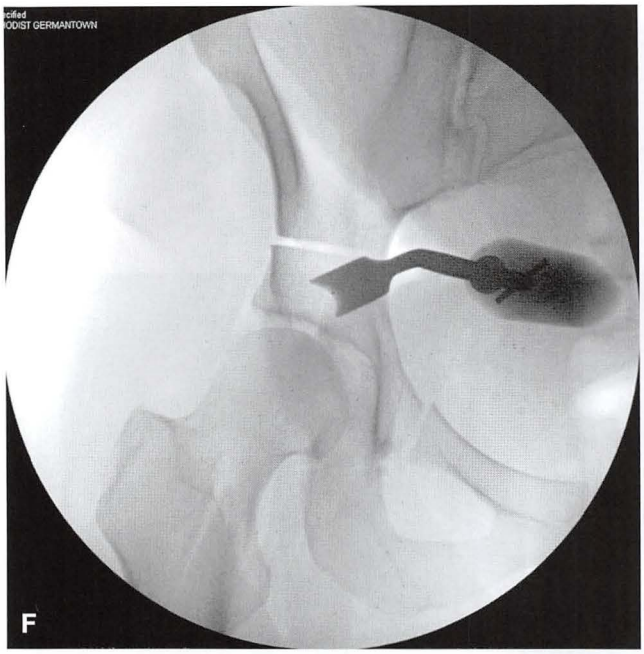

FIGURA 6-34, cont. **F,** O osteótomo de Ganz com 30 graus é usado para terminar com cuidado a osteotomia da coluna posterior, de medial para lateral, sob controle fluoroscópico, e para ligar a osteotomia da coluna posterior à osteotomia isquiática. **G,** A fixação da osteotomia pode ser apenas por meio de parafusos, através da asa ilíaca no fragmento rotacionado, ou incluir um parafuso "home-run", que vai da espinha ilíaca anterossuperior, em direção à coluna ciática. **VEJA A TÉCNICA 6-3.**

INSPEÇÃO INTRACAPSULAR E ARTROTOMIA

- Se existe preocupação quanto ao processo patológico intra-articular, tal como lesão do lábrum, lesão tipo "cam" ou corpos livres, realize uma artrotomia em formato T, com o centro nas porções anterior e lateral do colo femoral para evitar lesão nos vasos retinaculares que correm ao longo dos aspectos posterior e superior do colo femoral.
- Faça a parte vertical da artrotomia ao longo do eixo longo do colo femoral, e a parte horizontal ao longo da borda acetabular.
- Faça primeiramente a parte vertical da artrotomia; isso possibilitará a observação do lábrum enquanto se faz a parte horizontal (o "topo" do T).
- Repare ou desbride quaisquer lesões labrais e resseque lesões do tipo "cam" do colo femoral com osteótomos retos ou curvos ou uma broca desbastadora de alta velocidade. Verifique se a ressecção foi adequada, movimentando o quadril em sua amplitude de movimento ou com um exame de fluoroscopia lateral.
- Feche a artrotomia sem tensionar muito, apenas com suturas simples absorvíveis interrompidas.

OSTEOTOMIA ILÍACA SUPRA-ACETABULAR

- Crie uma janela subperiosteal de 1,5 a 2,0 cm, abaixo dos abdutores anteriores, logo distal à espinha ilíaca anterossuperior, sem comprometer a origem dos abdutores.
- Realize uma leve abdução e estenda o membro, de modo a permitir uma dissecção subperiosteal atraumática com uma rugina estreita que é direcionada posteriormente ao ápice da incisura ciática maior, mas não dentro.
- Posicione um retrator de Hohmann com ponta, longo e estreito nesta janela, e confirme a colocação apropriada com fluoroscopia. Na projeção lateral, a ponta do retrator deve estar direcionada para o ápice da incisura ciática.
- Afaste o ilíaco medialmente com um retrator de Hohmann invertido, com a ponta colocada sobre a superfície quadrilátera.
- Sob visão direta, faça uma osteotomia ilíaca com uma serra de oscilação e irrigação resfriada, junto com o retrator de Hohmann, até atingir um ponto aproximadamente a 1 cm acima da linha iliopectínea (bem anterior à incisura) (Fig. 6-34C).
- Certifique-se de que as corticais lateral e medial estão osteotomizadas antes de prosseguir.
- O ponto final do corte de serra no ilíaco representa o canto posterossuperior da osteotomia periacetabular e é o ponto inicial da osteotomia da coluna posterior, que será intermediário entre a incisura ciática e a parte posterior do acetábulo.
- Nesse ponto, utilize uma broca de 3,2 mm para criar uma passagem para um único pino de Schanz em um mandril em T.
- Insira o pino de Schanz no fragmento acetabular, distal e paralelo ao corte de serra do ilíaco, bem acima da cúpula do acetábulo.

OSTEOTOMIA DA COLUNA POSTERIOR

- Deixe o quadril flexionado e aduzido para relaxar os tecidos moles mediais.
- Posicione um retrator de Hohmann invertido, sem corte, medialmente, com a ponta sobre a espinha isquiática. Não é necessária a dissecção na incisura ciática.
- Faça a osteotomia através do córtex medial com um osteótomo longo e reto de 1,5 cm. A osteotomia se estende da extremidade posterior do corte de serra do ilíaco, passa

pela linha iliopectínea, através da lâmina quadrilátera medial, e paralela ao canto anterior da incisura ciática, conforme visto na fluoroscopia oblíqua, e depois é direcionada para a espinha isquiática.

- Faça o corte posterior primeiro através da parede medial e depois na parede lateral do ísquio. Não coloque o osteótomo perpendicular à lâmina quadrilátera medial, em vez disso incline o canto medial livre do osteótomo entre 10 e 15 graus longe da incisura ciática para criar uma osteotomia da placa coronal mais verdadeira, perpendicular à cortical lateral da coluna posterior (Fig. 6-34D).
- Verifique a angulação correta e o posicionamento com fluoroscopia.
- Certifique-se de que as corticais medial e lateral da coluna posterior estão completamente cortadas. Um osteótomo de Ganz pode ser usado para conectar as corticais medial e lateral, começando na coluna posterior proximal, mas isso deve ser feito com muito cuidado, para evitar lesão no nervo ciático e em outras estruturas que saem da incisura ciática.
- Use um cinzel longo de manuseio de 30 graus para conectar os cortes no ísquio anterior e posterior, para terminar a osteotomia do canto posteroinferomedial da lâmina quadrilátera (Fig. 6-34E e F).

DESLOCAMENTO ACETABULAR

- Posicione um cinzel Lambotte reto de 1 polegada (2,54 cm) no corte de serra supra-acetabular do ilíaco, para confirmar a conclusão da osteotomia da cortical lateral e proteger o osso esponjoso acima do acetábulo durante o deslocamento.
- Posicione as pontas da pinça óssea de Weber na parte do ramo púbico superior do fragmento acetabular, de maneira a deixar o cabo anterior em contato com o pino de Schanz.
- Enquanto abre suavemente o expansor, use o pino de Schanz e/ou a pinça de Weber para mobilizar o fragmento acetabular. Certifique-se de que as osteotomias posterior e anterior estão completas, ou o fragmento não irá girar livremente, e o deslocamento distal e lateral pode ocorrer enquanto o fragmento é alavancado na cortical lateral intacta. Se necessário, palpe esses cortes com um cinzel estreito ou um largo de 30 graus, e termine a osteotomia, se necessário.
- Depois que o fragmento estiver completamente livre, posicione-o para obter a correção desejada. A deficiência mais comum é anterior e lateral, então a manobra mais comum é levantar o fragmento acetabular levemente em direção ao teto, criando um deslocamento inicial, seguido por um movimento de três passos: rotação lateral, distal e interna. Gire internamente o fragmento para antevertê-lo, estenda o fragmento para alcançar uma cobertura anterior, e realize uma adução do fragmento para obter cobertura lateral.
- Quando o posicionamento é feito adequadamente, o canto posterossuperior do fragmento acetabular deve ser levemente impactado no corte do ilíaco intacto superior, e a ponta superior proeminente do fragmento acetabular deve estar aproximadamente alinhada com o aspecto superior da crista ilíaca intacta. A imagem em lágrima da radiografia e a sua relação com a cabeça femoral devem estar elevadas e inclinadas lateralmente ou aduzidas, proporcionalmente à quantidade de correção lateral que é feita.
- Se for necessário recriar a posição apropriada da cabeça femoral em relação ao aspecto medial da pelve, medialize o fragmento acetabular levemente, já que foi obtida a cobertura anterior e/ou lateral desejada. Isso irá manter a posição biomecânica apropriada do fêmur em relação à pelve.

FIXAÇÃO ACETABULAR

- Depois que a posição acetabular desejada foi obtida, posicione os pinos lisos de Kirschner (do diâmetro aproximado da broca planejada para ser usada em fixação posterior), de proximal a distal, através do ílio e dentro do fragmento em um padrão divergente.
- Verifique a posição do fragmento fluoroscopicamente, nas projeções anteroposterior e de falso perfil. No exame de falso perfil, verifique a cobertura da cabeça femoral anterior em extensão completa e a 100 graus de flexão, e confirme que a cabeça femoral não esteja totalmente coberta, e que o impacto não tenha sido criado a partir de uma deformidade do lado femoral. No exame anteroposterior, verifique a posição adequada da articulação sacrococcígea em relação à sínfise púbica; a superfície articular acetabular deve ser quase horizontal, a cabeça femoral deve estar bem coberta, a parede acetabular posterior deve sobrepor-se ao centro da cabeça femoral, a sombra da parede anterior não deve sobrepor-se à parede posterior, e a linha de Shenton deve estar intacta.
- Meça os fios de Kirschner para profundidade e comprimento, e substitua-os por parafusos corticais de 3,5 ou 4,5 mm. Confirme a colocação extra-articular dos parafusos com fluoroscopia.
- Se necessário para estabilidade (como em pacientes que têm frouxidão ligamentar, uma condição neuromuscular, ou má qualidade óssea), um parafuso de segurança adicional pode ser colocado de anterior para posterior, da espinha ilíaca anteroinferior posteriormente na parte inferior do ílio (Fig. 6-34F). Preferimos não usar esse parafuso, a menos que seja necessário, pois os parafusos são removidos, uma vez que a consolidação óssea é confirmada, para a prevenção de irritação da cabeça do parafuso ou porque pode ser necessária uma RM posteriormente.
- Reduza a proeminência ilíaca anterior do fragmento acetabular e use-a como enxerto ósseo.
- Remova todas as esponjas e irrigue as feridas com abundância.
- Repare a cabeça direta do reto femoral com sutura forte não absorvível.
- Posicione drenos de sucção abaixo do ilíaco.
- Reinsira o fragmento de osteotomia da espinha ilíaca anterossuperior com parafuso esponjoso de 3,5 mm parcialmente rosqueado, ou com suturas fortes absorvíveis, dependendo da espessura do fragmento.
- Dê uma atenção especial para o fechamento apropriado e firme sobre a crista ilíaca. Passe sutura absorvível forte através de orifícios já perfurados na crista ilíaca para reinserir a musculatura oblíqua externa, ilíaca e abdutora.
- Feche o restante da ferida em camadas, de forma padrão.

CUIDADO PÓS-OPERATÓRIO É permitido sentar no segundo dia pós-operatório. O suporte de peso parcial é supervisionado por um fisioterapeuta no primeiro dia pós-operatório. O suporte de peso tem um avanço, de parcial a total, normalmente após 6 a 8 semanas, quando há comprovação radiográfica de consolidação e a força abdutora

foi restabelecida. A amplitude de movimento é limitada a 90 graus de flexão, 10 graus de extensão completa e 10 graus de adução, abdução e rotação para as primeiras 6 semanas. Não são permitidos exercícios de resistência durante 3 meses. Pacientes com idade superior a 16 anos são medicados com warfarina ou heparina de baixo peso molecular durante 4 a 6 semanas para tromboprofilaxia. Medicamentos anti-inflamatórios não esteroides devem ser evitados.

RESULTADOS

A conservação do quadril após a OPA foi alcançada em 73% a 76% dos pacientes, em dois estudos com acompanhamento médio maior que 9 anos (Fig. 6-35). Desde estes relatos, o procedimento passou por uma evolução, para colocar mais ênfase na identificação e tratamento de processos patológicos labrais e evitar impacto pós-operatório. As indicações também se tornaram mais claras com pacientes com artrite mais avançada, com mais probabilidade para aguardar uma artroplastia, em vez de passar por uma cirurgia de preservação do quadril. Fatores identificados como prováveis de impactarem negativamente o resultado da OPA para tratamento da displasia incluem idade avançada, artrose pré-operatória moderada, processos patológicos labrais, impacto pós-operatório e congruência pobre ou moderada da articulação.

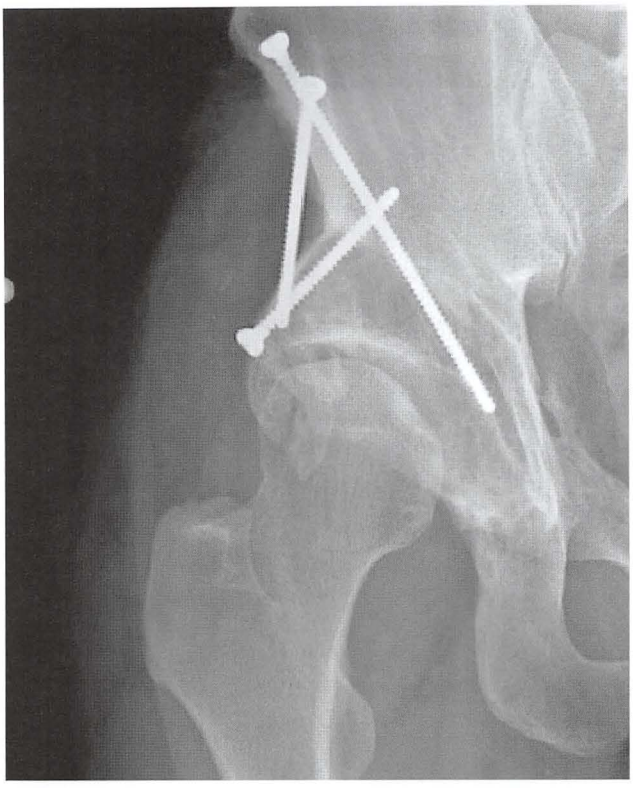

FIGURA 6-35 Catorze anos após osteotomia periacetabular para displasia do quadril, este homem com 37 anos de idade ficou livre de dores e teve um espaço de cartilagem bem preservado, com um pouco de ossificação heterotópica posterior.

FONTES EXTRA-ARTICULARES DE DOR DO QUADRIL

SÍNDROME DA DOR NO TROCÂNTER MAIOR

A dor lateral do quadril na região do trocânter maior pode ser causada por inúmeras fontes, incluindo uma bursa trocantérica inflamada, um ressalto da banda iliotibial, tendinite do glúteo médio e mínimo, dor relacionada a um processo patológico intra-articular e dor relacionada a um processo patológico da coluna lombar. A diferenciação de dor referida da dor local geralmente pode ser determinada através de palpação direta sobre os abdutores do quadril, bursa trocantérica e banda iliotibial. Dor com abdução resistida do quadril pode sugerir tendinite abdutora ou lesão parcial semelhante à lesão do manguito rotador do ombro. Frequentemente, um esteroide combinado com uma anestesia local pode ser injetado na bursa trocantérica, como uma intervenção terapêutica para bursite trocantérica ou tendinite abdutora, e pode ajudar na confirmação do diagnóstico, atingindo o alívio da dor e excluindo a dor referida como a causa primária. Exercícios de alongamento dos abdutores do quadril e medicamentos anti-inflamatórios são as bases de tratamento para a maioria dos pacientes com dor no trocânter maior, com uma ou duas injeções seletivas de esteroide dentro da área de sensibilidade máxima. Um estudo relatou a manutenção do alívio da dor em 61% dos quadris 6 meses após a injeção de esteroide. Casos refratários podem justificar uma investigação futura com a RM ou com o diagnóstico de injeção intra-articular do quadril. Em pacientes com dor crônica do trocânter maior, o edema pode ser visto dentro da bursa trocantérica, embora essa constatação tenha sido relatada em apenas 8% das ocorrências, enquanto a tendinite do glúteo médio tem sido evidente em 63% das ocorrências.

O ressalto da borda posterior espessa da banda iliotibial ou da borda anterior do glúteo máximo no trocânter maior durante a flexão e a extensão do quadril pode causar inflamação da bursa adjacente, que é conhecida como "coxa saltans" externa ou um ressalto externo do quadril. Essa condição é comum em bailarinos, corredores e jogadores de futebol. A condição é facilmente reconhecida no exame físico, com o paciente em posição lateral, fletindo e estendendo ativamente o quadril e fazendo com que essa banda espessa ressalte através da borda posterior do trocânter maior. O paciente pode demonstrar com frequência o ressalto enquanto está em pé, flexionando e estendendo o quadril. A injeção de corticoide na área espessa e o alongamento da banda iliotibial podem diminuir a gravidade do ressalto e da dor secundária.

Se o tratamento conservador não é bem-sucedido, a intervenção cirúrgica é descrita. A Z-plastia de alongamento da banda iliotibial tem sido descrita para obter a resolução do ressalto e alívio de dor em uma alta porcentagem de pacientes, e outra técnica com alongamento por corte na banda iliotibial, por meio de uma incisão longitudinal de 10 cm, teve resultados semelhantes. Uma técnica endoscópica também foi descrita para liberação da banda iliotibial, com alívio de ressalto em 10 de 11 quadris, em 2 anos de acompanhamento.

Lesões do glúteo médio e dos tendões do glúteo mínimos são outra fonte de dor lateral do quadril e ocorrem com frequência desconhecida. Com o desenvolvimento de técnicas artroscópicas para verificar e trabalhar dentro do espaço peritrocantérico, essas lesões estão sendo reconhecidas com mais frequência. Tais lesões foram comparadas com lesões do manguito rotador do ombro, com início insidioso e, geralmente, sem evento traumático específico. Elas podem ser demonstradas na RM, e são tratáveis com técnicas abertas e artroscópica.

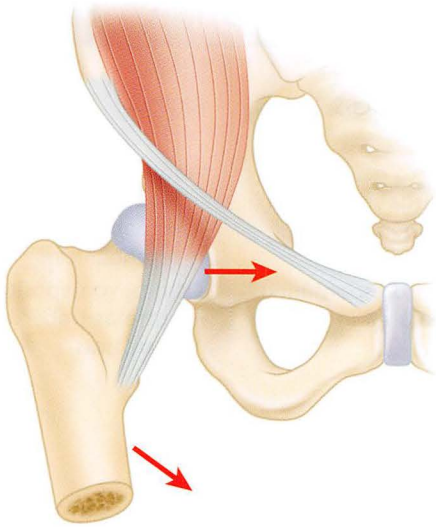

FIGURA 6-36 O ressalto interno do quadril ocorre quando o tendão do psoas desliza sobre a eminência iliopectínea de lateral para medial, enquanto o quadril vai da flexão à extensão.

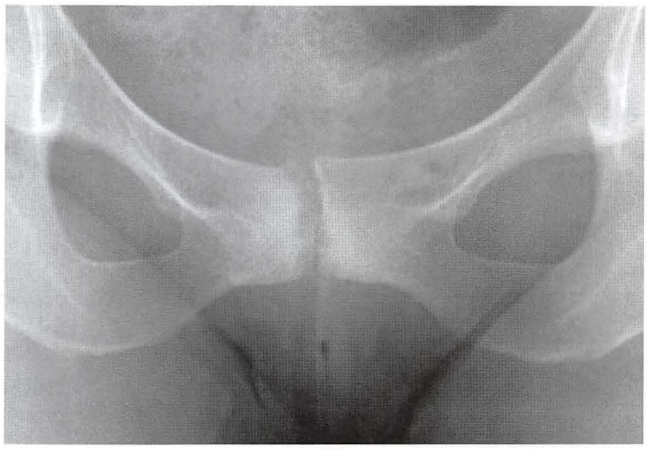

FIGURA 6-37 Osteíte púbica com "borramento" das margens corticais do púbis.

RESSALTO INTERNO DO QUADRIL

O ressalto interno do quadril é resultado da passagem do tendão do iliopsoas sobre a eminência iliopectínea ou da cápsula anterior do quadril. Na flexão, o tendão do psoas é lateral à eminência iliopectínea. Enquanto o quadril é estendido, o tendão desliza através da eminência iliopectínea e da cápsula do quadril anterior, produzindo uma sensação de ressalto em até 10% da população normal (Fig. 6-36). Quando sintomática, a sensação de estalo vem acompanhada por uma dor na virilha e, geralmente, por um som baixo caracterizado como um "thunk". Normalmente, o paciente consegue reproduzir o ressalto enquanto está deitado em posição supina, e varia ativamente o quadril de uma posição de rotação externa, abdução e flexão, para uma posição de rotação interna, adução e extensão. Em pacientes magros, o ressalto pode ser palpado na crista inguinal.

Embora o fenômeno do ressalto não possa ser documentado pela ARM, há uma alta incidência de patologia intra-articular associada, e uma ARM, geralmente, é realizada para buscar outras fontes de dor. O ressalto pode ser demonstrado pela bursografia da bursa do iliopsoas, com um exame dinâmico sob fluoroscopia. O ultrassom também tem sido usado para demonstrar o ressalto do tendão do psoas, embora essa técnica dependa muito da experiência do ultrassonografista.

A restrição de atividade, alongamento da extensão do quadril, o uso de medicamentos anti-inflamatórios não esteroides, e as injeções de esteroide na bainha do tendão de psoas são os pilares principais para o tratamento do quadril com ressalto interno. O uso de uma injeção de anestesia local com um esteroide na bainha do tendão do psoas pode ajudar a confirmar a fonte de dor do quadril, embora a bursa do psoas esteja ligada à articulação do quadril em um grande número de pacientes e um processo patológico intra-articular não possa ser excluído.

Técnicas aberta e artroscópica de liberação do tendão do psoas foram descritas para tratamento de casos persistentes da síndrome do ressalto interno do quadril. As técnicas abertas descrevem uma exposição limitada através do intervalo de Smith-Petersen, com liberação ou alongamento do tendão do psoas. Foi relatado ressalto persistente, ou recorrente, em 20% a 25% dos pacientes, após o acesso inguinal aberto com alongamento fracional do tendão do psoas, e a liberação do iliopsoas através de um acesso medial proporcionou alívio de ressalto em 63% e resolução da dor em 94%.

Mais recentemente, técnicas endoscópicas da liberação do tendão do psoas foram descritas com bom sucesso (veja o Cap. 51 para técnicas endoscópicas). A liberação pode ser feita no nível do trocânter menor ou por uma técnica transcapsular.

OSTEÍTE PÚBICA

Distúrbios das estruturas da junção musculotendinosa e da sínfise púbica podem ocorrer em adultos atléticos, e devem ser diferenciados de outras fontes musculoesqueléticas de dor na virilha e na região púbica tratadas neste capítulo. Origens geniturinárias e ginecológicas de dor também deveriam ser consideradas. A osteíte púbica é vista em atletas que se envolvem com corrida e esportes agressivos, tais como futebol e hóquei, bem como com trauma ou gravidez e parto vaginal. O aspecto radiográfico específico é aquele de alargamento da sínfise com borramento das margens corticais e, ocasionalmente, cistos dentro do corpo púbico adjacente ao disco fibrocartilaginoso da sínfise (Fig. 6-37). Isso, provavelmente, representa uma reação por estresse por sobreuso ou mobilidade excessiva. Em uma cintilografia óssea, a sínfise demonstra um aumento da captação, enquanto a RM consegue mostrar um edema medular ósseo. Notavelmente, alguns atletas assintomáticos apresentam edema medular ósseo também no púbis. Um sinal de fissura é visto na RM quando há uma lesão do ligamento capsular que envolve o disco fibrocartilaginoso da sínfise. Outros achados relacionados à RM incluem tendinite do reto abdominal e na inserção do longo adutor no púbis; distensões crônicas desses tendões com frequência são confundidas com osteíte púbica verdadeira.

O tratamento da osteíte púbica é principalmente conservador, pois a condição tende a ser autolimitada quando o estresse provocado

TABELA 6-1 Classificação de Ficat e Arlet para Osteonecrose da Cabeça Femoral

ESTÁDIO	SINTOMAS	RADIOGRAFIA	CINTILOGRAFIA ÓSSEA	ACHADOS PATOLÓGICOS	BIÓPSIA
0	Nenhum	Normal	Captação diminuída?		
1	Nenhum/leve	Normal	Ponto frio na cabeça femoral	Infarto na área de carga da cabeça femoral	Abundantes células medulares mortas, osteoblastos, células osteogênicas
2	Leve	Mudança de densidade na cabeça femoral	Captação aumentada	Reparo espontâneo da área infartada	Osso novo depositado entre as trabéculas necróticas
2A		Esclerose ou cistos, espaço articular normal, contorno da cabeça normal	Captação aumentada		
2B		Colapso subcondral (sinal crescente)			
3	Leve a moderado	Perda de esfericidade, colapso	Captação aumentada	Fratura subcondral, colapso, compactação e fragmentação do segmento necrótico	Células medulares e trabéculas ósseas mortas dos dois lados da linha da fratura
4	Moderado a grave	Estreitamento do espaço articular, alterações acetabulares	Captação aumentada	Mudanças osteoartríticas	Mudanças degenerativas na cartilagem acetabular

pelo sobreuso é removido. A reabilitação visa ao fortalecimento do abdome e dos adutores do quadril do paciente, que deverá ser feito gradualmente. A intervenção cirúrgica foi descrita para casos recalcitrantes, incluindo a curetagem da sínfise, a ressecção da sínfise e a fusão da sínfise. Nossa experiência com essas técnicas cirúrgicas é limitada, e favorecemos o tratamento não operatório.

HÉRNIA DO ESPORTE

A hérnia do esporte como uma causa de dor crônica de virilha em corredores e em atletas que torcem o corpo é um diagnóstico feito com uma frequência crescente e representa uma deficiência na parede abdominal na região do canal inguinal. Muitas variações anatômicas foram descritas, embora a mais comum seja incompetência da parede posterior do canal inguinal com ou sem envolvimento do canal inguinal interno. A condição é muito difícil de ser reconhecida em exames físicos, pois os sinais clássicos de uma hérnia inguinal não estão tipicamente presentes. Encaminhar a um cirurgião geral habituado com anomalias inguinais agudas pode ser útil quando a hérnia por esportes é clinicamente suspeita. O reparo cirúrgico da parede abdominal deficiente foi relatado com sucesso, quando é feito o diagnóstico correto.

OSTEONECROSE DA CABEÇA FEMORAL

A osteonecrose da cabeça femoral pode ocorrer em adultos jovens, como consequência de distúrbios na infância, como deslizamento da epífise femoral, ou secundária a trauma. A osteonecrose da cabeça femoral é uma doença progressiva que geralmente afeta pacientes entre a 3ª e 5ª décadas de vida; se não tratada, leva à deterioração completa da articulação do quadril. Estima-se que 20.000 casos novos de osteonecrose sejam diagnosticados todos os anos, nos Estados Unidos. Atualmente, 18% de todas as artroplastias do quadril realizadas nos Estados Unidos são feitas devido à osteonecrose.

Anteriormente denominada *necrose avascular*, o termo *osteonecrose* agora é o preferido. Definindo de maneira simples, *osteonecrose* significa "osso morto". O estado "avascular" do osso necrótico é o resultado de uma perda de circulação, a partir de várias causas potenciais. A osteonecrose descreve uma condição final que é o resultado de muitos percursos patogênicos possíveis. A lista de fatores de risco para a osteonecrose é longa e inclui trauma, uso de corticosteroides, abuso de álcool, tabagismo, hemoglobinopatias (p. ex., anemia falciforme), distúrbios na coagulação sanguínea, distúrbios mieloproliferativos (doença de Gaucher, leucemia), doença de "caisson" — doença descompressiva, infecção do vírus da imunodeficiência humana e gravidez. Em muitos casos a causa não pode ser identificada e esses pacientes são diagnosticados com osteonecrose idiopática.

Foram propostas inúmeras teorias sobre a patogenia de osteonecrose. As hipóteses incluem toxicidade celular direta, coagulopatias,, hiperlipidemia com embolia gordurosa, anormalidades ou interrupções vasculares e pressão medular óssea elevada. Nenhuma dessas teorias pode responder completamente pela variedade de causas. A maioria dos pacientes com os fatores de risco mencionados nunca desenvolveu osteonecrose e muitos pacientes sem fatores de risco identificáveis adquiriram a doença. É bem provável que o processo seja multifatorial.

O esquema de classificação mais comumente usado para a osteonecrose da cabeça femoral foi desenvolvido por Ficat e Arlet, e tem como base as alterações radiográficas (Tabela 6-1). Foi desenvolvido um grande número de outros sistemas de classificação para a osteonecrose (Tabelas 6-2 e 6-3). A maioria deles compreende alterações no sistema de Ficat, com os estádios iniciais essencialmente idênticos. Isso pode fazer com que uma comparação de resultados de diferentes estudos seja difícil.

TABELA 6-2 Classificações Adicionais para a Osteonecrose

ESTÁDIO	STEINBERG ET AL.	ARCOS
0	Osso normal ou sem alterações radiográficas, cintilografia óssea e RM com achados	Resultados de biópsia óssea consistentes com osteonecrose; outros exames com resultados normais
I	Achados radiográficos normais, achados anormais na cintilografia óssea e/ou na RM	Achados positivos na cintilografia óssea, RM, ou em ambas
	A: Leve: <15% da cabeça afetada	IA: <15% de envolvimento da cabeça (RM)
	B: Moderado: 15%-30% afetados	IB: 15%-30% de envolvimento
	C: Grave: >30% afetados	IC: >30% de envolvimento
II	Alterações radiolucentes e esclerótica na cabeça femoral	Aparência mosqueada da cabeça femoral, osteoesclerose, formação de cistos e osteopenia em radiografias; sem sinais de colapso da cabeça femoral na radiografia ou TC; resultados positivos na cintilografia óssea e na RM; sem alterações no acetábulo
	A: Leve: <15%	A: Leve: <15%
	B: Moderado: 15%-30%	B: Moderado: 15%-30%
	C: Grave: >30%	C: Grave: >30%
III	Colapso subcondral (sinal da crescente) sem achatamento	Presença de lesões tipo crescente classificadas com base na aparência das radiografias anteroposterior e lateral
	A: Leve: <15% da superfície articular	A: <15% crescente ou < 2 mm de depressão
	B: Moderado: 15%-30%	B: 15%-30% de sinal crescente ou 2 a 4 mm de depressão
	C: Grave : >30%	C: >30% de sinal da crescente ou >4 mm de depressão
IV	Achatamento da cabeça femoral	Superfície articular achatada; estreitamento do espaço articular; alteração no acetábulo, com evidência de osteoesclerose, formação de cisto e osteófitos marginais
	A: Leve: <15% da superfície ou <2mm de depressão	
	B: Moderado: 15%-30% de superfície ou 2 a 4 mm de depressão	
	C: Grave: >30% de superfície ou >4 mm de depressão	
V	Estreitamento da articulação e/ou alterações acetabulares	
	A: Leve: Envolvimento da cabeça femoral semelhante ao estádio IV, e envolvimento acetabular estimado	
	B: Envolvimento moderado	
	C: Envolvimento grave	
VI	Alterações degenerativas avançadas	

TABELA 6-3 Classificação de Pittsburgh

ESTÁDIO	ACHADOS DA RM	ACHADOS RADIOGRÁFICOS SIMPLES: ESTRUTURA	ACHADOS RADIOGRÁFICOS SIMPLES: CONTORNO
I	Anormal	Normal	Normal
A	<30%	—	—
B	>30%	—	—
II	Anormal	Anormal	Normal
A	<30%	<30%	—
B	>30%	>30%	—
III	Anormal	Anormal	Anormal
A	<30%	<30%	<2 mm
B	>30%	>30%	>2 mm

DIAGNÓSTICO

Normalmente, os pacientes são tipicamente assintomáticos no começo da osteonecrose e, eventualmente, têm dor na virilha à deambulação. Devem ser realizados história e exame físico minuciosos para descobrir os fatores de risco potenciais para determinar o estado clínico do paciente. Devem ser obtidas radiografias simples, incluindo exames anteroposterior e perfil na "posição de rã". Alterações radiográficas vistas na osteonecrose dependem do estádio da doença. Radiografias simples podem parecer normais nos estádios iniciais, mas são notadas alterações conforme a progressão da doença, como, por exemplo, o aumento de densidade ou transparência na cabeça femoral. Com maior progressão, o sinal crescente, patognomônico, é visível em filmes simples (mais bem visto em exames de perfil na "posição de rã") (Fig. 6-38). Nos estádios finais da doença, ocorre o colapso da cabeça femoral, e as alterações artríticas severas podem ser vistas nos dois lados da articulação.

A cintilografia óssea pode ser útil, principalmente na avaliação do estado das articulações múltiplas. A captação do tecnécio-99m geralmente é diminuída no estádio mais inicial da doença e é variável

FIGURA 6-38 Sinal crescente no estádio III da osteonecrose do quadril.

ou aumentada para um estádio quando ocorrem os sintomas. Entretanto, quando os sintomas aparecem, não há relação entre a aparência cintilográfica da cabeça femoral e a dor e a função do quadril.

Os avanços na RM possibilitaram a realização de diagnósticos precoces de osteonecrose da cabeça femoral e permitiram a determinação da extensão e estádio exatos do processo patológico sem o uso de métodos invasivos. Diferenciar a osteoporose transitória da osteonecrose agora também é possível (Cap. 2). A RM também é útil no seguimento da progressão da doença e na avaliação da eficiência do tratamento. Quando radiografias simples mostram alterações em apenas uma articulação, a RM da pelve é indicada não apenas para definir claramente a extensão da doença no quadril sintomático, mas também para avaliar o quadril assintomático. Isso pode permitir a detecção da doença nos estádios iniciais, quando a maioria dos tratamentos é mais eficaz.

TRATAMENTO

A história natural de osteonecrose em seu estádio inicial, antes do colapso subcondral, ainda não é clara, mas a evidência sugere que a taxa de progressão é alta, principalmente em pacientes sintomáticos. A osteonecrose assintomática, na qual a lesão foi inferior a 30% da área da cabeça femoral, tem permanecido assintomática na maioria dos pacientes (95%) por mais de 5 anos; no entanto, conforme o tamanho da lesão aumenta, a porcentagem da osteonecrose dolorosa aumenta até 83% nos quadris com grandes lesões (>50% da área da cabeça femoral). Quando ocorre colapso subcondral e o espaço da articulação é perdido, em geral a osteoartrose progressiva é considerada inevitável. Muitos estudos relataram um prognóstico extremamente ruim, com uma taxa de colapso da cabeça femoral superior a 85% em 2 anos em pacientes sintomáticos (doença em estádio I ou II).

Nenhum método de tratamento provou ser completamente eficaz na detenção do processo da doença antes do colapso subcondral ou na diminuição da progressão da destruição da cabeça femoral e da osteoartrose depois do colapso subcondral. A taxa e a progressão da doença são imprevisíveis e a imagem radiográfica pode não se correlacionar com os sintomas clínicos; alguns pacientes permanecem com a função tolerável por um período longo após o colapso da cabeça femoral. A remissão espontânea, mesmo da osteonecrose estádio II, foi relatada, mas é rara. Tratamento conservador, como o uso de muletas e repouso na cama, geralmente é ineficaz. Pacientes sintomáticos que podem se beneficiar de uma técnica preservadora da cabeça femoral devem fazer o uso de muletas, mas até o tratamento cirúrgico ser realizado, para prevenir o colapso durante o intervalo.

DESCOMPRESSÃO MEDULAR

A vantagem teórica da descompressão medular tem como base a crença de que o procedimento alivia a pressão intraóssea causada pela congestão venosa, permitindo a melhora da vascularização e, possivelmente, diminuindo a progressão da doença. Os resultados promissores iniciais da descompressão medular não foram compatíveis com as investigações mais recentes. No entanto, muitos autores observaram que os resultados da descompressão medular são melhores do que os resultados do tratamento não cirúrgico. Muitos relatos demonstraram que quanto mais no estádio inicial da doença, melhores são os resultados da descompressão medular, com os melhores resultados relatados no estádio I dos quadris. Outros descobriram que a descompressão medular é menos eficaz, mesmo em estádios iniciais, com taxas de falha relatadas de 60% em quadris tratados em estádios de pré-colapso, e em 100% dos quadris tratados após o colapso.

Alguns autores sugeriram a colocação de enxertos ósseos não vascularizados, não estruturais, ou substitutos de enxerto ósseo no vazio deixado após a descompressão medular. Também houve interesse no uso de fatores de crescimento para aumentar a osteogênese (proteína óssea morfogenética) ou a angiogênese (fator de crescimento de fibroblastos ou fator de crescimento endotelial vascular). Foram relatados resultados favoráveis com o uso de enxertos ósseos autólogos, que inclui células medulares ósseas com ou sem fatores de crescimento. Mais recentemente, a inserção de hastes do tântalo poroso foi defendida após a descompressão medular para dar apoio estrutural. O tântalo poroso possui um alto volume de porosidade (>80%) com poros completamente interconectados, de modo a permitir uma incorporação óssea rápida e segura. Seu módulo de elasticidade é semelhante àquele do osso, minimizando o efeito da falta de carga sobre o osso (*stress shielding*). Resultados precoces do uso da haste do tântalo foram animadores (92% de sobrevida em 48 meses), mas estudos posteriores mostraram resultados menos favoráveis. Uma análise de recuperação dos implantes de tântalos que falharam encontrou uma pequena incorporação óssea e suporte mecânico insuficiente do osso subcondral. O efeito de partículas de metal de alta densidade visto em radiografias também é uma preocupação.

A revisão da literatura apoia atualmente o uso de descompressão medular para o tratamento de lesões centrais pequenas de estádios I e IIA de Ficat em pacientes não obesos jovens que não estejam tomando esteroides. Essa cirurgia é relativamente simples de ser realizada e tem uma taxa muito baixa de complicação. O campo cirúrgico para artroplastia total do quadril, se necessário, não é substancialmente alterado. Para estádios mais avançados de Ficat (IIB ou III), os resultados da descompressão medular são muito

menos previsíveis, então os métodos de tratamento alternativos devem ser explorados. Os pacientes devem ser informados que mais de 30% dos pacientes, mesmo com a doença em estádio inicial, provavelmente precisarão de artroplastia total do quadril dentro de 4 a 5 anos após a cirurgia de descompressão central.

DESCOMPRESSÃO MEDULAR

TÉCNICA 6-4

(HUNGERFORD)

- Com o paciente em posição supina em uma mesa de fratura do quadril, aborde o quadril por meio de uma incisão longitudinal mediolateral de 2 a 3 cm centrada na região subtrocantérica, usando um intensificador de imagem como um guia.
- Como uma alternativa, com o paciente na posição de decúbito lateral e o membro preparado livre, posicione o arco-C para obter um exame anteroposterior; o membro pode ser movimentado para uma "posição de rã", para um exame de perfil. Isso evita a necessidade de movimentar a unidade de fluoroscopia durante a cirurgia.
- Divida a fáscia lata na direção das suas fibras.
- Usando um intensificador de imagem, coloque um pino guia rosqueado de 3,2 mm entre o córtex lateral da parte inferior do trocânter maior e a parte distal do trocânter menor. As janelas corticais feitas abaixo do trocânter menor aumentam a possibilidade de fratura pós-operatória.
- Direcione a ponta do pino-guia para o centro da parte doente do osso. Os filmes simples e RM devem ser revisados para ajudar a localizar a posição ótima para o pino- guia.
- Frese através do pino-guia com uma fresa de 8 mm. Caso seja necessário um exame histopatológico, uma trefina para coleta da medula pode ser usada.
- Feche a ferida em camadas.

CUIDADO PÓS-OPERATÓRIO O suporte de peso parcial (50%) nas muletas é continuado por pelo menos 6 semanas para proteger a janela cortical. Em pacientes com a doença avançada, o suporte de peso parcial é prolongado.

DESCOMPRESSÃO MEDULAR — TÉCNICA PERCUTÂNEA

Uma técnica percutânea foi descrita para descompressão central, usando perfurações múltiplas pequenas com um pino de Steinmann de 3,2 mm. A técnica é apontada como tendo uma taxa de colapso da cabeça femoral inferior à descompressão medular tradicional, com baixa morbidade e pouca ou nenhuma complicação.

TÉCNICA 6-5

(MONT ET AL.)

- Com o paciente em posição supina, em uma mesa para fratura do quadril, marque a posição da cabeça femoral e prepare e envolva o quadril de forma padrão.
- Insira o pino de Steinmann de 3,2 mm na região lateral de forma percutânea, sob orientação fluoroscópica (Fig. 6-39).
- Avance o pino até ele alcançar o córtex lateral, na região metafisária, oposta à parte superior do trocânter menor.
- Penetre o fêmur e avance o pino através do colo femoral, na cabeça femoral e no local da lesão (conforme determinado nas radiografias pré-operatórias ou imagens de RM). Use exame anteroposterior e fluoroscopia lateral ao avançar o pino, para assegurar o caminho correto no canal medular do colo femoral.
- Usando o único ponto de entrada da pele, faça dois passos com o pino nas lesões pequenas, e três através das lesões grandes. Tente evitar a penetração da cartilagem da cabeça femoral ao avançar o pino.
- Remova o pino e feche a ferida com um curativo simples ou com uma sutura de náilon simples.

CUIDADO PÓS-OPERATÓRIO Recomenda-se terapia física, incluindo o recondicionamento de marcha com uma bengala ou muletas. O suporte de peso protegido (aproximadamente 50%) é mantido durante 5 a 6 semanas, e depois progredido para o suporte de peso total, conforme tolerado. A carga de alto impacto, como corrida ou salto, não é permitida durante 12 meses. Se não houver evidência radiográfica de colapso e o paciente estiver assintomático 12 meses após a cirurgia, a volta às atividades regulares, incluindo atividades de carga de alto impacto, como corrida, é permitida.

ENXERTO ÓSSEO

Resultados bem-sucedidos após a descompressão central com enxerto ósseo estrutural, para o tratamento de osteonecrose da cabeça femoral, foram apresentados em 50% a 80% dos pacientes. As técnicas de enxerto ósseo estrutural após a descompressão central foram descritas usando o osso cortical, osso esponjoso, enxerto ósseo vascularizado e desbridamento do osso necrótico da cabeça femoral, cada um com resultados promissores. Um pequeno estudo de descompressão central combinada com enxerto ósseo cortical estrutural impactado sob pressão para estádio I ou II de osteonecrose não encontrou diferença nos resultados entre os quadris em que os enxertos autógenos fibular ou tibial foram usados e quadris em que aloenxertos fibulares foram usados. Um estudo prospectivo de caso-controle comparando enxertos não vascularizados e vascularizados para grandes lesões (envolvimento superior a 30% da cabeça femoral) encontrou melhores resultados clínicos e mais prevenção eficaz do colapso da cabeça femoral com enxerto vascularizado.

A maioria dos autores recomenda os enxertos ósseos não vascularizados para quadris, com menos de 2 mm de depressão da cabeça femoral, ou aqueles em que a descompressão medular não obteve sucesso e não há envolvimento acetabular (estádio I ou II de Ficat). A colocação precisa do enxerto dentro da lesão e abaixo do osso subcondral é essencial (Fig. 6-40). Os enxertos ósseos podem ser introduzidos com uma técnica de compressão medular padrão, técnica do alçapão (*trapdoor*) ou uma técnica *lightbulb*. As vantagens da técnica de compressão medular padrão incluem um desbridamento do osso necrótico, o fato de ser uma técnica

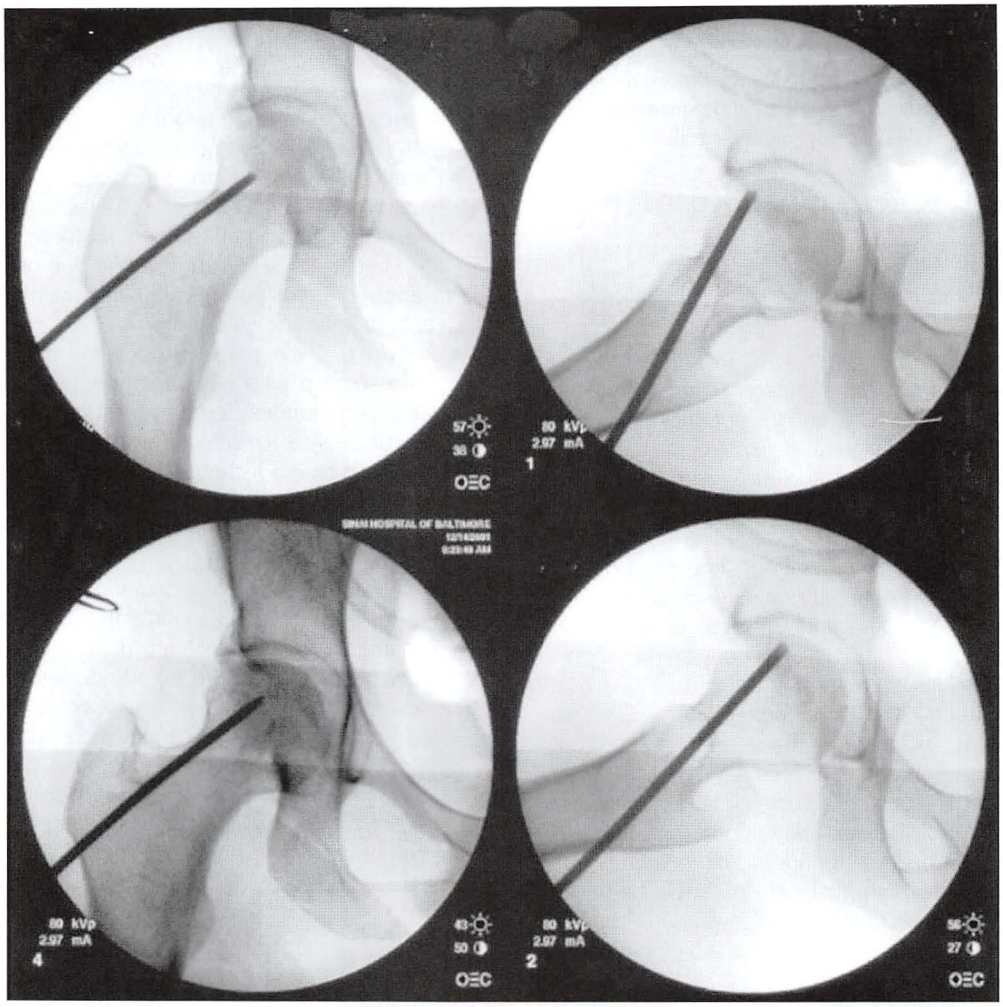

FIGURA 6-39 Técnica percutânea para descompressão central (veja o texto). Imagens fluoroscópicas mostram a entrada no colo e cabeça femoral. Exames laterais são feitos para evitar a penetração de osso cortical. (De Mont MA, Ragland PS, Etienne, G. Core decompression of the femoral head for osteonecrosis using percutaneous multiple small-diameter drilling. *Clin Orthop Rel Res* 429:131–138, 2004.) **VEJA A TÉCNICA 6-5.**

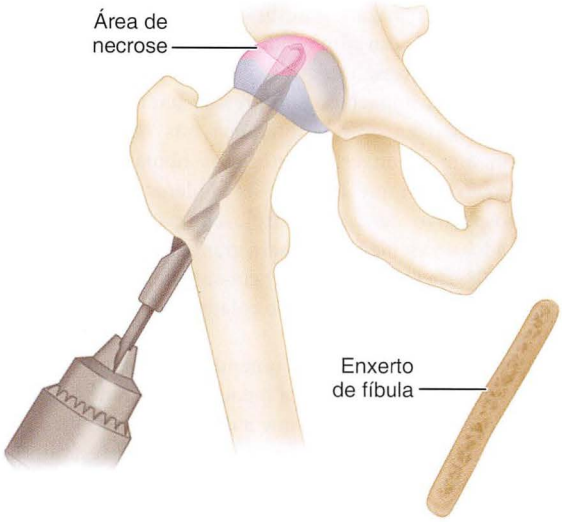

FIGURA 6-40 Descompressão medular e enxerto ósseo estrutural cortical impactado para osteonecrose da cabeça femoral (estádio I ou II).

simples, que evita o deslocamento cirúrgico do quadril e com baixa taxa de complicação. Na técnica do alçapão, o quadril é cirurgicamente deslocado, uma parte da superfície condral da cabeça femoral é levantada para expor a lesão, o osso necrótico é removido, a cavidade é preenchida com enxerto ósseo, e a aba da cartilagem é reposicionada e protegida (Fig. 6-41A). As vantagens desse acesso são a avaliação direta da superfície da cartilagem e do segmento da cabeça femoral necrótica e uma colocação precisa do enxerto ósseo; as desvantagens são dificuldade técnica, dano à cartilagem iatrogênica, e risco de osteonecrose iatrogênica a partir do deslocamento cirúrgico. Na técnica *lightbulb*, uma janela óssea medindo aproximadamente 2 × 2 cm é removida na junção colo-cabeça femoral, com uma microsserra oscilante e osteótomos (Fig. 6-41B); o osso esponjoso é envolvido em gaze com solução salina para uso posterior. Através da entrada, uma cureta com ponta em formato de cogumelo é usada para curetar uma cavidade na cabeça femoral, removendo todo o osso necrótico (o formato da cavidade é parecido com uma lâmpada). O aloenxerto é impactado na cavidade, e o osso é reposicionado e fixado com três pinos absorvíveis de 2 mm. As vantagens dessa técnica são semelhantes àquelas para a técnica do alçapão, mas a criação de uma falha cortical no colo femoral aumenta o risco de fratura.

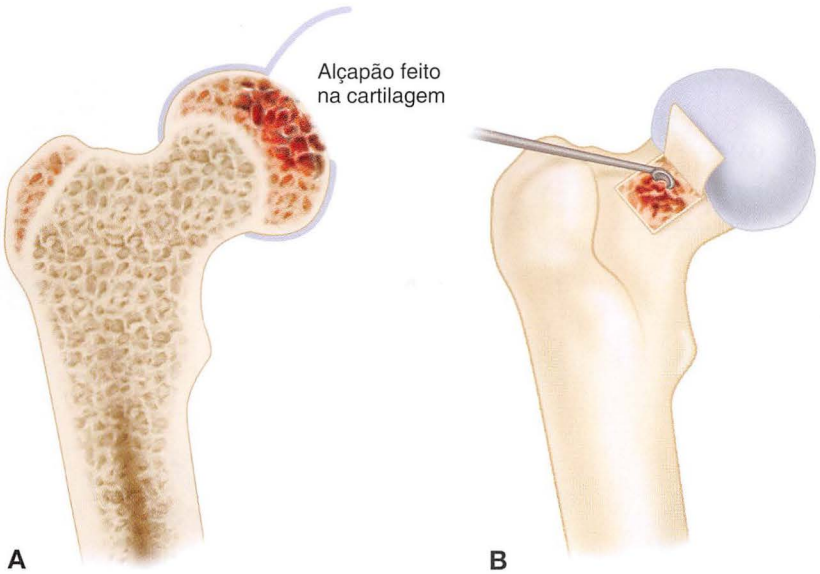

FIGURA 6-41 Técnicas do alçapão (*trapdoor*) **(A)** e *lightbulb* **(B)** para descompressão e enxerto da cabeça femoral.

ENXERTO FIBULAR VASCULARIZADO

Após avanços nas técnicas microcirúrgicas, foi possível a preservação da vascularização intrínseca do enxerto ósseo; muitos autores, independentemente, propuseram a implantação de um enxerto ósseo vascularizado no centro da cabeça femoral. A lógica para o enxerto ósseo vascularizado tem como base quatro aspectos da operação e do cuidado pós-operatório: (1) descompressão da cabeça femoral, que pode interromper o ciclo de isquemia e hipertensão intraóssea, o qual se acredita que contribua para a doença; (2) excisão do sequestro, que pode inibir a revascularização da cabeça femoral; (3) preenchimento da falha, que é criado com enxerto esponjoso osteoindutivo e suporte cortical viável para dar apoio à superfície subcondral e para melhorar o processo de revascularização; e (4) proteção do processo de cura feito por um período de suporte de peso limitado. Seguem as vantagens propostas de enxerto fubular vascularizado livre, comparadas com a artroplastia total do quadril: (1) a presença de uma cabeça femoral cicatrizada pode permitir mais atividade; (2) não há risco aumentado associado à presença de um corpo estranho; (3) se realizado antes do desenvolvimento de uma fratura subcondral, o procedimento oferece a possibilidade de sobrevida de uma cabeça femoral viável para a vida do paciente; e (4) se a artroplastia total do quadril for realmente necessária, é muito mais fácil realizá-la do que uma artroplastia de revisão após uma artroplastia total do quadril sem sucesso. As desvantagens são um período mais longo de recuperação e menos uniforme, e menor alívio completo da dor do que após a artroplastia total do quadril.

A maioria dos relatos mostrou bons resultados em 80% a 91% dos pacientes após o enxerto fibular vascularizado, e isso pode ser uma opção razoável para pacientes com idade inferior a 50 anos, sem colapso da cabeça femoral; para pacientes com idade superior a 50 anos, a artroplastia total do quadril é indicada se os sintomas justificarem uma intervenção cirúrgica. O uso simultâneo de esteroide não é uma contraindicação para esse procedimento. Atualmente, o enxerto fibular vascularizado não é indicado para pacientes com osteonecrose assintomática em estádio inicial, pois os resultados da descompressão medular são igualmente eficazes para esse grupo de pacientes.

ENXERTO FIBULAR VASCULARIZADO

TÉCNICA 6-6

(URBANIAK ET AL.)

- A preparação do quadril e a obtenção do enxerto fibular vascularizado são realizadas simultaneamente por equipes diferentes.
- Com o paciente na posição de decúbito lateral, prepare e envolva o quadril e a perna com um campo estéril único e posicione um torniquete estéril sobre a coxa.
- Por meio de um acesso anterolateral, deixe exposto o aspecto lateral do fêmur proximal através do intervalo entre o tensor da fáscia lata e os músculos do glúteo médio (Fig. 6-42A). Identifique a veia e a artéria circunflexa femoral lateral e isole os ramos ascendentes para servir como vasos recipientes. Rebata a origem do vasto lateral para expor o osso.
- Sob controle de fluoroscopia, coloque um pino-guia no centro da lesão necrótica; evite a penetração da superfície articular.
- Com fresas canuladas de aumento gradual crie um túnel de 16 a 21 mm de diâmetro, começando do córtex femoral lateral justo distal à crista do vasto. Prolongue o túnel para dentro de 3 a 5 mm da superfície articular da cabeça femoral (Fig. 6-42B).
- Usando escareadores e imagem fluoroscópica, retire o segmento necrótico da cabeça femoral. Confira o término da remoção do segmento necrótico nas imagens fluoroscópicas lateral "em posição de rã" e anteroposterior, depois de a cavidade ter sido preenchida, temporariamente, com um meio de contraste solúvel em água que é posteriormente removido pela irrigação com solução salina e sucção.
- Obtenha o enxerto ósseo esponjoso do trocânter maior e impacte-o na cavidade com a ajuda de um impactor apropriado. Examine o local do enxerto com fluoroscopia

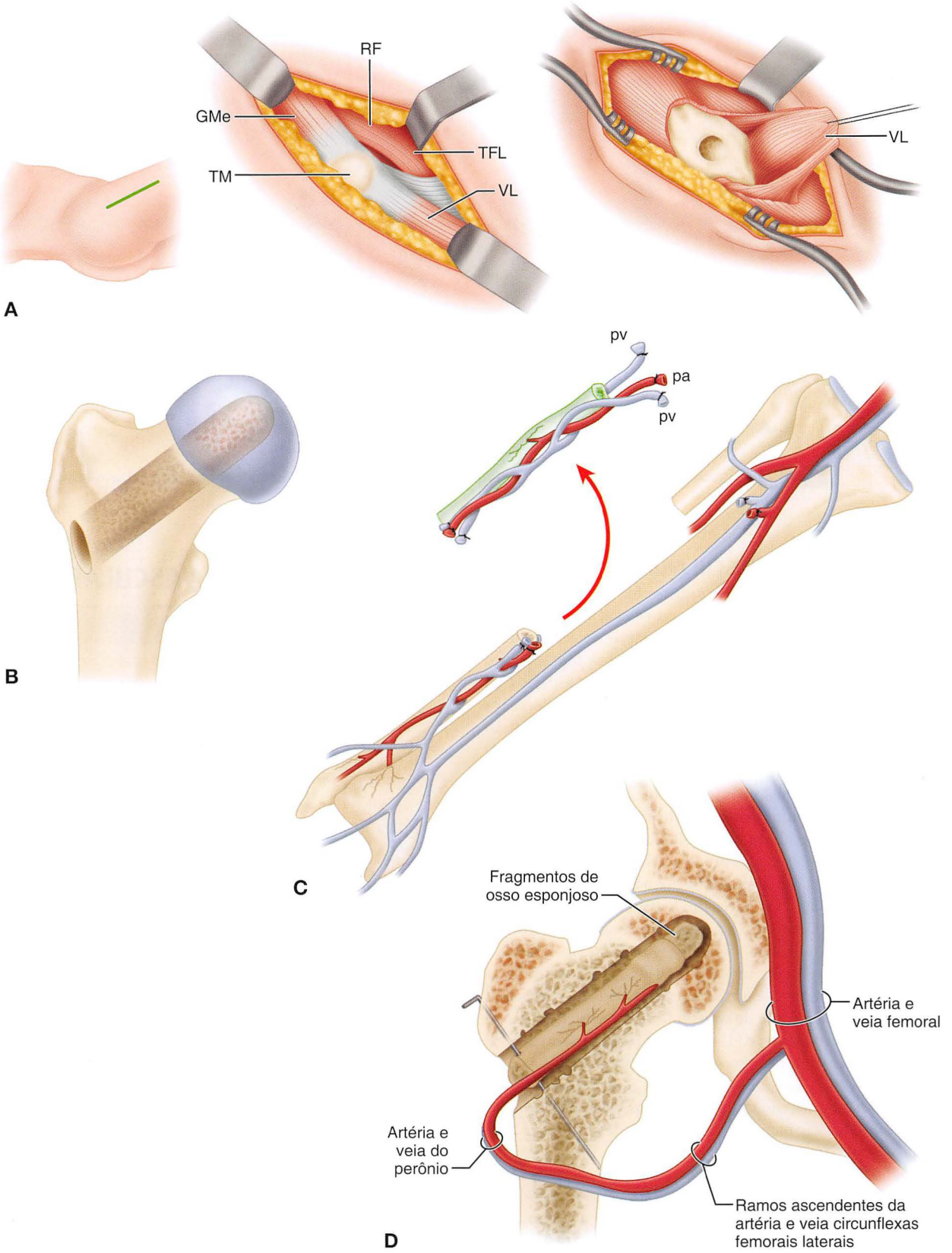

FIGURA 6-42 Enxerto fibular vascularizado para osteonecrose da cabeça femoral (veja o texto). **A,** Acesso anterolateral, com dissecção entre o tensor da fáscia lata (TFL) e glúteo médio (GMe). O vasto lateral (VL) é refletido da crista do vasto, e o núcleo medular (16 a 21 mm de diâmetro) é retirado do colo femoral até o osso necrótico na cabeça femoral **B,** O osso necrótico é removido da cabeça femoral através do núcleo. **C,** O enxerto fibular, com artéria do perônio (pa) e veia (pv), é colhido da perna ipsolateral. **D,** Lascas de osso esponjoso do trocânter maior e enxerto fibular são inseridos no trajeto nuclear. O fio de Kirschner (0,062 polegada) é usado para estabilizar o enxerto fibular. A artéria e veia do perônio são anastomosadas com os ramos ascendentes da veia e artéria circunflexas femorais laterais. TM, Trocânter maior; RF, reto femoral. **VEJA A TÉCNICA 6-6.**

e meio de contraste. Se a quantidade parecer deficiente, coloque mais osso e verifique novamente com fluoroscopia e meio de contraste.

- Obtenha um segmento da fíbula ipsolateral, aproximadamente 13 cm de comprimento, suficiente para que um pedículo da veia e da artéria do perônio possa ser obtido (Fig. 6-42C). Deixe pelo menos 10 cm da fíbula proximal ao tornozelo e 10 cm distal à articulação do joelho.
- Reduza o enxerto fibular para o comprimento adequado.
- Descasque 3 ou 4 mm do periósteo da extremidade distal do enxerto e enrole-o em si mesmo para expor o osso cruento.
- Coloque uma sutura absorvível 3-0 ao redor da parte distal do periósteo e do pedículo vascular para segurá-los ao osso. Isso ajuda a prevenir o deslizamento do periósteo e dos vasos quando o enxerto é inserido no núcleo.
- Posicione o enxerto abaixo do osso subcondral da cabeça femoral, dentro do enxerto ósseo esponjoso. O diâmetro do núcleo deve ser de 1 a 2 mm maior do que o diâmetro da fíbula para acomodar o enxerto e o pedículo, a fim de que o fluxo sanguíneo do enxerto não seja comprometido.
- Libere as origens dos músculos vasto intermédio e vasto lateral para criar um espaço para os vasos; assim os vasos circunflexos laterais e peroneais podem ser trazidos juntos sem tensão.
- Estabilize o enxerto ósseo fibular no fêmur proximal com um fio de Kirschner de 0,62 mm (Fig. 6-42D).
- Usando um microscópio operatório, faça uma anastomose venosa e arterial com suturas de náilon 8-0 ou 9-0 interrompidas. O sangramento do osso cortical na base do enxerto fibular confirma a vascularidade do enxerto.
- Feche as duas incisões de maneira regular sobre os drenos. Para prevenir a compressão do pedículo vascular, não reimplante as origens do vasto intermédio e do vasto lateral. Coloque uma tala posterior abaixo do joelho.

CUIDADO PÓS-OPERATÓRIO A tala é removida no 3° dia pós-operatório. A anticoagulação profilática inclui a administração intravenosa de 500 mL de dextran de baixo peso molecular por 5 dias, e a administração oral de 300 mg de aspirina duas vezes ao dia, por 6 semanas. Um angiografia por subtração digital é realizada 5 dias após a cirurgia, para avaliar a função da anomastose microvascular. O suporte de peso não é permitido por 6 semanas, depois 15% do peso corporal pode ser permitido na extremidade por outras 6 semanas. Durante os 3 meses seguintes, o valor do suporte de peso é aumentado gradualmente por 6 meses até o suporte total do peso sem ajuda.

Em pacientes com envolvimento sintomático bilateral, um segundo procedimento de enxerto fibular vascularizado livre pode ser realizado 3 meses após o primeiro procedimento. Seis meses antes da operação no segundo quadril, o suporte de peso no lado da primeira operação é aumentado para 50%. Após o segundo procedimento, o regime é o mesmo que aquele após a primeira operação, sem suporte de peso por 6 meses seguido por uma progressão gradual até o suporte de peso sem assistência total em 6 meses. É recomendado à maioria dos pacientes que eles se limitem a andar com muletas, o máximo possível, pelas 6 primeiras semanas após a segunda cirurgia.

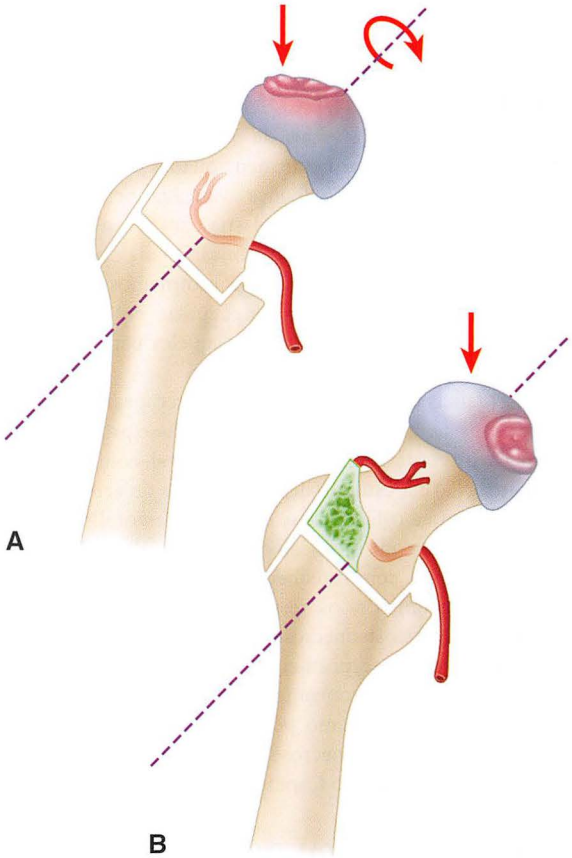

FIGURA 6-43 Osteotomia rotacional anterior transtrocantérica de Sugioka (veja o texto). Transposição da parte necrótica da cabeça femoral para a região anteroinferior longe da área de suporte de peso é realizada pela rotação anterior da cabeça femoral. **A,** Antes da rotação. **B,** Após a rotação.

OSTEOTOMIA FEMORAL PROXIMAL

Quando a osteonecrose da cabeça femoral ocorre, o segmento envolvido tende a ser na parte do suporte de peso. Várias osteotomias femorais proximais foram desenvolvidas para o tratamento de osteonecrose, com a intenção de deslocar o segmento necrótico envolvido da cabeça femoral para fora da área de suporte de peso principal. Esses procedimentos alcançaram os melhores resultados em lesões de tamanhos pequeno e médio (envolvimento da cabeça femoral <30%) em pacientes jovens, nos quais é ótimo atrasar a artroplastia total do quadril. Pacientes com idade inferior a 55 anos reagiram melhor do que pacientes com mais idade, e pacientes com osteonecrose idiopática ou pós-traumática reagiram melhor do que pacientes com necrose induzida por esteroide ou induzida por álcool. A osteotomia intertrocantérica valgizante combinada com curetagem do segmento avascular e enxerto ósseo autógeno foi relatada como tendo uma taxa de sucesso de 87% em 65 meses.

Uma osteotomia rotacional transtrocantérica da cabeça femoral para osteonecrose idiopática foi desenvolvida com a finalidade de deslocar a parte anterossuperior necrótica da cabeça femoral para um local que não suporte peso. A cabeça femoral e o segmento do colo são rotacionados anteriormente ao redor de seu eixo longitudial, para que a força do suporte de peso seja transmitida para o que foi anteriormente a superfície articular posterior da cabeça femoral, que não está envolvida no processo de isquemia (Fig. 6-43).

Nós não temos experiência com esse procedimento; para uma descrição da técnica, veja edições anteriores deste texto.

HEMIARTROPLASTIA COM RECAPEAMENTO

Se a osteonecrose envolver mais de 30% da cabeça, as taxas de sucesso das técnicas anteriormente mencionadas tendem a diminuir. Opções para lesões grandes e doença avançada incluem a hemiartroplastia com recapeamento, artroplastia com recapeamento total, hemiartroplastia uni e bipolar, e substituição total da articulação. Os resultados em curto prazo com esses procedimentos foram promissores; no entanto, resultados em longo prazo em pacientes com osteonecrose não são tão bons quanto aqueles para a artroplastia total do quadril primária.

Muitas falhas da hemiatroplastia com recapeamento são atribuídas ao desgaste da cartilagem acetabular. Esse problema é corrigido com a artroplastia com recapeamento total, como o quadril de Birmingham. Não há estudos de longo prazo de artroplastia com recapeamento para a osteonecrose da cabeça femoral.

A artroplastia com recapeamento é uma alternativa atraente para pacientes jovens com osteonecrose avançada, pois pouco osso é sacrificado. Atualmente, os resultados da artroplastia total do quadril primária para osteonecrose são melhores do que aqueles da hemiartroplastia com recapeamento. Quanto mais o acompanhamento das próteses de recapeamento fica disponível, o papel da artroplastia com recapeamento pode aumentar no tratamento de pacientes jovens com osteonecrose do quadril. A artroplastia com recapeamento é abordada no Capítulo 4.

ARTROPLASTIA TOTAL DO QUADRIL E HEMIARTROPLASTIA BIPOLAR

A maior parte das séries que examinaram a hemiartroplastia uni e bipolar para o tratamento de osteonecrose relatou resultados uniformemente insatisfatórios. Os resultados dos relatos iniciais da artroplastia total do quadril para osteonecrose, embora melhores do que a hemiartroplastia, também foram desanimadores. Resultados melhores foram relatados com técnicas de cimentação moderna e artroplastia total do quadril sem cimentação *press-fit* em pacientes com osteonecrose. Com novas superfícies de carga disponíveis, como cerâmica-cerâmica, metal-metal e polietileno *cross-linked*, os resultados podem melhorar ainda mais. Os resultados da artroplastia total primária para a osteonecrose estão agora se aproximando dos resultados relatados para a osteoartrose em pacientes da mesma idade. A artroplastia total do quadril em pacientes com osteonecrose da cabeça femoral é abordada no Capítulo 3.

OSTEOPOROSE TRANSITÓRIA IDIOPÁTICA

A osteoporose transitória idiopática do quadril ocorre mais frequentemente em homens de meia-idade, mas às vezes ocorre em mulheres, geralmente no final da gravidez (Fig. 6-44). O aumento de dor e claudicação com atrofia muscular local são típicas, e os sintomas são bilaterais em aproximadamente um terço dos pacientes. A desmineralização pode não ser aparente em radiografias simples durante 6 semanas após o início dos sintomas. Uma cintilografia óssea anormal pode preceder radiograficamente a osteoporose visível do colo e da cabeça femoral. A RM é altamente sensível na detecção dessa condição, mas outras entidades como a osteonecrose, a osteomielite e a neoplasia podem simular a osteoporose transitória idiopática na RM (Cap. 2). Essas entidades devem ser descartadas por meio da avaliação do histórico clínico do paciente, exame físico e achados laboratoriais. As três fases da osteoporose transitória do quadril são vistas na RM: difusa, focal e residual. No estádio difuso, há uma impressão de "edema ósseo". O estádio focal começa de 2 a 3 meses após o início dos sintomas da osteoporose transitória, no momento em que as radiografias convencionais mostram a desmineralização do colo e da cabeça femoral. Se a sustentação de peso na articulação foi evitada, as lesões observadas anteriormente dentro da medula diminuem e a sua intensidade se aproxima da medula gordurosa normal. No entanto, se o paciente continuar sustentando o peso, uma lesão focal é vista primeiramente na zona de maior carga óssea. O estádio residual começa de 2 a 3 meses após o estádio focal. Nesse momento, a osteoporose transitória está se resolvendo, e o colo femoral exibe uma intensidade que corresponde à medula gordurosa normal. Ocasionalmente, as lesões residuais pequenas ainda podem ser encontradas no colo ou na cabeça femoral. Frequentemente, um fino sinal horizontal é visto imediatamente abaixo da lesão subcondral.

Pelo fato de a osteoporose transitória ser resolvida com medidas conservadoras durante alguns meses, conforme evidenciado clinicamente, radiograficamente e na RM, a intervenção cirúrgica para essa condição é raramente, se nunca, indicada. Recomendamos o tratamento conservador para osteoporose transitória. É importante identificar esse processo e diferenciá-lo da osteonecrose, para que a descompressão central precoce não seja realizada por engano para a osteoporose.

PROTRUSÃO ACETABULAR

A protrusão acetabular é caracterizada pela protrusão progressiva crônica da cabeça femoral dentro do acetábulo e da pelve (Fig. 6-45). Cerca de dois terços dessas lesões são unilaterais e ocorrem com mais frequência em pessoas de meia-idade, mas podem ser desenvolvidas durante a adolescência ou infância. Fatores infecciosos, neoplásicos, inflamatórios, metabólicos, traumáticos e genéticos têm sido relacionados com o desenvolvimento da protrusão acebtabular. A osteomalacia ou artrite reumatoide podem estar ocasionalmente relacionadas. Dor e limitação de movimento são, geralmente, indicações para cirurgia. A artroplasia total do quadril (Cap. 3) é o tratamento preferencial nessa clínica. Para um adulto jovem, a osteotomia femoral proximal intertrocantérica em valgo pode ter um bom resultado. Se a doença for unilateral e o paciente for jovem e realizar serviço pesado, a artrodese pode ser considerada (Cap. 5).

ARTRITE REUMATOIDE DE INÍCIO NO ADULTO

A artrite reumatoide geralmente afeta adultos com idade entre 35 e 50 anos, mas pode ocorrer em crianças e adolescentes. O quadril está menos envolvido com a artrite reumatoide do que o joelho; em geral, a artrite reumatoide envolve as articulações pequenas das mãos e pés. O tratamento para os estádios iniciais da artrite reumatoide do quadril é principalmente clínica, embora as terapias física e ocupacional possam também ser úteis. A disponibilidade de medicamentos mais novos e mais eficazes tornou a cirurgia menos frequente em pacientes com artrite reumatoide. Caso a cirurgia seja necessária, a artroplastia total do quadril (Cap. 3) é indicada para a maioria dos pacientes (Fig. 6-46).

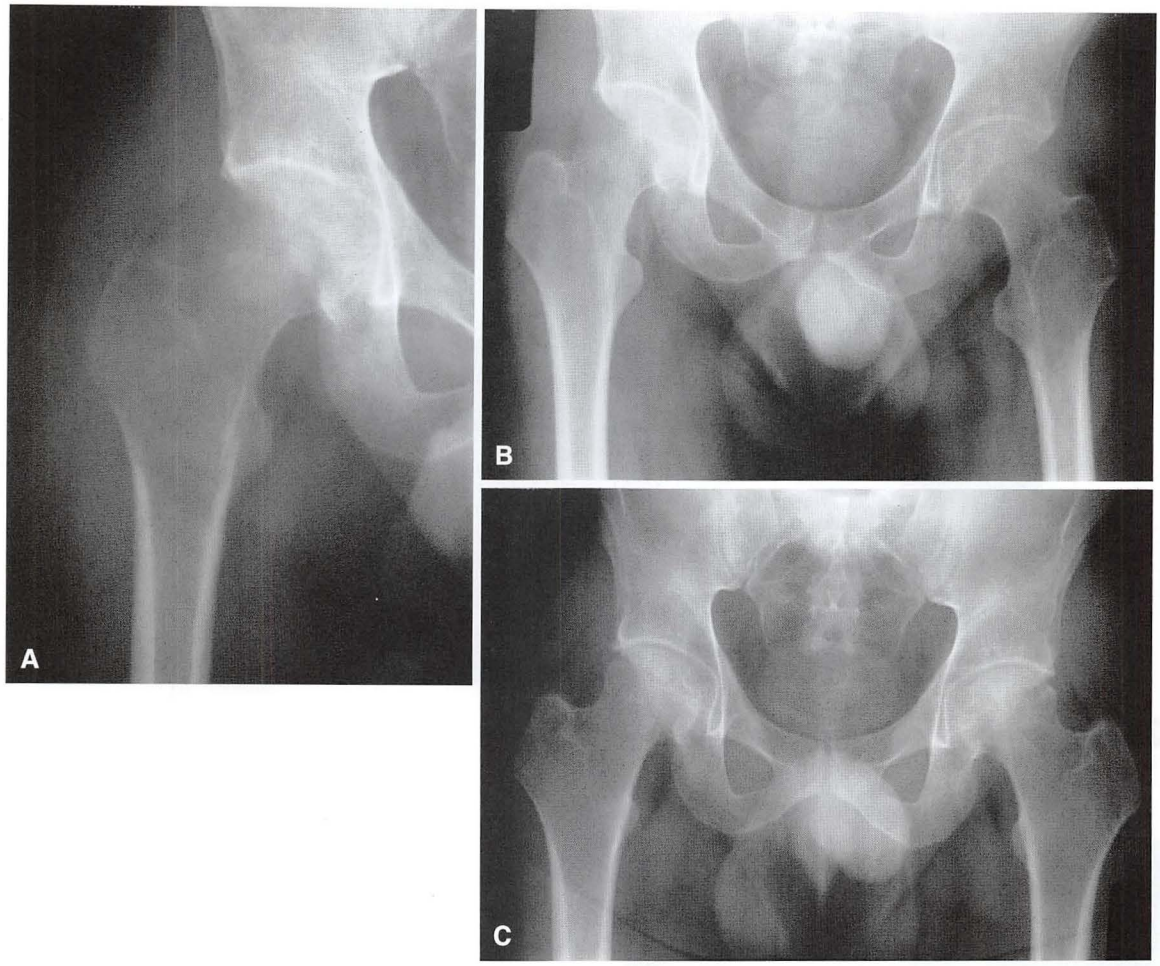

FIGURA 6-44 Osteoporose transitória idiopática do quadril. **A,** Alterações radiográficas iniciais e recentes; observe a imprecisão do quadril direito. **B,** Em 6 meses, as alterações radiográficas ainda estão evidentes. **C,** Trinta e seis meses após a resolução completa das alterações radiográficas.

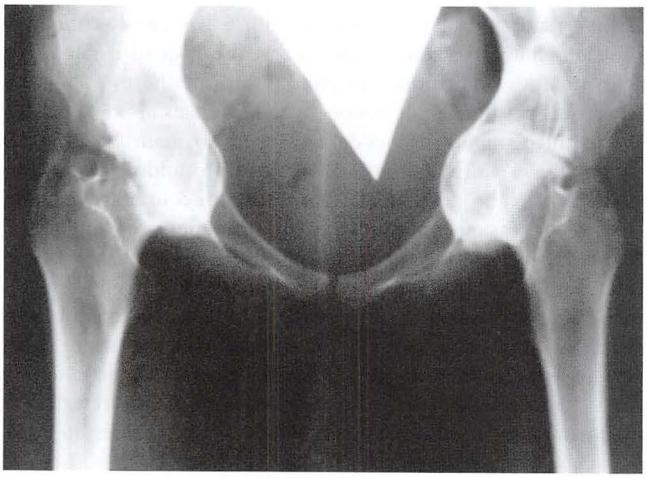

FIGURA 6-45 Protrusão acetabular intrapélvica. Protrusão progressiva bilateral severa do acetábulo com dor aguda e movimento reduzido dos quadris.

ARTRITE JUVENIL IDIOPÁTICA

Pelo fato de 97% das crianças com artrite juvenil poliarticular terem o fator reumatoide (FR) negativo, o termo *artrite juvenil idiopática* tornou-se mais comumente usado do que *artrite juvenil reumatoide* para descrever este grupo de doenças. A artrite juvenil idiopática é um grupo heterogêneo de doenças caracterizadas pelo início de artrite crônica na infância. Os critérios de diagnóstico e os tipos de artrite juvenil reumatoide são abordados no Capítulo 9.

O envolvimento do quadril na artrite idiopática juvenil pode causar dificuldades relevantes com a caminhada e pode limitar gravemente a atividade em pacientes jovens (Fig. 6-47). Clinicamente, o envolvimento da articulação do quadril é marcado por dor, limitação de amplitude de movimento, e rápido início de destruição da cartilagem, que pode afetar outras articulações da extremidade inferior e a coluna.

Quatro categorias de envolvimento do quadril foram descritas em pacientes com artrite juvenil idiopática. No primeiro grupo, apenas deficiência moderada e alterações mínimas radiográficas estão presentes. No segundo grupo, a deficiência episódica está correlacionada com a atividade da doença. No terceiro grupo, a deficiência progressiva está associada com as alterações radiográficas; este grupo de pacientes precisa de cirurgia, mais para corrigir deformações

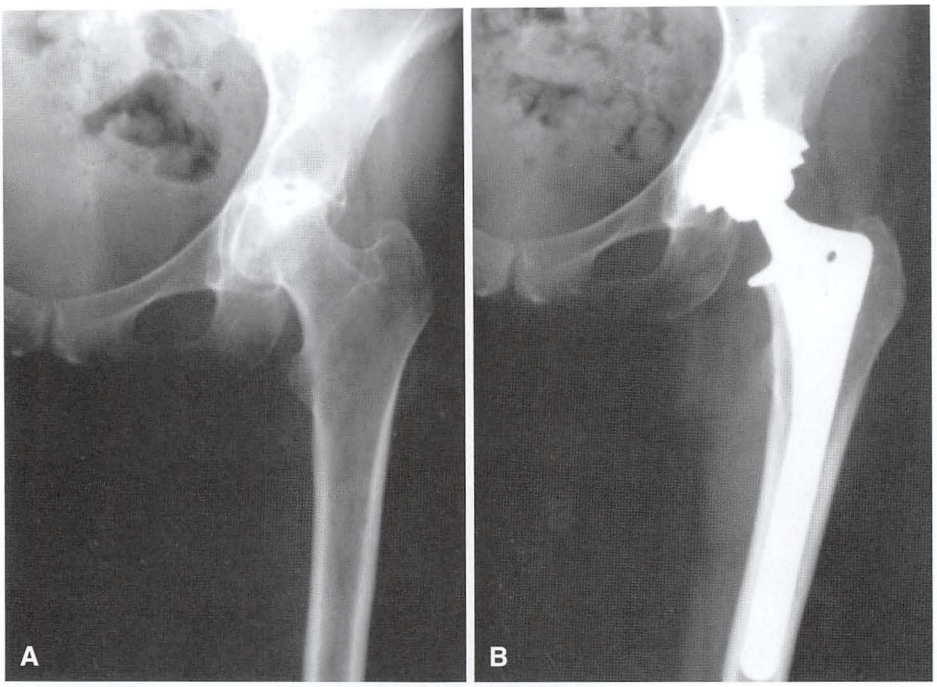

FIGURA 6-46 Artroplastia total do quadril para artrite reumatoide. **A,** Doença avançada com destruição da cartilagem articular. **B,** Após artroplastia total do quadril.

FIGURA 6-47 Artrite juvenil idiopática poliarticular em uma adolescente de 16 anos de idade, com envolvimento severo bilateral do quadril; observe a deformidade da cabeça femoral e do acetábulo (protrusão acetabular).

angulares. No quarto grupo, constatações clínicas e radiográficas são marcadas, mas a deficiência funcional é mínima.

Dado o sucesso da terapia clínica no tratamento da artrite juvenil idiopática, o tratamento cirúrgico não é necessário com frequência. Os procedimentos reconstrutivos que podem ser necessários em pacientes com artrite juvenil idiopática incluem procedimentos em tecido mole para a correção de contraturas, osteotomia, artrodese, excisão articular e artroplastia. As combinações desses procedimentos podem ser necessárias para aliviar a dor e corrigir deformidades. As osteotomias são mais comumente necessárias para corrigir deformidades angulares severas. A artroplastia total do quadril é o nosso procedimento de escolha para dor aguda e limitação de movimento do quadril em pacientes adolescentes com artrite juvenil idiopática.

OSTEOARTROSE

O risco de desenvolver osteoartrose do quadril durante a vida foi estimado em 25%, significando que uma entre quatro pessoas pode desenvolver a osteoartrose sintomática do quadril durante o seu tempo de vida. No quadril, a osteoartrose mais frequente é a secundária à deformidade anatômica, que resulta em esforço excessivo em uma área da articulação, ultrapassando o que é tolerado pela cartilagem articular normal e o osso subcondral. Um estudo com aproximadamente 500 pacientes com osteoartrose do quadril identificou deformidades predisponentes em 62% das mulheres e 79% dos homens. Um estudo ainda maior envolvendo mais de 3.500 pacientes identificou malformações da articulação do quadril em 37% das mulheres e 71% dos homens. O acetábulo profundo e uma deformidade tipo cabo de pistola (Fig. 6-1) foram constatações radiográficas comuns que estavam associadas com um risco aumentado de osteoartrose. A osteoartrose primária, principalmente nas articulações de suporte de peso, é mais comum em pacientes obesos com idade superior a 50 anos. Muitos estudos mostraram uma associação da osteoartrose do quadril com ocupações que precisam de levantamento de peso e atividade esportiva de elite. Em muitos pacientes, a osteoartrose do quadril pode ser prevenida se a deformidade pré-disponente puder ser corrigida antes do início das alterações degenerativas.

O tratamento da osteoartrose primária geralmente é não cirúrgico, tanto quanto possível. Em contrapartida, na osteoartrose secundária, quando a dor e a destruição começam, a progressão geralmente é contínua, e métodos não cirúrgicos geralmente são fúteis. Muitos

ensaios controlados randomizados apoiam o uso de injeções com corticoesteroides para proporcionar alívio transitório (aproximadamente 1 mês) da dor e melhorar a função; as injeções de esteroides foram relatadas como eficazes em até 90% dos pacientes com artrose moderada, comparados com apenas 9% a 20% daqueles com artrose severa. A injeção com corticosteroide intra-articular também pode ser útil para excluir causas extra-articulares de dor do quadril. A visco-suplementação, embora não aprovada para artrite do quadril pela Food and Drug Administration dos Estados Unidos, tem sido usada na Europa com resultados variados. No entanto, dois ensaios controlados randomizados relataram que uma única injeção intra-articular de ácido hialurônico não teve mais efeito do que um placebo no alívio dos sintomas de artrose do quadril e, atualmente, ela não pode ser recomendada para o tratamento de osteoartrose do quadril.

As cirurgias para osteoartrose podem ser divididas em dois grupos: (1) cirurgias que preservam a articulação do quadril do próprio paciente, como (a) excisão de osteófitos e curetagem e enxertia dos cistos acetabulares, (b) osteotomia periacetabular ou femoral proximal, e (c) cirurgias de liberação do quadril (liberação dos músculos); e (2) cirurgias que reconstroem a articulação do quadril, como (a) artrodese (Cap. 5), (b) substituição da cabeça femoral protética (hemiartroplastia) (Cap. 3). (c) artroplastia com recapeamento (Cap. 4) e (d) artroplastia total do quadril (Cap. 3). Com a aceitação generalizada da artroplastia total do quadril e a ressurgência dos implantes de recapeamento, muitos desses procedimentos estão ultrapassados e são raramente utilizados; para as descrições das técnicas, o leitor deve procurar por edições anteriores deste texto.

ARTROPATIA NEUROPÁTICA (ARTICULAÇÃO DE CHARCOT)

A artropatia neuropática (articulação de Charcot) ocorre com mais frequência em articulações de suporte de peso. As causas são múltiplas. A causa predominante é o diabetes melito, mas ela também está associada com a lepra, bouba, insensibilidade congênita à dor, espinha bífida, mielomeningocele, siringomielia, neuropatia aerodistrófica, neuropatia amiloide, neuropatia periférica secundária ao alcoolismo e avitaminose, lesão vertebromedular, lesão de nervo periférico, artropatia de transplante pós-renal e injeções de esteroide intra-articulares. A sífilis é uma causa infrequente, mas crescente, de artropatia neuropática. A sífilis é causada pelo espiroqueta *Treponema pallidum* e é a segunda doença sexualmente transmissível mais comum nos Estados Unidos, com aproximadamente 45.000 casos relatados em 2008-2009. De acordo com o Centers for Disease Control and Prevention, a taxa de sífilis aumentou drasticamente a cada ano, nos últimos 10 anos. Devido ao tratamento inadequado da sífilis primária e secundária, ou à exposição a antibióticos para tratamento de infecções não relacionadas, muitos pacientes com neurossífilis não têm os sintomas ou sinais clássicos. Um alto índice de suspeitas clínicas e o teste sorológico adequado são necessários para um diagnóstico correto e um tratamento adequado. A causa da artropatia neuropática deve ser procurada e, se indicado, o tratamento específico é apresentado, além do tratamento da articulação em si. No exame histológico da sinóvia das articulações tróficas, os fragmentos osteocondrais podem ser vistos envolvidos em sinóvia, que é diagnóstico de artropatia neuropática

Cirurgia de qualquer tipo não é indicada, exceto para deficiência grave. Os poucos relatos sobre as artroplastias totais do quadril em articulações neuropáticas indicam que a luxação recorrente e a soltura são sequelas quase que inevitáveis; em nossa opinião, provavelmente, a artroplastia total do quadril nunca está indicada para uma articulação neuropática do quadril.

REFERÊNCIAS

CAUSAS INTRA-ARTICULARES DE DOR NO QUADRIL

Allen D, Beaulé PE, Ramadan O, Doucette S: Prevalence of associated deformities and hip pain in patients with cam-type femoroacetabular impingement, *J Bone Joint Surg* 91B:589, 2009.

Anderson LA, Gililland J, Pelt C, et al: Center edge angle measurement for hip preservation surgery: technique and caveats, *Orthopedics* 34:86, 2011.

Audenaert EA, Peeters I, Van Onsem S, Pattyn C: Can we predict the natural course of femoroacetabular impingement? *Acta Orthop Belg* 77:188, 2011.

Bardakos NV, Villar RN: Predictors of progression of osteoarthritis in femoroacetabular impingement: a radiological study with a minimum of ten years follow-up, *J Bone Joint Surg* 91B:162, 2009.

Barton C, Kanga K, Beaulé PE: Anterior Hueter approach in the treatment of femoro-acetabular impingement: rationale and technique, *Orthop Clin North Am* 40:389, 2009.

Beall DP, Sweet CF, Martin HD, et al: Imaging findings of femoroacetabular impingement syndrome, *Skeletal Radiol* 34:691, 2005.

Beaulé P, Allen D, Clohisy J, et al: The young adult with hip impingement: deciding on the optimal intervention, *Instr Course Lect* 58:213, 2009.

Beaulé PE, Harvey N, Zaragoza E, et al: The femoral head/neck offset and hip resurfacing, *J Bone Joint Surg* 89B:9, 2007.

Beaulé PE, Zaragoza E, Motamedi K, et al: Three-dimensional computed tomography of the hip in the assessment of femoroacetabular impingement, *J Orthop Res* 23:1286, 2005.

Beck M, Kalhor M, Leunig M, Ganz R: Hip morphology influences the pattern of damage to the articular cartilage: femoroacetabular impingement as a cause of osteoarthritis of the hip, *J Bone Joint Surg* 87B:1012, 2005.

Botser IB, Smith TW Jr, Nasser R, Domb BG: Open surgical dislocation versus arthroscopy for femoroacetabular impingement: a comparison of clinical outcomes, *Arthroscopy* 27:270, 2011.

Byrd JW, Jones K: Diagnostic accuracy of clinical assessment, magnetic resonance imaging, magnetic resonance arthrography, and intra-articular injection in hip arthroscopy patients, *Am J Sports Med* 32:1668, 2004.

Byrd JW, Jones K: Arthroscopic management of femoroacetabular impingement, *Instr Course Lect* 58:231, 2009.

Clohisy J, Carlisle J, Beaule P, et al: A systematic approach to the plain radiographic evaluation of the young adult hip, *J Bone Joint Surg* 90A:47, 2008.

Clohisy JC, Dobson MA, Robison JF, et al: Radiographic structural abnormalities associated with premature, natural hip-joint failure, *J Bone Joint Surg* 93A(Suppl 2):3, 2011.

Clohisy JC, McClure JT: Treatment of anterior femoroacetabular impingement with combined hip arthroscopy and limited anterior decompression, *Iowa Orthop J* 25:164, 2005.

Ejnisman L, Philippon MJ, Lertwanich P: Femoroacetabular impingement: the femoral side, *Clin Sports Med* 30:369, 2011.

Espinosa N, Rothenfluh DA, Beck M, et al: Treatment of femoro-acetabular impingement: preliminary results of labral refixation, *J Bone Joint Surg* 88A:925, 2006.

Freedman BA, Potter BK, Dinaeur PA, et al: Prognostic value of magnetic resonance arthrography for Czerny stage II and III acetabular labral tears, *Arthroscopy* 22:742, 2006.

Ganz R, Gill TJ, Gautier E, et al: Surgical dislocation of the adult hip: a technique with full access to femoral head and acetabulum without the risk of avascular necrosis, *J Bone Joint Surg* 83B:1119, 2001.

Ganz R, Gill TJ, Gautier E, et al: Surgical dislocation of the hip, *J Bone Joint Surg* 85A:278, 2003.

Ganz R, Leunig M, Leunig-Ganz K, Harris WH: The etiology of osteoarthritis of the hip: an integrated mechanical concept, *Clin Orthop Relat Res* 466:264, 2008.

Ganz R, Parvizi J, Beck M, et al: Femoroacetabular impingement: a cause for osteoarthritis of the hip, *Clin Orthop Relat Res* 417:112, 2003.

Gautier E, Ganz K, Krugel N, et al: Anatomy of the medial femoral circumflex artery and its surgical implications, *J Bone Joint Surg* 82B:679, 2000.

Gosvig KK, Jacobsen S, Sonne-Holm S, Gebuhr P: The prevalence of cam-type deformity of the hip joint: a survey of 4151 subjects of the Copenhagen Osteoarthritis Study, *Acta Radiol* 49:439, 2008.

Hack K, Di Primio G, Rakhra K, Beaule P: Prevalence of cam-type femoro--acetabular impingement morphology in asymptomatic volunteers, *J Bone Joint Surg* 92A:2436, 2010.

Hartofilakidis G, Bardakos NV, Babis GC, Georgiades G: An examination of the association between different morphotypes of femoroacetabular impingement in asymptomatic subjects and the development of osteoarthritis of the hip, *J Bone Joint Surg* 93B:580, 2011.

Haviv B, Burg A, Velkes S, et al: Trends in femoroacetabular impingement research over 11 years, *Orthopedics* 34:353, 2011.

IIto H, Tanino H, Yamanaka Y, et al: Intermediate to long-term results of periacetabular osteotomy in patients younger and older than forty years of age, *J Bone Joint Surg* 93A:1347, 2011.

Jäger M, Bittersohl B, Zilkens C, et al: Surgical hip dislocation in symptomatic cam femoroacetabular impingement: what matters in early good results? *Eur J Med Res* 16:217, 2011.

Jessel RH, Zurakowski D, Zilkens C, et al: Radiographic and patient factors associated with pre-radiographic osteoarthritis in hip dysplasia, *J Bone Joint Surg* 91A:1120, 2009.

Johnston TL, Schenker ML, Briggs KK, Philippon MJ: Relationshiop between offset angle alpha and hip chondral injury in femoroacetabular impingement, *Arthroscopy* 24:669, 2008.

Kain MS, Novais EN, Vallim C, et al: Periacetabular osteotomy after failed hip arthroscopy for labral tears in patients with acetabular dysplasia, *J Bone Joint Surg* 93A(Suppl 2):57, 2011.

Kim YJ, Ganz R, Murphy SB, et al: Hip joint-preserving surgery beyond the classic osteotomy, *Instr Course Lect* 55:145, 2006.

Kim YJ, Jaramillo D, Millis M, et al: Assessment of early osteoarthritis in hip dysplasia with gadolinium-enhanced magnetic resonance imaging of cartilage, *J Bone Joint Surg* 86A:1987, 2003.

Koehnlein W, Ganz R, Impellizeri FM, Leunig M: Acetabular morphology: implications for joint-preserving surgery, *Clin Orthop Relat Res* 467:682, 2009.

Laude F, Sariali E, Nogier A: Femoroacetabular impingement treatment using arthroscopy and anterior approach, *Clin Orthop Relat Res* 467:747, 2009.

Leunig M, Beck M, Woo A, et al: Acetabular rim degeneration: a constant finding in the aged hip, *Clin Orthop Relat Res* 413:201, 2003.

Leunig M, Huff TW, Ganz R: Femoroacetabular impingement: treatment of the acetabular side, *Instr Course Lect* 58:223, 2009.

Leunig M, Podeszwa D, Beck M, et al: Magnetic resonance arthrography of labral disorders in hips with dysplasia and impingement, *Clin Orthop Relat Res* 418:74, 2004.

Mamisch TC, Kain MS, Bittersohl B, et al: Delayed gadolinium-enhanced magnetic resonance imaging of cartilage (dGEMRIC) in femoroacetabular impingement, *J Orthop Res* 29:1305, 2011.

Matheney T, Kim YJ, Zurakowski D, et al: Intermediate to long-term rersults following the Bernese periacetabular osteotomy and predictors of clinical outcome, *J Bone Joint Surg* 91A:2113, 2009.

Matsuda DK, Carlisle JC, Arthurs SC, et al: Comparative systematic review of the open dislocation, mini-open, and arthroscopic surgeries for femoroacetabular impingement, *Arthroscopy* 27:252, 2011.

Naal FD, Miozzari HH, Wyss TF, Nötzli HP: Surgical hip dislocation for the treatment of femoroacetabular impingement in high-level athletes, *Am J Sports Med* 39:544, 2011.

Nötzli HP, Wyss TF, Stoecklin CD, et al: The contour of the femoral head-neck junction as a predictor for the risk of anterior impingement, *J Bone Joint Surg* 84B:556, 2002.

Peters CL, Anderson LA , Erickson JA, et al: An algorithmic approach to surgical decision in acetabular retroversion, *Orthopedics* 34:10, 2011.

Peters CL, Schabel K, Anderson L, Erickson J: Open treatment of femoroacetabular impingement is associated with clinical improvement and low complication rate at short-term followup, *Clin Orthop Relat Res* 468:504, 2010.

Philippon MJ, Schenker ML: A new method for acetabular rim trimming and labral repair, *Clin Sports Med* 25:293, 2006.

Pollard TC: A perspective on femoroacetabular impingement, *Skeletal Radiol* 40:815, 2011.

Pollard TC, McNally EG, Wilson DC, et al: Localized cartilage assessment with three-dimensional dGEMRIC in asymptomatic hips with normal morphology and cam deformity, *J Bone Joint Surg* 92A:2557, 2010.

Schilders E, Dimitrakopoulou A, Bismil Q, et al: Arthroscopic treatment of labral tears in femoroacetabular impingement: a comparative study of refixation and resection with a minimum two-year follow-up, *J Bone Joint Surg* 93B:1027, 2011.

Schoenecker PL, Clohisy JC, Millis MB, Wenger DR: Surgical management of the problematic hip in adolescent and young adult patients, *J Am Acad Orthop Surg* 19:275, 2011.

Siebenrock KA, Schoeniger R, Ganz R: Anterior femoro-acetabular impingement due to acetabular retroversion: treatment with periacetabular osteotomy, *J Bone Joint Surg* 85A:278, 2003.

Steppacher SD, Tannast M, Ganz R, Siebenrock KA: Mean 20-year followup of Bernese periacetabular osteotomy, *Clin Orthop Relat Res* 466:1633, 2008.

Tannast M, Siebenrock K: Conventional radiographs to assess femoroacetabular impingement, *Instr Course Lect* 58:203, 2009.

Tannast M, Siebenrock K, Anderson SE: Femoroacetabular impingement: radiographic diagosis-what the radiologist should know, *AJR Am J Roentgenol* 188:1540, 2007.

Tanzer M, Noiseux N: Osseous abnormalities and early osteoarthritis: the role of hip impingement, *Clin Orthop Relat Res* 429:170, 2004.

Toomayan GA, Homan WR, Major NM, et al: Sensitivity of MR arthrography in the evaluation of acetabular labral tears, *AJR Am J Roentgenol* 286:449, 2006.

Wenger DE, Kendell KR, Miner M, Trousdale RT: Acetabular labral tears rarely occur in the absence of bony abnormalities, *Clin Orthop Relat Res* 426:145, 2004.

Werner CM, Copeland CE, Ruckstuhl T, et al: Prevalence of acetabular dome retroversion in a mixed race adult trauma patient population, *Acta Orthop Belg* 74:766, 2008.

CAUSAS EXTRA-ARTICULARES DE DOR NO QUADRIL

Byrd JW: Evaluation and management of the snapping iliopsoas tendon, *Instr Course Lect* 55:347, 2006.

Farber AJ, Wilckens JH: Sports hernia: diagnosis and therapeutic approach, *J Am Acad Orthop Surg* 15:507, 2007.

Flanum ME, Keene JS, Blankenbaker DG, DeSmet AA: Arthroscopic treatment of the painful "internal" snapping hip: results of a new technique and imaging protocol, *Am J Sports Med* 35:770, 2007.

Gruen GS, Scioscia TN, Lowenstein JE: The surgical treatment of internal snapping hip, *Am J Sports Med* 30:607, 2002.

Hiti CJ, Stevens KJ, Jamati MK, et al: Athletic osteitis pubis, *Sports Med* 41:361, 2011.

Hoskins JS, Burd TA, Allen WC: Surgical correction of internal coxa saltans: a 20-year consecutive study, *Am J Sports Med* 32:998, 2004.

Ilizalitturi VM Jr, Villalobos FE Jr, Chaidez PA, et al: Internal snapping hip syndrome: treatment by endoscopic release of the iliopsoas tendon, *Arthroscopy* 21:1375, 2005.

Kachingwe AF, Grech S: Proposed algorithm for the management of athletes with athletic pubalgia (sports hernia): a case series, *J Orthop Sports Phys Ther* 38:768, 2008.

Litwin DE, Sneidre EB, McEnaney PM, Busconi BD: Athletic pubalgia (sports hernia), *Clin Sports Med* 30:417, 2011.

Minnich JM, Hanks JB, Muschaweck U, et al: Sports hernia: diagnosis and treatment highlighting a minimal repair surgical technique, *Am J Sports Med* 39:1341, 2011.

Provencher MT, Hofmeister EP, Muldoon MP: The surgical treatment of external coxa saltans (the snapping hip) by Z-plasty of the iliotibial band, *Am J Sports Med* 32:470, 2004.

Shorrt CP, Zoga AC, Kavanagh EC, Meyers WC: Anatomy, pathology, and MRI findings in the sports hernia, *Semin Musculoskelet Radiol* 12:54, 2008.

Swan KG Jr, Wolcott M: The athletic hernia: a systematic review, *Clin Orthop Relat Res* 455:78, 2007.

Tibor LM, Sekiya JM: Differential diagnosis of pain around the hip joint, *Arthroscopy* 24:1407, 2008.

Wettstein M, Jung J, Dienst M: Arthroscopic psoas tenotomy, *Arthroscopy* 22:907, 2006.

White RA, Hughes MS, Burd T, et al: A new operative approach in the correction of external coxa saltans: the snapping hip, *Am J Sports Med* 32:1504, 2004.

Winston P, Awan R, Cassidy JD, Bleakney RK: Clinical examination and ultrasound of self-reported snapping hip syndrome in elite ballet dancers, *Am J Sports Med* 35:118, 2007.

OSTEONECROSE DA CABEÇA FEMORAL

Aldridge JM 3rd, Urbaniak JR: Avascular necrosis of the femoral head: etiology, pathophysiology, classification, and current treatment guidelines, *Am J Orthop* 33:327, 2004.

Aldridge JM 3rd, Urbaniak JR: Vascularized fibular grafting for osteonecrosis of the femoral head with unusual indications, *Clin Orthop Relat Res* 466:1117, 2008.

Amstutz HC, Le Duff MJ: Current status of hemi-resurfacing arthroplasty for osteonecrosis of the hip: a 27-year experience, *Orthop Clin North Am* 40:275, 2009.

Amstutz HC, Le Duff MJ: Hip resurfacing results for osteonecrosis are as good as for other etiologies at 2 to 12 years, *Clin Orthop Relat Res* 468:375, 2010.

Babis GC, Sakellariou V, Parvizi J, Soucacos P: Osteonecrosis of the femoral head, *Orthopedics* 34:39, 2011.

Beaulé PE, Amstutz HC: Management of Ficat stage III and IV osteonecrosis of the hip, *J Am Acad Orthop Surg* 12:96, 2004.

Bose VC, Baruah BD: Resurfacing arthroplasty of the hip for avascular necrosis of the femoral head: a minimum follow-up of four years, *J Bone Joint Surg* 92B:922, 2010.

Chen CC, Lin CL, Chen WC, et al: Vascularized iliac bone-grafting for osteonecrosis with segmental collapse of the femoral head, *J Bone Joint Surg* 91A:2390, 2009.

Cherian SF, Laorr A, Saleh KJ, et al: Quantifying the extent of femoral head involvement in osteonecrosis, *J Bone Joint Surg* 85A:309, 2003.

Cui Q, Botchwey EA: Emerging ideas: treatment of precollapse osteonecrosis using stem cells and growth factors, *Clin Orthop Relat Res* 469:2665, 2011.

Dailiana ZH, Toth AP, Gunneson E, et al: Free vascularized fibular grafting following failed core decompression for femoral head osteonecrosis, *J Arthroplasty* 22:679, 2007.

Dastane MR, Long WT, Wan Z, et al: Metal-on-metal hip arthroplasty does equally well in osteonecrosis and osteoarthritis, *Clin Orthop Relat Res* 466:1148, 2008.

Drescher W, Fürst M, Hahne HJ, et al: Survival analysis of hips treated with flexion osteotomy for femoral head necrosis, *J Bone Joint Surg* 85B:969, 2003.

Etienne G, Mont MA, Ragland PS: The diagnosis and treatment of nontraumatic osteonecrosis of the femoral head, *Instr Course Lect* 53:67, 2004.

Gaskill TR, Urbaniak JR, Aldridge JM 3rd: Free vascularized fibular transfer for femoral head osteonecrosis: donor and graft site morbidity, *J Bone Joint Surg* 91A:1861, 2009.

Gleuck CJ, Freiberg RA, Oghene J, et al: Association between the T-786C eNOS polymorphism and idiopathic osteonecrosis of the head of the femur, *J Bone Joint Surg* 89A:2460, 2007.

Ha YC, Kim HJ, Kim SY, et al: Effects of age and body mass index on the results of transtrochanteric rotational osteotomy for femoral head osteonecrosis: surgical technique, *J Bone Joint Surg* 93A(Suppl 1):75, 2011.

Hartley WT, McAuley JP, Culpepper WJ, et al: Osteonecrosis of the femoral head treated with cementless total hip arthroplasty, *J Bone Joint Surg* 82A:1408, 2000.

Hernigou P, Beaujean F: Treatment of osteonecrosis with autologous bone marrow grafting, *Clin Orthop Relat Res* 405:14, 2002.

Johannson HR, Zywiel MG, Marker DR, et al: Osteonecrosis is not a predictor of poor outcomes in primary total hip arthroplasty: a systematic literature review, *Int Orthop* 35:465, 2011.

Jones LC, Hungerford DS: The pathogenesis of osteonecrosis, *Instr Course Lect* 56:179, 2007.

Karantanas AH, Drakonaki EE: The role of MR imaging in avascular necrosis of the femoral head, *Semin Musculoskelet Radiol* 15:281, 2011.

Kim SY, Kim YG, Kim PT, et al: Vascularized compared with nonvascularized fibular grafts for large osteonecrotic lesions of the femoral head, *J Bone Joint Surg* 87A:2012, 2005.

Kim YH, Kim JS, Park JW, Joo JH: Contemporary total hip arthroplasty with and without cement in patients with osteonecrosis of the femoral head: a concise follow-up, at an average of seventeen years, of a previous report, *J Bone Joint Surg* 93A:1806, 2011.

Korompilias AV, Beris AE, Lykissas MG, et al: Femoral head osteonecrosis: why choose free vascularized fibula grafting, *Microsurgery* 31:223, 2011.

Korompilias AV, Lykiaasa MG, Beris AE, et al: Vascularised fibular graft in the management of femoral head osteonecrosis: twenty years later, *J Bone Joint Surg* 91B:287, 2009.

Lai KA, Shen WJ, Yang CY, et al: The use of alendronate to prevent early collapse of the femoral head in patients with nontraumatic osteonecrosis: a randomized clinical study, *J Bone Joint Surg* 87A:2155, 2005.

Lieberman JR, Conduah A, Urist MR: Treatment of osteonecrosis of the femoral head with core decompression and human bone morphogenetic protein, *Clin Orthop Relat Res* 429:139, 2004.

Liu YF, Chen WM, Lin YF, et al: Type II collagen gene variants and inherited osteonecrosis of the femoral head, *N Engl J Med* 352:2294, 2005.

Marker DR, Seyler TM, McGrath MS, et al: Treatment of early stage osteonecrosis of the femoral head, *J Bone Joint Surg* 90A(Suppl 4):175, 2008.

Min BW, Song KS, Cho CH, et al: Untreated asymptomatic hips in patients with osteonecrosis of the femoral head, *Clin Orthop Relat Res* 466:1087, 2008.

Mont MA, Jones LC, Seyler TM, et al: New treatment approaches for osteonecrosis of the femoral head: an overview, *Instr Course Lect* 56:197, 2007.

Mont MA, Jones LC, Sotereanos DG, et al: Understanding and treating osteonecrosis of the femoral head, *Instr Course Lect* 49:169, 2000.

Mont MA, Marulanda GA, Seyler TM, et al: Core decompression and nonvascularized bone grafting for the treatment of early stage osteonecrosis of the femoral head, *Instr Course Lect* 56:213, 2007.

Mont MA, Ragland PS, Etienne G: Core decompression of the femoral head for osteonecrosis using percutaneous multiple small-diameter drilling, *Clin Orthop Relat Res* 429:131, 2004.

Mont MA, Zywiel MG, Marker DR, et al: The natural history of untreated symptomatic osteonecrosis of the femoral head: a systematic literature review, *J Bone Joint Surg* 92A:21265, 2010.

Nam KW, Kim YL, Yoo JJ, et al: Fate of untreated asymptomatic osteonecrosis of the femoral head, *J Bone Joint Surg* 90A:477, 2008.

Ramachandran M, Ward K, Brown RR, et al: Intravenous bisphosphonate therapy for traumatic osteonecrosis of the femoral head in adolescents, *J Bone Joint Surg* 89A:1727, 2007.

Sakano S, Hasegawa Y, Torii Y, et al: Curved intertrochanteric osteotomy for osteonecrosis of the femoral head, *J Bone Joint Surg* 86B:359, 2004.

Sayeed SA, Johnson AJ, Stroh DA, et al: Hip resurfacing in patients who have osteonecrosis and are 25 years or under, *Clin Orthop Relat Res* 469:1582, 2011.

Soucacos PN, Beris AE, Malizos K, et al: Treatment of the femoral head with vascularized fibular transplant, *Clin Orthop Relat Res* 386:120, 2001.

Sugioka Y, Yamamoto T: Transtrochanteric posterior rotational osteotomy for osteonecrosis, *Clin Orthop Relat Res* 466:1104, 2008.

Swiontkowski MF, Ganz R, Schlegel U, Perren SM: Laser Doppler flowmetry for clinical evaluation of femoral head osteonecrosis: preliminary experience, *Clin Orthop Relat Res* 218:181, 1987.

Tanzer M, Bobyn JD, Krygier JJ, Karabasz D: Histopathologic retrieval analysis of clinically failed porous tantalum osteonecrosis implants, *J Bone Joint Surg* 90A:1282, 2008.

Tsao AK, Roberson JR, Christie MJ, et al: Biomechanical and clinical evaluations of a porous tantalum implant for the treatment of early-stage osteonecrosis, *J Bone Joint Surg* 87A(Suppl 2):22, 2005.

Varitimidis SE, Dimitroulias AP, Karachalios TS, et al: Outcome after tantalum rod implantation for treatment of femoral head osteonecrosis: 26 hips followed for an average of 3 years, *Acta Orthop* 80:20, 2009.

Veillette CJH, Mehdian H, Schemitsch EH, McKee MD: Survivorship analysis and radiographic outcome following tantalum rod insertion for osteonecrosis of the femoral head, *J Bone Joint Surg* 88A(Suppl 3):48, 2006.

Wang BL, Sun W, Shi ZC, et al: Treatment of nontraumatic osteonecrosis of the femoral head using bone impaction grafting through a femoral neck window, *Int Orthop* 34:635, 2010.

Wang CJ, Wang FS, Huang CC, et al: Treatment of osteonecrosis of the femoral head: comparison of extracorporeal shock waves with core decompression and bone-grafting, *J Bone Joint Surg* 87A:2360, 2005.

Yoo MC, Kim KI, Hahn CS, Parvizi J: Long-term followup of vascularized fibular grafting for femoral head necrosis, *Clin Orthop Relat Res* 466:1133, 2008.

Yoon TR, Abbas AA, Hur CI, et al: Modified transtrochanteric rotational osteotomy for femoral head osteonecrosis, *Clin Orthop Relat Res* 466:1110, 2008.

OSTEOPOROSE TRANSITÓRIA IDIOPÁTICA

Balakrishnan A, Schemitsch EH, Pearce D, McKee MD: Distinguishing transient osteoporosis of the hip from avascular necrosis, *Can J Surg* 46:187, 2003.

Harrington S, Smith J, Thompson J, Laskowski E: Idiopathic transient osteoporosis: a hidden cause of hip pain, *Phys Sportsmed* 28:82, 2000.

Kalliakmanis AG, Pneumaticos S, Plessas S, Papachristou G: Transient hip osteoporosis, *Orthopedics* 29:263, 2006.

Korompilias AV, Karantanas AH, Lykissas MG, Beris AE: Transient osteoporosis, *J Am Acad Orthop Surg* 16:480, 2008.

Lidder S, Lang KJ, Lee HJ, et al: Bilateral hip fractures associated with transient osteoporosis of pregnancy, *J R Army Med Corps* 157:176, 2011.

Niimi R, Sudo A, Hasegawa M, et al: Changes in bone mineral density in transient osteoporosis of the hip, *J Bone Joint Surg* 88B:1438, 2006.

Rochietti March M, Tovaglia V, Meo A, et al: Transient osteoporosis of the hip, *Hip Int* 20:297, 2010.

PROTRUSÃO ACETABULAR

Krushell RJ, Fingeroth RJ, Belling B: Primary total hip arthroplasty using a dual-geometry cup to treat protrusio acetabuli, *J Arthroplasty* 23:1128, 2008.

Leunig M, Nho SJ, Turchetto L, Ganz R: Protrusio acetabuli: new insights and experience with joint preservation, *Clin Orthop Relat Res* 467:2241, 2009.

McBride MJ, Maldoon MP, Santore RF, et al: Protrusio acetabuli: diagnosis and treatment, *J Am Acad Orthop Surg* 9:79, 2001.

Mullaji AB, Marawar SV: Primary total hip arthroplasty in protrusion acetabuli using impacted morsellized bone grafting and cementless cups: a medium-term radiographic review, *J Arthroplasty* 22:1143, 2007.

Ries MD: Total hip arthroplasty in acetabular protrusio, *Orthopedics* 32:2, 2009.

Shah K, Shah H: Primary protrusio acetabuli in childhood, *Pediatr Radiol* 40(Suppl 1):S55, 2010.

ARTRITE REUMATOIDE DE INÍCIO NO ADULTO

Archibeck MJ, Berger Ra, Barden RM, et al: Posterior cruciate ligament–retaining total knee arthroplasty in patients with rheumatoid arthritis, *J Bone Joint Surg* 83A:1231, 2001.

Aulah TS, Kuiper JH, Dixey J, Richardson JB: Hip resurfacing for rheumatoid arthritis: independent assessment of 11-year results from an international register, *Int Orthop* 35:803, 2011.

Jana AK, Engh CA Jr, Lewandowski PJ, et al: Total hip arthroplasty using porous-coated femoral components in patients with rheumatoid arthritis, *J Bone Joint Surg* 83B:686, 2001.

Klippel JH, Crofford LJ, Stone JH, editors: *Primer on the rheumatic diseases*, Atlanta, 2001, Arthritis Foundation.

Thomason HC III, Lachiewicz PF: The influence of technique on fixation of primary total hip arthroplasty in patients with rheumatoid arthritis, *J Arthroplasty* 16:628, 2001.

ARTRITE JUVENIL IDIOPÁTICA

Argyropoulou MI, Fanis SL, Xenakis T, et al: The role of MRI in the evaluation of hip joint disease in clinical subtypes of juvenile idiopathic arthritis, *Br J Radiol* 75:229, 2002.

Bertamino M, Rossi F, Pistorio A, et al: Development and validation of a radiographic scoring system for the hip in juvenile idiopathic arthritis, *J Rheumatol* 37:432, 2010.

Carol HD, Schraml A, Swoboda B, Hohenberger G: Synovectomy of the hip in patients with juvenile rheumatoid arthritis, *J Bone Joint Surg* 89A:1986, 2007.

Cruz-Pardos A, Garcia-Rey E, Garcia-Cimbrelo E, Ortega-Chamarro J: Alumina-on-alumina THA in patients with juvenile idiopathic arthritis: a 5-year followup study, *Clin Orthop Relat Res* 2011 Aug 31. [Epub ahead of print].

de Oliveira Sato J, Corrente JE, Saad Magalhaes C: Progression of articular and extraarticular damage in oligoarticular juvenile idiopathic arthritis, *Clin Exp Rheumatol* 29:871, 2011.

Flatø B, Hoffman-Vold AM, Reiff A, et al: Long-term outcome and prognostic factors in enthesitis-related arthritis: a case-control study, *Arthritis Rheum* 54:3573, 2006.

French AR, Mason T, Nelson AM, et al: Osteopenia in adults with a history of juvenile rheumatoid arthritis: a population based study, *J Rheumatol* 29:1065, 2002.

Iesaka K, Kubiak EN, Bong MR, et al: Orthopedic surgical management of hip and knee involvement in patients with juvenile rheumatoid arthritis, *Am J Orthop (Belle Mead NJ)* 35:67, 2006.

Kitsoulis PB, Stafilas KS, Siamopoulou A, et al: Total hip arthroplasty in children with juvenile chronic arthritis: long-term results, *J Pediatr Orthop* 26:8, 2006.

Malviya A, Walker LC, Avery P, et al: The long-term outcome of hip replacement in adults with juvenile idiopathic arthritis: the influence of steroids and methotrexate, *J Bone Joint Surg* 93B:443, 2011.

Neidel J, Boehnke M, Küster RM: The efficacy and safety of intraarticular corticosteroid therapy for coxitis in juvenile rheumatoid arthritis, *Arthritis Rheum* 46:1620, 2002.

Odent T, Journeau P, Prieur AM, et al: Cementless hip arthroplasty in juvenile idiopathic arthritis, *J Pediatr Orthop* 25:465, 2005.

Ravelli A, Martini A: Early predictors of outcome in juvenile idiopathic arthritis, *Clin Exp Rheumatol* 21(5 Suppl 31):S89, 2003.

Rostom S, Amine B, Bensabbah R, et al: Hip involvement in juvenile idiopathic arthritis, *Clin Rheumatol* 27:791, 2008.

Sawhney S, Woo P, Murray KJ: Macrophage activation syndrome: a potentially fatal complication of rheumatic disorders, *Arch Dis Child* 85:421, 2001.

Spencer CH, Bernstein BH: Hip disease in juvenile rheumatoid arthritis, *Curr Opin Rheumatol* 14:536, 2002.

Yun AG, Figgie M, Dorr LD, Scott RD: Hip disease in juvenile rheumatoid arthritis, *Orthopedics* 29:233, 2006.

Yun AG, Martin S, Zurakowski D, Scott R: Bipolar hemiarthroplasty in juvenile rheumatoid arthritis: long-term survivorship and outcomes, *J Arthroplasty* 17:978, 2002.

OSTEOARTROSE

Barros HJ, Camanho GL, Bernabé AC, et al: Femoral head-neck junction deformity is related to osteoarthritis of the hip, *Clin Orthop Relat Res* 468:1920, 2010.

Browne JA: The mature athlete with hip arthritis, *Clin Sports Med* 30:453, 2011.

Chee YH, Teoh KH, Sabnis BM, et al: Total hip replacement in morbidly obese patients with osteoarthritis: results of a prospectively matched study, *J Bone Joint Surg* 92B:1066, 2010.

Dagenais S, Garbedian S, Wai EK: Systematic review of the prevalence of radiographic primary hip osteoarthritis, *Clin Orthop Relat Res* 467:623, 2009.

Daras M, Macaulay W: Total hip arthroplasty in young patients with osteoarthritis, *Am J Orthop (Belle Meade NJ)* 38:125, 2009.

Davis AM, Wood AM, Kennan AC, et al: Does body mass index affect clinical outcome post-operatively and at five years after primary unilateral hip replacement performed for osteoarthritis? A multivariate analysis of prospective data, *J Bone Joint Surg* 93B:1178, 2011.

Deshmukh AJ, Panagopoloulos G, Alizadeh A, et al: Intra-articular hip injection: does pain relief correlate with radiographic severity of osteoarthritis? *Skeletal Radiol* 40:1449, 2011.

Franklin J, Ingvarsson T, Englund M, et al: Natural history of radiographic hip osteoarthritis: a retrospective cohort study with 11-28 years of followup, *Arthritis Care Res (Hoboken)* 63:689, 2011.

Ganz R, Leunig M, Leunig-Ganz K, Harris WH: The etiology of osteoarthritis of the hip: an integrated mechanical concept, *Clin Orthop Relat Res* 466:264, 2008.

Gosvig KK, Jacobsen S, Sonne-Holm S, et al: Prevalence of malformations of the hip joint and their relationship to sex, groin pain, and risk of osteoarthritis: a population-based survey, *J Bone Joint Surg* 92A:1162, 2010.

Haverkamp D, de Jong PT, Marti RK: Intertrochanteric osteotomies do not impair long-term outcome of subsequent cemented total hip arthroplasties, *Clin Orthop Relat Res* 444:154, 2006.

Ito H, Matsuno T, Minami A: Intertrochanteric varus osteotomy for osteoarthritis in patients with hip dysplasia: 6 to 28 years followup, *Clin Orthop Relat Res* 433:124, 2005.

Jiang L, Rong J, Wang Y, et al: The relationship between body mass index and hip osteoarthritis: a systematic review and meta-analysis, *Joint Bone Spine* 78:150, 2011.

Kawate K, Tanaka Y, Ohmura T, et al: Twenty-five years followup of patients who had valgus osteotomy for arthritic hips, *Clin Orthop Relat Res* 426:151, 2004.

Kim YJ: Nonarthroplasty hip surgery for early osteoarthritis, *Rheum Dis Clin North Am* 34:803, 2008.

Klit J, Gosvig K, Jacobsen S, et al: The prevalence of predisposing deformity in osteoarthritic hip joints, *Hip Int* 21:537, 2011.

Lambert RG, Hutchings EJ, Grace MG, et al: Steroid injection for osteoarthritis of the hip: a randomized, double-blind placebo-controlled trial, *Arthritis Rheum* 56:2278, 2007.

Lengsfeld M, Schuler P, Griss P: The long-term results of valgus and lengthening osteotomy of the femoral neck, *Arch Orthop Trauma* 121:201, 2001.

Leunig M, Siebenrock KA, Ganz R: Rationale of periacetabular osteotomy and background work, *Instr Course Lect* 50:229, 2001.

Morita S, Yamamoto H, Hasegawa S, et al: Long-term results of valgus--extension femoral osteotomy for advanced osteoarthritis of the hip, *J Bone Joint Surg* 82B:824, 2000.

Murphy LB, Helmick CG, Schwartz TA, et al: One in four people may develop symptomatic hip osteoarthritis in his or her lifetime, *Osteoarthritis Cartilage* 18:1372, 2010.

Rozedaal RM, Koes BW, van Osch GJ, et al: Effect of glucosamine sulfate on hip osteoarthritis: a randomized trial, *Ann Intern Med* 148:268, 2008.

Sayeed SA, Johnson AJ, Jaffe DE, Mont MA: Incidence of contralateral THA after index THA for osteoarthritis, *Clin Orthop Relat Res* 2011 Oct 4. [Epub ahead of print].

Siebenrock KA, Leunig M, Ganz R: Periacetabular osteotomy: the Bernese experience, *Instr Course Lect* 50:239, 2001.

Skytta ET, Jarkko L, Antti E, et al: Increasing incidence of hp arthroplasty for primary osteoarthritis in 30- to 59-year-old patients, *Acta Orthop* 82:1, 2011.

ARTROPATIA NEUROPÁTICA (ARTICULAÇÃO DE CHARCOT)

Chan G, Bowen JR, Kumar SJ: Evaluation and treatment of hip dysplasia in Charcot-Marie-Tooth disease. *Orthop Clin North Am* 37:203, 2006.

Drago L, De Vecchi E, Pasqualini M, et al: Rapid, progressive neuropathic arthropathy of the hip in a patient co-infected with human immunodeficiency virus, hepatitis C virus and tertiary syphilis: case report, *BMC Infect Dis* 11:159, 2011.

Kuo A, Ezzet KA, Patil S, Colwell CW Jr: Total hip arthroplasty in rapidly destructive osteoarthritis of the hip: a case series, *HSS J* 5:117, 2009.

Queally JM, Abdulkarim A, Mulhall KJ: Total hip replacement in patients with neurological conditions, *J Bone Joint Surg* 91B:1267, 2009.

Rapala K, Obrebski M: Charcot's arthropathy of hip joints: a late manifestation of tabes dorsalis successfully treated by total joint arthroplasty: report of 2 cases, *J Arthroplasty* 22:771, 2007.

Viens NA, Watters TS, Vinson EN, Brigman BE: Case report: Neuropathic arthropathy of the hip as a sequela of undiagnosed tertiary syphilis, *Clin Orthop Relat Res* 468:3126, 2010.

As referências completas estão disponíveis em www.expertconsult.com.

PARTE III

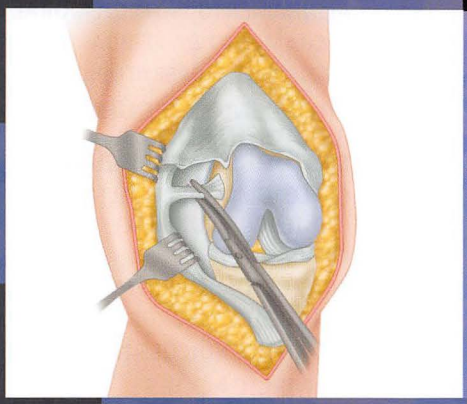

PROCEDIMENTO DE RECONSTRUÇÃO DE JOELHO EM ADULTOS

ARTROPLASTIA DO JOELHO

William M. Mihalko

CAPÍTULO 7

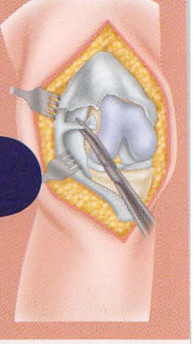

EVOLUÇÃO E DESENHO DA PRÓTESE MODERNA 376
PRÓTESES CONSTRITAS EM VARO E VALGO 379
PRÓTESES DE PLATAFORMA MÓVEL 380
PRÓTESES UNICOMPARTIMENTAIS 380
IMPLANTES EM DOBRADIÇA 381
SISTEMAS PROTÉTICOS 381
BIOMECÂNICA 381
ANATOMIA FUNCIONAL E CINEMÁTICA 381
Papel do Ligamento Cruzado Posterior na Artroplastia Total do Joelho 382
Alinhamento Axial e Rotacional do Joelho 384
Anatomia Funcional e Biomecânica da Articulação Patelofemoral 386
CONSIDERAÇÕES SOBRE O POLIETILENO 388
FIXAÇÃO DOS COMPONENTES 390
INDICAÇÕES E CONTRAINDICAÇÕES 391
ARTROPLASTIA TOTAL DO JOELHO 391
ARTROPLASTIA UNICOMPARTIMENTAL DO JOELHO 391
ARTROPLASTIA PATELOFEMORAL 392
INDICAÇÕES PARA O *RESURFACING* PATELAR 393
INDICAÇÕES PARA A ARTROPLASTIA TOTAL DO JOELHO BILATERAL SIMULTÂNEA 393
RESULTADOS DA ARTROPLASTIA TOTAL PRIMÁRIA DO JOELHO 396
ESCORES FUNCIONAIS E RADIOGRÁFICOS 396
SOBREVIDA DA PRÓTESE 397
AVALIAÇÃO PRÉ-OPERATÓRIA 397
OPÇÕES ANESTÉSICAS 399
TÉCNICA CIRÚRGICA PARA A ARTROPLASTIA TOTAL DO JOELHO PRIMÁRIA 399
Técnica de Alinhamento Intra e Extramedular 404
Técnica de Alinhamento Assistida por Computador 405
BLOCOS DE CORTE PERSONALIZADOS 406
BALANCEAMENTO LIGAMENTAR 406
Correção da Deformidade em Varo 407
Correção da Deformidade em Valgo 407
Correção da Contratura em Flexão 409
Correção do Recurvato 410
Balanceamento do Ligamento Cruzado Posterior 411
MANEJO DA FALHA ÓSSEA 412
ALINHAMENTO PATELOFEMORAL 414
FECHAMENTO DA FERIDA 416
MANEJO PÓS-OPERATÓRIO 418
PROBLEMAS CIRÚRGICOS RELACIONADOS A DISTÚRBIOS ESPECÍFICOS 418
OSTEOTOMIA TIBIAL ALTA (DO TERÇO PROXIMAL) PRÉVIA 418
PATELECTOMIA PRÉVIA 419
ARTROPATIA NEUROPÁTICA 419
OUTRAS CONDIÇÕES MÉDICAS 420
COMPLICAÇÕES 420
TROMBOEMBOLISMO 420
INFECÇÃO 421
COMPLICAÇÕES PATELOFEMORAIS 426
COMPLICAÇÕES NEUROVASCULARES 429
FRATURAS PERIPROTÉTICAS 429
REVISÃO DA ARTROPLASTIA TOTAL DE JOELHO 431
SOLTURA ASSÉPTICA DA ARTROPLASTIA TOTAL PRIMÁRIA DO JOELHO 431
EXPOSIÇÕES CIRÚRGICAS 433
REMOÇÃO DE COMPONENTES 434
PRINCÍPIOS DE RECONSTRUÇÃO 435
RESULTADOS 438

EVOLUÇÃO E DESENHO DA PRÓTESE MODERNA

Embora muitos modelos antecedam a prótese condilar total projetada por Insall et al., sua introdução em 1973 marcou o início da era moderna da artroplastia total do joelho (ATJ) (Fig. 7-1). O desenho dessa prótese permitiu condições biomecânicas que possibilitaram reproduzir anatomicamente a cinemática do movimento normal do joelho. Influenciados pelo modelo anterior do Imperial College/London Hospital, ambos os ligamentos cruzados são sacrificados, com a estabilidade do plano sagital mantida pela geometria articular da superfície. A prótese condilar total cimentada original modificou dramaticamente o padrão para a sobrevida das substituições totais do joelho; muitos autores passaram a relatar sobrevida em longo prazo bem acima de 75% em um acompanhamento de 15 a 20 anos.

O desenho da ATJ, desde que o conceito da prótese condilar total foi introduzido, ainda não viu outro salto em seu avanço. Os côndilos femorais simétricos passaram a ter um raio de curvatura decrescente posteriormente e ser individualmente convexos no plano coronal. A superfície articular de prato duplo do componente tibial de polietileno era perfeitamente congruente com o componente femoral em extensão e congruente no plano coronal na flexão. A translação e o deslocamento dos componentes eram impedidos pelas protuberâncias anteriores e posteriores do componente tibial e pela eminência mediana. O componente tibial tinha uma haste metafisária para resistir à inclinação da prótese durante o processo de carga assimétrica. O componente tibial originalmente era todo de polietileno, mas uma base de metal foi adicionada mais tarde para permitir uma transferência de tensão mais uniforme ao osso esponjoso metafisário, além de prevenir a deformação do polietileno. A patela era substituída por um componente patelar em forma de

domo, inteiramente em polietileno, com um plugue (ou pequena haste) central de fixação. Muitas dessas características permanecem nos desenhos atuais.

Simultaneamente ao desenvolvimento da prótese condilar total com sacrifício do ligamento cruzado posterior (LCP), a prótese duopatelar foi desenvolvida simulando o contorno anatômico do fêmur no plano sagital. Essa prótese possibilitava a retenção do LCP. Originalmente, os componentes medial e lateral do platô tibial eram separados, mas isso foi logo revisado em favor de um componente tibial único com um recorte para a preservação do LCP.

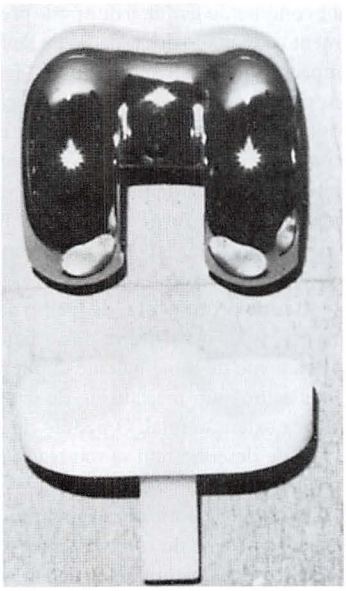

FIGURA 7-1 Prótese condilar total introduzida por Insall em 1973.

O componente patelar da prótese duopatelar era um domo inteiramente de polietileno similar àquele usado na prótese condilar total. A prótese duopatelar evoluiu para a prótese condilar cinemática, que era largamente usada nos anos 1980 (Fig. 7-2).

Inicialmente duas críticas da prótese condilar total eram a sua tendência à subluxação posterior em flexão se o espaço da flexão não fosse equilibrado perfeitamente com o espaço de extensão, e o menor arco de movimento em flexão comparado com os modelos protéticos que permitiam que o rolamento[1] posterior do fêmur ocorresse. Ao não poder fazer o efeito de *rollback*, a metáfise femoral posterior na prótese condilar total impactava a superfície articular tibial em aproximadamente 95 graus de flexão (Fig. 7-3). As primeiras análises clínicas da prótese condilar total documentavam uma flexão média de apenas 90 a 100 graus. Para corrigir esses problemas, o modelo de Insall-Burstein com substituição do cruzado posterior ou póstero-estabilizado foi desenvolvido em 1978 ao adicionar-se um mecanismo de eixo e poste à geometria da superfície articular da prótese condilar total (Fig. 7-4). O eixo no componente femoral acoplava-se a um poste central na superfície tibial articular a aproximadamente 70 graus de flexão e fazia com que o ponto de contato da articulação tibiofemoral gradualmente se deslocasse posteriormente, ativando o rolamento femoral e permitindo uma maior flexão.

A maioria dos modelos atuais de prótese total de joelho compreende derivações da prótese condilar cinemática e de Insall-Burstein. Durante o final dos anos 1980 e anos 1990, as complicações patelofemorais tornaram-se a principal causa de reoperações na ATJ. Consequentemente, a reconstrução aperfeiçoada da articulação patelofemoral tem recebido atenção nos desenhos mais recentes. Os modelos mais novos incorporam áreas de contato patelofemoral maiores através do arco de movimento e flanges anteriores assimétricos projetados para resistir à subluxação patelar.

[1]**Nota da Revisão Científica:** O termo *rollback* também pode ser utilizado, sendo bastante familiar ao ortopedista brasileiro.

FIGURA 7-2 Prótese condilar cinemática obtida durante procedimento de revisão.

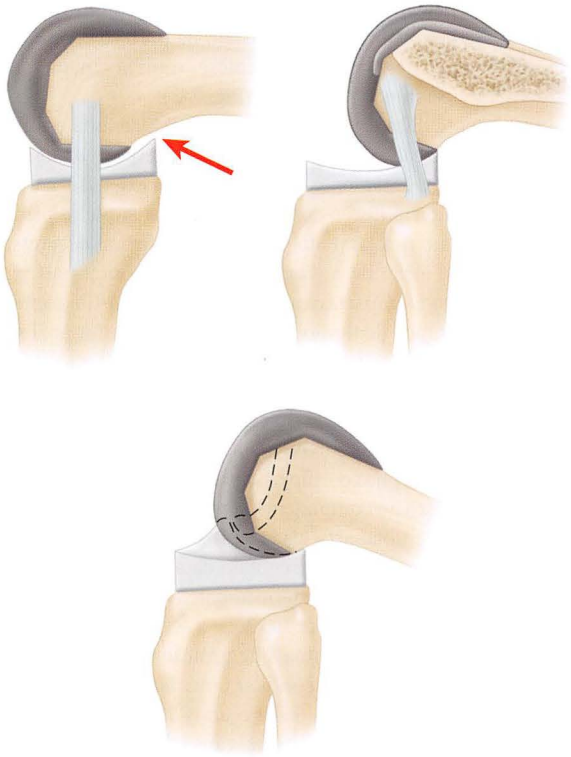

FIGURA 7-3 O desenho condilar total é limitado na flexão pelo impacto posterior do fêmur no componente tibial de polietileno. Com a retenção e substituição do ligamento cruzado posterior, o *rollback* femoral permite uma maior flexão.

Alguns sistemas de prótese total de joelho incorporaram um desenho de prato fundo como uma das opções de base tibial de polietileno disponível. O desenho é similar ao modelo condilar total original que usa a concavidade do plano sagital ou somente os pratos para controlar a estabilidade anteroposterior (Fig. 7-5). Uma comparação entre os componentes de prato fundo com dispositivos de estabilização posterior usando os mesmos componentes femorais não mostrou diferenças no acompanhamento de arco de movimentos, habilidade para subir ou descer escadas, ou escalas de dor. Esse desenho de prato fundo incorporou muitas das vantagens mencionadas anteriormente quanto ao sacrifício do cruzado sem obrigatoriamente sacrificar o osso na região intercondilar do fêmur, o que pode predispor a fraturas. Com o balanceamento adequado dos espaços de flexão e extensão, foi relatado que a impacção posterior na flexão era evitada, proporcionando uma flexão similar ao desenho de estabilização posterior.

Os desenhos de prótese total de joelho com retenção do cruzado geralmente incorporam uma opção de componentes de polietileno de prato fundo ou ultracongruente, de modo a aperfeiçoar o rolamento posterior e alcançar maior flexão (Fig. 7-6). Muitos desenhos, no entanto, ainda têm mostrado uma tendência ao rolamento anterior do fêmur nos maiores graus de flexão.

Muitos desenhos de prótese total de joelho mais recentes têm incorporado interações terminal-*came*/poste-batente mais complexas e até um mecanismo de *came*-batente duplo no qual o aspecto anterior do terminal aciona um mecanismo de *screwhome* à medida que o joelho alcança a extensão total. O padrão de rotação no plano transverso nesse tipo de desenho tem se mostrado mais próximo da cinemática normal do joelho do que os modelos de estabilização posterior mais antigos. Muitos fabricantes agora mudam o posicionamento e a geometria do poste e do *came*-batente, para proporcionar um padrão biomecânico mais natural da articulação tibiofemoral ao longo do arco de movimento.



FIGURA 7-4 O joelho póstero-estabilizado de Insall-Burstein passou por muitas revisões e modificações de desenho. A versão não modular de fibra de carbono e polietileno reforçado é exibida.

FIGURA 7-5 Os desenhos de prótese total de joelho de retenção do cruzado posterior com um componente de prato fundo melhoram o *rollback* ou rolamento posterior e a maior flexão.

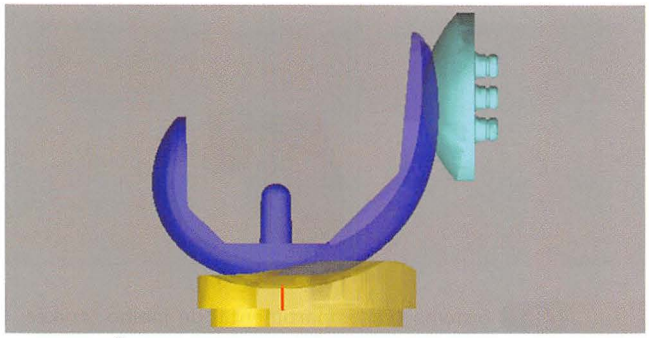

TRANSLAÇÃO ANTEROPOSTERIOR DO PONTO DISTAL DO CÔNDILO FEMORAL (PDCF) EM RELAÇÃO AO COMPONENTE TIBIAL NO SISTEMA SIGMA FB CR CVD STANDARD PCL DURANTE O AGACHAMENTO (FLEXÃO MÁXIMA DE 130 GRAUS).

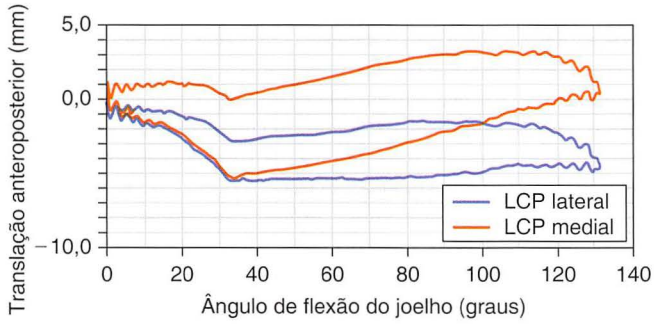

FIGURA 7-6 Um modelo de computador mostra o rolamento anterior do côndilo femoral medial (*área vermelha*) iniciando apenas após 30 graus de flexão.

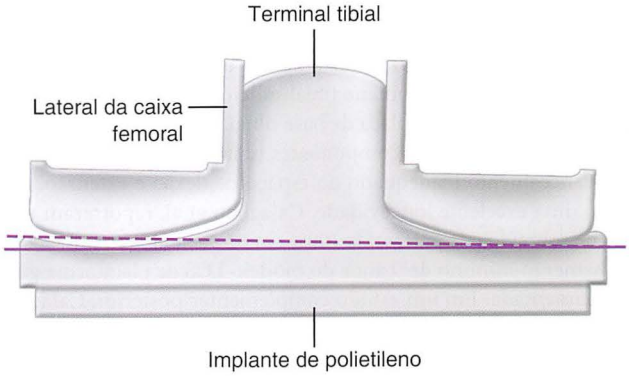

FIGURA 7-7 O joelho condilar constrito original aumentou o poste central do componente tibial de polietileno, para restringi-lo contra as paredes mediais e laterais de uma caixa central aprofundada do componente femoral. A maioria dos desenhos permite uma pequena tolerância dentro da caixa contra o terminal, conforme mostrado.

PRÓTESES CONSTRITAS EM VARO E VALGO

O modelo condilar constrito original ou (CCK, do inglês, *constrained condylar knee,* termo bastante difundido em nosso meio) foi desenvolvido a partir do modelo póstero-estabilizado ao aumentar o poste central da inserção tibial de polietileno, limitando-a contra as paredes mediais e laterais de uma caixa central aprofundada do componente femoral (Fig. 7-7). A estabilidade varo-valgo é controlada por esse mecanismo com uma pequena tolerância em varo e valgo. Esse tipo de prótese funciona de maneira semelhante ao desenho de estabilização posterior e é usado em pacientes com instabilidade importante, que de outra forma necessitariam de uma prótese com dobradiças. Não pode ser usada para deformidade em recurvato, pois não controla a hiperextensão. Originalmente projetado com hastes intramedulares cimentadas nos componentes femorais e tibiais, o desenho evoluiu para incluir também hastes intramedulares não cimentadas com colocação *press-fit* nos componentes tibiais e femorais.

O desenho do CCK tem sido usado extensivamente para artroplastia de revisão, quando a instabilidade está presente, e para artroplastias primárias difíceis em pacientes com deformidade em valgo extrema e insuficiência ligamentar medial e colateral. Embora nenhuma soltura tenha sido relatada em 8 anos em um grupo de 28 joelhos CCK implantados para deformidades em valgo severas no grupo de pacientes mais velhos (média de 73 anos), a limitação adicional do desenho da CCK aumenta a preocupação com relação à possibilidade de haver taxas aumentadas de soltura, particularmente quando usado em pacientes mais jovens. Radiolucências progressivas do cimento ósseo foram relatadas em 16% dos pacientes em uma média de 55 meses após a artroplastia com a prótese condilar total III, a precursora do CCK, e linhas radiolúcidas não progressivas foram encontradas em 16% dos 148 joelhos com implantes condilares constritos sem extensão à haste usados para correção de deformidades significativas. As taxas de falha relatadas são baixas, variando de 0 a 2,5% em 4 anos de acompanhamento. A maioria dos sistemas de artroplastia total de joelho inclui uma opção de prótese constrita.

PRÓTESES DE PLATAFORMA MÓVEL

Os desenhos de prótese de plataforma móvel têm visto um aumento em popularidade, e têm sido feitos esforços para diminuir a classificação desses dispositivos para a classe III, para fins de liberação pelo U.S. Food and Drug Association (FDA). A versão de plataforma meniscal da prótese de baixa tensão de contato (LCS, do inglês, *low contact stress*) desenvolvida por Buechel et al. incorporou muitas das características da prótese de Oxford, mais antiga. Meniscos de polietileno individuais articulam-se com o componente femoral acima e com uma placa de base tibial polida abaixo. O desenho da LCS adicionou ranhuras arqueadas à base tibial, que controlam o curso anteroposterior dos meniscos. O componente femoral tem um raio de curvatura decrescente de anterior para posterior. Essa modificação no desenho da Oxford diminui a excursão posterior dos meniscos em flexão, ajudando a diminuir a incidência de extrusão posterior dos meniscos.

O sistema de prótese total de joelho LCS também inclui um desenho de plataforma giratória com uma geometria tibiofemoral congruente em extensão similar a outros desenhos atuais de prato fundo; no entanto, o polietileno tibial, adicionalmente, fica livre para girar dentro da haste da placa de base tibial. Esse desenho teve raras luxações rotacionais dos componentes tibiais de polietileno devido ao balanceamento inadequado do espaço de flexão e extensão, mas exibiu uma excelente longevidade. Calaghan et al. reportaram uma taxa de sobrevida de prótese de 100% em 82 pacientes em um acompanhamento mínimo de 9 anos do modelo LCS de plataforma giratória cimentada. Em um estudo complementar posterior, Calaghan et al. mostraram a condição de 53 joelhos em 37 desses pacientes que ainda eram vivos, com um acompanhamento de 15 anos. Nenhum desses joelhos necessitou de revisão devido a afrouxamento, osteólise ou desgaste; três joelhos necessitaram de reoperação — dois por causa de fraturas periprotéticas, e um por infecção —, mas nenhum dos componentes foi revisado como parte das reoperações. Buechel, um dos desenvolvedores do modelo LCS, relatou uma sobrevida de 90% em 20 anos com seu desenho, e uma sobrevida similar em 18 anos com seu desenho de plataforma giratória não cimentada. Uma metanálise recente comparando os resultados de ATJs de plataforma fixa e móvel não encontrou diferenças clinicamente significativas nos resultados paciente-específicos ou clínicos. Uma razão pela qual esses desenhos de implantes não são oferecidos por muitos fabricantes é sua designação como dispositivo de classe III pelo FDA. Estudos fluorocinemáticos *in vivo* mostraram que a rotação do suporte no plano transverso pode ser não fisiológica em alguns pacientes.

As vantagens potenciais dos joelhos de plataforma móvel incluem tensões de contato menores nas superfícies articulares, movimento giratório do polietileno tibial durante a marcha, e autoalinhamento do polietileno tibial compensando o mau alinhamento rotatacional da base tibial durante a implantação. Ainda não se determinou se os desenhos de plataforma móvel funcionarão melhor do que os de plataforma fixa.

PRÓTESES UNICOMPARTIMENTAIS

Há alguns resultados relatados de artroplastia unicompartimental do joelho tão bons quanto aqueles da ATJ, mas a polêmica continua sobre as indicações e o uso de próteses unicompartimentais em pacientes com alto índice de massa corporal (IMC), com alguns relatórios mostrando taxas de revisão mais altas em um acompanhamento desses pacientes após 2 anos. Muitos cirurgiões defendem o uso da artroplastia unicompartimental do joelho (AUJ) para a artrite limitada a apenas um dos compartimentos do joelho (Fig. 7-8). Essas próteses substituem a superfície articular do côndilo medial ou lateral e a superfície do platô tibial adjacente. A tendência atual em direção a cirurgias minimamente invasivas reacendeu o entusiasmo por esses dispositivos, apesar do fato de que muitos estudos, com algumas exceções, mostraram uma sobrevida um pouco pior para a AUJ, comparativamente à ATJ.

FIGURA 7-8 Sistema unicompartimental de joelho Stryker Triathlon.

Marmor apresentou uma prótese unicompartimental no começo dos anos 1970, obtendo melhores resultados com a substituição do compartimento lateral do que com a do compartimento medial. A prótese de Marmor era modelada anatomicamente com um componente tibial plano, todo em polietileno. Squire et al. observaram uma sobrevida de 87,5%, em 15 anos, usando essas próteses. As próteses unicompartimentais subsequentes com base tibial metálica e polietileno fino ocasionalmente exibiam um rápido desgaste do polietileno.

As próteses de joelho unicompartimentais com base meniscal móvel permitem o movimento translacional na interface da entre o polietileno e a base tibial metálica similar ao da ATJ de plataforma de menisco móvel, e são apoiadas com entusiasmo por alguns autores, com relatos de sobrevida em 10 anos de 96% na artroplastia de joelho unicompartimental de Oxford. No Swedish National Registry, a prótese unicompartimental de Oxford teve uma avaliação pior, tendo uma taxa de revisão de 7% em 6 anos.

Supõe-se que a conservação dos ligamentos cruzados, do compartimento tibiofemoral oposto e da articulação patelofemoral na AUJ tem resultado em uma cinemática do joelho mais natural e permitido a revisão fácil para uma prótese tricompartimental, algum tempo depois. Um joelho mais normal pode ser possivelmente obtido com a AUJ, com tempo de reabilitação mais rápido, e um

FIGURA 7-9 Implante total de joelho com dobradiça giratória cinemática II (Stryker).

maior arco de movimento do que com a ATJ. A segunda suposta vantagem — preservação de estoque ósseo — é mais polêmica. Padget, Stern e Insall relataram a necessidade de utilização de componentes especiais, enxerto ósseo ou cimento com parafuso em 76% dos pacientes submetidos a revisão de AUJ em ATJ; já Barret e Scott relataram percentual de 45%. McAuley, Engh e Ammeen relataram utilização de enxerto autólogo em 26% e cunha metálica em 21%, comentando que a conversão de AUJ para ATJ é mais simples do que de ATJ primária para de revisão. A ênfase em buscar um corte de tíbia menor em desenhos mais modernos pode reduzir a incidência de defeitos ósseos no momento da revisão.

Estudos parecem indicar que a conversão de AUJ para ATJ não possui resultados em termos de sobrevida se comparados com de ATJ primárias. Em paciente jovens, a AUJ convertida em ATJ não produz o mesmo resultado do que a ATJ primária

IMPLANTES EM DOBRADIÇA

A *Kinematic Rotating Hinge*, ou prótese em dobradiça rotatória cinemática, (Howmedica, Rutherford, NJ) (Fig. 7-9) foi amplamente utilizada como implante em dobradiça. Dois componentes de polietileno e bases de cromo-cobalto permitem flexo-extensão e rotação axial. O implante em dobradiça rotatório oferece restrição no plano coronal e sagital e rotação livre no plano transverso, a fim de limitar a transferência de forças para a superfície osso-implante e possibilitar a artroplastia em situações de falha completa dos ligamentos colaterais. O implante promove travamento em extensão, assim como previne o recurvato. Esse implante é mais frequentemente utilizado em revisões complexas, mas pode ser usado em uma ATJ primária quando a deformidade e a perda significativa de tecidos moles não permitirem que um joelho estável seja obtido, ou quando for criado um espaço de flexão que possa permitir luxação mesmo com um implante condilar constrito. Um relato inicial mostrava que os resultados da dobradiça rotatória cinemática ou *Kinematic Rotating Hinge* não eram melhores do que aqueles com as primeiras próteses GUEPAR com respeito à infecção, afrouxamento, e complicações patelares. Um estudo mais recente das próteses em dobradiça encontrou uma taxa de complicações muito menor após 4 anos de acompanhamento das próteses com dobradiça S-ROM (Joint Medical Products/Johnson & Johnson, Stamford, CT). Esse tipo de prótese é usado em pacientes com insuficiência ligamentar severa, grave desequilíbrio do espaço de flexão e extensão, doenças neuromusculares, e procedimentos de salvamento de membros. O uso de um implante com dobradiças para uma ATJ primária deve ser reservado para pacientes com esses problemas devido à tendência para resultados piores e mais complicações do que com outros tipos de implantes.

SISTEMAS PROTÉTICOS

São necessários diferentes tipos de próteses para quantidades variáveis de envolvimento artrósico, deformidade, frouxidão e perda óssea. As próteses usadas variam de desenhos unicompartimentais, para doença de um único compartimento, a próteses em dobradiça, para procedimentos de salvação. Muitos cirurgiões defendem o uso de próteses com preservação do LCP para deformidade leve e desenhos de substituição de LCP para deformidades mais sérias. Os fabricantes de próteses de joelho desenvolveram próteses que oferecem tanto a retenção quanto a substituição de LCP através de componentes tibiais modulares de polietileno e componentes femorais de substituição e retenção de LCP que necessitam de cortes ósseos similares. Essas próteses usam tipicamente instrumental operatório compartilhado e permitem uma decisão intraoperatória entre preservação ou sacrifício do LCP, ou mesmo um desenho condilar constrito. Se o balanceamento do LCP é difícil, a artroplastia pode ser convertida em um desenho de substituição de LCP com relativa facilidade. Muitos desenhos de próteses também incluem um componente tibial de polietileno com pratos mais congruentes no plano sagital para uso opcional em vez do desenho póstero-estabilizado, no qual o LCP não funciona. Hastes modulares, cunhas metálicas e componentes condilares constritos são tipicamente disponíveis.

Muitos outros fatores são importantes no desenho e seleção de próteses, incluindo a fixação protética, o manejo da articulação patelofemoral, modularidade, e problemas com polietileno. Eles serão discutidos em seções futuras deste capítulo. É responsabilidade do cirurgião entender as indicações, contraindicações, resultados funcionais esperados e sobrevida de cada tipo de prótese e para próteses específicas. Estudos de acompanhamento de longo prazo continuarão a melhorar nosso entendimento das indicações adequadas para a variedade de próteses de joelho disponíveis.

BIOMECÂNICA

ANATOMIA FUNCIONAL E CINEMÁTICA

O movimento normal do joelho durante a marcha tem sido estudado por muitos autores, que descobriram ser muito mais complexo do que a simples flexão e extensão. O movimento do joelho durante

FIGURA 7-10 O movimento do joelho ocorre em três planos separados durante o curso normal do ciclo de marcha, e é chamado de "movimento triaxial".

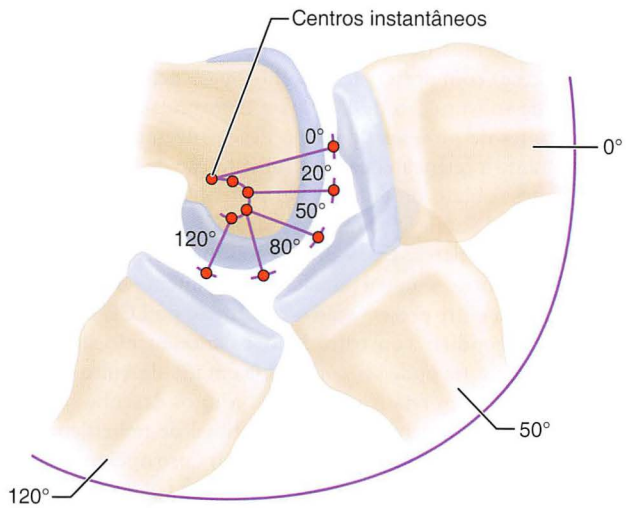

FIGURA 7-11 O eixo transverso de flexão e extensão do joelho muda constantemente e descreve uma curva em forma de J em torno dos côndilos femorais.

a marcha é composto por flexo-extensão, abdução e adução, e rotação interna e externa (Fig. 7-10). A flexão do joelho, que se dá através de um eixo transverso variável (Fig. 7-11), é uma função da geometria articular e da tensão ligamentar. Dennis et al. descreveram um modelo helicoidal para a variação do eixo de flexão, com uma média de 2 mm de translação posterior do côndilo femoral medial em relação à tíbia, comparado com 21 mm de translação do côndilo femoral lateral. Essa observação foi feita a partir de dados de fluoroscopia dinâmica e reconstrução tridimensional de tomografia computadorizada (TC). O eixo se torna mais variável após a ressecção do ligamento cruzado anterior, com média de translação posterior de 5 mm do côndilo medial e de 17 mm do côndilo femoral lateral. Esse padrão de pivô baseado medialmente explica a rotação externa da tíbia em relação ao fêmur durante a extensão

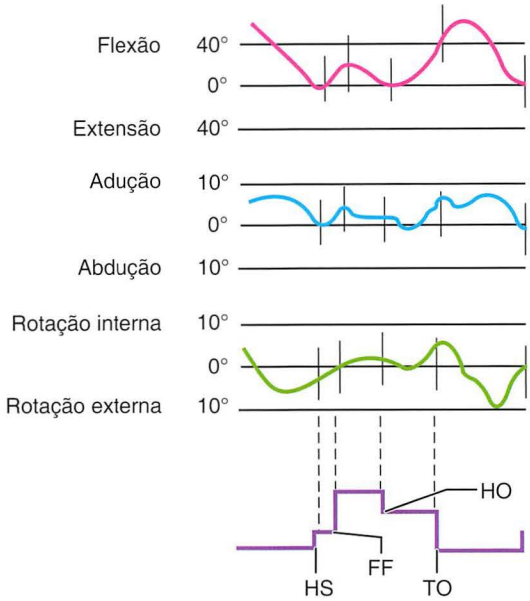

FIGURA 7-12 Movimento triaxial do joelho normal durante a marcha, medido por eletrogoniômetro. A flexão e a extensão são de aproximadamente 70 graus durante a fase de balanço e de 20 graus durante a fase de apoio. Mais ou menos 10 graus de abdução e adução e 10 a 15 graus de rotação interna e externa ocorrem durante cada ciclo de marcha. FF, apoio plantar; HO, calcanhar no ar; HS, calcanhar no chão; TO, hálux no ar.

— conhecida como "mecanismo *screwhome*" — e a rotação interna da tíbia durante a flexão do joelho. A impossibilidade de muitos dos primeiros desenhos de próteses de joelho acomodarem esses movimentos complexos e as tensões que os acompanham foi uma deficiência não prevista. Muitos modelos de próteses atuais tentam reproduzir fielmente a cinemática normal do joelho, ao passo que outros se conformam na aproximação do movimento normal, focando em outras preocupações, como tensões de contato de polietileno em vez da reprodução fiel da cinemática do joelho.

O uso de laboratórios de marcha para estudar pacientes normais antes e depois da artroplastia do joelho se tornou uma ferramenta importante no desenho da prótese e em sua avaliação subsequente (Fig. 7-12). Em estudos cinemáticos do joelho durante algumas atividades do dia a dia, a marcha normal exigiu 67 graus de flexão durante a fase de balanço, 83 graus para a subida de escadas, 90 graus para a descida de escadas e 93 graus para levantar-se de uma cadeira. A análise da marcha em laboratório impulsionou ainda mais o desenvolvimento das próteses. Agora é possível usar modelos de computador para prever os efeitos de desenhos de próteses no arco de movimento e como elas respondem ao mau posicionamento durante a cirurgia, auxiliando o desenvolvimento de desenhos que sejam mais versáteis e proporcionem um arco de movimento e uma cinemática mais fisiológicos.

PAPEL DO LIGAMENTO CRUZADO POSTERIOR NA ARTROPLASTIA TOTAL DO JOELHO

Desde o desenvolvimento de próteses de retenção e substituição do LCP, os méritos relativos de cada desenho têm sido discutidos. Cada desenho vangloria-se de várias séries com 10 a 15 anos de resultados excelentes. Estudos de ATJs bilaterais com uma prótese com preservação do LCP de um lado e uma prótese de substituição de LCP do

outro não conseguiram mostrar diferença significativa no desempenho subjetivo ou na satisfação de pacientes. Um olhar mais atento às diferenças desses desenhos ilustra, no entanto, muitos dos fatores envolvidos no sucesso da artroplastia.

A retenção do LCP potencialmente pode proporcionar um maior arco de movimento pelo *rollback* femoral efetivo. A análise cinemática *in vivo* mostrou que, com uma prótese de retenção do cruzado, pode haver um rolamento anterior do côndilo femoral medial sobre o componente de polietileno durante a flexão, o que pode limitá-la. Os modelos atuais levam isso em conta, e evoluíram de uma articulação relativamente plana para um desenho com maior constrição anterior na maioria das próteses com retenção do cruzado, para promover o *rollback*. A prótese de substituição do LCP consegue o *rollback* femoral através de um poste tibial e um mecanismo de eixo ou batente femoral. Comparados com o desenho condilar total original, ambos os modelos modernos de retenção e substituição conseguem uma maior flexão (Fig. 7-3). Em vários estudos comparando as próteses de retenção e substituição do LCP, a flexão média conseguida durante um acompanhamento de longo prazo foi similar. Quando o LCP é preservado, ele frequentemente precisa ser liberado parcialmente ou ressecado para permitir a flexão adequada, especialmente no joelho com deformidade em varo, já que é uma estrutura anatômica mais medial e pode estar envolvida na deformidade do plano coronal. Mais recentemente, desenhos de prato fundo com alta congruência do plano sagital têm sido estudados (com recessão do LCP e com sacrifício do LCP). A flexão com esses dispositivos com uma congruência maior é similar àquela com os dispositivos de retenção e substituição do LCP, com os quais têm sido comparados.

Em desenhos de substituição do LCP, o deslocamento posterior em flexão é produzido pelo poste tibial em contato com o eixo ou batente femoral, com a tensão resultante no componente protético e, no final, transferida à interface osso-cimento (Fig. 7-13). Originalmente, essa situação levou muitos autores a sugerir que os desenhos de substituição do LCP teriam taxas maiores de falha do que os com preservação do LCP, devido a solturas. As taxas de soltura na maioria dos estudos relatados mostram-se iguais nas ATJs póstero-estabilizadas e nas com preservação do cruzado. Um estudo recente da Mayo Clinic, no entanto, comparou 5.389 ATJs com preservação de cruzado com 2.728 ATJs póstero-estabilizadas e encontrou sobrevidas em 15 anos de 90% e 77%, respectivamente, uma diferença estatisticamente significativa. Essa descoberta parece apoiar a teoria de que uma transferência de estresse mais alta à interface do implante de alguns desenhos póstero-estabilizados pode diminuir sua longevidade.

Os estudos de análise da marcha mostraram que os indivíduos com próteses com preservação de LCP tem uma marcha mais simétrica, especialmente durante a subida de escadas, do que os indivíduos com modelos de sacrifício ou substituição do LCP. Eles mostraram menor flexão do joelho durante a subida de escadas e tendência a inclinar-se para a frente em uma postura de relaxamento do quadríceps em pacientes com modelos de sacrifício e substituição do LCP. Eles postularam que essas observações podem indicar o *rollback* inadequado desses desenhos, ou possivelmente a perda do papel de propriocepção do LCP. Essas observações têm sido citadas como razão para a retenção do LCP. Uma análise de marcha posterior contradiz as conclusões desses estudos anteriores, no entanto, após comparar joelhos com substituição do LCP e controles normais. Essas observações anteriores são ainda mais refutadas por estudos *in vivo* usando fluoroscopia durante o apoio monopodálico em flexão, para mostrar uma translação anterior paradoxal do ponto de contato tibiofemoral durante a flexão com suporte de peso em alguns joelhos com retenção de LCP; os estudos de joelhos com retenção de LCP mostraram um *rollback* femoral mais uniforme.

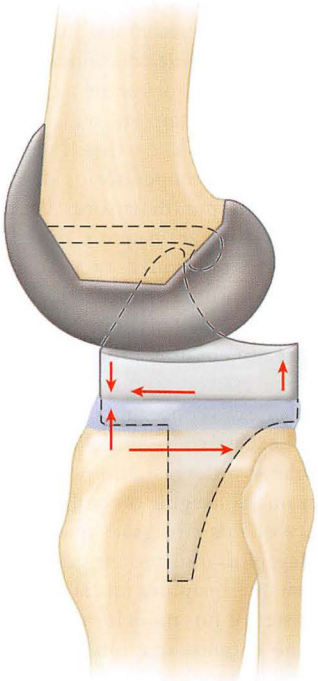

FIGURA 7-13 Um argumento contra a substituição do LCP é que a constrição protética adicional pode transferir mais tensão à interface prótese-osso.

A articulação patelofemoral funciona com um braço de alavanca extensor maior quando o *rollback* femoral, uma função da retenção ou da substituição do LCP, move o tubérculo tibial mais anteriormente. A articulação patelofemoral também é afetada pela elevação da linha da articulação, à medida que a nova linha protética é elevada em relação à linha da articulação nativa. Os desenhos com preservação de LCP não toleram muita alteração no nível da linha da articulação pré-operatória ao balancear os espaços de flexão e extensão, ao passo que os desenhos de substituição do LCP frequentemente se equilibram com uma leve elevação da linha da articulação. O LPC funciona como estabilizador secundário no plano coronal, e sua liberação geralmente possibilita menos balanceamento do ligamento colateral para obter um espaço de flexão e extensão simétrico durante a cirurgia (***veja, em inglês, os Vídeos 7-1 e 7-2***). Em um estudo em cadáveres, a liberação do LCP também mostrou aumento do espaço de flexão de 4 a 6 mm, enquanto o aumento do espaço de extensão foi de menos de 2 mm. A relação da patela com a linha articular é mais facilmente alterada com as próteses de substituição do LCP do que com os desenhos com preservação de LCP. Figgie et al. sugeriram que a elevação da linha da articulação pode alterar a mecânica patelofemoral e resultar em dor e subluxação pós-operatória.

Os componentes femorais de substituição do LCP têm um recorte para acomodar o mecanismo de eixo ou batente que começa logo abaixo da tróclea da articulação patelofemoral. Remove-se mais osso do fêmur quando as próteses de substituição do LCP são usadas para acomodar esse mecanismo de caixa e eixo ou batente. Adicionalmente, o grau de flexão no qual a patela toca esta "caixa" varia entre diferentes modelos póstero-estabilizados. A patela e a sinóvia hipertrofiada na superfície inferior do tendão do quadríceps, podem se interpor neste mecanismo. Essa entidade clínica, chamada de *síndrome do ressalto patelar*, é uma complicação potencial dos

modelos com substituição do LCP. Muitos desenhos de implantes póstero-estabilizados agora oferecem um sulco troclear mais longo para combater o crescimento de tecido sinovial a partir de um comprimento mais curto do sulco troclear até a caixa.

Muitos autores argumentam que o LCP é afetado por várias formas de artrose e contratura, e é difícil de balancear adequadamente. Embora testes intraoperatórios de equilíbrio de LCP tenham sido idealizados por defensores da retenção de LCP, outros investigadores afirmaram que é difícil, mesmo em um ambiente de laboratório, reproduzir a tensão e o funcionamento quase normal do LCP em uma artroplastia de joelho com substituição de LCP. Para ter uma tensão próxima do normal, o LCP precisa estar balanceado em uma precisão de aproximadamente 1 mm. Um LCP que estiver muito apertado em flexão pode limitar a extensão de flexão conseguida no pós-operatório e levar ao *rollback* femoral excessivo, o que muitos estudos de revisão demonstraram acelerar o desgaste do polietileno tibial. Alguns autores sugeriram que conseguir o equilíbrio confiável do PCL exige experiência, e que os cirurgiões que realizaram menos de 20 ATJs por ano devem usar as próteses de substituição do LCP. Acredita-se também que a ruptura tardia do LCP seja uma causa da instabilidade posterior nos modelos com preservação de LCP. Deve-se ressaltar, no entanto, que um implante póstero-estabilizado não recria a cinemática normal do joelho e há defensores dos dois desenhos, que tiveram sobrevidas de 15 a 20 anos relatadas na literatura. O argumento de que o LCP no joelho artrósico esteja envolvido no processo artrósico é um dos usados pelos defensores das técnicas de sacrifício e substituição do LCP. Mostrou-se que os mecanorreceptores nos joelhos com osteoartrose foram diminuídos, mas ainda estavam presentes. Os LCPs recuperados de necrópsias de ATJs com preservação de LCP (Fig. 7-14) mostraram-se similares àqueles de joelhos osteoartrósicos com ATJs de sacrifício de LCP, sugerindo que os mecanorreceptores estão funcionando e podem contribuir para a propriocepção após a ATJ.

Outro argumento em favor da substituição do LCP é que a deformidade significativa pode ser mais confiavelmente corrigida com o seu uso. A liberação extensiva do ligamento colateral no lado côncavo de uma deformidade fixa do joelho pode não ser efetiva sem a liberação do LCP contraturado, que age como uma limitação. De maneira similar, se o ligamento colateral do lado convexo de uma deformidade é significativamente estirado ou atenuado, a liberação do ligamento colateral oposto só é efetiva para conseguir o equilíbrio varo-valgo até a medida que seja permitida pelo LCP intacto. Também tem sido mostrado o efeito de limitação do LCP no balanceamento de partes moles do joelho em varo e valgo em estudos com cadáveres. Em uma série de pacientes com deformidades pré-operatórias fixas em varo ou valgo de 15 graus ou mais, associadas com contraturas em flexão, joelhos tratados com retenção de LCP tiveram menos flexão pós-operatória, contraturas em flexão residuais mais severas e menor correção do eixo mecânico, do que os joelhos com substituição do LCP. Em outra grande série de joelhos tratados com retenção de LCP, no entanto, não foi encontrada correlação entre deformidade pré-operatória e resultado pós-operatório.

O desgaste do polietileno é afetado pelo desenho da prótese e pela sua cinemática *in vivo*. A superfície articular da prótese com preservação do LCP é tipicamente menos congruente ao componente femoral no plano sagital, para permitir o *rollback* femoral. Essa geometria menos congruente no plano sagital é responsável por tensões mais altas de contato do polietileno tibial na prótese com preservação de LCP (Fig. 7-15). Muitos autores sugeriram que essas

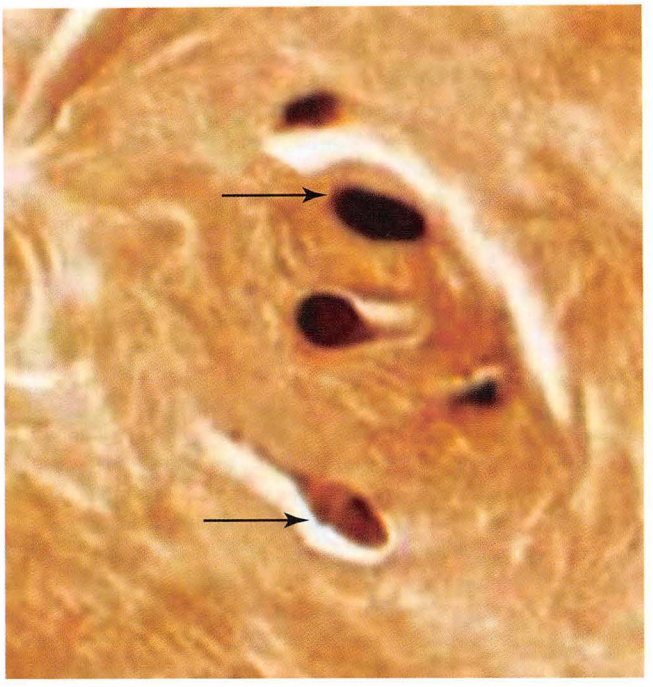

FIGURA 7-14 Após uma ATJ de retenção do cruzado posterior, mostrou-se que o LCP mantém seus mecanorreceptores, conforme determinado no momento da necrópsia. As setas mostram manchas de proteínas S-100 positivas nos mecanorreceptores no LCP após ele ter funcionado por 10 anos em uma ATJ com preservação de LCP.

tensões de contato maiores são responsáveis em parte pelo desgaste acelerado do polietileno. Esse desgaste pode ser originado por um LCP excessivamente tenso que pode aumentar a tensão de contato do polietileno, à medida que ele fica mais apertado na flexão. No extremo, um LCP que é tenso na flexão pode fazer os côndilos femorais ultrapassarem a margem posterior do polietileno tibial, causando tensões de contato do polietileno extremamente altas. Esse mecanismo de desgaste acelerado foi proposto após um estudo de espécimes de polietileno recuperados por vários autores, que mostraram a preocupação de que a translação tibial anterior paradoxal em flexão em um joelho com retenção de LCP com mau funcionamento pode levar ao desgaste prematuro do polietileno. De maneira inversa, o poste tibial, em muitos modelos de substituição do LCP, tem se mostrado como local de desgaste e quebra ocasional, particularmente quando o componente femoral impacta contra o poste anteriormente na hiperextensão. Essa condição é acentuada quando o componente femoral é implantado em posição fletida, quando o componente tibial é implantado com uma inclinação posterior aumentada, e quando o joelho hiperestende.

ALINHAMENTO AXIAL E ROTACIONAL DO JOELHO

Numerosos estudos têm mostrado a correlação entre o sucesso em longo prazo da ATJ e a restauração do alinhamento do membro próximo do normal. O mau alinhamento das próteses totais de joelho tem implicado dificuldades em longo prazo, incluindo instabilidade tibiofemoral, instabilidade patelofemoral, fratura patelar, desgaste acelerado do polietileno e afrouxamento dos implantes. O uso da instrumentação precisa e o entendimento dos

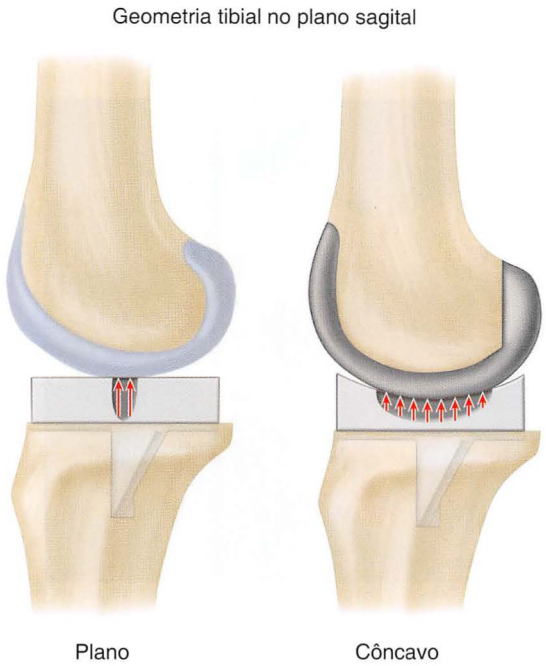

FIGURA 7-15 As próteses de retenção do cruzado posterior mais antigas tinham uma geometria do plano sagital que aumentava as forças de contato (*setas maiores* sobre uma área menor do polietileno). Isso, juntamente com o polietileno de má qualidade, criava a delaminação e o desgaste maior. A maioria dos desenhos atuais de próteses de joelho com retenção de LCP tem mais superfícies ajustadas para diminuir as forças no polietileno (*setas menores* em uma área maior).

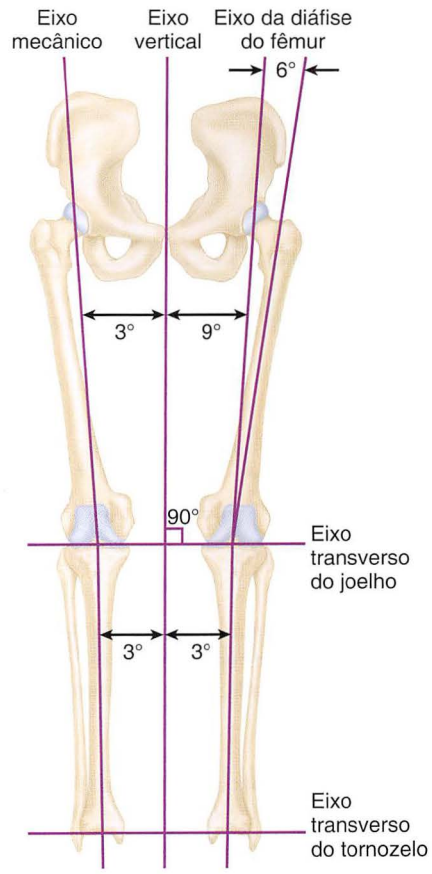

FIGURA 7-16 O eixo mecânico do membro inferior se estende do centro da cabeça femoral até o centro da articulação do tornozelo e passa perto ou através do centro do joelho. Fica a 3 graus de valgo do eixo vertical do corpo. O eixo anatômico do fêmur fica a 6 graus de valgo a partir do eixo mecânico do membro inferior e a 9 graus de valgo do eixo vertical verdadeiro do corpo. O eixo anatômico da tíbia repousa a 2 a 3 graus de valgo do eixo vertical do corpo.

princípios básicos inerentes aos instrumentos são necessários para implantar próteses reprodutivelmente bem alinhadas. A navegação assistida por computador está sendo usada por alguns cirurgiões para tentar melhorar a reprodutibilidade do alinhamento dos componentes.

Normalmente, os eixos anatômicos do fêmur e da tíbia formam um ângulo valgo de 6 ± 2 graus. O eixo mecânico do membro inferior é definido como a linha desenhada em uma radiografia anteroposterior panorâmica de membro inferior em ortostase, a partir do centro da cabeça femoral até o centro do domo do tálus (Fig. 7-16). Esse eixo mecânico deveria se projetar tipicamente através do centro da articulação do joelho, descrito como eixo mecânico "neutro". Quando eixo mecânico repousa na lateral do centro do joelho, o joelho está em alinhamento mecânico valgo. No alinhamento mecânico varo, o eixo mecânico do membro repousa no lado medial do centro do joelho. A quantidade de deformidade em varo ou em valgo pode ser determinada em uma radiografia anteroposterior ao se desenhar primeiro o eixo mecânico do fêmur, uma linha a partir do centro da cabeça femoral até o centro da fossa intercondilar, e estendendo esta linha distalmente. O eixo mecânico da tíbia vai do centro do platô tibial até o centro do *plafond* tibial, levando em conta qualquer curvatura da tíbia. O ângulo formado entre esses eixos mecânicos separados do fêmur e da tíbia determina o desvio em varo ou valgo do eixo mecânico neutro. Ao determinar o eixo mecânico tibial usando o centro do platô tibial e o eixo mecânico do fêmur usando o centro da fossa intercondilar, qualquer subluxação medial ou lateral ao longo da articulação do joelho é desconsiderada. Insall argumentou que a rotação afeta o eixo mecânico do fêmur mostrado em uma radiografia anteroposterior, diminuindo o valor dessas medições pré-operatórias.

Em um joelho normal, a superfície articular tibial fica aproximadamente em 3 graus de varo com respeito ao eixo mecânico, e a superfície articular femoral fica em 9 graus correspondentes de valgo. Vários estudos têm mostrado que os componentes tibiais colocados em mais do que 5 graus de varo tendem a falhar, ao ceder ainda mais em varo. Consequentemente, os componentes tibiais em geral são implantados perpendicularmente ao eixo mecânico da tíbia no plano coronal, com quantidades variáveis de inclinação posterior no plano sagital, dependendo do desenho articular do componente a ser implantado. O componente femoral geralmente é implantando em 5 a 6 graus de valgo, a quantidade necessária para restabelecer um eixo mecânico neutro do membro. A maioria dos sistemas de implantes oferece várias opções, geralmente de 5 a 7 graus de valgo para a ressecção femoral distal, mas o ângulo correto pode ser calculado a partir da radiografia de quadril a joelho (de pé)

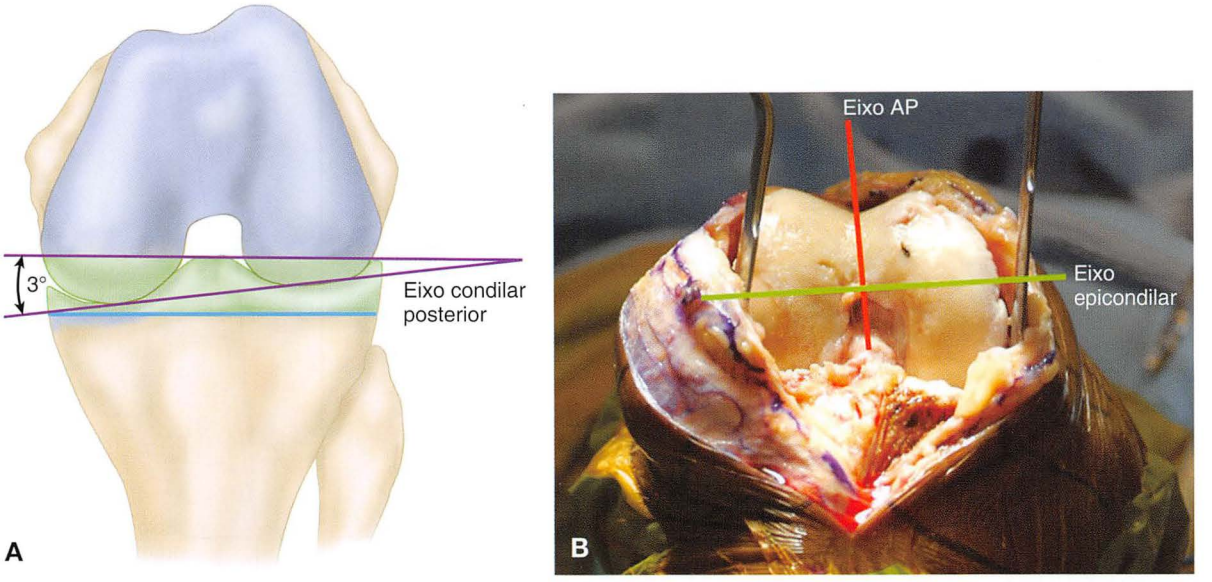

FIGURA 7-17 **A,** Para formar o espaço de flexão retangular, após a tíbia ter sido cortada perpendicular ao seu eixo, o plano dos cortes condilares femorais posteriores deve ser rodado externamente em aproximadamente 3 graus a partir do eixo condilar posterior. **B,** Localização do eixo epicondilar e eixo anteroposterior do joelho.

medindo-se o ângulo entre o eixo mecânico do fêmur (linha a partir do centro da cabeça femoral até o centro do fêmur distal) e uma linha desenhada a partir do ponto de entrada da haste intramedular até a linha diafisária em que esta haste percorre. Uma vez que o corte femoral distal seja feito, o uso de um goniômetro intramedular para medir o corte real da superfície femoral distal até o ângulo femoral intramedular é mais preciso.

O alinhamento rotacional dos componentes da prótese total de joelho é difícil de discernir em radiografias, fazendo a avaliação de rotação primariamente uma determinação perioperatória. A rotação do componente femoral tem efeitos não somente no balanceamento do espaço de flexão, mas também na articulação patelofemoral. Devido ao corte tibial proximal ser feito perpendicular ao eixo mecânico do membro em vez de a 3 graus de varo anatomicamente corretos, a rotação do componente femoral também deve ser alterada a partir de sua posição anatômica para criar um espaço de flexão simétrico (Fig. 7-17). Para criar esse espaço de flexão retangular, com tensão igual nos ligamentos colaterais mediais e laterais, o componente femoral é rodado externamente em uma média de 3 graus, relativamente ao eixo condilar posterior. Em um fêmur masculino médio, essa técnica posiciona rotacionalmente o componente femoral com as superfícies condilares posteriores paralelas ao eixo transepicondilar. Essa técnica falha quando o aspecto posterior do côndilo femoral nativo tem um desgaste significativo, ou quando o côndilo femoral lateral é hipoplásico, como se vê frequentemente em joelhos com deformidade em valgo. Nesses casos, o cirurgião pode usar o eixo transepicondilar ou o eixo anteroposterior popularizado por Whiteside (Técnica 7-1). Tem sido mostrado em vários estudos que o eixo epicondilar é difícil de determinar *in vivo* ao se comparar observadores diferentes e ao se comparar o eixo medido com aquele determinado pela tomografia. Cada uma dessas técnicas de determinação da rotação do componente femoral é baseada na geometria do fêmur primariamente, com suas liberações ligamentares subsequentes, para criar espaços de flexão e extensão simétricos.

É necessário o conhecimento de cada uma dessas técnicas porque a deformidade artrósica ou uma cirurgia prévia pode obscurecer um ou mais desses pontos de referência. Na ATJ de revisão, o eixo epicondilar geralmente é o único ponto de referência restante para garantir a rotação correta do componente femoral.

Duas técnicas principais são usadas para alinhar o componente tibial rotacionalmente. A primeira técnica alinha o centro da bandeja tibial com a junção do terço medial do tubérculo tibial com os dois terços laterais. Na segunda técnica submete-se o joelho a um arco de movimento com os componentes de teste no lugar, permitindo que a tíbia se alinhe com o eixo de flexão do fêmur. Essa segunda técnica tende a alinhar o componente tibial rotacionalmente com a rotação do componente femoral, diminuindo a chance de má combinação de rotações, o que poderia levar a um desgaste acelerado do polietileno, embora a rotação interna combinada de ambos os componentes possa levar ao mau alinhamento patelofemoral, conforme mostrado por Berger et al., e a uma incidência maior de dor patelofemoral.

Os defensores dos modelos de plataformas giratórias alegam que a liberdade rotacional do polietileno tibial permite a autocorreção de má rotação leve da bandeja tibial. Embora esse fator possa melhorar a congruência da articulação tibiofemoral, o trajeto da patela não é melhorado.

ANATOMIA FUNCIONAL E BIOMECÂNICA DA ARTICULAÇÃO PATELOFEMORAL

A função primária da patela é aumentar o braço de alavanca do mecanismo extensor do joelho, melhorando a eficiência da contração do quadríceps. Os tendões do quadríceps e da patela se inserem anteriormente e ao longo da patela deslocando seus respectivos vetores de força para longe do centro de rotação do joelho (Fig. 7-18). Esse deslocamento ou alongamento do braço de alavanca extensor muda ao longo do arco do movimento do joelho. O comprimento do braço de alavanca varia em função da geometria da tróclea, das áreas de contato patelofemoral variáveis, e do centro

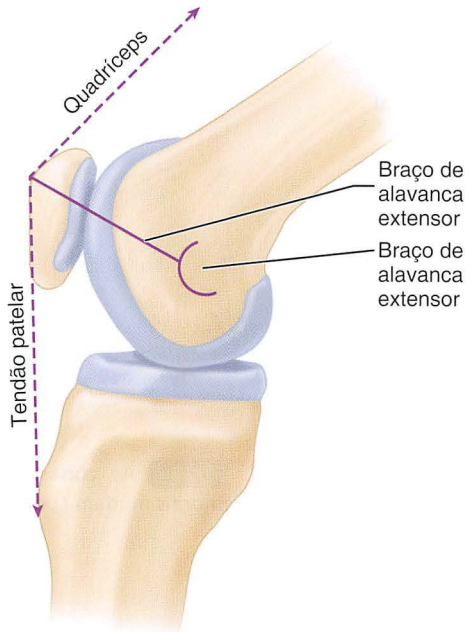

FIGURA 7-18 A patela age para alongar o braço de alavanca extensor ao deslocar os vetores de força do tendões patelares e do quadríceps para longe do centro de rotação (CDR) do joelho. O comprimento do braço de alavanca extensor muda com as quantidades variáveis de flexão do joelho.

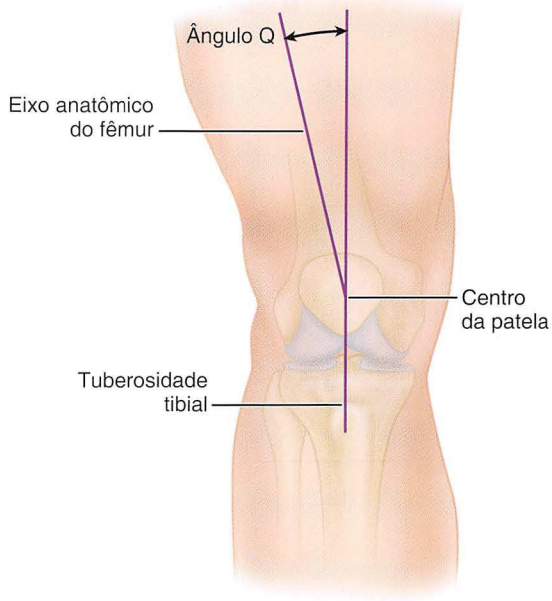

FIGURA 7-19 Ângulo Q, conforme descrito por Hvid, é o ângulo entre a extensão do eixo anatômico do fêmur e a linha entre o centro da patela e o tubérculo tibial.

variável de rotação do joelho. O braço de alavanca extensor é o maior em 20 graus de flexão, e a força do quadríceps necessária para a extensão do joelho aumenta significativamente nos últimos 20 graus de extensão.

A estabilidade patelofemoral é mantida por uma combinação da geometria da superfície articular e restrições dos tecidos moles. O angulo Q é o ângulo entre o eixo anatômico estendido do fêmur e a linha entre o centro da patela e o tubérculo tibial (Fig. 7-19). O quadríceps age principalmente em linha com o eixo anatômico do fêmur, com exceção do vasto medial oblíquo, que age de maneira a medializar a patela ao final da extensão. Membros com ângulos Q maiores têm uma tendência maior para a subluxação patelar lateral. Como a patela não entra em contato com a tróclea na flexão inicial, a subluxação lateral da patela nessa faixa é resistida primariamente pelas fibras do vasto medial oblíquo. À medida que o ângulo de flexão aumenta, as restrições ósseas e protéticas subsequentes desempenham um papel dominante na prevenção da subluxação. Nos desenhos de componentes femorais mais atuais, o flange lateral da tróclea tem sido feito de forma mais proeminente, produzindo uma reconstrução mais anatômica. Os aperfeiçoamentos trocleares e a atenção à rotação do componente femoral, à reprodução da espessura patelar pré-operatória e à manutenção da altura da linha articular têm melhorado a estabilidade patelofemoral e diminuído a taxa de liberação retinacular da patela significativamente. A aplicação desses princípios é discutida mais adiante na seção sobre técnica cirúrgica.

Como uma consequência desse papel na transmissão da força de contração do músculo quadríceps para o tendão patelar ao redor de um joelho variavelmente flexionado, a patela sofre uma força de reação articular à medida que a tróclea opõe seu deslocamento posterior. Essa força de reação articular depende do ângulo da flexão do joelho e da magnitude das forças transmitidas à patela a partir dos tendões patelares e do quadríceps. Ao se ficar de pé, a força de reação articular aumenta com o aumento da flexão do joelho à medida que os vetores de força dos tendões patelares e do quadríceps ficam mais paralelos à força de reação articular. Vários investigadores calcularam as forças de reação articular patelofemorais de duas a cinco vezes o peso corporal durante atividades diárias; durante o agachamento a 120 graus de flexão do joelho, a força de reação articular pode ser de sete a oito vezes o peso do corpo. Essas forças, em um joelho normal, são resistidas pela cartilagem articular grossa, mas elas podem exceder a força de resistência do polietileno, levando à deformação dos componentes patelares de polietileno com o tempo.

Muitos autores têm descrito variações na área de contato entre a patela e a tróclea durante a flexão do joelho (Fig. 7-20). A superfície articular inferior da patela entra em contato primeiro com a tróclea em aproximadamente 20 graus de flexão do joelho. A porção média da patela se articula com a tróclea em aproximadamente 60 graus de flexão, e a porção superior da patela se articula em 90 graus de flexão. Na flexão extrema, além de 120 graus, a patela se articula somente medial e lateralmente com os côndilos femorais, e o tendão do quadríceps se articula com a tróclea. Uma terceira faceta de articulação geralmente está presente no aspecto medial da patela que se articula com o aspecto lateral do côndilo femoral medial em mais do que 90 graus de flexão.

Conforme discutido na seção anterior sobre cinemática do joelho, a tíbia normal gira internamente durante a flexão com a translação posterior maior do ponto de contato femoral lateral na tíbia, relativo ao ponto de contato femoral medial. O efeito dessa rotação interna da tíbia durante a flexão serve para centralizar o tubérculo tibial na flexão ou para diminuir o ângulo Q. Essas relações podem ser alteradas na ATJ com a geometria patelofemoral não anatômica, má rotação dos componentes femoral e tibial, elevação da linha da articulação relativa ao tubérculo tibial e a patela baixa por contratura do tendão patelar. Dennis et al. chamaram a atenção para o fato de que com os vários desenhos de ATJ testados, pelo

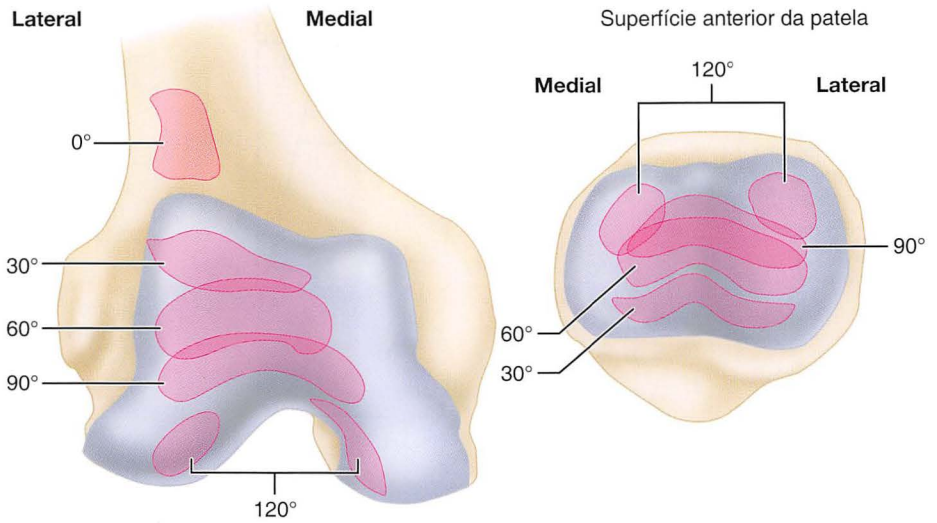

FIGURA 7-20 As zonas de contato patelofemorais mudam com a flexão do joelho.

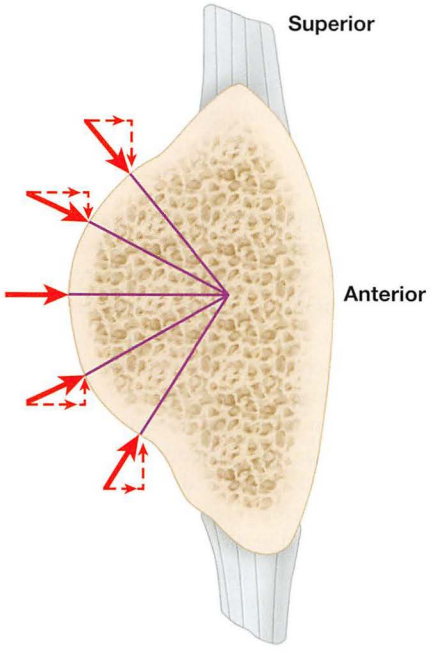

FIGURA 7-21 Forças resultantes na mudança articular patelofemoral com a flexão do joelho. As cargas excêntricas aumentam o componente de cisalhamento da força resultante (o componente de cisalhamento é tangencial ou, no desenho, na direção vertical). A subluxação ou a inclinação patelar ampliam a força de cisalhamento.

menos 19% em cada grupo tinham um padrão rotacional reverso ao dobrar o joelho acentuadamente.

As mudanças na área de contato patelar com a flexão têm um efeito significativo na articulação patelofemoral protética. As cargas excêntricas da articulação patelofemoral levam a forças de cisalhamento dentro do componente patelar e na interface prótese-osso (Fig. 7-21). Mesmo que a geometria mediolateral da articulação patelofemoral esteja perfeitamente de acordo, a migração de inferior para superior da área de contato na patela com a flexão do joelho crescente leva a forças excêntricas no componente patelar de polietileno. Essas forças podem levar à falha dos componentes patelares com base de metal, desgaste localizado do polietileno ou soltura dos componentes.

CONSIDERAÇÕES SOBRE O POLIETILENO

As superfícies de polietileno de peso molecular ultra-alto são uma parte integral da substituição total de joelho. O desgaste catastrófico levando ao fracasso prematuro e à osteólise, embora visto menos frequentemente do que na artroplastia total do joelho, tem ocorrido mais frequentemente em alguns desenhos de ATJ. Os estudos de polietileno têm fornecido informações sobre suas características e variações de desgaste após diferentes processos de fabricação e esterilização e suas limitações em aplicações de ATJ.

Comparadas com as articulações de próteses totais de quadril que são perfeitamente congruentes, as articulações tibiofemorais nas próteses totais de joelho modernas não se ajustam aos côndilos femorais, tendo um raio decrescente de curvatura posteriormente. As próteses com preservação de LCP tendem a ter um grau ainda maior de incongruência no plano sagital, pois a superfície tibial permanece relativamente plana para permitir o *rollback* femoral sem tensão excessiva sobre o LCP. Essa incongruência cria áreas de alta tensão de contato dentro do polietileno variáveis de acordo com o modelo de prótese (Fig. 7-15). Estudos de revisão realizados por vários autores documentam o desgaste do polietileno em áreas de alta tensão de contato. O desgaste é mais pronunciado em áreas de tensão incomuns causadas por mau alinhamento de próteses ou desequilíbrio ligamentar. Muitos autores têm enfatizado o "prato duplo" como a geometria do polietileno que parece evitar as áreas de alta tensão de contato. Dentro das restrições da retenção ou da substituição do LCP, o plano sagital deve ser côncavo, ou em formato de "prato", e os platôs mediais e laterais da tíbia devem ter formato de prato no plano coronal (Fig. 7-22). Essa geometria evita a carga na borda que pode ocorrer durante a elevação condilar em desenhos que não incluem o formato de prato do plano coronal individualmente em cada platô tibial e seus côndilos femorais correspondentes.

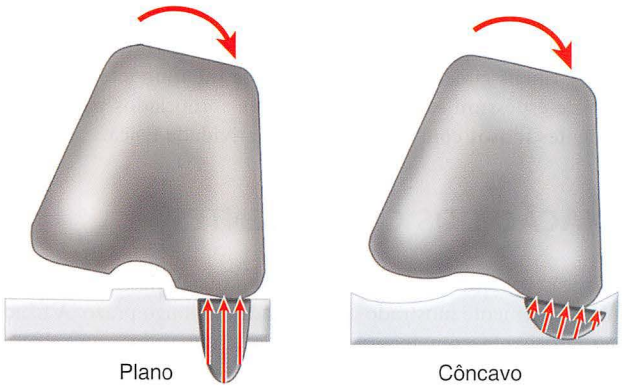

FIGURA 7-22 O maior ajuste coronal da interface implante-polietileno diminui as forças no polietileno durante a aplicação de momento em varo ou valgo no joelho.

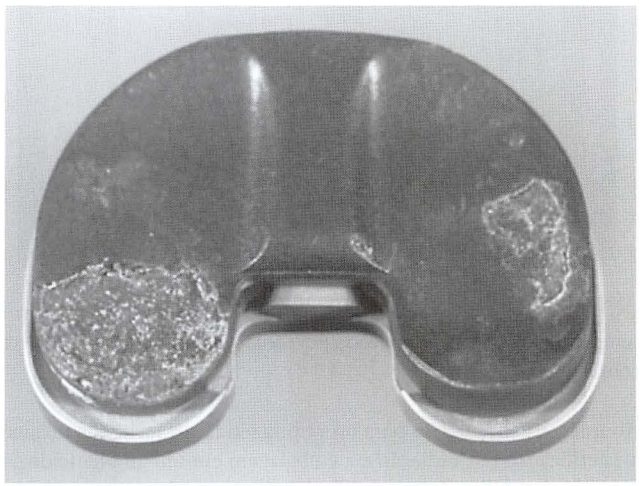

FIGURA 7-23 O reforço do polietileno tibial com fibra de carbono geralmente resultava em desgaste e falha acelerados.

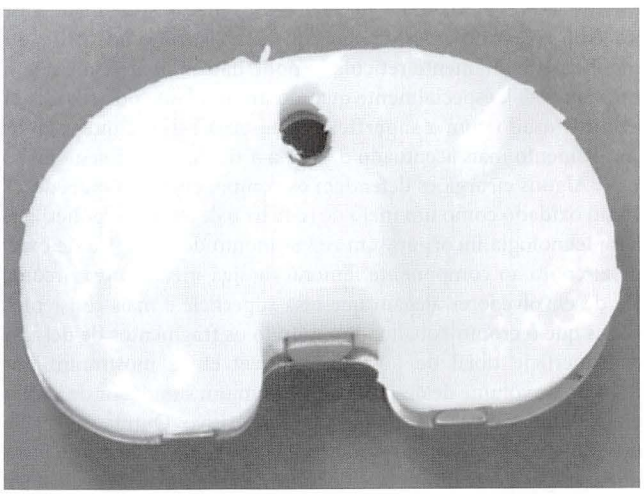

FIGURA 7-24 O processo de prensa a quente de componentes tibiais de polietileno anatômicos de revestimento poroso levou a áreas de delaminação do polietileno.

Um polietileno tibial mais fino também tem sido correlacionado com o desgaste acelerado. Vários estudos têm recomendado uma espessura mínima de polietileno de 8 mm para evitar as altas tensões de contato que ocorrem com o polietileno mais fino. Estudos de revisão mostrando desgaste acelerado em joelhos com implantes de polietileno fino têm corroborado essa recomendação. Entretanto, um estudo prospectivo com 10 anos de acompanhamento não mostrou diferenças na frouxidão, desgaste ou osteólise radiográfica em pacientes com um componente de polietileno com base de metal, moldado por compressão, de peça única e fino (espessura do polietileno de 4,4 mm) em um joelho comparado com um componente tibial similar, embora mais grosso (espessura mínima de 6,4 mm) no joelho contralateral.

Dados de revisão sugerem que as variações na qualidade do polietileno são em parte responsáveis pelo desgaste acelerado. Landy e Walker encontraram delaminação somente em áreas de polietileno que continham defeitos de fusão granular. Há espaço para discussão sobre se a compressão por impacção com subsequente usinagem ou a moldagem por compressão direta dos componentes é o processo de fabricação ideal do polietileno. Vários fabricantes estão tentando melhorar as características de desgaste do polietileno ou reprocessando a estocagem das barras de polietileno compradas comercialmente para conseguir um grau mais alto de uniformidade dentro do polímero, ou pela moldagem por compressão de seus próprios implantes em um ambiente de gás inerte.

Os "aprimoramentos" do polietileno nem sempre melhoram a sobrevida dos componentes de próteses totais associados. No meio dos anos 1980, o polietileno reforçado com fibra de carbono foi introduzido na esperança de melhorar as características de desgaste do polietileno de peso molecular ultra-alto padrão (Fig. 7-23). Esse polietileno esteve disponível por um curto período antes de ser retirado do mercado devido ao desgaste acelerado e catastrófico. Manchas escuras de carbono na sinóvia podem ser vistas na artroplastia de revisão em joelhos com polietileno reforçado com fibra de carbono. Outra modificação sem sucesso do polietileno foi o processo de prensa a quente da superfície articular protética depois que o componente tinha sido usinado, numa tentativa de criar uma superfície articular bastante suave. Esse processo levou a uma zona de transição física 1 mm abaixo da superfície articular do polietileno, que fica em uma região de alta concentração de tensão de subsuperfície. Essa coincidência em alguns dos primeiros joelhos de revestimento poroso, com uma geometria articular que foi caracterizada por tensões de contato altas, levou a uma alta taxa de fracasso devido à delaminação do polietileno (Fig. 7-24), particularmente com o polietileno fino.

O método da esterilização do implante de polietileno pode afetar as propriedades do polietileno, com a evidência de que a radiação gama em um ambiente com oxigênio causa efeitos prejudiciais que podem acelerar o desgaste do polietileno. Em alguns anos, uma faixa branca aparece sob a superfície do polietileno esterilizado dessa forma (Fig. 7-25). Isso ocorre até em próteses que não foram implantadas e representa uma área de alta oxidação e cisão em cadeia dentro do polietileno. McGovern et al. relataram uma taxa de fracasso de 49% em 18 meses após a cirurgia em uma série de AUJs esterilizadas por radiação gama em um ambiente com ar, armazenadas por 4,4 anos ou mais antes da implantação. Eles encontraram uma relação inversa entre a vida em prateleira dos componentes tibiais (após a esterilização, mas antes da implantação) e o tempo para a cirurgia de revisão. Os componentes removidos mostraram altos índices de oxidação, desgaste e fragmentação.

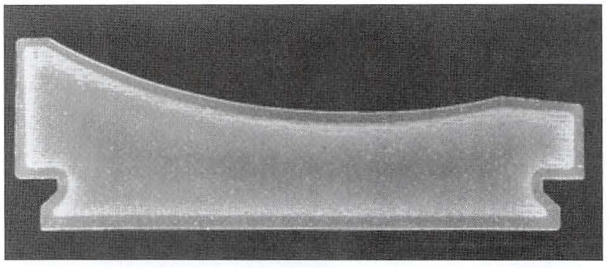

FIGURA 7-25 A faixa branca sob a superfície aparece com o tempo no polietileno esterilizado por radiação gama em um ambiente com oxigênio.

Abordagens alternativas para prevenir a oxidação acelerada incluem a esterilização por radiação e a embalagem em um ambiente de gás inerte e a esterilização por óxido de etileno ou plasma gasoso.

A introdução do polietileno altamente reticulado (também chamado de polietileno *cross-linked*) produzido por alta dose de irradiação gama com recozimento subsequente tem produzido reduções dramáticas no desgaste em estudos simulados de quadril. Muitos autores alertam, no entanto, que os mecanismos de desgaste no joelho são diferentes dos mecanismos vistos no quadril, e que o polietileno altamente reticulado pode não ser benéfico em aplicações de ATJ, especialmente quando um implante póstero-estabilizado é usado com a superfície poste-eixo/batente que está sob cisalhamento mais acentuado do que a articulação tibiofemoral.

Alguns cirurgiões defendem os componentes femorais de zircônio oxidado como um meio de reduzir o desgaste do polietileno. Essa tecnologia incorpora um revestimento de cerâmica de óxido de zircônio ao componente femoral de liga metálica de zircônio. Os desenvolvedores alegam que essa superfície é mais resistente a riscos que o cromo-cobalto, diminuindo os fragmentos de desgaste da superfície tibial de polietileno. Ezzet et al. mostraram uma redução de volume de desgaste de 42% em um simulador de joelhos em 5 milhões de ciclos usando este dispositivo. Outras superfícies do contato alternativas no lado femoral do joelho estão sendo introduzidas agora para diminuir o desgaste do polietileno. Estas incluem componentes femorais de cerâmica sólida e tipos de revestimentos de nitreto de titânio ou zircônio; no entanto, nem todos os revestimentos de nitreto de titânio ou zircônio são iguais: tipos de revestimento monocamada podem ser suscetíveis à ablação mecânica, o que pode desgastar a camada de metal abaixo.

O uso de base de metal para inserções de polietileno se tornou padrão no começo dos anos 1980. Muitos estudos declararam as vantagens teóricas da base de metal, incluindo uma distribuição mais uniforme das tensões por suporte de peso à interface de fixação subjacente e ao osso poroso, e uma redução na deformidade potencial do polietileno causada por deformação térmica. Um estudo de 9.200 artroplastias com múltiplos cirurgiões e múltiplas próteses mostrou uma sobrevida de 98% em 5 anos de joelhos polietileno tibial com base de metal, comparativamente a sobrevidas de 94% de joelhos com componentes tibiais completamente em polietileno. Um estudo do Hospital for Special Surgery relatou uma sobrevida de 97% em 7 anos com componentes póstero-estabilizados completamente em polietileno, e uma sobrevida de 99% em 7 anos com componentes com base de metal. No entanto, em um estudo mais recente de ATJs condilares póstero-estabilizadas, não houve diferenças significativas na sobrevida de próteses ou na radiolucência periprotética entre componentes inteiramente em polietileno e com base de metal. Índices de sobrevida similares de 98% têm sido relatados para componentes tibiais inteiramente em polietileno e com base de metal em pacientes com mais de 80 anos no momento da cirurgia, sugerindo que componentes tibiais cimentados de peça única inteiramente em polietileno de espessura suficiente podem ser apropriados para uso em pacientes idosos com baixo índice de atividade física.

FIXAÇÃO DOS COMPONENTES

A fixação protética na ATJ com polimetil metacrilato (PMMA) tem consistentemente mostrado durabilidade em longo prazo. A fixação não cimentada com incorporação óssea tem sido, com algumas exceções, menos confiável em estudos de longo prazo.

A análise retrospectiva de implantes não cimentados mostrou pouca (quando houve) incorporação óssea às bases tibiais removidas no momento da revisão dos componentes. A incorporação óssea que ocorreu tendeu a ser mais centralizada em torno dos parafusos de fixação. Outros relatos de incorporação óssea têm sido mais favoráveis. Em 13 próteses tipo Miller-Galante removidas por outras razões além de afrouxamento ou infecção, a área média de incorporação óssea foi de 27% da superfície porosa disponível. Eles encontraram uma propensão para incorporação óssea na região de fixação dos parafusos e cavilhas e na metade anterior da bandeja. Eles postularam que a área de incorporação óssea necessária para a fixação estável pode ser significativamente menor do que 100%.

Clinicamente, muitos dos primeiros sistemas de ATJs não cimentadas tinham taxas de sobrevida baixas devido ao fracasso associado aos componentes patelares com base de metal. Mesmo não levando esse fator em conta, no entanto, uma sobrevida de 72% em 10 anos foi relatada com um desenho condilar tipo *press-fit* (Johnson & Johnson, Raynham, MA) comparativamente a uma sobrevida de 94% em 10 anos com ATJs cimentadas similares. Barrack et al. relataram um índice de revisão de 8% em 2 anos do desenho de plataforma móvel, comparativamente a 0% em suas contrapartes cimentadas. As revisões foram todas feitas por causa da subsidência da tíbia com ausência de crescimento interno tibial; os autores desconsideraram a teoria de que desenhos de plataforma móvel podem promover incorporação óssea confiável.

A osteólise também foi relatada mais frequentemente com próteses não cimentadas, possivelmente devido ao maior acesso de debris do desgaste de polietileno às superfícies ósseas com incorporação óssea incompleta e através dos orifícios de parafuso nas bandejas tibiais. O uso de revestimento poroso na superfície inferior das placas de base tibiais com áreas de intervenção de metal mais liso tem implicado alta taxa de osteólise em alguns desenhos devido ao maior acesso dos debris ao osso metafisário. Em um acompanhamento de 11 anos de 131 procedimentos de ATJ consecutivos, 12% tinham osteólise tibial e 8% tinham afrouxamento tibial, levando os autores a declarar que tinham abandonado a fixação não cimentada na ATJ.

Há algumas exceções notáveis com excelente sucesso em longo prazo usando a fixação não cimentada na ATJ. Foi relatado que a prótese Ortholoc (Wright Medical, Arlington, TN) tinha um joelho com soltura em 184 joelhos acompanhados por um mínimo de 15 anos, e a prótese com plataforma giratória LCS não cimentada foi relatada como tendo uma sobrevida de 98% em 15 anos. Devido à importância da fixação inicial nos implantes não cimentados, as hastes com quilhas e vários parafusos têm sido incorporadas ao desenho de placas de base tibiais não cimentadas modernas (Fig. 7-26). Uma suposta vantagem de uma interface biológica sobre a fixação com cimento é a sua durabilidade, que se reporta resultar em melhor alívio da dor em longo prazo; no entanto, tem sido reportada uma excelente durabilidade em longo prazo. Apesar das

FIGURA 7-26 A prótese Profix não cimentada (Smith & Nephew, Memphis, TN) usa a haste metafisária e a quilha com parafusos múltiplos para proporcionar a fixação inicial necessária para incorporação óssea.

alegações de que a fixação não cimentada pode ser mais durável com o tempo, a maioria dos autores acredita que a fixação cimentada tem produzido uma fixação mais uniformemente confiável em longo prazo com menos osteólise nos diversos desenhos. Essa crença é apoiada pelos dados do Swedish National Registry, que mostraram que os desenhos não cimentados tiveram uma taxa de revisão 1,4 vez maior do que os desenhos cimentados.

As hastes modulares que acoplam o osso diafisário no fêmur e na tíbia são usadas para revisão quando há perda óssea, e quando são usados componentes com restrições em varo e valgo. Essas hastes são tipicamente do tipo *press-fit* nas reconstruções não cimentadas, e cimentadas ou *press-fit* quando a porção articular da prótese é cimentada. Devido à deformidade, as hastes ocasionalmente precisam possuir opção de posicionamento excêntrico para alinhar corretamente a prótese.

INDICAÇÕES E CONTRAINDICAÇÕES

ARTROPLASTIA TOTAL DO JOELHO

A indicação principal para a ATJ é a de aliviar a dor causada por artrose severa, com ou sem deformidade significativa. Outras fontes de dor nas pernas e joelhos precisam ser buscadas e sistematicamente excluídas. Estas incluem a dor radicular de doença da coluna vertebral, a dor refererida do quadril ipsolateral, doença vascular periférica, patologia meniscal e bursite do joelho. Os achados radiológicos devem ser correlacionados com uma clínica condizente à da artrose do joelho. Antes que se considere a cirurgia, as medidas de tratamento conservadoras devem ser todas tentadas, incluindo medicamentos anti-inflamatórios, modificações nas atividades e o uso de uma bengala para a ambulação. Os pacientes que não têm perda completa de espaço articular antes da cirurgia tendem a ficar menos satisfeitos com o resultado clínico após a ATJ.

Devido à prótese de joelho ter uma sobrevida esperada finita que é adversamente afetada pelo nível de atividade, ela é geralmente indicada para pacientes mais velhos com estilos de vida sedentários. É também claramente indicada para pacientes mais jovens com função limitada devido à artrite sistêmica com envolvimento de múltiplas articulações. A osteonecrose com colapso subcondral de um côndilo femoral pode ser uma indicação para a artroplastia. A dor severa da condrocalcinose e da pseudogota em um paciente idoso é uma indicação ocasional para a artroplastia na ausência de uma perda completa de espaço articular. Raramente, a artrite patelofemoral severa em pacientes mais idosos pode justificar a artroplastia, pois o resultado esperado da artroplastia é melhor do que o de uma patelectomia nesses pacientes. Versões mais novas e menos restritas de artroplastia patelofemoral tem sido introduzidas, e agora há resultados clínicos em médio prazo melhores do que os relatados com os primeiros desenhos constritos (veja a seção sobre a Artroplastia Patelofemoral).

A deformidade pode se tornar a principal indicação para a artroplastia em pacientes com artrite moderada e níveis variáveis de dor quando o resultado da progressão da deformidade começa a ser pior que o resultado esperado de uma artroplastia precoce. Quando a contratura de flexão progride além dos 20 graus, a marcha é significativamente impedida e a dificuldade em ganhar a extensão novamente pode ensejar a intervenção cirúrgica. De maneira similar, à medida que a frouxidão em varo ou valgo se torna severa, um tipo de prótese condilar constrita torna-se necessária para evitar a instabilidade subsequente do plano coronal. A intervenção antes que esse grau de frouxidão esteja presente permite o uso de uma prótese que não tenha limitações no plano coronal e que tenha uma sobrevida mais favorável.

As contraindicações absolutas à ATJ incluem septicemia recente ou atual; uma fonte remota ativa de infecção; descontinuidade ou disfunção severa do mecanismo extensor; deformidade em recurvato subordinada à fraqueza muscular; e a presença de artrodese do joelho sem dor e com bom funcionamento. As contraindicações relativas são numerosas e discutíveis, e incluem condições médicas que comprometam a habilidade do paciente em resistir à anestesia, as demandas metabólicas da cirurgia e da cura de feridas e a reabilitação adequada necessária para garantir um resultado funcional favorável. Uma articulação do quadril ipsolateral com osteoartrose severa também deve ser considerada na artroplastia antes do joelho com osteoartrose sintomática, pois a reabilitação é mais fácil com uma prótese total de quadril e um joelho com osteoartrose do que com uma artroplastia total de joelho e uma articulação do quadril com osteoartrose. Outras contraindicações relativas incluem doença aterosclerótica do membro a ser operado, condições cutâneas como psoríase dentro do campo operatório, doença de estase venosa com celulite recorrente, artropatia neuropática, obesidade mórbida, infecções recorrentes do trato urinário e um histórico de osteomielite na proximidade do joelho. Essa lista não inclui todas as contraindicações, e qualquer condição pré-operatória que possa afetar o resultado do paciente adversamente pode ser considerada uma contraindicação relativa.

ARTROPLASTIA UNICOMPARTIMENTAL DO JOELHO

A AUJ está sendo selecionada para um número crescente de pacientes, particularmente com técnicas minimamente invasivas que permitem

alta no dia seguinte, ou procedimentos ambulatoriais. Dez anos de estudos dos dois desenhos de AUJ, o joelho de plataforma móvel de Oxford (Biomet Orthopaedics, Warsaw, IN) e o joelho Miller-Galante (Zimmer, Warsaw, IN), têm mostrado sobrevidas próximas daquelas com a ATJ. As técnicas mais novas agora estão disponíveis, incluindo procedimentos cirúrgicos assistidos por braço robótico. Esses procedimentos envolvem estudos pré-operatórios com tomografia computadorizada para determinar os tamanhos apropriados de componentes e o posicionamento preciso dos implantes. A maioria dos estudos sobre AUJ foi conduzida em pacientes mais velhos, e muitos autores duvidaram que a sobrevida da AUJ na segunda década seria semelhante à sobrevida da ATJ. Uma análise de sobrevida de longo prazo de mais de 500 artroplastias unicompartimentais com prótese de plataforma meniscal de Oxford de compartimento medial, no entanto, encontrou uma sobrevida de 94% em 10 anos, e uma sobrevida de 91% em 20 anos, indicando que o implante permanece durável na segunda década.

A AUJ é atualmente defendida por razões diferentes em duas populações de pacientes. O primeiro grupo de pacientes para quem a AUJ tem sido defendida compreende indivíduos idosos e magros com doença unicompartimental que de outra forma seriam submetidos à ATJ. Os benefícios sugeridos da AUJ sobre a ATJ são um tempo mais curto de reabilitação; um maior arco de movimento médio no pós-operatório; e a preservação da função proprioceptiva dos ligamentos cruzados, que proporcionam uma sensação mais natural no joelho. O procedimento pode ser feito em uma internação mais curta e com menor perda sanguínea. Os argumentos nesse grupo de pacientes é de que a AUJ é um procedimento menos invasivo que tem uma boa possibilidade de durar até o resto da vida do paciente. Berger et al. relataram uma sobrevida de 98% em 10 anos com um desenho cimentado de AUJ em pacientes mais velhos, usando critérios de seleção rigorosos. A AUJ não deve ser considerada em um paciente idoso com evidência de artrite em mais do que um compartimento do joelho, a menos que haja contraindicações para a ATJ.

O segundo grupo atualmente considerado para a ATJ compreende indivíduos mais jovens com doença unicompartimental nos quais a AUJ é usada como a "primeira" artroplastia, geralmente em vez da osteotomia tibial alta (OTA) em pacientes com artrite isolada do compartimento medial. Essa indicação está se tornando mais prevalente com a popularidade crescente da cirurgia minimamente invasiva e a demanda crescente de pacientes e os IMCs mais altos da população em geral. Embora essa seja uma indicação frequentemente declarada para a AUJ, poucos estudos publicados até agora têm relatado resultados nesse grupo de pacientes. Um estudo descreveu uma sobrevida de 92% em 11 anos em pacientes com menos de 60 anos, com outros 22% mostrando progressão do compartimento recapeado, embora não necessitando de revisão no momento do acompanhamento.

Tem sido sugerido que a AUJ é uma operação que poupa o osso, que poderia permitir uma posterior revisão descomplicada, mas os primeiros estudos de AUJ fracassados não mostravam esse benefício previsto, com enxerto ósseo significativo, cunhas tibiais ou componentes de haste longa sendo necessários em quase metade das revisões e defeitos ósseos graves em 76% dos joelhos. Com AUJs mais atuais, a necessidade de enxerto ósseo é rara e os resultados de revisões se aproximam daqueles da ATJ primária. Em uma revisão retrospectiva, os resultados de revisão de uma falha da AUJ para uma ATJ foram levemente piores do que a conversão de uma OTA para uma ATJ. A escolha entre AUJ e OTA nessa população de pacientes permanece incerta porque muitos estudos têm citado dificuldades com exposição e resultados clínicos um pouco menos satisfatórios com a ATJ após a OTA prévia, comparativamente à ATJ primária.

Outro argumento em favor da ATJ sobre a AUJ é a falta de familiaridade da maioria dos cirurgiões com a AUJ. De acordo com Stern, Becker e Insall, apenas 6% dos pacientes necessitando artroplastia não têm nenhuma contraindicação à AUJ. Devido ao fato de o sucesso do procedimento ser ditado pelo desempenho técnico da operação, os cirurgiões que raramente realizam a AUJ podem ter dificuldades em reproduzir os resultados relatados pelos grandes centros de reconstrução. Gioe e Bowman descreveram uma sobrevida de 89% em 10 anos para a AUJ realizada em um hospital comunitário, comparativamente a uma sobrevida de 95% das ATJs realizadas no mesmo período.

Embora as indicações para a AUJ sejam discutíveis, as contraindicações são mais ou menos bem definidas: artrite inflamatória, contratura de flexão de 15 graus ou mais, um arco de movimento pré-operatório de menos de 90 graus, deformidade angular de mais de 10 graus a partir do eixo mecânico para os joelhos varos, ou de 5 graus para os joelhos valgos, erosão cartilaginosa significativa nas áreas de suporte de peso do compartimento oposto, deficiência de ligamento cruzado anterior, e osso subcondral exposto abaixo da patela. A obesidade também tem sido citada como uma contraindicação relativa à AUJ.

ARTROPLASTIA PATELOFEMORAL

Embora historicamente controversa, o novo interesse na artroplastia patelofemoral nos últimos anos tem sido motivado pelos novos desenhos de implantes que têm produzido resultados clínicos melhores. Os desenhos de primeira geração falharam por causa dos sulcos trocleares estreitos e alta constrição, que geralmente produziam um mau posicionamento, travamento da patela ou dor anterior persistente no joelho. Apesar dos melhoramentos dos desenhos atuais, a razão mais comum para o fracasso dos implantes de segunda geração é a progressão da artrite tibiofemoral, tornando a escolha cuidadosa dos pacientes a chave para o resultado de sucesso. O candidato ideal para a artroplastia femoral é o paciente com menos de 65 anos de idade com artrite patelofemoral isolada e debilitante, sem mau alinhamento do mecanismo patelar. A dor durante as atividades diárias, localizada na articulação patelofemoral e não aliviada com terapia de injeções ou medicamentos anti-inflamatórios não esteroides, é uma boa indicação para a artroplastia patelofemoral. A artroplastia patelofemoral é recomendada em pacientes com menos de 65 anos de idade, para oferecer uma alternativa conservadora que poupa o osso em relação à ATJ, que não é desejável em pacientes jovens e ativos; não há dados publicados mostrando que os resultados da artroplastia patelofemoral estejam relacionados à idade.

Têm sido relatados bons resultados após a artroplastia patelofemoral em pacientes com artrite pós-traumática, osteoartrose patelofemoral primária e displasia patelofemoral sem mau alinhamento. Em pacientes com artrite pós-traumática, a artroplastia patelofemoral deve ser considerada como uma alternativa à patelectomia. A artrite patelofemoral primária inclui a condropatia da patela ou da tróclea tipo IV segundo a classificação de Outerbridge; é importante notar que a progressão da artrite tibiofemoral é mais frequente com osteoartrose primária do que com artrite pós-traumática ou displasia patelofemoral. O mau alinhamento é geralmente determinado usando-se o ângulo do quadríceps (ângulo Q). Os ângulos de mais de 15 graus em homens e 20 graus em mulheres são considerados anormais. Qualquer condição que aumente o

ângulo Q aumenta as forças de deslocamento lateral na patela e pode levar à subluxação ou luxação. A artroplastia patelofemoral sozinha não consegue corrigir ou mau alinhamento patelar, e a instabilidade da articulação patelofemoral não é uma indicação para o procedimento. A inclinação ou subluxação patelar leve pode ser corrigida no momento da artroplastia patelofemoral com liberação retinacular lateral, medialização do componente patelar e facetectomia lateral parcial. O mau alinhamento deve ser corrigido antes ou durante a artroplastia patelofemoral. Não foi determinado que qualquer padrão de desgaste patelar ou troclear seja uma contraindicação à artroplastia patelofemoral, diferentemente de vários procedimentos de osteotomia do tubérculo. As lesões das facetas lateral e inferior em pacientes mais jovens podem ser tratadas com medialização anterior do tubérculo tibial.

A progressão da artrite tibiofemoral é a razão mais comum para a revisão para ATJ, enfatizando-se que a artrose tibiofemoral é uma contraindicação principal para a artroplastia patelofemoral. Artropatias inflamatórias envolvem a articulação inteira e atualmente são uma contraindicação à artroplastia patelofemoral por causa da artrite tibiofemoral progressiva e da sinovite dolorosa. Isto inclui a condrocalcinose, que pode ser um indicativo de artropatia inflamatória e pode levar à mecânica articular alterada devido aos meniscos anormais.

A artroplastia patelofemoral também não é indicada em pacientes com deformidade coronal severa do joelho (valgo de mais de 8 graus ou varo de mais de 5 graus) a menos que a deformidade seja corrigida por osteotomia antes da artroplastia. A flexão de 120 graus no plano sagital com menos de 10 graus de contratura de flexão é recomendada. A rigidez da articulação do joelho deve ser cuidadosamente avaliada porque essa população de pacientes tem uma alta taxa de cirurgia prévia, que aumenta a frequência de artrofibrose e anormalidades de altura da patela. Os pacientes com patela baixa devido à atrofia muscular do quadríceps ou cicatrização do tendão patelar não são bons candidatos para a artroplastia patelofemoral. Embora haja poucos dados correlacionando o resultado da artroplastia patelofemoral com o IMC, ela atualmente não é recomendada em pacientes obesos, devido a preocupações com a sobrecarga do implante. Um estudo recente mostrou uma taxa mais alta de revisão para ATJ em pacientes obesos (IMC > 30) do que em pacientes não obesos, ao passo que o diagnóstico primário, idade ou sexo não afetaram significativamente a taxa de revisão.

Os resultados relatados de artroplastia patelofemoral indicam que ela proporciona excelente alívio da dor e melhora funcional, e é uma alternativa confiável à ATJ para o tratamento de artroplastia patelofemoral em pacientes cuidadosamente selecionados. Têm sido relatados resultados de 3 a 17 anos que variam de bons a excelentes em 66% a 100% dos pacientes (Tabela 7-1); menos perda sanguínea, internações mais curtas, e resultados funcionais melhores têm sido relatados em pacientes com artroplastia patelofemoral, comparativamente àqueles pacientes com ATJs.

INDICAÇÕES PARA O *RESURFACING* PATELAR

O papel do *resurfacing* patelar universal na ATJ é polêmico, com alguns o defendendo devido a séries clínicas indicando que as escalas de dor do joelho, após o *resurfacing* patelar, são levemente melhores por causa da menor dor peripatelar residual e uma maior força do quadríceps. Em um amplo estudo retrospectivo, ocorreram complicações patelofemorais em 4% dos pacientes com *resurfacing* patelar, comparativamente a 12% em pacientes nos quais a patela não foi substituída. A dor anterior residual no joelho foi a complicação mais comum no grupo sem *resurfacing*. Um estudo randomizado prospectivo de 5 anos de um único modelo de prótese descobriu que 25% dos pacientes sem *resurfacing* patelar reclamaram de dor anterior no joelho, ao passo que apenas 5% dos pacientes com *resurfacing* patelar reclamaram de dor anterior no joelho. A necessidade de reabordagem para *ressurfacing* da patela devido à dor anterior no joelho após a ATJ tem sido estudada por vários autores, que descobriram que o alívio da dor após o *resurfacing* em segundo tempo era inferior àquele que seria esperado com o *resurfacing* primário, e encontraram uma taxa mais alta de complicações, incluindo fratura patelar e rigidez pós-operatória.

Outros autores têm defendido o *resurfacing* seletivo da patela. O principal argumento a seu favor é que as complicações das patelas recapeadas representam mais da metade das reoperações após a ATJ em muitas séries. Também, com o *resurfacing* seletivo da patela, usando um componente femoral que incorpora uma tróclea femoral modelada anatomicamente, escalas de dor no joelho essencialmente iguais têm sido relatadas para os grupos com e sem *resurfacing*. Os estudos prospectivos comparando a ATJ com e sem *resurfacing* patelar não encontraram diferenças significativas em preferências de pacientes, escalas funcionais, dor anterior no joelho ou taxas de revisão, levando alguns a sugerir que a dor anterior no joelho após a ATJ é relacionada mais ao desenho e à rotação do componente do que à realização ou não do *resurfacing* patelar.

Continua a ser debatido se o *resurfacing* é desejável, e os resultados do *resurfacing* seletivo da patela parecem ser dependentes do desenho do sulco troclear, com uma patela nativa se articulando dentro de um sulco troclear anatômico e oferecendo resultados similares àqueles da ATJ com o *resurfacing* patelar. As indicações sugeridas para deixar a patela sem *resurfacing* são o diagnóstico primário de osteoartrose, cartilagem patelar satisfatória sem osso ebúrneo, posicionamento patelofemoral congruente, um formato patelar anatômico normal e ausência de evidência de artropatia cristalina ou inflamatória.

O peso do paciente também parece ser um fator — os pacientes mais leves tendem a se adaptar melhor sem o *resurfacing* da patela. Isto pode ser um fator na tendência a deixar a patela nativa, conforme visto na literatura europeia. Alguns têm sugerido que fazer o *resurfacing* patelar em pacientes "superobesos" (IMC ≥ 50) pode sobrecarregar o osso sesamoide e gerar dor, mas não foram publicadas séries clínicas mostrando diferenças nas escalas de dor nessa população de pacientes e em pacientes mais magros.

INDICAÇÕES PARA A ARTROPLASTIA TOTAL DO JOELHO BILATERAL SIMULTÂNEA

Numerosos estudos na literatura têm documentado a segurança e o custo-benefício da ATJ bilateral simultânea, comparativamente a procedimentos em etapas separadas. Com respeito ao custo, os procedimentos bilaterais simultâneos podem reduzir as cobranças hospitalares em 58% comparativamente a procedimentos em etapas, devido às diminuições gerais no tempo de operação e ao período total de internação. Lane et al. questionaram, no entanto, se isto é realmente uma economia, porque 89% de seus pacientes com ATJ bilateral necessitavam de uma internação para reabilitação adicional, ao passo que apenas 45% de seus pacientes com ATJ unilateral precisavam de internações para reabilitação. Outros resultados, medidos de acordo com taxa de infecção, escalas de dor e critérios radiográficos têm sido similares entre os dois grupos.

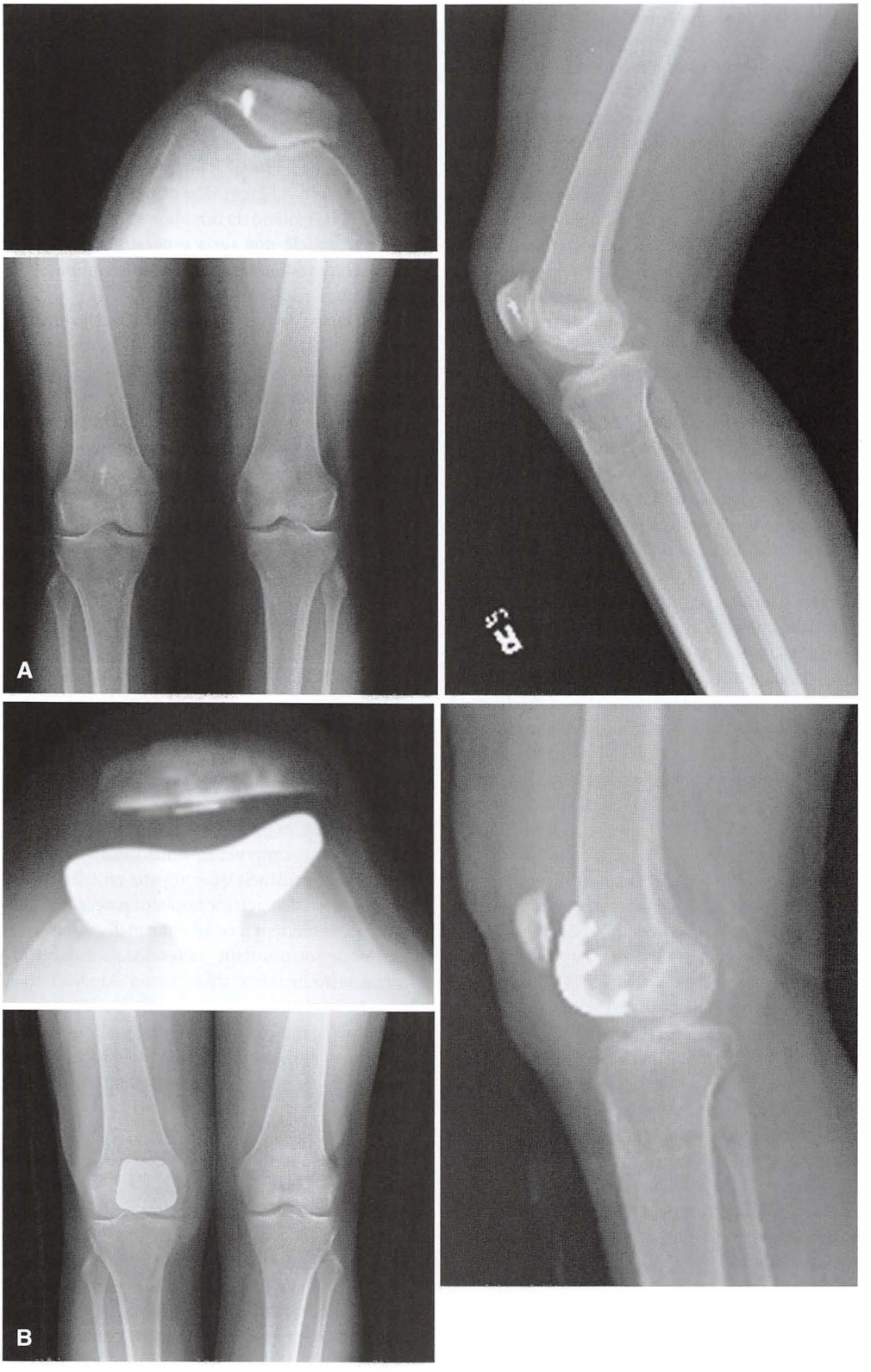

FIGURA 7-27 **A,** Radiografia pré-operatória de um paciente cujo LPFM foi reparado devido ao mau posicionamento da patela após luxação; a tensão exagerada causou a artropatia da faceta medial. **B,** Os resultados da artroplastia patelofemoral foram excelentes em 6 semanas, com um arco de movimento livre de dor, e nenhuma dor após a manobra de agachamento completa.

TABELA 7-1 Resultados Relatados de Artroplastia Patelofemoral

AUTOR(ES), ANO	Nº. DE PACIENTES (JOELHOS)	IMPLANTE	ACOMPA-NHAMENTO	RESULTADO
de Winter et al., 2001	24 (26)	Richards II (Smith & Nephew, Memphis TN)	11 anos	76% de resultados excelentes/bons
Tauro et al., 2001	48 (62)	Lubinus (Waldemar Link, Hamburg, Germany)	7,5 anos	65% de sobrevida
Smith et al., 2002	34 (45)	Lubinus	4 anos	64% de resultados excelentes/bons
Kooijman et al., 2003	51 (56)	Richards	17 anos	86% de resultados excelentes/bons
Board et al., 2004	17	Lubinus	19 meses	53% de resultados satisfatórios
Merchant, 2004	15	LCS (DePuy, Warsaw IN)	3,75 anos	93% de resultados excelentes/bons
Cartier et al., 2005	70 (79)	Richards II e III	10 anos	75% de sobrevida Principal causa de fracasso: degeneração osteoartrítica da articulação tibiofemoral (8 ATJs)
Ackroyd e Chir, 2005	40 (306)	Avon (Stryker Howmedica Osteonics, Mahwah NJ)	2-5 anos	Revisão para ATJ necessária em 3,5% dos pacientes devido à progressão da artrite tibiofemoral
Argenson et al., 2005	66	Autocentric (DePuy, Warsaw IN)	16 anos	58% de sobrevida Revisão para ATJ em 29: artrite tibiofemoral em 14, frouxidão em 11, e rigidez em 4
Sisto e Sarin, 2006	22 (25)	Kinamatch (Kinamed, Camarillo CA)	6 anos	100% de resultados excelentes/bons
Ackroyd et al., 2007	85 (109)	Avon	5 anos	96% de sobrevida de 5 anos Complicação principal — progressão radiográfica da artrite (28%)
Mohammed et al., 2008	91 (101)	Avon Lubinus FPV (Wright Medical UK)	4 anos	72% "ajustaram-se muito bem" — não precisaram de cirurgia subsequente Conversão para ATJ — 3 pacientes com artrite progressiva, 1 com infecção
Leadbetter et al., 2009	70 (79)	Avon (segunda geração)	3 anos	90% sem dor nas atividades diárias e subindo escadas 84% com escalas da Knee Society maiores do que 80 pontos 7,5% de revisão para ATJ
van Wagenberg et al., 2009	20 (24)	Autocentric II (DePuy, Warsaw IN)	4 anos	Cirurgia adicional necessária em 21 joelhos (87,5%) Conversão para ATJ em 7 (29%), principalmente para osteoartrose tibiofemoral progressiva e mau posicionamento patelar
van Jonbergen et al., 2010	161 (185)	Richards II	13 anos	84% de sobrevida em 10 anos, 69% em 20 anos Artrite tibiofemoral em 45%, conversão para ATJ em 13% Revisão mais frequente em pacientes obesos
Dahm et al., 2010	23 PFA 22 TKA	Avon	28 meses	Escalas da Knee Society: 89 APFs, 90 ATJs Escala UCLA 6,6 APFs, 4,2 ATJs Média de perda de sangue e passagem pelo hospital significativamente mais baixa em APF
Odumenya et al., 2010	32 (50)	Avon	5,3 anos	100% de sobrevida em 5 anos Complicação principal — progressão da doença (22%)
Charalambous et al., 2011	35 (51)	LCS	2 anos	Taxa de sobrevida estimada de 63%
Mont et al., 2012	37 (43)	Avon	7 anos	Sobrevida em 5 anos de 95%, sobrevida em 7 anos de 82% Conversão para ATJ em 5 joelhos

A polêmica continua no que diz respeito à incidência de complicações relacionadas aos procedimentos simultâneos e em etapas. Tem sido mostrado em vários estudos que a perda sanguínea total é igual nos dois grupos, ao passo que outros mostraram significativamente maior perda sanguínea com procedimentos simultâneos. Um grau mais alto de trombocitopenia pós-operatória no segundo dia após a cirurgia e trombose venosa profunda (TVP) e tromboembolia pulmonar (TEP) mais frequentes têm sido relatados após procedimentos simultâneos, mas muitos outros autores relataram taxas similares ou menores de TVP e TEP após ATJ bilateral simultânea do que após procedimentos em etapas.

A embolia gordurosa é um risco da ATJ quando as hastes intramedulares ou dispositivos de alinhamento são usados, e o risco de síndrome de embolia gordurosa clinicamente significativa é aumentado com a ATJ bilateral simultânea. Dorr et al. encontraram uma prevalência de 12% de síndrome de embolia gordurosa com ATJs bilaterais simultâneas, conforme documentado pelas mudanças neurológicas com a hipoxemia. Outros autores não encontraram diferenças na ocorrência de embolia gordurosa clinicamente significativa entre os dois grupos. A fresagem do canal intramedular com hastes intramedulares de alinhamento estriadas e um orifício de entrada levemente alargado para a inserção da haste intramedular têm sido recomendados para diminuir o risco de síndrome de embolia gordurosa.

Sliva et al. defenderam fazer as duas artroplastias com 4 a 7 dias de diferença, declarando que suas taxas gerais de complicação foram mais baixas que as taxas relatadas para a ATJ bilateral sequencial sob um procedimento anestésico e para os procedimentos unilaterais realizados sob diferentes internações. As maiores complicações, como o infarto do miocárdio, EP e morte, foram raras em todos os grupos. Realizar ATJ bilateral com separação de 4 a 7 dias na mesma hospitalização resultou em internações que eram em média 4 dias mais prolongadas, comparativamente à ATJ bilateral sequencial.

Ao considerar os pacientes para a ATJ bilateral simultânea, as comorbidades e a idade fisiológica devem ser estimadas, pois a doença cardiopulmonar pode influenciar o cirurgião na direção de procedimentos unilaterais. Um risco aumentado de complicações cardiovasculares e neurológicas tem sido notado em pacientes com mais de 70 anos sendo submetidos à ATJ bilateral simultânea. Não foram identificados riscos de complicações com ATJ bilateral em pacientes com um IMC de 30 ou mais, comparativamente àqueles com IMC menor. Uma análise de mais de quatro milhões de altas hospitalares por um período de 14 anos comparou procedimentos de ATJ unilateral, bilateral e de revisão, e descobriu que a ATJ bilateral teve complicações e taxas de mortalidade maiores do que a ATJ unilateral ou de revisão. Antes de se escolher os procedimentos de ATJ simultâneos ou em etapas, cada paciente deve ser cuidadosamente avaliado, considerando sua idade, fatores de risco cardíaco e outras comorbidades. Os riscos associados com ambas abordagens devem ser discutidos detalhadamente com o paciente antes de se fazer uma escolha (***Veja, em inglês, o Vídeo 7-4*** – *Bilateral Total Knee Arthroplastry* [Artroplastia Total Bilateral do Joelho]).

RESULTADOS DA ARTROPLASTIA TOTAL PRIMÁRIA DO JOELHO

ESCORES FUNCIONAIS E RADIOGRÁFICOS

Ao longo das 3 últimas décadas, os escores funcionais de joelho mais populares têm sido aqueles do Hospital for Special Surgery e os da Knee Society. A Knee Society lançou um sistema de classificação de joelhos revisados em 1989, e o atualizou em 2011 (Quadro 7-1). Por causa das crescentes exigências e expectativas dos pacientes ao longo das últimas 2 décadas, esta última atualização tem sido modificada para incorporar atividades específicas dos pacientes e expectativas percebidas pelos pacientes. O sistema atualizado agora consiste em medições objetivas pré- e pós-operatórias registradas pelo cirurgião e medidas dirigidas aos pacientes, avaliadas por eles com relação às suas percepções quanto aos aspectos mais importantes e nocivos da artrite do joelho e da cirurgia de artroplastia.

A primeira parte da escala inclui dados demográficos dos pacientes e a escala funcional de Charnley. As medidas objetivas e a escala do joelho (de um total de 150 pontos, dependendo das medidas de arco de movimento) incluem alinhamento e instabilidade, que representam até 50 pontos. O arco de movimento do paciente é considerado ao dar um ponto para cada 5 graus do arco de movimento total medido, com descontos para a contratura de flexão e para perda de extensão. A próxima parte da escala leva em conta medidas percebidas pelos pacientes, incluindo sintomas (25 pontos), satisfação quanto à dor e à função durante as atividades diárias (40 pontos) e as expectativas após a ATJ com relação à dor e às atividades diárias e recreativas (15 pontos). Atividades funcionais (100 pontos) são avaliadas pelo paciente e incluem andar e ficar de pé (30 pontos), atividades diárias-padrão (30 pontos) e atividades avançadas (25 pontos). A seção sobre atividades discricionárias (15 pontos) permite ao paciente escolher três de suas mais importantes atividades de uma lista e classificar o nível de dificuldade que ele percebe ao realizar essas atividades. Em sua mais nova versão do sistema de classificação, a

QUADRO 7-1 Sistema de Classificação da Knee Society (2011), KSS

Escala do Joelho Objetiva (7 itens, 100 pontos)
Alinhamento anteroposterior (25 pontos)
Estabilidade (25 pontos)
Medial/lateral (15 pontos)
Anterior/posterior (10 pontos)
Arco de movimento (25 pontos)
Sintomas (25 pontos)
Deduções
Mau alinhamento (–10 pontos)
Contratura de flexão (–2/–5/–10/–15 pontos)
Perda de extensão (–5/–10/–15 pontos)

Escala de Satisfação (5 itens, 40 pontos)
Nível de dor ao sentar-se (8 pontos)
Nível de dor ao deitar-se na cama (8 pontos)
Função do joelho ao levantar-se da cama (8 pontos)
Função do joelho ao realizar tarefas domésticas leves (8 pontos)
Função do joelho ao realizar atividades de lazer (8 pontos)

Escala de Expectativa (3 itens, 15 pontos)
Alívio da dor (5 pontos)
Habilidade de realizar atividades cotidianas (5 pontos)
Habilidade de realizar atividades de lazer, recreativas ou esportivas (5 pontos)

Escala de Atividade Funcional (19 itens; 100 pontos)
Andar e ficar de pé (5 itens, 30 pontos)
Atividades-padrão (6 itens, 30 pontos)
Atividades avançadas (5 itens, 25 pontos)
Atividades discricionárias (3 itens, 15 pontos)

Knee Society priorizou as percepções dos pacientes, possivelmente porque os resultados percebidos por pacientes e cirurgiões têm sido relatados como sendo significativamente diferentes. Os questionários pré e pós-operatórios são os mesmos, para permitir comparação direta. Qualquer cirurgião pode solicitar uma licença da Knee Society para usar o Sistema de Classificação da Knee Society.

Outros sistemas relacionados às atividades têm sido desenvolvidos e validados. A Escala de Atividade da Extremidade Inferior (LEAS, do inglês, *Lower Extremity Activity Score*) foi desenvolvida como um jeito simples de permitir que pacientes relatassem seu nível mais alto de atividade possível antes e depois da cirurgia, escolhendo a partir de uma lista de atividades crescentes no nível de capacidade funcional. A LEAS foi validada usando o Índice de Osteoartrose das Universidades de Western Ontario e McMasters (WOMAC, do inglês, *Western Ontario and McMasters Universities Osteoarthritis Index*) e a comparação de respostas a leituras de pedômetros de pacientes. A escala também tem se mostrado precisa quando preenchida pelo parente mais próximo, fazendo-a uma medida de capacidade funcional única.

Em 1989, a Knee Society introduziu o Sistema de Classificação e Avaliação Radiográfica da Artroplastia Total do Joelho (Fig. 7-28) para padronizar os parâmetros radiográficos a serem medidos ao relatar resultados radiográficos de ATJs: alinhamento dos componentes, cobertura da superfície tibial, radiolucências e uma lista de problemas patelares que inclui o ângulo da prótese, colocação excêntrica do componente, subluxação e luxação. Uma escala é tabulada para cada componente com base na largura e grau de suas radiolucências associadas. Para um componente tibial de sete zonas, uma escala não progressiva de 4 ou menos é provavelmente insignificante, uma escala de 5 a 9 indica a necessidade de acompanhamento atento da progressão, e uma escala de 10 ou mais significa o fracasso iminente ou possível, independentemente dos sintomas. É solicitado que os desenvolvedores de próteses totais de joelho sobreponham as silhuetas de seus desenhos na Knee Society e designem as zonas radiográficas a serem usadas por todos os autores em relatos subsequentes.

SOBREVIDA DA PRÓTESE

A artroplastia de joelho moderna iniciou-se no começo da década de 1970 com o desenvolvimento da prótese condilar total do joelho. Os estudos de sobrevida com essa prótese são o padrão com o qual a artroplastia total de joelho moderna é comparada. Séries de longo prazo têm documentado que a longevidade da prótese condilar total é da ordem de 95% em 15 anos, e de 91% em 21 e 23 anos. Mais recentemente, a sobrevida relatada de 15 a 18 anos de uma ATJ de retenção do cruzado não cimentada foi de 98,6%, com 79% dos pacientes relatando ausência de dor.

Os múltiplos estudos de desenhos de retenção e substituição do LCP têm documentado uma sobrevida de 95% ou mais em 10 anos. Conforme discutido na seção anterior sobre fixação de componentes, a fixação não cimentada tem tido resultados controversos quanto à sobrevida da prótese. Alguns desenhos igualaram o sucesso dos desenhos cimentados, ao passo que outros têm tido taxas maiores de fracasso devido à frouxidão tibial, ao desgaste do polietileno e à osteólise.

AVALIAÇÃO PRÉ-OPERATÓRIA

A parte mais importante da avaliação pré-operatória é a determinação de que a artroplastia total de joelho é indicada claramente (veja a seção anterior sobre indicações e contraindicações para a ATJ). As radiografias de joelho pré-operatórias devem incluir uma incidência anteroposterior de pé, uma em perfil e uma axial de patela. Uma radiografia da perna inteira em ortostase pode ser proveitosa na determinação do eixo mecânico do membro, particularmente quando a deformidade secundária a trauma ou procedimento cirúrgico prévio está presente (Fig. 7-29).

O filme panorâmico de membro inferior também é útil para determinar se a curvatura significativa da tíbia impede o uso de uma guia de alinhamento tibial intramedular. *Templates* podem ser usados para prever o tamanho aproximado do componente e dos defeitos ósseos que precisariam ser tratados intraoperatoriamente.

A avaliação médica pré-operatória de candidatos para a ATJ deve ser detalhada e completa, para evitar complicações potenciais que possam ameaçar a vida ou o membro. Como muitos pacientes submetidos à ATJ são idosos, as comorbidades devem ser consideradas. Os pacientes com múltiplos fatores de riscos médicos têm mostrado precisar de internações mais longas. Os fumantes, em particular, tendem a ter períodos operatórios mais longos e custos hospitalares maiores após serem submetidos à substituição articular.

Os pacientes devem ter uma reserva cardiopulmonar adequada para resistir à anestesia geral ou epidural, e para resistir à perda sanguínea de 1.000 a 1.500 mL ao longo do período perioperatório. Um eletrocardiograma pré-operatório de rotina deve ser obtido. Os pacientes com histórico de doença da artéria coronária, insuficiência cardíaca congestiva leve, doença pulmonar obstrutiva crônica ou doença pulmonar restritiva devem ser avaliados pelos médicos das respectivas especialidades. O suprimento vascular na perna a ser operada também deve ser avaliado. Se a vascularidade adequada é questionável, estudos arteriais não invasivos devem ser obtidos, e pode ser necessário obter a opinião de um cirurgião vascular.

A avaliação laboratorial pré-operatória de rotina deve incluir hemograma, dosagem de eletrólitos e urinálise. Preferivelmente, esses testes são realizados poucos dias antes da cirurgia, para que possam ser tomadas medidas com relação a quaisquer anormalidades corrigíveis. O uso de rotina de uma radiografia de tórax geralmente não tem bom custo-benefício como uma ferramenta de triagem, mas é indicado em pacientes com histórico de doença cardiopulmonar. De maneira similar, a avaliação pré-operatória de rotina de estudos de coagulação só é necessária em pacientes com um histórico de sangramento ou coagulopatia. Os pacientes recebendo medicamentos anticoagulantes devem ter o manejo apropriado, de maneira a limitar a perda sanguínea, enquanto se garante uma estabilidade médica no período perioperatório.

Geralmente é solicitada a liberação médica pelo cirurgião ortopédico quando existem quaisquer comorbidades, mas o cirurgião ortopédico deve cuidadosamente avaliar certas condições médicas que o clínico geral pode não achar importante, mas que têm mostrado aumentar a morbidade pós-operatória após a artroplastia total da articulação. A má nutrição, frequentemente presente em pacientes idosos, em geral pode ser detectada por um nível baixo de albumina no soro (< 3,5 mg/dL). Os pacientes com contagem de linfócitos totais de menos do que 1.200 células/mL também têm sido apontados como aqueles com custos hospitalares mais altos, internações mais longas e períodos mais longos de anestesia e cirurgia do que aqueles com contagem maior. Os pacientes com diabetes tipo II devem ser submetidos a um exame de hemoglobina glicada no pré-operatório, e seus níveis de glicose no sangue devem estar sob controle. Os pacientes devem ser encorajados a parar de fumar, para diminuir o risco de morbidade após a artroplastia total da articulação.

Sistema de avaliação TKA

Nome do avaliador _____ Data _____

Nome/número do paciente _____ Pré-operatório ☐ Pós-operatório ☐

Nome do cirurgião _____ Número do hospital _____

Data do raio X _____ Implantes anteriores _____

Articulação: Joelho esquerdo ☐ Joelho direito ☐

Alinhamento: Deitado ou em decúbito ☐ Em pé ☐

Anteroposterior

Ângulo em graus

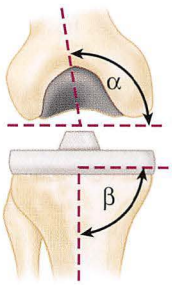

Flexão femoral (α) _____

Ângulo tibial (β) _____

Ângulo valgo total (Ω) _____

Filme 18" _____

Filme 3' _____

Lateral

Ângulo em graus

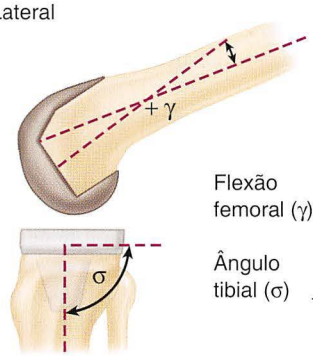

Flexão femoral (γ) ± _____

Ângulo tibial (σ) _____

Área de superfície óssea/de implante

Percentual da área da superfície da tíbia coberta por implante

Radiolucência: indica a profundidade em milímetro em cada área

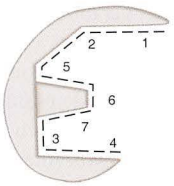

RLL

1 _____
2 _____
3 _____
4 _____
5 _____
6 _____
7 _____

Total _____

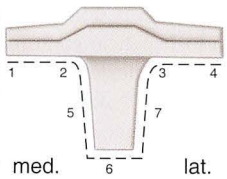

RLL

1 _____
2 _____
3 _____
4 _____
5 _____
6 _____
7 _____

Total _____

anterior posterior

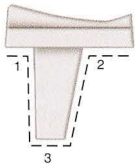

RLL

1 _____
2 _____
3 _____

Total _____

medial lateral

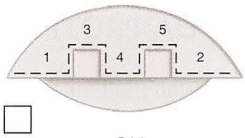

☐

OU

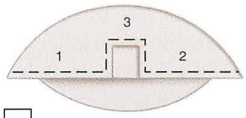

☐

RLL

1 _____
2 _____
3 _____
4 _____
5 _____

Total _____

Lista de problemas da patela

Ângulo da prótese _____

Fixação *med-lat* _____

Sup-Inf _____

Subluxação _____

Luxação _____

FIGURA 7-28 Sistema de escalas e avaliação radiográfica da Knee Society.

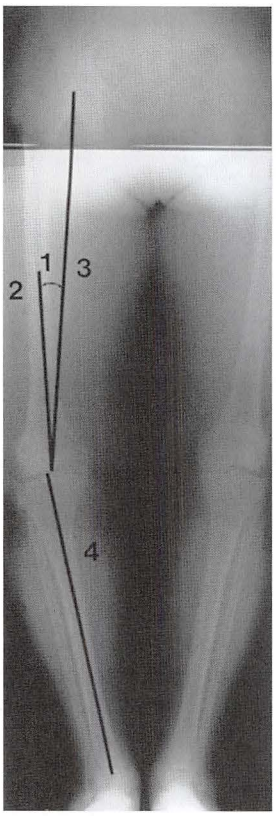

FIGURA 7-29 Os eixos mecânico e anatômico do fêmur e da tíbia são determinados independentemente nas radiografias axiais de membros inferiores pré-operatórias, com o objetivo de centralizar o eixo mecânico do membro dentro do centro do joelho protético. 1, Ângulo entre os eixos anatômico (2) e mecânico (3) do fêmur. 4, Eixo mecânico da tíbia (veja o texto).

OPÇÕES ANESTÉSICAS

A seleção de anestesia regional ou geral para a ATJ é um aspecto complicado, que é afetado pelas condições médicas comórbidas. O anestesiologista tem a responsabilidade definitiva nessa seleção, com a contribuição do cirurgião. Não foi provado que os resultados cardiovasculares de anestesia regional e geral sejam significativamente diferentes, e a mortalidade perioperatória dos pacientes com fraturas do quadril é a mesma com ambas as técnicas. Foi mostrado que a função cognitiva após a cirurgia é similar com as anestesias regional e geral após o período pós-operatório inicial.

O efeito da anestesia geral comparado ao da anestesia epidural nas complicações tromboembólicas é polêmico. Uma redução leve, porém estatisticamente significativa, nas taxas de TVP e EP tem sido relatada em pacientes que tiveram uma anestesia epidural em comparação aos com anestesia geral, enquanto outro estudo randomizado não mostrou diferenças na doença tromboembólica de maneira geral, mas mostrou sim uma diminuição na formação de trombos proximais com a anestesia epidural. Os benefícios possíveis da anestesia epidural incluem vasodilatação da extremidade inferior, resultando em um fluxo sanguíneo aumentado, hemodiluição e diminuição da viscosidade sanguínea. Um efeito fibrinolítico também tem sido postulado sobre a anestesia epidural; no entanto, em um estudo comparando as anestesias epidural e geral, não havia diferenças nos marcadores sanguíneos obtidos intraoperatoriamente para a fibrinólise ou a trombogênese.

Outro benefício da anestesia epidural é que ela permite o uso de um cateter permanente por 48 a 72 horas pós-operatoriamente, para controle da dor. O monitoramento com relação à hipoventilação deve ser uma rotina, e alguns autores recomendam unidades de enfermagem com pessoal especificamente treinado no monitoramento epidural contínuo. Outros efeitos colaterais potenciais da analgesia epidural pós-operatória contínua incluem prurido, retenção urinária, náuseas, vômitos e, raramente, formação de hematoma epidural. O uso de heparina de baixo peso molecular para a profilaxia da TVP, juntamente com a analgesia epidural pós-operatória, não é recomendado, devido ao risco aumentado de hematoma epidural e sequelas neurológicas potenciais desastrosas.

TÉCNICA CIRÚRGICA PARA A ARTROPLASTIA TOTAL DO JOELHO PRIMÁRIA

A seguinte descrição de técnica cirúrgica inclui princípios que são aplicáveis à substituição de joelho em geral; não pretende substituir os manuais técnicos individuais disponíveis ou os guias de instrumentação específica para implantes que são únicos para cada sistema de implantes disponível. Um conhecimento dos princípios envolvidos permite que o cirurgião faça uso de um julgamento sensato em qualquer reconstrução de joelho, independentemente do tipo específico de implante sendo usado.

ABORDAGEM CIRÚRGICA PARA A ATJ PRIMÁRIA

A incisão cutânea mais comum para a ATJ primária é uma incisão da linha média anterior. Podem ser consideradas variações, mas, em geral, a maioria das incisões comprometerá o ramo infrapatelar do nervo safeno e resultará em uma área de parestesia no aspecto lateral do joelho; isto deve ser discutido com o paciente antes da cirurgia. Há muitas variações para a abordagem do joelho no nível subcutâneo profundo da dissecção.

TÉCNICA 7-1

- Faça a incisão com o joelho em flexão para permitir que o tecido subcutâneo caia medial e lateralmente, o que melhora a exposição.
- Se uma cicatriz anterior preexistente no joelho estiver em uma posição alcançável pela incisão, incorpore-a na incisão cutânea. Se várias incisões prévias estiverem presentes, escolha a incisão usável mais lateral, porque o suprimento sanguíneo cutâneo da região anterior do joelho tende a vir predominantemente do lado medial. Geralmente, as incisões diretas mediais e laterais anteriores e as incisões transversas devem ser ignoradas.
- Faça a incisão da pele longa o suficiente para evitar a excessiva tensão da pele durante o afastamento, o que pode levar a áreas de necrose cutânea.
- A incisão retinacular padrão na ATJ é de abordagem parapatelar medial (Fig. 7-30).

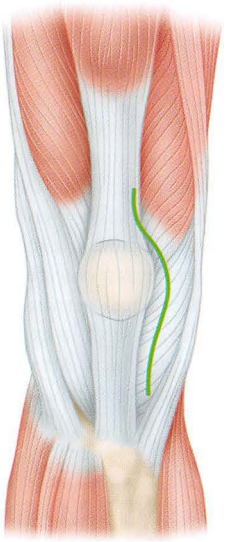

FIGURA 7-30 Abordagem retinacular parapatelar medial. **VEJA A TÉCNICA 7-1.**

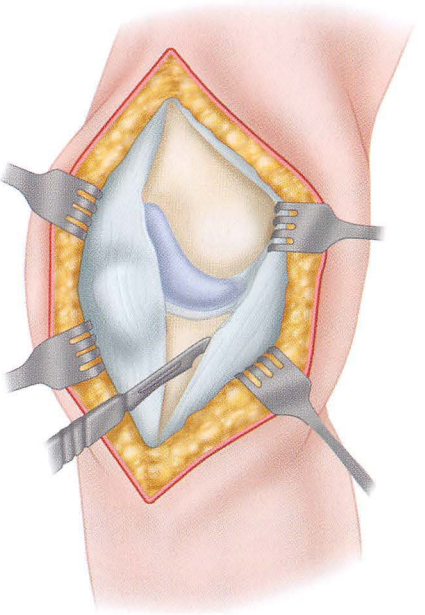

FIGURA 7-31 Cápsula medial e porção profunda do ligamento colateral medial são elevadas subperiostalmente. **VEJA A TÉCNICA 7-1.**

- Mantenha a aba cutânea o mais grossa possível, mantendo a dissecção apenas superficial ao mecanismo extensor.
- Estenda a incisão retinacular proximalmente ao comprimento do tendão do quadríceps, deixando uma faixa de 3 a 4 mm de tendão no vasto medial para o fechamento, depois.
- Continue a incisão em volta do lado medial da patela, estendendo de 3 a 4 cm em direção à superfície anteromedial da tíbia, ao longo da borda medial do tendão patelar.
- Exponha o lado medial do joelho elevando subperiostealmente a cápsula anteromedial e o ligamento colateral medial profundo para longe da tíbia, em direção ao canto posteromedial do joelho (Fig. 7-31).
- Estenda o joelho e everta a patela para permitir uma liberação de rotina das plicas e retináculos patelofemorais laterais (Fig. 7-32). Em pacientes obesos, se a eversão da patela é difícil, desenvolva a aba subcutânea lateral, para que a patela possa ser evertida por baixo do tecido. De maneira alternativa, a patela pode ser subluxada lateralmente se isso proporcionar uma melhor exposição.
- Flexione o joelho e remova o ligamento cruzado anterior e o corno anterior dos meniscos medial e lateral, juntamente com qualquer osteófito que possa levar à má posição do componente ou ao desequilíbrio de partes moles. Os cornos posteriores dos meniscos podem ser excisados após os cortes femoral e tibial terem sido feitos. Se uma prótese de substituição do LCP for usada, pode-se fazer a ressecção do LCP agora, ou ele pode ser removido mais tarde durante o procedimento, juntamente com o corte quadrado feito no fêmur distal para o componente femoral de substituição de LCP.
- Com a substituição do LCP e a retenção do LCP, subluxe e gire externamente a tíbia. A rotação externa relaxa o mecanismo extensor, diminui a chance de avulsão do tendão patelar e melhora a exposição.
- Exponha o platô tibial lateral através da excisão parcial do coxim gorduroso infrapatelar e da retração do mecanismo extensor evertido com um afastador tipo alavanca, colocado com cuidado adjacente ao platô tibial lateral.
- Durante todas as manobras que exercem tensão no mecanismo extensor, especialmente a flexão do joelho e o afastamento patelar, preste muita atenção à conexão do

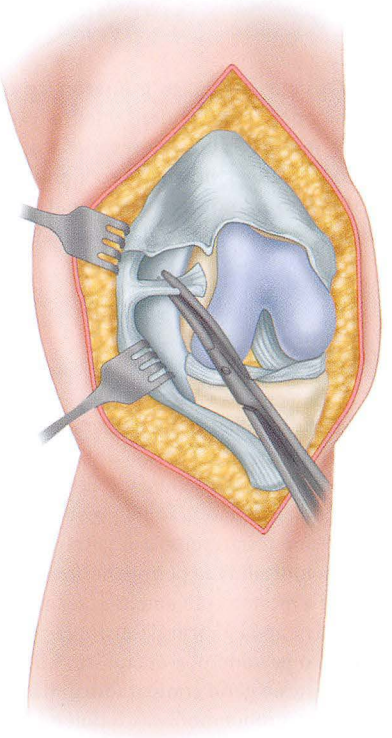

FIGURA 7-32 As pregas patelofemorais são cortadas para permitir a mobilização do mecanismo extensor. **VEJA A TÉCNICA 7-1.**

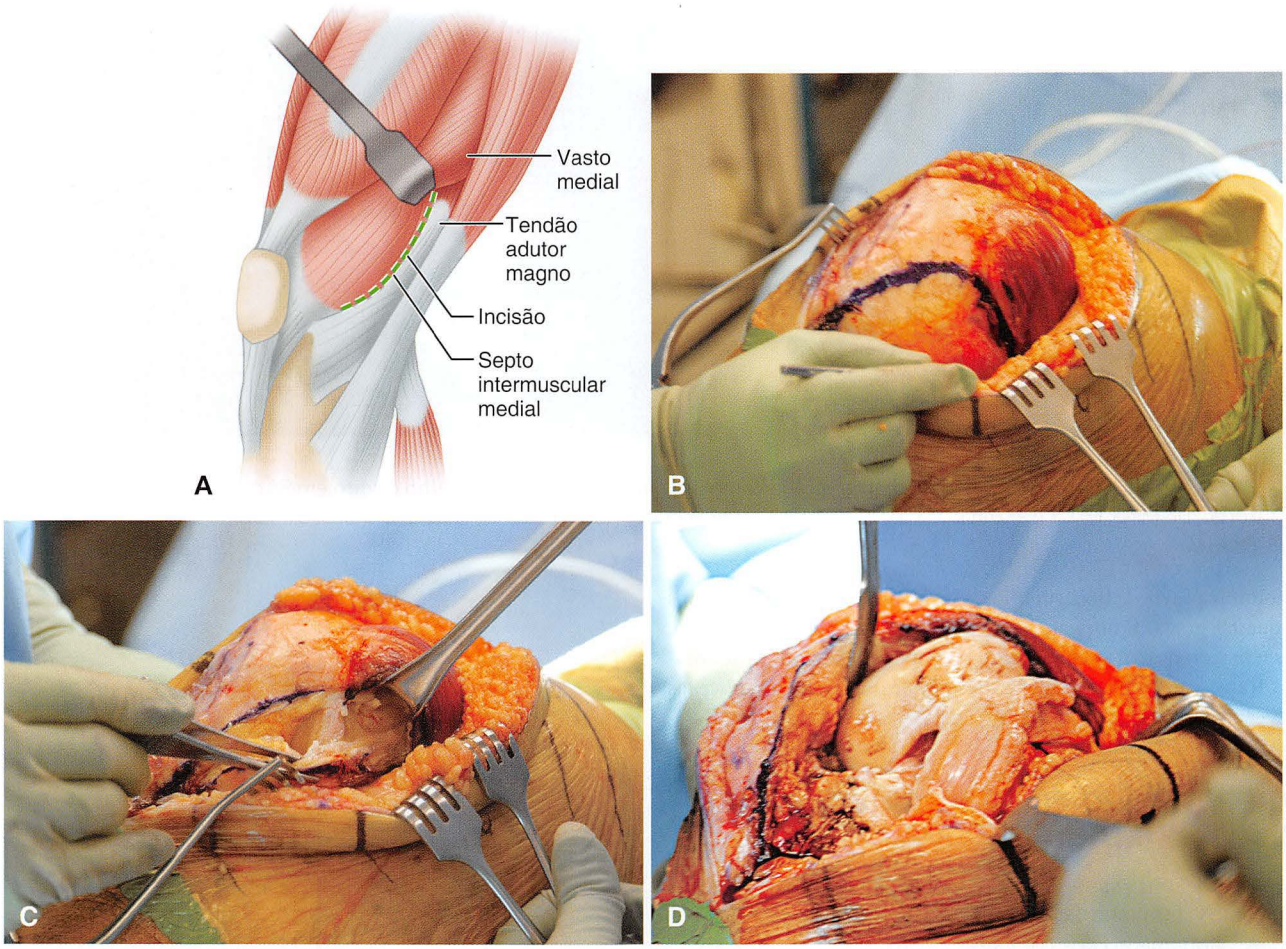

FIGURA 7-33 **A** e **B**, A abordagem do subvasto envolve o afastamento do mecanismo extensor inteiro para longe do septo intermuscular medial e a sua subluxação lateral, para a exposição. **C**, Afastador com ponta de garfo colocado acima do fêmur e preso na superfície lateral coloca o vasto medial sob tensão, enquanto a conexão do músculo com o septo intermuscular é cortada precisamente com uma tesoura. **D**, Liberação completa do quadríceps ao septo intermuscular medial. Exposição obtida após a eversão total da patela. (De Miller MD: Knee and lower leg. In Miller MD, Chhabra AB, Hurwitz S, et al, editors: *Orthopaedic surgical approaches*, Philadelphia, 2008, Elsevier.)

tendão patelar ao tubérculo tibial. A avulsão do tendão patelar é difícil se ser reparada, e pode ser uma complicação devastadora.

Veja também, em inglês, o Vídeo 7-3.

Em um esforço para reduzir as complicações patelofemorais e agilizar o retorno da função do quadríceps pós-operatoriamente, têm sido descritos métodos alternativos de exposição. A abordagem do subvasto ("Southern") é diferente da Técnica 7-1 no método de subluxar o mecanismo extensor lateralmente para a extensão do joelho (Fig. 7-33). A mesma incisão da linha média anterior do joelho é usada, mas a incisão retinacular proximal é executada ao se fazer uma incisão na fáscia superficial que cobre o vasto medial e mobilizar abruptamente a borda medial distal do vasto medial posteriormente ao septo intermuscular medial. A origem do vasto medial é levantada para longe do septo intermuscular medial a aproximadamente 10 cm proximal ao tubérculo adutor, permanecendo distal à abertura para os vasos femorais. É feita a incisão na sinóvia, e o mecanismo extensor inteiro é deslocado lateralmente. Os defensores dessa abordagem alegam que deixar o mecanismo extensor intacto resulta em um retorno mais rápido da força do quadríceps, preserva mais a vascularidade para a patela, melhora a satisfação do paciente e ao mesmo tempo diminui a dor pós-operatória, e diminui a necessidade de liberação lateral. Comparada com a abordagem parapatelar medial, a exposição pode ser limitada, especialmente em pacientes obesos e pacientes com cirurgias de joelho prévias.

Engh e Parks descreveram a abordagem transvasto, que difere da abordagem subvasto na medida em que o músculo vasto medial é cortado rente às suas fibras, e não subluxado lateralmente na sua totalidade. A separação no vasto medial começa na borda superomedial da patela e se estende proximal e medialmente na direção do septo intermuscular (Fig. 7-34).

Uma zona segura de 4,5 cm do vasto medial pode ser claramente separada da margem da patela e ser abruptamente dissecada ainda mais, se desejado. Essa abordagem preserva a artéria genicular superior da patela e do tendão do quadríceps. As contraindicações relativas à abordagem média do vasto incluem obesidade,

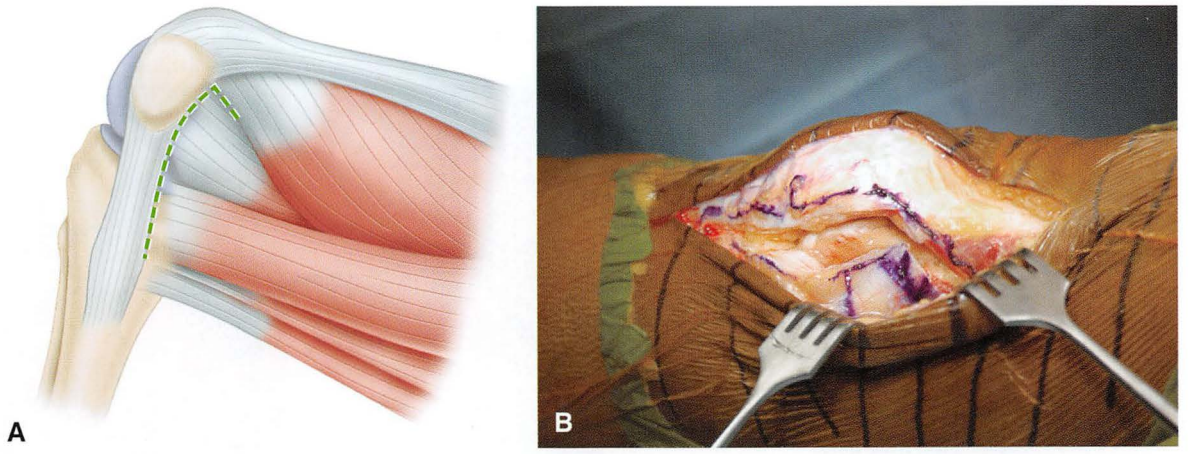

FIGURA 7-34 **A,** Abordagem vasto medial mostrada como uma linha verde, com o joelho direito em 90 graus de flexão. **B,** Fotografia operatória. (De Miller MD: Knee and lower leg. In Miller MD, Chhabra AB, Hurwitz S, et al, editors: *Orthopaedic surgical approaches,* Philadelphia, 2008, Elsevier.)

osteotomia prévia da tíbia superior e flexão pré-operatória de menos do que 80 graus. É obrigatória a atenção cuidadosa à hemostasia, pois têm sido descritos hematomas pós-operatórios com as abordagens transvasto e subvasto. As exposições extensíveis são descritas na seção sobre ATJ de revisão.

PREPARAÇÃO ÓSSEA PARA A ATJ PRIMÁRIA

A preparação da superfície óssea é baseada nos seguintes princípios: tamanho apropriado dos componentes individuais, alinhamento dos componentes para restaurar o eixo mecânico, recriação de tecidos moles e espaços em flexão igualmente equilibrados, e posicionamento patelar ideal.

TÉCNICA 7-2

- Faça o corte distal femoral em um ângulo valgo (geralmente de 5 a 7 graus) perpendicular ao eixo mecânico predeterminado do fêmur. A quantia de osso removida geralmente é a mesma a ser substituída pelo componente femoral. Se uma contratura de flexão pré-operatória significativa estiver presente, pode ser feita uma ressecção adicional, para auxiliar a correção da contratura. Se uma prótese de substituição de cruzado posterior for usada, pode ser feita uma ressecção distal femoral adicional de 2 mm, para equalizar o aumento no espaço de flexão que ocorre quando o LCP é sacrificado.
- Os cortes anteriores e posteriores determinam a rotação do componente femoral e o formato do espaço de flexão. A rotação externa excessiva alarga o espaço de flexão medialmente e pode resultar em uma instabilidade de flexão. A rotação interna do componente femoral pode causar uma inclinação patelar ou uma instabilidade patelofemoral.
- A rotação do componente femoral pode ser determinada por um dentre vários métodos. O eixo transepicondilar, o eixo anteroposterior, os côndilos femorais posteriores e a superfície de corte da tíbia proximal podem todos servir como pontos de referência.
- Se o eixo transepicondilar for usado, faça um corte femoral posterior paralelo a uma linha desenhada entre os epiccôndilos femorais mediais e laterais. Determine o eixo anteroposterior desenhando uma linha entre o fundo do sulco do fêmur e o topo da fossa intercondilar, e faça o corte femoral posterior perpendicular a este eixo (Fig. 7-35).

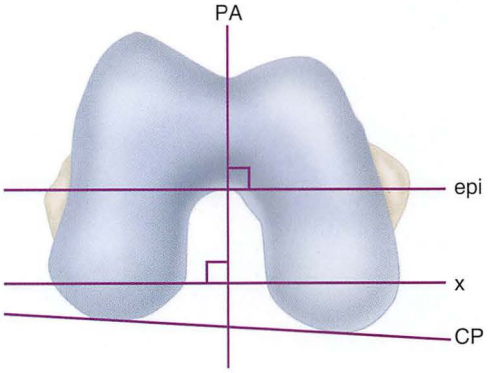

FIGURA 7-35 Eixos de alinhamento no joelho sem displasia condilar. A ressecção perpendicular ao eixo anteroposterior (AP) ou paralela ao eixo epicondilar (epi) resulta em uma linha de ressecção (x) que é levemente rodada externamente em relação ao eixo condilar posterior (CP). Isto resulta no posicionamento correto do componente femoral. **VEJA A TÉCNICA 7-2.**

- Quando os côndilos posteriores forem referenciados, faça o corte em 3 graus de rotação externa para longe da linha entre eles. Um joelho valgo com um côndilo femoral lateral hipoplásico pode levar a um componente femoral rodado internamente se os côndilos posteriores por si sós forem tomados como referencia (Fig. 7-36).
- Usando a superfície de corte da tíbia proximal ou a técnica do "espaço" (ou *gap*), faça o corte femoral posterior paralelo ao corte proximal da tíbia, após os tecidos moles terem sido equilibrados na extensão (Fig. 7-37). Essa técnica geralmente é usada para a ATJ de plataforma móvel, porque o equilíbrio preciso do espaço em flexão é necessário para garantir que a "luxação rotatória" do suporte de polietileno não ocorra.
- Deve-se tomar cuidado ao usar a técnica do espaço, pois a confiança nos ligamentos com anatomia alterada pode levar

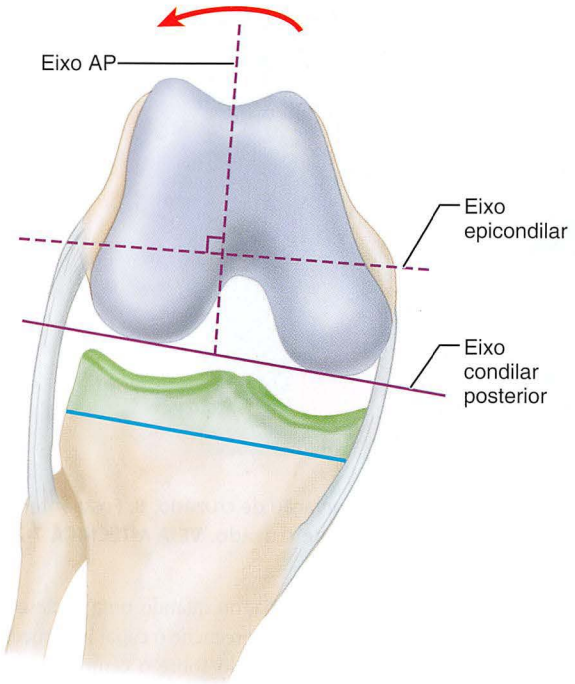

FIGURA 7-36 O côndilo lateral hipoplásico causa a rotação interna relativa do eixo condilar posterior. **VEJA A TÉCNICA 7-2.**

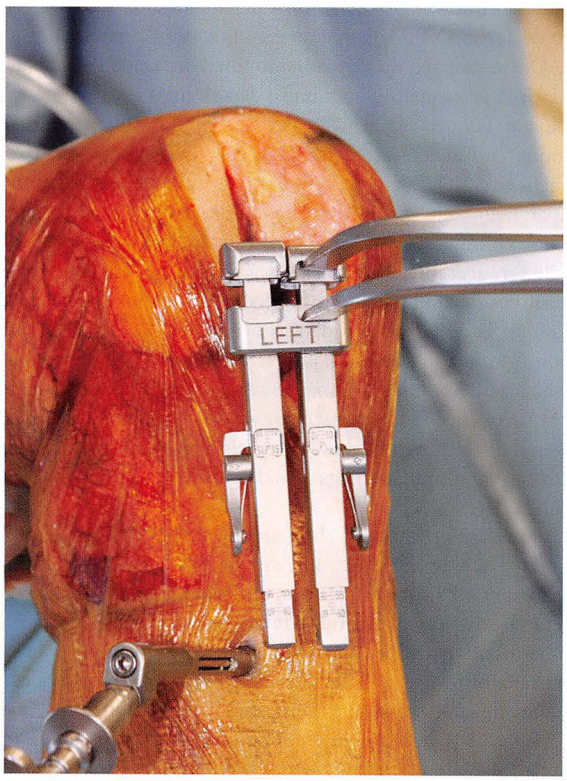

FIGURA 7-37 O espaço de flexão retangular é obtido ao rodar externamente o guia de corte do fêmur paralelo à superfície de corte da tíbia, enquanto os ligamentos colaterais estão sob igual tensão, obtida com um distrator, conforme mostrado, ou com blocos de espaçamento. **VEJA A TÉCNICA 7-2.**

à má rotação do componente femoral. É importante que o cirurgião esteja familiarizado com cada um desses pontos de referência, pois a confiança em somente uma dessas referências poderia resultar na má rotação do componente femoral.

- Independentemente do método usado para o alinhamento rotacional, a espessura do osso removida do aspecto posterior dos côndilos femorais deve ser igual à espessura dos côndilos posteriores do componente femoral. Isto é determinado diretamente ao se medir a espessura da ressecção condilar posterior com uma instrumentação de "referência do posterior". Os instrumentos de "referência do anterior" medem a dimensão anteroposterior dos côndilos femorais a partir de um corte anterior com base fora do córtex femoral anterior, até a superfície articular dos côndilos femorais posteriores. O componente femoral escolhido deve ser igual ou levemente menor do que a dimensão anteroposterior medida, para evitar o aperto na flexão.
- Os instrumentos de referência do posterior são em teoria mais precisos para recriar as dimensões originais do fêmur distal; no entanto os instrumentos de referência do anterior oferecem menos risco de arranhar o córtex femoral anterior e colocam o flange anterior do componente femoral contra a superfície anterior do fêmur distal de uma maneira mais confiável.
- Complete a preparação do fêmur distal para uma prótese com preservação de LCP fazendo cortes chanfrados anteriores e posteriores para o implante. Se um desenho de substituição de LCP for escolhido, remova a caixa intercondilar para acomodar o alojamento do mecanismo de terminal e *came* [eixo] (Fig. 7-38).
- Corte a tíbia perpendicular ao seu eixo mecânico com o bloco de corte orientado por um guia de corte intramedular ou extramedular. A quantia de inclinação posterior depende do sistema de implante usado. Muitos sistemas incorporam 3 graus de inclinação posterior na inserção de polietileno, o que permite um alinhamento da inclinação mais preciso pelo implante do que com o bloco de corte. A quantidade de ressecção tibial depende de que lado da articulação (mais ou menos artrítica) é usado como referência. Quando medida a partir do lado preservado da articulação, a ressecção deve ser próxima ao tamanho do implante a ser usado, tipicamente de 8 a 10 mm. Se o lado mais artrítico da articulação for usado para referência, a quantia de ressecção geralmente é de 2 mm ou menos. Proteja o tendão patelar e os ligamentos colaterais durante essa parte do procedimento.
- De maneira alternativa, a tíbia proximal pode ser cortada antes que os cortes femorais distais sejam completos.

TÉCNICA DO ESPAÇO OU *GAP*

- Se a ressecção femoral distal não foi completa, equilibre os espaços de flexão e extensão agora, colocando blocos de espaçamento ou um tensor entre os espaços, com o joelho em flexão e extensão. O equilíbrio varo-valgo pode ser ajustado de maneira harmoniosa com liberações mediais ou laterais (veja "Balanceamento Ligamentar").
- Antes de qualquer liberação de tecido mole, remova quaisquer osteófitos mediais ou laterais ao redor da tíbia e do fêmur. Remova os osteófitos condilares posteriores, pois eles podem bloquear a flexão e estirar estruturas de partes moles posteriores, causando uma contratura de flexão.
- Os espaços de flexão e extensão devem ser mais ou menos iguais. Se o espaço de extensão for muito pequeno

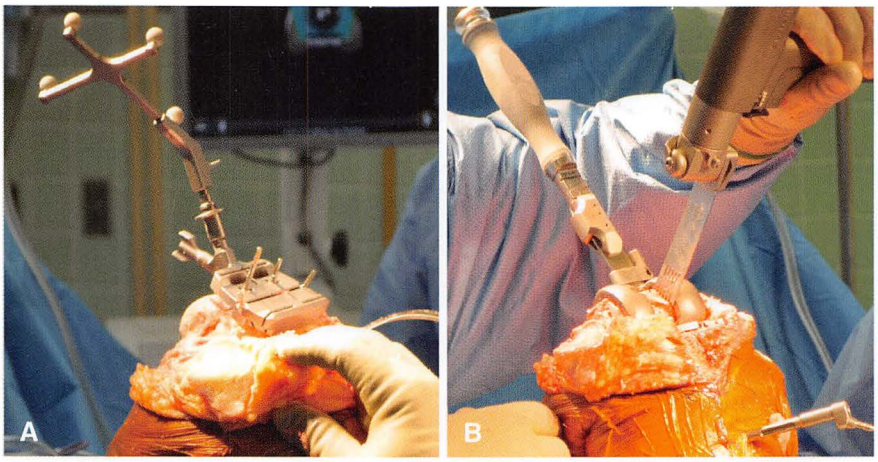

FIGURA 7-38 **A,** Ressecção femoral distal completa de cortes chanfrados em artroplastia com preservação de cruzado. **B,** Fossa intercondilar cortada para acomodar o mecanismo de poste e eixo ou batente na artroplastia de substituição de cruzado. **VEJA A TÉCNICA 7-2.**

ou apertado, a extensão é limitada. De maneira similar, se o espaço de flexão for muito apertado, a flexão é limitada. A frouxidão em qualquer espaço pode levar à instabilidade.

- Se o espaço de extensão for menor do que o espaço de flexão, remova mais osso da superfície de corte femoral distal ou libere a cápsula posterior do fêmur distal, mas primeiro assegure-se de que todos os osteófitos condilares posteriores tenham sido removidos antes de elevar a linha da articulação.
- Se o espaço de flexão for menor do que o espaço de extensão, remova mais osso dos côndilos femorais posteriores fazendo os cortes apropriados para o componente femoral imediatamente menor; assegure-se de que isso seja feito com referência anterior, para que assim os côndilos posteriores sejam encurtados e o córtex anterior não seja arranhado.
- Se os espaços de flexão e extensão forem iguais, mas não houver espaço suficiente para a prótese desejada, remova mais osso da tíbia proximal, pois o osso removido da tíbia afeta os espaços de flexão e extensão igualmente.
- Quando os espaços de flexão e extensão estiverem iguais, mas frouxos, um bloco espaçador mais largo e um componente tibial de polietileno mais espesso são necessários para se obter estabilidade.

TÉCNICA DE ALINHAMENTO INTRA E EXTRAMEDULAR

A técnica de alinhamento intramedular é crucial no lado femoral de uma ATJ, pois os pontos de referência femorais não são facilmente palpáveis. O portal de entrada para a haste de alinhamento femoral tipicamente é colocado poucos milímetros medial à linha média, em um ponto anterior à origem do LCP. As radiografias pré-operatórias devem sem minuciosamente examinadas em busca de um canal largo ou arqueamento excessivo do fêmur, pois essas condições podem resultar em erros de alinhamento. Estudos em cadáveres têm mostrado que o posicionamento do ponto de entrada da haste de alinhamento intramedular do fêmur afeta significativamente o alinhamento resultante do corte femoral distal em mais do que 5 graus no plano sagital.

O alinhamento femoral extramedular é útil somente em membros com arqueamento femoral lateral severo, consolidação viciosa femoral, estenose a partir de uma fratura prévia, ou quando uma prótese total quadril ipsolateral ou outra ferramenta preenche o canal intramedular. Um marcador palpável pode ser colocado sobre o centro da cabeça femoral, com base nas radiografias pré-operatórias do quadril ou em imagens fluoroscópicas com o paciente na mesa de operação. A espinha ilíaca anterossuperior não tem se mostrado confiável para determinar o centro do quadril, e não deve ser usada como ponto de referência primário, quando se escolhe o alinhamento femoral extramedular. Atualmente, quando uma deformidade preexistente ou uma ferramenta está presente, técnicas mais modernas, como por exemplo navegação computadorizada ou blocos de corte personalizados, são usadas (veja a seção de Técnica de Alinhamento Assistida por Computador).

O uso de guias de alinhamento tibial intramedular é mais polêmico. Uma preocupação com o uso desses guias é o risco de embolia gordurosa. Foram encontrados elevações maiores de pressão arterial pulmonar e índices cardíacos levemente diminuídos em pacientes submetidos a ATJs bilaterais com o uso de guias de alinhamento tibial, comparativamente a guias de alinhamento extramedular e ventilação dos canais intramedulares femorais; no entanto, essas pequenas mudanças não foram creditadas à constituição de contraindicações ao uso de dispositivos de alinhamento intramedular. Devido a se acreditar que a prevalência de 12% de mudanças neurológicas é consistente com a embolia gordurosa após a ATJ bilateral, o uso de monitoramento da pressão arterial pulmonar tem sido recomendado por alguns cirurgiões. Mostrou-se que a perfuração de um orifício alargado de 12,7 mm no fêmur distal usando uma haste estriada de 8 mm eliminava os efeitos cardiopulmonares negativos das hastes de alinhamento femoral intramedulares.

A precisão relativa do alinhamento tibial intramedular e extramedular tem sido discutida. Em um estudo, 94% dos componentes tibiais estavam variando 2 graus em relação aos 90 graus desejados com o alinhamento intramedular, comparativamente a 85% com o alinhamento extramedular, enquanto outro estudo descobriu que o alinhamento extramedular era mais preciso, com 88% dos componentes tibiais dentro de 2 graus do objetivo de 90 graus, ao passo que apenas 72% dos componentes colocados usando o alinhamento intramedular atendiam a esse critério. Foi relatado que o alinhamento tibial neutro foi obtido com dispositivos intramedulares em 83% dos joelhos varos, mas em apenas 37% dos joelhos valgos; o arqueamento tibial foi mais comum em joelhos valgos (Fig. 7-39A), e o uso de radiografias panorâmicas de membro inferior no processo de próteses e a rechecagem do alinhamento do corte tibial com um dispositivo extramedular foram recomendados (Fig. 7-39B). Em

um estudo com cadáveres comparando os dispositivos intra e extramedulares à navegação computadorizada para o alinhamento tibial, o alinhamento intramedular não foi tão preciso quanto o alinhamento extramedular para determinar a inclinação posterior. Atualmente, a maioria dos cirurgiões em nossa instituição usa o alinhamento femoral intramedular com o alinhamento tibial extramedular; usam-se as técnicas de navegação computadorizada, também.

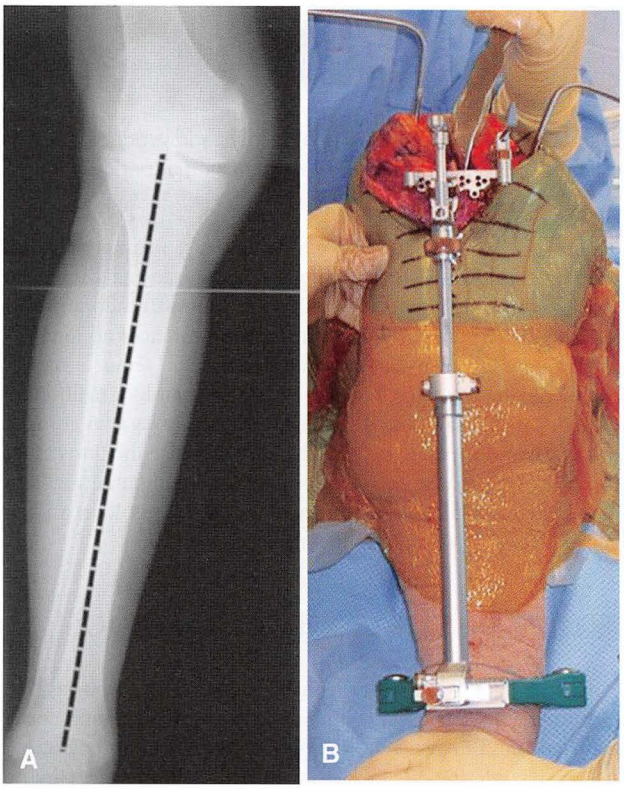

FIGURA 7-39 **A,** O arqueamento da tíbia pode impedir o uso de guias de alinhamento intramedular para fazer o corte tibial. **B,** A guia de alinhamento extramedular é recomendada nessa situação.

TÉCNICA DE ALINHAMENTO ASSISTIDA POR COMPUTADOR

Por mais de 1 década, a navegação computadorizada tem estado disponível para a ATJ. A técnica mais popular usa a navegação computadorizada sem imagem, com um cirurgião determinando os pontos de referência anatômicos através de medidas diretas ou indiretas, durante o procedimento. Apesar de vários estudos na literatura confirmarem que a navegação computadorizada sem imagem diminui o número de discrepâncias no alinhamento do eixo mecânico coronal após a ATJ, a técnica ainda não foi universalmente adotada nos EUA.

A técnica envolve a conexão de marcadores ativos ou passivos no fêmur e na tíbia, que são então localizados por uma câmera computadorizada, que deve ter uma linha de visão clara durante o procedimento (Fig. 7-40). Os marcadores são removíveis a partir de uma base de referência que é ancorada ao osso para garantir que eles não sejam danificados ou afrouxados durante o procedimento. Uma vez que os marcadores estejam conectados às bases de referência, o cirurgião executa o registro dos pontos de referência anatômicos para que o computador possa determinar e rastrear a anatomia femoral e tibial durante o procedimento, para guiar o cirurgião no alinhamento dos cortes e implantes ósseos. A anatomia dentro do campo cirúrgico é registrada tipicamente usando-se um dispositivo de apontamento que tem marcadores rastreáveis pelo computador, e o centro da cabeça femoral é determinado por meios indiretos, através de um algoritmo matemático de centro de rotação. Pontos de referência palpáveis, a partir de uma combinação de pontos de referência externos e de centro de rotação, podem ser usados para determinar o centro do tornozelo. Em um estudo com cadáveres, o uso dos aspectos mais mediais e laterais dos maléolos mediais e laterais e de uma porcentagem da distância entre os dois pontos foi o método mais preciso para determinar o centro do tornozelo. Uma vez que o registro esteja completo, o computador pode dar *feedback* em tempo real sobre o alinhamento dos cortes ósseos do fêmur e da tíbia em todos os três planos anatômicos, o que permite ao cirurgião fazer mudanças e medir a precisão dos cortes ósseos, em vez de confiar somente no alinhamento do gabarito de corte, o que pode não se traduzir em um corte ósseo preciso, devido ao osso esclerótico ou osteopênico (Fig. 7-41).

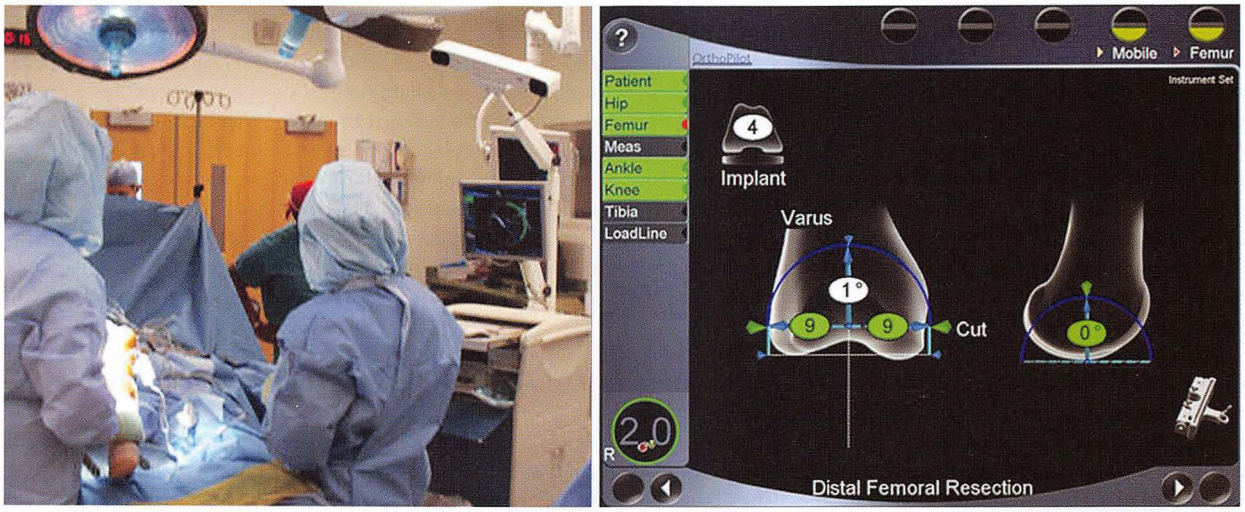

FIGURA 7-40 O alinhamento assistido por computador usa marcadores colocados no fêmur e na tíbia, que são rastreados por uma câmera assistida por computador.

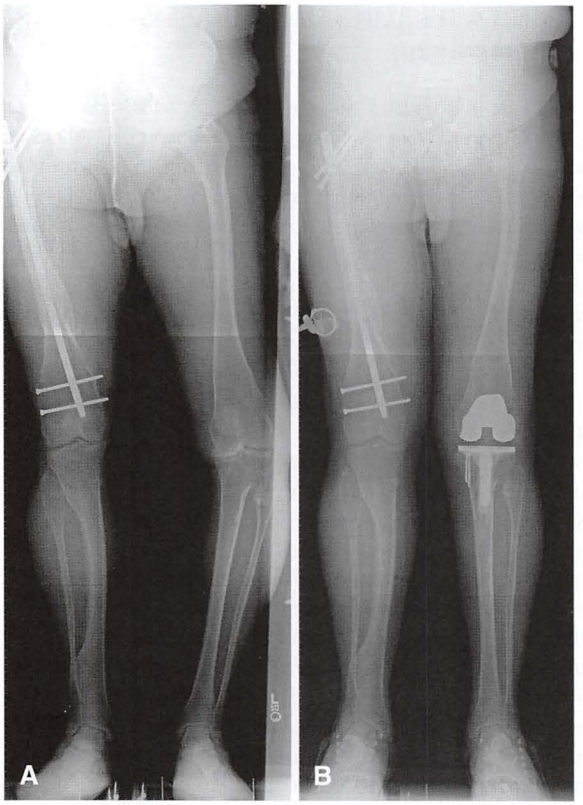

FIGURA 7-41 A e B, Navegação sem imagem usada para corrigir deformidade extra-articular secundária a osteocondroma.

Os sistemas de navegação computadorizada também podem ajudar a determinar o tamanho correto de implantes, bem como o seu alinhamento. O equilíbrio dos tecidos moles e a medição dos espaços de flexão e extensão durante o procedimento são outras vantagens significativas da ATJ assistida por computador. A medição objetiva dos espaços garante o equilíbrio correto de partes moles e espaços que fornecerão uma articulação estável, ao longo do arco de movimento. Foi descoberto que uma técnica de equilíbrio e equalização de espaços produzia uma flexão melhor em um acompanhamento de 1 a 4 anos, mas as medidas de resultado advindas de pacientes não foram diferentes daquelas com técnicas convencionais. Em uma metanálise de 22 estudos de ATJ assistida por computador, foram encontrados melhores alinhamento geral e posicionamento de implantes, mas não foram notadas melhoras no resultado funcional. Um estudo prospectivo recente distribuiu aleatoriamente 195 pacientes para a ATJ com instrumentação convencional (97 joelhos) ou navegação computadorizada (98 joelhos). Em 5 anos de acompanhamento, as escalas da Knee Society foram melhores no grupo do computador, possivelmente sugerindo que os efeitos da assistência do computador podem não ser aparentes até um ponto mais distante na curva de sobrevida dos pacientes de ATJ.

Outra vantagem da navegação computadorizada é evitar a violação do canal femoral intramedular, que pode reduzir a perda sanguínea e as complicações cardíacas relacionadas, pois são colocados menos êmbolos no sistema venoso do que com a colocação de uma haste de alinhamento intramedular. Quando a deformidade extra-articular ou as peças proíbem o uso de dispositivos de alinhamento intramedular, a navegação computadorizada pode proporcionar uma técnica precisa e menos invasiva.

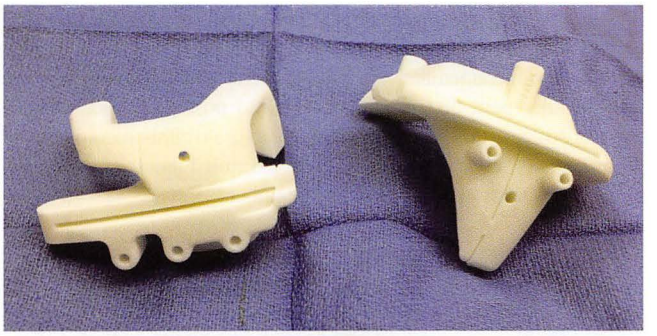

FIGURA 7-42 Bloco de corte personalizado produzido a partir de imagens pré-operatórias de ressonância magnética.

As desvantagens dos sistemas de navegação computadorizada incluem o custo do sistema, tempos de operação mais longos e a falta de estudos de resultados clínicos atuais mostrando a melhora na sobrevida. Foram relatadas fraturas periprotéticas ao longo dos orifícios de ancoragem da base de referência no fêmur e na tíbia. Atualmente, há apenas relatos limitados mostrando a melhora dos resultados funcionais com a ATJ assistida por navegação computadorizada. Em um estudo prospectivo de 115 procedimentos de ATJ primária, os pacientes nos quais a navegação computadorizada foi usada tinham escalas da Knee Society e SF-12 significativamente maiores em até 1 ano após a operação.

BLOCOS DE CORTE PERSONALIZADOS

Nos últimos anos uma técnica mais precisa e menos invasiva foi desenvolvida, para conseguir um alinhamento de implantes correto. Essa técnica usa imagens de RM pré-operatórias ou tomografias da extremidade inferior, que incluem o quadril e o tornozelo, para produzir um bloco de corte personalizado para o fêmur distal (Fig. 7-42). Com essa técnica, o "alinhamento computadorizado" é feito fora da sala de cirurgia usando imagens tridimensionais, para produzir um bloco de corte personalizado e determinar o alinhamento do plano femoral transverso com uma tecnologia de protótipos veloz e um *software* de ajuste de molde de imagem. Embora os relatos iniciais tenham mostrado que o alinhamento após a ATJ com um bloco de corte personalizado é comparável àquele com a navegação computadorizada, há preocupações relativas ao custo das imagens e à produção de gabaritos de corte. Os defensores dos blocos de corte personalizados relatam tempos de operação menores e menor custo de esterilização de instrumentos. A técnica não pode informar ao cirurgião se o bloco de corte está alojado na posição correta, ou se o corte ósseo resultante está na posição correta, e não há maneira de determinar isto, até que as radiografias pós-operatórias sejam obtidas. Deve-se tomar cuidado nas discussões com pacientes, para se ter certeza de que eles não confundem essa técnica com um "implante de ATJ personalizado", o que tem sido usado para fins de *marketing*.

BALANCEAMENTO LIGAMENTAR

O equilíbrio de partes moles é essencial para proporcionar uma articulação estável após a ATJ. Depois que o preparo ósseo estiver completo, os espaços de flexão e extensão devem ser avaliados para checagem da simetria, com alturas iguais em flexão e extensão. Isso pode ser feito com afastadores laminares, blocos de espaçamento ou

técnicas de navegação computadorizada. Antes da liberação de qualquer tecido mole anatômico apoiando a estrutura em volta do joelho, todos os osteófitos periféricos devem ser removidos do fêmur e da tíbia. A remoção de osteófitos por si só pode ser suficiente para equilibrar as deformidades existentes do plano coronal. Se uma ressecção tibial está sendo usada como primeira técnica, os osteófitos devem ser removidos antes de se determinar quaisquer cortes ósseos no fêmur. O arco de movimento do joelho final pode ser limitado pela tensão excessiva do LCP ou colateral, e a frouxidão excessiva pode levar à instabilidade clinicamente inaceitável. Como diretriz geral, um objetivo razoável é uma abertura em valgo ou varo de 1 a 2 mm. Independentemente do tipo de deformidade sendo corrigida, a estabilidade deve ser checada após cada passo da liberação do tecido mole, pois a liberação excessiva pode levar á instabilidade excessiva do plano coronal e exigir a conversão para uma prótese constrita.

CORREÇÃO DA DEFORMIDADE EM VARO

A deformidade em varo é a deformidade mais comum no joelho artrítico, e várias técnicas têm sido descritas para sua correção. Independentemente da técnica usada, o cirurgião deve entender quais estruturas anatômicas afetarão os espaços de flexão e extensão, para que cada tipo de assimetria de espaço individual possa ser corrigido de acordo. Muitos estudos biomecânicos com cadáveres têm delineado quais estruturas anatômicas afetam os espaços de flexão e extensão do joelho. Em geral, a liberação das estruturas posteriores do ligamento oblíquo posterior para a cápsula posterior e a inserção semimembranosa na tíbia afeta o espaço de extensão mais do que o espaço de flexão, e a liberação da metade anterior do ligamento colateral medial superficial e da inserção da pata de ganso afeta mais o espaço de flexão.

CORREÇÃO DA DEFORMIDADE EM VARO SACRIFICANDO O LCP

TÉCNICA 7-3

- Faça a exposição inicial para incluir a liberação do ligamento colateral medial profundo da tíbia para o canto posteromedial do joelho.
- Faça os cortes ósseos usando a técnica preferida (guia intramedular ou extra-articular, navegação computadorizada, blocos de corte personalizados).
- Remova todos os osteófitos no fêmur e na tíbia, pois eles podem tensionar as partes moles mediais e efetivamente encurtar o ligamento colateral medial.
- Certifique-se de que o LCP seja ressecado antes do balanceamento. Devido ao fato de o LCP ser um estabilizador medial secundário, tome cuidado para não liberar todo o tecido mole da tíbia, porque isso pode alargar demais o espaço. Em geral, é preciso menos liberação de tecido mole para balancear um joelho varo, uma vez que o LCP tenha sido ressecado.
- Avalie os espaços de flexão e extensão. Se os espaços estiverem apertados, libere o ligamento colateral medial superficial subperiostealmente da tíbia proximal, mas não o libere completamente da tíbia. Cheque novamente os espaços em flexão e extensão.
- Se o espaço de extensão estiver apertado apenas medialmente em extensão, a porção do ligamento oblíquo posterior pode ser liberada subperiostealmente agora ou mais tarde no procedimento de balanceamento de tecido mole. Se os espaços de extensão continuarem apertados medialmente, a cápsula semimembranosa e posteromedial pode ser liberada.
- Se o espaço de flexão estiver apertado, o aspecto anterior do ligamento colateral medial e a inserção da pata de ganso podem ser liberados.
- Se a camada de tecido mole inteira for liberada, e o espaço medial ainda estiver apertado (como é geralmente o caso com a deformidade em varo severa), considere o avanço do ligamento colateral lateral.

CORREÇÃO DE DEFORMIDADE EM VARO PRESERVANDO O LCP

TÉCNICA 7-4

- Faça a exposição inicial para incluir a liberação do ligamento colateral medial profundo da tíbia para o canto posteromedial do joelho.
- Faça os cortes ósseos usando a técnica preferida (guia intramedular ou extra-articular, navegação computadorizada, blocos de corte personalizados).
- Remova todos os osteófitos no fêmur e na tíbia, pois eles podem estirar a camada de tecido mole medial e efetivamente encurtar o ligamento colateral medial.
- Avalie os espaços de flexão e extensão. Se ambos estiverem apertados, libere o ligamento colateral medial subperiostealmente da tíbia proximal. Com uma ATJ com preservação de cruzado com o LCP intacto, pode ser necessário que a liberação seja conduzida a até 6 cm distalmente à linha da articulação, para efetivamente balancear o espaço.
- Se o espaço de extensão estiver apertado apenas medialmente, a porção do ligamento oblíquo posterior pode ser liberada subperiostealmente agora ou mais tarde no procedimento de balanceamento de tecido mole. Se os espaços de extensão continuarem apertados medialmente, a cápsula semimembranosa e posteromedial pode ser liberada.
- Se o espaço de flexão estiver apertado, a porção anterior do ligamento colateral medial superficial e a inserção da pata de ganso podem ser liberadas.
- Se todo o tecido mole for liberado e o espaço medial ainda estiver apertado, considere o balanceamento do ligamento colateral lateral (veja seção sobre Balanceamento do Ligamento Cruzado Posterior). Se uma manobra de gaveta posterior indicar que o LCP não está funcionando, considere a conversão para uma inserção de prato fundo de lábio anterior, se ela estiver disponível com o sistema de implantes sendo usado, ou considere a conversão para um implante estabilizado posterior.
- Se, após a liberação completa de partes moles medial, o LCP ainda não balanceia o *gap* medial apertado, considere o avanço do ligamento colateral medial (isso geralmente é necessário para a deformidade em varo severa).

CORREÇÃO DA DEFORMIDADE EM VALGO

A deformidade em valgo é comum em pacientes com artropatias reumatoides e inflamatórias, e também pode ocorrer naqueles com um côndilo femoral lateral hipoplásico ou com trauma ou procedimentos reconstrutivos prévios que alteram o eixo da extremidade

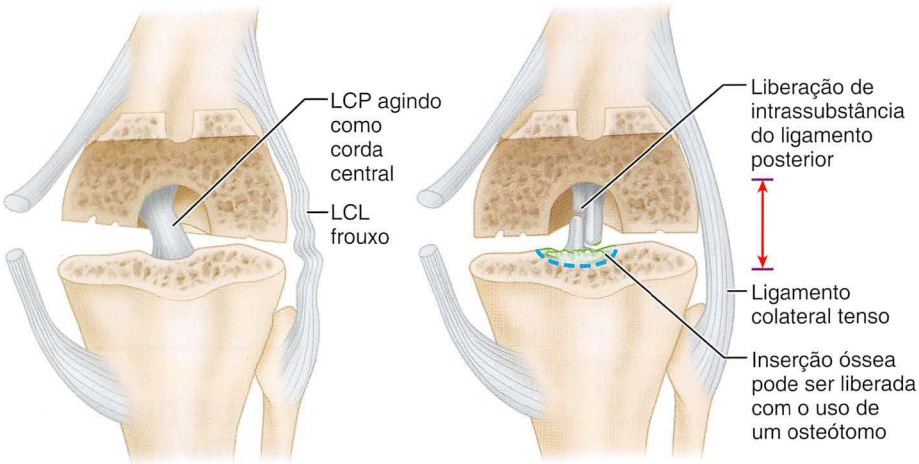

FIGURA 7-43 O ligamento cruzado posterior (LCP) é a estrutura mais medial, e pode estar envolvida na deformidade do plano coronal em um joelho varo. Após a liberação das estruturas mediais, o LCP pode estar afetando o espaço medial, especialmente em flexão, e pode precisar ser liberado, para equalizar os espaços. Isto pode ser feito de maneira intrassubstancial ou a partir da inserção tibial com ou sem um pedaço de osso para efetivamente alongar o ligamento. O LCP age menos possivelmente como uma limitação central na deformidade em valgo devido à sua localização mais medial. Se ele estiver envolvido em deformidades em valgo mais severas, pode precisar ser liberado. **VEJA A TÉCNICA 7-5.**

inferior durante a fase de apoio da marcha ou tensionam o compartimento lateral da articulação. A anatomia de três camadas da face lateral da articulação do joelho faz o balanceamento de seu tecido mole mais complexo do que com a deformidade em varo. O cirurgião deve ter um conhecimento detalhado das três camadas de partes moles para entender as técnicas de liberação e balanceamento usadas para corrigir os espaços laterais apertados na deformidade em valgo.

CORREÇÃO DA DEFORMIDADE EM VALGO

TÉCNICA 7-5

- Durante a exposição de um joelho com deformidade em valgo, tome cuidado para não comprometer os tecidos moles mediais, que podem já estar complacentes.
- Faça os cortes ósseos usando a técnica preferida (guia intramedular ou extra-articular, navegação computadorizada, blocos de corte personalizados).
- Remova os osteófitos ao nível das margens articulares nativas para evitar o estiramento dos tecidos moles.
- A ordem da liberação de tecido mole na face lateral do joelho varia, dependendo da extensão da contratura fixa e da deformidade associada.
- Durante a exposição, libere a cápsula lateral da tíbia.
- A estrutura liberada primeiro, depende de se ambos os espaços de flexão e extensão estão apertados no lado medial. Se ambos estiverem apertados, libere o ligamento colateral lateral do epicôndilo lateral, tomando cuidado para deixar a inserção do tendão poplíteo intacta (Fig. 7-43).
- Se, a qualquer ponto durante o balanceamento do joelho valgo, apenas o espaço de extensão estiver apertado, libere a banda iliotibial com um alongamento em z ou o *pie-crusting* (liberação seletiva das estruturas laterais apertadas) da banda 2 cm acima da linha da articulação. Assegure-se de que todas as fibras são liberadas e avalie a aponeurose do bíceps para ter certeza de que ela não está envolvida na contratura.
- A liberação do canto posterolateral tem se mostrado efetiva no aumento do espaço de extensão mais do que o espaço de flexão, e deve ser considerada antes da liberação do ligamento colateral lateral se apenas uma pequena quantidade de correção é necessária.
- A liberação do tendão poplíteo aumentará o espaço de flexão lateralmente mais do que o espaço de extensão.
- Se o joelho ainda não estiver balanceado na extensão plena após a liberação total de todas estas estruturas, libere a cápsula posterior do côndilo femoral lateral; então libere a cabeça lateral do gastrocnêmio se necessitar de mais correção.
- Por ser uma estrutura medial, o LCP está geralmente alongado em um joelho com uma deformidade em valgo. Se a liberação completa não balancear os espaços, inspecione o LCP para determinar se ele está envolvido na deformidade.
- Se a liberação completa de todas as estruturas acima não balancear os espaços de flexão e extensão na face lateral, considere o avanço do ligamento colateral medial.
- Se o espaço de flexão abre mais do que o espaço de extensão, assegure-se de que a "altura de salto" da cavilha posterior estabilizada não é excedida; se esta for uma possibilidade, considere o uso de um implante tipo condilar constrito.

TÉCNICA *PIE-CRUSTING*

Outra técnica usada para o balanceamento do tecido mole nos joelhos com deformidade em valgo é a *pie-crusting* do tecido mole lateral. Essa técnica permite que o cirurgião direcione o alongamento de estruturas de tecidos moles de acordo com quais áreas estejam tensionando espaço articular na sala de cirurgia. Várias perfurações são feitas com uma lâmina de bisturi paralela à linha da articulação, para efetivamente alongar as áreas de tecido mole que estão sob tensão indevida (Fig. 7-44). Múltiplos estudos têm relatado

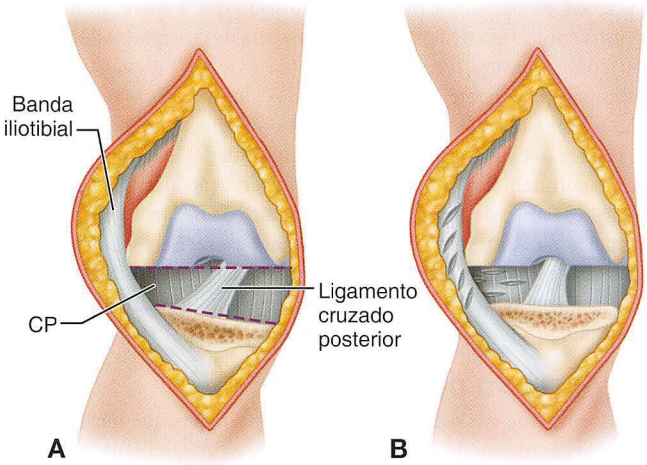

FIGURA 7-44 Técnica de *pie-crusting*. **A,** Joelho com deformidade em valgo antes da liberação intra-articular do aspecto posterolateral da cápsula (CP). Perceba o espaço de extensão trapezoidal. **B,** Correção de deformidade após a liberação do aspecto posterolateral da cápsula, e *pie-crusting* da banda iliotibial. Perceba o espaço de extensão retangular.

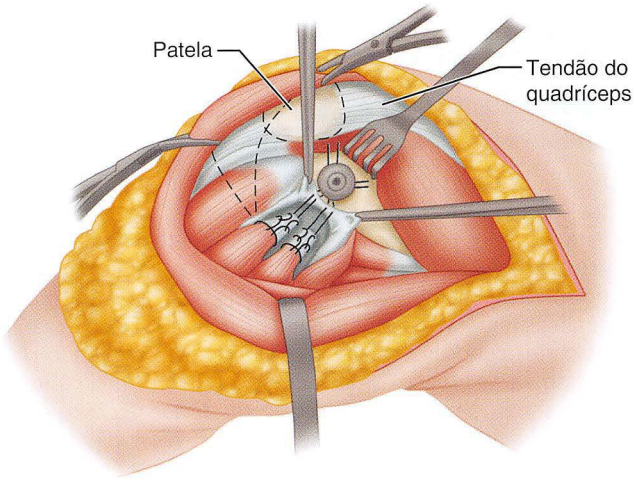

FIGURA 7-45 Avanço da origem femoral do ligamento colateral medial, e fixação no epicôndilo medial com parafuso e arruela.

bons resultados em ambas as deformidades — em valgo e em varo — com esta técnica. A vantagem da *pie-crusting*, especialmente nas partes moles laterais, é que ela preserva tecido de apoio que não permite que um espaço maior se abra na face lateral do joelho em flexão. Estudos em cadáveres têm mostrado que liberações maiores não são possíveis com essa técnica, até que o ligamento colateral lateral seja ressecado. É preciso cuidado quando se realiza a *pie-crusting* no canto posterolateral, pois o nervo fibular está a 1,5 cm. Devido ao nervo estar mais longe quando o joelho está flexionado, flexionar o joelho pode ajudar a proteger o nervo durante a *pie-crusting* do canto posterolateral.

TÉCNICA 7-6

- Após a preparação do fêmur distal usando os eixos anteroposterior e epicondilar como um guia rotacional, corte a tíbia proximal perpendicular ao eixo mecânico e remova os osteófitos.
- Coloque o joelho em 90 graus de flexão, e coloque tensores medial e lateralmente entre os côndilos femorais posteriores e superfícies de corte tibiais proximais. A colocação cuidadosa dos tensores é crucial para evitar esmagar o osso com osteoporose.
- Remova quaisquer retratores que estejam causando tensão no lado afetado, e os substitua com afastadores Volkmann.
- Palpe os tecidos moles no lado afetado, e os libere através da *pie-crusting* até que o espaço de flexão retangular seja atingido.
- Coloque componentes de prova e mova o joelho na extensão completa.
- Se o joelho estiver apertado medial ou lateralmente na extensão, remova os componentes de prova e reinsira os dispositivos tensores com o joelho em extensão.
- Repita a *pie-crusting* com o joelho em extensão até que se consiga um espaço de extensão retangular.
- Substitua os componentes de prova, e confirme a estabilidade do plano coronal em flexão e extensão.
- Corrija quaisquer discrepâncias residuais nos espaços de flexão e extensão com a *pie-crusting*, ou, se necessário, com as técnicas-padrão de balanceamento (Técnica 7-2).

Quando estão presentes deformidades em valgo e flexão associadas, a correção aguda pode fazer com que o nervo fibular estire e cause a subsequente paralisia. Alguns autores recomendam a exposição de rotina do nervo em joelhos com deformidades severas combinadas. Outra abordagem mais comumente usada é a imobilização do joelho pós-operatoriamente em certo grau de flexão para permitir o estiramento gradual do nervo à medida que o joelho é movido para a extensão.

Ocasionalmente, devido à frouxidão do ligamento colateral medial, o equilíbrio adequado dos ligamentos não pode ser obtido. Em pacientes idosos, um tipo de prótese condilar constrita pode ser uma opção razoável. Outra opção nessa circunstância é o avanço do ligamento colateral medial, que inclui a elevação da origem femoral do ligamento colateral medial e o avanço proximal, usando um tipo de sutura em jaquetão dentro da substância do ligamento. Essa sutura é fixada em volta de um parafuso e uma arruela com um grampo colocado na ligação desejada no epicôndilo medial (Fig. 7-45).

CORREÇÃO DA CONTRATURA EM FLEXÃO

A maioria dos flexos pré-operatórios melhora com o balanceamento de tecidos moles apropriado para a deformidade do plano coronal. Se uma contratura de flexão persistir apesar dos tecidos moles mediais e laterais balanceados, as estruturas posteriores encurtadas devem ser efetivamente alongadas. Se a contratura persistir, a linha da articulação pode precisar ser elevada aumentando-se a quantidade de ressecção do osso femoral distal. Com a contratura de flexão severa, a elevação da linha da articulação em mais do que 4 mm deve ser evitada porque pode criar instabilidade no meio da flexão, e um aumento na constrição do implante pode ser necessário.

CORREÇÃO DA CONTRATURA EM FLEXÃO

TÉCNICA 7-7

- Realize os cortes ósseos e o balanceamento dos ligamentos usando as técnicas cirúrgicas preferidas.
- Para recriar os recessos capsulares posteriores normais da articulação do joelho, descole a cápsula aderente posterior proximalmente ao fêmur, a uma curta distância dos côndilos femorais. Isto geralmente é realizado depois que os cortes condilares posteriores são feitos, permitindo o acesso a este espaço. Descolar mais longe proximalmente deve ser feito de maneira cuidadosa, devido ao risco de lesionar a artéria genicular superior nesse nível; o sangramento pode ser difícil de ser controlado nessa área.
- Assegure-se de que todos os osteófitos condilares posteriores tenham sido removidos dos côndilos femorais, e que nenhum elemento solto esteja estirando a cápsula posterior nessa área. Remova os osteófitos condilares posteriores com um osteótomo curvado. Os osteófitos grandes no aspecto posterior do fêmur podem ser difíceis de remover se eles aderem à cápsula posterior dentro do recesso capsular posterior. Usar uma cureta para descascar esses osteófitos da cápsula posterior torna a remoção mais fácil.
- Se necessário, libere a cápsula posterior ainda mais descolando mais proximalmente em cima do aspecto posterior do fêmur e liberando as origens tendinosas dos músculos gastrocnêmios, se necessário.
- Se a contratura de flexão de flexão persistir, aumente o corte do osso femoral distal em 2 mm e cheque novamente para ver se o joelho irá se mover em plena extensão com os componentes de prova no lugar. Isto pode ser aumentado em mais 2 mm (total de 4 mm sobre uma ressecção correspondente), mas assegure-se de que não exista instabilidade no meio da flexão.

Outra técnica para corrigir uma contratura de flexão envolve a remoção de osso adicional do fêmur distal para aumentar o espaço de extensão estreitado. Essa técnica deve ser usada apenas com a contratura de flexão persistente após a liberação capsular posterior e a remoção dos osteófitos posteriores, pois a remoção de fêmur distal adicional resulta na elevação da linha da articulação. Da mesma forma que há um limite para o quanto a linha da articulação pode ser elevada com o balanceamento dos ligamentos colaterais, há um limite para a elevação da linha da articulação na correção de uma contratura de flexão severa, mesmo com uma prótese com sacrifício de LCP. Quando a ressecção femoral distal é feita com o objetivo de obter extensão, o joelho pode estar estável em extensão plena devido ao efeito da banda de tensão posterior, mas com a flexão leve o joelho pode não ter a estabilidade em varo e valgo. Nessa situação, os ligamentos colaterais são relativamente mais longos do que as restrições de tecido mole posteriores. Um tipo de prótese condilar restrita pode ser necessário para resolver essa instabilidade "no meio da flexão", ou, em alguns casos, um tipo de implante com dobradiças.

A necessidade de corrigir as contraturas de flexão plenamente na hora da cirurgia é polêmica. Como as contraturas de flexão residuais de 15 graus tendiam a melhorar para 3 graus em acompanhamentos de 4,5 anos, alguns autores defenderam a liberação posterior e a remoção de osteófitos apenas sem ressecção óssea femoral distal adicional, ao passo que outros descobriram que a correção máxima de uma contratura de flexão ocorreu na sala de cirurgia e não melhorou com o tempo. Preferimos obter a extensão plena do joelho intraoperatoriamente usando os passos definidos na Técnica 7-7. Não foi encontrada correlação entre os pacientes que necessitavam de ressecção óssea femoral distal e a quantidade de deformidade do plano coronal. Em uma ATJ com preservação de LCP, este não contribui para a deformidade de contratura de flexão. Embora possa ser parte da contratura do plano coronal e precise ser liberado ou balanceado para corrigir os espaços de flexão e extensão, liberar o LCP em uma deformidade de flexão apenas aumenta mais o espaço de flexão, fazendo a disparidade com o espaço de extensão maior.

CORREÇÃO DO RECURVATO

A deformidade em recurvato é rara nos pacientes que têm ATJ, e é relatada em menos do que 1% dos pacientes. Independentemente do diagnóstico para o qual a ATJ é indicada (osteoartrose, artrite pós-traumática ou artrite inflamatória), a presença de uma deformidade em recurvato apresenta uma situação única. O recurvato geralmente ocorre em conjunção com uma deformidade do joelho valgo causada por um côndilo femoral lateral hipoplásico, que permite um espaço de extensão maior. Um exame cuidadoso do histórico médico e um exame físico são necessários para identificar qualquer doença neuromuscular ou qualquer fraqueza no quadríceps que possa ser a causa da deformidade em recurvato. Como a deformidade em recurvato tende a ser recorrente em pacientes com essas condições, um implante com dobradiças com um limitador de extensão pode ser necessário para compensar pela perda da força do quadríceps.

Em uma paciente que tem uma deformidade em recurvato, mas não tem fraqueza muscular, o procedimento operatório deve ser planejado para que os espaços de flexão e extensão sejam iguais, a fim de evitar deformidade recorrente após a ATJ. Simplesmente adicionar altura à tíbia também apertará o espaço de flexão e possivelmente diminuirá a quantia de flexão pós-cirurgia; é preferível mover a linha da articulação distalmente e/ou usar um componente femoral menor com referência anterior. Embora seja possivelmente contraintuitivo, usar um componente femoral menor referenciado a partir do aspecto anterior do fêmur requer mais remoção de osso condilar femoral posterior, o que aumentará o espaço de flexão. Isso permitirá que a altura do componente tibial de polietileno seja usada para preencher o espaço e criar um espaço de articulação que seja estável em extensão e flexão. Nós (Whiteside e Mihalko) descobrimos que mover a linha da articulação de 3 a 5 mm distalmente e usar um componente femoral menor com referência anterior corrigiu as deformidades de recurvato em 10 pacientes, sem recorrências em um acompanhamento após 1 ano. Em um relato de 53 pacientes com deformidades em recurvatos não relacionadas à doença neuromuscular, apenas dois dos 57 joelhos tratados com um implante com preservação de LCP tiveram recurvato pós-operatório de 10 graus.

CORREÇÃO DO RECURVATO

TÉCNICA 7-8

- Se o corte femoral distal está sendo feito primeiro, use um calço sob as chapas que repousam no fêmur distal para diminuir a quantidade de osso a ser removida de 2 a 4 mm, dependendo da severidade da deformidade em recurvato.

- De maneira alternativa, um sistema de implantes que tem múltiplas opções no bloco de corte pode ser usado para alterar a quantidade de osso removida. Encaixe o bloco nos orifícios de –2 mm e então vá para a posição 0 mm ou 2+ mm para diminuir a quantidade de osso removida do fêmur distal, de acordo com a severidade da deformidade em recurvato.
- Coloque o gabarito de mensuração, e com uma referência anterior, determine o tamanho apropriado do componente. Se ele estiver entre dois tamanhos, escolha o menor, para aumentar a quantidade de osso condilar posterior removida.
- Se a ressecção tibial for feita primeiro, meça o espaço de extensão com um bloco espaçador para determinar a quantidade de ressecção femoral distal necessária para preencher o espaço de extensão e diminuir a ressecção femoral distal nesta quantidade.
- Independentemente de qual ressecção seja feita primeiro, assegure-se de que, durante a redução do componente-teste, o joelho não está mais em recurvato e que o espaço de flexão não está muito apertado, uma vez que o componente de polietileno de altura apropriada é escolhido para corrigir a deformidade em recurvato.

BALANCEAMENTO DO LIGAMENTO CRUZADO POSTERIOR

Com a preservação do LCP, o *rollback* femoral é alcançado através da tensão desenvolvida dentro do LCP durante a flexão do joelho (Fig. 7-3). Um LCP que seja muito apertado em flexão pode levar à flexão pós-operatória do joelho deficiente, o que se acredita ser um fator no desgaste acelerado do polietileno. Por outro lado, se o LCP não desenvolver a tensão adequada em flexão, o *rollback* femoral não ocorre. O balanceamento preciso do LCP é necessário para o funcionamento e longevidade ideais de uma prótese com preservação do LCP.

BALANCEAMENTO DO LCP

TÉCNICA 7-9

- Corrija o LCP excessivo através da liberação parcial ou rebaixamento do LCP, o que é conseguido em um modo passo a passo, com a frequente retestagem da tensão do LCP.
- Libere o LCP da superfície superior da ilha óssea na tíbia (Fig. 7-46).
- Libere-o subperiostealmente em intervalos de 1 a 2 mm ao longo da superfície posterior da tíbia. A ilha óssea do LCP pode ser removida completa ou parcialmente. O LCP tem uma inserção larga aproximadamente 2 cm acima da superfície posterior da tíbia proximal.
- Se a liberação parcial falhar ao balancear o LCP, assegure-se de que a quantidade apropriada de inclinação posterior para o implante em uso foi obtida no corte tibial proximal.
- Mais comumente, um componente femoral menor, com referência anterior para o tamanho, pode ser usado para aumentar o espaço de flexão relativo ao espaço de extensão.
- De maneira alternativa, com a dificuldade ao balancear o LCP ou com a incompetência do LCP devido à liberação completa, sacrifique-o completamente e o converta a um desenho de substituição de LCP, ou use um componente de polietileno de prato fundo ou com paredes altas se o sistema de implantes proporciona essa opção, para evitar a translação anterior dos côndilos femorais com flexão do joelho.

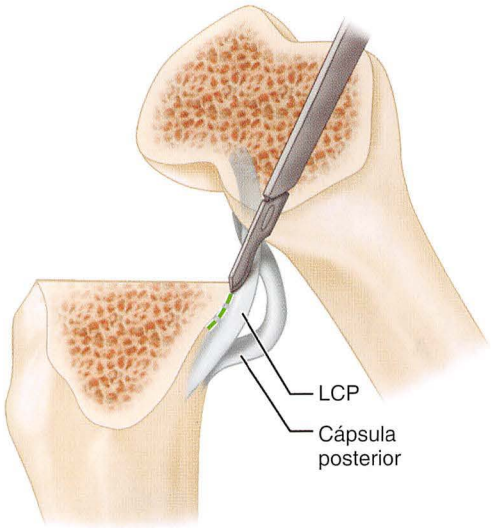

FIGURA 7-46 O ligamento cruzado posterior pode ser "rebaixado" liberando-o da superfície superior da tíbia e da porção proximal de sua ligação tibial posterior. **VEJA A TÉCNICA 7-8.**

FIGURA 7-47 A tensão do ligamento posterior cruzado é excessiva se a bandeja tibial se levanta anteriormente durante a flexão do joelho.

Um componente tibial de teste sem haste pode ser usado para avaliar o balanceamento do LCP. Se a bandeja tibial se levanta anteriormente durante a flexão do joelho, a tensão do LCP é excessiva (Fig. 7-47). A patela deve estar localizada dentro do sulco troclear durante este e outros testes de tensão de LCP, pois a patela evertida gira externamente a tíbia em flexão e pode levar a um resultado falso-positivo. A observação direta do *rollback* femoral durante a flexão também pode ser usada: o ponto de contato tibiofemoral não deve se mover em direção ao terço posterior da superfície articular tibial. Com o joelho em 90 graus de flexão, a pressão digital firme deve fazer o LCP recuar de 1 a 2 mm. Se mais do que 75% do LCP

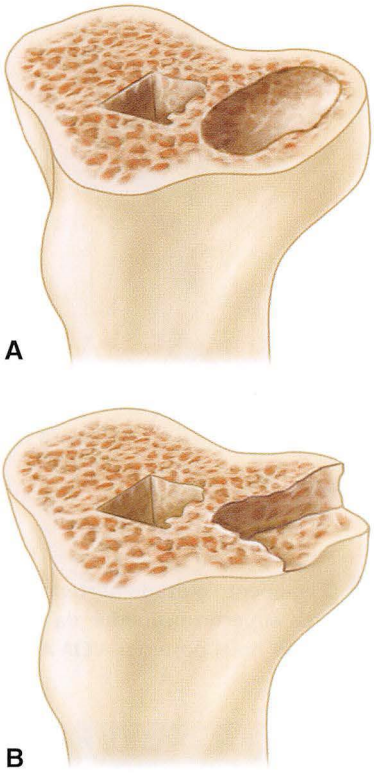

FIGURA 7-48 **A,** Os defeitos contidos têm uma borda intacta de córtex ósseo na área em volta. **B,** Os defeitos não contidos são mais periféricos e não têm uma borda cortical óssea.

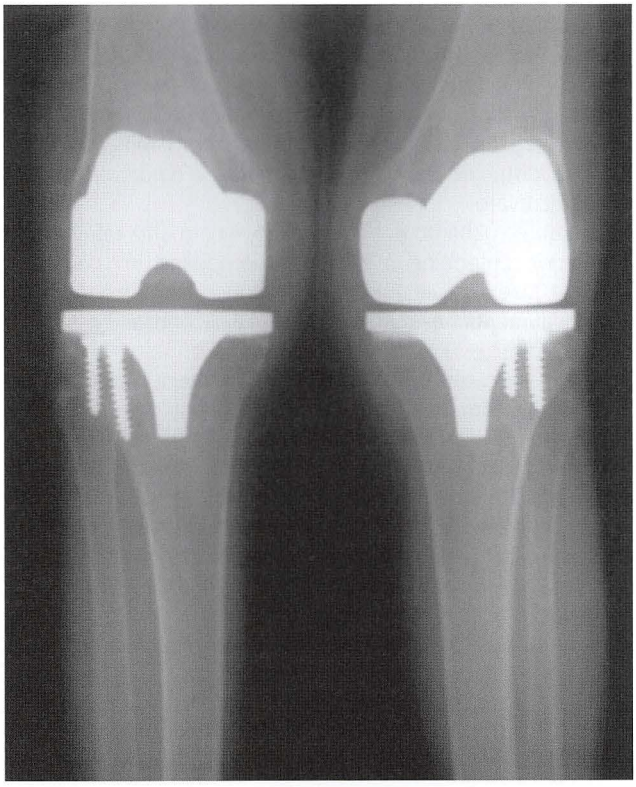

FIGURA 7-49 Parafusos usados associadamente ao polimetil metacrilato para preencher o defeito tibial.

for liberado, uma prótese póstero-estabilizada deve ser escolhida para evitar a instabilidade posterior no futuro. Estudos em cadáveres têm mostrado que a inclinação posterior tem um efeito maior do que a liberação parcial do LCP. Como a liberação completa do LCP afeta o espaço de flexão mais do que o espaço de extensão, o balanceamento ou a liberação do LCP não corrige uma contratura de flexão nem cria uma deformidade em recurvato durante a ATJ.

MANEJO DA FALHA ÓSSEA

As deficiências ósseas encontradas durante a substituição total de joelho podem ter múltiplas causas, incluindo a deformidade angular artrítica, hipoplasia condilar, osteonecrose, trauma e cirurgias prévias tais como OTA e ATJ. O método usado para compensar certo defeito ósseo depende do tamanho e da localização do defeito. Defeitos contidos ou cavitários têm uma borda intacta de córtex ósseo em volta da área deficiente, ao passo que defeitos de segmento ou não contidos são mais periféricos e não têm borda de córtex ósseo (Fig. 7-48).

Rand classificou esses defeitos em três tipos:

Tipo I: defeito metafisário focal, borda cortical intacta.

Tipo II: defeito metafisário extenso, borda cortical intacta.

Tipo III: defeitos metafisário e cortical combinados.

Pequenos defeitos (< 5 mm) são tipicamente preenchidos com cimento.

Os defeitos contidos podem ser preenchidos com enxertos de osso esponjoso comprimido. Defeitos não contidos maiores podem ser tratados através de uma gama de métodos, inclusive pelo uso de enxertos estruturais ósseos, cunhas de metal conectadas à prótese ou parafusos dentro do cimento que preenche o defeito.

Não foi observada progressão em radiolucências por mais de 7 anos, em joelhos nos quais foi usada uma combinação de parafuso e cimento para preencher defeitos tibiais grandes (Fig. 7-49). Em 145 ATJs (20 com componente tibial de polietileno e 125 com bandejas de plataforma de metal) com defeitos tibiais mediais tratados com parafusos e cimento, o colapso medial ocorreu em duas, e o colapso lateral, em uma — todos nos componentes tibiais com suporte de metal; não foram necessárias revisões.

ENXERTOS ÓSSEOS DE DEFEITOS TIBIAIS PERIFÉRICOS

TÉCNICA 7-10

(WINDSOR, INSALL E SCULCO)

- Converta o defeito côncavo e irregular em um defeito plano com a remoção mínima de osso, com uma serra (Fig. 7-50).
- Ligue o osso removido do fêmur distal ou da tíbia proximal ao defeito aplainado e fixe-o com pinos Steinmann rosqueados ou parafusos (Fig. 7-51).
- Cuidadosamente corte novamente a superfície tibial superior para criar uma superfície tibial superior plana.
- Durante a cimentação, pré-misture um pequeno lote de cimento e o use para vedar a junção do enxerto ósseo

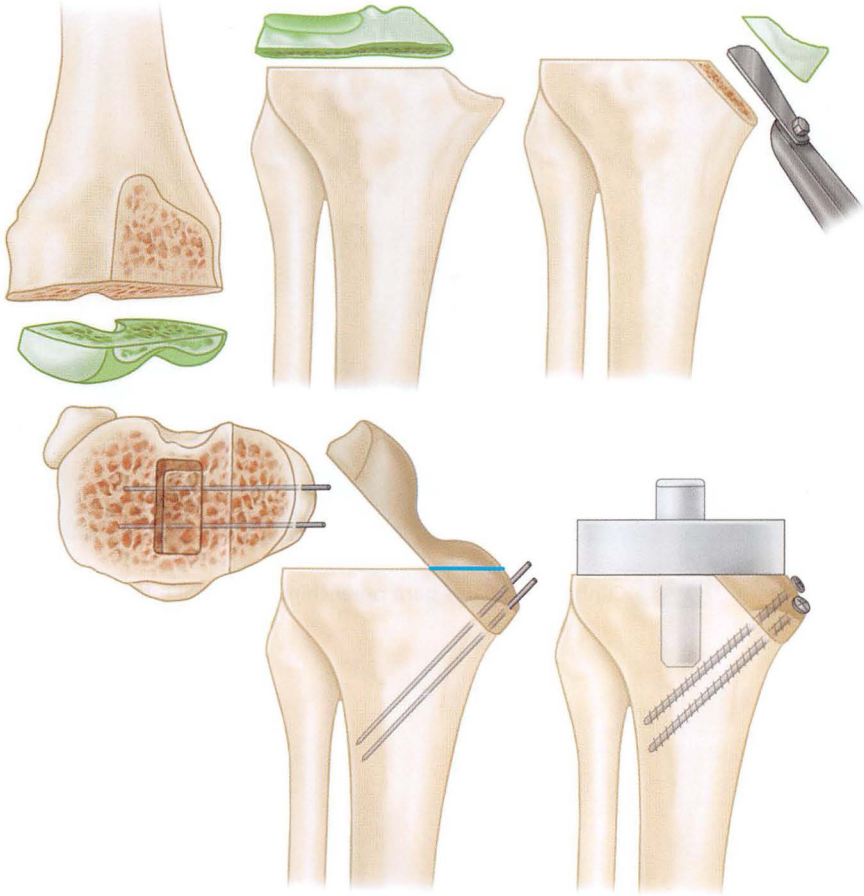

FIGURA 7-50 Técnica de Windsor et al. para o enxerto de defeitos tibiais periféricos. **VEJA A TÉCNICA 7-9.**

FIGURA 7-51 Defeito tibial segmentar medial preenchido com bloco de osso autógeno a partir da ressecção femoral distal, fixado com parafusos esponjosos. **VEJA A TÉCNICA 7-9.**

com a tíbia, para evitar a extrusão do cimento nessa interface durante a fixação final do componente com cimento.

- Se o defeito não puder ser corrigido com esse tipo de reconstrução porque é necessário remover muito osso da tíbia ou do fêmur para permitir a justaposição das superfícies ósseas planas, nivele as superfícies ósseas irregulares com um raspador, para permitir a máxima justaposição óssea enxerto-superfície.
- Modele o enxerto para se encaixar no defeito.

A restauração do alinhamento neutro é essencial, pois tem sido demonstrado que isto afeta a sobrevida do enxerto ósseo e a estabilidade da prótese. As hastes intramedulares nos componentes tibiais e femorais são comumente usadas para proteger os enxertos ósseos periféricos da tensão.

Brand et al. foram os primeiros a reportarem o uso de cunhas de metal modulares ligadas à bandeja tibial para compensar as deficiências do osso tibial (Fig. 7-52). Eles não relataram qualquer frouxidão tibial em 22 joelhos observados em uma média de 3 anos. A maioria dos sistemas modernos de joelhos totais modernos emprega cunhas e blocos modulares que podem ser conectados aos componentes tibiais e femorais para compensar as múltiplas deficiências ósseas. Com essas adições estruturais, um cirurgião pode literalmente construir uma prótese personalizada na sala de cirurgia, para uma determinada combinação de defeitos.



FIGURA 7-52 Cunhas modulares para preenchimento tibial e femoral.

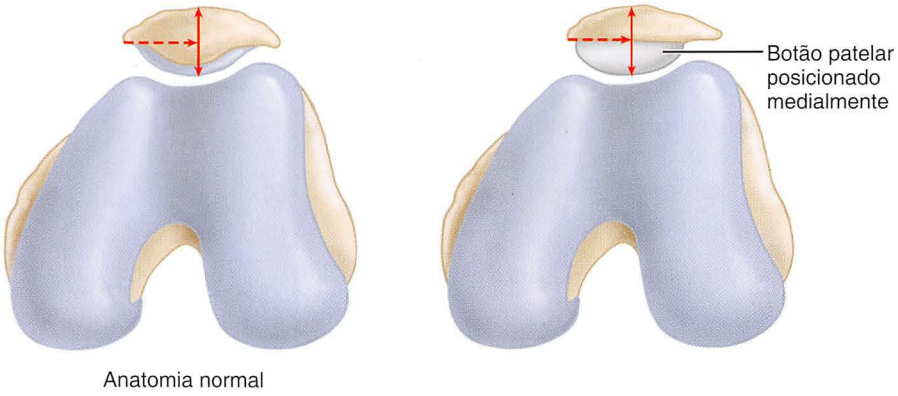

FIGURA 7-53 O componente patelar deve ser posicionado medialmente para recriar a localização do ápice da patela nativa e melhorar o posicionamento. Deve-se tomar cuidado para não exagerar na substituição da patela, o que aumentará a altura e a possibilidade de inclinação e/ou de subluxação lateral, e o mau posicionamento patelar.

ALINHAMENTO PATELOFEMORAL

O alinhamento patelofemoral é afetado por múltiplos fatores, e cada qual deve ser inspecionado durante a redução da prova e antes da implantação final do componente. Qualquer fator que aumente o ângulo Q do mecanismo extensor pode causar o mau alinhamento lateral da patela (Fig. 7-19). A rotação interna do componente tibial lateraliza o tubérculo tibial, aumentando o ângulo Q e a tendência para a subluxação patelar lateral. De maneira similar, a rotação interna ou a translação medial do componente femoral pode aumentar a subluxação patelar lateral ao mover a tróclea medialmente. Se a patela for ser recapeada, a patela protética deve ser medializada até aproximadamente a eminência mediana da patela normal, em vez de simplesmente centralizar o botão protético no osso disponível (Fig. 7-53). A centralização do componente patelar requer o posicionamento medial da patela óssea, o que a força funcionar com um ângulo Q maior. Aumentar o deslocamento anterior da patela durante o movimento do joelho também pode levar à instabilidade patelar ou à flexão limitada. O deslocamento anterior pode ser causado ao se colocar a tróclea muito longe anteriormente com um componente femoral grande demais, ou pela ressecção insuficiente da patela, o que resulta em um aumento geral na espessura da patela (Fig. 7-54).

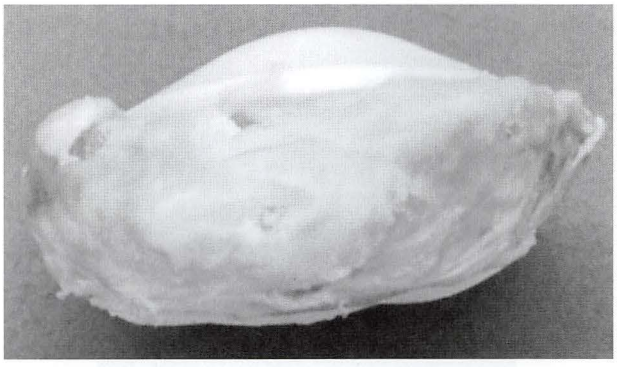

FIGURA 7-54 Ressecção inadequada do osso patelar.

O teste de posicionamento patelar "sem polegar" (*no thumb*, teste para verificar o posicionamento patelar sem o fechamento da

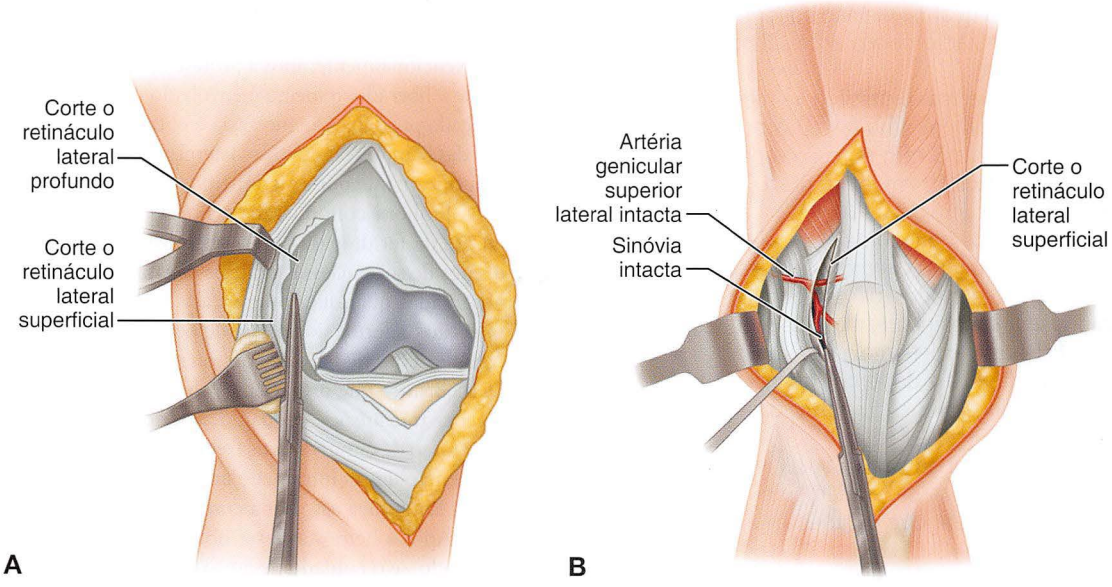

FIGURA 7-55 **A,** A liberação retinacular lateral pode ser feita de dentro para fora, o que libera a camada sinovial e o retículo lateral, mas pode expor a articulação ao tecido subcutâneo. A liberação é feita a partir das fibras do músculo vasto lateral proximal e distalmente até o tubérculo de Gerdy, se necessário. **B,** A técnica de fora para dentro também pode ser usada, o que permite que a membrana sinovial permaneça intacta, deixando uma camada entre o tecido subcutâneo e o espaço intra-articular. Isso também permite a identificação da artéria genicular lateral, que pode ser preservada.

cápsula, sem o cirurgião segurar a patela com o polegar) deve ser usado como guia da estabilidade patelar adequada. A patela reduzida é observada dentro da tróclea femoral ao longo da faixa de movimento do joelho antes do fechamento retinacular. Se o botão patelar se ajusta congruentemente com muito pouca ou nenhuma pressão aplicada à face lateral da patela, o posicionamento patelofemoral está adequado. Se a patela tende a subluxar, o joelho deve ser inspecionado em busca das causas previamente discutidas de subluxação patelar. Se nenhum desses fatores for identificado, uma liberação retinacular lateral da patela pode ser necessária. A liberação retinacular patelar é alcançada ao cortar a sinóvia e o retináculo longitudinalmente, até um ponto variável, do tubérculo de Gerdy distalmente até as fibras musculares do vasto lateral proximalmente (Fig. 7-55). Frequentemente, apenas a liberação das bandas transversas é suficiente, mas ocasionalmente a liberação completa é necessária. Mais comumente, essa liberação é realizada a partir do interior da articulação do joelho com a retração anterior e lateral da patela, embora alguns cirurgiões prefiram liberar o retináculo a partir da superfície exterior, deixando a sinóvia lateral intacta. Essa última abordagem requer a criação de uma aba subcutânea lateral grande, superficial ao retináculo, mas ela pode proporcionar a exposição dos vasos geniculares laterais superiores e permitir sua preservação.

A liberação do torniquete e a reavaliação do posicionamento patelar antes da liberação retinacular lateral têm demonstrado evitar uma liberação retinacular lateral desnecessária. Um estudo descobriu que 48% dos joelhos mostravam mau posicionamento inicial, que se reverteu para normal após a liberação do torniquete, e outro estudo relatou que o relaxamento do torniquete melhorou o posicionamento patelar em 31% dos pacientes, que de outra maneira teriam necessitado de liberação lateral.

O maior risco na liberação lateral é a desvascularização da patela causada pela interrupção da artéria genicular lateral superior. Essa artéria é localizada na junção musculotendinosa do vasto lateral, e geralmente pode ser preservada. Uma prevalência crescente de fratura patelar também tem sido correlacionada com a liberação lateral. Outros problemas potencialmente associados com a liberação lateral incluem dor e edema pós-operatórios, reabilitação mais lenta e aumento de complicações de ferimentos. No entanto, as complicações potenciais da liberação lateral são muito menos graves do que o efeito maléfico da subluxação patelar.

IMPLANTAÇÃO DO COMPONENTE

TÉCNICA 7-11

- Depois que as deficiências ósseas foram tratadas, o balanceamento ligamentar é satisfatório e o mecanismo extensor está ajustado corretamente, remova os componentes de teste. Não hiperestenda o joelho, pois a articulação é instável com os componentes de prova removidos, e as estruturas neurovasculares posteriores podem ser danificadas.
- Se tiver sido usado um guia intramedular na tíbia, oclua o canal tibial intramedular com uma tampa de osso previamente ressecado, distal ao nível da haste tibial. Oclua o canal femoral de maneira similar.
- Se superfícies ósseas escleróticas estiverem presentes, use uma pequena broca para fazer múltiplas perfurações no osso esponjoso subjacente, para permitir a intrusão do cimento.
- Limpe as superfícies ósseas cortadas com um irrigador de lavagem pulsátil, usando soro fisiológico contendo uma solução antibiótica como cefazolina ou irrigante geniturinário.
- Limpe as superfícies com esponjas limpas.
- Geralmente, a bandeja tibial é implantada primeiro. Aplique cimento PMMA pastoso à superfície de corte da tíbia, evitando que o sangue e a gordura se misturem com o cimento e que fiquem fora da interface cimento-prótese. O cimento aplicado ao implante deve assegurar o preenchimento da superfície inferior do implante, também.

- Aplique o cimento quando ele não aderir mais à mão com luva, ou em um estádio pouco antes disso, usando uma seringa de cimento.
- A impactação tibial da prótese geralmente resulta em uma intrusão do cimento (na fase pastosa inicial) a uma profundidade de 2 a 5 mm no osso esponjoso, o que é suficiente para a fixação em longo prazo, conforme mostrado por Insall e outros.
- Remova o excesso de cimento da periferia do componente.
- Cimente os componentes femoral e patelar de maneira similar. Geralmente, todos os componentes podem ser cimentados simultaneamente, mas isso requer uma equipe cirúrgica eficiente e experiente.
- A cimentação da tíbia e do fêmur também pode ser feita preparando-se dois lotes de cimento com 6 a 9 minutos de separação.
- Se a reserva óssea for osteoporótica, cimente os componentes tibial e patelar separadamente e segure-os no lugar com cuidado até que o cimento tenha endurecido completamente.
- A patela pode ser cimentada com o fêmur ou a tíbia, mas use o cimento na fase pastosa inicial para permitir a intrusão adequada do cimento.
- O acesso aos recessos femorais posteriores é limitado depois que os componentes femoral e tibial tiverem sido implantados. Para minimizar a quantidade de cimento que pode ter sido removida dos recessos femorais posteriores, aplique uma pequena quantidade de cimento à superfície óssea femoral posterior, e uma quantidade limitada nos côndilos posteriores do implante femoral.
- Depois que o componente femoral tiver sido assentado, estenda o joelho cuidadosamente com um espaçador tibial de prova no lugar, para assegurar o assentamento completo da prótese femoral.
- Assegure-se de que o espaçador tibial seja da espessura adequada para proporcionar a estabilidade em varo e em valgo na extensão plena. Se uma prova tibial mais fina for substituída, podem ocorrer hiperextensão do joelho e levantamento posterior do componente tibial.
- Procure cuidadosamente por qualquer resíduo de osso ou cimento antes da implantação final da superfície articular de polietileno tibial.

Para a fixação não cimentada dos componentes de prótese total de joelho, a técnica de implantação é menos exigente, mas a preparação das superfícies ósseas de corte requer mais precisão do que com a fixação com cimento. A fixação não cimentada se baseia na aposição íntima da superfície de fixação às superfícies ósseas de corte e na fixação rígida imediata para minimizar micromovimentos. Para avaliar a aposição, a bandeja tibial de prova sem uma extensão de quilha/haste pode ser colocada no centro da superfície de corte tibial, e segurada com o dedo indicador. A periferia da bandeja pode então ser tensionada para observar qualquer movimento da bandeja na superfície óssea. Se for detectado qualquer movimento, a superfície deve ser revisada para permitir o apoio completo da bandeja tibial sem qualquer movimento visual quando a carga periférica é aplicada manualmente. Em modelos experimentais, os espaços osso-prótese de mais de 0,5 mm tendem a ser preenchidos com tecido fibroso. Um enxerto fino de osso autógeno pode ser usado na superfície superior da tíbia para nivelar pequenas irregularidades. Estudos de revisão têm mostrado repetidamente o crescimento interno ósseo máximo em volta dos parafusos e cavilhas, e o uso de tal fixação adjunta é crucial para obter a estabilidade necessária para o crescimento interno ósseo e a fixação da prótese em longo prazo.

FECHAMENTO DA FERIDA

Convencionalmente, após a prótese final ter sido implantada, o torniquete é liberado, o joelho é envolvido com compressas molhadas e é aplicada pressão. A hemostasia é obtida através da remoção sequencial das compressas das faces lateral e medial do joelho, procurando-se especificamente por sangramentos das artérias geniculares.

Embora continuemos a liberar o torniquete antes do fechamento da ferida para obter a hemostasia, e rotineiramente usemos drenos de sucção, essas práticas permanecem polêmicas. Não foram observadas quaisquer diferenças substanciais no que diz respeito à infecção da ferida, formação de hematomas ou reoperação devido a complicações de feridas, com ou sem uso de dreno pós-operatório. Descobriu-se que os pacientes com drenos tinham maior chance de receber transfusões, enquanto as feridas não drenadas necessitavam de reforço de curativo mais frequentemente. Tem sido mostrado que o uso de plugues intramedulares femorais diminui em 20% a 25% a perda sanguínea associada com a ATJ.

Após a hemostasia ser obtida, a incisão retinacular é fechada, tomando-se o cuidado de aproximar os tecidos periosteais elevados do tendão patelar. O joelho deve ser flexionado além de 90 graus para garantir que nenhuma parte do fechamento limite a flexão e que a patela se posicione normalmente. O tecido subcutâneo e a pele são fechados com o joelho em 30 a 40 graus de flexão, para auxiliar o alinhamento dos bordos cutâneos.

ARTROPLASTIA UNICONDILAR DO JOELHO

Se as indicações específicas descritas em 1989 por Kozinn e Scott fossem seguidas, poucos pacientes seriam candidatos à AUJ. Na maioria dos relatos, a sobrevida em longo prazo da prótese na AUJ, até agora, tem sido menor do que na ATJ. Poucas próteses da AUJ atuais têm funcionado melhor do que as suas predecessoras, contudo, com a sobrevida em 10 anos variando de 82% a 98%. Os critérios de seleção importantes incluem um ligamento anterior cruzado intacto, artrite unicompartimental, deformidade passivelmente corrigível e peso corporal razoável. Existem agora múltiplas técnicas para a AUJ, de plataforma fixa (desenhos incorporados ou de superfície), de plataforma móvel, e métodos assistidos pela robótica ou por computador (MAKOplasty, Mako Surgical Corp., Ft. Lauderdale, FL). Da mesma forma que na ATJ primária, as diferenças entre as técnicas de plataformas fixa e móvel envolvem a observação rigorosa da equalização dos espaços de flexão e extensão para evitar a luxação do componente tibial de polietileno. A técnica MAKOplasty usa estudos de tomografia pré-operatória para registrar os pontos de referência anatômicos na sala de cirurgia. O sistema assistido por computador então auxilia a preparação do osso nos lados femoral e tibial para o posicionamento correto, de forma a seguir o plano pré-operatório.

TÉCNICA 7-12

- Faça uma incisão longitudinal ao longo do aspecto medial ou lateral do tendão patelar, dependendo do compartimento a ser substituído. Uma abordagem medial pode ser usada para uma substituição unicondilar lateral, mas a exposição deve ser mais abrangente para permitir a eversão ou subluxação adequada da patela; uma técnica minimamente invasiva requer uma abordagem lateral.

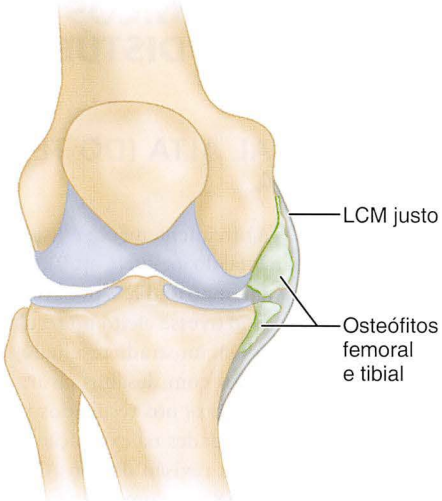

FIGURA 7-56 Osteófitos no lado medial do fêmur e da tíbia evitam a correção da deformidade em varo.

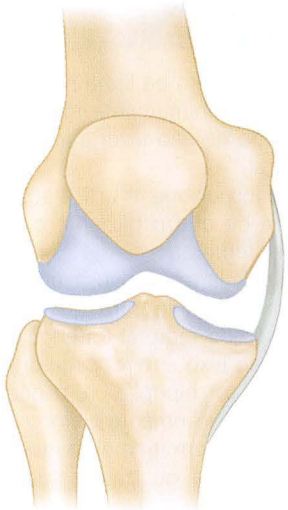

FIGURA 7-57 Após a ressecção dos osteófitos, o joelho se corrige passivamente em direção ao alinhamento normal. **VEJA A TÉCNICA 7-11.**

- Assegure-se de que a incisão capsular não se estenda acima do vasto medial ou lateral. Um afastador tipo Hohmann pode ser usado para alavancar a patela medial ou lateralmente com o joelho em flexão, para expor o côndilo femoral inteiro.
- Para expor o compartimento medial, faça uma incisão no ligamento coronário, remova o corno anterior do menisco medial, e eleve a camada periosteal do aspecto anteromedial da tíbia.
- Para expor o compartimento lateral, eleve a camada periosteal anterolateral até o aspecto medial do tubérculo de Gerdy.
- Cuidadosamente inspecione os dois compartimentos a serem preservados para assegurar-se de que o paciente é um candidato à AUJ.
- Remova todos os osteófitos periféricos antes que os cortes ósseos sejam feitos, para permitir uma melhor exposição, especialmente quando uma abordagem minimamente invasiva é usada (Fig. 7-56). A remoção dos osteófitos periféricos deve ser suficiente para balancear adequadamente o compartimento artrósico (Fig. 7-57). Assegure-se de que os osteófitos intercondilares também sejam removidos, pois eles podem se chocar com os ligamentos cruzados e danificá-los.
- A necessidade de balanceamento mais abrangente de partes moles pode indicar ressecção óssea inadequada ou uma deformidade em varo severa demais para a AUJ.
- Com a maioria dos sistemas de plataforma fixa, a ressecção apropriada começa com a ressecção tibial. Use um guia extramedular para alinhar o corte tibial proximal com o centro do tornozelo distalmente, e recrie a inclinação tibial posterior com uma ressecção de 2 mm de profundidade, ou conforme indicado pelo sistema de implante. Para implantes tibiais de superfície, use uma serra reciprocante adequada para completar o corte ósseo tibial medialmente, rente à eminência tibial medial.
- Com o joelho flexionado, use um bloco espaçador para assegurar-se de que o espaço é grande o bastante para o menor componente tibial (isto varia de acordo com o sistema de implantes usado, mas em geral é de aproximadamente 8 mm).
- Mova o joelho até a extensão plena, e use outro bloco espaçador para determinar a ressecção femoral distal, necessária para balancear os espaços de flexão e extensão. Use o gabarito de corte específico para fazer o corte femoral distal.
- Uma vez que o corte femoral distal tenha sido feito, insira o guia de ajuste de tamanho femoral e determine o tamanho apropriado do bloco de corte. Faça a ressecção óssea condilar posterior, e o corte chanfrado, conforme indicado.
- Tome cuidado para ressecar o menisco medial e remover quaisquer corpos soltos do recesso posterior do joelho.
- Insira o implante tibial e execute a redução da prova para garantir que a articulação esteja estável em extensão e flexão, e que um arco de movimento pleno seja possível, sem tensão ou frouxidão excessivas.
- Complete a preparação óssea específica para o tipo de implante e a cimentação do implante, conforme descrito na Técnica 7-11. Tome o cuidado de assegurar-se de que nenhuma quantidade excessiva ou solta de cimento ósseo permaneça no aspecto posterior da tíbia ou no côndilo femoral posterior.
- Feche a ferida conforme descrito na seção anterior, Fechamento da Ferida.

ARTROPLASTIA PATELOFEMORAL

O sucesso de uma artroplastia patelofemoral se baseia na observação rigorosa das indicações operatórias. A maioria dos sistemas de implantes de segunda ou terceira geração oferece componentes patelofemorais minimamente constritos, com relatos de sobrevida em longo prazo de 70% ou mais em 8 a 10 anos após a cirurgia. Estão disponíveis implantes personalizados, com a justificativa de conservar mais osso. As taxas de conversão para ATJ são maiores após a artroplastia patelofemoral do que após a AUJ, e a progressão da artrose na articulação tibiofemoral é a razão mais comum para reoperação.

TÉCNICA 7-13

- Use a mesma abordagem da linha média conforme descrito para uma ATJ minimamente invasiva (Técnica 7-1), tomando o cuidado de não fazer a incisão no ligamento coronário meniscal.
- Cuidadosamente inspecione as articulações tibiofemorais para assegurar-se de que o paciente é um candidato à artroplastia patelofemoral.
- A preparação troclear femoral usa um ponto de início intramedular similar àquele para a ATJ, e um bloco de corte para a ressecção femoral anterior é encaixado perpendicularmente ao eixo anteroposterior de Whiteside.
- Se o sulco troclear for hipoplásico, o que é comum em muitos casos, flexione levemente o bloco de corte troclear femoral anterior para permitir mais remoção de osso, sem causar tensão excessiva ou travamento do mecanismo patelofemoral.
- Prepare o osso intercondilar usando o componente femoral de tamanho apropriado e removendo o osso com um raspador ou cureta, ou usando um template ou modelo como guia. A preparação final do componente é específica para cada implante, mais comumente usando cavilhas para apoio de cimentação.
- Prepare a patela conforme descrito no *resurfacing* patelar na ATJ (Técnica 7-11), assegurando-se de que a patela não seja preenchida excessivamente.
- A cimentação e o fechamento da ferida são feitos conforme descrito na Técnica 7-11, e na seção anterior, Fechamento da Ferida.

MANEJO PÓS-OPERATÓRIO

A fisioterapia e reabilitação pós-operatórias influenciam grandemente o resultado da ATJ. Inicialmente, um curativo de compressão é usado para diminuir o sangramento pós-operatório, e um imobilizador de joelho pode ser usado até que a força do quadríceps seja adequada, para garantir a estabilidade durante a ambulação.

São realizados exercícios de arco de movimento, com ou sem a assistência de um aparelho de movimento passivo contínuo. O movimento contínuo passivo tem mostrado, em múltiplos estudos, ajudar na obtenção da flexão do joelho mais rapidamente, o que pode diminuir o período de internação. Não foi provado que o movimento passivo contínuo afete a prevalência de TVP, arco de movimento do joelho em longo prazo ou os escores funcionais do joelho.

A extensão do joelho passiva é encorajada, colocando-se o pé do paciente em um travesseiro, enquanto ele está na cama. Usa-se colocar as pernas para fora do lado da cama para promover a flexão. Os pacientes são instruídos em um programa de exercícios domiciliares. Muitos cirurgiões pedem que um fisioterapeuta instrua seus pacientes pré-operatoriamente, pois a dor pós-operatória e os analgésicos podem impedir que o paciente entenda completamente a reabilitação necessária. Além dos exercícios de arco de movimento, o protocolo de reabilitação pós-operatória inclui o fortalecimento dos músculos da extremidade inferior, concentrando-se no quadríceps; treinamento de marcha, com suporte de peso adequado à reconstrução do joelho específica e a instrução ao realizar as atividades da vida diária básicas.

A preservação dos ligamentos cruzados e a dissecção cirúrgica limitada tipicamente permitem que os pacientes com artroplastia patelofemoral ou unicondilar tenham internações menores e reabilitação mais veloz.

PROBLEMAS CIRÚRGICOS RELACIONADOS A DISTÚRBIOS ESPECÍFICOS

OSTEOTOMIA TIBIAL ALTA (DO TERÇO PROXIMAL) PRÉVIA

A osteotomia tibial alta (OTA) frequentemente é usada para tratar a osteoartrose unicompartimental do joelho (Cap. 9), em geral como um procedimento para ganhar tempo e adiar a possível ATJ. Embora tenha se pensado que a OTA não tivesse efeito no resultado de uma possível ATJ, múltiplos estudos têm mostrado resultados com menor sucesso após a OTA, combinados com desafios cirúrgicos previsíveis. Fatores citados como adjuvantes nos resultados ruins incluem a presença de patela baixa, dificuldades na exposição e vascularização ruim da borda cutânea. Uma revisão de 166 ATJs após OTAs encontrou uma taxa de revisão de 8% em um acompanhamento após 6 anos, e identificou vários fatores de risco para o fracasso, incluindo sexo masculino, baixa idade, frouxidão em varo-valgo e mau alinhamento preexistente dos membros. Outros estudos não encontraram diferenças na função pós-operatória do joelho, ou complicações, comparativamente à ATJ com osteotomia prévia.

Vários problemas técnicos exclusivos de pacientes com OTA devem ser esperados e previstos, para melhorar os resultados com a conversão para ATJ. Embora as incisões cutâneas transversas possam ser ignoradas, as incisões cutâneas longitudinais devem ser respeitadas, e uma ponte cutânea de pelo menos 8 cm deve ser deixada entre a linha média nova e as incisões antigas. Pode ser encontrada fibrose do compartimento lateral e da região infrapatelar, tornando a eversão patelar e a exposição do compartimento lateral mais difíceis. A liberação retinacular lateral, a quadricepsplastia em V-Y ou uma osteotomia do tubérculo tibial podem ser necessárias para a exposição. A exposição subperiosteal medial também deve ser feita cuidadosamente para manter a camada de tecido mole contínua, necessária para o fechamento e a estabilidade do tecido mole medial. Como o balanceamento ligamentar pode ser difícil, muitos autores recomendam a substituição de LCP de rotina.

Após o insucesso da osteotomia valgizante em cunha de fechamento da tíbia proximal, apenas a ressecção do platô lateral da tíbia é necessária, geralmente. O corte tibial deve ser referenciado a partir do compartimento medial intacto, o que pode deixar um defeito na face lateral da tíbia, que requer enxerto ósseo ou a colocação de cunha ou bloqueio de aumento de metal (Fig. 7-58). Outro problema comum após a OTA prévia é o relevo medial do canal intramedular da tíbia, com relação ao centro da bandeja tibial. O alinhamento extramedular geralmente é incentivado nessa situação, e a medialização da bandeja tibial ou uma haste tibial compensada podem ser necessárias para acomodar a deformidade. A deformidade rotacional também pode ser encontrada com a OTA prévia, pois o fragmento proximal pode ser girado com relação à diáfise tibial. A bandeja tibial deve ser inserida cuidadosamente para evitar a rotação interna e os problemas patelares subsequentes.

Ao longo da última década, as técnicas de osteotomia tibial proximal com cunha de abertura têm se tornado populares na correção de deformidade em varo no joelho artrítico. Supõe-se que as osteotomias com cunha de abertura causem mudanças anatômicas menores à tíbia proximal do que as técnicas com cunha lateral de fechamento, facilitando a ATJ; no entanto, há muito poucas informações atualmente sobre esta técnica, na literatura. Em uma série de 76 osteotomias com cunha de abertura em valgo usando fixação externa, nove joelhos (12%) tinham necessitado de conversão para

FIGURA 7-58 Frequentemente, após a osteotomia tibial alta, o osso tibial lateral fica deficiente depois que a ressecção tibial é feita.

ATJ em um acompanhamento após 7 anos; apenas um joelho tinha patela baixa, e os autores não relataram quaisquer dificuldades causadas pela anatomia tibial proximal alterada. Mais recentemente, os resultados de ATJs após a osteotomia tibial com cunha de abertura em 36 pacientes foram comparados com um coorte de mais de 1.300 pacientes de ATJ primária. Embora os autores tenham considerado a ATJ tecnicamente mais fácil na maioria dos pacientes, os resultados clínicos foram inferiores naqueles com osteotomia prévia, que tinham escores menores nas escalas de avaliação, e mais dor.

PATELECTOMIA PRÉVIA

Os primeiros estudos clínicos da ATJ após a patelectomia relataram resultados variados, a maioria relatando dor persistente e incapacidade funcional devido à fraqueza do quadríceps. Estudos mais recentes agora são mais encorajadores, embora o tipo de prótese ideal para esta situação seja discutível. A comparação dos resultados de ATJs após a patelectomia em pacientes tratados com próteses com preservação e substituição de LCP, com um grupo-controle de pacientes de ATJs sem patelectomia prévia, mostrou que as escalas da Knee Society (KSS) foram maiores para os modelos de substituição de LCP, ao passo que os joelhos com preservação de LCP mostraram instabilidade anteroposterior (Fig. 7-59). Presumivelmente, o modelo biomecânico de quatro barras do tendão do quadríceps, tendão patelar e ligamentos cruzados é rompido pela patelectomia, e o LCP e a cápsula posterior ficam incapazes de manter a estabilidade do plano sagital (Fig. 7-60). O vetor resultante da força exercida no tubérculo tibial pelo tendão patelar se altera após a patelectomia, e não somente há menos braço do momento transmitido ao mecanismo extensor, mas também uma maior força de posteriorização na tíbia, resultantes da perda da patela (Fig. 7-60). Um implante patelar à base de tântalo altamente poroso tem sido usado em uma tentativa de recriar a patela e melhorar o braço do momento do mecanismo extensor; no entanto, taxas altas de fracasso devido a

FIGURA 7-59 Artroplastia com sacrifício de ligamento posterior cruzado realizada para patelectomia e osteoartrose prévias.

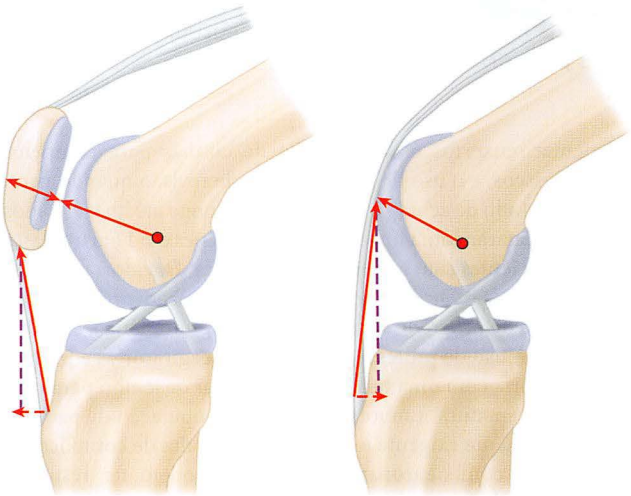

FIGURA 7-60 O sistema biomecânico de quatro barras revela que o tendão patelar é aproximadamente paralelo ao LCP, e o tendão do quadríceps é aproximadamente paralelo ao LCA em 30 graus de flexão, quando a patela está encaixada no sulco troclear. A perda de patela resulta na alteração do braço do momento do mecanismo extensor e na perda de força de contração do quadríceps.

frouxidão, complicações de feridas ou dor anterior no joelho persistente têm sido relatadas em vários estudos. Os resultados parecem ser melhores quando há reserva óssea patelar remanescente, para permitir o crescimento interno ósseo no metal trabecular.

ARTROPATIA NEUROPÁTICA

Embora a artropatia neuropática seja geralmente considerada uma contraindicação relativa à ATJ, resultados razoáveis têm sido relatados após a artroplastia devido à artropatia de Charcot. As chaves para melhorar os resultados incluem a técnica cirúrgica correta, incluindo a atenção ao alinhamento dos membros, balanceamento

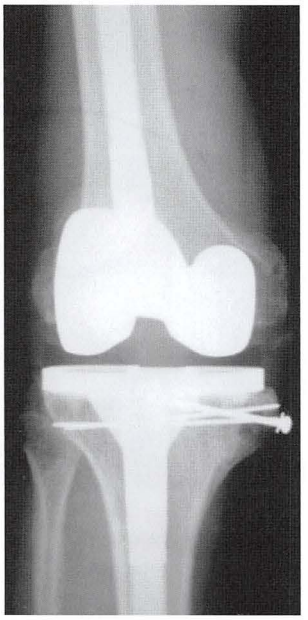

FIGURA 7-61 Artroplastia total do joelho realizada devido à artropatia hemofílica com autoenxerto estrutural tibial medial e hastes *press-fit*.

ligamentar, enxertos ósseos ou uso de cunhas para compensar defeitos ósseos, e o uso de componentes de revisão quando necessário. No estudo de acompanhamento mais longo até hoje (12 anos), Bae et al. relataram uma infecção e duas luxações em 11 artroplastias em nove pacientes com artropatia neuropática. Devido à propensão de os joelhos de Charcot desenvolverem luxação pró-operatória prematura e de progredirem à instabilidade sintomática, eles recomendaram o uso de próteses com dobradiças giratórias e proteção pós-operatória com uma tala ou imobilizador de joelho para evitar a luxação prematura. Embora a ATJ nessa população de pacientes seja tecnicamente exigente e tenha uma taxa alta de complicações, os pacientes com neuropatia de Charcot podem ter resultados relativamente bons com a ATJ.

OUTRAS CONDIÇÕES MÉDICAS

A artroplastia do joelho pode aliviar a dor em pacientes com artropatia hemofílica, mas a restauração do arco de movimento está abaixo do ideal e o risco de complicações perioperatórias é considerável (Fig. 7-61). As complicações pós-operatórias após a ATJ em pacientes hemofílicos incluem hemorragia, necrose cutânea superficial, paralisia de nervos e infecção profunda. A diminuição abaixo de 80% do fator VIII está associada com uma probabilidade maior de complicações, portanto o nível deste deve ser mantido em 100%. Em um relato de 60 ATJs primárias em pacientes com hemofilia, 95% tiveram resultados bons ou excelentes em um acompanhamento após 9 anos, e apenas uma infecção profunda foi observada. O uso de técnicas mais recentes de infusão contínua de fator de coagulação foi citado como a razão primária para o baixo índice de complicações.

Muitos pacientes com artropatia hemofílica têm sido infectados com o vírus de imunodeficiência humana (HIV), contraído de transfusões de fatores de coagulação contaminadas. A complicação mais comum após a ATJ nesses pacientes é a infecção, com índices relatados de 30%. A ATJ em pacientes HIV-positivos, com ou sem hemofilia, tem uma taxa alta de complicações. Em um acompanhamento após 10 anos de 15 pacientes HIV-positivos com ATJ ou artroplastia total do quadril, seis tinham morrido, seis tinham tido infecções profundas, e 13 procedimentos cirúrgicos adicionais tinham sido necessários. Os cirurgiões devem ter uma discussão franca com os pacientes HIV-positivos, com relação às altas taxas de infecção e outras complicações, antes que a ATJ seja considerada.

A ATJ em pacientes diabéticos é associada com um índice mais alto de complicações de feridas, aumento de infecções, e revisões mais frequentes, sem observação de diferenças significativas entre os diabéticos dependentes e não dependentes de insulina.

Uma artrite inflamatória similar à artrite reumatoide se desenvolve em aproximadamente 7% dos pacientes com psoríase. As placas exfoliantes vistas nas superfícies extensoras abrigam agentes bacterianos patogênicos que aumentam o risco de infecção profunda após a ATJ. O controle ideal das lesões psoriáticas nos arredores de incisões cutâneas propostas deve ser obtido antes da ATJ.

COMPLICAÇÕES

TROMBOEMBOLISMO

Uma das complicações mais significativas após a ATJ é o desenvolvimento de trombose venosa profunda (TVP), possivelmente acarretando embolia pulmonar (EP) com risco de morte. Os fatores que têm sido correlacionados ao risco aumentado de TVP incluem idade maior que 40 anos, uso de estrogênio, acidente vascular cerebral, síndrome nefrótica, câncer, imobilidade prolongada, tromboembolismo prévio, insuficiência cardíaca congestiva, cateter venoso femoral permanente, doença inflamatória intestinal, obesidade, veias varicosas, tabagismo, hipertensão, diabetes melito e infarto do miocárdio. A prevalência geral de TVP após a ATJ sem qualquer forma de profilaxia mecânica ou farmacêutica tem sido relatada como variando entre 40% e 84%. Os trombos proximais, na veia poplítea e acima dela, ocorrem em 9% a 20% dos pacientes e acredita-se que ofereçam um risco maior de EP do que os trombos em veias da panturrilha, que foram relatados em 40% a 60% dos pacientes. Os trombos nas veias da panturrilha têm a propensão de se propagar proximalmente, conforme documentado em 6% a 23% dos pacientes. O risco de EP assintomática pode ser de 10% a 20%, com a EP sintomática relatada em 0,5% a 3% dos pacientes, e taxa de mortalidade de 2%.

O exame clínico não é confiável para detectar a TVP, pois a maioria dos coágulos ocorre sem sinais ou sintomas. A flebografia é o método radiográfico clássico para detectar a TVP, e ainda é considerado o padrão-ouro, especialmente para fins de pesquisa. A flebografia carrega consigo o risco de reação anafilática aos meios de contraste, e um pequeno risco de induzir a TVP. A ultrassonografia com Doppler tem sido relatada como um método alternativo de diagnóstico de TVP após a artroplastia total de articulações, com sensibilidades documentadas de 67% a 86%, usando flebografia como comparação. Em um estudo em vários centros, no entanto, apenas 52% de sensibilidade geral, com uma variação entre 20% e 90%, foi encontrada, levantando a questão sobre se as taxas de detecção podem ser reproduzidas confiavelmente por todas as instituições. A ultrassonografia com Doppler parece ser útil, especialmente como teste de triagem, devido à sua morbidade mínima, baixo custo e capacidade de ser repetida com o mínimo desconforto ao paciente. No entanto, sua precisão depende da experiência do tecnólogo de ultrassonografia.

Muitos métodos de profilaxia de TVP são disponíveis, inclusive dispositivos mecânicos como meias de compressão ou massageadores pneumáticos intermitentes, e agentes farmacológicos como a warfarina de baixa dose, heparina de baixo peso molecular, fondaparinux (um polissacarídeo inibidor do fator Xa) e aspirina. Botas de compressão mecânica e massageadores pneumáticos intermitentes são vantajosos, pois não oferecem risco significativo ao paciente, mas são limitados pela incerteza do uso correto pelo paciente e pelo período curto de hospitalização. A profilaxia somente com aspirina não tem sido comprovadamente eficaz contra a TVP após a ATJ, com taxas de TVP variando de 59% a 73%.

A profilaxia com warfarina geralmente é iniciada na noite antes ou após a cirurgia, e é ajustada de acordo com o tempo de protrombina. O uso de uma razão normalizada internacional (INR, do inglês, *international normalized ratio*) permite a padronização do efeito anticoagulante, conforme medido pelo tempo de protrombina. A meta atual da terapia com warfarina é manter a INR entre 2,1 e 3,0. As vantagens da warfarina incluem a administração oral e o baixo custo do medicamento. As principais desvantagens da terapia com warfarina são as interações medicamentosas, o monitoramento continuado, a demora no aparecimento dos efeitos e as complicações hemorrágicas.

A heparina de baixo peso molecular e o fondaparinux têm se mostrado efetivos na profilaxia da TVP após a ATJ. Os benefícios desses medicamentos incluem um regime padrão de dosagem e a ausência de monitoramento laboratorial de rotina. As desvantagens incluem custo maior do medicamento, administração subcutânea e maior incidência de sangramento. A heparina de baixo peso molecular com anestesia epidural ou espinal deve ser usada com extrema cautela, pois têm sido relatados hematomas epidurais com complicações neurológicas desastrosas. O momento do máximo risco aparentemente ocorre no dia 3 após a operação, quando o cateter permanente é removido do paciente em tratamento com a heparina de baixo peso molecular para a profilaxia de TVP. As diretrizes do American College of Chest Physicians, em 2008, recomendavam que a heparina de baixo peso molecular, o fondaparinux ou um antagonista da vitamina K (p. ex., warfarina) fossem usados para a profilaxia da TVP em pacientes de ATJ, por um mínimo de 10 dias.

Nossa prática atual para a profilaxia da TVP inclui o uso de heparina de baixo peso molecular ou warfarina, ou ambas, até que a INR alcance valores terapêuticos em combinação com os massageadores pneumáticos intermitentes. Nós receitamos alguma forma de profilaxia química por pelo menos 14 dias, em pacientes sem TVP prévia. A profilaxia é continuada por 6 semanas, em pacientes com histórico de tromboembolismo prévio.

O FDA recentemente aprovou um inibidor do fator Xa oral (rivaroxabana) para a profilaxia da TVP após a ATJ. Em um estudo prospectivo de vários centros (os testes RECORD), 3.148 pacientes foram randomizados para receber enoxaparina (30 mg subcutaneamente após a cirurgia) ou rivaroxabana (10 mg oralmente, um por dia, começando 6 a 8 horas após a cirurgia). A flebografia nos dias 11 e 15 após a cirurgia encontrou um índice significativamente maior de TVP nos pacientes que tomaram enoxaprina; um aumento não significativo no número de complicações em feridas foi encontrado naqueles que tomaram rivaroxabana. Um estudo retrospectivo de 1.048 pacientes que se submeteram à ATJ ou à artroplastia total do quadril e receberam ou heparina de baixo peso molecular ou rivaroxabana teve resultados similares: uma volta à sala de cirurgia devido a complicações de feridas foi necessária por aproximadamente o dobro dos pacientes que tomaram rivaroxabana, comparativamente àqueles que tomaram heparina de baixo peso molecular. O custo menor da rivaroxabana é uma vantagem, da mesma forma que o número menor de TVP documentada, mas a frequência de complicações de feridas pode exigir maior investigação.

INFECÇÃO

A infecção é uma das complicações mais temidas que afetam os pacientes de ATJ, com frequências relatadas de 2% a 3% em séries maiores. De acordo com os dados atuais da Medicare, 1,5% dos pacientes desenvolve uma infecção periprotética nos primeiros 2 anos após a ATJ. Os fatores pré-operatórios associados com uma taxa maior de infecção após a ATJ incluem artrite reumatoide (especialmente em homens soropositivos), ulceração cutânea, cirurgia prévia do joelho, uso de próteses de joelho com dobradiças, obesidade, infecção simultânea do trato urinário, uso de esteroides, insuficiência renal, diabetes melito, má nutrição, malignidade e psoríase.

Esforços para reduzir a contaminação bacteriana, otimizar a condição da ferida e maximizar a resposta do hospedeiro devem ser empregados para minimizar a septicemia pós-operatória. A prevenção contra a infecção na ATJ começa na sala de cirurgia, com respeito rigoroso à técnica de assepsia. O número e as entradas e saídas de pessoal na sala de cirurgia devem ser minimizados o máximo possível. O monitoramento da sala de cirurgia com a observação de tais políticas mostrou diminuir a incidência de infecção pós-operatória na substituição total de articulações.

O uso de salas de cirurgia de fluxo laminar vertical filtrado, paramentação adequada e antibióticos de profilaxia reduziu grandemente as taxas de infecção pós-operatória na artroplastia total de articulações. Em uma série clínica, no entanto, o uso de fluxo laminar horizontal mostrou aumentar a taxa de infecção pós-operatória na ATJ, provavelmente devido ao posicionamento do pessoal na sala de cirurgia, entre a fonte do fluxo de ar e a ferida aberta. A luz ultravioleta é preferida por alguns centros, para criar um ambiente de ar ultralimpo, com contagens bacterianas iguais ou melhores do que aquelas dos sistemas de fluxo laminar padrão.

Como os organismos mais comuns causadores de infecção pós-operatória são o *Staphylococcus aureus*, o *Staphylococcus epidermidis*, e as espécies de *Streptococcus*, a escolha usual de antibiótico de profilaxia são as cefalosporinas, como a cefazolina. Em pacientes com alergia significativa à penicilina, a vancomicina pode ser usada. Os organismos infectantes devem ser monitorados por hospitais individuais, com a escolha de antibióticos de profilaxia determinada pela rotina de monitoramento.

O diagnóstico de infecção após a ATJ deve começar com um estudo cuidadoso do histórico e exame físico. A determinação do momento adequado de ação para uma infecção pode ter um efeito profundo no resultado de seu tratamento, e deve ser usada para guiar as decisões do tratamento. A infecção deve ser considerada em qualquer paciente com uma ATJ consistentemente dolorosa ou um aparecimento de dor aguda na artroplastia que anteriormente tinha bom funcionamento e nenhuma dor. Um histórico de edema subjetivo, eritema ou drenagem prolongada de feridas sugere septicemia da ATJ, mas esses sinais não são presentes uniformemente. Edema, sensibilidade, dor durante o arco de movimentos e temperatura elevada no membro afetado podem acompanhar uma infecção da ATJ.

Embora a contagem de leucócitos e a taxa de sedimentação de eritrócitos possam ser elevadas na presença de infecção profunda, isso não ocorre constantemente. O nível da proteína C-reativa é um marcador mais confiável de infecção, pois ela tipicamente volta ao normal de uma maneira confiável. O nível sérico de interleucina-6 tem sido

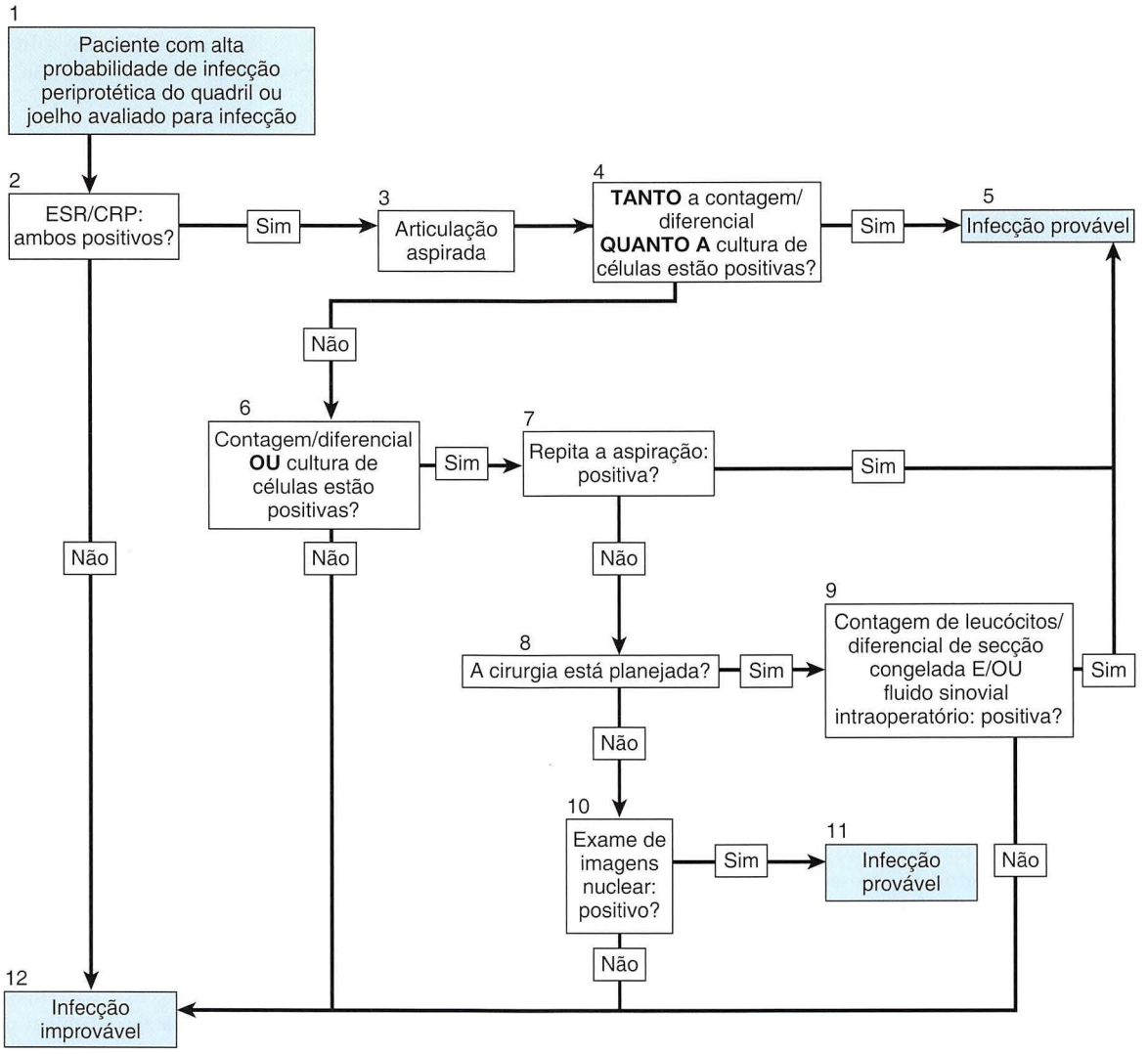

FIGURA 7-62 **Algoritmo para pacientes com probabilidade mais alta de ter infecção periprotética.** (Reproduzida, com modificações, de *"The diagnosis of periprosthetic joint infections of the hip and knee. Guideline and evidence report.* Adopted by the American Academy of Orthopaedic Surgeons Board of Directors June 18, 2010." Available online at http://www.aaos.org/Research/guidelines/PJIguideline.pdf. Reprinted with permission of the American Academy of Orthopaedic Surgeons, Rosemont, IL.)

considerado um indicador confiável de infecção que afeta a artroplastia do joelho ou do quadril, com sensibilidade de 100% e especificidade de 95%.

Alterações radiográficas da reabsorção óssea na interface osso-cimento, formação de cistos e formação ocasional de osso periosteal novo podem estar presentes, mas geralmente são vistas apenas em infecções avançadas. Exames de medicina nuclear podem ser úteis na avaliação da ATJ dolorosa. Comparar os resultados periprotéticos diferenciais em um exame com tecnécio com o resultado de um exame de leucócitos marcados com índio é uma técnica para diferenciar a infecção da soltura asséptica, com sensibilidades relatadas de 64% a 77% e especificidades variando de 78% a 86%. Embora esses testes não possam ser defendidos para uso de rotina, eles podem ser indicados quando os resultados de exames clínicos, radiografias e informações de laboratório são equivocados no diagnóstico de infecção.

A aspiração continua sendo o padrão para diagnosticar a infecção de ATJ, embora a sensibilidade relatada varie de 45% a 100%. A sensibilidade pode ser melhorada pela aspiração repetida e pelo adiamento da aspiração por 2 semanas em pacientes tomando antibióticos sistêmicos. A contagem de células do fluido obtida na aspiração pode ser útil, com uma contagem de leucócitos de mais do que 2.500 células/mm^3 e 60% de células polimorfonucleares indicando uma provável infecção. Em 2011, a American Academy of Orthopaedic Surgeons publicou um guia de práticas clínicas sobre o diagnóstico de infecções de articulações periprotéticas do joelho e do quadril, que proporciona recomendações sobre a testagem de estudos e procedimentos que são apoiados por altos níveis de evidências ou consenso de peritos. As estratégias de testagem são determinadas com base no fato de o paciente ter uma probabilidade alta ou baixa de infecção periprotética (Figs. 7-62 e 7-63). Devido à falta de uma definição padronizada de infecção da articulação periprotética, um grupo de trabalho reunido pela Musculoskeletal Infection Society desenvolveu uma lista de critérios de diagnóstico.

Quando se estabelece o diagnóstico de infecção, as opções de tratamento incluem a supressão com antibióticos, desbridamento com preservação da prótese, artroplastia de ressecção, artrodese do joelho, revisão em uma ou duas etapas e amputação. A escolha entre

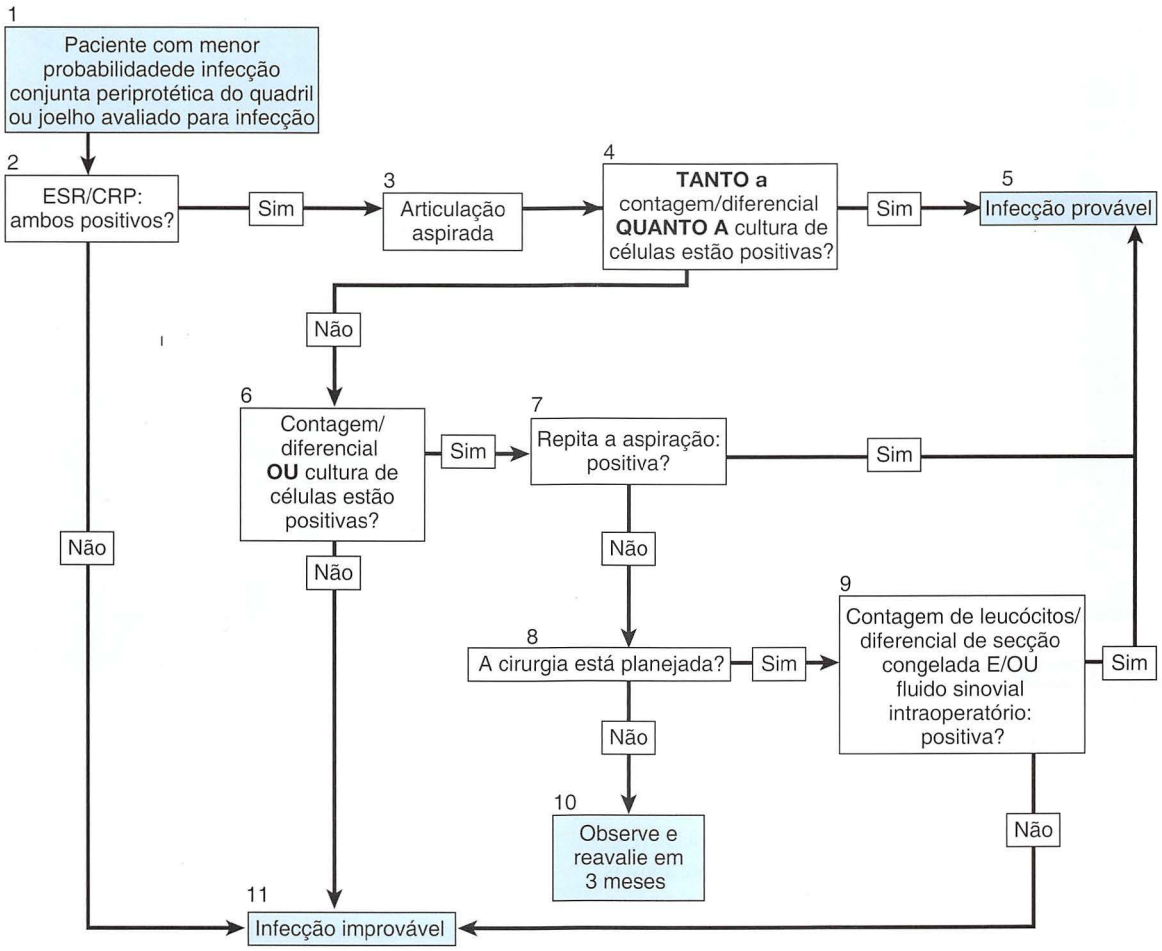

FIGURA 7-63 **Algoritmo para pacientes com probabilidade baixa de ter infecção da articulação periprotética.** (Reproduzida, com modificações, de *The diagnosis of periprosthetic joint infections of the hip and knee. Guideline and evidence report.* Adopted by the American Academy of Orthopaedic Surgeons Board of Directors June 18, 2010. Available online at http://www.aaos.org/Research/guidelines/PJIguideline.pdf. Reprinted with permission of the American Academy of Orthopaedic Surgeons, Rosemont, IL.)

as várias opções depende da condição médica geral do paciente, do organismo infectante, do período e extensão da infecção, do estoque ósseo, da condição do envelope de partes moles e da integridade do mecanismo extensor.

A supressão com antibióticos é indicada raramente; ela geralmente é indicada apenas quando a remoção da prótese não é viável (geralmente devido a comorbidades médicas) e o microrganismo infectante é de baixa virulência e suscetível a um antibiótico oral de baixa toxicidade. A supressão com antibióticos não deve ser considerada em pacientes com artroplastias múltiplas de articulações, que correm o risco de espalhar a infecção de maneira hematógena caso a supressão com antibióticos falhe. A supressão deve se estender pela vida inteira e deve ser limitada a pacientes para os quais não existem outras opções de tratamento de mais sucesso. Os riscos da supressão com antibióticos incluem o desenvolvimento de cepas resistentes de bactérias, frouxidão progressiva, infecção generalizada e possível septicemia.

O desbridamento das articulações com a preservação da prótese é limitado, de maneira similar, a um pequeno subgrupo de pacientes: pacientes com início de infecção pós-operatória (<4 semanas) ou uma infecção hematógena aguda (>4 semanas, pós-operatoriamente, aparecimento agudo dos sintomas) com uma prótese bem fixada. O desbridamento e a preservação da prótese no ambiente de infecção crônica prolongada (>4 semanas pós-operatoriamente, início insidioso dos sintomas) têm falhado universalmente e não devem ser tentados. A infecção com *S. aureus* é outra contraindicação relativa ao desbridamento e à preservação de componentes.

Vários fatores têm sido recomendados, os quais poderiam levar a índices maiores de sucesso para o desbridamento:

1. Consulta a especialistas em doenças infecciosas e monitoramento de antibióticos.
2. Diagnóstico e tratamento das fontes hematógenas de infecção.
3. Antibióticos mais novos.
4. Duração de 6 semanas de antibióticos intravenosos pós-operatórios.
5. Repetir as culturas dentro de 2 semanas a partir do desbridamento inicial e repetir o desbridamento se essas culturas forem positivas.
6. Troca do polietileno no momento do desbridamento; troca de avental, luvas e instrumentos; fazer um curativo novo no momento do fechamento.

FIGURA 7-64 Artroplastia de ressecção do joelho.

FIGURA 7-65 A artrodese do joelho com fixação externa biplanar pode ser indicada para a infecção persistente.

A artroplastia de ressecção consiste na remoção da prótese e cimento infectados, e no desbridamento do tecido sinovial (Fig. 7-64). As superfícies dos ossos podem ser temporariamente apostas com suturas fortes ou pinos. Para maximizar a estabilidade, a perna é mantida no gesso por 6 meses. A artroplastia de ressecção é ideal para o paciente com um ATJ infectada e artrite reumatoide severa, com ambulação limitada. Esse tratamento é preferível à artrodese nesses pacientes, pois permite uma certa flexão do joelho, para o paciente poder se sentar. Embora a infecção possa ser controlada na maioria dos pacientes, a função é ruim devido à instabilidade e à dor residual de leve a moderada na posição ereta.

A artrodese do joelho como tratamento de uma ATJ infectada pode proporcionar um membro estável e sem dor, de maneira geral, com certo encurtamento esperado. As indicações para a artrodese do joelho após uma ATJ fracassada incluem altas exigências funcionais, doença envolvendo uma única articulação, idade jovem, mecanismo extensor deficiente, cobertura ruim de tecidos moles, paciente imunocomprometido e infecção com um microrganismo altamente virulento que necessita de terapia antimicrobiana altamente tóxica. As contraindicações relativas incluem artrite do joelho ou quadril ipsolateral, artrite do joelho contralateral ou amputação de membros e perda óssea segmentar severa. Várias técnicas de artrodese têm sido usadas, inclusive a fixação externa, colocação de placas e fixação intramedular. Independentemente do método de fixação, a conversão de artroplastias tipo *resurfacing* para artrodese tem tido mais sucesso do que as tentativas de agregar próteses constritas com dobradiças. Uma metanálise da literatura mostrou uma taxa de fusão de 64% com a fixação externa, comparativamente a uma taxa de 95% da fixação intramedular. Os organismos gram-positivos sugeriam um prognóstico favorável, com uma taxa de união de 100% comparativamente a 73% para infecções mistas e gram-negativas.

As vantagens da fixação externa incluem remoção mínima de tecidos moles, acesso adequado à ferida e compressão no local da artrodese (Fig. 7-65). As desvantagens incluem infecção dos orifícios dos pinos, possível dano neurovascular com a inserção de pinos, estabilidade limitada e efeito de aumento de tensão nos orifícios após a remoção dos pinos. Faz-se, geralmente, uma incisão na linha média anterior. A prótese, todo o cimento, a sinovite hipertrófica e o tecido de cicatriz são removidos o máximo possível. Use um guia de alinhamento extramedular total de joelho para fazer cortes nos ossos que maximizem a aposição. A quantidade de osso removido deve ser a mínima necessária para permitir a aposição das superfícies ósseas esponjosas com aproximadamente 10 graus de flexão do joelho. O joelho deve estar na posição neutra a 5 graus do valgo. A fixação externa biplanar é feita com pinos cruzados colocados mediolateralmente no fêmur e lateromedialmente na tíbia, evitando as estruturas neurovasculares. Pinos de fixação são colocados anteriormente na tíbia e no fêmur e são ligados à estrutura montada. Carga parcial é incentivada, e o fixador é removido quando há consolidação clínica, geralmente após 3 meses. O cilindro com canais, a perna alongada ou a joelheira são usados com rolamento de peso para a tolerância até a consolidação radiográfica aparente.

Uma artrodese da linha média anterior com um pino intramedular tem a vantagem de permitir carga parcial imediata com imobilização externa e uma taxa de consolidação confiável. A maioria dos autores recomenda uma técnica de duas etapas com o desbridamento completo e a remoção dos componentes, seguida por um período de intervenção de 4 a 6 semanas com antibióticos intravenosos. O procedimento inicial é realizado com ou sem o uso de partículas impregnadas com antibióticos. Preferimos fazer uma aspiração repetida da articulação do joelho após o final da administração de 4 a 6 semanas de antibióticos intravenosos adequados. Com uma cultura estéril, a artrodese intramedular pode ser realizada. O processo de escolha de próteses é realizado a partir das incidências anteroposterior e lateral do membro, com marcadores para compensar a magnificação para determinar o comprimento e diâmetro adequados da haste.

FIGURA 7-66 Artrodese do joelho com fixação com hastes intramedulares após artroplastia total do joelho malsucedida. **VEJA A TÉCNICA 7-13.**

O comprimento deve levar em conta o encurtamento esperado através da articulação do joelho e deve se estender da ponta do grande trocânter até a metáfise distal da tíbia. O diâmetro da haste é limitado pelo tamanho do canal intramedular da tíbia.

ARTRODESE COM HASTE INTRAMEDULAR PARA UMA ARTROPLASTIA TOTAL DE JOELHO INFECTADA

TÉCNICA 7-14

- Posicione o paciente em decúbito dorsal em uma mesa radiolúcida, com uma almofada sob a nádega afetada, para permitir o acesso à fossa do piriforme.
- Reabra a incisão antiga do joelho e faça uma incisão na proximal ao grande trocânter para o fim de portal de entrada proximal.
- Remova o tecido cicatricial da articulação do joelho, para permitir a aposição das superfícies ósseas.
- Frese a tíbia por via anterógrada a partir da articulação do joelho em 1 mm a mais do que o diâmetro da haste, levando em conta a diferença de ajuste entre o arco da haste e o canal intramedular da tíbia.
- Frese o fêmur por via anterógrada ou em 1 a 1,5 mm a mais do que o diâmetro da haste, levando em conta a diferença de ajuste entre o arco da haste e a inclinação do fêmur.
- Guie a haste a partir da fossa do piriforme através do joelho até o nível da metáfise tibial distal. Preferimos usar um pino bloqueado com uma secção tranversa cilíndrica com os orifícios de bloqueio rodados em 45 graus a partir de sua posição padrão. Isto permite que o arqueamento da haste seja posicionado anteromedialmente, criando leve flexão e alinhamento valgo (Fig. 7-66).
- Faça as correções finais nas superfícies femoral distal e tibial proximal, antes de guiar a haste e impactar o local da artrodese.
- A compressão no local da consolidação pode ser feita com um distrator femoral no modo de compressão antes do bloqueio distal.
- Não arranhe a superfície da haste com quaisquer instrumentos elétricos.
- Bloqueie a haste proximal e distalmente, e aplique enxerto ósseo em áreas de aposição abaixo do ideal.
- O fechamento do tecido pode ser difícil por causa do excesso de tecidos moles do joelho, o que causa uma redundância desnecessária do tecido mole. Tome o cuidado de conseguir um fechamento vedado do joelho, o que pode exigir a excisão de um pouco de tecido excedente.

CUIDADO PÓS-OPERATÓRIO Pós-operatoriamente, a carga parcial é permitida imediatamente, passando para carga total com a progressão radiográfica da união óssea.

A troca da prótese em uma ou duas etapas oferece maior chance de recuperação funcional do joelho, após uma ATJ infeccionada. A troca de prótese em uma etapa é realizada essencialmente como uma artroplastia de revisão com ênfase no desbridamento, e resulta em uma ferida o mais próximo possível do estéril. O índice de sucesso relatado para a troca em uma etapa é de aproximadamente 89%.

Mais comumente, a troca de artroplastia é feita em dois estádios: remoção inicial da prótese e desbridamento, seguida de um período de antibióticos intravenosos e reimplantação posterior. O protocolo mais comumente aceito requer 6 semanas de antibióticos intravenosos, mantendo uma concentração bactericida mínima de 1:8, seguida da reimplantação de outra prótese. As taxas de sucesso relatadas com esse protocolo variam de 89% a 100% e podem depender das espécies de bactérias.

Os espaçadores PMMA impregnados com antibióticos são usados por muitos cirurgiões para manter a tensão do tecido mole do joelho durante o intervalo entre o desbridamento e a reimplantação dos procedimentos em duas etapas (Fig. 7-67). Outros benefícios sugeridos dessa técnica incluem altos níveis de liberação local de antibióticos, exposição melhorada no momento da reimplantação e a possibilidade de manter o suporte de peso durante o período de intervalo. Alguns autores têm expressado preocupações com respeito a deixar o corpo estranho dentro da ferida, além da perda potencial de osso a partir do suporte de peso no bloco de espaçamento. Algumas sugestões para melhorar a eficácia de espaçadores de cimento contendo antibióticos têm incluído a mistura de 3,6 g de tobramicina com 3 g de vancomicina por embalagem de cimento Palacos (Zimmer, Warsaw, IN) para melhorar as taxas de fracionamento de partículas, segurar o joelho distraído em extensão total para permitir a tensão máxima do tecido mole enquanto o espaçador endurece, a cobertura máxima das superfícies ósseas tibial e femoral pelo espaçador para evitar a perda óssea, e a fabricação de porções intramedulares do espaçador para evitar o deslocamento.

Os espaçadores articulares com componentes protéticos temporários têm sido defendidos na troca em duas etapas para melhorar o arco de movimento, manter a condição funcional do membro durante o tratamento e minimizar a perda óssea entre as etapas.

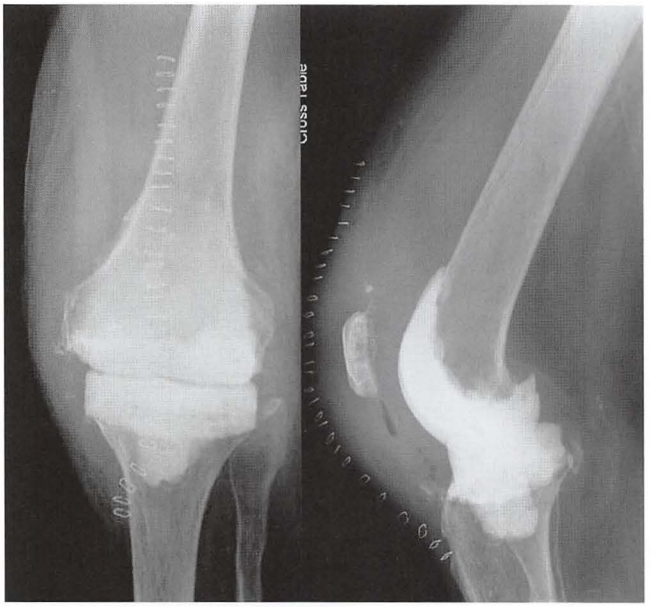

FIGURA 7-67 Os espaçadores de polimetil metacrilato impregnados com antibióticos são úteis para manter o espaço da articulação e as relações ligamentares, bem como o movimento do joelho, durante o intervalo entre o desbridamento e a reimplantação.

FIGURA 7-68 Subluxação patelar lateral mostrada na incidência axial.

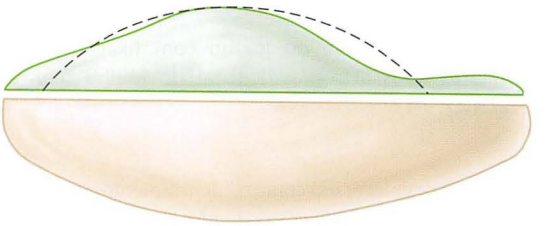

FIGURA 7-69 Geralmente, a ressecção da faceta lateral deve ser mais superficial do que a ressecção da faceta medial, devido à assimetria normal das facetas patelares.

Taxas de sucesso de 88% a 96% e arcos de flexão de 100 a 104 graus têm sido reportados.

Whiteside et al. descreveram desbridamento e revisão em uma etapa com uma prótese não cimentada e a infusão intra-articular de vancomicina para as infecções por *Staphylococcus aureus* resistentes à meticilina (MRSA, do inglês, *methicillin-resistant Staphylococcus aureus*). Após o desbridamento e a implantação da prótese, os pacientes receberam duas doses de 1 g de vancomicina intravenosa por 24 horas, e então apenas a infusão intra-articular de vancomicina, mantendo os níveis sanguíneos entre 3 e 10 μg/mL. Dezessete entre 18 infecções de MRSA documentadas foram tratadas com sucesso usando essa técnica, da mesma forma que uma infecção recorrente. A técnica se baseia no uso de uma revisão não cimentada, que pode ser tecnicamente exigente.

A última opção para o tratamento da ATJ infectada é a amputação acima do joelho. A amputação é indicada somente para a infecção com risco de morte, ou a infecção local persistente com grande perda óssea, que não se qualifica para a artrodese ou para a artroplastia de ressecção.

COMPLICAÇÕES PATELOFEMORAIS

A complicações patelofemorais incluem instabilidade patelofemoral, fratura patelar, falha de componentes patelares, frouxidão de componentes patelares, síndrome do ressalto patelar e ruptura do mecanismo extensor. A melhoria no desenho e na técnica cirúrgica tem diminuído em frequência; contudo, elas permanecem sendo problemas difíceis que são evitados da melhor maneira com atenção cuidadosa aos detalhes.

A instabilidade patelofemoral pode ser causada por muitos fatores, incluindo o desequilíbrio do mecanismo extensor, no qual o retináculo lateral é justo demais, ou os tecidos moles mediais estão demasiado frouxos (Fig. 7-68). Se o retináculo lateral estiver apertado, a liberação lateral é indicada, poupando a artéria genicular lateral superior, se possível (Fig. 7-55). A frouxidão retinacular medial pode ocorrer com a ruptura pós-operatória do reparo capsular medial, o que pode ser causado por um fechamento apertado demais ou por um evento traumático no período recente após a operação. Alguns autores aconselharam o fechamento da camada capsular-retinacular com o joelho em 90 graus de flexão para garantir o tensionamento medial correto. O joelho deve ser movido através de um arco de movimento completo após o fechamento capsular medial, para avaliar o posicionamento patelar e a adequação do reparo.

Componentes patelares, femorais ou tibiais malposicionados também podem levar à instabilidade patelofemoral. A ressecção da faceta patelar lateral excessiva é possível devido à assimetria normal das facetas patelares medial e lateral. Geralmente, o nível de ressecção da faceta lateral deve ser muito mais superficial do que a ressecção da faceta medial, para evitar inclinar o componente patelar (Fig. 7-69). A colocação lateral do componente patelar na superfície de corte da patela não consegue reproduzir a eminência mediana normal da patela, e pode levar à subluxação lateral da patela em extensão.

O mau posicionamento do componente tibial em uma posição rodada internamente aumenta o ângulo Q ao mover o tubérculo tibial lateralmente (Fig. 7-19). O ângulo Q aumentado leva à subluxação lateral. O componente tibial deve ser centralizado na borda medial do tubérculo tibial, evitando qualquer desvio em rotação externa, mesmo que leve. De maneira similar, a rotação interna e a translação medial do componente femoral movem a tróclea mais medialmente, com respeito ao mecanismo extensor, levando à subluxação lateral.

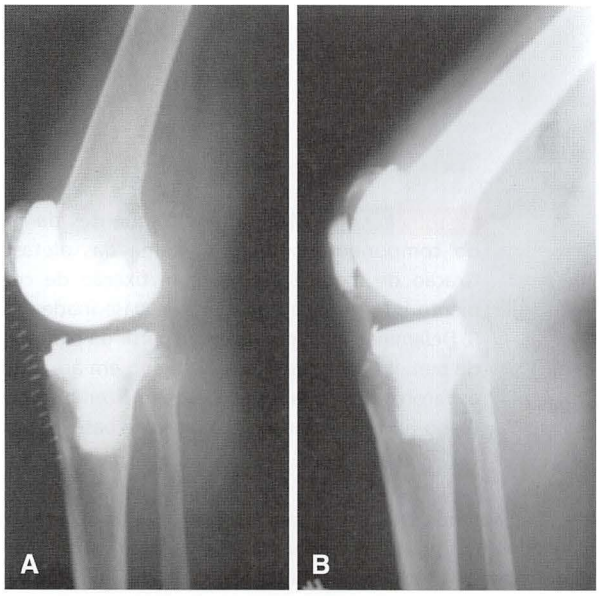

FIGURA 7-70 **A,** A patela está intacta na radiografia lateral pós-operatória. **B,** Seis semanas depois, a fratura patelar com o deslocamento é claramente visível.

A avaliação intraoperatória do alinhamento rotacional do componente femoral é baseada nos pontos de referência anatômicos. Os côndilos femorais posteriores, o eixo epicondilar e o eixo anteroposterior são úteis para a avaliação rotacional na artroplastia de joelho primária. Na artroplastia de revisão, a posição do componente prévio e o eixo epicondilar são geralmente os únicos pontos de referência disponíveis para essa avaliação.

O tratamento cirúrgico da subluxação patelar deve ser dirigido à sua causa. Os componentes devem ser inspecionados quanto ao mau posicionamento, conforme descrito nos parágrafos anteriores, e revisados, se necessário. Se os componentes estiverem posicionados corretamente, os esforços cirúrgicos para melhorar o posicionamento patelar devem prosseguir de uma forma escalonada. A liberação retinacular lateral deve ser realizada primeiramente, embora isto raramente seja suficiente como procedimento isolado. Se a subluxação patelar persistir, um procedimento de realinhamento proximal deve ser feito. Os procedimentos de realinhamento distais, tais como a osteotomia do tubérculo tibial, devem ser realizados com extremo cuidado, pois pode haver perda funcional grave se a não união do tubérculo tibial transferido ocorrer.

A fratura patelar após a ATJ é incomum, ocorrendo em menos do que 1% dos pacientes (Fig. 7-70). A fratura patelar tem sido correlacionada com múltiplos fatores, incluindo ressecção patelar excessiva, comprometimento vascular secundário à liberação patelar, mau posicionamento patelar secundário ao mau posicionamento do componente, elevação excessiva da linha da articulação, flexão do joelho de mais do que 115 graus, trauma, necrose térmica a partir da polimerização do PMMA e ATJ de revisão. A relação entre a fratura patelar e a liberação lateral tem sido cuidadosamente estudada. Em uma série de 1146 ATJs, uma associação estatisticamente significativa foi encontrada entre a liberação lateral e a fratura patelar. A espessura patelar e o sacrifício da artéria genicular lateral não foram associados com a fratura. Em algumas fraturas patelares após a liberação lateral, têm sido aparentes as evidências patológicas de osteonecrose; no entanto, a fratura patelar permanece relativamente infrequente comparada com o número de liberações laterais realizadas.

Os resultados do tratamento operatório das fraturas patelares após a ATJ variam significativamente dos resultados do tratamento de fraturas patelares em joelhos normais. A não união e o falha de material de síntese são frequentes após a fixação interna, levando alguns autores a recomendarem o tratamento não operatório das fraturas deslocadas e não deslocadas sem perda de extensão e sem afrouxamento do componente patelar a partir de uma fratura patelar grande.

As fraturas patelares periprotéticas têm sido classificadas de acordo com a integridade do mecanismo extensor e a estabilidade do implante. As fraturas associadas com um mecanismo extensor intacto e um implante estável (tipo I) devem ser tratadas não operatoriamente com um imobilizador de joelho ou um gesso cilíndrico por 6 semanas. As fraturas deslocadas com a descontinuidade do mecanismo extensor (tipo II) devem ser tratadas operatoriamente. As fraturas transversas do terço médio são tratadas com fio em banda de tensão e reparo retinacular. Os componentes patelares frouxos (tipo III) devem ser excisados e não substituídos, pois isso pode prejudicar a cura da fratura. Os componentes patelares estáveis que prejudicam a fixação da fratura também devem ser removidos. As fraturas do polo proximal ou distal devem ser tratadas com patelectomia parcial e reparo com sutura. A reabilitação pós-operatória e o arco de movimento são baseados na estabilidade da fixação conseguida no momento da cirurgia. A patelectomia e o reparo do mecanismo extensor são indicados quando a cominuição extrema ou estoque ósseo ruim evitam a fixação óssea estável. Os pacientes devem ser advertidos quando a intervenção operatória é recomendada, pois as taxas de complicação são altas.

A falha de componentes patelares com base de metal tem sido atribuída a vários mecanismos, incluindo a fratura de fadiga da placa de base de metal a partir das aletas de fixação, a delaminação do polietileno a partir da placa de base, a falha da interface de crescimento interno ósseo e o desgaste em áreas de polietileno fino, expondo a placa de base de metal subjacente e levando ao desgaste do metal contra metal entre a placa de base e o componente femoral (Fig. 7-71). Os pacientes com implantes patelares de base de metal necessitam de acompanhamento meticuloso com observação de sinais de falha. Radiograficamente, as incidências em axial de patela e lateral do joelho mostram o desgaste do polietileno, a falha da interface e a subluxação patelar. Clinicamente, o aparecimento de efusão do joelho, estalos patelofemorais, ou atrito e crepitação sugere falha do componente. A revisão rápida do componente com falha é recomendada para evitar a metalose extensiva do joelho. Geralmente, a revisão consiste na troca da inserção de polietileno tibial, sinovectomia e revisão ou remoção do componente patelar. Ocasionalmente, o desgaste do metal contra metal danifica o componente femoral até o ponto em que a revisão do componente femoral também é necessária. As técnicas para remoção de componentes patelares com base de metal bem fixados têm sido descritas com o uso de serras com ponta de diamante e raspadores de velocidade rápida para separar as cavilhas de fixação da placa de base. Berry e Rand, em uma série de 42 revisões patelares isoladas, encontraram uma taxa de complicação significativa (33%), incluindo cinco fraturas patelares tardias e três eventos de instabilidade patelar.

A frouxidão do componente patelar ocorre em 0,6% a 2,4% das artroplastias. Os fatores de predisposição incluem reserva óssea deficiente, mau posicionamento e subluxação dos componentes, fraturas patelares, osteonecrose da patela e frouxidão de outros componentes do joelho. Alguns pacientes toleram a frouxidão radiográfica com apenas dor leve do joelho anterior, ao passo que pacientes mais sintomáticos

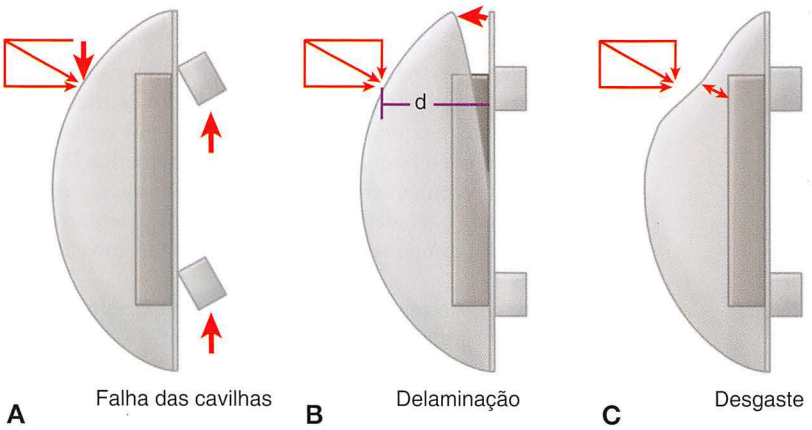

FIGURA 7-71 Mecanismos frequentes da falha do componente patelar. **A,** Falha das aletas de fixação de metal (cavilhas) com fixação de crescimento interno ósseo da placa de base inadequada. **B,** Delaminação do polietileno a partir da plataforma de metal. **C,** Desgaste do polietileno em áreas onde os fatores relacionados ao desenho fizeram o polietileno fino se apoiar sobre a placa de base de metal.

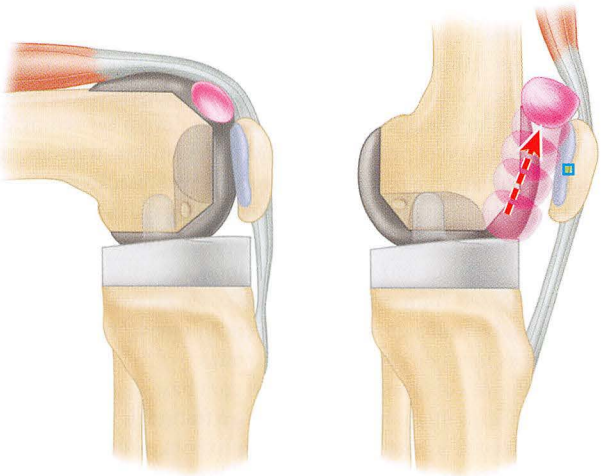

FIGURA 7-72 Síndrome do ressalto patelar. A sinóvia logo acima da patela pode formar o nódulo hipertrófico que impacta no recorte da caixa do modelo da prótese total de joelho póstero-estabilizado.

necessitam de revisão, remoção de componentes ou patelectomia, dependendo da condição do osso patelar remanescente.

A síndrome do ressalto patelar foi descrita por Hozack et al. em associação com artroplastias de joelho póstero-estabilizadas. Um nódulo fibroso se forma na superfície posterior do tendão do quadríceps, logo acima do polo superior da patela (Fig. 7-72). Esse nódulo pode ficar aprisionado na fossa intercondilar da prótese femoral e fazer o joelho estalar ou fazer barulho de metal em 30 a 45 graus de flexão do joelho, à medida que o joelho é estendido ativamente. Foram propostas duas causas para essa condição. A colocação proximal do botão patelar de modo que ele se projete sobre a superfície de corte da patela é uma causa possível, na medida em que o botão proeminente pode se chocar contra o tendão do quadríceps, com proliferação resultante de tecido fibroso. O desenho do componente femoral é outra causa possível. Os primeiros componentes posteriores estabilizados com um sulco femoral alto e definido também poderiam se chocar contra o tendão do quadríceps, pois eles permitem que o componente patelar caia dentro da fossa nos graus mais baixos de flexão.

O tratamento recomendado para essa condição é o desbridamento artroscópico do nódulo. A artrotomia e a excisão do nódulo são reservadas para os pacientes com recorrência após o tratamento artroscópico, ou no caso de componentes patelares frouxos ou mau posicionados que possam precisar de revisão. Insall recomendou uma sinovectomia limitada da superfície posterior do tendão do quadríceps como uma medida profilática para essa condição ao realizar uma artroplastia posterior estabilizada.

A ruptura do quadríceps ou do tendão patelar é uma complicação infrequente, mas severa da ATJ, ocorrendo em 0,1% a 0,55% dos pacientes. A ruptura do quadríceps pode ser relacionada à liberação lateral, em parte devido ao comprometimento vascular do tendão e à possível extensão da liberação anteriormente, que enfraquece o tendão. O tratamento não operatório é recomendado para lesões parciais. O reparo cirúrgico é defendido para as lesões completas, embora os resultados estejam abaixo do ideal, com diminuição frequente do arco de movimento, fraqueza, perda de extensão e nova ruptura.

A ruptura do tendão patelar é associada com a cirurgia prévia do joelho, manipulação do joelho, e procedimentos de realinhamento distal do mecanismo extensor. Vários procedimentos têm sido descritos para tratar a ruptura do tendão patelar após a ATJ, incluindo o reparo direto; aumento com tendões flexores ou substitutos ligamentares sintéticos; retalho do músculo gastrocnêmio e o uso de enxerto alógeno do mecanismo extensor, consistindo no tendão do quadríceps, da patela, do tendão patelar e do tubérculo tibial (Fig. 7-73). Nenhum desses procedimentos tem tido sucesso rotineiramente.

A maior série de enxertos alógenos extensores relatados por Nazarian e Booth mostrou resultados razoáveis em um grupo extremamente desafiador de pacientes, um terço dos quais tinha infecções prévias. Dos 36 pacientes analisados, oito tinham nova ruptura, com seis delas ocorrendo no nível do tendão do quadríceps, e dois no tubérculo tibial. Todos os oito pacientes com procedimentos fracassados foram submetidos à reconstrução com repetidos enxertos alógenos, com dois pacientes nesse grupo tendo tido rupturas recorrentes. Burnett et al. destacaram a importância de tensionar o enxerto alógeno com o joelho em extensão plena, para evitar a perda de extensão e o fracasso clínico. Browne e Hanssen descreveram uma técnica de recuperação usando um enxerto de polipropileno de monofilamento tricotado para o reparo do tendão patelar após a ATJ. A técnica envolve a cimentação do enxerto na interface osso - -implante tibial de fixação imediata e sutura do enxerto no tecido adjacente para a incorporação, com o enxerto servindo de armação para o crescimento interno de tecidos. Dos 13 pacientes nos quais essa técnica foi usada, três tiveram falha do enxerto é um teve recorrência de infecção; os nove pacientes tratados com sucesso tiveram menos do que 10 graus de perda de extensão e nenhuma perda de

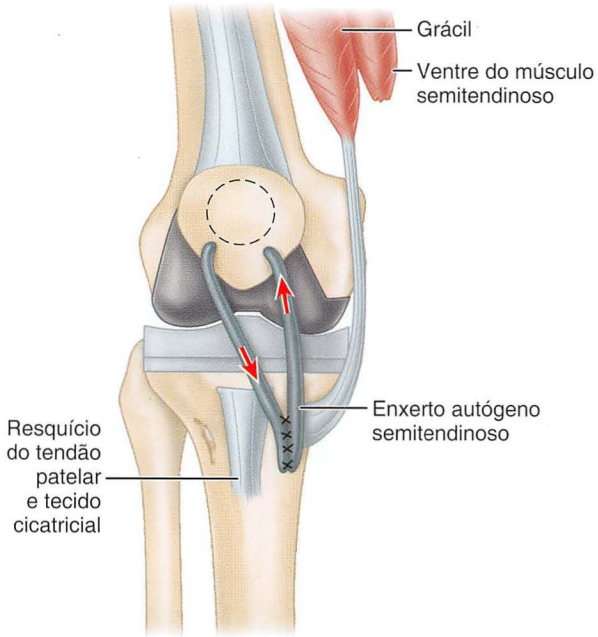

FIGURA 7-73 Reconstrução do ligamento patelar com o uso de tendão semitendinoso.

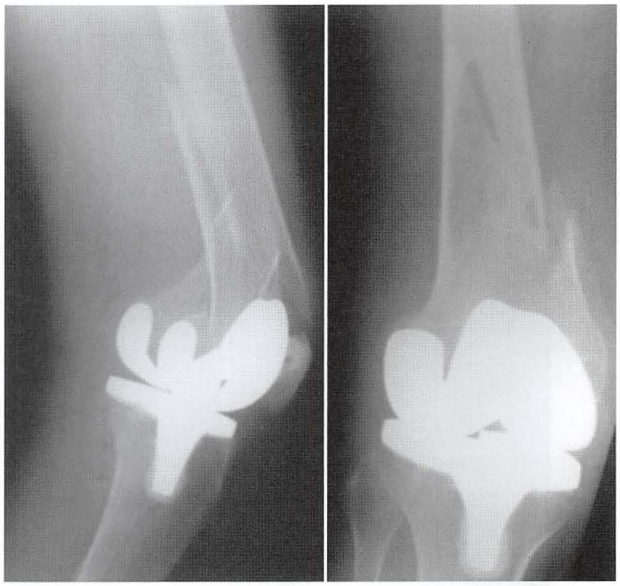

FIGURA 7-74 Fratura supracondilar do fêmur proximal à prótese total do joelho.

flexão, comparativamente aos valores pré-operatórios. As vantagens sugeridas dessa técnica são a ausência de risco de transmissão de doenças a partir do enxerto alógeno, e o custo menor dos enxertos alógenos, que também podem ser difíceis de se obter.

Se a reserva óssea patelar permitir, o reparo primário distal parece garantido com a adição de um fio de banda de tensão da patela proximal até o tubérculo tibial ou reforço com tendões flexores, ou ambos. Quando a patela é ausente ou insuficiente para o reparo distal, a reconstrução com enxerto alógeno do mecanismo extensor ou com a aba do músculo gastrocnêmio deve ser considerada em centros que têm experiência com essas técnicas.

COMPLICAÇÕES NEUROVASCULARES

O comprometimento arterial após a ATJ é uma complicação rara, mas devastadora, que ocorre em 0,03% a 0,2% dos pacientes, com 25% resultando em amputação. A condição circulatória do membro deve ser examinada cuidadosamente em todos os pacientes antes da operação. Estudos vasculares não invasivos são indicados em pacientes com suprimento vascular questionável, e consulta a especialistas em cirurgia vascular deve ser obtida, se esses estudos forem anormais. Vários autores têm recomendado realizar a ATJ sem o uso de um torniquete em pacientes com doença vascular significativa.

A paralisia do nervo fibular é a única paralisia de nervos comumente relatada após a ATJ, com uma prevalência relatada de menos do que 1% a quase 2%. A incidência verdadeira pode ser maior, pois as paralisias leves podem se recuperar espontaneamente e não ser relatadas. A paralisia do nervo fibular ocorre primariamente com a correção de deformidades em valgo e flexo fixas e combinadas, como é comum em pacientes com artrite reumatoide. Os fatores de risco sugeridos para a paralisia fibular após a ATJ incluem anestesia epidural pós-operatória, laminectomia prévia, período de torniquetes de mais de 90 minutos e deformidade em valgo. Quando uma paralisia do nervo fibular é descoberta pós-operatoriamente, o curativo deve ser liberado completamente e o joelho deve ser flexionado. Tais medidas conservadoras, embora apropriadas, não são efetivas para restaurar a função do nervo. O valor da exposição intraoperatória e da possível descompressão do nervo fibular é questionável.

FRATURAS PERIPROTÉTICAS

As fraturas supracondilares do fêmur ocorrem infrequentemente após a ATJ (0,3% a 2%) (Fig. 7-74). Os fatores de risco relatados incluem infração cortical anterior no femur, osteoporose, artrite reumatoide, uso de esteroides, artroplastia de revisão e distúrbios neurológicos. O flange femoral anterior das próteses do tipo condilar cria estresse aumentado na sua junção proximal com o osso supracondilar relativamente fraco.

Em um estudo biomecânico e a revisão da literatura, Lesh et al. relataram que 30,5% das fraturas supracondilares periprotéticas do fêmur eram associadas com infração cortical anterior no fêmur. Seu estudo biomecânico encontrou uma diminuição na carga necessária para a falha durante a torção para fêmures de cadáveres com infração cortical anterior. Também as fraturas curtas oblíquas ocorreram com uma carga menor em espécimes com infração cortical anterior no fêmur. Esses autores recomendaram que se evite manipular o fêmur em que ocorreu infração cortical anterior por engano, e que se evite considerar o uso de um componente femoral com haste, se o risco é descoberto intraoperatoriamente. Em um estudo posterior, no entanto, a relação entre a infração cortical anterior femoral e a fratura periprotética foi contestada. Em uma série de 1.089 ATJs, 30% dos pacientes tinham um fêmur distal com infração cortical anterior. Apenas duas fraturas ocorreram nessa série consecutiva, ambas em fêmures sem infração cortical anterior.

O tratamento da fratura femoral após a ATJ tem variado, com os primeiros estudos sempre recomendando o manejo não operatório. Estudos mais recentes têm favorecido o tratamento operatório através de uma variedade de técnicas: redução aberta e fixação interna usando placas de lâminas, placas de parafusos condilares e

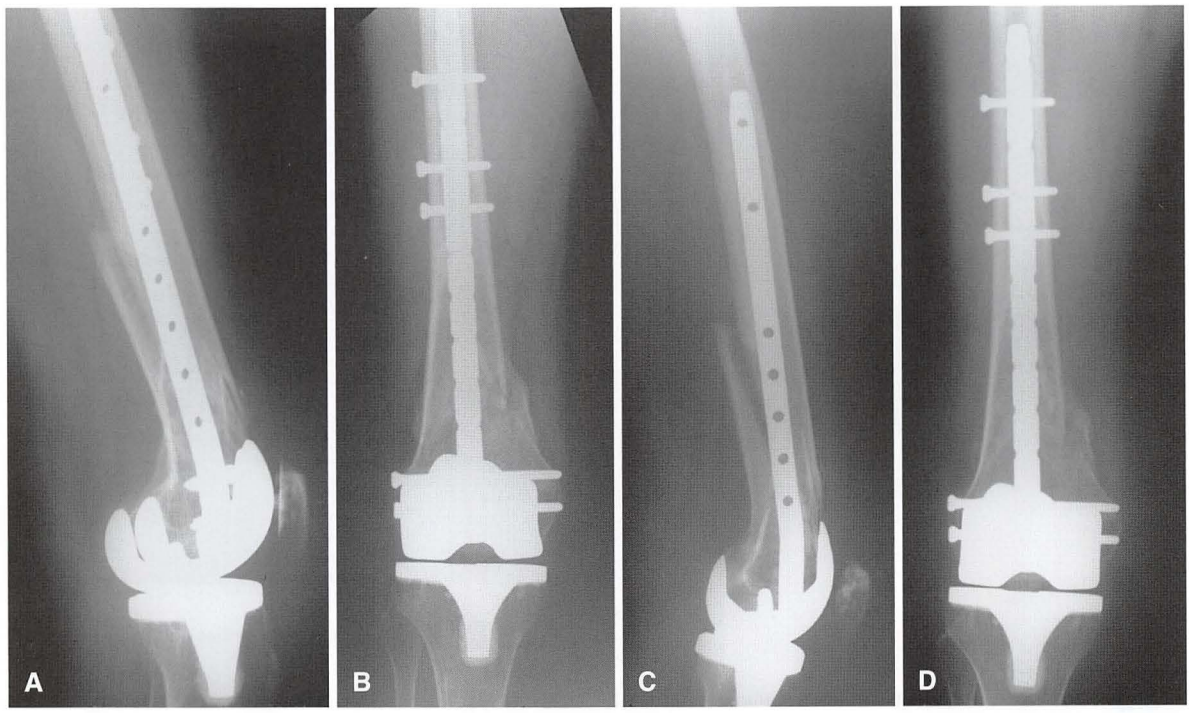

FIGURA 7-75 **A** e **B,** Haste intramedular supracondilar, usada para fixação da fratura mostrada na Figura 7-74. **C** e **D,** Fratura curada.

placas de suporte com enxerto ósseo; hastes de Rush inseridas sob intensificação de imagens com dissecção cirúrgica mínima; ou fixação com uma haste intramedular supracondilar bloqueada (Fig. 7-75). Nossa experiência pessoal com hastes intramedulares de fraturas femorais periprotéticas tem sido boa. Em 12 pacientes com 13 fraturas, 11 (85%) se curaram primariamente dentro de uma média de 16 semanas. Em pacientes com osteoporose ou não cooperativos, a imobilização externa com um imobilizador de joelho com dobradiças e carga limitada é recomendada no período pós-operatório inicial.

Alguns desenhos e tamanhos de ATJ não permitem a passagem da haste supracondilar através da região intercondilar, devido à caixa intercondilar fechada, uma dimensão intercondilar que é muito estreita ou um implante com haste. Se a fixação intramedular é escolhida nessas circunstâncias, a caixa intercondilar pode ser aberta com um raspador de alta velocidade, se a técnica retrógrada for desejada, ou a técnica anterógrada pode ser usada nessas circunstâncias. As informações sobre quais tipos de próteses e tamanhos podem ser tratados com esse dispositivo são disponibilizadas pelo fabricante da haste supracondilar.

Os relatos do sistema de placas de estabilização cirúrgica minimamente invasiva (LISS, do inglês, *Less Invasive Surgical Stabilization*; Synthes, West Chester, PA) também têm sido favoráveis. Com essa técnica, a placa age como um fixador externo (Fig. 7-76). As vantagens relatadas incluem implantação percutânea, retirada mínima de tecidos e fixação com ângulo fixo com os parafusos, que são bloqueados na placa. Têm sido reportados mobilização precoce e rápido retorno do arco de movimento com o sistema de placas LISS em pacientes com osso osteoporótico.

Rorabeck, Angliss e Lewis classificaram as fraturas supracondilares do fêmur periprotéticas com base no deslocamento da fratura e na estabilidade do implante, e propuseram um algoritmo de tratamento correspondente (Fig. 7-77):

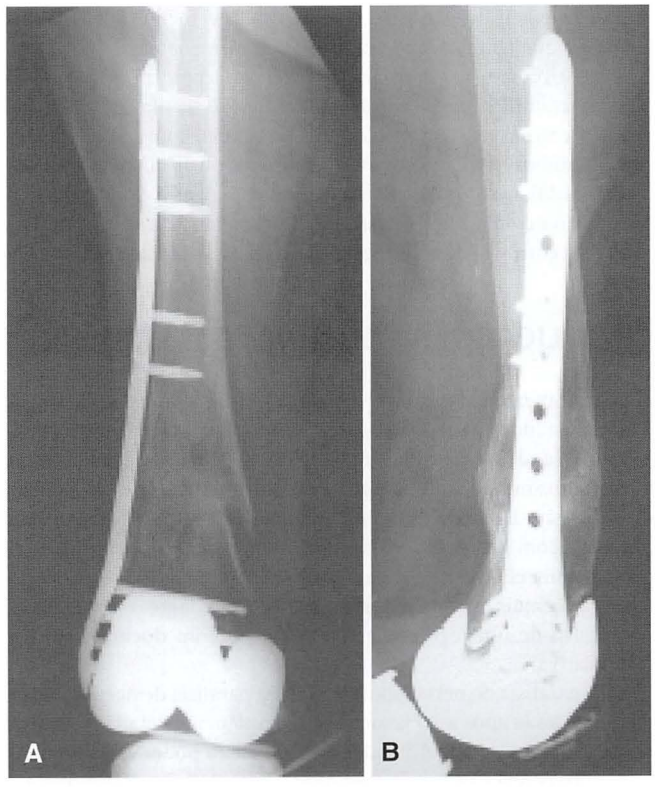

FIGURA 7-76 **A** e **B,** Fixação de placas LISS da fratura femoral periprotética. (De Althausen PL, Lee MA, Finkemeier CG, et al: Operative stabilization of supracondylar femur fractures above total knee arthroplasty: a comparison of four treatment methods, *J Arthroplasty* 18:834, 2003.)

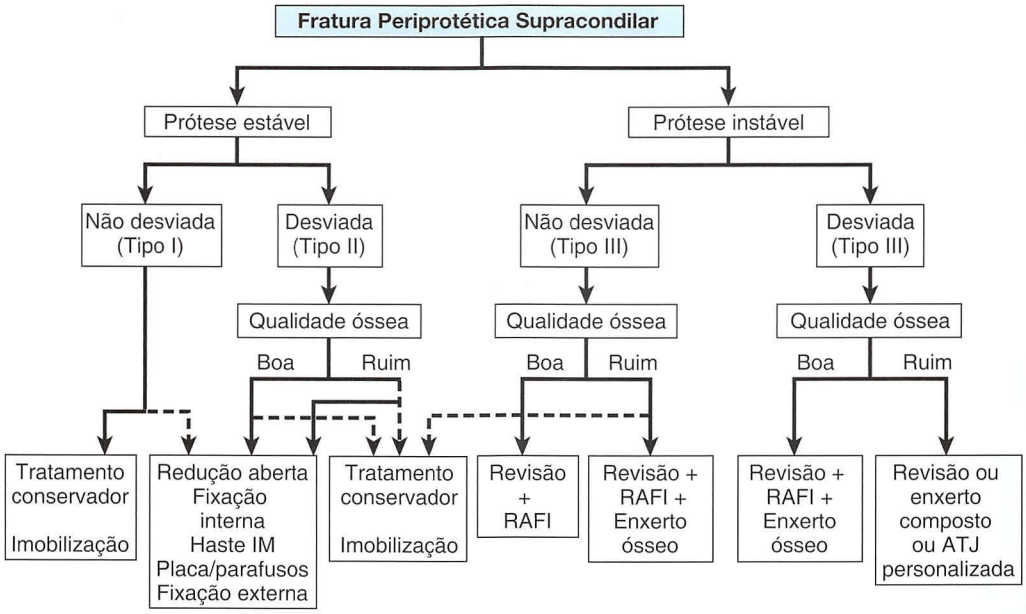

FIGURA 7-77 Algoritmo de tratamento para fraturas supracondilares periprotéticas. IM, haste intramedular; RAFI, redução aberta e fixação interna; ATJ, artroplastia total do joelho.

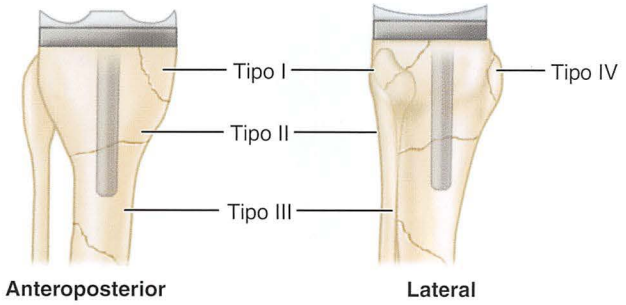

FIGURA 7-78 Localizações anatômicas das fraturas tibiais associadas com a artroplastia total do joelho.

Tipo I: fratura não deslocada, prótese estável
Tipo II: fratura deslocada, prótese estável
Tipo III: prótese instável com ou sem deslocamento de fratura

Quando a fratura se estende até a superfície de fixação ou se o componente femoral estiver frouxo, pode ser necessária a artroplastia de revisão com uma haste intramedular longa se estendendo da diáfise femoral. Enxertos alógenos femorais de apoio têm sido usados em conjunto com essa técnica. Kassab et al. relataram o uso de um composto protético de enxerto alógeno femoral distal para o tratamento primário dessas fraturas, quando a osteoporose severa leva à grande cominuição e impede a fixação adequada com as técnicas-padrão de manejo de fraturas. Em nove de 10 pacientes, a junção enxerto-superfície se uniu, e os pacientes conseguiram um suporte de peso pleno. Apesar das três complicações que exigiram reoperação, os autores concluíram que esta era uma técnica útil para o tratamento de fraturas em pacientes com reserva óssea extremamente comprometida.

As fraturas tibiais abaixo das ATJs são incomuns. Felix, Stuart e Hanssen classificaram essas fraturas com base em sua localização, estabilidade dos implantes e períodos de tempo (intraoperatórios *vs.* pós-operatórios) (Fig. 7-78). As fraturas associadas com implantes frouxos são tratadas com revisão, enxerto ósseo e implantes com hastes, conforme necessário. As fraturas não deslocadas e estáveis com implantes bem fixados são tratadas não operatoriamente; as fraturas deslocadas com implantes bem fixados são tratadas com fixação interna.

O tratamento de fraturas periprotéticas do joelho requer uma variedade de técnicas, dependendo das características individuais da fratura. A função definitiva da ATJ após a consolidação das fraturas depende da restauração do alinhamento, da função patelofemoral adequada, da manutenção da fixação da prótese e da mobilização precoce.

REVISÃO DA ARTROPLASTIA TOTAL DE JOELHO

A taxa de revisão de ATJ primária permanece relativamente baixa. De acordo com uma metanálise envolvendo 9.879 pacientes, uma taxa de revisão de 3,8% foi observada 4 anos após a ATJ tricompartimental primária. Em um estudo com base na população, uma taxa de revisão estimada similar entre 4,3% e 8% foi observada em 7 anos após as operações de 18.530 pacientes. Os dados da *National Hospital Discharge Survey* e do Censo americano de 1990 a 2002 mostraram uma taxa de revisão constante de 8,2% para a ATJ. Estima-se que o número de procedimentos de ATJ de revisão dobre em menos do que 10 anos, fazendo da revisão de ATJ o procedimento de substituição de articulações que mais cresce.

SOLTURA ASSÉPTICA DA ARTROPLASTIA TOTAL PRIMÁRIA DO JOELHO

O fracasso asséptico da ATJ pode ser causado por diversos fatores, incluindo frouxidão dos componentes, desgaste do polietileno com osteólise, frouxidão ligamentar, fratura periprotética, artrofibrose e complicações patelofemorais. Até hoje, a soltura do componente tibial tem sido mais comum do que a soltura do componente femoral. Tem sido associada com o mau alinhamento do membro, frouxidão

FIGURA 7-79 Radiolucência na interface osso-cimento do componente tibial, com deformidade e afundamento do componente.

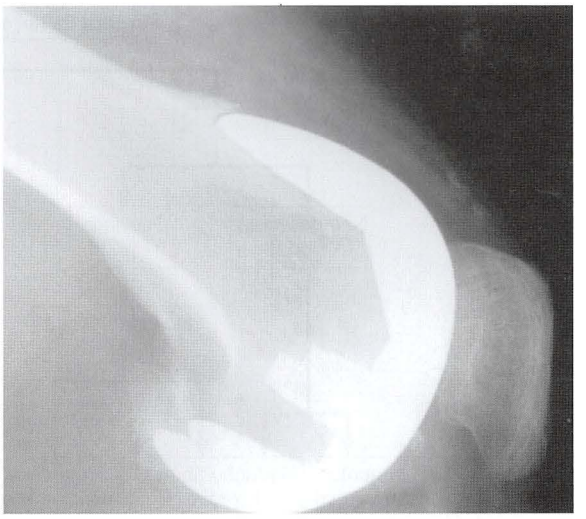

FIGURA 7-80 Componente femoral não cimentado solto, com afundamento em extensão relacionado ao fêmur distal.

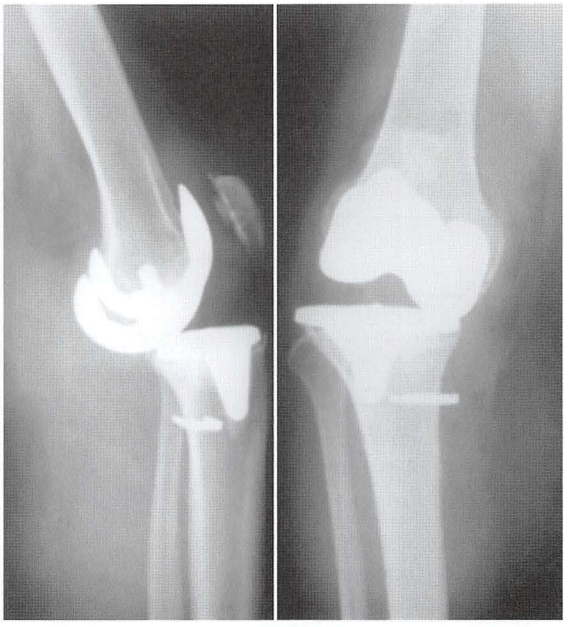

FIGURA 7-81 A instabilidade a partir do desgaste do polietileno ou perda de estabilizadores ligamentares pode ser uma indicação para a revisão de artroplastia do joelho.

ligamentar, duração da implantação, pacientes com atividades altamente exigentes, desgaste do polietileno e constrição excessiva do componente.

A soltura asséptica de qualquer um desses componentes pode ser aparente na radiografia, na forma de uma linha radiolúcida de 2 mm ou mais em volta da prótese na interface osso-cimento, na artroplastia cimentada (Fig. 7-79). As radiolucências incompletas de menos do que 2 mm são comuns, e não têm mostrado ter correlação com os resultados clínicos ruins na ATJ cimentada. As linhas radiolúcidas em torno de implantes cimentados indicam as áreas onde o crescimento interno ósseo não ocorreu. Se essas linhas forem extensas, progressivas ou associadas com sintomas, a frouxidão asséptica deve ser considerada também. Uma linha radiolucente sob um componente tibial com base de metal pode não se mostrar presente em 4 graus de flexão do joelho. Para a avaliação da radiolucência progressiva, as incidências devem ser comparadas evolutivamente. O exame fluoroscópico pode ser útil em pacientes com dor sem explicação após a ATJ e radiografias normais. Tais estudos permitem o posicionamento cuidadoso do feixe de raios X paralelamente às superfícies do implante, de modo que as radiolucências sutis podem ser detectadas e correlacionadas com a avaliação clínica desses pacientes. A frouxidão dos componentes também pode ser manifestada pela migração dos componentes, conforme mostrado nas radiografias sequenciais (Fig. 7-80).

O desgaste do polietileno pode causar falha de uma ATJ ao contribuir com a frouxidão e a osteólise, ou mais raramente através da falha catastrófica devido a uma fratura do polietileno. Os fatores responsáveis pelo desgaste do polietileno foram discutidos na seção anterior sobre os problemas do polietileno. Raramente, inserções de polietileno modular desgastadas podem ser substituídas na forma de um procedimento isolado, contanto que os componentes restantes estejam bem fixados e alinhados.

A instabilidade é uma causa crescentemente frequente do fracasso da ATJ que necessita de revisão (Fig. 7-81). As principais causas de instabilidade são desequilíbrio e frouxidão ligamentares, mau alinhamento e frouxidão ligamentar tardia, mecanismo extensor deficiente, desenho protético inadequado e erro cirúrgico. Além do exame físico, radiografias de estresse podem ser usadas para documentar as instabilidades menos severas.

A seleção dos implantes é baseada na instabilidade ligamentar que requer correção, usando o nível mais baixo de constrição possível para tratar o problema de maneira adequada. MacAuley, Engh e Ammeen fizeram recomendações para tratar ATJs instáveis,

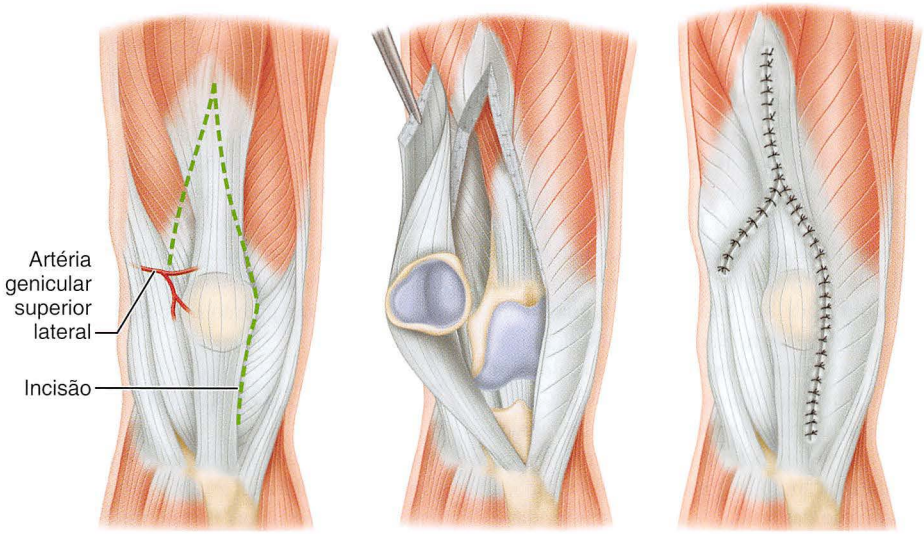

FIGURA 7-82 Scott e Siliski modificaram a quadricepsplastia em V-Y.

dividindo-as em (1) instabilidade anteroposterior ou de espaço de flexão, (2) instabilidade em varo e valgo ou de espaço de extensão, e (3) instabilidade multiplanar ou global. A instabilidade anteroposterior é tratada com uma conversão para um implante póstero-estabilizado. A substituição da inserção de retenção do cruzado é recomendada apenas com um LCP intacto e espaço de flexão balanceado com um componente de polietileno mais espesso. Para a instabilidade em varo e valgo, que pode ser corrigida com o balanceamento de tecido mole, um desenho condilar constrito pode ser usado. Se os tecidos moles nativos são inadequados ou não podem ser reconstruídos, um implante em dobradiça é necessário. A instabilidade global também requer implantes em dobradiça se os tecidos moles hospedeiros não puderem ser balanceados ou reconstruídos adequadamente. Os sistemas de implantes com níveis variáveis de constrição são extremamente úteis na configuração da revisão, mas devem ser combinados com cuidado e atenção ao alinhamento do implante, balanceamento ligamentar em flexão e extensão, restauração da linha da articulação e posicionamento patelar.

EXPOSIÇÕES CIRÚRGICAS

A exposição cirúrgica na ATJ de revisão deve usar a incisão ATJ prévia se possível. As incisões longitudinais paralelas do joelho anterior põem a pele da intervenção em risco de necrose. Quando duas incisões prévias já existem, a mais lateral das duas deve ser selecionada se possível, devido ao suprimento sanguíneo mais favorável do lado medial do joelho.

Uma artrotomia parapatelar medial padrão pode ser usada na maioria das revisões; no entanto, a cápsula fibrosada precisa ser afinada, especialmente na revisão devido à infecção. A cicatrização do coxim gorduroso peripatelar e do retináculo adjacente pode dificultar a eversão patelar. A recriação das goteiras medial e lateral, a liberação subperiosteal dos tecidos moles mediais a partir da tíbia proximal, a rotação externa da tíbia e a liberação retinacular lateral são geralmente necessárias para permitir a eversão sem colocar muita tensão na inserção do tendão patelar. A avulsão do tendão patelar a partir do tubérculo tibial pode comprometer a função do joelho drasticamente e deve ser evitada. Durante a eversão da patela e a flexão do joelho, a inserção tibial do tendão patelar deve ser observada diretamente. Se as fibras mediais da inserção começarem a se descolar a partir do tubérculo tibial, a tensão deverá ser liberada e uma exposição mais extensiva e relaxante do quadríceps deverá ser considerada.

O procedimento de *turndown* do quadríceps consiste em uma incisão parapatelar medial padrão com um braço adicional se estendendo na forma de um V invertido através do tendão do quadríceps ao longo do retináculo patelar lateral (Fig. 7-82). A artéria genicular superior, que corre na borda inferior do vasto lateral, é identificada e preservada se possível. O afinamento excessivo do coxim de gordura peripatelar cicatrizado deve ser evitado para prevenir a desvascularização adicional da patela. Durante o fechamento do *turndown* do quadríceps, o V invertido pode ser convertido em um Y ao permitir que a patela e o tendão do quadríceps sejam avançados distalmente. Isto é útil para obter flexão em joelhos com contraturas de quadríceps advindas da falta de flexão duradoura. O fechamento deve ser preso com suturas não absorvíveis para permitir o movimento passivo rapidamente dentro de uma faixa de segurança determinada no momento da cirurgia, para evitar a tensão excessiva no reparo. Intraoperatoriamente, um guia útil é realizar o reparo de forma que a gravidade por si só produza 90 graus de flexão do joelho. Pós-operatoriamente, a ambulação deve ser permitida apenas em um imobilizador de joelho com dobradiças, travado na extensão, por 2 a 3 meses. O suporte é destravado para permitir flexão ativa dentro da faixa "segura", e a extensão passiva com exercícios de reabilitação do quadríceps é iniciada 3 meses após a operação. Em 6 semanas, a extensão ativa do joelho contra a gravidade por si só é permitida, juntamente com a progressão da flexão ativa e passiva.

Um *turndown* do quadríceps em V-Y resulta em uma perda de extensão pós- operatória que tende a se resolver ao longo de vários meses. Estudos têm mostrado que a força do quadríceps em longo prazo pode voltar aos níveis próximos do normal. Mudanças radiográficas consistentes com a osteonecrose da patela foram documentadas em oito de 29 exposições de revisões totais de joelho usando o *turndown* do quadríceps, embora os sintomas clínicos estivessem ausentes.

Insall descreveu a pequena incisão do reto como uma modificação do procedimento de *turndown* do quadríceps (Fig. 7-83). A medida proximal de uma artrotomia parapatelar medial é estendida lateralmente através do tendão do quadríceps para fazer uma

incisão no tendão do reto e na inserção tendinosa subjacente dos músculos vastos. A ligação lateral do vasto lateral é deixada intacta, junto com os vasos geniculares laterais superiores; uma liberação lateral pode ser adicionada distalmente.

A osteotomia do tubérculo tibial foi originalmente descrita para o relaxamento do quadríceps durante as ATJs primárias ou de revisão (Fig. 7-84). Whiteside e Ohl recomendaram a elevação de um segmento de osso de 8 a 10 centímetros, que inclui o tubérculo tibial e uma porção da crista anterior da tíbia, deixando a musculatura do compartimento anterior ligada ao fragmento lateralmente em razão da vascularidade. O tubérculo pode ser avançado proximalmente devido à patela baixa, ou se a linha da articulação é elevada significativamente (Fig. 7-85). Eles descreveram a fixação do tubérculo com múltiplos fios; outros autores defenderam o uso de parafusos. Com a fixação presa, o arco de movimento passivo pode ser iniciado rapidamente, mas a extensão ativa deve ser prorrogada. A complicações, incluindo a não união ou a migração do fragmento osteotomizado, a fratura da diáfise tibial, a infecção das feridas, a necrose das feridas e a proeminência dos dispositivos, têm sido relatadas com essa técnica.

Em uma comparação das artrotomias mediais padrão, da pequena incisão do reto, da quadricepsplastia em V-Y e da osteotomia do tubérculo tibial na ATJ de revisão, os resultados com a abordagem padrão e a pequena incisão do reto foram idênticos em tgodos os parâmetros clínicos. A quadricepsplastia em V-Y resultou em uma perda de extensão maior, mas aumento a satisfação dos pacientes, comparativamente à osteotomia do tubérculo tibial, que resultou em mais dificuldade ao se ajoelhar e ao se inclinar para a frente. Os grupos de quadricepsplastia e osteotomia tiveram classificações de resultado significativamente menores quando comparadas à artrotomia padrão e à pequena incisão do reto.

REMOÇÃO DE COMPONENTES

Após a exposição, a interface prótese-osso deve ser examinada nos componentes femoral e tibial. Preferimos remover o componente femoral primeiro, pois isto permite uma liberação de espaço maior para o componente tibial, durante a sua extração. Mesmo com componentes que parecem estar indubitavelmente soltos nas radiografias, a interface deve ser cuidadosamente rompida com uma variedade

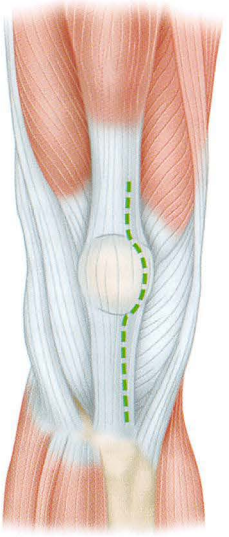

FIGURA 7-83 Modificação da pequena incisão do reto por Insall, para o procedimento de *turndown* do quadríceps (veja o texto).

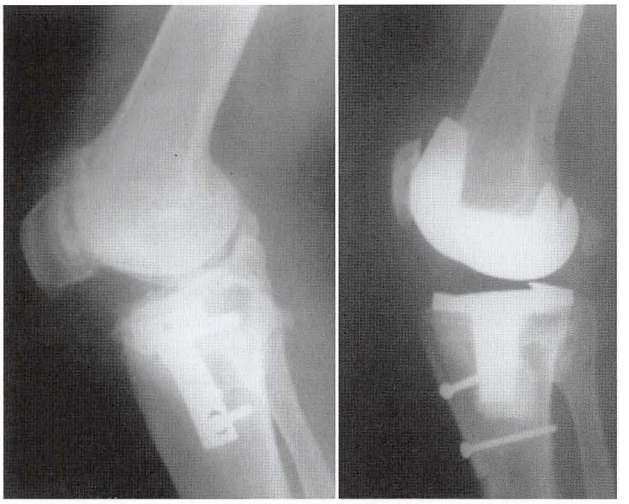

FIGURA 7-85 Avanço proximal da osteotomia do tubérculo tibial para o tratamento da patela baixa.

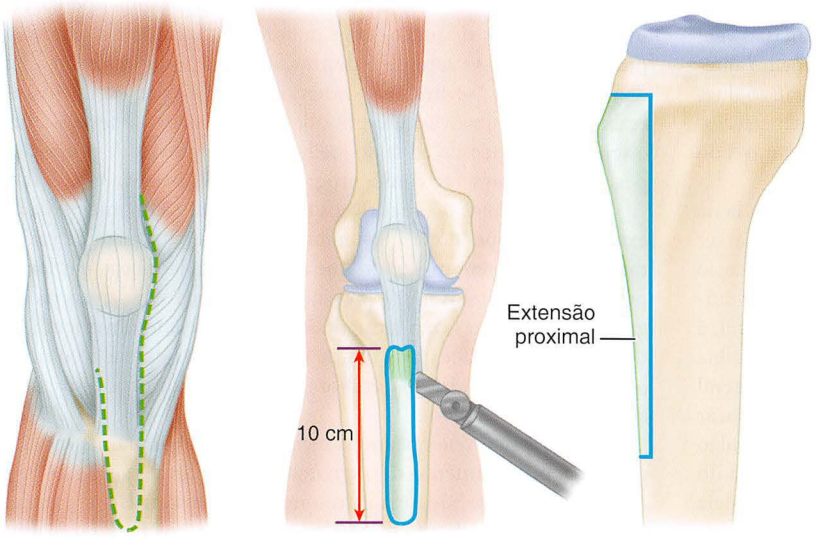

FIGURA 7-84 A osteotomia do tubérculo tibial pode relaxar o mecanismo extensor e melhorar a exposição, com o benefício de consolidação óssea em vez de formação de cicatrizes, como acontece com o procedimento de *turndown* em V-Y. Fazer o corte com extensão proximal ajudará a evitar o escape do tubérculo pós-operatoriamente.

de osteótomos antes da extração do componente. É extremamente fácil fraturar um côndilo femoral no processo de remoção do componente femoral. Quando a artroplastia é cimentada, o osteótomo deve ser dirigido à interface prótese-cimento, em vez de à interface cimento-osso. O cimento pode ser removido mais facilmente da superfície do osso após a extração do componente, com menor risco de perda óssea adicional. Uma lâmina para osteótomos flexível e fina também é útil; a porção chata da lâmina deve ser colocada contra o implante, de modo que a chanfradura da lâmina seja forçada contra o implante, e não para dentro do osso. Osteótomos curvos são úteis para se alcançar as interfaces condilares posteriores do componente femoral, além das interfaces intercondilares. Uma serra de Gigli pode ser usada em algumas das interfaces, quando a exposição é adequada. Após todas as superfícies de fixação terem sido rompidas, inclusive as superfícies condilares posteriores, o componente deve ser removido com um dispositivo de extração que use um martelo ortopédico que exerça somente uma força longitudinal no componente (Fig. 7-86). A inclinação do componente devido a golpes periféricos pode resultar em fratura de um dos côndilos. Se a prótese não for extraída facilmente, um osteótomo deve ser usado novamente para romper a superfície de fixação.

O componente tibial é removido de maneira similar. Com os componentes tibiais inteiramente em polietileno, a interface pode ser rompida com uma serra oscilante, cortando através da haste de polietileno e permitindo o acesso à sua interface osso-cimento antes da extração (Fig. 7-87A). Com componentes tibiais com base de metal, a interface não pode ser facilmente rompida em torno de uma haste ou quilha cimentada. Geralmente, libertar a superfície inferior da plataforma tibial permite a extração do componente sem perda óssea significativa. Se uma haste longa estiver presente e tiver fixação cimentada excessiva ou uma superfície de crescimento interno ósseo poroso, no entanto, o acesso pode ser ganho por meio da realização de uma osteotomia longa do tubérculo tibial, conforme descrito anteriormente. A plataforma tibial também pode ser cortada com uma serra de ponta de diamante, para ganhar acesso a essa interface.

O componente patelar deve ser removido se há evidências de desgaste do polietileno, frouxidão ou osteólise associada. Se o componente patelar bem ligado não mostrar desgaste significativo, o componente pode ser preservado, pois a remoção pode comprometer significativamente a reserva óssea residual, levando à fratura ou à frouxidão de componentes. A interface osso-cimento de um componente patelar inteiramente em polietileno é facilmente rompida com uma serra oscilante (Fig. 7-87B). As cavilhas de fixação restantes podem ser removidas com uma pequena cureta ou raspador. Os componentes patelares com base de metal são mais difíceis de serem removidos, exigindo que pequenos osteótomos se encaixem entre as asas de fixação e possivelmente corte das cavilhas de fixação de metal da placa de base com uma serra com ponta de diamante.

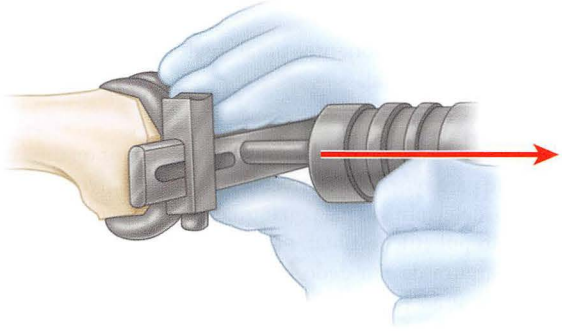

FIGURA 7-86 O martelo ortopédico exerce uma força longitudinal durante a extração do componente femoral, minimizando a chance de fraturar o côndilo femoral.

PRINCÍPIOS DE RECONSTRUÇÃO

Os passos necessários na artroplastia do joelho de revisão variam bastante entre os pacientes; contudo, alguns princípios gerais devem ser seguidos:

1. A linha da articulação deve ser reconstruída o mais perto possível de sua posição anatômica.
2. Os defeitos ósseos devem ser tratados apropriadamente, com ênfase na preservação e reconstituição ósseas.
3. A estabilidade do joelho deve ser restaurada pela constrição protética apropriada e o balanceamento cuidadoso de partes moles.
4. O alinhamento correto dos membros deve ser garantido, geralmente fazendo-se uso dos canais medulares do fêmur e da tíbia como pontos de referência.

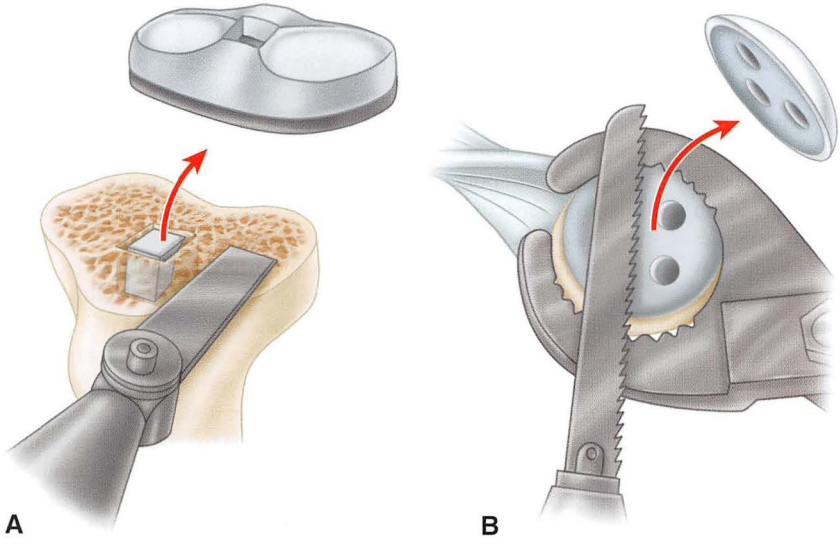

FIGURA 7-87 Remoção de componentes tibiais (**A**) e patelares (**B**) inteiramente em polietileno (veja o texto).

FIGURA 7-88 Sistemas de próteses total de joelho modulares com cunhas e níveis de constrição disponíveis.

FIGURA 7-89 Componente tibial revisado com haste tibial *press-fit* e *offset* medial.

5. A fixação rígida é necessária para a sobrevida prolongada do implante.
6. A mecânica patelofemoral deve ser otimizada.
7. Os componentes de revisão devem ter uma variedade completa de cunhas de metal, extensões de hastes e constrições (Fig. 7-88).
8. Os espaços de flexão e extensão devem ser preenchidos usando-se componentes, cunhas e hastes com *offset* para proporcionar uma articulação estável ao longo de uma faixa de movimento.

Primeiramente, o envelope de tecido mole deve ser reconstruído através do desbridamento do sinóvia hipertrófica que pode conter resíduos de partículas, e através do afinamento do tecido capsular cicatrizado. A bolsa suprapatelar, as goteiras medial e lateral e os recessos femorais posteriores devem ser reconstituídos. Como o LCP geralmente está fibrosado ou insuficiente, a maioria dos cirurgiões prefere as próteses de substituição de LCP para a artroplastia de revisão. Quando há óbvia incapacidade do ligamento colateral medial ou das estruturas combinadas de apoio laterais, a decisão de usar um tipo mais constrito de prótese pode ser feita no começo do procedimento de revisão.

A tíbia geralmente é preparada primeiramente com uma ressecção óssea adicional mínima. Os defeitos de menos do que 5 mm podem ser preenchidos com cimento. Defeitos contidos maiores são preenchidos com enxerto esponjoso, e os defeitos não contidos são tratados com cunhas e blocos modulares ou enxertos ósseos estruturais. O contato circunferencial deve ser mantido entre a plataforma tibial de teste com cunhas e o corte tibial. As extensões de hastes modulares devem ser usadas para proporcionar uma estabilidade adicional através de componentes à reserva óssea metafisária comprometida, e para proteger da tensão os enxertos ósseos e as interfaces de fixação oblíquas abaixo do aumento de metal. Deve-se tomar cuidado para que uma haste *press-fit* longa não cause a angulação ou a descentralização do componente tibial; usar uma haste de diâmetro ou comprimento menor ou uma extensão de haste para *offset* é preferível (Fig. 7-89). O nível da linha da articulação, determinado pela quantidade de ressecção tibial e pela espessura do polietileno tibial, deve ser estabelecido aproximadamente na largura de um dedo proximal à fíbula, e na largura de um dedo distal ao polo inferior da patela, se a patela baixa não existir (Fig. 7-90). Raramente, um componente tibial personalizado ou um enxerto alógeno tibial proximal podem ser necessários, devido à perda óssea extensa (Fig. 7-91). Isto deve ser previsto no processo de medição de próteses em pacientes com perda óssea significativa.

O fêmur é preparado observando-se os princípios da técnica para espaços de flexão e extensão (Técnica 7-2). A diferença principal entre a artroplastia primária e a de revisão é a necessidade frequente de cunhas nos côndilos femorais distal ou posteriormente, ou em ambos, para balancear os espaços de flexão e extensão sem a elevação significativa da linha da articulação. Na ATJ de revisão, aumentar a altura do implante tibial ou com cunhas ou com a espessura do polietileno preencherá tanto o espaço de flexão quanto o espaço de flexão; as cunhas femorais distais preenchem apenas o espaço de extensão, e aumentar o tamanho dos componentes femorais preenche o espaço de flexão. Um espaço que é trapezoidal em vez de ser retangular deve ser corrigido com as técnicas de balanceamento de partes moles, conforme discutido na seção sobre ATJ primária, ou com a rotação do componente femoral no plano transverso, conforme apropriado. A frouxidão com o joelho em flexão e extensão frequentemente é causada pela prótese de tamanho menor que o apropriado, colocada proximalmente no fêmur. É melhor usar um componente femoral maior na dimensão anteroposterior com cunha distal e posterior, do que elevar a linha da articulação através do uso de um polietileno tibial

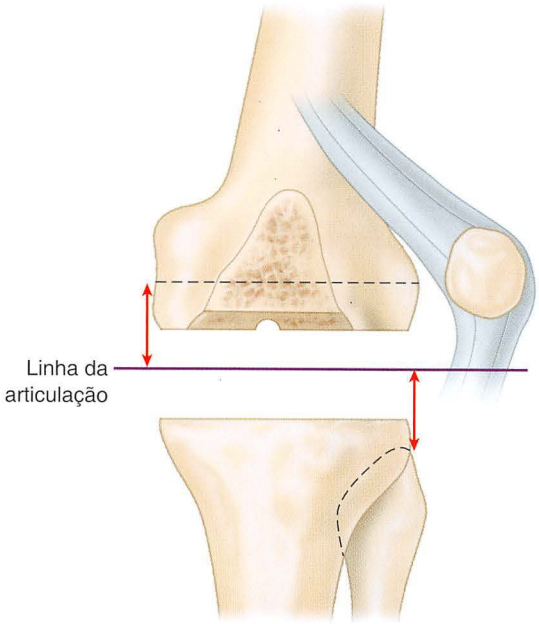

FIGURA 7-90 A linha da articulação em uma artroplastia total do joelho de revisão pode ser medida da ponta da cabeça fibular (média de 14 mm) ou do eixo epicondilar (média de 23 mm a partir do epicôndilo lateral e de 28 mm a partir do epicôndilo medial).

FIGURA 7-91 Revisão da artroplastia total do joelho com enxerto alógeno proximal, hastes cimentadas e articulação condilar constrita devido à grande perda óssea.

mais grosso. O conhecimento acerca da dimensão anteroposterior do componente femoral prévio ou uma radiografia do joelho contralateral pode ser útil para determinar o tamanho apropriado do componente femoral. A rotação do componente femoral deve ser determinada usando-se o eixo epicondilar (Fig. 7-35).

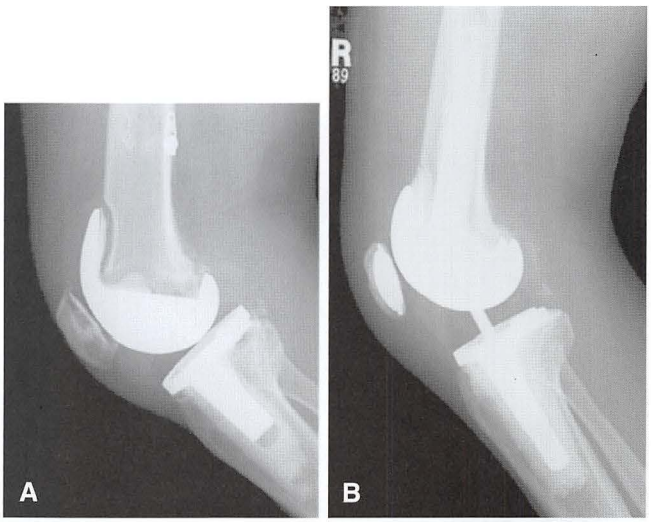

FIGURA 7-92 **A,** A radiografia lateral mostra a osteólise femoral e patelar antes da revisão da artroplastia total do joelho. **B,** Após a revisão com um escudo patelar de metal trabecular. (De Nelson CL, Lonner JH, Lahiji A, et al: Use of a trabecular metal patella for marked patella bone loss during revision total knee arthroplasty, *J Arthroplasty* 18[7 Suppl 1]:37, 2003.)

Os defeitos ósseos no fêmur geralmente são controlados com cunhas de metal, embora o enxerto ósseo esponjoso seja útil nos defeitos ósseos em formato de trombeta, que é comum entre alguns dos primeiros desenhos protéticos. Os pequenos defeitos e os maiores, sob a superfície anterior do componente de revisão, podem ser preenchidos com cimento. Enxertos alógenos estruturais ou componentes femorais personalizados podem ser usados para a perda óssea extensa, e a necessidade para estes deve ser prevista. As extensões de hastes devem ser usadas quando a reserva óssea condilar é tênue e com próteses condilares constritas.

Existem múltiplas opções para a articulação patelofemoral, inclusive a preservação, substituição ou excisão da prótese patelar original. A preservação deve ser feita quando o componente firmemente fixado mostra desgaste mínimo. A substituição é possível quando a reserva óssea residual permite a preparação de um leito ósseo adequado com orifícios de fixação e a possibilidade de intrusão de cimento. A reserva óssea inadequada pode ser tratada com a excisão de componentes, com remodelamento do osso patelar residual de modo a permitir o posicionamento dentro da tróclea do componente femoral. Um implante patelar com bandeja de metal trabecular e enxertos pode ser usado para auxiliar na reconstrução da patela (Figs. 7-92 e 7-93). O avanço do vasto medial pode melhorar o posicionamento do mecanismo extensor na ausência de um componente patelar.

A maioria das artroplastias de joelho de revisão são cimentadas nas interfaces entre a prótese e o osso, com extensões de hastes usadas de maneira *press-fit* ou em uma técnica plenamente cimentada. Quando as hastes *press-fit* são usadas, aplicar cimento somente nas superfícies de fixação da prótese facilita ao cirurgião manter o cimento fora da diáfise. Escalonar a cimentação dos componentes femoral e tibial de 5 a 7 minutos é útil quando a reserva óssea é pobre ou pequena, ou quando pequenos defeitos são preenchidos com cimento. A patela pode ser cimentada simultaneamente com o fêmur ou a tíbia. Quando se usa cimento para preencher um defeito

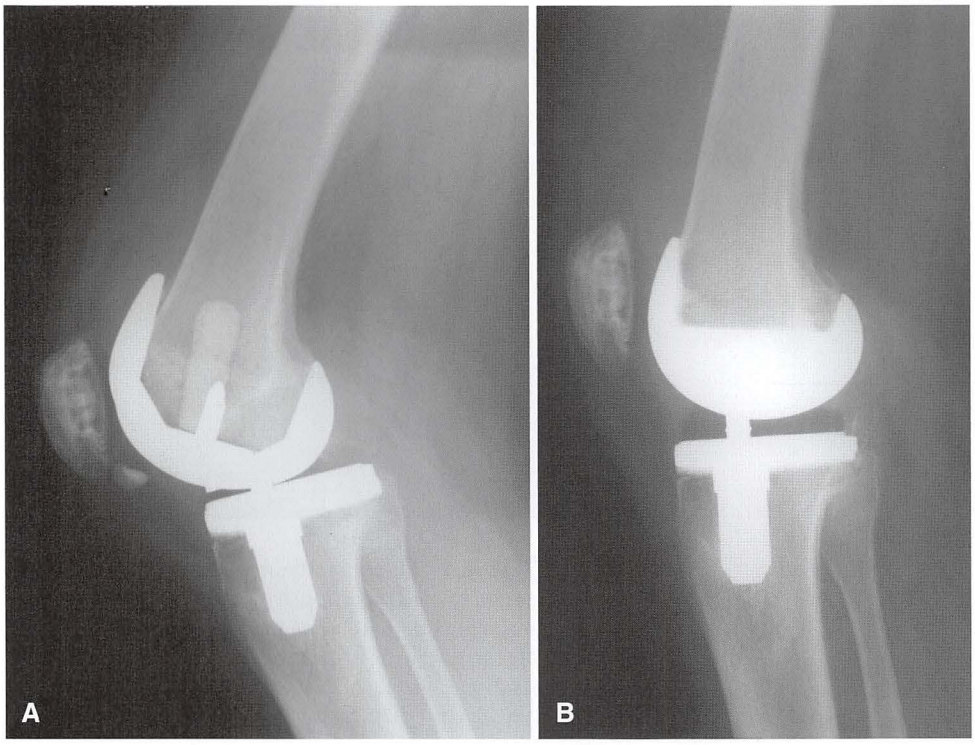

FIGURA 7-93 A e B, Revisão patelar com enxerto ósseo, resultando em um estoque ósseo melhorado.

abaixo do flange anterior do componente femoral, ou com outros defeitos periféricos, é útil permitir que o cimento polimerize parcialmente e o uso de um bisturi para retirar o excesso de cimento de maneira precisa da borda da prótese. Uma cureta pode ser usada para extrair o cimento debaixo da borda da prótese. Nós concordamos com o uso rotineiro de cimento impregnado com antibióticos na revisão da ATJ, devido ao risco aumentado de infecção pós-operatória.

RESULTADOS

Os resultados clínicos da ATJ de revisão também não são tão bons quanto os resultados da ATJ primária. Estudos de acompanhamento de curto prazo têm mostrado escores clínicos menores e taxas de complicação mais altas. Os estudos em longo prazo são limitados às primeiras próteses de revisão com modularidade limitada. Séries com pelo menos 5 anos de acompanhamento relataram resultados de bons a excelentes em 46% a 74% dos pacientes.

As complicações após a ATJ de revisão, especialmente complicações relativas ao mecanismo extensor e à infecção profunda, são significativamente mais frequentes do que após a ATJ primária, e os pacientes que necessitam de novas cirurgias de revisão têm resultados ainda piores. Em uma série de 60 pacientes, a reoperação após a ATJ de revisão foi necessária devido à infecção em 20% dos casos e devido a complicações do mecanismo extensor em 41%. Outras causas para reoperação incluíram frouxidão asséptica, problemas com feridas e instabilidade tibiofemoral. Em um estudo prospectivo em múltiplos centros, o *North American Knee Arthroplasty Revision Study Group* acompanhou 221 pacientes de 17 centros por 2 anos, e descobriu que os fatores técnicos das cirurgias não necessariamente se correlacionavam com medidas de resultado específicas aos pacientes. A piora da dor e as escalas funcionais específicas para o joelho foram evidentes no segundo ano após a ATJ de revisão, e o grupo de estudo enfatizou a necessidade de acompanhar os pacientes 1 ano após a recuperação de ATJ. Uma análise de 42 pacientes que tiveram a troca do polietileno devido à instabilidade, rigidez ou efusões assépticas após a ATJ determinou que aqueles que tiveram substituições antes de 3 anos após a sua ATJ primária apresentaram quase quatro vezes mais chance de necessitar de uma revisão do que aqueles que tiveram a substituição após 4 anos depois da ATJ primária.

REFERÊNCIAS

SELEÇÃO E *DESIGN* DE COMPONENTES E BIOMECÂNICA

Abdel MP, Morrey ME, Jensen MR, Morrey BF: Increased long-term survival of posterior cruciate–retaining versus posterior cruciate–stabilizing total knee replacements, *J Bone Joint Surg* 93A:2072, 2011.

Anderson JA, Baldini A, MacDonald JH, et al: Constrained condylar knee without stem extensions for difficult primary total knee arthroplasty, *J Knee Surg* 20:195, 2007.

Baker PN, Khaw FM, Kirk LM, et al: A randomised controlled trial of cemented versus cementless press-fit condylar total knee replacement: 15-year survival analysis, *J Bone Joint Surg* 89B:1608, 2007.

Barrack RL, Bertot AJ, Wolfe MW, et al: Patellar resurfacing in total knee arthroplasty: a prospective, randomized, double-blind study with five to seven years of follow-up, *J Bone Joint Surg* 83A:1376, 2001.

Bhan S, Malhotra R, Kiran EK, et al: A comparison of fixed-bearing and mobile-bearing total knee arthroplasty at a minimum follow-up of 4.5 years, *J Bone Joint Surg* 87A:2290, 2005.

Bonutti PM, Goddard MS, Zywiel MG, et al: Outcomes of unicompartmental knee arthroplasty stratified by body mass index, *Arthroplasty* 26:1149, 2011.

Buechel FF: Mobile-bearing knee arthroplasty: rotation is our salvation! *J Arthroplasty* 19(4 Suppl 1):27, 2004.

Buechel FF Sr, Buechel FF Jr, Pappas MJ, Dalessio J: Twenty-year evaluation of the New Jersey LCS rotating platform knee replacement, *J Knee Surg* 15:84, 2002.

Burnett RS, Haydon CM, Rorabeck CH, et al: Patella resurfacing versus nonresurfacing in total knee arthroplasty: results of a randomized controlled clinical trial at a minimum of 10 years' followup, *Clin Orthop Relat Res* 428:12, 2004.

Callaghan JJ, Squire MW, Goetz DD, et al: Cemented rotating-platform total knee replacement: a nine- to twelve-year follow-up study, *J Bone Joint Surg* 82A:705, 2000.

Churchill DL, Incavo SJ, Johnson CC, et al: The influence of femoral rollback on patellofemoral contact loads in total knee arthroplasty, *J Arthroplasty* 16:909, 2001.

Clark CR, Rorabeck CH, MacDonald S, et al: Posterior-stabilized and cruciate-retaining total knee replacement: a randomized study, *Clin Orthop Relat Res* 392:208, 2001.

Collier MB, Engh CA Jr, Engh GA: Shelf age of the polyethylene tibial component and outcome of unicondylar knee arthroplasty, *J Bone Joint Surg* 86A:763, 2004.

Collier MB, Engh CA Jr, McAuley JP, et al: Osteolysis after total knee arthroplasty: influence of tibial baseplate surface finish and sterilization of polyethylene insert: findings at five to ten years postoperatively, *J Bone Joint Surg* 87A:2702, 2005.

Conditt MA, Noble PC, Bertolusso R, et al: The PCL significantly affects the functional outcome of total knee arthroplasty, *J Arthroplasty* 19(7 Suppl 2):107, 2004.

Cope MR, O'Brien BS, Nanu AM: The influence of the posterior cruciate ligament in the maintenance of joint line in primary total knee arthroplasty: a radiologic study, *J Arthroplasty* 17:206, 2002.

Dennis DA, Komistek RD: Kinematics of mobile-bearing total knee arthroplasty, *Instr Course Lect* 54:207, 2005.

Dennis DA, Komistek RD, Mahfouz MR, et al: A multicenter analysis of axial femorotibial rotation after total knee arthroplasty, *Clin Orthop Relat Res* 428:180, 2004.

Dennis DA, Komistek RD, Mahfouz MR, et al: Mobile-bearing total knee arthroplasty: do the polyethylene bearings rotate? *Clin Orthop Relat Res* 440:88, 2005.

Dennis DA, Mahfouz MR, Komistek RD, et al: In vivo determination of normal and anterior cruciate ligament-deficient knee kinematics, *J Biomech* 38:241, 2005.

D'Lima DD, Chen PC, Colwell CW Jr: Polyethylene contact stresses, articular congruity, and knee alignment, *Clin Orthop Relat Res* 392:232, 2001.

D'Lima DD, Patil S, Steklov N, et al: The Chitranjan Ranawat Award: in vivo knee forces after total knee arthroplasty, *Clin Orthop Relat Res* 440:45, 2005.

Easley ME, Insall JN, Scuderi GR, et al: Primary constrained condylar knee arthroplasty for the arthritic valgus knee, *Clin Orthop Relat Res* 380:58, 2000.

Engh GA, Ammeen DJ: Periprosthetic osteolysis with total knee arthroplasty, *Instr Course Lect* 50:391, 2001.

Ezzet KA, Hermida JC, Colwell CW Jr, et al: Oxidized zirconium femoral components reduce polyethylene wear in a knee wear simulator, *Clin Orthop Relat Res* 428:120, 2004.

Gioe TJ, Bowman KR: A randomized comparison of all-polyethylene and metal-backed tibial components, *Clin Orthop Relat Res* 380:108, 2000.

Harman MK, Banks SA, Hodge WA: Wear analysis of a retrieved hip implant with titanium nitride coating, *J Arthroplasty* 12:938, 1997.

Hernández-Vaquero D, Sandoval-Garcia MA: Hinged total knee arthroplasty in the presence of ligamentous deficiency, *Clin Orthop Relat Res* 468:1248, 2010.

Heyse TJ, Khefacha A, Peersman G, Cartier P: Survivorship of UKA in the middle-aged, *Knee* 2011 Sep 29. [Epub ahead of print].

Hoffart HE, Langenstein E, Vasak N: A prospective study comparing the functional outcome of computer-assisted and conventional total knee replacement, *J Bone Joint Surg* 94B:194, 2012.

Hofmann AA, Tkach TK, Evanich CJ, et al: Posterior stabilization in total knee arthroplasty with use of an ultracongruent polyethylene insert, *J Arthroplasty* 15:576, 2000.

Järvenpää J, Ketunen J, Miettinen H, Kröger H: The clinical outcome of revision knee replacement after unicompartmental knee arthroplasty versus primary total knee arthroplasty: 8-17 years follow-up study of 49 patients, *Int Orthop* 34:649, 2010.

Jones RE, Barrack RL, Skedros J: Modular, mobile-bearing hinge total knee arthroplasty, *Clin Orthop Relat Res* 392:306, 2001.

Kaper BP, Woolfrey M, Bourne RB: The effect of built-in external femoral rotation on patellofemoral tracking in the Genesis II total knee arthroplasty, *J Arthroplasty* 15:964, 2000.

Karnezis IA, Vossinakis IC, Rex C, et al: Secondary patellar resurfacing in total knee arthroplasty: results of multivariate analysis in two case--matched groups, *J Arthroplasty* 18:993, 2003.

Khaw FM, Kirk LM, Gregg PJ: Survival analysis of cemented Press-Fit Condylar total knee arthroplasty, *J Arthroplasty* 16:161, 2001.

Kleinbart FA, Bryk E, Evangelista J, et al: Histologic comparison of posterior cruciate ligaments from arthritic and age-matched knee specimens, *J Arthroplasty* 11:726, 1999.

Laskin RS, Maruyama Y, Villaneuva M, et al: Deep-dish congruent tibial component use in total knee arthroplasty: a randomized prospective study, *Clin Orthop Relat Res* 380:36, 2000.

Li G, Papannagari R, Most E, et al: Anterior tibial post impingement in a posterior stabilized total knee arthroplasty, *J Orthop Res* 23:536, 2005.

Li G, Suggs J, Hanson G, et al: Three-dimensional tibiofemoral articular contact kinematics of a cruciate-retaining total knee arthroplasty, *J Bone Joint Surg* 88A:395, 2006.

Li G, Zayontz S, Most E, et al: Cruciate-retaining and cruciate-substituting total knee arthroplasty: an in vitro comparison of the kinematics under muscle loads, *J Arthroplasty* 16:150, 2001.

Liu F, Ohdera T, Miyamoto H, et al: In vivo kinematic determination of total knee arthroplasty from squatting to standing, *Knee* 16:116, 2009.

Maruyama S, Yoshiya S, Matsui N, et al: Functional comparison of posterior cruciate–retaining versus posterior stabilized total knee arthroplasty, *J Arthroplasty* 19:349, 2004.

McGovern TF, Ammeen DJ, Collier JP, et al: Rapid polyethylene failure of unicondylar tibial components sterilized with gamma irradiation in air and implanted after a long shelf life, *J Bone Joint Surg* 84A:901, 2002.

Meding JB, Ritter MA, Faris PM: Total knee arthroplasty with 4.4 mm of tibial polyethylene: 10-year followup, *Clin Orthop Relat Res* 388:112, 2001.

Mihalko WM, Conner DJ, Benner R, Williams JL: How does TKA kinematics vary with transverse plane alignment changes in a contemporary implant? *Clin Orthop Relat Res* 470:186, 2012.

Mihalko WM, Krackow KA: Posterior cruciate ligament effects on the flexion space in total knee arthroplasty, *Clin Orthop Relat Res* 360:243, 1999.

Mihalko WM, Miller C, Krackow KA: Total knee arthroplasty ligament balancing and gap kinematics with posterior cruciate ligament retention and sacrifice, *Am J Orthop (Belle Mead NJ)* 29:610, 2000.

Mihalko WM, Williams JL: Computer modeling to predict effects of implant malpositioning during TKA, *Orthopedics* 33(10 Suppl):71, 2010.

Most E, Zayontz S, Li G, et al: Femoral rollback after cruciate-retaining and stabilizing total knee arthroplasty, *Clin Orthop Relat Res* 410:101, 2003.

Muoneke HE, Khan AM, Giannikas KA, et al: Secondary resurfacing of the patella for persistent anterior knee pain after primary knee arthroplasty, *J Bone Joint Surg* 85B:675, 2003.

Nelissen RG, Hogendoorn PC: Retain or sacrifice the posterior cruciate ligament in total knee arthroplasty? A histopathological study of the cruciate ligament in osteoarthritic and rheumatoid disesase, *J Clin Pathol* 54:381, 2001.

O'Rourke MR, Callaghan JJ, Goetz DD, et al: Osteolysis associated with a cemented modular posterior-cruciate–substituting total knee design: five to eight-year follow-up, *J Bone Joint Surg* 84A:1362, 2002.

Pagnano MW, Trousdale RT, Stuart MJ, et al: Rotating platform knees did not improve patellar tracking: a prospective, randomized study of 240 primary total knee arthroplasties, *Clin Orthop Relat Res* 428:221, 2004.

Pearse AJ, Hooper GJ, Rothwell A, Frampton C: Survival and functional outcome after revision of a unicompartmental to a total knee replacement: the New Zealand National Joint Registry, *J Bone Joint Surg Br* 92:508, 2010.

Pomeroy DL, Schaper LA, Badenhausen WE, et al: Results of all-polyethylene tibial components as a cost-saving technique, *Clin Orthop Relat Res* 380:140, 2000.

Pour AE, Parvizi J, Slenker N, et al: Rotating hinged total knee replacement: use with caution, *J Bone Joint Surg Am* 89:1735, 2007.

Puloski SK, McCalden RW, MacDonald SJ, et al: Tibial post wear in posterior stabilized total knee arthroplasty: an unrecognized source of polyethylene debris, *J Bone Joint Surg* 83A:390, 2001.

Raimondi MT, Pietrabissa R: The in-vivo wear performance of prosthetic femoral heads with titanium nitride coating, *Biomaterials* 21:907, 2000.

Ranawat AS, Rossi R, Loreti I, et al: Comparison of the PFC Sigma fixed--bearing and rotating-platform total knee arthroplasty in the same patient: short-term results, *J Arthroplasty* 19:35, 2004.

Ritter MA, Davis KE, Meding JB, et al: The effect of alignment and BMI on failure of total knee replacement, *J Bone Joint Surg* 93A:1588, 2011.

Ritter MA, Meneghini RM: Twenty-year survivorship of cementless anatomic graduated component total knee arthroplasty, *J Arthroplasty* 25:507, 2010.

Sands KC, Silver JW: Fracture of the polyethylene tibial post in a posterior stabilized PFC total knee arthroplasty, *Orthopedics* 28:1203, 2005.

Scuderi GR, Komistek RD, Dennis DA, et al: The impact of femoral component rotational alignment on condylar lift-off, *Clin Orthop Relat Res* 410:148, 2003.

Surace MF, Berzins A, Urban RM, et al: Coventry Award paper. Backsurface wear and deformation in polyethylene tibial inserts retrieved postmortem, *Clin Orthop Relat Res* 404:14, 2002.

Sykes J, Snearly C, Benner R, et al: Comparison of mobile bearing and fixed bearing total knee arthroplasty outcomes: a review of the literature, available online at http://www.astm.org/DIGITAL_LIBRARY/JOURNALS/JAI/TOC/822011.htm. Paper ID: JA1103168. Accessed December 27, 2011.

Thompson NW, Wilson DS, Cran GW, et al: Dislocation of the rotating platform after low contact stress total knee arthroplasty, *Clin Orthop Relat Res* 425:207, 2004.

Varadarajan KM, Moynihan AL, D'Lima D, et al: In vivo contact kinematics and contact forces of the knee after total knee arthroplasty during dynamic weight-bearing activities, *J Biomech* 41:2159, 2008.

Victor J, Banks S, Bellemans J: Kinematics of posterior cruciate ligament–retaining and –substituting total knee arthroplasty: a prospective randomised outcome study, *J Bone Joint Surg* 87B:646, 2005.

Victor J, Mueller JK, Komistek RD, et al: In vivo kinematics after a cruciate-substituting TKA, *Clin Orthop Relat Res* 468:807, 2010.

Wasielewski RC: The causes of insert backside wear in total knee arthroplasty, *Clin Orthop Relat Res* 404:232, 2002.

Wasielewski RC, Komistek RD, Zingde SM, et al: Lack of axial rotation in mobile-bearing knee designs, *Clin Orthop Relat Res* 466:2662, 2008.

Waters TS, Bentley G: Patellar resurfacing in total knee arthroplasty: a prospective, randomized study, *J Bone Joint Surg* 85A:212, 2003.

Whiteside LA: Long-term followup of the bone-ingrowth Ortholoc knee system without a metal-backed patella, *Clin Orthop Relat Res* 388:77, 2001.

Whiteside LA, Mihalko WM: Surgical procedure for flexion contracture and recurvatum in total knee arthroplasty, *Clin Orthop Relat Res* 404:189, 2002.

Whiteside LA, Nakamura T: Effect of femoral component design on unresurfaced patellas in knee arthroplasty, *Clin Orthop Relat Res* 410:189, 2003.

Wood DJ, Smith AJ, Collopy D, et al: Patellar resurfacing in total knee arthroplasty: a prospective, randomized trial, *J Bone Joint Surg* 84A:187, 2002.

Zhang K, Mihalko WM: Posterior cruciate mechanoreceptors in osteoarthritic and cruciate-retaining TKA retrievals: a pilot study, *Clin Orthop Relat Res* 2011 Oct 13. [Epub ahead of print].

INDICAÇÕES E CONTRAINDICAÇÕES

Abraham W, Buchanan JR, Daubert H, et al: Should the patella be resurfaced in total knee arthroplasty? Efficacy of patellar resurfacing, *Clin Orthop Relat Res* 236:128, 1988.

Adam RF, Noble J: Primary total knee arthroplasty in the elderly, *J Arthroplasty* 9:495, 1994.

Barrack RL, Wolfe MW, Waldman DA, et al: Resurfacing of the patella in total knee arthroplasty, *J Bone Joint Surg* 79A:1121, 1997.

Barrett WP, Scott RD: Revision of failed unicondylar unicompartmental knee arthroplasty, *J Bone Joint Surg* 69A:1328, 1987.

Bould M, Freeman BJ, Pullyblank A, et al: Blood loss in sequential bilateral total knee arthroplasty, *J Arthroplasty* 13:77, 1998.

Boyd AD, Ewald FC, Thomas WH, et al: Long-term complications after total knee arthroplasty with or without resurfacing of the patella, *J Bone Joint Surg* 75A:674, 1993.

Cartier P, Sanouiller J-L, Grelsamer RP: Unicompartmental knee arthroplasty surgery: 10-year minimum follow-up period, *J Arthroplasty* 11:782, 1996.

Cohen RG, Forrest CJ, Benjamin JB: Safety and efficacy of bilateral total knee arthroplasty, *J Arthroplasty* 12:497, 1997.

Dorr LD, Merkel C, Mellman MF, et al: Fat emboli in bilateral total knee arthroplasty: predictive factors for neurologic manifestations, *Clin Orthop Relat Res* 248:112, 1989.

Duffy GP, Trousdale RT, Stuart MJ: Total knee arthroplasty in patients 55 years old or younger, 10- to 17-year results, *Clin Orthop Relat Res* 356:22, 1998.

Enis JE, Gardner R, Robledo MA, et al: Comparison of patellar resurfacing versus nonresurfacing in bilateral knee arthroplasty, *Clin Orthop Relat Res* 260:38, 1990.

Gill T, Schemitsch EH, Brick GW, Thornhill TS: Revision total knee arthroplasty after failed unicompartmental knee arthroplasty or high tibial osteotomy, *Clin Orthop Relat Res* 321:10, 1995.

Healy WL, Finn D: The hospital cost and the cost of the implant for total knee arthroplasty: a comparison between 1983 and 1991 for one hospital, *J Bone Joint Surg* 76A:801, 1994.

Hosick WB, Lotke PA, Baldwin A: Total knee arthroplasty in patients 80 years of age and older, *Clin Orthop Relat Res* 299:77, 1994.

Jankiewicz JJ, Sculco TP, Ranawat CS, et al: One-stage versus two-stage bilateral total knee arthroplasty, *Clin Orthop Relat Res* 309:94, 1994.

Keblish PA, Varma AK, Greenwald AS: Patellar resurfacing or retention in total knee arthroplasty, *J Bone Joint Surg* 76B:930, 1994.

Kolettis GT, Wixson RL, Peruzzi WT, et al: Safety of one-stage bilateral total knee arthroplasty, *Clin Orthop Relat Res* 309:102, 1994.

Kozinn SC, Scott RD: Unicondylar knee arthroplasty, *J Bone Joint Surg* 71A:145, 1989.

Kulkarni S, Sawant M, Ireland J: Allograft reconstruction of the extensor mechanism for progressive extensor lag after total knee arthroplasty and previous patellectomy: a 3-year follow-up, *J Arthroplasty* 14:892, 1999.

Lane GJ, Hozack WJ, Shah S, et al: Simultaneous bilateral versus unilateral total knee arthroplasty, *Clin Orthop Relat Res* 345:106, 1997.

Levine WN, Ozuna RM, Scott RD, Thornhill TS: Conversion of failed modern unicompartmental arthroplasty to total knee arthroplasty, *J Arthroplasty* 11:797, 1996.

Levitsky KA, Harris WJ, McManus J, et al: Total knee arthroplasty without patellar resurfacing: clinical outcomes and long-term follow-up evaluation, *Clin Orthop Relat Res* 286:116, 1993.

Lynch NM, Trousdale RT, Ilstrup DM: Complications after concomitant bilateral total knee arthroplasty in elderly patients, *Mayo Clin Proc* 72:799, 1997.

McLaughlin TP, Fisher RL: Bilateral total knee arthroplasties: comparison of simultaneous (two-team), sequential and staged knee replacements, *Clin Orthop Relat Res* 199:220, 1985.

Padgett DE, Stern SH, Insall JN: Revision total knee arthroplasty for failed unicompartmental replacement, *J Bone Joint Surg* 73A:186, 1991.

Ranawat CS: The patellofemoral joint in total condylar knee arthroplasty: pros and cons based on five- to ten-year follow-up observations, *Clin Orthop Relat Res* 205:93, 1986.

Rand JA: The patellofemoral joint in total knee arthroplasty, *J Bone Joint Surg* 76A:612, 1994.

Scott RD, Reilly DT: Pros and cons of patella resurfacing in total knee replacement, *Orthop Trans* 4:328, 1980.

Scuderi GR, Insall JN, Windsor RE, et al: Survivorship of cemented knee replacement, *J Bone Joint Surg* 71B:798, 1989.

Smith BE, Askew MJ, Gradisar IA, et al: The effect of patient weight on the functional outcome of total knee arthroplasty, *Clin Orthop Relat Res* 276:237, 1992.

Soudry M, Binazzi R, Insall JN, et al: Successive bilateral total knee replacement, *J Bone Joint Surg* 67A:573, 1985.

Stern SH, Becker MW, Insall JN: Unicondylar knee arthroplasty: an evaluation of selection criteria, *Clin Orthop Relat Res* 286:143, 1993.

Stern SH, Sharrock N, Kahn R, et al: Hematologic and circulatory changes associated with total knee arthroplasty instrumentation, *Clin Orthop Relat Res* 299:179, 1994.

Thornhill TS, Scott RD: Unicompartmental total knee arthroplasty, *Orthop Clin North Am* 20:245, 1989.

Wapner JL: Rationale for staged versus simultaneous bilateral total knee replacements, *Orthop Trans* 8:398, 1984.

Zicat B, Rorabeck CH, Bourne RB, et al: Total knee arthroplasty in the octogenarian, *J Arthroplasty* 8:395, 1993.

ARTROPLASTIA PATELOFEMORAL

Ackroyd CE, Chir B: Development and early results of a new patellofemoral arthroplasty, *Clin Orthop Relat Res* 436:7, 2005.

Ackroyd CE, Newman JH, Evans R, et al: The Avon patellofemoral arthroplasty: five-year survivorship and functional results, *J Bone Joint Surg Br* 89:310, 2007.

Argenson JNA, Flecher X, Parratte S, Aubaniac JM: Patellofemoral arthroplasty: an update, *Clin Orthop Relat Res* 440:50, 2005.

Board TN, Mahmood A, Ryan WG, Banks AJ: The Lubinus patellofemoral arthroplasty: a series of 17 cases, *Arch Orthop Trauma Surg* 124:285, 2004.

Cartier P, Sanouiller JL, Grelsamer R: Patellofemoral arthroplasty, *J Arthroplasty* 5:49, 1990.

Cartier P, Sanouiller JL, Khefacha A: Long-term results with the first patellofemoral prosthesis, *Clin Orthop Relat Res* 436:47, 2005.

Dahm DL, Al Rayashi W, Dajani K, et al: Patellofemoral arthroplasty versus total knee arthroplasty in patients with isolated patellofemoral osteoarthritis, *Am J Orthop (Belle Mead NJ)* 39:487, 2010.

Delanois RE, McGrath MS, Ulrich SD, et al: Results of total knee replacement for isolated patellofemoral arthritis: when not to perform a patellofemoral arthroplasty, *Orthop Clin North Am* 39:381, 2008.

de Winter WE, Feith R, van Loon JC: The Richards type II patellofemoral arthroplasty: 26 cases followed for 1-20 years, *Acta Orthop Scand* 75:487, 2001.

Easley ME, Insall JN, Scuderi GR, et al: Primary constrained condylar knee arthroplasty for the arthritic valgus knee, *Clin Orthop Relat Res* 380:58, 2000.

Fabi DW, Mohan V, Goldstein WM, et al: Unilateral vs bilateral total knee arthroplasty risk factors increasing morbidity, *J Arthroplasty* 26:668, 2011.

Fulkerson JP: Alternatives to paltellofemoral arthroplasty, *Clin Orthop Relat Res* 436:76, 2005.

Hendrix MR, Ackroyd CE, Lonner RH: Revision patellofemoral arthroplasty: three- to seven-year follow-up, *J Arthroplasty* 23:977, 2008.

Kooijman HJ, Driessen AP, van Horn JR: Long-term results of patellofemoral arthroplasty. A report of 56 arthroplasties with 17 ears of follow-up, *J Bone Joint Surg Br* 85:836, 2003.

Krajca-Radcliffe JB, Coker TP: Patellofemoral arthroplasty. A 2- to 18-year followup study, *Clin Orthop Relat Res* 33:143, 1996.

Leadbetter WB: Patellofemoral arthroplasty in the treatment of patellofemoral arthritis: rationale and outcomes in younger patients, *Orthop Clin North Am* 39:363, 2008.

Leadbetter WB, Kolisek FR, Levitt RL, et al: Patellofemoral arthroplasty: a multi-centre study with minimum 2-year follow-up, *Int Orthop* 33:1597, 2009.

Leadbetter WB, Ragland PS, Mont MA: The appropriate use of patellofemoral arthroplasty: an analysis of reported indications, contraindications, and failures, *Clin Orthop Relat Res* 436:91, 2005.

Leadbetter WB, Seyler TM, Ragland PS, Mont MA: Indications, contraindications, and pitfalls of patellofemoral arthroplasty, *J Bone Joint Surg Am* 88(Suppl 4):122, 2006.

Lonner JH: Patellofemoral arthroplasty, *J Am Acad Orthop Surg* 15:495, 2007.

Lonner JH: Patellofemoral arthroplasty: the impact of design on outcomes, *Orthop Clin North Am* 39:347, 2008.

Memtsoudis SG, Gonzáles Della Valle A, Besculides MC, et al: In-hospital complications and mortality of unilateral, bilateral, and revision TKA: based on an estimate of 4,159,661 discharges, *Clin Orthop Relat Res* 466:2617, 2008.

Merchant AC: Early results with a total patellofemoral joint replacement arthroplasty prosthesis, *J Arthroplasty* 19:829, 2004.

Mohammed R, Kimulia T, Durve K, et al: Medium-term results of patellofemoral joint arthroplasty, *Acta Orthop Belg* 74:472, 2008.

Mont MA, Johnson AJ, Naziri Q, et al: Patellofemoral arthroplasty: 7-year mean follow-up, *J Arthroplasty* 27:358, 2012.

Odumenya M, Costa ML, Parsons N, et al: The Avon patellofemoral joint replacement: Five-year results from an independent centre, *J Bone Joint Surg Br* 92:56, 2010.

Price AJ, Svard U: A second-decade lifetable survival analysis of the Oxford unicompartmental knee arthroplasty, *Clin Orthop Relat Res* 469:174, 2011.

Sisoto DJ, Sarin VK: Custom patellofemoral arthroplasty of the knee, *J Bone Joint Surg* 88A:1475, 2006.

Smith AM, Peckett WR, Butler-Manuel PA, et al: Treatment of patellofemoral arthritis using the Lubinus patello-femoral arthroplasty: a retrospective review, *Knee* 9:27, 2002.

Tauro B, Ackroyd CE, Newman JH, Shah NA: The Lubinus patellofemoral arthroplasty. A five- to ten-year prospective study, *J Bone Joint Surg Br* 83:696, 2001.

Taylor BC, Simitris C, Mowbray JG, et al: Perioperative safety of two-team simultaneous bilateral total knee arthroplasty in the obese patient, *J Orthop Surg Res* 5:38, 2010.

van Jonbergen HP, Werkman DM, Barnaart LF, van Kampen A: Long-term outcomes of patellofemoral arthroplasty, *J Arthroplasty* 25:166, 2010.

van Wagenberg JM, Speigner B, Gosens T, de Waal Malefijt J: Midterm clinical results of the Autocentric II patellofemoral prosthesis, *Int Orthop* 33:1603, 2009.

RESULTADOS DE ARTROPLASTIAL TOTAL DO JOELHO

Adili A, Bhandari M, Petruccelli D, et al: Sequential bilateral total knee arthroplasty under 1 anesthetic in patients > or = 75 years old: complications and functional outcomes, *J Arthroplasty* 16:271, 2001.

Barr S, Bellamy N, Buchanan WW, et al: A comparative study of signal versus aggregate methods of outcome measurement based on the WOMAC Osteoarthritis index. Western Ontario and McMaster Universities Osteoarthritis Index, *J Rheumatol* 21:2106, 1994.

Barrack RL, Nakamura SJ, Hopkins SG, et al: Winner of the 2003 James A. Rand Young Investigator's Award. Early failure of cementless mobile-bearing total knee arthroplasty, *J Arthroplasty* 19(7 Suppl 2):101, 2004.

Berend KR, Lombardi AV Jr, Mallory TH, et al: Early failure of minimally invasive unicompartmental knee arthroplasty is associated with obesity, *Clin Orthop Relat Res* 440:60, 2005.

Berger RA, Lyon JH, Jacobs JJ, et al: Problems with cementless total knee arthroplasty at 11 years followup, *Clin Orthop Relat Res* 392:196, 2001.

Buechel FF Sr: Long-term followup after mobile-bearing total knee replacement, *Clin Orthop Relat Res* 404:40, 2002.

Bullock DP, Sporer SM, Shirreffs TG Jr: Comparison of simultaneous bilateral with unilateral total knee arthroplasty in terms of perioperative complications, *J Bone Joint Surg* 85A:1981, 2003.

Crowder AR, Duffy GP, Trousdale RT: Long-term results of total knee arthroplasty in young patients with rheumatoid arthritis, *J Arthroplasty* 20(7 Suppl 3):12, 2005.

Dixon MC, Brown RR, Parsch D, et al: Modular fixed-bearing total knee arthroplasty with retention of the posterior cruciate ligament: a study of patients followed for a minimum of fifteen years, *J Bone Joint Surg* 87A:598, 2005.

Elkus M, Ranawat CS, Rasquinha VJ, et al: Total knee arthroplasty for severe valgus deformity: five to fourteen-year follow-up, *J Bone Joint Surg* 86A:2671, 2004.

Fetzer GB, Callaghan JJ, Templeton JE, et al: Posterior cruciate-retaining modular total knee arthroplasty: a 9- to 12-year follow-up investigation, *J Arthroplasty* 17:961, 2002.

Gill GS, Joshi AB: Long-term results of cemented, posterior cruciate ligament--retaining total knee arthroplasty in osteoarthritis, *Am J Knee Surg* 14:209, 2001.

Hofmann AA, Heithoff SM, Camargo M: Cementless total knee arthroplasty in patients 50 years or younger, *Clin Orthop Relat Res* 404:102, 2002.

Kelly MA, Clarke HD: Long-term results of posterior cruciate-substituting total knee arthroplasty, *Clin Orthop Relat Res* 404:51, 2002.

Laskin RS: The Genesis total knee prosthesis: a 10-year followup study, *Clin Orthop Relat Res* 388:95, 2001.

Pavone V, Boettner F, Fickert S, et al: Total condylar knee arthroplasty: a long-term followup, *Clin Orthop Relat Res* 388:18, 2001.

Ritter MA, Harty LD, Davis KE, et al: Simultaneous bilateral, staged bilateral, and unilateral total knee arthroplasty: a survival analysis, *J Bone Joint Surg* 85A:1532, 2003.

Robertsson O, Scott G, Freeman MA: Ten-year survival of the cemented Freeman-Samuelson primary knee arthroplasty: data from the Swedish Knee Arthroplasty Register and the Royal London Hospital, *J Bone Joint Surg* 82B:506, 2000.

Saleh KJ, Mulhall KJ, Bershadsky B, et al: Development and validation of a lower-extremity activity scale: use for patients treated with revision total knee arthroplasty, *J Bone Joint Surg* 87A:1985, 2005.

Sliva CD, Callaghan JJ, Goetz DD, et al: Staggered bilateral total knee arthroplasty performed four to seven days apart during a single hospitalization, *J Bone Joint Surg* 87A:508, 2005.

Whiteside LA: Long-term followup of the bone-ingrowth Ortholoc knee system without a metal-backed patella, *Clin Orthop Relat Res* 388:77, 2001.

Wright RJ, Sledge CB, Poss R, et al: Patient-reported outcome and survivorship after Kinemax total knee arthroplasty, *J Bone Joint Surg* 86A:2464, 2004.

TÉCNICA CIRÚRGICA

Aglietti P, Lup D, Cuomo P, et al: Total knee arthroplasty using a pie-crusting technique for valgus deformity, *Clin Orthop Relat Res* 464:73, 2007.

Akagi M, Mori S, Nishimura S, et al: Variability of extraarticular tibial rotation references for total knee arthroplasty, *Clin Orthop Relat Res* 436:172, 2005.

Arima J, Whiteside LA, Martin JW, et al: Effect of partial release of the posterior cruciate ligament in total knee arthroplasty, *Clin Orthop Relat Res* 353:194, 1998.

Babazadeh SM, Dowsey MM, Swan JD, et al: Joint line position correlated with function after primary total knee replacement: a randomised controlled trial comparing conventional and computer-assisted surgery, *J Bone Joint Surg* 93B:1223, 2011.

Beldame J, Boisrenoult P, Beaufils P: Pin track induced fractures around computer-assisted TKA, *Orthop Traumatol Surg Res* 96:249, 2010.

Bellemans J: Multiple needle puncturing: balancing the varus knee, *Orthopedics* 34:e510, 2011.

Blakeney WG, Kahn RJ, Wall SJ: Computer-assisted techniques versus conventional guides for component alignment in total knee arthroplasty: a randomized controlled trial, *J Bone Joint Surg* 93A:1377, 2011.

Browne JA, Cook C, Hofmann AA, Bolognesi MP: Postoperative morbidity and mortality following total knee arthroplasty with computer navigation, *Knee* 17:152, 2010.

Bruzzone M, Ranawat A, Castoldi F, et al: The risk of direct peroneal nerve injury using the Ranawat "inside-out" lateral release technique in valgus total knee arthroplasty, *J Arthroplasty* 25:161, 2010.

Choong PF, Dowsey MM, Stoney JD: Does accurate anatomical alignment result in better function and quality of life? Comparing conventional and computer-assisted total knee arthroplasty, *J Arthroplasty* 24:560, 2009.

Davis JJ, Bono JV, Lindeque BG: Surgical strategies to achieve a custom-fit TKA with standard implant technique, *Orthopedics* 33:569, 2010.

Hoke D, Jafari SM, Orozco F, Ong A: Tibial shaft stress fractures resulting from placement of navigation tracker pins, *J Arthroplasty* 26:504.e5, 2011.

Husted H, Toftgaard Jensen T: Influence of the pneumatic tourniquet on patella tracking in total knee arthroplasty: a prospective randomized study in 100 patients, *J Arthroplasty* 20:694, 2005.

Jenny JY, Clemens U, Kohler S, et al: Consistency of implantation of a total knee arthroplasty with a non-image-based navigation system: a case-control study of 235 cases compared with 235 conventionally implanted prostheses, *J Arthroplasty* 20:832, 2005.

Jojima H, Whiteside LA, Ogata K: Effect of tibial slope or posterior cruciate ligament release on knee kinematics, *Clin Orthop Relat Res* 426:194, 2004.

Jung KA, Lee SC, Ahn NK, et al: Delayed femoral fracture through a tracker pin site after navigated total knee arthroplasty, *J Arthroplasty* 26:505.e9-11, 2011.

Katz MA, Beck TD, Silber JS, et al: Determining femoral rotational alignment in total knee arthroplasty: reliability of techniques, *J Arthroplasty* 16:301, 2001.

Kim K, Kim YH, Park WM, Rhyu KH: Stress concentration near pin holes associated with fracture risk after computer navigated total knee arthroplasty, *Comput Aided Surg* 15:98, 2010.

Lombardi AV Jr, Mallory TH, Fada RA, et al: An algorithm for the posterior cruciate ligament in total knee arthroplasty, *Clin Orthop Relat Res* 392:75, 2001.

Meding JB, Keating EM, Ritter MA, et al: Total knee replacement in patients with genu recurvatum, *Clin Orthop Relat Res* 393:244, 2001.

Meding JB, Keating EM, Ritter MA, et al: Genu recurvatum in total knee replacement, *Clin Orthop Relat Res* 416:64, 2003.

Mihalko WM, Boyle J, Clark LD, Krackow KA: The variability of intramedullary alignment of the femoral component during total knee arthroplasty, *J Arthroplasty* 20:25, 2005.

Mihalko WM, Krackow KA: Anatomic and biomechanical aspects of pie crusting posterolateral structures for valgus deformity correction in total knee arthroplasty: a cadaveric study, *J Arthroplasty* 15:347, 2000.

Mihalko WM, Krackow KA: Differences between extramedullary, intramedullary, and computer-aided surgery tibial alignment techniques for total knee arthroplasty, *J Knee Surg* 19:33, 2006.

Mihalko WM, Miller C, Krackow KA: Total knee arthroplasty ligament balancing and gap kinematics with posterior cruciate ligament retention and sacrifice, *Am J Orthop (Belle Mead NJ)* 29:610, 2000.

Mihalko WM, Saleh KJ, Krackow KA, Whiteside LA: Soft-tissue balancing during total knee arthroplasty in the varus knee, *J Am Acad Orthop Surg* 17:766, 2009.

Mihalko WM, Whiteside LA, Krackow KA: Comparison of ligament--balancing techniques during total knee arthroplasty, *J Bone Joint Surg* 85A(Suppl 4):132, 2003.

Mihalko WM, Whiteside LA: Bone resection and ligament treatment for flexion contracture in knee arthroplasty, *Clin Orthop Relat Res* 406:141, 2003.

Miller MC, Berger RA, Petrella AJ, et al: Optimizing femoral component rotation in total knee arthroplasty, *Clin Orthop Relat Res* 392:38, 2001.

Novicoff WM, Saleh KJ, Mihalko WM, et al: Primary total knee arthroplasty: a comparison of computer-assisted and manual techniques, *Instr Course Lect* 59:109, 2010.

Parker MJ, Roberts CP, Hay D: Closed suction drainage for hip and knee arthroplasty: a meta-analysis, *J Bone Joint Surg* 86A:1146, 2004.

Perlick L, Bathis H, Tingart M, et al: Navigation in total-knee arthroplasty: CT-based implantation compared with the conventional technique, *Acta Orthop Scand* 75:567, 2004.

Ranawat AS, Ranawat CS, Elkus M, et al: Total knee arthroplasty for severe valgus deformity, *J Bone Joint Surg* 87A(Suppl 1, pt 2):271, 2005.

Ritter MA, Harty LD: Medial screws and cement: a possible mechanical augmentation in total knee arthroplasty, *J Arthroplasty* 19:587, 2004.

Schinsky MF, Macaulay W, Parks ML, et al: Nerve injury after primary total knee arthroplasty, *J Arthroplasty* 16:1048, 2001.

Seon JK, Song EK, Park SJ, Lee DS: The use of navigation to obtain rectangular flexion and extension gaps during primary total knee arthroplasty and midterm clinical results, *J Arthroplasty* 26:582, 2011.

Siddiqui MM, Yeo SJ, Sivaiah P, et al: Function and quality of life in patients with recurvatum deformity after primary total knee arthroplasty: a review of our joint registry, *J Arthroplasty* 2011 Dec 8. [Epub ahead of print].

Siston RA, Daub AC, Gioiri MJ, et al: Evaluation of methods that locate the center of the ankle for computer-assisted total knee arthroplasty, *Clin Orthop Relat Res* 439:129, 2005.

Siston RA, Patel JJ, Goodman SB, et al: The variability of femoral rotational alignment in total knee arthroplasty, *J Bone Joint Surg* 87A:2276, 2005.

Spencer BA, Mont MA, McGrath MS, et al: Initial experience with custom-fit total knee replacement: intra-operative events and long-leg coronal alignment, *Int Orthop* 33:1571, 2009.

Tigan D, Fosco M, Amendola L, Boriani L: Total knee arthroplasty in patients with poliomyelitis, *Knee* 16:501, 2009.

Victor J, Hoste D: Image-based computer-assisted total knee arthroplasty leads to lower variability in coronal alignment, *Clin Orthop Relat Res* 428:131, 2004.

Watters TS, Mather RC 3rd, Browne JA, et al: Analysis of procedure-related costs and proposed benefits of using patient-specific approach in total knee arthroplasty, *J Surg Orthop Adv* 20:112, 2011.

Whiteside LA, Mihalko WM: Surgical procedure for flexion contracture and recurvatum in total knee arthroplasty, *Clin Orthop Relat Res* 404:189, 2002.

Whiteside LA, Saeki K, Mihalko WM: Functional medial ligament balancing in total knee arthroplasty, *Clin Orthop Relat Res* 380:45, 2000.

ARTROPLASTIA UNICOMPARTIMENTAL DO JOELHO

Berend KR, Lombardi AV Jr, Mallory TH, et al: Early failure of minimally invasive unicompartmental knee arthroplasty is associated with obesity, *Clin Orthop Relat Res* 440:60, 2005.

Berger RA, Menghini RM, Jacobs JJ, et al: Results of unicompartmental knee arthroplasty at a minimum of ten years of follow-up, *J Bone Joint Surg* 87A:999, 2005.

Deshmukh RV, Scott RD: Unicompartmental knee arthroplasty: long-term results, *Clin Orthop Relat Res* 392:272, 2001.

Deshmukh RV, Scott RD: Unicompartmental knee arthroplasty for younger patients: an alternative view, *Clin Orthop Relat Res* 404:108, 2002.

Dunbar NJ, Roche MW, Park BH, et al: Accuracy of dynamic tactile-guided unicompartmental knee arthroplasty, *J Arthroplasty* 2011 Nov 14. [Epub ahead of print].

Emerson RH Jr: Unicompartmental mobile-bearing knee arthroplasty, *Instr Course Lect* 54:221, 2005.

Hang JR, Stanford TE, Graves SE, et al: Outcome of revision of unicompartmental knee replacement, *Acta Orthop* 81:95, 2010.

Kang SN, Smith TO, Sprenger De Rover WB, Walton NP: Pre-operative patellofemoral degenerative changes do not affect outcome after medial Oxford unicompartmental knee replacement: a report from an independent centre, *J Bone Joint Surg* 93B:476, 2011.

Keblish PA, Briard JL: Mobile-bearing unicompartmental knee arthroplasty: a 2-center study with an 11-year (mean) follow-up, *J Arthroplasty* 19(7 Suppl 2):87, 2004.

Labek G, Sekyra K, Pawelka W, et al: Outcome and reproducibility of data concerning the Oxford unicompartmental knee arthroplasty: a structured literature review including arthroplasty registry data, *Acta Orthop* 82:131, 2011.

Lonner JH, John TK, Conditt MA: Robotic arm-assisted UKA improves tibial component alignment: a pilot study, *Clin Orthop Relat Res* 468:141, 2010.

Lygre SH, Espehug B, Havelin LI, et al: Pain and function in patients after primary unicompartmental and total knee arthroplasty, *J Bone Joint Surg* 92A:2890, 2010.

McAuley JP, Engh GA, Ammeen DJ: Revision of failed unicompartmental knee arthroplasty, *Clin Orthop Relat Res* 392:279, 2001.

O'Donnell T, Neil MJ: The Repicci Ii(r) unicondylar knee arthroplasty: 9-year survivorship and function, *Clin Orthop Relat Res* 468:3094, 2010.

Pandit H, Jenkins C, Gill HS, et al: Minimally invasive Oxford phase 3 unicompartmental knee replacement: results of 1000 cases, *J Bone Joint Surg* 93B:198, 2011.

Pearle AD, O'Loughlin PF, Kendoff DO: Robot-assisted unicompartmental knee arthroplasty, *J Arthroplasty* 25:230, 2010.

Pennington DW, Swienckowski JJ, Lutes WB, et al: Unicompartmental knee arthroplasty in patients sixty years of age or younger, *J Bone Joint Surg* 85A:1968, 2003.

Price AJ, Dodd CA, Svard UG, et al: Oxford medial unicompartmental knee arthroplasty in patients younger and older than 60 years of age, *J Bone Joint Surg* 87B:1488, 2005.

Price AJ, Short A, Kellett C, et al: Ten-year in vivo wear measurement of a fully congruent mobile bearing unicompartmental knee arthroplasty, *J Bone Joint Surg* 87B:1493, 2005.

Price AJ, Waite JC, Svard U: Long-term clinical results of the medial Oxford unicompartmental knee arthroplasty, *Clin Orthop Relat Res* 435:171, 2005.

Repicci JA, Hartman JF: Minimally invasive unicondylar knee arthroplasty for the treatment of unicompartmental osteoarthritis: an outpatient arthritic bypass procedure, *Orthop Clin North Am* 35:201, 2004.

Ritter MA, Faris PM, Thong AE, et al: Intra-operative findings in varus osteoarthritis of the knee: an analysis of pre-operative alignment in potential candidates for unicompartmental arthroplasty, *J Bone Joint Surg* 86B:43, 2004.

Sah AP, Springer BD, Scott RD: Unicompartmental knee arthroplasty in octogenarians: survival longer than the patient, *Clin Orthop Relat Res* 451:107, 2006.

Scott RD: Three decades of experience with unicompartmental knee arthroplasty: mistakes made and lessons learned, *Orthopedics* 29:829, 2006.

Scott RD: Mobile- versus fixed-bearing unicompartmental knee arthroplasty, *Instr Course Lect* 59:57, 2010.

Springer BD, Scott RD, Thornhill TS: Conversion of failed unicompartmental knee arthroplasty to TKA, *Clin Orthop Relat Res* 446:214, 2006.

Swienckowski JJ, Pennington DW: Unicompartmental knee arthroplasty in patients sixty years of age or younger, *J Bone Joint Surg* 86A(Suppl 1, pt 2):131, 2004.

Vorlat P, Putzeys G, Cottenie D, et al: The Oxford unicompartmental knee prosthesis: an independent 10-year survival analysis, *Knee Surg Sports Traumatol Arthrosc* 14:40, 2006.

W-Dahl A, Robertsson O, Lidgren L, et al: Unicompartmental knee arthroplasty in patients aged less than 65, *Acta Orthop* 81:90, 2010.

PROBLEMAS CIRÚRGICOS EM DISTÚRBIOS ESPECÍFICOS

Bae DK, Song SJ, Yoon KH, Noh JH: Long-term outcome of total knee arthroplasty in Charcot joint: a 10- to 22-year follow-up, *J Arthroplasty* 24:1152, 2009.

Erak S, Naudie D, MacDonald SJ, et al: Total knee arthroplasty following medial opening wedge tibial osteotomy: technical issues early clinical results, *Knee* 18:499, 2011.

Goddard NJ, Mann HA, Lee CA: Total knee replacement in patients with end-stage haemophilic arthropathy: 25-year results, *J Bone Joint Surg* 92B:1085, 2010.

Habermann B, Eberhardt C, Kurth AA: Total joint replacement in HIV positive patients, *J Infect* 57:41, 2008.

Kitson J, Weale AE, Lee AS, MacEachern AG: Patellar tendon length following opening wedge high tibial osteotomy using an external fixator with particular reference to later total knee replacement, *Injury* 32(Suppl 4): SD140, 2001.

Kwong Y, Desai VV: The use of a tantaulm-based augmentation patella in patients with previous patellectomy, *Knee* 15:91, 2008.

Meding JB, Keating EM, Ritter MA, et al: Total knee arthroplasty after high tibial osteotomy, *Clin Orthop Relat Res* 375:175, 2000.

Meding JB, Reddleman K, Keating ME, et al: Total knee replacement in patients with diabetes mellitus, *Clin Orthop Relat Res* 416:208, 2003.

Parvizi J, Hanssen AD, Spangehl MJ: Total knee arthroplasty following proximal tibial osteotomy: risk factors for failure, *J Bone Joint Surg* 86A:474, 2004.

Parvizi J, Marrs J, Morrey BF: Total knee arthroplasty for neuropathic (Charcot) joints, *Clin Orthop Relat Res* 416:145, 2003.

Rodriguez-Merchan EC: Total knee replacement in haemophilic arthropathy, *J Bone Joint Surg* 89B:186, 2007.

Silva M, Luck JV Jr: Long-term results of primary total knee replacement in patients with hemophilia, *J Bone Joint Surg* 87A:85, 2005.

Whitehead TS, Willits K, Bryant D, et al: Impact of medial opening or lateral closing tibial osteotomy on bone resection and posterior cruciate ligament integrity during knee arthroplaslty, *J Arthroplasty* 24:979, 2009.

COMPLICAÇÕES

Althausen PL, Lee MA, Finkemeier CG, et al: Operative stabilization of supracondylar femur fractures above total knee arthroplasty: a comparison of four treatment methods, *J Arthroplasty* 18:834, 2003.

Barrack RL, Schrader T, Bertot AJ, et al: Component rotation and anterior knee pain after total knee arthroplasty, *Clin Orthop Relat Res* 392:46, 2001.

Browne JA, Hanssen AD: Reconstruction of patellar tendon disruption after total knee arthroplasty: results of a new technique utilizing synthetic mesh, *J Bone Joint Surg* 93A:1137, 2011.

Burnett RS, Berger RA, Della Valle CJ, et al: Extensor mechanism allograft reconstruction after total knee arthroplasty, *J Bone Joint Surg* 87A(Suppl 1, pt 2):175, 2005.

Crockarell JR Jr, Mihalko MJ: Knee arthrodesis using an intramedullary nail, *J Arthroplasty* 20:703, 2005.

Deirmengian C, Greenbaum J, Stern J, et al: Open debridement of acute gram-positive infections after total knee arthroplasty, *Clin Orthop Relat Res* 416:129, 2003.

Della Valle C, Parvizi J, Bauer TW, et al: American Academy of Orthopaedic Surgeons clinical practice guideline on the diagnosis of periprosthetic joint infections of the hip and knee, *J Bone Joint Surg* 93A:1355, 2011.

DiCesare PE, Chang E, Preston CF, et al: Serum interleukin-6 as a marker of periprosthetic infection following total hip and knee arthroplasty, *J Bone Joint Surg* 87A:1921, 2005.

Dobbs RE, Hanssen AD, Lewallen DG, et al: Quadriceps tendon rupture after total knee arthroplasty: prevalence, complications, and outcomes, *J Bone Joint Surg* 87A:37, 2005.

Durbhakula SM, Czajka J, Fuchs MD, et al: Antibiotic-loaded articulating cement spacer in the 2-stage exchange of infected total knee arthroplasty, *J Arthroplasty* 19:768, 2004.

Garvin KL, Konigsberg BS: Infection following total knee arthroplasty, *J Bone Joint Surg* 93A:1167, 2011.

Geerts WH, Bergqvist D, Pineo GF, et al: Prevention of venous thromboembolism. American College of Chest Physicians evidence-based clinical practice guidelines (8th edition), *Chest* 133:381S, 2008.

Geerts WH, Pineo GF, Heit JA, et al: Prevention of venous thromboembolism: the Seventh ACCP Conference on Antithrombotic and Thrombolytic Therapy, *Chest* 126(3 Suppl):338S, 2004.

Haddad FS, Masri BA, Campbell D, et al: The PROSTALAC functional spacer in two-stage revision for infected knee replacements, *J Bone Joint Surg* 82B:807, 2000.

Hofmann AA, Goldberg T, Tanner AM, et al: Treatment of infected total knee arthroplasty using an articulating spacer: 2- to 12-year experience, *Clin Orthop Relat Res* 430:125, 2005.

Jensen CD, Steval A, et al: Return to theatre following total hip and knee replacement before and after the introduction of rivaroxaban: a retrospective cohort study, *J Bone Joint Surg* 93B:91, 2011.

Kaab MJ, Stockle U, Schutz M, et al: Stabilisation of periprosthetic fractures with angular stable internal fixation: a report of 13 cases, *Arch Orthop Trauma Surg* 126:105, 2005.

Kassab M, Zalzal P, Azores GM, et al: Management of periprosthetic femoral fractures after total knee arthroplasty using a distal femoral allograft, *J Arthroplasty* 19:361, 2004.

Lesh ML, Schneider DJ, Deol G, et al: The consequences of anterior femoral notching in total knee arthroplasty, *J Bone Joint Surg* 82A:1096, 2000.

Mason JB, Fehring TK, Odum SM, et al: The value of white blood cell counts before revision total knee arthroplasty, *J Arthroplasty* 188:1038, 2003.

Meek RM, Dunlop D, Garbuz DS, et al: Patient satisfaction and functional status after aseptic versus septic revision total knee arthroplasty using the PROSTALAC articulating spacer, *J Arthroplasty* 19:874, 2004.

Ortiguera CJ, Berry DJ: Patellar fracture after total knee arthroplasty, *J Bone Joint Surg* 84A:532, 2002.

Parvizi J, Zmistowski B, Berbari EF, et al: New definition for periprosthetic joint infection: from the Workgroup of the Musculoskeletal Infection Society, *Clin Orthop Relat Res* 469:2992, 2011.

Ritter MA, Thong AE, Keating EM, et al: The effect of femoral notching during total knee arthroplasty on the prevalence of postoperative femoral fractures and on clinical outcome, *J Bone Joint Surg* 87A:2411, 2005.

Scher DM, Pak K, Lonner JH, et al: The predictive value of indium 111 leukocyte scans in the diagnosis of infected total hip, knee, or resection arthroplasties, *J Arthroplasty* 15:295, 2000.

Silva M, Tharani R, Schmalzried TP: Results of direct exchange or debridement of the infected total knee arthroplasty, *Clin Orthop Relat Res* 404:125, 2002.

Teller RE, Christie MJ, Martin W, et al: Sequential indium-labeled leukocyte and bone scans to diagnose prosthetic joint infection, *Clin Orthop Relat Res* 373:241, 2000.

Thompson NW, Wilson DS, Cran GW, et al: Dislocation of the rotating platform after low contact stress total knee arthroplasty, *Clin Orthop Relat Res* 425:207, 2004.

Turpie AG, Lassen MR, et al: Rivaroxaban versus enoxaparin for thromboprophylaxis after total knee arthroplasty (RECORD4): a randomised trial, *Lancet* 373(9676):1673, 2009.

Waldman BJ, Hostin E, Mont MA, et al: Infected total knee arthroplasty treated with arthroscopic irrigation and debridement, *J Arthroplasty* 15:430, 2000.

Westrich GH, Haas SB, Mosca P, et al: Meta-analysis of thromboembolic prophylaxis after total knee arthroplasty, *J Bone Joint Surg* 82B:795, 2000.

Whiteside LA, Nayfeh TA, Lazear R, Roy ME: Reinfected revised TKA resolves with an aggressive protocol and antibiotic infusion, *Clin Orthop Relat Res* 470:236, 2012.

Whiteside LA, Peppers M, Nayfeh TA, Roy ME: Methicillin-resistant *Staphylococcus aureus* in TKA treated with revision and direct intra--articulkar antibiotic infusion, *Clin Orthop Relat Res* 469:26, 2011.

REVISÃO DA ARTROPLASTIA TOTAL DE JOELHO

Babis GC, Trousdale RT, Morrey BF: The effectiveness of isolated tibial insert exchange in revision total knee arthroplasty, *J Bone Joint Surg* 84A:64, 2002.

Bradley GW: Revision total knee arthroplasty by impaction bone grafting, *Clin Orthop Relat Res* 371:113, 2000.

Engh GA, Koralewicz LM, Pereles TR: Clinical results of modular polyethylene insert exchange with retention of total knee arthroplasty components, *J Bone Joint Surg* 82A:516, 2000.

Ghomrawi HM, Kane RL, Eberly LE, et al: Patterns of functional improvement after revision knee arthroplasty, *J Bone Joint Surg* 91A:2838, 2009.

Hanssen AD: Bone-grafting for severe patellar bone loss during revision knee arthroplasty, *J Bone Joint Surg* 83A:171, 2001.

Kurtz S, Mowat F, Ong K, et al: Prevalence of primary and revision total hip and knee arthroplasty in the United States from 1990 through 2002, *J Bone Joint Surg* 87A:1487, 2005.

Kurtz S, Ong K, Lau E, et al: Projections of primary and revision hip and knee arthroplasty in the United States from 2005 to 2030, *J Bone Joint Surg* 89A:780, 2007.

McAuley JP, Engh GA, Ammeen DJ: Treatment of the unstable total knee arthroplasty, *Instr Course Lect* 53:237, 2004.

Meek RM, Greidanus NV, McGraw RW, et al: The extensile rectus snip exposure in revision of total knee arthroplasty, *J Bone Joint Surg* 85B:1120, 2003.

Nelson CL, Lonner JH, Lahiji A, et al: Use of a trabecular metal patella for marked patella bone loss during revision total knee arthroplasty, *J Arthroplasty* 18(7 Suppl 1):37, 2003.

Smith PN, Parker DA, Gelinas J, et al: Radiographic changes in the patella following quadriceps turndown for revision total knee arthroplasty, *J Arthroplasty* 19:714, 2004.

Whaley AL, Trousdale RT, Rand JA, et al: Cemented long-stem revision total knee arthroplasty, *J Arthroplasty* 18:592, 2003.

As referências completas estão disponíveis em www.expertconsult.com.

ARTRODESE DO JOELHO

William E. Albers

CAPÍTULO 8

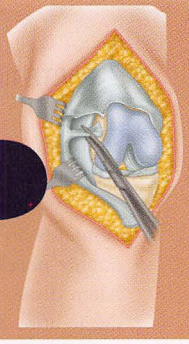

INDICAÇÕES E RESULTADOS 445
TÉCNICAS 445
ARTRODESE UTILIZANDO FIXADOR EXTERNO COM COMPRESSÃO 445
ARTRODESE UTILIZANDO HASTE INTRAMEDULAR 446
ARTRODESE UTILIZANDO PLACA 450

A artrodese do joelho foi realizada pela primeira vez por Albert de Vienna, em 1878, devido à instabilidade causada por poliomielite, e mais tarde por Hibbs, em 1911, para o tratamento de um joelho acometido pela tuberculose. Key foi o primeiro a utilizar a fixação externa para obter a consolidação, uma técnica que Charnley modificou em 1948, a qual, em seguida, se tornou a base para as técnicas futuras. Na mesma época, Chapchal descreveu a fixação intramedular utilizando uma haste de Küntscher introduzida através de uma janela na cortical anterior no fêmur. Brashear e Hill introduziram a haste através do trocânter maior para evitar a fratura do fêmur pela realização da janela na cortical anterior. Knutson e Lidgren utilizaram uma haste intramedular longa que se estendia do trocânter maior até a tíbia distal. A sua descrição original é semelhante à técnica de fixação por haste utilizada atualmente.

INDICAÇÕES E RESULTADOS

Com o sucesso da artroplastia total do joelho, a artrodese do joelho raramente é realizada como uma operação primária e geralmente é reservada para aqueles poucos pacientes que não são candidatos à artroplastia total do joelho. Ocasionalmente, a artrodese pode ser mais apropriada do que a artroplastia em um paciente jovem com artrose grave devido à obesidade, à ocupação ou ao nível de atividade. Outras possíveis indicações para a artrodese primária incluem anquilose dolorosa após infecção, tuberculose, ou trauma; grave deformidade em condições paralíticas; artroplastia neuropática; e lesões malignas ou potencialmente malignas em torno do joelho. A indicação mais frequente para a artrodese do joelho atualmente é a de salvamento após falha da artroplastia total do joelho, muitas vezes secundária à infecção.

As séries mais atuais da artrodese do joelho relatam consolidação bem-sucedida na maioria dos pacientes, até 100% em algumas séries. A maioria dos pacientes adequadamente selecionados está satisfeita com um joelho submetido a artrodese, especialmente com a diminuição da dor pós-operatória. No entanto, alguns pacientes relatam dificuldade funcional e dor contínua. Obviamente, espera-se que a artrodese como um procedimento de salvamento após a falha da artroplastia total do joelho apresente resultados inferiores quando comparados com a artrodese primária do joelho, incluindo menores taxas de consolidação, maiores taxas de infecção e encurtamento do membro (frequentemente de 2 a 5 cm nesta situação).

As preocupações frequentemente expressas por pacientes após a artrodese do joelho incluem a atenção que atraem em público, a dificuldade de andar em transporte público, sentar em teatros e estádios, e de levantar após uma queda. Os pacientes devem ser aconselhados sobre tais dificuldades antes da operação. Alguns pacientes podem se beneficiar psicologicamente com a utilização de um imobilizador longo do joelho por um período antes da operação (gesso ou imobilizador) para decidir se eles podem conviver com um joelho "artrodesado". Harris et al. descobriram que a velocidade da caminhada e a eficiência são semelhantes após a amputação, artrodese e artroplastias para tumores em torno do joelho. No entanto, pacientes com artrodese possuíam um membro mais estável e conseguiam desempenhar atividades de exercício físico e recreativas mais exigentes, tinham dificuldade para sentar, e estavam mais conscientes sobre as limitações do membro do que os pacientes com artroplastia.

TÉCNICAS

Inúmeras técnicas foram descritas para a artrodese do joelho, e estas podem ser categorizadas pelo tipo de fixação utilizada. A quantidade e a qualidade do osso presente são importantes para determinar a fixação apropriada e a necessidade de enxerto ósseo. A seleção da técnica da artrodese se baseia também na individualidade do paciente e na experiência do cirurgião.

A artrodese pode ser realizada em um ou dois estágios, dependendo das circunstâncias. A artrodese foi mais previsível com o método de dois estágios.

As técnicas de artrodese publicadas para o joelho incluem compressão com fixador externo, haste intramedular, placa, parafusos, ou combinações das diversas técnicas.

ARTRODESE UTILIZANDO FIXADOR EXTERNO COM COMPRESSÃO

A artrodese com compressão geralmente é indicada para joelhos com uma perda óssea pequena, com amplas superfícies de osso trabecular, e com osso cortical adequado para permitir boa aposição óssea. As vantagens da artrodese com compressão incluem a aplicação de uma força compressiva estável no local onde se deseja a consolidação, e o posicionamento do fixador externo em um local afastado da articulação infectada ou neuropática. Algumas séries sugerem que as taxas de infecção recorrentes podem ser menores ao se utilizar o fixador externo em comparação com a haste intramedular (p. ex., 4,9% em

comparação com 8,3% por Mabry et al.) para a artrodese após a artroplastia total do joelho.

As desvantagens da fixação externa incluem problemas relacionados ao trajeto dos pinos, a baixa adesão do paciente, e a frequente necessidade de remoção precoce e imobilização com gesso. Além disso, vários estudos encontraram menores taxas de consolidação após a fixação externa em comparação com a haste intramedular (29% a 67% *vs.* 91% a 95%, respectivamente) na artrodese após falha da artroplastia total do joelho. Esses pacientes, obviamente, diferem daqueles com artrodese primária em que a consolidação foi relatada em até 100% com o uso do fixador externo. Atualmente existe uma variedade de fixadores monolaterais, bilaterais e de anel com múltiplos pinos, com taxas de consolidação variando de 31% a 100%. A estabilidade, o limitado dano tecidual, e o alto grau de conforto do paciente são vantagens relacionadas à utilização da fixação externa unilateral anterior.

A fixação externa uni e biplanar tem taxas de consolidação semelhantes, embora as complicações sejam inúmeras com ambos os dispositivos. Apesar dos avanços biomecânicos no *design* do fixador externo, a artrodese do joelho ainda é um desafio em pacientes que tiveram múltiplos procedimentos anteriores, após falha da artroplastia total de joelho, ou após uma artroplastia total do joelho infectada com perda óssea significativa. Uma série de casos relatou a artrodese bem-sucedida para o tratamento da sepse, utilizando o fixador externo reforçado com pinos de Steinmann cruzados. Nenhuma recorrência da infecção foi observada ao longo de um acompanhamento médio de 8,2 anos. Outros autores (Spina et al. e Salem et al.) utilizaram a fixação externa com fio fino, fixador externo de Ilizarov, ou um dispositivo similar para o tratamento da falha séptica da artroplastia total do joelho, sepse persistente do joelho, ou sequela séptica pós-traumática do joelho. A consolidação foi obtida em 77%, 96% e 100%, respectivamente. Atingir a consolidação frente a uma perda óssea grande pode ser desafiador e pode ser facilitado utilizando-se o dispositivo de Ilizarov com transporte ósseo.

ARTRODESE UTILIZANDO FIXADOR EXTERNO COM COMPRESSÃO

TÉCNICA 8-1

- Quando for necessária uma exposição extensa, utilize uma incisão longitudinal anterior; caso contrário, uma incisão transversal pode ser utilizada. Na artrodese após a artroplastia total do joelho, a abordagem do joelho deve ser realizada por uma incisão na linha média ou em cicatrizes anteriores quando apropriado.
- Seccione o quadríceps e o ligamento patelar e realize a ressecção da patela.
- Solte a cápsula articular da tíbia anteriormente e seccione os ligamentos colaterais.
- Flexione o joelho de modo que a cápsula e o mecanismo extensor do quadríceps se posicionem posteriormente de cada lado.
- Remova a membrana sinovial, excise o menisco, os ligamentos cruzados e o coxim gorduroso infrapatelar.
- Com o auxílio de uma serra, corte a superfície superior da tíbia exatamente transversal ao longo eixo do osso, e remova um segmento de cartilagem e osso com espessura de 1 cm.
- Remova um segmento de osso apropriadamente dimensionado do fêmur distal, de modo que as superfícies ósseas sejam apostas com o joelho na posição desejada. O instrumental utilizado na artroplastia total do joelho é útil para a realização desses cortes no osso.
- Se a artrodese for realizada após a falha da artroplastia total de joelho, não remova mais osso do fêmur e tíbia, mas limpe completamente as superfícies e tente interdigitar as superfícies irregulares para fornecer o melhor contato possível.
- Charnley recomendou um posicionamento com extensão quase completa por motivos cosméticos; eu prefiro a artrodese com o joelho em 0 a 15 graus de flexão, 5 a 8 graus de valgo, e 10 graus de rotação externa.
- Insira os pinos apropriados para o dispositivo de compressão (clampe de Charnley ou Calandruccio). Aperte os clampes de modo que se obtenha uma carga de compressão de 45 kg.
- Suture a ferida e realize um curativo. Se um clampe de compressão for utilizado, um gesso inguinopodálico incorporando o clampe é aplicado; se um fixador externo mais rígido for utilizado, o gesso pode ser omitido.
- O dispositivo de compressão é removido após 6 a 8 semanas, e um gesso inguinopodálico ou um gesso cilíndrico é aplicado; em seguida é iniciada carga parcial de forma controlada. O gesso é utilizado até que a consolidação esteja bem estabelecida, geralmente por mais 6 a 8 semanas.
- Se um fixador biplanar com múltiplos pinos for utilizado, coloque três pinos paralelos transfixantes no fêmur distal e três na tíbia proximal (Fig. 8-1A); se as superfícies ósseas forem adequadas, a fixação geralmente é suficiente. Se houver instabilidade anteroposterior, insira pinos adicionais acima e abaixo do joelho em ângulos diferentes dos pinos iniciais (Fig. 8-1B). Conecte todos os pinos à estrutura e aplique a compressão.
- Uma estrutura com configuração triangular também pode ser utilizada, com pinos de 6,5 mm colocados em um ângulo de 45 graus em relação aos planos anteroposterior e mediolateral (Fig. 8-1C). Essa configuração confere uma estabilização rígida e é bem tolerada pelo paciente.

CUIDADO PÓS-OPERATÓRIO A estrutura com configuração triangular geralmente é rígida o suficiente para permitir carga imediata e deve ser mantida por 3 meses. Após a remoção da estrutura triangular, é permitido carga com muletas até que se tenha evidência de consolidação clínica e radiográfica.

ARTRODESE UTILIZANDO HASTE INTRAMEDULAR

As técnicas com haste intramedular são mais apropriadas quando a perda óssea é extensa, não permitindo a realização de compressão através de áreas amplas de osso esponjoso, como após a ressecção de tumor ou a falha da artroplastia total do joelho.

As vantagens da haste intramedular incluem a carga imediata, a facilitação da reabilitação, a ausência de complicações no trajeto dos pinos, e uma alta taxa de consolidação. Maiores taxas de consolidação foram observadas com a fixação por haste intramedular em comparação com a fixação externa. No entanto, as desvantagens relativas às hastes intramedulares incluem o aumento do risco de embolia gordurosa, uma disseminação intramedular da infecção em potencial, o aumento das taxas de infecção e de perda sanguínea e, possivelmente, dificuldade na obtenção do alinhamento correto.

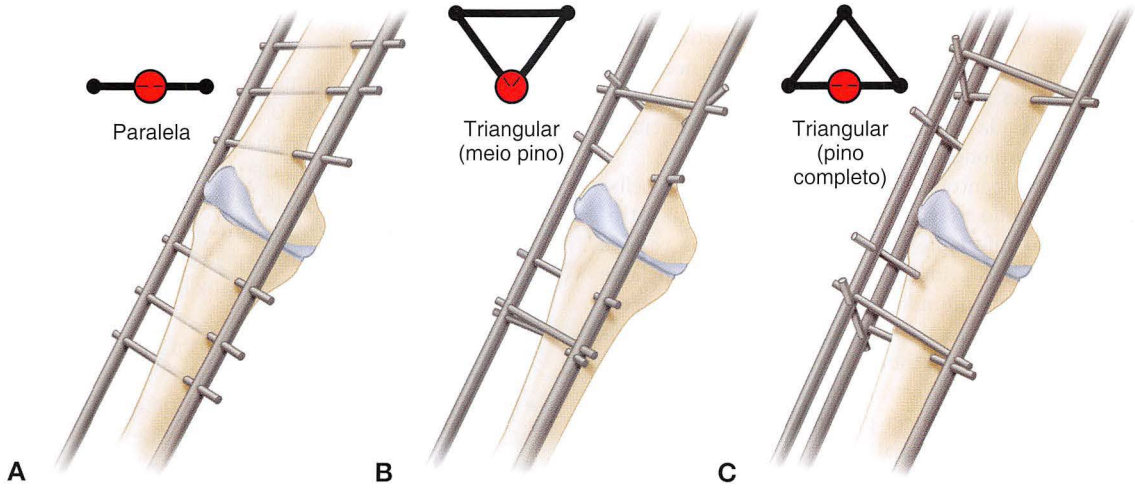

FIGURA 8-1 Configurações do fixador externo para artrodese do joelho. **A,** Paralela; configuração padrão de Hoffmann-Vidal. **B,** Configuração triangular do tipo meio pino. **C,** Configuração triangular com pino transfixante completo agregando rigidez e estabilidade multiplanar. **VEJA A TÉCNICA 8-1.**

Apesar das excelentes taxas de consolidação com a haste intramedular, o procedimento é tecnicamente exigente e demanda um tempo cirúrgico elevado (muitas vezes até 6 horas) com perda sanguínea significativa e complicações frequentes. No entanto, a alta porcentagem de consolidação e a capacidade da maioria dos pacientes tolerarem carga total logo após a cirurgia tornam esta técnica atraente em determinados pacientes. Donley et al. utilizaram um procedimento de dois estágios para todos os pacientes que possuíam uma artroplastia total de joelho infectada. Eles também realizaram a amarria utilizando fios de aço inoxidável passados através do orifício da haste e através de um orifício perfurado no trocânter maior para evitar a migração proximal da haste.

Similarmente, altas taxas de consolidação foram alcançadas por inúmeros autores ao realizarem o procedimento de salvamento após a artroplastia total do joelho infectada, utilizando diversas técnicas de um ou dois estágios com a haste intramedular (80% a 95%). Embora sejam observadas dificuldades funcionais residuais, a artrodese utilizando a haste intramedular pode ser considerada uma técnica confiável e geralmente bem-sucedida.

A técnica com haste intramedular também foi estendida para situações de artrodese ainda mais desafiadoras. Mack et al. relataram o tratamento bem-sucedido de um paciente com uma lesão por explosão, utilizando de forma intercalar o enxerto cortical femoral autólogo para obter a consolidação do restante do joelho com um dispositivo intramedular longo. A haste intramedular também foi utilizada de forma bem-sucedida após a ressecção de tumores agressivos do osso. O autoenxerto intercalar e o aloenxerto têm sido utilizados como substrato na obtenção da consolidação com resultados similares.

Para defeitos grandes do esqueleto causados pela ressecção de tumores em torno do joelho, a haste intramedular e o enxerto ósseo vascularizado da fíbula foram bem- sucedidos. No entanto, essa opção deve ser considerada apenas quando houver uma perda extensa de osso após a falha de uma artroplastia total constrita do joelho, falha da artrodese, ou a ressecção de tumor. O uso de extensos segmentos de enxerto autólogo do fêmur, da tíbia e da fíbula para a artrodese após ressecção de tumores em torno do joelho foi relatado em 40 pacientes. Apesar da alta taxa de complicações (52%), a maioria dos pacientes deambulava sem a necessidade de suporte, e 25 (78%) dos 32 avaliados por 17 anos em média após a cirurgia tiveram função satisfatória.

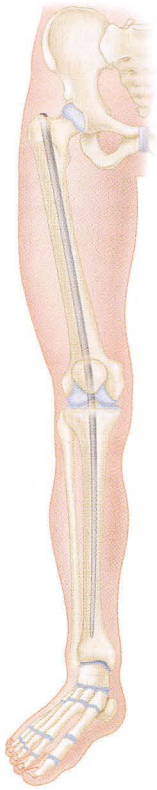

FIGURA 8-2 Artrodese do joelho com fixação intramedular com haste de Küntscher. **VEJA A TÉCNICA 8-2.**

Historicamente, as hastes de Küntscher foram utilizadas para a artrodese do joelho (Fig. 8-2); entretanto, os modelos novos de

hastes para a artrodese do joelho têm a vantagem de permitir o bloqueio proximal e distal com parafusos. As hastes intramedulares bloqueadas curtas, projetadas especificamente para a artrodese do joelho, têm a vantagem de evitar uma segunda incisão necessária para a inserção de hastes longas, a saliência subcutânea na região anterior do joelho associada à técnica de dupla placa, e as dificuldades da fixação externa prolongada.

A utilização da haste intramedular para a artrodese do joelho é especialmente útil quando a perda óssea é extensa, como na artroplastia total do joelho infectada. Nessa situação, muitas vezes é melhor estagiar a artrodese, primeiramente removendo o implante e o polimetilmetacrilato, permitindo a resolução da infecção, e, em seguida, realizar a artrodese. As técnicas são descritas para a artrodese primária utilizando a haste intramedular, e para a "artrodese de salvamento" após a remoção da artroplastia total do joelho, com uma haste intramedular de bloqueio proximal e distal agregando mais estabilidade e controle rotacional.

ARTRODESE UTILIZANDO HASTE INTRAMEDULAR

TÉCNICA 8-2

- Coloque um coxim embaixo do quadril da extremidade afetada de modo que o trocânter maior possa ser palpado. Prepare todo o membro, incluindo a hemipelve, de modo que a crista ilíaca, o trocânter maior e o joelho estejam visíveis. Um estudo fluoroscópico e o uso do intensificador de imagem são úteis.
- Para a abordagem do joelho utilize uma via de incisão prévia, se presente, ou realize uma incisão anterior reta com 10 a 12 cm proximais e distais à linha articular.
- Realize a dissecção até o tendão do quadríceps e o retináculo medial da patela.
- Eleve as partes moles medial e lateralmente em retalhos contendo pele, tecido subcutâneo, cápsula e periósteo.
- Desbride a articulação de maneira habitual.
- Os guias de alinhamento da artroplastia total do joelho são úteis na ressecção das superfícies da tíbia e do fêmur. O mínimo de osso deve ser ressecado.
- Excise a patela; coloque-a ao lado para uso posterior conforme a necessidade de enxerto ósseo.
- Realize uma incisão de 3 a 5 cm de comprimento proximal à ponta do trocânter maior.
- Efetue uma incisão na fáscia do glúteo máximo, e divida as fibras do músculo longitudinalmente.
- Identifique o ponto de entrada específico do dispositivo e insira um fio-guia de ponta rosqueada neste local.
- Utilize uma fresa para abrir o canal femoral proximal e passe um guia de ponta esférica no canal até o joelho. Também utilize a fresa para abrir o canal medular da tíbia, e insira o guia de ponta esférica no canal e avance até a área metafisária da tíbia distal.
- Frese o canal medular da tíbia progressivamente; o tamanho da fresagem exigida geralmente é determinado por medições pré-operatórias da tíbia e do fêmur nos planos anteroposterior e lateral. Na maioria das situações, uma haste de 12 a 14 mm é utilizada.
- Frese o fêmur e a tíbia utilizando o fio-guia femoral em acréscimos de 1 mm de maneira anterógrada até atingir o osso cortical e, em seguida, frese em acréscimos de 0,5 mm. Frese os canais para que no mínimo acomodem uma haste de 12 mm.
- Se uma haste de Küntscher for utilizada, frese com uma largura de pelo menos 0,5 mm a mais que o tamanho da haste. Para uma haste do tipo sólida, frese de 1 a 2 mm a mais que o tamanho da haste.
- O comprimento da haste deve ser determinado antes da cirurgia a partir de radiografias com carga de comprimento total do membro nas incidências de anteroposterior e lateral ou com o auxílio do intensificador de imagem.
- Insira a haste de maneira anterógrada a partir do trocânter maior com auxílio do fio-guia.
- Mantenha a compressão no foco da artrodese para evitar a ocorrência de diástase com a passagem da haste na tíbia.
- A curvatura da haste deve ser posicionada com a parte côncava lateralmente para reconstituir o valgo normal do ângulo tibiofemoral e se aproximar do eixo normal do membro inferior.
- Insira a haste até que ela atinja a metáfise distal da tíbia. A extremidade distal não deve terminar na área diafisária, pois pode causar concentração de estresse e dor ou fratura da tíbia.
- Insira a haste até que a extremidade proximal fique abaixo da ponta do trocânter maior para evitar o atrito com os músculos abdutores.
- Coloque o enxerto ósseo da patela e outros enxertos de osso obtidos de maneira convencional em torno da artrodese.
- Considere a utilização de drenos de sucção e suture ambas as incisões.
- Aplique um curativo compressivo e uma tala gessada inguinopodálica posteriormente.

CUIDADO PÓS-OPERATÓRIO Os drenos, se utilizados, devem ser removidos em 2 ou 3 dias, sendo permitido deambular com muletas e tocar o chão com o membro operado. Se a cicatrização estiver ocorrendo de forma adequada após 6 semanas, a carga progressiva é permitida. As muletas são utilizadas até que se observe consolidação clínica e radiográfica (Figs. 8-3 e 8-4).

A artrodese com haste intramedular longa bloqueada é especialmente apropriada após a falha da artroplastia total do joelho (Fig. 8-5). Essas hastes estão disponíveis em vários comprimentos e diâmetros. Hastes especiais, de menor diâmetro e de diversos tamanhos estão disponíveis para se adaptarem individualmente à anatomia da tíbia e do fêmur de cada paciente. A haste deve estender-se do trocânter maior até 2 a 6 cm do *plafond* do tornozelo. Durante o planejamento pré-operatório, a espessura dos componentes do fêmur e da tíbia, assim como quaisquer defeitos ósseos que serão ressecados, deverá ser subtraída do comprimento do membro mensurado nas radiografias pré-operatórias longas que englobam quadril, joelho e tornozelo.

A próxima técnica descrita é específica para a artrodese do joelho após a falha da artroplastia total do joelho. Modificações são necessárias para a artrodese em determinadas situações. Por exemplo, quando realizada para a infecção, a modificação para um procedimento de dois estágios deve ser indicada, pois se esperam resultados superiores.

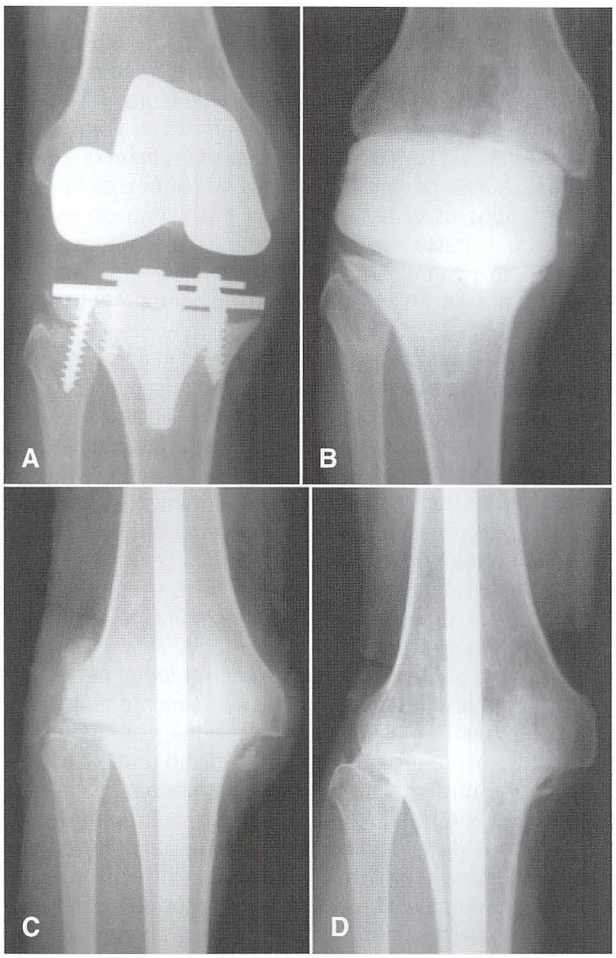

FIGURA 8-3 A, Artroplastia total do joelho infectada. B, Após o desbridamento e com espaçador com antibiótico. C, Radiografia pós-operatória inicial. D, Artrodese do joelho bem estabelecida. **VEJA A TÉCNICA 8-2.**

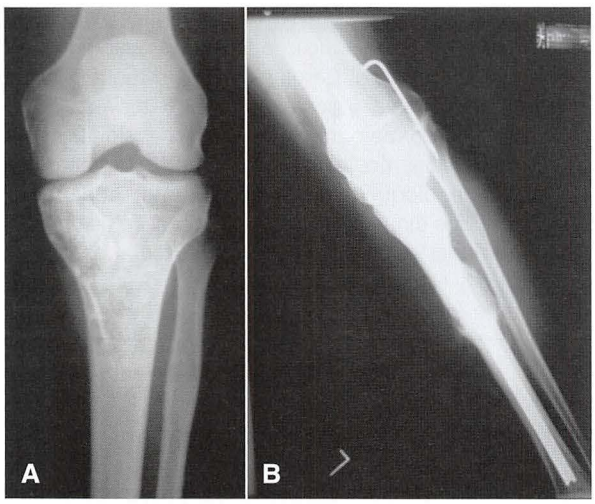

FIGURA 8-4 Artrodese de ressecção do joelho para hemangioendotelioma. A, Antes da cirurgia. B, Após a ressecção e artrodese utilizando a haste intramedular e fio de Kirschner para fixação interna. A consolidação está bem estabelecida. **VEJA A TÉCNICA 8-2.**

FIGURA 8-5 KArtrodese do joelho com fixação por haste intramedular após artroplastia total do joelho infectada. **VEJA A TÉCNICA 8-3.**

ARTRODESE DO JOELHO COM HASTE INTRAMEDULAR BLOQUEADA APÓS A FALHA DA ARTROPLASTIA TOTAL DO JOELHO

TÉCNICA 8-3

- Com o paciente na posição supina em uma mesa cirúrgica fluoroscópica e um coxim em baixo da pelve ipsolateral, prepare a extremidade inferior para permitir acesso desde o trocânter maior até o pé; o pé deve estar visível para ajudar no alinhamento rotacional.
- Inicie com uma incisão na ponta do trocânter maior, e leve-a proximalmente em cerca de 5 cm.
- Aduza e rode internamente o membro, identifique o trocânter maior e a fossa piriforme pela fluoroscopia.

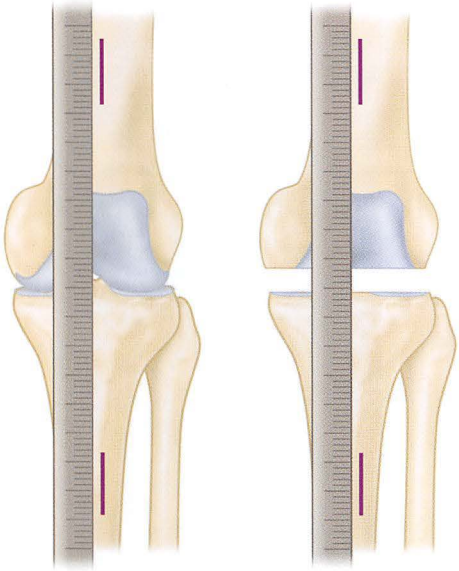

FIGURA 8-6 Artrodese do joelho com fixação por haste intramedular (veja o texto). Uma régua comprida é colocada anteriormente sobre o fêmur distal e a tíbia proximal, e em seguida linhas são marcadas nos ossos para serem utilizadas como parâmetro para determinar o alinhamento rotacional. **VEJA A TÉCNICA 8-3.**

- Determine o local de entrada correto para a haste, de acordo com o tipo específico de haste utilizada e insira um guia com ponta rosqueada neste local.
- Utilizando um protetor de pele, frese com o auxílio do fio-guia com uma fresa canulada de 9 mm até o nível do trocânter menor.
- Remova o fio-guia e o perfurador e insira o fio-guia de ponta esférica no canal medular para até um pouco acima do joelho; insira a extremidade lisa do fio-guia, em vez da extremidade de ponta esférica. Deixe este fio no local enquanto o joelho está sendo abordado.
- Coloque e infle um torniquete estéril.
- Realize uma incisão sobre o joelho de forma semelhante à utilizada para a artroplastia total de joelho. Utilize a via parapatelar medial para abordar a articulação do joelho.
- Antes de remover os componentes da artroplastia total do joelho, coloque uma régua longa anteriormente sobre o fêmur distal e a tíbia proximal. Utilize um osteótomo ou um eletrocautério para marcar linhas verticais superficialmente nas diáfises anteriores do fêmur e da tíbia ao longo da linha da régua (Fig. 8-6). Essas linhas são utilizadas para determinar o alinhamento rotacional ao inserir a haste, para garantir que elas não sejam removidas com os cortes do osso ou ressecção de implantes da tíbia.
- Utilizando osteótomos e instrumentação apropriada para artroplastia total do joelho, remova todos os componentes do joelho. Curete e remova todos os resíduos e erosões do osso, preservando tanto quanto possível o osso. Se a patela estiver em boas condições, preserve-a para ser utilizada como enxerto ósseo; caso contrário, resseque-a.
- Se o fêmur distal e a tíbia proximal necessitarem ser cortados novamente para permitir uma boa aposição óssea, utilize guias intramedulares habituais para prótese total do joelho, ressecando uma quantidade mínima de osso.
- Quando os componentes da artroplastia total do joelho, cimento e resíduos forem removidos, assim como qualquer ressecção necessária da tíbia proximal e do fêmur distal tiver sido realizada, remova o torniquete, insira um fio-guia de ponta esférica no canal da tíbia que se situe abaixo do istmo da tíbia, e frese os canais medulares do fêmur e da tíbia.
- Frese ambos os canais com mais 1 a 2 mm do que o diâmetro da haste selecionada; frese a região intertrocantérica para 13 mm.
- Utilize a fluoroscopia para confirmar o comprimento adequado da haste.
- Coloque um marcador sobre o trocânter maior e sobre a tíbia distal onde a ponta da haste deve ser inserida, e mensure a distância com a tíbia e fêmur apostos.
- Remova os fios-guia e insira uma haste de diâmetro e comprimento apropriados. Insira a haste de modo que o arco anterior normal seja rodado internamente em cerca de 45 graus; esta posição confere algum grau de flexão e de valgo para o membro.
- Insira cuidadosamente a haste na diáfise femoral sem utilizar força excessiva. Fique atento para os sinais de encarceramento iminente ou fratura.
- Conforme a ponta da haste progride no fêmur, reduza a tíbia no fêmur utilizando as linhas previamente marcadas para determinar o alinhamento rotacional correto; insira cuidadosamente a haste através do joelho na tíbia proximal. Insira suficientemente a haste de modo que a ponta proximal da haste seja nivelada com o trocânter maior. A extremidade distal da haste deve estar distal ao istmo da tíbia e proximal à articulação do tornozelo.
- Comprima ou preencha quaisquer defeitos ou lacunas na região do joelho. Se necessário, remova pequenos segmentos de osso para melhorar o contato medial e lateral. Se o joelho não estiver com infecção ativa, utilize enxertos de osso para preencher quaisquer lacunas.
- Insira os parafusos de bloqueio proximal e distal conforme o descrito para fraturas subtrocantéricas; suture as feridas de maneira habitual.

CUIDADO PÓS-OPERATÓRIO O paciente é instruído a realizar exercícios de abdução e flexão do quadril e exercícios para o tornozelo. Carga parcial com toque ao solo é permitido por 4 a 6 semanas; então, inicia-se carga progressiva conforme o tolerado. Se lacunas significativas forem observadas no joelho após 6 a 12 semanas, os parafusos de bloqueio proximal ou distal podem ser removidos para dinamizar a haste. A utilização de enxerto ósseo adicional pode ser necessária se defeitos ósseos significativos estiverem presentes. A remoção da haste geralmente é desnecessária.

ARTRODESE UTILIZANDO PLACA

A artrodese utilizando a fixação com dupla placa foi descrita pela primeira vez por Lucas e Murray, e mais tarde por Nichols et al. com bons resultados. Lucas e Murray aplicaram uma placa medialmente e a outra anteriormente, enquanto Nichols et al. colocaram as placas medial e lateralmente para prevenir dificuldades com o fechamento da ferida que algumas vezes são encontradas com uma placa anterior. Eles sugeriram a colocação dos parafusos de forma a ficarem distribuídos em múltiplas direções nas placas para reduzir o risco

de fratura na margem da placa. Em comparação com a fixação externa, as vantagens da fixação por dupla placa são que a infecção do trajeto dos pinos e o afrouxamento dos pinos são evitados, sendo possível iniciar carga mais precocemente. A fixação com dupla placa não é recomendada em joelhos nitidamente infectados e fase aguda, mas se a infecção for de baixo grau, um resultado de cultura positivo não é considerado uma contraindicação absoluta para o uso do método com dupla placa.

O uso da haste intramedular combinada com uma fixação com placa de compressão medial foi relatado em oito artrodeses; todos os joelhos consolidaram neste estudo. Esta técnica é recomendada para casos difíceis de salvamento, especialmente quando a perda óssea for grande, necessitando de utilização de aloenxerto segmentar.

ARTRODESE UTILIZANDO PLACA

TÉCNICA 8-4

- Faça uma incisão parapatelar medial longa que se estenda 12,5 cm proximal e distal à articulação (Fig. 8-7A).
- Desenvolva o intervalo entre o tendão do quadríceps e o músculo vasto medial, e realize a dissecção através do periósteo do fêmur (Fig. 8-7B).
- Incise o periósteo da tíbia; disseque de forma subperiosteal e levante os retalhos da pele, tecido subcutâneo, músculo, periósteo e cápsula articular e retraia-os para expor o fêmur, a tíbia, a articulação do joelho e a superfície articular da patela (Fig. 8-7C).
- Excise a patela, e coloque-a ao lado para uso posterior.
- Excise os meniscos, os ligamentos cruzados e quaisquer debris presentes na articulação.
- Corte o fêmur distal e tíbia proximal com uma serra para remover toda a cartilagem articular. O instrumental utilizado para a artroplastia total do joelho é útil para a realização desses cortes no osso.
- Coloque o fêmur e a tíbia na posição desejada. Os ossos podem ser temporariamente fixados com um pino de Steinmann.
- Utilize um moldador de placa para modelar duas placas largas AO de oito a 12 orifícios posicionadas anterior e medialmente ou lateral e medialmente. Posicione as placas e fixe-as com parafusos através de ambas as corticais, utilizando placas AO padrão para ajustar anterior e medialmente (Fig. 8-7D) ou lateral e medialmente (Fig. 8-7E). Parafusos esponjosos de rosca total podem ser utilizados nas áreas metafisiárias, e considere utilizar placas modeladas com parafusos bloqueados se a qualidade do osso for ruim.
- Corte a patela em partes e coloque os fragmentos para preencher quaisquer defeitos em torno das margens da articulação ou fixe os fragmentos no local da artrodese com parafusos.
- Feche a ferida em camadas e coloque um gesso inguinopodálico.

CUIDADO PÓS-OPERATÓRIO Carga parcial progressiva é iniciada conforme o tolerado durante o período de 10 a 12 semanas. O gesso é utilizado até que se observe consolidação. As placas podem ser removidas depois que a consolidação estiver bem estabelecida e madura.

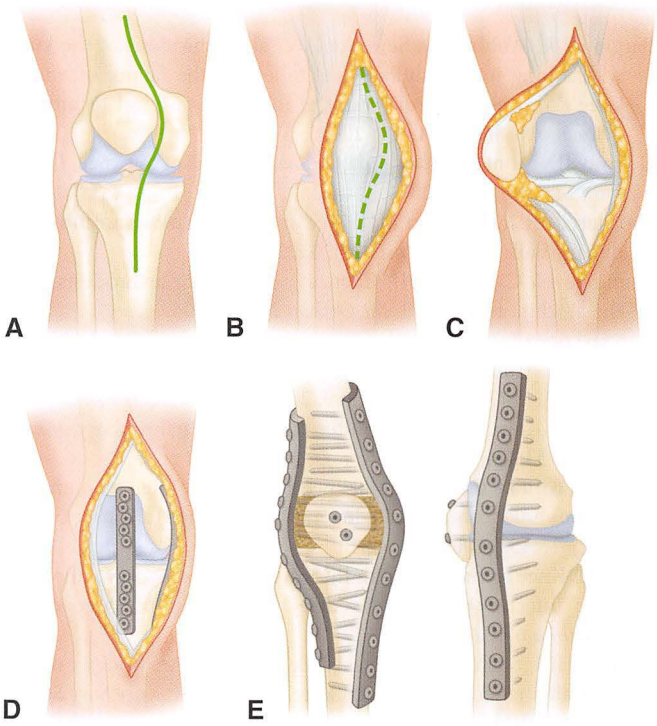

FIGURA 8-7 Técnica de Lucas e Murray para a artrodese do joelho. **A,** Incisão na pele. **B,** Pele e tecido subcutâneo foram afastados, expondo-se o tendão do quadríceps, patela, e o ligamento patelar. **C,** Retalhos foram levantados subperiostealmente, medial e lateralmente, expondo o fêmur, a tíbia, a articulação do joelho e a superfície articular da patela. **D,** Fêmur e tíbia foram fixados com duas placas de aço inoxidável, uma colocada medialmente e a outra, anteriormente. **E,** Placas de compressão dinâmica fixadas medial e lateralmente com parafusos em múltiplas direções. **VEJA A TÉCNICA 8-4.**

Lim et al. sugeriram um método alternativo de artrodese, utilizando somente parafusos canulados. Eles relataram consolidação em oito de oito pacientes; no entanto, um necessitou secundariamente de enxerto ósseo devido a retardo de consolidação. Nós não temos experiência com este método; entretanto, a menor quantidade de síntese pode tornar este método atraente em determinados pacientes.

Finalmente, embora a artrodese do joelho alivie de forma eficaz a dor e agregue estabilidade para a maioria dos pacientes, a dificuldade para sentar e andar, a baixa tolerância à atividade física e o potencial para desenvolver dor lombar fazem com que alguns pacientes artrodesados optem por uma revisão para a artroplastia total do joelho. Isto pode ser bem-sucedido mesmo em pacientes com artrodeses de longa data; entretanto, as taxas de complicação relatadas foram elevadas (até 53%). A comparação da artroplastia total do joelho após anquilose espontânea com a artroplastia total do joelho após a conversão de uma artrodese cirúrgica demonstrou que a melhoria nas pontuações pelos escores do joelho (Hospital for Special Knee Surgery) e a capacidade de deambulação foram semelhantes em ambos os grupos, e que todos os pacientes estavam satisfeitos com os seus resultados. A artroplastia total do joelho após a artrodese do joelho é discutida no Capítulo 7.

REFERÊNCIAS

Bargiotas K, Wohlrab D, Sewecke JJ, et al: Arthrodesis of the knee with a long intramedullary nail following the failure of a total knee arthroplasty as the result of infection: surgical technique, *J Bone Joint Surg* 89A:103, 2007.

Conway JD, Mont MA, Bezwada HP: Arthrodesis of the knee, *J Bone Joint Surg* 86A:835, 2004.

Crockarell JR Jr, Mihalko MJ: Knee arthrodesis using an intramedullary nail. *J Arthroplasty* 20:703, 2005.

Domingo LJ, Caballero MJ, Cuenca J, et al: Knee arthrodesis with the Wichita fusion nail, *Int Orthop* 28:25, 2004.

Garcia-Lopez I, Aguayo MA, Cuevas A, et al: Knee arthrodesis with the Vari-Wall nail for treatment of infected total knee arthroplasty, *Acta Orthop Belg* 74:809, 2008.

Incavo SJ: Knee arthrodesis after total knee arthroplasty, *Am J Orthop* 33:494, 2004.

Kim YH, Kim JS, Cho SH: Total knee arthroplasty after spontaneous osseous ankylosis and takedown of formal knee fusion, *J Arthroplasty* 15:453, 2000.

Kinik H: Knee arthrodesis with Ilizarov's bone transport method for large infected periarticular defects: a report of three cases, *J Trauma* 67:E213, 2009.

Klinger HM, Spahn G, Schultz W, Baums MH: Arthrodesis of the knee after failed infected total knee arthroplasty, *Knee Surg Sports Traumatol Arthrosc* 14:4467, 2006.

Lim HC, Bae JH, Hur CR, et al: Arthrodesis of the knee using cannulated screws, *J Bone Joint Surg* 91B:180, 2009.

Mabry TM, Jacofsky DJ, Haidukewych GJ, Hanssen AD: Comparison of intramedullary nailing and external fixation knee arthrodesis for the infected knee replacement, *Clin Orthop Relat Res* 464:11, 2007.

Mack AW, Helgeson MD, Tis JE: Contralateral structural femoral autograft use in treatment of an open periarticular knee fracture to perform knee arthrodesis, *J Orthop Trauma* 22:576, 2008.

McQueen DA, Cooke FW, Hahn DL: Knee arthrodesis with the Wichita Fusion Nail: an outcome comparison, *Clin Orthop Relat Res* 446:132, 2006.

Panagiotopoulos E, Kouzelis A, Matzaroglou C, et al: Intramedullary knee arthrodesis as a salvage procedure after failed total knee replacement, *Int Orthop* 30:545, 2006.

Riouallon G, Molina V, Mansour C, et al: An original knee arthrodesis technique combining external fixator with Steinman pins direct fixation, *Orthop Traumatol Surg Res* 95:272, 2009.

Rozbruch SR, Ilizarov S, Blyakher A: Knee arthrodesis with simultaneous lengthening using the Ilizarov method, *J Orthop Trauma* 19:171, 2005.

Salem KH, Keppler P, Kinzl L, Schmelz A: Hybrid external fixation for arthrodesis in knee sepsis, *Clin Orthop Relat Res* 451:113, 2006.

Salem KH, Kinzl L, Schmelz A: Circular external fixation in knee arthrodesis following septic trauma sequelae: preliminary report, *J Knee Surg* 19:99, 2006.

Senior CJ, da Assunção RE, Barlow IW: Knee arthrodesis for limb salvage with an intramedullary coupled nail, *Arch Orthop Trauma Surg* 128:683, 2008.

Spina M, Gualdrini G, Fosco M, Giunti A: Knee arthrodesis with the Ilizarov external fixator as treatment for septic failure of knee arthroplasty, *J Orthop Trauma* 11:81, 2010.

Talmo CT, Bono JV, Figgie MP, et al: Intramedullary arthrodesis of the knee in the treatment of sepsis after TKR, *HSS J* 3:83, 2007.

Yeoh D, Goddard R, Macnamara P, et al: A comparison of two techniques for knee arthrodesis: the custom made intramedullary Mayday nail versus a monoaxial external fixator, *Knee* 15:263, 2008.

As referências completas estão disponíveis em www.expertconsult.com.

PROCEDIMENTOS DE PARTES MOLES E OSTEOTOMIAS CORRETIVAS NO JOELHO

Andrew H. Crenshaw Jr.

CAPÍTULO 9

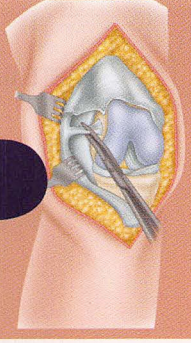

CONTRATURAS MUSCULARES 453
CONTRATURA DO QUADRÍCEPS NA INFÂNCIA E NA ADOLESCÊNCIA 453
SÍNDROME DO ESTALO 455
CALCIFICAÇÕES PERIARTICULARES DOLOROSAS 456
TENDINITES E BURSITES 457
BURSITE PRÉ-PATELAR 457
FIBROSE E BURSITE NO LIGAMENTO COLATERAL MEDIAL 458
BURSITE NO LIGAMENTO COLATERAL LATERAL 459
BURSITE INFRAPATELAR 459
CISTO POPLÍTEO (CISTO DE BAKER) 459
BURSITE NO GASTROCNÊMIO MEDIAL 461
BURSITE SEMIMEMBRANOSA 462
TENDINITE SEMIMEMBRANOSA 462
SINOVITE CRÔNICA 463
SINOVECTOMIA DO JOELHO 463
ARTRITE REUMATOIDE DO JOELHO 463
INÍCIO DA ARTRITE REUMATOIDE EM ADULTOS 463
ARTRITE REUMATOIDE JUVENIL 464
PROCEDIMENTOS CIRÚRGICOS 467
Sinovectomia Artroscópica 467
Osteotomia Proximal da Tíbia 468
Artrodese 468
Artroplastia ou Reconstrução 468
OSTEOARTRITE DO JOELHO 468
PROCEDIMENTOS CIRÚRGICOS 469
Desbridamento 469
Transplante Osteocondral e Autólogo de Condrócitos 471
Osteotomia Tibial Proximal 471
Osteotomia Femoral Distal 480

Este capítulo discute o tratamento cirúrgico das anormalidades não traumáticas envolvendo ossos, músculos, tendões, bainhas dos tendões, fáscias e bursas do joelho. A causa dessas desordens pode ser degenerativa, relativa ao desenvolvimento, relacionada ao uso repetitivo, ou uma combinação desses fatores. Muitas dessas desordens são vistas frequentemente em consultas ambulatoriais, mas poucas exigem cirurgia. A maioria responde favoravelmente ao tratamento, tal como repouso, aplicação de gelo ou calor, elevação e anti-inflamatórios locais ou sistêmicos.

CONTRATURAS MUSCULARES

Contraturas podem se desenvolver em quase qualquer grupo muscular. A causa pode ser pouco clara, como em contraturas congênitas, ou óbvia, como em infecções, isquemia, trauma, ou em miosite após injeção. A fibrose pós-injeções ocorre mais comumente no músculo do quadríceps, mas também foi descrita nos músculos do glúteo, deltoide e tríceps. Contraturas em bebês geralmente seguem injeções intramusculares de antibióticos. Temos visto vários adultos com múltiplas áreas de fibrose e contratura após o uso viciante de pentazocina intramuscular (Talwin).

CONTRATURA DO QUADRÍCEPS NA INFÂNCIA E NA ADOLESCÊNCIA

A etiologia da contratura do quadríceps é dividida nos tipos congênito e adquirido e, em alguns casos, existe uma mistura de ambos os tipos. O tipo congênito parece ter um componente familiar, já que pode ocorrer em irmãos, e muitas vezes ocorre em pacientes descendentes da Ásia central e oriental O tipo adquirido é visto em associação com múltiplas injeções ou infusões na coxa, logo após o nascimento. O Ad Hoc Committee of the Japanese Orthopaedic Association for Muscular Contractures classificou as contraturas do quadríceps em três classes (Tabela 9-1). O mecanismo exato dessas contraturas não é claro, mas as causas sugeridas incluem compressão dos feixes musculares e capilares pelo volume de medicamento injetado e a toxicidade dão fármaco. Seja qual for a causa, um atraso de vários anos entre a injeção e a contratura é comum.

O sintoma mais comum é a limitação progressiva e indolor da flexão do joelho. Hiperextensão e subluxação do joelho podem ocorrer com o decorrer do crescimento. Pregas cutâneas do joelho podem estar ausentes, e uma depressão característica pode estar presente sobre a área de fibrose, especialmente quando o joelho está fletido. A luxação habitual da patela é comum.

Alterações radiográficas não são aparentes no início, mas se não for tratada, a contratura muscular pode causar alterações nos tecidos moles e na cartilagem articular do fêmur e da tíbia. O deslocamento progressivo e a hipoplasia da patela podem ocorrer com a contratura do quadríceps de longa data. Em crianças mais velhas, com o início precoce dos sintomas, mas tratamento tardio, o achatamento dos côndilos femorais, *genu recurvatum*, luxação anterior da tíbia e alterações degenerativas graves na articulação podem ser vistos.

O reconhecimento precoce e a prevenção da contratura do quadríceps através do exercício passivo em crianças que receberam injeções intramusculares são cruciais. Quando a contratura cicatricial está bem estabelecida, entretanto, o tratamento cirúrgico é indicado para evitar alterações no côndilo femoral e patela. O tratamento cirúrgico é indicado precocemente em pacientes com luxação habitual da patela.

Os seguintes casos podem estar envolvidos na contratura do quadríceps: (1) A fibrose do músculo vasto intermédio aderido no reto femoral ao fêmur na bolsa suprapatelar e proximal, (2) aderências entre a patela e os côndilos femorais, (3) fibrose e encurtamento das expansões laterais dos vastos e sua adesão aos côndilos femorais, e (4) encurtamento real do músculo reto femoral. Para corrigir a deformidade, Thompson desenvolveu uma técnica cirúrgica denominada "quadricepsplastia". Seu sucesso depende de (1) se o músculo reto femoral escapou da lesão, (2) quão bem este músculo pode ser isolado

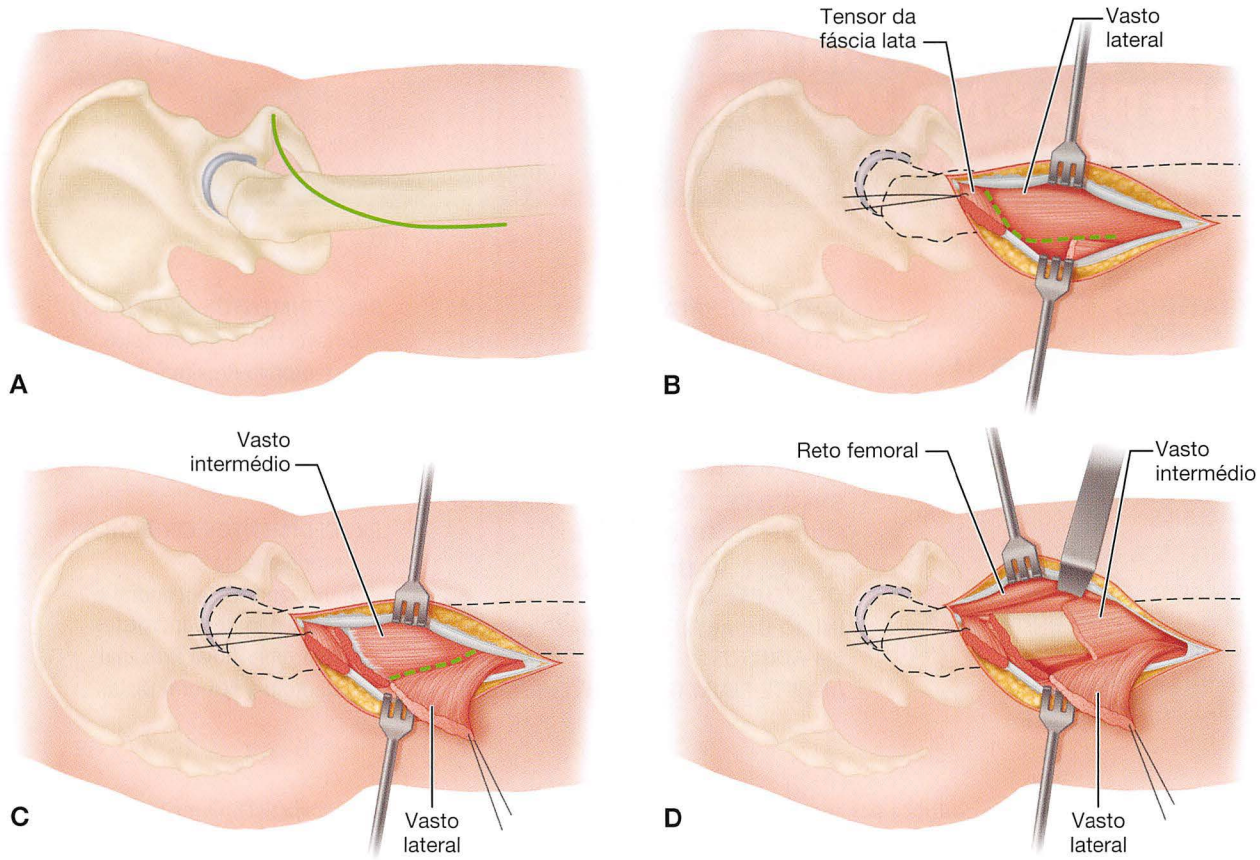

FIGURA 9-1 Liberação proximal do quadríceps – Sengupta (veja o texto). **A,** Incisão. **B,** Banda iliotibial e tensor da fáscia lata são cortados para expor o vasto lateral, que é liberado junto de sua origem. **C,** A origem do vasto é separada da linha trocantérica e distalmente junto do septo intermuscular lateral. **D,** Se necessário, o músculo reto femoral é liberado. **VEJA A TÉCNICA 9-1.**

TABELA 9-1 Classificação de Contraturas do Quadríceps

	FLEXÃO DO JOELHO	QUANDO O JOELHO É FORÇADO A FLEXIONAR EM POSIÇÃO PRONA
Tipo reto femoral	Restrita com a extensão do quadril	Quadril é forçado a flexionar
Tipo vasto	Restrita com a flexão do quadril	Quadril permanece o mesmo
Tipo misto	Ligeiramente restrita com a extensão do quadril	Quadril é forçado a flexionar

De Santo S, Kokubun S: The Ad Hoc Committee of the Japanese Orthopaedic Association for Muscular Contracture Report of the diagnosis and treatment of muscular contracture, *J Jpn Orthop Assoc* 59:223, 1985.

das partes cicatrizadas do mecanismo do quadríceps e (3) quão bem o músculo pode ser desenvolvido pelo uso ativo.

Durante a fase inicial de contratura, sem ocorrência de alterações articulares significativas, a liberação proximal é recomendada para eliminar atraso do extensor e hemartrose do joelho. Quando as mudanças mais extensas são aparentes, uma quadricepsplastia tipo Thompson (Cap. 45) é indicada. Quando há desenvolvimento de *genu recurvatum*, uma osteotomia femoral supracondilar (Cap. 22) pode restaurar alguma flexão, em caso de ocorrência de alterações degenerativas graves. A artrodese pode ser indicada se os sintomas forem graves.

Sasaki et al. descobriram que os melhores resultados foram obtidos com a utilização de uma incisão longitudinal na pele sobre o músculo reto, através do qual o músculo fibrótico foi liberado com uma incisão transversal. Após a cirurgia, a perna foi posicionada com o joelho em 90 graus de flexão e o quadril em extensão completa, mas sem imobilização. Exercícios ativos foram iniciados em 2 dias. Os resultados mostraram-se deteriorados com o tempo, e a cirurgia foi recomendada aos 6 anos de idade ou quando mais velhos. Uma contratura isolada do reto femoral pode ser tratada dessa maneira.

Contraturas moderadas, antes de as alterações ósseas significativas ocorrerem, são mais bem tratadas com uma liberação proximal do quadríceps (Fig. 9-1).

LIBERAÇÃO PROXIMAL DO QUADRÍCEPS

TÉCNICA 9-1

(SENGUPTA)

- Faça uma incisão em curva ao longo da base do trocânter maior e verticalmente para baixo ao longo da face lateral da coxa a uma distância variável, dependendo da extensão da fibrose (Fig. 9-1A).
- Através da parte superior da incisão, divida a banda iliotibial transversalmente. Frequentemente a banda iliotibial é espessada e fibrótica, contribuindo para a contratura.
- Exponha a fixação superior do vasto lateral abaixo do trocânter maior (Fig. 9-1B). Separe a origem do vasto lateral da linha trocantérica e distalmente junto do septo intermuscular lateral (Fig. 9-1C).
- Como vasto lateral se retrai para expor o vasto intermédio, utilize um instrumento afastador para liberar o vasto intermédio da superfície femoral.
- Flexione o joelho e libere quaisquer adesões restantes.
- Se o componente do músculo reto também estiver contraído, exponha a sua origem na parte superior da incisão e retire-a, depois de identificar e isolar o nervo femoral (Fig. 9-1D).
- A flexão completa do joelho deve ser possível; a liberação da cápsula articular geralmente é desnecessária em crianças.
- Feche a ferida operatória de forma rotineira, e aplique uma tala de gesso posterior com o joelho em flexão máxima.

CUIDADO PÓS-OPERATÓRIO A tala é usada até que toda a sensibilidade desapareça, geralmente em 3 a 4 semanas, e, em seguida, exercícios vigorosos para o quadríceps são iniciados. A perda da extensão melhora rapidamente, e a criança normalmente pode andar em 4 semanas e levantar-se de uma posição de agachamento em 3 meses. Exercícios de alongamento do joelho devem ser continuados ao longo do crescimento para prevenir a recorrência da contratura.

TÉCNICA 9-2

(THOMPSON)

- Utilize uma unidade de eletrocoagulação durante toda a operação.
- Faça uma incisão longitudinal anterior através da pele e da fáscia superficial do terço proximal da coxa para o polo distal da patela; a localização exata da incisão depende da posição de cicatrizes.
- Divida a fáscia profunda ao longo de cada lado do músculo reto femoral da extremidade proximal da incisão na pele para a patela, e separe este músculo do vasto medial e lateral.
- Divida a parte anterior da cápsula do joelho, incluindo as expansões laterais dos vastos em ambos os lados da patela, longe o suficiente para superar sua contratura.
- Corte completamente o vasto intermédio, que geralmente é uma banda cicatrizada ligando as superfícies posteriores do reto femoral e a patela ao fêmur, mas deixe uma cobertura fibrosa ou periósteo na superfície anterior do fêmur.
- Se o tendão do músculo reto foi destruído pela lesão, crie um novo por meio de incisões longitudinais através do tecido da cicatriz no terço distal da coxa.
- Lentamente flexione o joelho até 110 graus para liberar as adesões intra-articulares restantes.
- Se os vastos medial e lateral estiverem mal cicatrizados, interponha tecido subcutâneo e gordura entre eles e o reto. Se esses músculos estiverem relativamente normais, suture-os ao músculo reto, tão longe distalmente quanto o terço distal da coxa.
- Se um torniquete foi usado, remova-o e obtenha uma hemostasia completa antes de fechar o ferimento.
- Se as causas da flexão limitada são corrigidas, mas a flexão ainda não é possível, o próprio reto femoral está encurtado e o tendão deve ser alongado. Isso, no entanto, resulta sempre em uma alguma perda de extensão ativa.

CUIDADO PÓS-OPERATÓRIO A extremidade é imobilizada numa tala em cerca de 50 graus a menos do que a flexão máxima obtida durante a cirurgia; esta é mantida durante 2 a 3 dias. A extremidade é, então, colocada numa máquina de movimento passivo contínuo, a amplitude de movimento é iniciada, e o paciente permanece hospitalizado até que 90 graus de flexão passiva sejam alcançados. Exercícios passivos e ativos contínuos para o quadríceps e para os tendões isquiotibiais são cruciais para o sucesso desse procedimento. O joelho é mantido em extensão completa durante a noite e é exercitado durante o dia com exercícios ativos e ativo-assistidos. Se não forem obtidos 90 graus de flexão em 3 meses, a manipulação suave com o paciente sob anestesia pode ser necessária. O paciente deve esperar um retorno lento da extensão ativa do quadríceps. A maioria dos pacientes pode esperar uma melhora na amplitude de movimento do joelho após a quadricepsplastia, mas também deve esperar graves fraquezas no quadríceps por muitos meses. Se o paciente não for esqueleticamente maduro, parte da melhora da flexão pode ser perdida, conforme ocorre o crescimento.

SÍNDROME DO ESTALO

É comum para o paciente ouvir ou sentir um estalo nas articulações. Incapacidade ou dor o bastante que justifique uma cirurgia para isso é algo raro. A maioria dos pacientes responde favoravelmente e evita a atividade específica que produz a sensação de estalido.

Sintomas de estalos são raros no joelho. O verdadeiro estalo do joelho é extra-articular. Travamento ou fisgada intra-articular no joelho geralmente são causados por lesões meniscais, corpos livres, distúrbios femoropatelares ou alterações articulares artríticas.

O estalo do joelho pode ocorrer em pacientes com uma inserção anterior anormal no tendão do bíceps femoral na cabeça da fíbula. Pode ser tratado pela reinserção do tendão (Fig. 9-2) ou ressecção da cabeça da fíbula com a recolocação do tendão, se o tratamento conservador falhar. O tendão poplíteo pode causar o estalo do joelho. O estalo geralmente é palpável a meio caminho entre o epicôndilo lateral e a linha de articulação lateral. Se o tratamento conservador falhar, uma liberação do poplíteo ou tenodese do tendão poplíteo ao ligamento colateral fibular podem ser feitas. O estalo do bíceps femoral provocado por uma exostose fibular foi

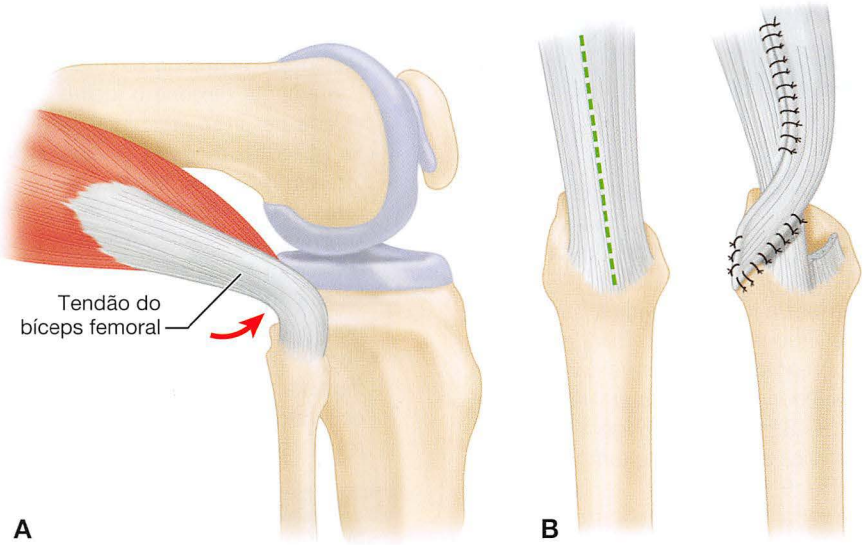

FIGURA 9-2 **A,** Mecanismo de estalo no tendão do bíceps femoral sobre a protuberância da cabeça da fíbula (*seta*) em flexão-extensão. **B,** Metade anterior do tendão é dividida e suturada novamente sobre parte posterolateral da cabeça da fíbula cobrindo a protuberância. (Técnica de Lokiec F, Velkes S, Schindler A, et al: The snapping biceps femoris syndrome, *Clin Orthop Relat Res* 283:205, 1992.)

relatado, bem como o estalo de uma lesão direta ao tendão. O estalo causado por lesão direta pode ser tratado por reposicionamento da inserção do tendão através de um túnel na cabeça da fíbula.

O estalo do joelho também pode ser causado pela inserção anormal do tendão semitendinoso, causando o estalo sobre uma proeminência no côndilo tibial medial. Isto pode ser tratado através da divisão do tendão semitendinoso em sua inserção e a sua transferência para o tendão semimembranoso. Um tendão isquiotibial deslizando ao longo de um osteocondroma do fêmur também pode provocar estalo, e a excisão da lesão, geralmente benigna, é indicada, se isso for grave.

CALCIFICAÇÕES PERIARTICULARES DOLOROSAS

Calcificações periarticulares dolorosas semelhantes às encontradas dentro do manguito rotador do ombro também se desenvolvem em torno do joelho. Esses depósitos calcificados podem estar localizados dentro de um tendão ou dos tecidos moles adjacentes a um tendão ou ligamento próximo a sua inserção ao osso (Fig. 9-3). A calcificação provavelmente está localizada em uma área de necrose focal ou degeneração.

Embora a maioria das calcificações periarticulares ocorra sem trauma direto, a calcificação dentro de tendões ou ligamentos pode ser uma resposta a alterações degenerativas dentro das estruturas, como resultado do uso crônico ou lesão subclínica.

A presença de calcificação no ligamento colateral medial, como na doença de Pellegrini-Stieda, geralmente está mais relacionada ao trauma, como uma entorse ou ruptura do ligamento colateral medial. O tratamento é o mesmo que para uma calcificação em torno do ombro (Cap. 46).

FIGURA 9-3 A calcificação da articulação tibiofibular proximal, resultando na compressão do nervo fibular (*seta*) no jogador de basquete profissional.

A recuperação espontânea pode ocorrer sem tratamento, e o depósito pode desaparecer parcial ou completamente com o tempo. Infiltração com um agente anestésico local, suplementado, se desejado, através da injeção de 40 mg de metilprednisolona (DepoMedrol®)

ou seu equivalente, produz alívio imediato e pode ser curativa. Ultrassonografia e terapia por ondas de choque extracorpóreas também foram relatadas como benéficas. O depósito calcificado deve ser excisado, se a resposta a medidas não operatórias for insatisfatória.

TENDINITES E BURSITES

Na avaliação de pacientes com tendinite na extremidade inferior, um histórico cuidadoso das condições de trabalho e rotinas de exercício é necessário. O uso excessivo (atividade repetitiva) ou sobrecarga (aumento súbito da atividade) muitas vezes acentua a tendinite. Tendinite por essas causas geralmente responde ao repouso relativo, gelo, uso de uma joelheira de Neoprene, medicamentos anti-inflamatórios, e alterações no trabalho ou hábitos de exercício. Anomalias mecânicas, desigualdade no comprimento da perna e seu desalinhamento podem responder ao uso de uma órtese no calçado devidamente ajustada. Desequilíbrios musculares devem ser tratados com flexibilidade adequada e programas de exercício de fortalecimento.

Bursas são sacos revestidos com uma membrana semelhante à membrana sinovial; elas geralmente estão localizadas ao redor das articulações, ou da pele, tendão ou músculo que se movem sobre uma proeminência óssea, e podem ou não se comunicar com uma articulação. Sua função é reduzir o atrito e proteger estruturas delicadas contra pressão. Bursas são semelhantes às bainhas dos tendões e às membranas sinoviais das articulações e estão sujeitas aos mesmos distúrbios: (1) trauma agudo ou crônico; (2) infecção piogênica aguda ou crônica; e (3) condições inflamatórias de baixo grau, tais como gota, sífilis, tuberculose, ou artrite reumatoide. Existem mais de 140 bursas no corpo humano; as bursas consistem em dois tipos: aquelas normalmente presentes (p. ex., sobre a patela e olécrano) e as adventícias (p. ex., desenvolvidas sobre um joanete, ou um osteocondroma, ou cifose da coluna vertebral). Bursas adventícias são produzidas por traumas de repetição, atrito constante ou pressão.

O tratamento é determinado principalmente pela causa da bursite e secundariamente pela alteração patológica na bursa. A cirurgia não é necessária na maioria dos casos. Causas sistêmicas, como a gota ou sífilis e traumas ou irritações locais, devem ser eliminadas, e, quando necessário, a ocupação ou postura do paciente deve ser mudada. Uma ou mais das seguintes medidas locais geralmente são úteis: descanso, calor úmido, elevação, proteção almofadada, e, se necessária, a imobilização da parte afetada. Os procedimentos cirúrgicos úteis no tratamento da bursite são (1) aspiração e injeção de um medicamento adequado, (2) incisão e drenagem quando uma bursite supurativa aguda não responder ao tratamento não cirúrgico, (3) retirada de bursas cronicamente infectadas e espessadas, e (4) remoção de uma proeminência óssea subjacente.

Os princípios habituais no tratamento de infecções gerais são empregados no tratamento de bursas infectadas. Os organismos responsáveis devem ser identificados, se possível, e a infecção deve ser tratada com antibióticos sistêmicos adequados. A aspiração da bursa e injeção do antibiótico apropriado podem ser indicadas como complemento das medidas de suporte que acabamos de descrever; um curativo de compressão deve ser aplicado após a aspiração. A drenagem cirúrgica ocasionalmente é necessária.

A bursite traumática muitas vezes responde favoravelmente ao tratamento não operatório, composto por gelo, repouso, anti-inflamatórios e proteção almofadada externa.

FIGURA 9-4 Múltiplos osteocondromas como vistos na doença de Ollier.

Ocasionalmente, aspiração e injeção de um esteroide preparado apropriadamente são necessárias, caso os sintomas não respondam ao tratamento não operatório comum.

Bursas adventícias que se desenvolvem como resultado de um trauma repetido geralmente têm uma parede fibrosa muito mais espessa que as bursas normais e são mais suscetíveis a alterações inflamatórias. Este tipo de bursa é tratado por meio da remoção da causa (p. ex., excisão de um osteocondroma do fêmur distal; Fig. 9-4); no momento da operação, o saco bursal geralmente é retirado. Apenas as bursas que, na maioria das vezes, requerem drenagem cirúrgica ou excisão são descritas.

BURSITE PRÉ-PATELAR

A bursite pré-patelar traumática (Fig. 9-5) pode ser causada por uma lesão aguda, tal como uma queda direta sobre a patela, ou por pequenas lesões recorrentes, tais como as que produzem "joelho de empregada doméstica." Ambos os tipos geralmente respondem ao tratamento conservador. Se a fibrose ou espessamento sinovial com nódulos dolorosos não responderem a esse tratamento, no entanto, é indicada a excisão da bursa.

Bursite pré-patelar piogênica é comum, especialmente em crianças. Se a bursa for excepcionalmente grande, o inchaço pode ser tão relevante que pode ser feito um diagnóstico de artrite piogênica da articulação do joelho por engano. Um exame físico cuidadoso deve levar ao diagnóstico correto. Essa bursite pré-patelar séptica muitas vezes responde a uma ou duas aspirações diárias, imobilização adequada e cobertura antibiótica. Se os sintomas não melhorarem significativamente em 36 a 48 horas, incisão e drenagem devem ser feitas. Smason relatou um paciente com uma fístula pós-traumática ligada a bursa pré-patelar com a articulação do joelho. Isso pode apresentar um problema no diagnóstico e tratamento, especialmente em uma bursite piogênica. A bursa é facilmente drenada da seguinte forma.

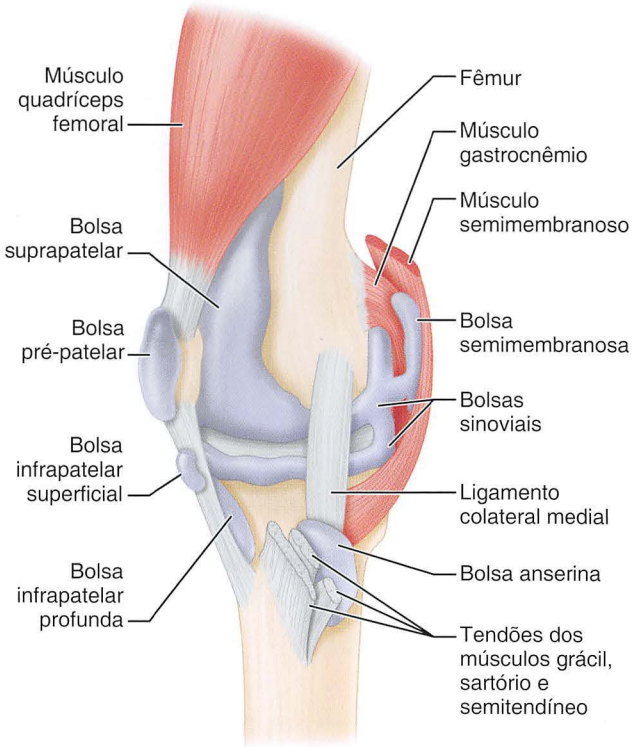

FIGURA 9-5 Múltiplas bolsas em torno do joelho que podem se tornar aguda ou cronicamente inflamadas.

DRENAGEM DA BURSA

TÉCNICA 9-3

- Faça duas incisões longitudinais na bursa, uma medial e uma lateral, ou através de uma única incisão transversal.
- Abra a bursa, evacue o seu conteúdo e embale-o levemente com gaze vaselinada, ou feche-o livremente sobre um dreno, se parecer apropriado.

CUIDADO PÓS-OPERATÓRIO Visto que a celulite está sempre presente, a extremidade é imobilizada numa tala posterior, e antibióticos apropriados são dados. Se a gaze foi usada para embalar a bolsa, deve ser trocada pelo menos duas vezes por semana. Apesar da drenagem suficiente, seios frequentemente persistem durante algum tempo em um ou ambos os lados do joelho. A imobilização é continuada até que a cavidade esteja fechada.

EXCISÃO DA BURSA

O paciente deve ser informado quando se notar pela primeira vez que a excisão completa da bursa pode ser necessária se a cura não ocorrer após a drenagem simples. Se as paredes da bursa estiverem espessadas devido à inflamação crônica, a ressecção de toda a bursa geralmente é fácil, mas se a lesão é aguda e a efusão é serosa, a remoção completa da bursa pode ser impossível; no entanto, o suficiente pode ser removido para aliviar os sintomas.

TÉCNICA 9-4

- Faça uma incisão transversal, de comprimento adequado, centrada sobre a bursa.
- Disseque o saco bursal da pele sobrejacente e tecido subcutâneo e da aponeurose patelar abaixo dela.
- Se possível, remova a bursa sem rompê-la ou perfurá-la.
- Apare a pele redundante, obtenha a hemostasia completa e feche a ferida operatória primeiramente.
- Visto que a complicação mais comum após a excisão de uma bolsa superficial é um grande hematoma, a obliteração do espaço morto através da inserção de uma ou mais suturas tipo colchoeiro, através da pele e tecidos profundos de cada lado da incisão, é recomendada. Após as bordas da pele terem sido fechadas com pontos descontínuos, as suturas são amarradas em grandes botões.

CUIDADO PÓS-OPERATÓRIO Um curativo de compressão moderadamente grande é aplicado, e a extremidade é imobilizada da virilha ao tornozelo por pelo menos 2 semanas até que o ferimento tenha cicatrizado completamente. Alternativamente, a drenagem por aspiração pode ser usada para eliminar o espaço morto. Exercícios de ajuste do quadríceps são iniciados no dia após a cirurgia. Os antibióticos são indicados se a infecção estiver presente ou for possível.

Huang e Yeh descreveram a excisão endoscópica de bursas pré-patelares pós-traumáticas em 60 pacientes nos quais o tratamento conservador falhou. Os procedimentos foram reali zados por meio de dois ou três pequenos portais. Não houve recorrências.

FIBROSE E BURSITE NO LIGAMENTO COLATERAL MEDIAL

Voshell e Brantigan observaram bursas entre a parte longitudinal do ligamento colateral medial e a cápsula do joelho (Fig. 9-6); essas bursas podem ser localizadas em cinco posições diferentes, e três foram encontradas sob o ligamento em um joelho. Os autores relataram também casos de calcificação de uma ou mais dessas bursas e sugeriram que isto pode ser idêntico à doença Pellegrini-Stieda. Nós consideramos a maioria dos distúrbios que causam dor e sensibilidade abaixo do ligamento colateral medial (não diretamente a frente da articulação do joelho) como sendo fibrose do ligamento; a maioria respondeu favoravelmente à injeção de esteroide com preparação adequada, e a outras medidas não cirúrgicas.

A bursite do ligamento colateral medial deve ser incluída nos diagnósticos diferenciais em pacientes com dor na linha articular medial e sem histórico de sintomas mecânicos de instabilidade ou de frouxidão. A sensibilidade geralmente se localiza logo abaixo da linha articular. Isso pode ser tratado com uma injeção local de esteroides seguida de exercícios imediatos. Se os sintomas não

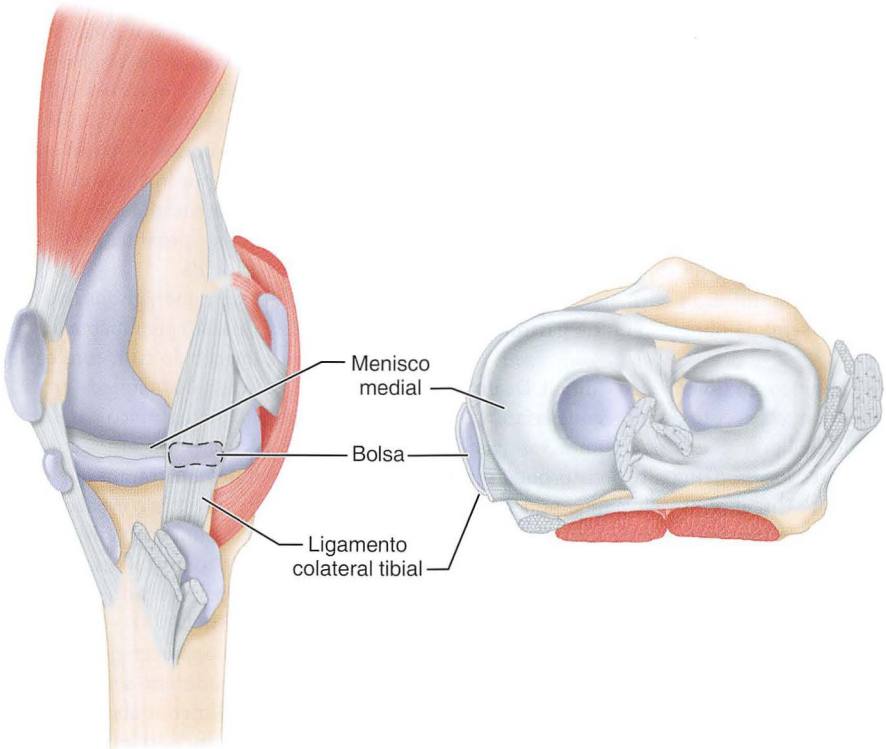

FIGURA 9-6 A bolsa de Voshell localizada logo abaixo da linha da articulação entre o ligamento colateral tibial e a cápsula articular. (Descrita por Voshell e Brantigan.)

respondem a uma ou duas injeções, RM ou artroscopia devem ser consideradas para avaliação de possível alteração intra-articular ou fratura por estresse do planalto tibial medial. A bursite no ligamento colateral medial tem uma aparência característica, na RM, de fluido profundo ao ligamento colateral medial na forma de um "U" invertido. Foi observado que vários pacientes não respondiam a uma ou duas injeções de esteroides locais e tiveram fraturas de estresse visíveis apenas por RM ou cintilografia óssea.

BURSITE NO LIGAMENTO COLATERAL LATERAL

Bursite sob o ligamento colateral fibular causa inchaço leve localizado na face lateral do joelho e, muitas vezes, é confundida com um cisto do menisco lateral. A bursa distendida varia entre 0,6 e 2,5 cm ou mais de diâmetro, é extrassinovial e se encontra abaixo ou imediatamente anterior ou posterior ao ligamento colateral lateral. A manobra de estresse em varo do joelho é dolorosa, mas os sinais e sintomas típicos de um desarranjo interno do joelho estão ausentes. Outras lesões que devem ser consideradas incluem tendinite no bíceps, avulsão do bíceps parcial com dor e estalo em 30 a 45 graus de flexão, estalo posterolateral causado por uma lesão prévia no canto posterolateral ou por um tubérculo ósseo que provoca estalo do tendão poplíteo.

Se uma massa não é evidente, as injeções de anestésico local ou uma preparação de esteroides na área de sensibilidade, juntamente com o apoio e descanso, geralmente aliviam os sintomas. Quando uma massa é palpável, a excisão é curativa.

BURSITE INFRAPATELAR

Uma bursa pequena, profunda, subpatelar ou infrapatelar está localizada entre a tuberosidade da tíbia e o tendão patelar e é separada da sinóvia do joelho através de uma camada de gordura. Quando distendida, essa bursa provoca um inchaço flutuante que oblitera a depressão em cada um dos lados do ligamento. Deve-se considerar infecção da bursa infrapatelar quando os sintomas se assemelham a artrite séptica ou osteomielite da tíbia proximal, como a perda da extensão plena do joelho, resistência à flexão completa, e sensibilidade máxima perto do ligamento patelar. A bursa infrapatelar deve ser aspirada, tomando-se cuidado para não entrar na articulação do joelho. Se a infecção for encontrada, a drenagem imediata é recomendada, além de avaliação da metáfise proximal da tíbia para a evidência de osteomielite. Uma efusão estéril da articulação do joelho, que pode ser acompanhada de bursite patelar, não deve ser confundida com a infecção. A bolsa pode ser drenada através de uma pequena incisão parapatelar medial sem entrar na articulação do joelho. Um imobilizador de joelho é usado após a cirurgia até que os sintomas agudos tenham desaparecido, e, em seguida, exercícios de amplitude de movimento são iniciados.

CISTO POPLÍTEO (CISTO DE BAKER)

O cisto de Baker, descrito por Baker em 1877, tem desde então levado o seu nome, apesar de ter sido descrito anteriormente por Adams em 1840. Na maioria dos casos, um cisto de Baker ou poplíteo é uma bursa distendida. Numerosas bursas estão localizadas no

espaço poplíteo entre os tendões isquiotibiais e os ligamentos colaterais ou côndilos da tíbia; a bursa também está localizada no fundo de cada cabeça do músculo gastrocnêmio. Os sintomas se desenvolvem mais frequentemente na bursa sob a cabeça medial do gastrocnêmio ou na bursa semimembranosa; a última é uma bursa dupla localizada entre o tendão semimembranoso e o côndilo tibial medial e entre o tendão semimembranoso e a cabeça medial do gastrocnêmio.

Um cisto poplíteo pode ser produzido pela herniação da membrana sinovial através da parte posterior da cápsula do joelho ou pelo escape de fluido através da comunicação normal de uma bursa com o joelho, que é a bursa do semimembranoso ou do gastrocnêmio medial.

Diagnosticar um cisto poplíteo geralmente não é difícil. De um terço a metade dos pacientes com esses cistos compreende crianças. O cisto deve ser diferenciado de lipoma, xantoma, tumor vascular, fibrossarcoma, e outros tumores; ocasionalmente, o cisto pode ser confundido com um aneurisma. Um abscesso piogênico pode, por vezes, situar-se no espaço poplíteo, mas pode ser facilmente diagnosticado. Normalmente, o diagnóstico pode ser feito por transiluminação do cisto. Outras técnicas de diagnóstico, como a artrografia, RM e ultrassom, podem ser úteis para estabelecer o diagnóstico. RM é a modalidade preferida, pois também pode mostrar patologia intra-articular. Em crianças, o cisto raramente se comunica com a articulação, e descobertas patológicas intra-articulares são raras. Raramente, um cisto poplíteo pode dissecar para dentro da panturrilha em um caminho intramuscular. Fang et al. relataram três casos envolvendo a cabeça medial do gastrocnêmio. Eles foram confirmados com RM. Foi sugerido que a dissecção seguiu o caminho de menor resistência através de uma fraqueza na fáscia medial do gastrocnêmio.

Cistos sinoviais gigantes da panturrilha muitas vezes estão associados com artrite reumatoide. Elas surgem na área poplítea e se comunicam com o joelho, como pode ser demonstrado pelo artrografia ou RM. Se houver suspeita de um cisto poplíteo, a artrografia ou RM do joelho ou o exame de ultrassom da panturrilha é feito, e o cisto poplíteo é removido. Em pacientes com artrite reumatoide, que têm um cisto sinovial gigante removido, uma sinovectomia deve ser executada após para evitar a recorrência do cisto. O desenvolvimento de síndrome compartimental aguda como resultado de uma ruptura do cisto de Baker e sangramento venoso espontâneo foram relatados. Temos visto vários pacientes, que tomam anticoagulantes fortes, sangrarem em cistos poplíteos, levando à dissecção na panturrilha. A trombose da veia poplítea pode ocorrer, e a dissecação de um cisto poplíteo também pode ocorrer simultaneamente. A trombose venosa deve ser excluída como parte da avaliação na suspeita de pseudotromboflebite causada por uma dissecção ou cisto poplíteo rompido.

Os resultados da excisão simples geralmente são excelentes, mesmo que incompletos. Em nossa experiência com uma grande série de crianças, esses cistos geralmente se resolvem com negligência benigna. Ocasionalmente, a aspiração pode ser tentada, desde que o diagnóstico seja determinado. Em adultos, achados patológicos intra-articulares são comuns, e o cisto pode retornar se a condição patológica intra-articular não for corrigida. A maioria envolve o corno posterior do menisco medial. Ko e Ahn recomendam a remoção da prega capsular do mecanismo valvular do cisto poplíteo com uma lâmina motorizada artroscópica. Takahashi e Nagano relataram sucesso usando portais posteriores para ressecar artroscopicamente a origem do cisto poplíteo.

A avaliação artroscópica cuidadosa deve ser realizada antes da excisão de um cisto poplíteo. Condições patológicas intra-articulares, como a condromalacia patelofemoral ou uma lesão degenerativa do corno posterior do menisco medial, podem ser identificadas e tratadas por desbridamento de fragmentos cartilaginosos soltos ou meniscectomia parcial. Condições patológicas significativas intra-articulares estão presentes em mais de 50% de adultos com cistos poplíteos. Kp et al. recomendam um estudo cuidadoso da cistectomia pré-artroscópica por imagens de RM, já que estes cistos podem ser preditivos de potencial lesão da artéria poplítea. Quando a artéria poplítea estiver próxima do cisto, a parede lateral do cisto não deverá ser removida.

Quando um derrame significativo do joelho aparenta se comunicar com o cisto, o cisto geralmente desaparece após a meniscectomia, aspiração e injeção do cisto com cortisona. Sansone e De Ponti relataram bons resultados clínicos em 95% dos 30 pacientes que tiveram tratamento artroscópico para um cisto poplíteo e patologia intra-articular associada em um seguimento de 32 meses. Froelich e Hillard-Sembell demonstraram que corpos livres podem circular de forma intermitente entre o espaço intra-articular e o cisto poplíteo extra-articular. Se um corpo livre posteromedial conhecido não pode ser encontrado, deve-se buscar uma abertura capsular para o cisto. O corpo solto pode então ser removido por meio de um portal acessório posteromedial.

Se o cisto não aparecer para se comunicar ou se alterações significativas não puderem ser tratadas por via artroscópica, é indicado um procedimento aberto. A maioria dos cistos pode ser abordada por uma incisão posteromedial (Henderson). Lesões muito grandes ou médias podem ser abordadas através de uma incisão posterior.

EXCISÃO DO CISTO POPLÍTEO

Para um cisto poplíteo que requer excisão, Hughston, Baker e Mello descreveram uma abordagem posteromedial feita através de uma incisão medial em formato de "taco de hóquei". O procedimento pode ser realizado com o paciente em posição supina. Se uma avaliação artroscópica for parte do processo, a perna não deve ser esfregada ou coberta novamente e o paciente não precisa ser virado em posição ventral para a excisão aberta do cisto.

TÉCNICA 9-5

(HUGHSTON, BAKER E MELLO)

- Com o paciente supinado, gire externamente o quadril de forma total e flexione os joelhos a 90 graus. Faça uma incisão medial com formato de taco de hóquei na linha da articulação (Fig. 9-7A).
- Utilize apenas a porção posteromedial da incisão, se um exame artroscópico já foi realizado. Caso contrário, verifique a articulação através de uma incisão retinacular anteromedial (Fig. 9-7B).
- Faça uma incisão capsular posteromedial começando entre o epicôndilo medial e o tubérculo adutor ao longo da borda posterior do ligamento colateral medial (Fig. 9-7B).
- Afaste, posteriormente, o ligamento oblíquo posterior e inspecione o compartimento posteromedial. Identifique o cisto poplíteo; ele geralmente está na área entre a cabeça medial do gastrocnêmio e o tendão semimembranoso (Fig. 9-7B)

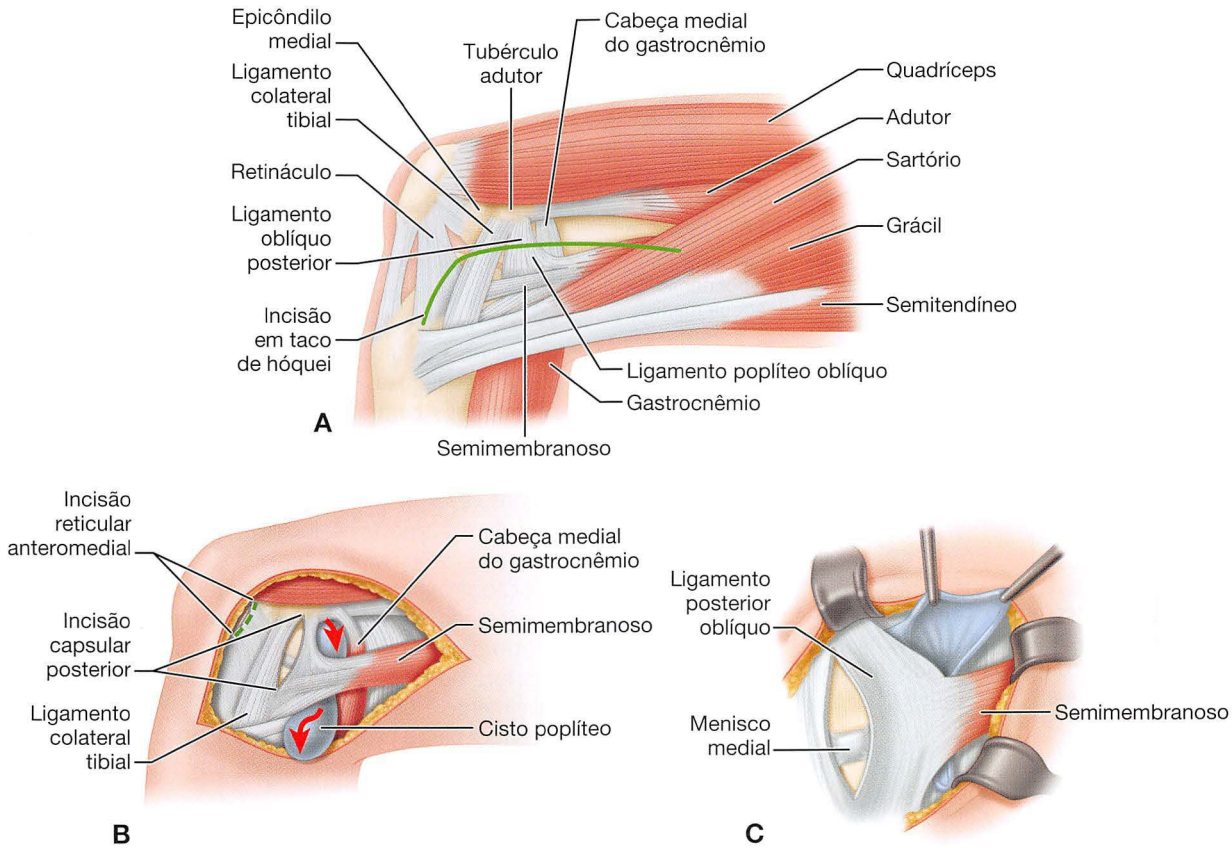

FIGURA 9-7 Abordagem posteromedial para excisão de um cisto de Baker. **A,** Incisão na pele ao nível da linha de articulação com o joelho flexionado a 90 graus. **B,** Pele e tecido subcutâneo afastados. **C,** Cisto aberto e afastado antes da excisão. **VEJA A TÉCNICA 9-5.**

- Inspecione a região posteromedial da articulação e o revestimento do cisto para verificar a existência de comunicação intra-articular (Fig. 9-7C).
- Disseque o revestimento do cisto que está aderido aos tecidos moles circundantes, em direção à cápsula posterior.
- Excise o cisto na base do seu pedículo próximo à cápsula.
- Feche o orifício, se possível, com uma ou duas suturas não absorvíveis.
- No fechamento, o ligamento oblíquo posterior pode estar frouxo por causa da pressão do cisto abaixo dele. Se estiver frouxo, avance-o para o epicôndilo medial e para o ligamento colateral medial para restaurar a tensão dos ligamentos capsulares posteromediais e aponeuroses capsulares do semimembranoso. Feche a ferida operatória em camadas.

CUIDADO PÓS-OPERATÓRIO O membro é colocado em um imobilizador de joelho, e a carga é permitida conforme tolerado. Exercícios de elevação do membro com o joelho em extensão e de ativação do quadríceps são iniciados no primeiro dia após a cirurgia. O imobilizador é retirado, e exercícios ativos de amplitude de movimento são iniciados assim que o quadro de inflamação aguda for resolvido. Anticoagulação profilática leve é recomendada por 6 semanas. Se o paciente desenvolver uma fístula sinovial, imobilize novamente o joelho até que a fístula se feche.

BURSITE NO GASTROCNÊMIO MEDIAL

Se a bursa do gastrocnêmio medial estiver acometida, uma massa palpável estará localizada na linha média da fossa poplítea ou se estenderá por baixo da cabeça do gastrocnêmio e se manifestará entre a cabeça medial do músculo e o tendão semimembranoso, simulando uma bursa semimembranosa aumentada. Nessa última situação, a bursa é ressecada através de uma incisão posteromedial após artroscopia com o paciente em decúbito dorsal, como descrito para a bursite semimembranosa; quando na linha média da fossa poplítea, é excisado como se segue.

EXCISÃO DA BURSA DO GASTROCNÊMIO MEDIAL

TÉCNICA 9-6

(MEYERDING E VAN DEMARK)

- Com o paciente em decúbito ventral, faça uma incisão oblíqua diretamente sobre a massa (Fig. 9-8A).
- Abra a fáscia profunda, exponha o saco saliente, e, por dissecção romba, solte-o de sua origem na região posterior

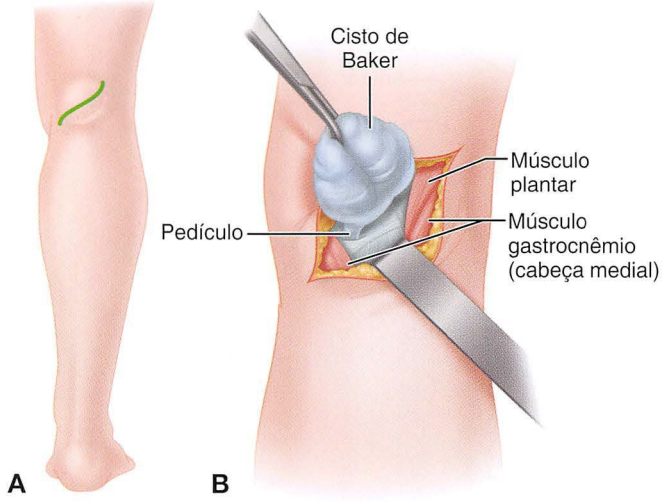

FIGURA 9-8 Ressecção do cisto de Baker da linha mediana por Meyerding e Van Demark. **A,** Incisão na pele. **B,** Depois de ter sido exposto, o pedículo é clampeado, ligado, dividido e invertido. **VEJA A TÉCNICA 9-6.**

da cápsula do joelho. Em alguns casos, o relaxamento dos músculos e tendões de cada lado do cisto por meio da flexão do joelho aumenta a exposição.

- Clampeie o pedículo do cisto na sua ligação à cápsula da articulação e divida-o, mas deixe pedículo suficiente para permitir a sua inversão (Fig. 9-8B).
- Inverta o pedículo e feche-o; Meyerding e Van Demark recomendam suturas permanentes para este fechamento.

CUIDADO PÓS-OPERATÓRIO O pós-operatório é o mesmo que para a Técnica 9-5.

BURSITE SEMIMEMBRANOSA

A distensão da bursa do semimembranoso ocorre medialmente do espaço poplíteo, no centro, ou, em geral, lateralmente ao tendão semimembranoso. A bursa pode ser abordada facilmente através de uma incisão posteromedial com o paciente em decúbito dorsal, ou através de uma incisão posterior, tal como descrito.

EXCISÃO DA BURSITE DO SEMIMEMBRANOSO

TÉCNICA 9-7

- Com o paciente em decúbito dorsal, realize uma incisão longitudinal ligeiramente oblíqua ou curvada de 7,5 cm de comprimento ao longo do lado medial do espaço poplíteo; um erro comum é realizar essa incisão muito proximalmente. Incise a fáscia profunda; o plano adequado para dissecção é então geralmente evidente.
- Desenvolva o intervalo entre a cabeça do gastrocnêmio medial e o semimembranoso, e separe a parede do cisto dessas estruturas. Nenhum nervo ou vaso importante está localizado nesse plano de clivagem.
- Continue a dissecção; torna-se cada vez mais difícil separar o cisto das estruturas adjacentes. Nas profundezas do ferimento, a parede geralmente é aderente e requer uma dissecção cortante, que deve incluir algumas das partes fibrosas do semimembranoso ou do gastrocnêmio; caso contrário, o cisto é rompido, o que torna difícil delinear e determinar se ele possui um pedículo ou se comunica com a articulação.
- Muitas vezes, a base do cisto está intimamente ligada à cápsula e à sinóvia. A localização da abertura pode ser realizada, se desejado, através da injeção de ar ou de solução salina fisiológica que contenha um pouco de azul de metileno por meio da parte posterior da cápsula para dentro da articulação, porém o fechamento de qualquer abertura do lado posterior da cápsula do de joelho provavelmente é desnecessário.
- A técnica para a excisão de cistos no lado medial do tendão semimembranoso é realizada de um modo semelhante.

CUIDADO PÓS-OPERATÓRIO O pós-operatório é o mesmo da Técnica 9-5.

TENDINITE SEMIMEMBRANOSA

A tendinite semimembranosa pode ser diagnosticada pela identificação de um ponto doloroso sobre o canto posteromedial do joelho distalmente à linha articular. O tendão normalmente é facilmente palpável. Um teste provocativo de rotação tibial interna resistida com o joelho flexionado a 90 graus também pode precipitar a dor. Um teste de McMurray negativo na ausência de sensibilidade sobre a linha de articulação pode ajudar a descartar uma rotura do menisco ou uma osteonecrose do planalto tibial. Ray, Clancy e Lemon dividiram 115 pacientes em dois grupos: pacientes com tendinite primária semimembranosa isolada e pacientes com tendinite secundária com uma anormalidade intra-articular associada. O grupo com tendinite primária geralmente incluiu pacientes jovens, atléticos, com lesões por uso excessivo decorrentes da corrida ou do triatlo. A tendinite secundária estava relacionada com ferimentos degenerativos meniscais mediais, alterações degenerativas do compartimento medial, ou condromalacia da patela, resultando em alterações da marcha e lesão por uso excessivo do tendão. Tendinites semimembranosas geralmente respondem à terapia conservadora. Se o tratamento conservador falhar, a cintilografia óssea ou RM pode ser útil para confirmar o diagnóstico. Ocasionalmente, uma transferência do tendão semitendinoso pode ser necessária e é o tratamento de escolha. Para tendinite secundária, Ray, Clancy e Lemon recomendaram avaliação e tratamento da doença intra-articular no momento do tratamento da tendinite semimembranosa.

TRANSFERÊNCIA DO TENDÃO SEMITENDÍNEO

TÉCNICA 9-8

(RAY, CLANCY E LEMON)

- Faça uma incisão posteromedial longitudinal de 10 cm sobre a inserção da cabeça direta do tendão semimembranoso, e libere o tendão do tecido circundante proximal e distalmente.
- Abra a bainha do tendão e faça uma incisão longitudinal no tendão.
- Excise todas as áreas de necrose. Se não houver nenhuma necrose óbvia, realize vários cortes longitudinais no tendão para estimular uma reação de cicatrização.
- Perfure o local de inserção com um pequeno fio de Kirschner.
- Tracione a cabeça direta e a porção proximal do tendão para cima e paralelo à borda posterior do ligamento colateral tibial, e suture-o aqui para redirecionar o tendão.

CUIDADO PÓS-OPERATÓRIO O pós-operatório é o mesmo que para a Técnica 9-5.

SINOVITE CRÔNICA

A sinovite crônica é uma lesão persistente, inespecífica e proliferativa da sinóvia, geralmente monoarticular, com pouco ou nenhum envolvimento do osso ou da cartilagem e sem evidência clara de qualquer outro processo patológico primário. Embora o estudo da cultura de articulação seja negativo, o processo pode estar relacionado com uma infecção em outra parte. Durante a Segunda Guerra Mundial, verificou-se que a sinovite crônica de um ou ambos os joelhos era muitas vezes desenvolvida 3 semanas após uma uretrite gonocócica aguda. Embora a uretrite já tenha diminuído após o tratamento com penicilina, acreditava-se que a sinovite do joelho era de origem gonocócica. A sinovite era subaguda ou crônica e, no entanto, os organismos não foram encontrados em articulações aspiradas. A sinovite crônica também ocorreu após o tratamento com penicilina de lesões purulentas agudas das articulações; nesses casos, a efusão e o espessamento da membrana sinovial persistiram durante semanas após as culturas do fluido se tornarem negativas. A sinovite crônica também foi encontrada anos após uma lesão traumática na articulação, após a articulação aparentar estar completamente recuperada e sem evidências de artrite. Observamos também sinovite crônica nas articulações adjacentes a infartos ósseos, onde o espaço articular foi mantido e sem evidências de artrite.

Uma vez que a sinovite monoarticular pode simular a gota e a pseudogota, o líquido articular deve ser enviado para a pesquisa de cristais para excluir a possibilidade desses processos patológicos. A citologia pode também ser obtida para descartar sinovite vilonodular pigmentada. A RM pode ser útil, pois os depósitos sinoviais observados na sinovite vilonodular pigmentada após repetidos episódios de sangramento evidenciam um sinal característico. A RM também pode revelar áreas de infarto ósseo não visíveis em radiografias simples. Testes sorológicos para doença de Lyme também devem ser realizados.

O tratamento inicial da sinovite crônica é conservador. Se o tratamento conservador falhar, a biópsia sinovial pode ser indicada. Esta pode ser realizada usando-se uma técnica artroscópica padrão, em que a articulação pode ser visualmente inspecionada e locais específicos de biópsia podem ser escolhidos. Além disso, o exame artroscópico pode revelar hipertrofia e hiperplasia da camada sinovial das células, espessamento das camadas subsinoviais por dermatofibrose, e congestão dos vasos sanguíneos. Esses resultados não são específicos, mas as características mais específicas da artrite reumatoide, osteoartrite, e articulações de Charcot não são encontradas. Um inchaço persistente da articulação com a flutuação, mas sem edema dos tecidos moles circundantes, é característico de sinovite crônica.

SINOVECTOMIA DO JOELHO

Apesar da sinovectomia na artrite reumatoide, na sinovite crônica ou em outras artrites (p. ex., artrite psoriática) possa diminuir temporariamente a dor, o ganho de movimento é questionável, e alguma perda de movimento pode ocorrer. A sinovectomia artroscópica foi usada com sucesso em pacientes adultos e pediátricos com artrite reumatoide, sinovite sarcoidose e artropatia hemofílica. As vantagens da sinovectomia artroscópica sobre a sinovectomia aberta incluem diminuição da dor pós-operatória e a mobilidade articular precoce. A sinovectomia artroscópica é um procedimento exigente, entretanto, e deve ser realizada por artroscopistas experientes (Cap. 51).

ARTRITE REUMATOIDE DO JOELHO

ÍNICIO DA ARTRITE REUMATOIDE EM ADULTOS

A artrite reumatoide é uma doença crônica, sistêmica, inflamatória, envolvendo na maioria das vezes as pequenas articulações das mãos e dos pés, apesar de qualquer articulação sinovial poder ser acometida. Ela acomete 1% a 2% da população mundial, com uma proporção mulher–homem de 2,5:1. A artrite reumatoide no adulto geralmente é poliarticular; sendo raro o envolvimento sistêmico nos órgãos viscerais ou olhos. O teste para o fator reumatoide em adultos é positivo em 70% a 80% dos pacientes em que a artrite reumatoide é diagnosticada. A American Rheumatism Association desenvolveu critérios para o diagnóstico da artrite reumatoide (Tabela 9-2). Um paciente é considerado com artrite reumatoide se, pelo menos, quatro dos sete critérios estiverem presente durante pelo menos 6 semanas.

A causa exata da artrite reumatoide é desconhecida. O conhecimento da natureza e patogênese da doença tem aumentado nos últimos anos e o tratamento médico e cirúrgico da doença melhorou. O objetivo do tratamento médico e cirúrgico de pacientes com artrite reumatoide é manter ou melhorar a capacidade funcional.

O quadro clínico da artrite reumatoide é caracterizado por sinovite e destruição da articulação. A sinovite tende a aumentar e diminuir e, inicialmente, é tratada farmacologicamente. A destruição das articulações começa no primeiro ou no segundo ano da doença e continua a progredir. Radiograficamente, essa destruição é demonstrada pelo estreitamento do espaço articular, erosões periarticulares e osteopenia subcondral. O dano estrutural se manifesta como dor com

TABELA 9-2 Critérios Revistos para Classificação da Artrite Reumatoide

CRITÉRIOS	DEFINIÇÃO
Rigidez matinal	Rigidez matinal em torno e nas articulações com duração de pelo menos 1 hora antes da melhoria máxima
Artrite de três ou mais áreas	Pelo menos três articulações tiveram inchaço dos tecidos moles ou líquido (sem supercrescimento ósseo isolado) observado pelo médico; 14 possíveis áreas articulares definidas como as IFP, são MCF, punhos, cotovelos, joelhos, tornozelos, e MTF dos lados direito ou esquerdo
Artrite nas articulações das mãos	Pelo menos uma área inchada (como definido acima) no punho, MCF ou IFP
Artrite simétrica	Envolvimento simultâneo das mesmas áreas articulares dos dois lados do corpo (envolvimento bilateral de IFP, MCFs, ou MTFs é aceitável sem simetria absoluta)
Nódulos reumatoides	Nódulos subcutâneos sobre as proeminências ósseas, superfícies extensoras ou regiões justarticulares observadas por um médico
Fator reumatoide sérico	Demonstração de quantidades anormais no fator reumatoide sérico por qualquer método que tenha sido positivo em <5% dos controles normais
Alterações radiográficas	Alterações radiográficas típicas da artrite reumatoide nas radiografias da mão e punho anteroposteriores, que devem incluir erosões ou descalcificação óssea inequívoca localizada nas ou mais marcadas adjacentes às articulações envolvidas (mudanças isoladas relacionadas à osteoartrose não se qualificam)

IFP, articulação interfalângica proximal; MCF, articulação metacarpofalangeana; MTF, articulação metatarsofalangeana.
De Smith CA, Arnett FC: Epidemiologic aspects of rheumatoid arthritis: current immunogenetic approach, *Clin Orthop Relat Res* 265:23, 1991.

a atividade e deformidade. Alguns pacientes entram em remissão no primeiro ano e levam uma vida razoavelmente normal, com poucos sintomas. Outros têm incapacidade permanente conforme a doença progride, a ponto de evoluírem com destruição da articulação.

O tratamento das fases iniciais da artrite reumatoide é primariamente medicamentoso, embora a terapia ocupacional e física muitas vezes possa ser útil. Os agentes farmacológicos utilizados na artrite reumatoide incluem medicamentos anti-inflamatórios não esteroides, corticosteroides, metotrexato, e agentes biológicos. Os agentes biológicos são proteínas recombinantes que geralmente têm como alvo uma citocina inflamatória, tal como o fator de necrose tumoral. Esses agentes têm mostrado resultados promissores. Espera-se que possam diminuir ou eliminar a necessidade de intervenção cirúrgica em muitos pacientes; no entanto, esses agentes inibem o sistema imunológico e causam um aumento do risco de infecção nos pacientes que os tomam.

Howe, Gardner e Kadel publicaram uma extensa revisão de agentes antirreumatológicos e realizaram recomendações para ajustes na medicação no período perioperatório para pacientes com artrite reumatoide (Tabela 9-3). Os pacientes que estão tomando corticosteroides geralmente exigem doses de "estresse" de hidrocortisona no pré-operatório (Tabela 9-4). Em geral, os agentes que inibem o sistema imunológico devem ser retidos, pelo menos, 1 semana antes e 1 semana após o procedimento cirúrgico.

A cirurgia para a artrite reumatoide deve realizar um ou mais dos seguintes itens: aliviar a dor; prevenir a destruição da cartilagem ou de tendões; melhorar a função das articulações aumentando ou diminuindo o movimento, corrigindo deformidades, aumentando a estabilidade, melhorando a eficácia das forças musculares, ou qualquer combinação dessas medidas. A cirurgia na artrite reumatoide pode ser preventiva e corretiva; pode ser feita em alguns casos durante remissões espontâneas ou induzidas da doença. A cirurgia pode ser indicada para o alívio da dor ou para melhorar a função ou ambos. Atualmente, a atividade da doença é, muitas vezes, desconsiderada, e a cirurgia preventiva é realizada de forma mais precoce.

A sinovectomia tem desempenhado seu papel no tratamento da artrite reumatoide há muitos anos. As indicações atuais são, na sua maioria, para a dor em pacientes com danos estruturais mínimos na articulação e refratários a agentes farmacológicos. A sinovectomia aberta está sendo realizada com menos frequência conforme a sinovectomia artroscópica tem aumentado em popularidade, especialmente para uma artrite do joelho.

Com as técnicas atuais de artroplastia total da articulação, as opções cirúrgicas para o tratamento da artrite reumatoide do adulto têm expandido. Em pacientes com destruição moderada a severa da cartilagem e do osso subcondral, a artroplastia total da articulação pode aliviar a dor e melhorar a função da maioria das articulações.

ARTRITE REUMATOIDE JUVENIL

A artrite reumatoide juvenil difere significativamente da forma adulta. O diagnóstico de artrite reumatoide juvenil geralmente é feito por exclusão. Outros tipos mais comuns de artrite em crianças e outras doenças reumáticas e relacionadas ao tecido conjuntivo devem ser descartados. Os critérios de diagnósticos para artrite reumatoide juvenil listados no Quadro 9-1 são similares aos critérios para a forma adulta. O fator reumatoide é positivo em menos de 25% dos pacientes com artrite reumatoide juvenil. Depois que os pacientes passam a idade de 8 anos, testes de laboratório mostram um percentual cada vez maior de resultados positivos. Semelhante à forma adulta, a artrite reumatoide juvenil é mais bem tratada por uma abordagem de equipe multidisciplinar.

A artrite reumatoide juvenil consiste clinicamente em três tipos: poliarticular (envolvendo cinco ou mais articulações), monoarticular (envolvendo quatro ou menos articulações) e sistêmica. A poliartrite ocorre em quase a metade de todas as crianças com artrite reumatoide juvenil. Os joelhos, punhos, cotovelos e tornozelos são mais frequentemente afetados, e o padrão de envolvimento geralmente é simétrico. A artrite monoarticular ocorre em

TABELA 9-3 Recomendações Medicamentosas Perioperatórias para Pacientes com Artrite Reumatoide

MEDICAMENTO	INTERAÇÕES MEDICAMENTOSAS IMPORTANTES	COMENTÁRIOS
AINEs	Varfarina — pode aumentar o INR	Pare 5 meias-vidas antes da cirurgia A aspirina deve ser interrompida 7-10 dias antes da cirurgia
Corticosteroides	Fluoroquinolonas aumentam o risco de ruptura de tendão Antifúngicos e claritromicina podem aumentar os níveis de corticosteroides	O uso perioperatório depende do nível do potencial de estresse cirúrgico
Metotrexato	Penicilinas intravenosas podem levar a neutropenia	Continue perioperatoriamente para todos os procedimentos Considere a suspensão de 1-2 doses de metotrexato em pacientes com diabetes mal controlado; idosos; e pacientes com doença no fígado, rim ou pulmonar que são submetidos a procedimentos moderados ou intensos
Leflunomida	Varfarina e rifampicina — podem elevar os níveis	Continue para procedimentos pequenos Suspenda 1-2 dias antes de procedimentos moderados e grandes. Reinicie 1-2 semanas mais tarde
Sulfassalazina	Varfarina pode aumentar o INR	Continue para todos os procedimentos
Hidroxicloroquina	Nenhuma	Continue para todos os procedimentos
Antagonistas do TNF	Evite vacinas vivas; caso contrário, ausência de interações medicamentosas perioperatórias significativas	Continue para procedimentos pequenos Para procedimentos moderados e grandes, suspenda o etanercept por 1 semana e planeje a cirurgia para o fim do intervalo entre doses de adalimumab e infliximab. Reinicie 10-14 dias de pós-operatório
Antagonistas de interleucina-1	Nenhuma	Continue para procedimentos pequenos Para procedimentos moderados e grandes, suspender 1-2 dias antes da cirurgia. Reinicie com 10 dias de pós-operatório.

INR, Relação normatizada internacional; AINEs, anti-inflamatórios não esteroides; TNF, fator de necrose tumoral.
Modificada de Howe CR, Gardner GC, Kadel NJ: Perioperative medication management for the patient with rheumatoid arthritis, *J Am Acad Orthop Surg* 14:544, 2006.

TABELA 9-4 Hidrocortisona Suplementar para Níveis de Estresse Cirúrgico

CLASSES DE PROCEDIMENTO/ NÍVEL DE ESTRESSE	PROCEDIMENTO	HIDROCORTISONA SUPLEMENTAR RECOMENDADA
Pequeno/mínimo	Liberação do túnel do carpo Tenossinovectomia Artroscopia do joelho Correção do dedo em martelo Primeira fusão metatarsofalangeana	25 mg de hidrocortisona somente no dia do procedimento (prednisona 5 mg)
Moderado/moderado	Artroplastia do quadril Artroplastia de joelho Artroplastia do tornozelo Artroplastia do ombro Artroplastia do cotovelo Artroplastia metacarpofalangeana Reconstrução complexa do pé com artrodese e transferência de tendão Reconstrução do ligamento cruzado anterior	50-75 mg de hidrocortisona no dia do procedimento com rápida redução gradual ao longo de 1-2 dias para dose pré-operatória (prednisona 10-15 mg)
Grande/significativo	Politrauma Artroplastia bilateral do joelho Artroplastia de revisão Artrodese espinal de múltiplos níveis	100-150 mg de hidrocortisona no dia do procedimento com rápida redução gradual ao longo de 1-2 dias para dose pré-operatória (prednisona 20-40 mg)

De Howe CR, Gardner GC, Kadel NJ: Perioperative medication management for the patient with rheumatoid arthritis, *J Am Acad Orthop Surg* 14: 544, 2006.

QUADRO 9-1 Critérios Diagnósticos para Classificação da Artrite Reumatoide Juvenil

- Idade de início menor que 16 anos
- Artrite em uma ou mais articulações definidas como inchaço ou derrame articular ou pela presença de dois ou mais dos seguintes sinais: limitação de movimento, sensibilidade ou dor no movimento, e aumento do calor
- Duração da doença de 6 semanas a 3 meses
- Tipo da doença durante os primeiros 4 a 6 meses classificado como:
  - Poliartrite: cinco ou mais articulações
  - Monoartrite: quatro articulações ou menos
  - Doença sistêmica: febre intermitente, erupção reumatoide, artrite, doença visceral
- Exclusão de outras doenças reumáticas

Modificado de Brewer LJ Jr, Bass JC, Cassidy JT, et al: Criteria for the classification of juvenile rheumatoid arthritis, *Bull Rheum Dis* 23:712, 1972

QUADRO 9-2 Sinovectomia na Artrite Reumatoide Juvenil

Indicações Ideais
- Envolvimento de uma ou poucas articulações
- Sinovite reumatoide hiperplásica, "molhada"
- Falha do tratamento conservador
- Nenhuma evidência radiográfica de destruição da cartilagem articular

Indicações Relativas
- Dor severa
- Perda significativa de movimento
- Contraturas, apesar de vários meses de tratamento conservador

Contraindicações
- Sinovite "seca" soronegativa
- Envolvimento poliarticular
- Fase inflamatória aguda
- Doença sistêmica

De Canale ST, Beaty JH, editores: *Operative pediatric orthopaedics*, ed 2, St. Louis, 1995, Mosby.

aproximadamente um terço de crianças com artrite reumatoide juvenil. Em cerca de metade dessas, a doença começa em apenas uma articulação, normalmente o joelho. A doença sistêmica ocorre em 10% a 20% dos pacientes. Sintomas sistêmicos graves precedem o desenvolvimento da artrite evidente. Febre de altos picos e um "*rash* reumatoide" são virtualmente diagnóstico de doença sistêmica.

Problemas psicossociais são comuns em pacientes com artrite reumatoide juvenil sintomática. O momento para a abordagem cirúrgica nesses pacientes deve levar em consideração fatores psicossociais e o aconselhamento deve ser providenciado.

A principal causa de morbidade da artrite sistêmica e poliarticular é a doença articular grave, que ocorre em 25% dos pacientes. A principal causa de morbidade na doença monoarticular é a iridociclite crônica, que ocorre em 25% a 30% dos pacientes. Schaller relatou que 90% dos pacientes com artrite reumatoide juvenil e iridociclite tiveram um teste positivo para anticorpos antinucleares. A cegueira permanente pode ocorrer a partir da iridociclite, e os pacientes com artrite monoarticular, especialmente aqueles com testes positivos para anticorpos antinucleares, devem ser avaliados por um oftalmologista, aproximadamente a cada 3 meses.

A sinovectomia aberta para o tratamento de artrite reumatoide juvenil tem produzido resultados inconsistentes. Granberry e Brewer observaram que os pacientes com doença monoarticular ou poliarticular leve tendem a ter melhores resultados após a sinovectomia. Pacientes com resultados ruins após a sinovectomia incluem crianças com doença sistêmica e envolvimento poliarticular e crianças menores de 7 anos de idade. Pacientes muito jovens aparentemente obtiveram alívio da dor, mas não foram capazes de cooperar nos programas de exercícios de amplitude de movimento para melhorar a função da articulação. Jacobsen et al. descobriram poucos, quando existentes, benefícios da sinovectomia em relação ao alívio da dor ou à melhora na amplitude de movimento, mas a operação parecia proporcionar alívio permanente do inchaço nas articulações. Em sua opinião, a única indicação para sinovectomia na artrite reumatoide juvenil é a sinovite monoarticular de longa duração que não respondeu a outros tratamentos.

Apesar dos relatos de bons resultados após a sinovectomia artroscópica do joelho em adultos com artrite reumatoide, as diferenças entre artrite reumatoide juvenil e adulta proíbem a aplicação desses resultados em crianças. Em contraste com a doença na idade adulta, a destruição articular pode se tornar extensa antes de a dor se tornar um problema sério. A artrite reumatoide juvenil também é mais cíclica do que a forma adulta, a qual tende a ser inexoravelmente progressiva. Em um dos poucos estudos de sinovectomia artroscópica do joelho em crianças, Vilkki, Virtanen e Makela relataram 22 desses procedimentos em crianças de 5 a 16 anos de idade. Eles concluíram que a sinovectomia artroscópica é preferível a sinovectomia aberta nesses pacientes, pois a mobilização e a carga total de peso podem ser iniciadas imediatamente após o procedimento, a morbidade é menor, e a reabilitação é mais rápida. Embora a sinovectomia artroscópica possa ser uma opção de tratamento paliativo para algumas crianças com artrite reumatoide juvenil, o procedimento não pode ser recomendado como rotina. Indicações ideais para sinovectomia incluem o envolvimento de uma ou apenas algumas articulações; tipo hiperplásico "molhado" de sinovite reumatoide; incapacidade de responder a um período adequado de tratamento conservador; e sem evidência radiográfica de destruição da cartilagem articular. Poucos pacientes preenchem todos esses critérios, entretanto, e a decisão de realizar a sinovectomia requer julgamento clínico astuto. Contraindicações para a sinovectomia incluem sinovite "seca", envolvimento de múltiplas articulações na fase inflamatória aguda e doença sistêmica (Quadro 9-2).

Procedimentos reconstrutivos que podem ser necessários em pacientes com artrite reumatoide juvenil incluem procedimentos de tecidos moles para correção de contraturas, osteotomia, artrodese, excisão da articulação e artroplastia. As combinações desses procedimentos geralmente são necessárias para aliviar a dor e corrigir as deformidades. As osteotomias são mais comumente necessárias para corrigir deformidades angulares graves. A artrodese geralmente é reservada para as articulações severamente destruídas e inadequadas para a artroplastia, tais como o punho, o pé, e, ocasionalmente, os dedos da mão. A excisão de uma das superfícies articulares ocasionalmente é indicada na maturidade esquelética para articulações

severamente dolorosas, inadequadas para a artroplastia. A artroplastia pode ser indicada para a destruição da cartilagem articular, especialmente em pacientes com destruição múltipla e bilateral das articulações. A idade precoce e o estilo de vida desses pacientes devem ser considerados antes da realização de um procedimento tão extenso. Geralmente, os adultos jovens com grave envolvimento de múltiplas articulações e baixo nível de atividade são mais adequados para a artroplastia.

Parvizi et al. (25 pacientes), Palmer et al. (15 pacientes) e Thomas et al. (17 pacientes) relataram excelente alívio da dor e melhora da capacidade funcional após artroplastia total do joelho em pacientes com artrite reumatoide juvenil; no entanto, múltiplas cirurgias e complicações foram mais frequentes do que o descrito após a artroplastia total do joelho em adultos com osteoartrite.

PROCEDIMENTOS CIRÚRGICOS

Na artrite reumatoide, contraturas em flexão de ambos os joelhos são comuns; quando excedem 30 graus, o paciente geralmente é limitado a uma cadeira de rodas. Os seguintes procedimentos cirúrgicos são úteis em pacientes adequadamente selecionados com artrite reumatoide: (1) sinovectomia artroscópica (2), osteotomia proximal da tíbia, (3) artrodese e (4) artroplastia ou reconstrução.

SINOVECTOMIA ARTROSCÓPICA

A indicação básica para sinovectomia em artrite reumatoide é a falha da doença em responder a um tratamento médico apropriado depois de 6 meses. Se a operação for bem-sucedida, a doença deve ser limitada quase que inteiramente à membrana sinovial (Fig. 9-9), com pouco, ou nenhum, envolvimento da cartilagem ou osso e, consequentemente, com pouca ou nenhuma evidência radiográfica de estreitamento do espaço da articulação. O envolvimento de duas ou mais articulações e a presença de inflamação aguda já não são considerados contraindicações para sinovectomia. Embora o alívio sintomático temporário tenha sido muito bem-sucedido, a amplitude de movimento, muitas vezes, diminui e raramente evita-se a progressão da doença. No entanto, os benefícios paliativos normalmente fazem com que o procedimento valha a pena. A sinovectomia tardia realizada em joelhos com alterações artríticas avançadas tem uma taxa inaceitavelmente elevada de insucesso e não é recomendada.

A técnica para sinovectomia artroscópica tem evoluído ao longo dos últimos 30 anos. Consequentemente, a sinovectomia artroscópica do joelho se tornou o padrão-ouro devido às vantagens sobre o procedimento aberto (Quadro 9-3). Estudos têm demonstrado que a sinovectomia artroscópica do joelho em pacientes com artrite reumatoide controla a sinovite com sucesso e melhora a dor. Em um estudo, a melhora foi observada em todos os critérios avaliados. Apesar de a amplitude de movimento ser preservada, ela não

QUADRO 9-3 Vantagens da Sinovectomia Artroscópica

1. A ressecção sinovial é mais completa.
2. A incisão é mínima.
3. O músculo quadríceps permanece intacto.
4. A incidência de infecção é minimizada.
5. A incidência de hemartrose é minimizada.
6. A amplitude de movimento é mantida ou aumentada.
7. Tem baixo custo como um procedimento ambulatorial.
8. A necessidade de fisioterapia pós-operatória, caso haja, é pequena.
9. Os meniscos são poupados.
10. Alta aceitação do paciente.

De Salisbury RB: Synovectomy. In Fu FH, Harner CD, Vince KG, editors: *Knee surgery*, Baltimore, 1994, Williams & Wilkins.

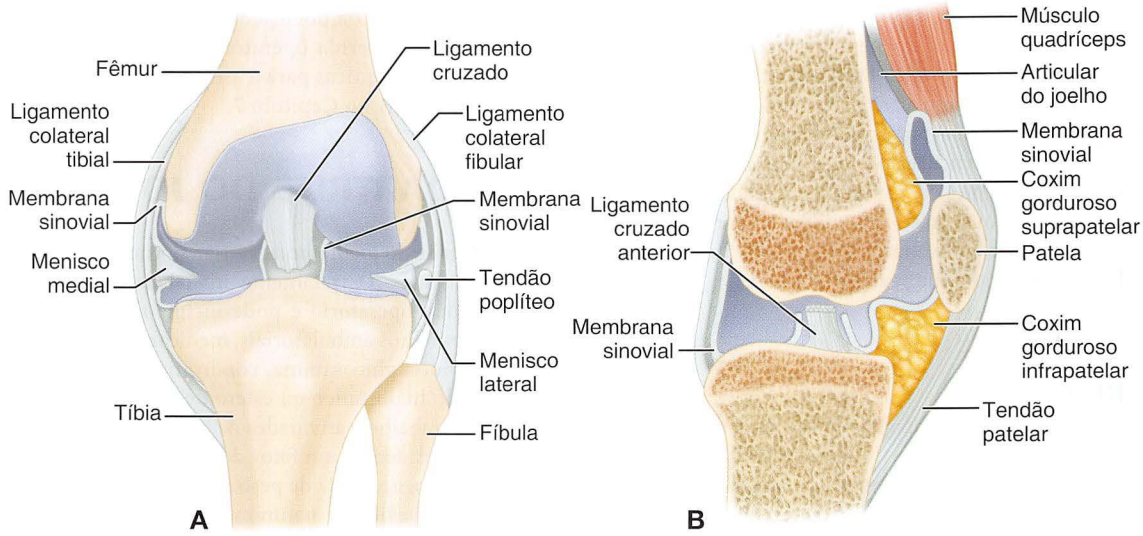

FIGURA 9-9 **A,** Localização da sinóvia na articulação do joelho em projeção anteroposterior. **B,** Projeção lateral. Apenas uma pequena porção da sinóvia posterior pode ser ressecada pela sinovectomia anterior.

aumenta. Os resultados parecem ser melhores em pacientes com menos dano cartilaginoso. Ogawa et al. avaliaram os resultados de 30 sinovectomias artroscópicas com 6 anos de acompanhamento. Todos os joelhos com alterações de grau I (classificação de Larsen) mantiveram-se no mesmo grau, enquanto alguns com alterações de grau II e todos com grau III necessitaram de artroplastia total do joelho.

Para os pacientes com artrite reumatoide adulta, nos quais o tratamento conservador por no mínimo 6 meses foi ineficaz e que não possuem erosões artríticas relacionadas a alterações tardias, a sinovectomia artroscópica do joelho pode ser paliativa. Embora algumas das alterações erosivas observadas na radiografia possam evoluir de forma mais lenta, a progressão natural final da doença mantém-se inalterada. Se realizada por um cirurgião experiente, a sinovectomia artroscópica pode diminuir a dor sem comprometer de forma significativa o movimento, e diminuir a morbidade operatória e pós-operatória em comparação com a sinovectomia aberta.

A sinovectomia artroscópica deve ser realizada sistematicamente após o exame da articulação. A sinóvia articular do joelho reveste de forma difusa todo o interior da articulação, os ligamentos cruzados, e a superfície inferior dos meniscos (Fig. 9-9). Os recessos posteriores da articulação do joelho devem ser examinados de forma minuciosa, mas com cautela para uma sinovectomia adequada e segura nessas regiões. As camadas superficiais da membrana sinovial são removidas com o auxílio de um *shaver*, progredindo a ressecção até o plano definido pela membrana sinovial e os tecidos subsinoviais. Quando esse plano é atingido podem-se observar fibras lisas e brilhantes da cápsula, com capilares superficiais no interior da cápsula. O cirurgião deve ver o joelho como uma série de compartimentos, desprendendo uma quantidade igual de tempo em cada compartimento para remover uniformemente a sinóvia. Devido ao risco de graves complicações neurovasculares, a sinovectomia artroscópica deve ser realizada por um artroscopista experiente. A técnica para a sinovectomia artroscópica do joelho é descrita no Capítulo 51.

OSTEOTOMIA PROXIMAL DA TÍBIA

A osteotomia proximal da tíbia (Técnica 9-9) é útil para corrigir deformidades em varo ou valgo de um joelho artrítico, com artrite unicompartimental. Ela realinha o eixo de carga do peso através do joelho para distribuir as forças do peso para o compartimento menos envolvido ou não envolvido. Essa operação geralmente é contraindicada em pacientes com artrite reumatoide, pois com frequência o processo da doença acomete uniformemente os compartimentos medial, lateral e a articulação patelofemoral. Além disso, o osso osteoporótico de pacientes com artrite reumatoide faz com que o procedimento seja de um grau de dificuldade maior do que em pacientes com osteoartrite, com uma chance maior de fratura na articulação durante a osteotomia, avulsão do tendão patelar, ou perda de fixação.

ARTRODESE

A artrodese (Cap. 8) oferece as vantagens de estabilidade e ausência de dor. Porém, com os avanços da artroplastia total da articulação, ela raramente é indicada, exceto para envolvimento grave da articulação unilateral em pacientes jovens e ativos. Se houver qualquer dúvida com relação ao acometimento do quadril contralateral, a artrodese do joelho é contraindicada.

ARTROPLASTIA OU RECONSTRUÇÃO

Melhorias na artroplastia total do joelho tornaram o tratamento cirúrgico a principal escolha para a maioria dos pacientes com artrite reumatoide com acometimento dos joelhos. Na doença avançada, quando a sinovectomia já não traz benefícios, a artroplastia total da articulação pode aliviar a dor e, em certos casos, melhorar a mobilidade. A artroplastia é mais adequada para pacientes da classe III ou classe IV (classificação da American Rheumatism Association) com envolvimento de múltiplas articulações, principalmente o quadril ipsolateral, tornozelo, joelho contralateral ou ambos, e quando o envolvimento da outras articulações impede uma reabilitação adequada. Resultados excelentes ou bons foram relatados após a artroplastia total do joelho, e um estudo encontrou uma taxa de falha menor em pacientes com artrite reumatoide do que em relação a outras etiologias.

Os resultados da artroplastia total do joelho são bons preservando ou não o ligamento cruzado posterior. Embora relatos prévios da artroplastia total do joelho em pacientes com artrite reumatoide sejam favoráveis, uma taxa de 50% de instabilidade do ligamento cruzado posterior no plano sagital foi relatada, embora outros autores não tenham confirmado este achado. Utilizamos próteses para a artroplastia total do joelho que sacrificam o ligamento cruzado posterior em pacientes com artrite reumatoide.

As complicações podem ser mais frequentes após a artroplastia total do joelho em pacientes com artrite reumatoide do que em pacientes com osteoartrite devido (1) à má cicatrização do tecido, (2) às infecções profundas da ferida operatória, (3) à contratura severa em flexão (4), à frouxidão ligamentar grave, (5) à osteopenia grave, e (6) ao envolvimento de múltiplas articulações limitando a reabilitação. Para ajudar a minimizar alguns dos problemas em nossos pacientes com artrite reumatoide, para quem está planejada a artroplastia total do joelho, tentamos otimizar o estado nutricional pré-operatório, utilizamos cimento ósseo com antibiótico e, frequentemente, componentes com haste para a artroplastia primária em pacientes com osteopenia grave. Rodriguez et al. relataram infecções tardias em 4,1% dos pacientes em uma média de 7 anos após a artroplastia total primária do joelho. Foi levantada a hipótese de que os corticosteroides, mais do que o processo da doença em si, podem ser responsáveis por complicações na ferida operatória e infecções. Indicações, contraindicações e técnicas para a artroplastia total do joelho encontram-se descritas no Capítulo 7.

OSTEOARTRITE DO JOELHO

A osteoartrite do joelho pode causar sintomas que variam de leves a incapacitantes. O tratamento inicial da maioria dos pacientes deve ser não operatório e pode incluir fisioterapia, estimulação, órteses, aparelhos ambulatoriais, medicamentos anti-inflamatórios não esteroides, glucosamina, condroitina, injeções intra-articulares de ácido hialurônico ou esteroide e analgésicos. Mudanças no cotidiano, trabalho e atividades de lazer também podem ser necessárias. A obesidade é um fator de risco conhecido para a osteoartrite do joelho, e a perda de peso demonstrou retardar a progressão da doença. Devido à natureza progressiva da doença, muitos pacientes com osteoartrite do joelho necessitam eventualmente de tratamento cirúrgico.

PROCEDIMENTOS CIRÚRGICOS

Uma variedade de cirurgias é descrita para o tratamento da osteoartrite do joelho, incluindo desbridamento artroscópico, transplante osteocondral ou de condrócitos, osteotomia tibial, osteotomia femoral distal, artroplastia e artrodese. A escolha do procedimento depende da idade e da atividade esperada pelo paciente, da gravidade da doença, e do número de compartimentos envolvidos no joelho.

DESBRIDAMENTO

O desbridamento cirúrgico do joelho osteoartrítico geralmente inclui sinovectomia parcial, excisão de osteófitos, remoção de corpos livres, condroplastia e remoção de meniscos danificados. Resultados satisfatórios foram relatados após o desbridamento aberto de um joelho osteoartrítico. Nós obtivemos sucesso limitado com esse procedimento; os sintomas geralmente recorrem, às vezes, muito rapidamente. O procedimento é doloroso e muitas vezes exige 6 meses de reabilitação pós-operatória. Com o advento da técnica artroscópica, o desbridamento aberto do joelho para a osteoartrite raramente é utilizado. A técnica pode ser encontrada nas edições mais antigas de *Cirurgia Ortopédica de Campbell*.

Técnicas artroscópicas resultam em menos dor pós-operatória e menor tempo de reabilitação do que procedimentos abertos. O tratamento da osteoartrite do joelho por artroscopia inclui lavagem simples, desbridamento e condroplastia por abrasão. Apesar dos resultados iniciais relatados após a lavagem artroscópica serem bons, eles tendem a se deteriorar ao longo do tempo. Acredita-se que o alívio inicial dos sintomas após a lavagem artroscópica seja secundário à remoção de detritos cartilaginosos e fatores inflamatórios. Alguns estudos citaram os benefícios do desbridamento artroscópico do joelho osteoartrítico, com uma taxa de sucesso de cerca de 70%.

Pacientes com sintomas de curta duração e pacientes com sintomas mecânicos tendem a um bom resultado, mas aqueles com mau alinhamento radiográfico, especialmente com deformidade em valgo, tendem a ter resultados ruins, assim como pacientes com litígios pendentes ou pedidos de indenização no trabalho. Apenas 25% dos joelhos com artrite grave, mau alinhamento, e largura de espaço articular menor de 2 mm apresentam alívio substancial dos sintomas. A Tabela 9-5 relaciona os fatores prognósticos para o desbridamento artroscópico em um estudo. Técnicas de condroplastia artroscópica por abrasão e microfratura também foram defendidas para estimular a regeneração da cartilagem. Em média, cerca de 60% dos pacientes têm um bom resultado após um procedimento por abrasão. A condroplastia por abrasão é contraindicada em pacientes com artrite inflamatória, rigidez significativa do joelho, deformidade ou instabilidade, e em pacientes que estão relutantes ou são incapazes de cumprir os 2 meses de ausência de carga após a cirurgia.

Vários autores relataram um "efeito placebo" após a artroscopia para a osteoartrite do joelho que ocorre mesmo quando nenhum procedimento específico é realizado, mas a maioria sugere que esse efeito seja de curta duração. Em 2002, Moseley et al. relataram um estudo controlado com placebo, randomizado, de 180 pacientes, em que eles concluíram que não houve diferença entre o desbridamento artroscópico ou a lavagem artroscópica e a falsa cirurgia. Dervin et al. avaliaram prospectivamente 126 procedimentos de desbridamento artroscópico feitos para a osteoartrite do joelho e descobriram que 44% dos pacientes tiveram alívio significativo da dor com 2 anos após a cirurgia. Três variáveis foram significativamente associadas com a melhora dos sintomas: (1) dor na linha articular medial, (2) teste de Steinmann positivo (rotação externa e interna forçada do joelho flexionado a 90 graus e dor documentada na interlinha articular), e (3) uma lesão meniscal instável identificado na artroscopia. Os procedimentos de desbridamento artroscópico não alteraram significativamente a progressão natural da osteoartrite. Wai, Kreder e Williams avaliaram retrospectivamente mais de 14.000 procedimentos de desbridamento artroscópico realizados para a osteoartrite e descobriram que quase 20% dos pacientes necessitaram da artroplastia total do joelho dentro de 3 anos após a cirurgia. Esse estudo demonstrou que a taxa de artroplastia total do joelho após o desbridamento artroscópico aumenta significativamente com a idade; pacientes com mais de 70 anos eram quase cinco vezes mais propensos a realizar a artroplastia total do joelho dentro de 1 ano após o desbridamento, do que os pacientes com menos de 60 anos. Na melhor das hipóteses, as técnicas de artroscopia podem retardar a necessidade de um procedimento definitivo, especialmente em pacientes jovens e ativos com artrite degenerativa localizada que causa dor em repouso, sem mau alinhamento ou instabilidade.

A American Academy of Orthopaedic Surgeons não recomenda o desbridamento artroscópico para a osteoartrite (Tabela 9-6).

Técnicas artroscópicas de desbridamento, perfuração e condroplastia são descritos no Capítulo 51.

TABELA 9-5 Fatores Prognósticos para o Desbridamento Artroscópico da Osteoartrite do Joelho

PROGNÓSTICO	HISTÓRICO	EXAME FÍSICO	ACHADOS RADIOLÓGICOS	ACHADOS ARTROSCÓPICOS
Bom	Curta duração Trauma associado Primeira artroscopia Sintomas mecânicos	Sensibilidade medial Derrame articular Alinhamento normal Estabilidade ligamentar	Unicompartimental Alinhamento normal Lesões de Fairbank mínimas Corpos livres Osteófitos relevantes	Outerbridge I ou II Fraturas osteocondrais Rotura do tipo flap meniscal Corpos livres Osteófito no local do sintoma
Ruim	Longa duração Início insidioso Múltiplos procedimentos Dor em repouso Litígio Relação com o trabalho	Sensibilidade lateral Ausência de derrame Mau alinhamento Varo > 10 graus Valgo > 15 graus Ligamentos instáveis	Bicompartimental ou tricompartimental Mau alinhamento Lesões de Fairbank significativas Osteófitos irrelevantes	Outerbridge III ou IV Lesões meniscais degenerativas Condrose difusa Osteófito afastado do local do sintoma

De Cole BJ, Harner CD: Degenerative arthritis of the knee in active patients: evaluation and management, *J Am Acad Orthop Surg* 7:389, 1999

TABELA 9-6 Recomendações de Tratamento da American Academy of Orthopaedic Surgeons para Osteoartrite

RECOMENDAÇÃO	NÍVEL DE EVIDÊNCIA
1. Pacientes com osteoartrite sintomática do joelho devem ser encorajados a participar de programas de educação de autocontrole, como os realizados pela Arthritis Foundation e incorporar modificações na atividade (p. ex., caminhar em vez de correr; atividades alternativas) do seu estilo de vida.	Nível II Recomendação de grau B
2. O contato regular para promover o autocuidado é uma opção para pacientes com osteoartrite sintomática do joelho.	Nível IV Recomendação de grau C
3. Os pacientes com osteoartrite sintomática do joelho que estão acima do peso (conforme definido por um IMC > 25) devem ser encorajados a perder peso (um mínimo de 5% do peso corporal) e manter seu peso em um nível inferior com um programa adequado de mudança de dieta e exercício.	Nível I Recomendação de grau A
4. Pacientes com osteoartrite sintomática do joelho devem ser encorajados a participar de exercícios aeróbicos de baixo impacto.	Nível I Recomendação de grau A
5. Exercícios de amplitude de movimento/flexibilidade são uma opção para os pacientes com osteoartrite sintomática do joelho.	Nível V Recomendação de grau C
6. O fortalecimento do quadríceps em pacientes com osteoartrite sintomática do joelho é recomendado.	Nível II Recomendação de grau B
7. Os pacientes com osteoartrite sintomática do joelho devem utilizar o *taping* patelar para alívio em curto prazo da dor e melhora da função.	Nível II Recomendação de grau B
8. Cunhas laterais no calcanhar não devem ser prescritas para pacientes com osteoartrite sintomática compartimental medial do joelho.	Nível II Recomendação de grau B
9. A AAOS é incapaz de se posicionar em relação ao uso de um *brace* com uma força valgizante para pacientes com osteoartrite unicompartimental medial do joelho.	Nível II Grau inconclusivo
10. A AAOS é incapaz de se posicionar em relação ao uso de um brace com força varizante para pacientes com osteoartrite unicompartimental lateral do joelho.	Nível V Grau inconclusivo
11. A AAOS é incapaz de se posicionar em relação ao uso de acupuntura como uma terapia adjuvante para o alívio da dor em pacientes com osteoartrite sintomática do joelho.	Nível I Grau inconclusivo
12. Glucosamina e/ou cloridrato ou sulfato de condroitina não devem ser prescritos para pacientes com osteoartrite sintomática do joelho.	Nível I Recomendação de grau A
13. Os pacientes com osteoartrite sintomática do joelho podem receber um dos seguintes analgésicos para a dor, a menos que existam contraindicações para este tratamento: Acetaminofeno (não exceder 4 g/d) Medicamentos anti-inflamatórios não esteroides (AINEs)	Nível II Recomendação de grau B
14. Pacientes com osteoartrite sintomática do joelho e aumento do risco gastrointestinal (≥ 60 anos, comorbidades, histórico de úlcera péptica, histórico de hemorragia gastrointestinal, corticosteroides concomitantes e/ou uso concomitante de anticoagulantes) recebem um dos seguintes analgésicos para a dor: Acetaminofeno (não exceder 4 g/d) AINEs tópicos AINEs orais não seletivos, além de agente gastroprotetor Inibidores de ciclo-oxigenase-2	Nível II Recomendação de grau B
15. Corticosteroides intra-articulares são sugeridos para o alívio da dor em curto prazo para pacientes com osteoartrite sintomática do joelho.	Nível II Recomendação de grau B
16. A AAOS é incapaz de se posicionar em relação ao uso de ácido hialurônico intra-articular em pacientes com osteoartrite sintomática leve a moderada do joelho.	Nível I e II Grau inconclusivo
17. A lavagem com agulha não deve ser utilizada para pacientes com osteoartrite sintomática do joelho.	Nível I e II Recomendação de grau B
18. Realize artroscopia com desbridamento ou lavagem em pacientes com diagnóstico primário de osteoartrite sintomática do joelho.	Nível I e II Recomendação de grau A
19. Meniscectomia parcial artroscópica ou remoção do corpo livre é uma opção em pacientes com osteoartrite sintomática do joelho que também têm sinais e sintomas de uma lesão no menisco e/ou um corpo livre.	Nível V Recomendação de grau C
20. A AAOS é incapaz de se posicionar em relação ao uso da osteotomia do tuberosidade anterior da tíbia para pacientes com osteoartrite femoropatelar sintomática isolada.	Nível V Grau inconclusivo
21. A osteotomia de realinhamento é uma opção em pacientes ativos com osteoartrite unicompartimental sintomática do joelho com mau alinhamento.	Nível IV e V Recomendação de grau C
22. Não é recomendado um dispositivo de interposição de flutuação livre para os pacientes com osteoartrite unicompartmental sintomática do joelho.	Nível IV Recomendação de grau B

Informações de *American Academy of Orthopaedic Surgeons Clinical Practice Guideline on the Treatment of Osteoarthritis of the Knee (Non-Arthroplasty)*. Rosemont, IL, 2008, American Academy of Orthopaedic Surgeons.

TRANSPLANTE OSTEOCONDRAL E AUTÓLOGO DE CONDRÓCITOS

Resultados satisfatórios gerais foram relatados após o transplante osteocondral com aloenxerto (78%); no entanto, apenas 30% dos joelhos com artrite tiveram resultados satisfatórios. A técnica tem sido descrita como um procedimento de salvamento para pacientes jovens, ativos, com grave degeneração da cartilagem da articulação femoropatelar.

Brittberg et al. da Suécia relataram seus resultados com o transplante autólogo de condrócitos em 23 joelhos com defeitos profundos da cartilagem. Dois anos após o transplante, 14 de 16 pacientes com transplantes no côndilo femoral tiveram resultados bons ou excelentes; no entanto, apenas 2 de 7 pacientes com transplante na patela tiveram resultados bons ou excelentes. Revisões sistemáticas recentes demonstram que o transplante autólogo de condrócitos é mais eficaz do que outros métodos de tratamento, tais como a microfratura e a mosaicoplastia. Sharpe et al. associaram o transplante autólogo de condrócitos com autoenxertos osteocondrais. Condrócitos autólogos foram injetados sob uma membrana periosteal que recobria os núcleos do autoenxerto osteocondral. Todos os pacientes tiveram melhora significativa dos sintomas em 1 ano, com melhora mantida por 3 anos. Franceschi et al. concluíram que as simultâneas implantação artroscópica de condrócitos autólogos e a osteotomia de cunha de abertura medial da tíbia proximal são uma opção viável para o tratamento de defeitos condrais do planalto tibial medial com varo do joelho.

Apesar de resultados satisfatórios em curto prazo terem sido relatados, atualmente os estudos são insuficientes para recomendar o implante autólogo de condrócitos como sendo mais eficaz do que os outros tratamentos. As indicações são limitadas e incluem o defeito femoral isolado, de espessura total, grau IV, e uma superfície tibial com não mais do que o grau II de condromalacia. Os pacientes devem estar dispostos a restringir a atividade por 12 meses para permitir que a nova cartilagem amadureça. Uma descrição mais detalhada dessas técnicas pode ser encontrada no Capítulo 45.

OSTEOTOMIA TIBIAL PROXIMAL

A osteotomia tibial proximal é um procedimento bem estabelecido para o tratamento de osteoartrite unicompartmental do joelho. A maioria dos estudos demonstra aproximadamente 80% de resultados satisfatórios em 5 anos e 60% em 10 anos após a osteotomia tibial proximal. No entanto, esses resultados também se deterioraram ao longo do tempo. A taxa de osteotomias tibiais proximais realizadas na América do Norte diminuiu significativamente nos últimos anos, enquanto a taxa de artroplastias totais e unicompartimentais do joelho aumentam continuamente. No entanto, a osteotomia tibial proximal ainda é um procedimento útil para pacientes adequadamente selecionados.

Deformidades em varo ou valgo são bastante comuns e causam uma distribuição anormal da carga dentro da articulação. A deformidade mais comum em pacientes com osteoartrite do joelho é o varo, que provoca a concentração de carga medialmente, acelerando alterações degenerativas na parte medial da articulação; se a deformidade for em valgo, as mudanças são aceleradas na parte lateral. O raciocínio biomecânico para osteotomia tibial proximal em pacientes com osteoartrite unicompartimental do joelho é a "descarga" no compartimento da articulação envolvida, corrigindo o desalinhamento e redistribuindo a carga sobre a articulação do joelho.

Alguns autores relataram evidência artroscópica de reparação fibrocartilaginosa em pacientes após a osteotomia tibial proximal. Em um segundo momento, na análise por artroscopia de 58 joelhos, com uma média de 18 meses após a osteotomia de fechamento em cunha lateral, Kanamiya et al. constataram que apenas três dos 58 joelhos não demonstraram sinais de reparo, e 55% dos pacientes tinham cobertura parcial ou completa das lesões eburnadas com fibrocartilagem. Wakabayashi et al. também observaram sinais reparadores em 62% das lesões ósseas completamente eburnadas no exame artroscópico 12 meses após a osteotomia tibial proximal.

As indicações para a osteotomia tibial proximal são (1) dor e incapacidade resultante da osteoartrite que interferem significativamente com a alta demanda física recreativa ou no trabalho e (2) evidência em radiografias com carga de artrite degenerativa que está confinada a um compartimento com deformidade em valgo ou varo correspondente. O paciente deve ser capaz de usar muletas ou andador, ter força muscular suficiente e motivação para seguir um programa de reabilitação. As contraindicações para a osteotomia tibial proximal são (1) estreitamento do espaço de cartilagem no compartimento lateral (2), subluxação tibial lateral de mais de 1 cm, (3) perda óssea no compartimento medial tibial de mais de 2 ou 3 mm, (4) contratura em flexão de mais de 15 graus, (5) flexão do joelho menor que 90 graus, (6) mais do que 20 graus de correção necessária, (7) artrite inflamatória, e (8) doença vascular periférica significativa.

Muitas técnicas foram descritas para a osteotomia valgizante proximal da tíbia. Quatro tipos básicos são mais comumente utilizados: cunha de abertura medial, cunha de fechamento lateral, cupuliforme e hemiosteodistração de abertura medial. A técnica com o "histórico" mais longo é a osteotomia em cunha de fechamento lateral descrita pela primeira vez por Coventry (Técnica 9-9). A osteotomia em cunha de abertura medial com enxerto ósseo da crista ilíaca e fixação rígida foi descrita por Hernigou et al. A hemiosteodistração de abertura medial, descrita por Turi et al., usa um fixador externo para distrair o local da osteotomia de forma gradual.

Maquet descreveu uma osteotomia em "abóbada", ou cupuliforme, que ele acreditava permitir maior precisão e ajuste de correção (Fig. 9-10). Como essa osteotomia é inerentemente estável, a fixação interna geralmente não é necessária, mas pinos, placas ou parafusos ou dispositivos de fixação externa podem ser utilizados, se necessário. Se nenhuma fixação interna for utilizada, ajustes no alinhamento pós-operatório podem ser corrigidos no gesso. As desvantagens da técnica incluem a dificuldade técnica, fratura intra-articular, e cicatrizes ao redor do mecanismo extensor femoropatelar.

Já que a osteoartrite isolada do compartimento lateral não é tão comum quanto a do compartimento medial, as osteotomias em varo para corrigir deformidades em valgo são raramente feitas em pacientes com osteoartrite. Marti et al. usaram uma osteotomia com cunha de abertura lateral com enxerto ósseo da crista ilíaca e fixação rígida para tratar 34 pacientes com osteoartrite e deformidade em valgo. Em um período médio de acompanhamento de 11 anos, 88% tiveram resultados excelentes ou bons. Coventry recomendou uma osteotomia medial com cunha de fechamento para corrigir deformidade em valgo; se a deformidade em valgo for maior do que 12 graus, ou se a inclinação da superfície articular da tíbia após a osteotomia for maior do que 10 graus, ele recomenda uma osteotomia femoral supracondilar medial com cunha de fechamento (Técnica 9-11).

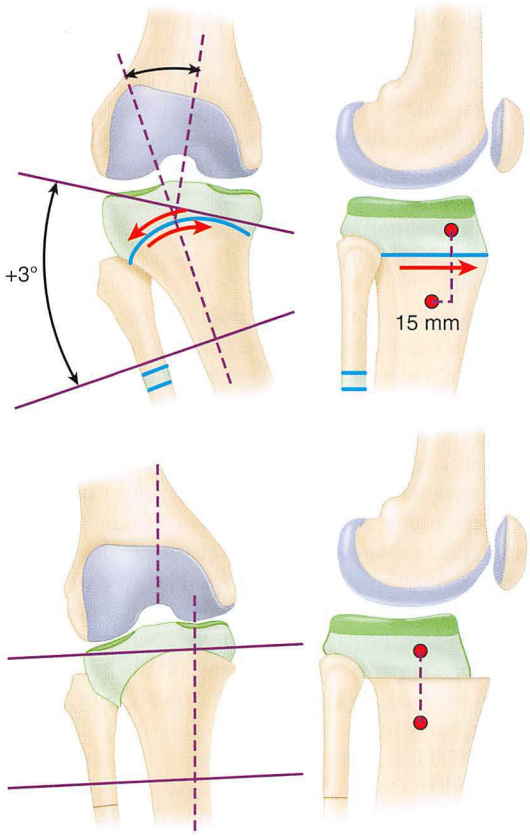

FIGURA 9-10 A osteotomia em abóboda de Maquet usa ferramentas especiais para orientar a osteotomia cupuliforme corretamente. A tíbia distal pode ser transladada, se necessário.

OSTEOTOMIA COM CUNHA DE FECHAMENTO LATERAL

Coventry descreveu uma osteotomia com cunha de fechamento feita proximalmente à tuberosidade da tíbia. Ele recomendou uma abordagem lateral para correção da deformidade em varo e uma abordagem medial para corrigir uma deformidade em valgo. As vantagens dessa osteotomia são que (1) é feita perto da deformidade, ou seja, da articulação do joelho; (2) é feita através de osso esponjoso, que consolida rapidamente; (3) permite que os fragmentos sejam adequadamente mantidos em posição por grampos ou dispositivos de fixação rígida, tais como uma placa e parafusos; e (4) permite a exploração do joelho através da mesma incisão. Após a cirurgia, o risco de retardo de consolidação ou de não união é pequeno, e a imobilização prolongada com gesso é desnecessária, especialmente com a fixação interna rígida.

Coventry descobriu que a principal complicação foi a recorrência da deformidade, que coincidiu com a recorrência de dor. Ele também descobriu que o risco de fracasso era maior se o alinhamento não fosse hipercorrigido para pelo menos 8 graus de valgo e se o paciente estivesse substancialmente acima do peso (30% acima do peso corporal ideal).

O acompanhamento em longo prazo (>10 anos) confirmou a deterioração gradual dos resultados ao longo do tempo. A maioria dos relatos demonstra aproximadamente 80% de resultados satisfatórios em 5 anos e 60% em 10 anos após a osteotomia tibial proximal. Berman et al. identificaram vários fatores associados com resultados favoráveis, incluindo (1) idade menor que 60 anos, (2) doença unicompartimental isolada, (3) estabilidade ligamentar, e (4) arco de movimento pré-operatório de pelo menos 90 graus. Sprenger e Doerzbacher relataram uma taxa de sobrevida de 90% em 10 anos em um estudo retrospectivo de 76 osteotomias com cunha de fechamento lateral.

Normalmente, existe um alinhamento em valgo de 5 a 8 graus no ângulo tibiofemoral conforme medido em radiografias com carga. A quantidade de correção do joelho artrítico necessária para alcança r um ângulo normal é calculada, e um adicional de 3 a 5 graus de hipercorreção é objetivado para alcançar aproximadamente 10 graus de valgo. Com uma deformidade em varo, a única limitação na quantidade de correção de uma osteotomia em valgo é o tamanho da cunha de osso que pode ser ressecada proximalmente ao ligamento patelar.

Coventry utilizou o método de Bauer, Insall e Koshino para calcular o tamanho da cunha removida, correspondendo aproximadamente a 1 grau de correção para cada 1 mm de comprimento na base da cunha (p. ex., 20 graus de correção = uma base de 20 mm da cunha). No entanto, isto só é verdade se a tíbia tiver 57 mm de largura, e nós preferimos usar medidas exatas para a largura da base da osteotomia, com um triângulo retângulo construído a partir de um desenho pré-operatório (Fig. 9-11) ou a fórmula W = diâmetro × 0,02 × partes angulares ou tangentes. Radiografias anteroposteriores em posição ortostática, de comprimento total do membro, próximas ao tamanho real, podem ser utilizadas para determinar o tamanho da cunha necessária. O alinhamento desejado, com base no eixo mecânico a partir do centro da cabeça do fêmur passando pelo joelho ao centro do tornozelo, pode ser conseguido cortando-se a cunha da tíbia proximal com o tamanho apropriado.

Também utilizamos a técnica de Slocum et al. de deixar uma borda de osso fina na região posteromedial do fragmento proximal da tíbia. Quando a osteotomia for fechada, após a remoção da cunha do osso, esta borda posterior irá se sobrepor à extremidade proximal do fragmento distal e dará apoio adicional e estabilidade para a osteotomia (Fig. 9-12). Se a deformidade for hipocorrigida, também achamos útil curetar medialmente o osso esponjoso adjacente à borda lateral da tíbia proximal, em vez de eliminar mais osso cortical; isso permite que a borda cortical lateral da margem inferior da osteotomia deslize por baixo da cortical lateral proximal e auxilie na estabilização e no posicionamento adequado da osteotomia antes da fixação interna.

O término da osteotomia e o realinhamento da extremidade requerem a abordagem da articulação tibiofibular proximal. Isto pode ser realizado tanto pela remoção da porção inferomedial da cabeça fibular (Fig. 9-13) quanto pela ruptura cuidadosa da sindesmose tibiofibular proximal para permitir a migração posterossuperior da fíbula quando a osteotomia é fechada. Evita lesão do nervo fibular.

Pinos de Steinmann e um guia de perfuração podem ser utilizados para determinar a posição precisa dos cortes da osteotomia (Fig. 9-14). Hofmann et al. compararam os resultados de osteotomias tibiais realizadas usando um guia de osteotomia, fixação rígida (placa de suporte L) e mobilidade precoce (máquina de movimento passivo contínuo imediata e carga com 50% do peso corporal) com os resultados dos procedimentos em que os cortes da osteotomia foram determinados através da mensuração da cortical lateral, e gessos cilíndricos foram utilizados para a estabilização pós-operatória. Eles relataram uma consolidação mais rápida (3 *vs.* 4,5 meses), menos complicações (5% *vs.* 42%), e menos tempo para retornar aos 90 graus de flexão com a técnica em que foi utilizado o guia da osteotomia. Uma vantagem dessa técnica é que a imobilização

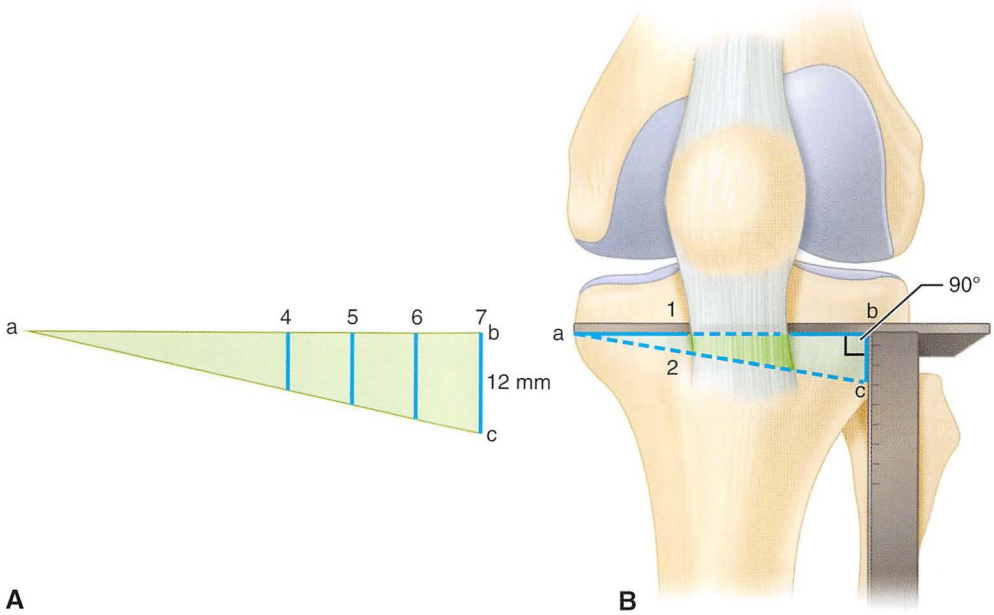

FIGURA 9-11 **A,** Cálculo do tamanho da cunha do osso a ser retirada para alcançar os graus desejados de correção com a osteotomia tibial proximal. Ângulo do ápice (*a*) é o número de graus de correção desejada para a cunha da osteotomia. A linha *ab* corresponde à largura da tíbia e é marcada em distâncias de 4, 5, 6, e 7 cm a partir do ponto *a*. A altura da base da cunha pode ser medida (linha *bc* para tíbia, 7 cm de largura). Quando a tíbia tem 4 cm de largura, a altura da base medida a partir do diagrama é de 8 mm. **B,** Cálculos de transferência do tamanho de cunha da osteotomia da tíbia. A linha *ab* representa o corte transversal realizado pela serra 2 cm abaixo da linha articular com régua de metal inserida no corte. O ângulo em a representa a correção desejada e distância na segunda régua. A linha *bc* representa a altura da base da cunha para alcançar essa correção angular quando ab representa a largura da tíbia sendo osteotomizada.

pós-operatória com gesso, que foi associada à patela baixa, não é necessária. Nós também tivemos bons resultados com essa técnica e preferimos o uso de guias ao realizar a osteotomia tibial proximal com cunha de fechamento lateral (Fig. 9-15). Müller e Strecker avaliaram 340 procedimentos de osteotomia realizados concomitantemente à artroscopia e acreditam ser indispensável a verificação da indicação de osteotomia, para modificar o grau de correção ou o procedimento de acordo com o estado da cartilagem e para realizar procedimentos terapêuticos.

A técnica a seguir descreve os conceitos básicos para a utilização do guia da osteotomia. Existem várias marcas disponíveis.

OSTEOTOMIA COM CUNHA DE FECHAMENTO LATERAL

TÉCNICA 9-9

(MODIFICADA DE COVENTRY; HOFMANN, WYATT E BECK)

- Com o paciente em posição supina, coloque um coxim sob o quadril do membro a ser operado para permitir um acesso mais fácil à parte lateral do joelho. Um coxim fixado na mesa cirúgica ajuda a manter os 90 graus de flexão do joelho durante a cirurgia. Essa posição é importante porque permite a posteriorização dos vasos poplíteos e do nervo fibular e relaxa a banda iliotibial.
- Prepare o membro, da espinha ilíaca anterossuperior ao tornozelo; aplique e infle um torniquete na coxa.
- Faça uma em incisão em forma de L invertido para uma abordagem lateral à tíbia proximal (Fig. 9-16A). A porção transversal da incisão está na linha da articulação lateral e se estende posteriormente para a cabeça da fíbula. A porção vertical está na linha média da tíbia e se estende distalmente 10 centímetros.
- Abra cuidadosamente a cápsula tibiofibular proximal com um osteótomo curvo, afiado, de ¾ polegadas. Utilize um afastador Hohmann sem ponta para proteger as estruturas neurovasculares durante todo o procedimento.
- Utilize agulhas de Keith ou fios de Kirschner pequenos para identificar a linha da articulação, e insira o guia transversal da osteotomia com a parte superior tocando as agulhas ou fios (Fig. 9-16B).
- Estabilize o guia perfurando até a terceira marca (3 polegadas) na marca da broca de 3,2 mm e preencha o furo com um fio liso (⅛ polegada).
- Flexione e estenda o guia de osteotomia para reproduzir o ângulo de inclinação posterior da tíbia do paciente e determinar o posicionamento adequado da placa, o que pode ser confirmado colocando a placa sobre o pino liso no guia (Fig. 9-16C).

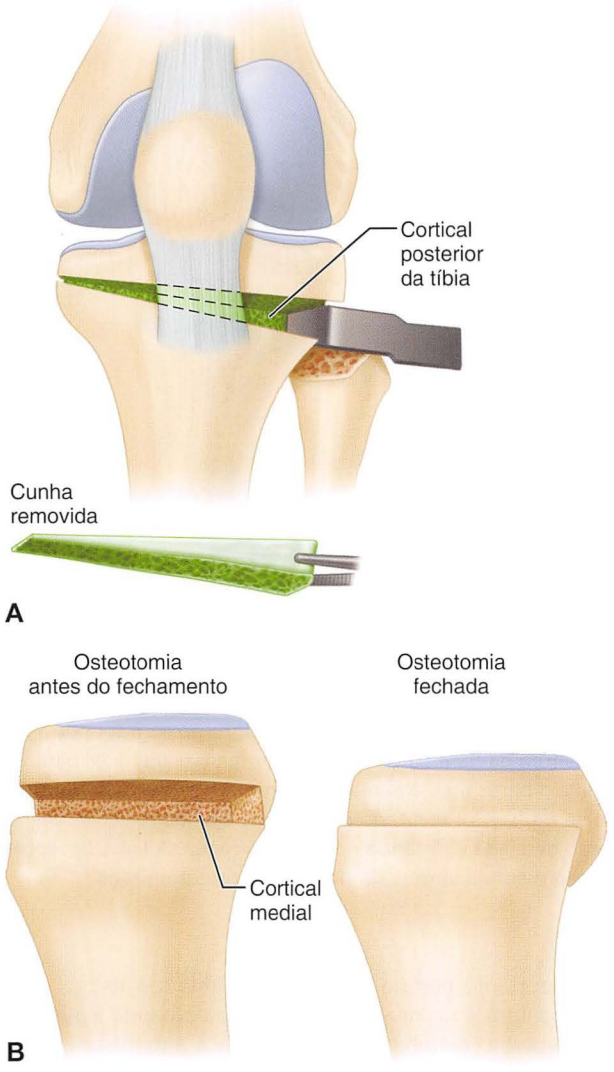

FIGURA 9-12 **A,** A cunha do osso é cortada, mas sem atravessar a cortical posterior da tíbia antes de sua remoção. **B,** O corte inferior é aprofundado através da cortical posterior e a osteotomia em cunha é fechada, como ilustrado à direita. Isso permite que a borda posterior do osso proximal se sobreponha à cortical distal na osteotomia para maior estabilidade.

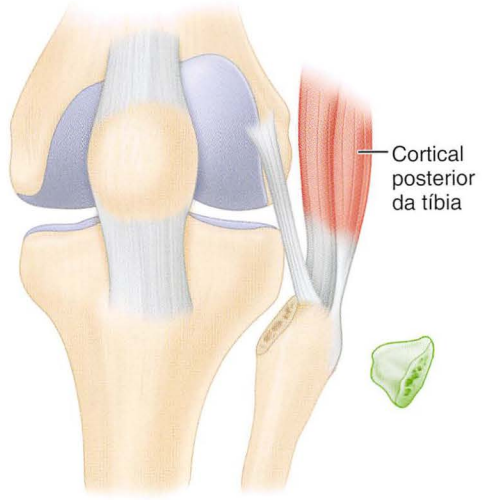

FIGURA 9-13 Ressecção parcial da cabeça da fíbula em osteotomia lateral ou valgizante da tíbia proximal.

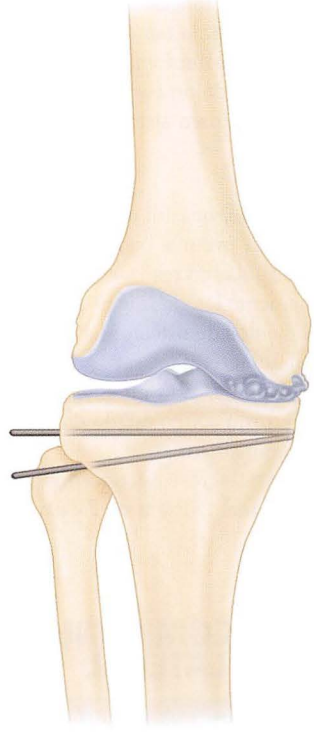

FIGURA 9-14 Pinos de Steinmann usados como um guia de osteotomia. Os cortes são feitos com um osteótomo largo, visto com um intensificador de imagem.

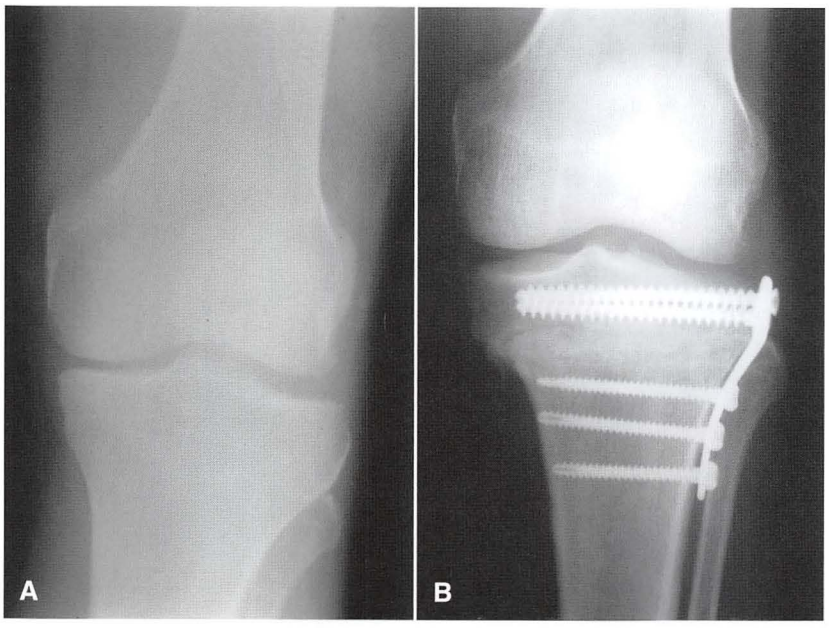

FIGURA 9-15 **A,** Colapso articular medial, resultando em deformidade em varo e dor medial do joelho. **B,** Após osteotomia tibial proximal.

- Quando o posicionamento adequado for determinado, perfure um segundo furo com um fio liso.
- Através do furo central no guia de osteotomia transversa, ao lado da abertura da osteotomia, perfure completamente através da tíbia, e utilize um medidor de profundidade para medir a largura da tíbia.
- Insira a lâmina da serra de calibre adequado, e faça a porção transversa da osteotomia, mantendo um segmento de 10 mm da cortical medial intacta.
- Substitua o guia transversal de osteotomia transversal pelo guia oblíquo; este guia é encaixado em incrementos de 2 mm para permitir o grau desejado de correção (6 a 20 graus).
- Faça a porção oblíqua da osteotomia (Fig. 9-16D) e remova o guia oblíquo, deixando os pinos no lugar.
- Remova a cunha de osso, e cuidadosamente inspecione o local da osteotomia para garantir que não permaneça osso residual.
- Coloque uma placa de suporte ao longo dos dois pinos lisos. Retire um pino e substitua-o com um parafuso esponjoso de 6,5 mm, usando o segundo pino como parâmetro de alinhamento paralelo (Fig. 9-16E). Retire o segundo pino, e substitua-o com um parafuso esponjoso. Parafusos com 60 a 70 mm de comprimento normalmente são utilizados em homens, e os parafusos de 50 a 60 mm de comprimento normalmente são utilizados em mulheres. Parafusos menores (50 mm) podem ser usados em pacientes muito jovens para tornar mais fácil a remoção do material de síntese quando a consolidação estiver bem estabelecida. Não aperte esses parafusos até que os parafusos corticais distais tenham sido inseridos.
- Usando os dois furos distais da placa L como uma referência, use um guia de alinhamento para perfurar em uma única cortical, um furo de 3,2 em linha e distal à placa (Fig. 9-16F). Uma pequena alternância da broca torna a aplicação do clampe de compressão mais fácil.
- Insira o pino curvado no final do clampe de compressão nesse furo, enquanto coloca o pino reto na extremidade do clampe no orifício mais distal da placa L, e aplique a compressão lentamente (Fig. 9-16G).
- A compressão muitas vezes leva 5 minutos, permitindo que a deformação plástica ocorra através do local da osteotomia incompleta. Se a compressão for difícil, verifique se a articulação tibiofibular proximal está completamente rompida e se toda a cunha residual foi adequadamente removida.
- Quando a osteotomia for fechada, avalie o alinhamento geral com uma haste de alinhamento longa ou com um cabo de eletrocautério. Quando alinhada a partir do centro do quadril ao centro do tornozelo, a linha do fio deve passar através do compartimento lateral do joelho.
- Confirme o alinhamento e a posição da placa com radiografias em anteropsterior e lateral ou com fluoroscopia.
- Através do furo central da placa, faça um furo com a broca de 3,2 mm e insira um parafuso cortical autorrosqueante (Fig. 9-16H).
- Remova o clampe de compressão e insira um parafuso cortical no furo mais distal da placa. Aperte os parafusos esponjosos proximais. Não aplique torque excessivo ao apertar qualquer um dos parafusos, principalmente os corticais. A chave elétrica não é recomendada para o aperto final.
- Libere o torniquete e realize a hemostasia com o eletrocautério. Irrigue o ferimento, insira um pequeno dreno de sucção, e aproxime com pouca tensão a fáscia do compartimento anterior e da banda iliotibial com suturas interrompidas. Feche o tecido subcutâneo com suturas absorvíveis interrompidas, e feche a pele com grampos e tiras estéreis. Aplique um curativo compressivo grande de Jones.

Veja também, em inglês, o Vídeo 9-1.

CUIDADO PÓS-OPERATÓRIO O movimento passivo contínuo é iniciado imediatamente após a cirurgia na sala de recuperação, geralmente de 0 a 30 graus de flexão, progredindo 10 graus a cada dia. A deambulação é iniciada no segundo dia após a cirurgia, e carga de 50% do peso é permitida para as 6 primeiras semanas com o uso de muletas. O fortalecimento muscular e exercícios ativos de amplitude de movimento também são iniciados no segundo dia pós-operatório. A carga total do peso é permitida após 6 semanas.

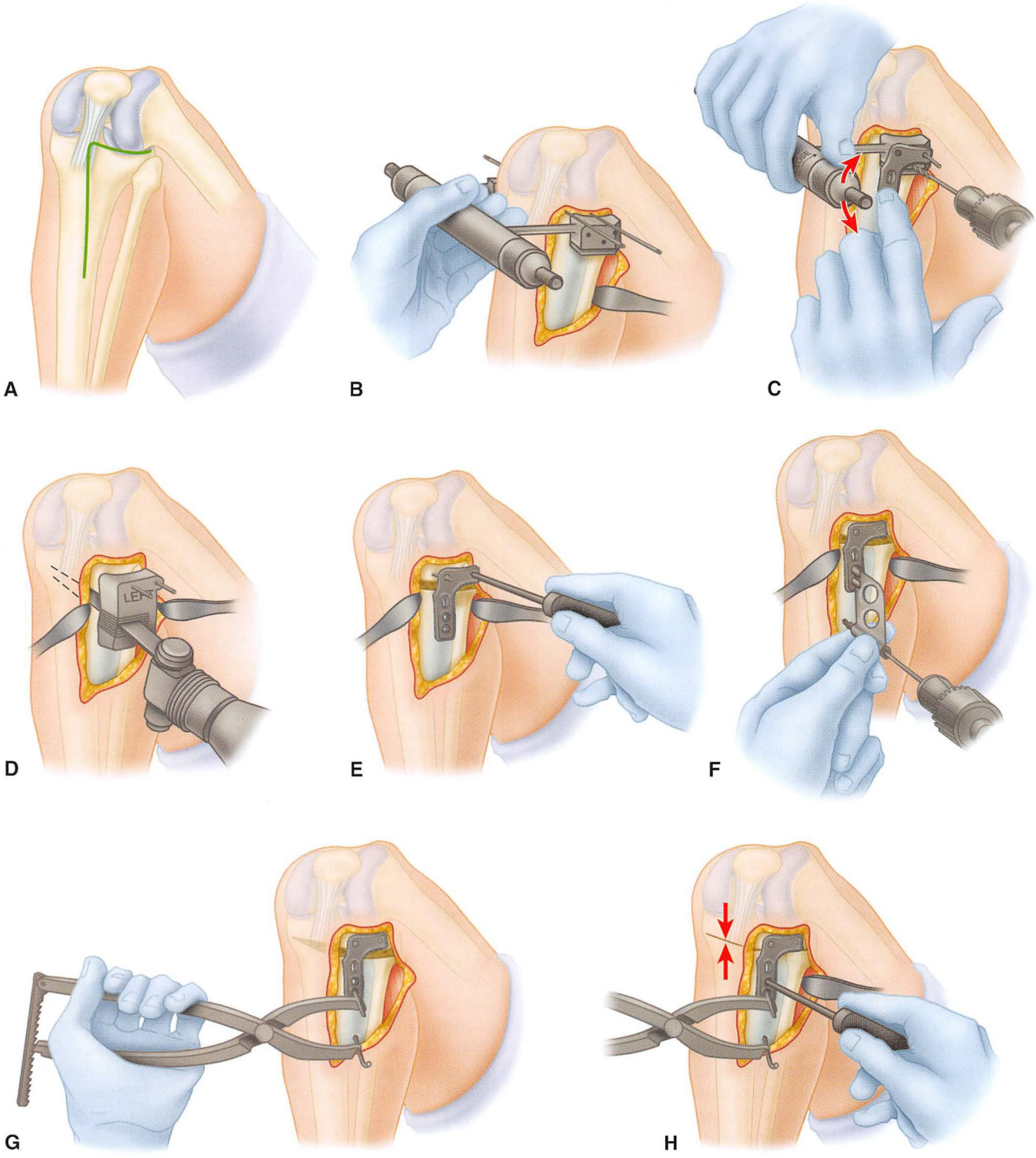

FIGURA 9-16 A osteotomia tibial proximal com o uso do guia da osteotomia (veja o texto). **A,** Incisão. **B,** Posicionamento do guia de osteotomia transversal. **C,** Determinação da posição correta do guia. **D,** Posicionamento do guia de osteotomia oblíqua sobre pinos lisos de 3,2 mm e execução da osteotomia. **E,** Posicionamento da placa da osteotomia em forma de L. **F,** Aplicação do clampe de compressão. **G,** Aplicação de compressão lenta. **H,** Fixação da placa distal. **VEJA A TÉCNICA 9-9.**

FIGURA 9-17 Osteotomia da tíbia com cunha de abertura medial de Hernigou et al. **A,** A osteotomia proximal ao tubérculo tibial começa 3,5 cm distalmente à linha articular medial e é direcionada para a extremidade proximal da fíbula, deixando a cortical lateral intacta. **B,** Osteotomia é aberta e enxertos ósseos ilíacos bicorticais em forma de cunha são inseridos. A osteotomia é fixada com placa e parafusos.

OSTEOTOMIA COM CUNHA DE ABERTURA MEDIAL

Hernigou et al. descreveram uma osteotomia tibial com unha de abertura medial (Fig. 9-17), que eles acreditavam ser mais precisa e permitir a correção mais exata do que fazer uma osteotomia com cunha de fechamento lateral. O uso de um guia de osteotomia e a fixação rígida com placa são recomendados. O autoenxerto de crista ilíaca tricortical com material de enxerto esponjoso suplementar também é recomendado; no entanto, outros materiais estruturais de enxerto, como cunhas de hidroxiapatita, podem ser bem- sucedidos. A osteotomia de cunha de abertura medial deve ser feita se a extremidade envolvida tiver 2 cm ou mais de encurtamento em relação à extremidade contralateral. A osteotomia de cunha de abertura medial também pode ser indicada em pacientes com frouxidão do ligamento colateral medial ou deficiência combinada do ligamento cruzado anterior. Arthur et al. realizaram osteotomias tibiais proximais com abertura em cunha, como tratamento inicial para a instabilidade grau III crônica no canto posterolateral com uma deformidade em varo associada em 21 pacientes. Dois terços desses pacientes não necessitaram de uma reconstrução do ligamento em um segundo estágio. Em um estudo biomecânico, LaPrade et al. demonstraram que a osteotomia tibial proximal com cunha de abertura diminuiu o varo e a frouxidão da rotação externa para os joelhos com deficiência do canto posterolateral. Eles acharam que isso era, em parte, causado pelo aperto do ligamento superficial colateral medial.

HEMIOSTEODISTRAÇÃO COM CUNHA DE ABERTURA

Schwartsman defendeu o uso de fixador externo circular após a osteotomia tibial percutânea (técnica de Ilizarov) distal à tuberosidade da tíbia, de modo que os ajustes precisos possam ser feitos no pós-operatório, com base em radiografias com carga. Ele sugeriu que a consolidação seria mais confiável após a corticotomia percutânea com cunha de abertura do que após a osteotomia aberta com cunha de fechamento, e que o posicionamento da osteotomia abaixo do tubérculo tibial minimiza a chance de patela baixa e a perda de estoque ósseo da tíbia proximal, o que pode complicar uma futura artroplastia total do joelho. Ele também citou como vantagens a capacidade de transladar o fragmento distal para restaurar o alinhamento mecânico, melhorar a estabilidade da fixação, a carga imediata e a mobilidade do joelho de 0 a 90 graus na montagem circular. As desvantagens da técnica de Ilizarov para a osteotomia proximal da tíbia incluem a dificuldade de aceitação do fixador externo pelo paciente, a soltura dos pinos, a possibilidade de infecção do trajeto dos pinos, que pode comprometer uma artroplastia total do joelho futura, e a necessidade de acompanhamento próximo e assíduo. Essa técnica também requer que os pacientes façam inúmeros ajustes diários no fixador, o que pode ser extremamente exigente para alguns pacientes.

Turi et al. descreveram uma osteotomia com cunha de abertura com um fixador externo uniplanar dinâmico usando técnicas de osteodistração. Nesse procedimento, a osteotomia medial é efetuada abaixo da tuberosidade da tíbia. Um fixador externo dinâmico é instalado, e começando no 7º dia de pós-operatório, o fixador é ajustado 0,25 mm quatro vezes por dia até que a correção seja obtida. Taxas de sobrevida de 89% e 63% com 5 e 10 anos, respectivamente, foram relatadas após esse procedimento com poucas complicações sérias, embora as infecções superficiais do trajeto dos pinos fossem frequentes. A hemiosteodistração com cunha de abertura foi comparada com a osteotomia em cúpula em pacientes com osteoartrite e deformidade em varo. Os pacientes do grupo de hemiosteodistração tiveram pouca mudança no comprimento do ligamento patelar ou no ângulo de inclinação posterior do planalto tibial em comparação com pacientes com osteotomias em cúpula, que demonstraram uma diminuição em ambos. A osteotomia valgizante com cunha de fechamento foi comparada com a osteotomia de hemiosteodistração com cunha de abertura, e não demonstrou diferenças clínicas entre os dois grupos com 2 anos de seguimento.

Mizuta et al. compararam o ritmo do alongamento em pacientes que realizaram hemiosteodistração com cunha de abertura. Aqueles que realizaram o alongamento em um ritmo de 0,25 mm oito vezes por dia possuíam uma densidade mineral radiográfica significativamente maior que aqueles que realizaram o alongamento com um ritmo de 0,125 mm quatro vezes por dia. O uso do ultrassom pulsado durante a fase de consolidação demonstrou acelerar a maturação do calo. A fase de consolidação se inicia quando se acredita que densidade mineral do foco da osteotomia seja alta o suficiente para permitir a remoção do fixador.

HEMIOSTEODISTRAÇÃO COM CUNHA DE ABERTURA

A técnica de Turi para osteotomia com hemiosteodistração com cunha de abertura utiliza um fixador dinâmico articulado, no qual o paciente alonga o foco da osteotomia quatro vezes por dia até que seja alcançada a correção.

TÉCNICA 9-10

(TURI ET AL.)

- Com o paciente em posição supina, fixe um coxim na mesa cirúrgica para manter 90 graus de flexão durante a cirurgia. Use um torniquete e um intensificador de imagem.
- Posicione o fixador sobre a perna para verificar a posição dos clampes dos pinos, do local da osteotomia, e da

dobradiça. Os pinos proximais devem ser colocados pelo menos 15 mm abaixo da linha articular para evitar a colocação intracapsular do pino.

- O local da osteotomia deve se situar abaixo da tuberosidade da tíbia. Faça a incisão da osteotomia antes do posicionamento do fixador para que a dissecção não seja prejudicada. Faça uma incisão longitudinal medial e adjacente à tuberosidade da tíbia estendendo-se distalmente em 3-4 cm.
- Rebata as patas de ganso subperiostealmente para expor o local da osteotomia na tíbia proximal.
- Sobreponha a dobradiça do fixador sobre a cortical lateral da tíbia ao nível da osteotomia (Fig. 9-18A).
- Quando o fixador estiver na posição correta, fixe-o ao osso com fios de Kirschner temporários colocados através de furos no quadro (Fig. 9-18B). Certifique-se de que o fixador fique, pelo menos, a largura de um dedo de distância da pele para ser complacente com o edema de partes moles. Verifique o posicionamento dos fios de Kirschner com fluoroscopia para assegurar que eles estejam perpendiculares à diáfise da tíbia.
- Coloque o guia do parafuso no clampe para posicionar o pino proximal e lateral e empurre contra a pele para determinar o local da incisão. Faça a incisão e use uma broca de 4,8 mm para fazer um furo-piloto para o pino. Parafuse manualmente o pino dentro do osso através do guia do parafuso (Fig. 9-18C).
- Repita o procedimento para o pino proximal medial. Ambos os pinos devem atingir a cortical posterior (Fig. 9-18D). Aperte os clampes aos pinos, e retire os fios de Kirschner provisórios.
- Repita o procedimento de colocação dos pinos para os pinos distais utilizando o fixador como um guia, e aperte o clampe aos pinos distais (Fig. 9-18E).
- Assegure-se de que todos os parafusos do fixador e das dobradiças estejam apertados.
- Use os parafusos de plástico para anexar o guia de osteotomia ao fixador (Fig. 9-18F).
- Insira um guia de perfuração através da fenda do guia de osteotomia, e faça uma série de furos em dois terços mediais na região proximal da tíbia com uma broca (Fig. 9-18G). Complete a osteotomia conectando os buracos com um osteótomo reto fino, colocado através da fenda do guia de osteotomia (Fig. 9-18H). Alternativamente, uma serra com lâmina fina pode ser utilizada.
- Retire o guia de osteotomia e abra o fixador no ângulo de correção desejado girando o mecanismo de distração (Fig. 9-18I). Isso garante que a osteotomia esteja completa e que a quantidade desejada de correção possa ser alcançada. O eixo mecânico do membro pode ser verificado fluoroscopiamente usando-se um cabo de Bovie a partir do centro da articulação do quadril até o centro da articulação do tornozelo. Na articulação do joelho, o cabo deve estar na ou imediatamente lateral à eminência tibial.
- Quando a correção adequada é alcançada, verifique e anote o nível da distração nas marcas no fixador. Nesse momento, feche o mecanismo de distração para comprimir o local da osteotomia. Trave o fixador e, cuidadosamente, suture o periósteo para cobrir o local da osteotomia.

CUIDADO PÓS-OPERATÓRIO O movimento passivo contínuo é iniciado imediatamente após a cirurgia, na sala de recuperação, geralmente de 0 a 45 graus de flexão, progredindo, pelo menos, 20 graus a cada dia. A deambulação é iniciada no dia após a cirurgia, permitindo carga conforme o tolerado com muletas. O dreno é retirado 1 ou 2 dias após a cirurgia, dependendo da quantidade drenada. Os pacientes são instruídos sobre o cuidado adequado no local dos pinos e sobre a técnica de distração. Sete dias após a cirurgia, o paciente começa distraindo o fixador, a um ritmo de 1 mm/dia, virando o distrator um quarto de volta, quatro vezes por dia, até o ângulo de correção desejado. Um acompanhamento contínuo assíduo é necessário para verificar radiografias com carga, os locais dos pinos e para garantir que o paciente esteja distraindo o fixador corretamente. Quando a correção apropriada é alcançada, o fixador é travado. Se as radiografias demonstrarem uma boa formação de calo, a porca da trava é solta e inicia-se carga de forma dinâmica. O fixador é retirado quando a união sólida é alcançada, em geral, 12 semanas após a cirurgia.

COMPLICAÇÕES Apesar de a hemiosteodistração com cunha de abertura medial evitar problemas com o ligamento patelar e a inclinação posterior tibial, o procedimento não é isento de complicações (até 76%, em um estudo, incluindo infecções do trajeto dos pinos, trombose venosa profunda, erro técnico, e artrite séptica). Problemas psicossociais também estão associados com o uso de dispositivos de fixação externa, e infecções do trajeto dos pinos foram relatadas como causa de gonartrite séptica tardia. A correção inadequada também foi relatada com essa técnica.

COMPLICAÇÕES GERAIS DA OSTEOTOMIA TIBIAL PROXIMAL

Outras complicações relatadas da osteotomia tibial proximal incluem recorrência da deformidade (perda da correção), paralisia do nervo fibular, não união, infecção, rigidez ou instabilidade do joelho, fratura intra-articular, trombose venosa profunda, síndrome compartimental, patela baixa e osteonecrose do fragmento proximal. A correção insuficiente e o varo recorrente foram relatados em 5% a 30% dos pacientes com osteotomia tibial proximal. A recorrência de uma deformidade em varo foi a complicação mais comum no relatório do Coventry de 213 osteotomias tibiais proximais. Ele atribuiu a recorrência à correção inadequada no momento da cirurgia e sugeriu que a sobrecorreção além dos normais 5 graus de valgo anatômico diminuiu a frequência dessa complicação.

A lesão do nervo fibular está relacionada mais frequentemente com a osteotomia da fibula realizada em conjunto com a osteotomia tibial proximal. O nervo fibular está em maior risco com a osteotomia da fíbula proximal, onde o nervo cursa ao redor do colo da fíbula antes de se dividir nos ramos superficial e profundo (Fig. 9-19).

A maioria dos pacientes desenvolve patela baixa significativa após a osteotomia tibial proximal. Vários fatores podem ser responsáveis, incluindo o encurtamento do ligamento patelar após imobilização prolongada, a formação óssea no local da osteotomia na área de inserção do ligamento patelar, e fibrose do ligamento patelar. No entanto, a diminuição na altura da patela não tem nenhum efeito apreciável sobre o sucesso ou insucesso da osteotomia ou sobre a necessidade de subsequente substituição total da articulação. Entretanto, a patela baixa pode tornar uma artroplastia total do joelho subsequente tecnicamente mais exigente.

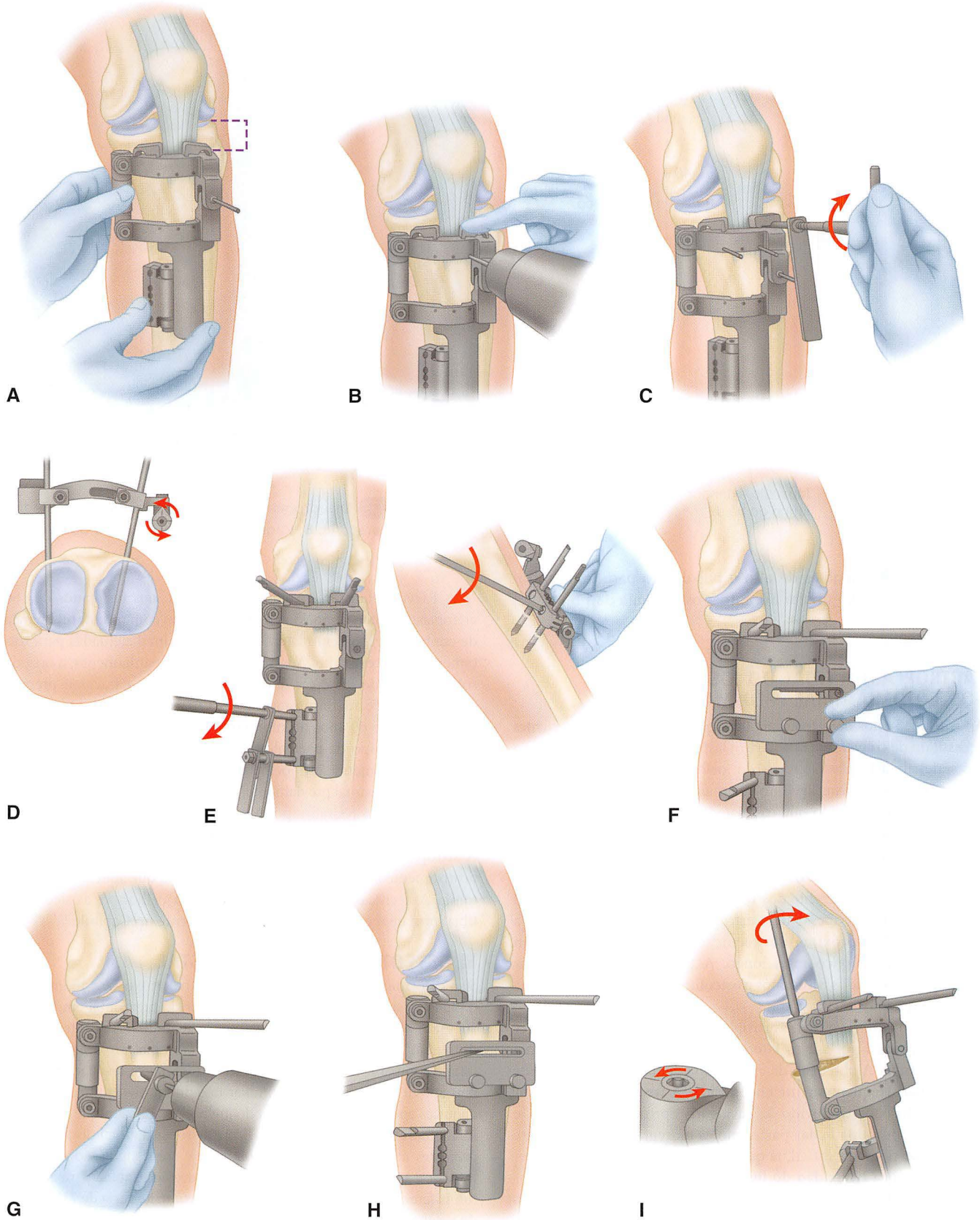

FIGURA 9-18 Osteotomia por hemiosteodistração com cunha de abertura com fixador externo dinâmico Orthofix (Verona, Itália). **A,** Posicionamento do fixador. **B,** Fixador provisoriamente fixado com fios de Kirschner. **C,** Pino proximal do fixador inserido. **D,** Pinos proximais lateral e medial do fixador. **E,** Inseridos pinos distais do fixador. **F,** Colocado o guia da osteotomia. **G,** Série de furos realizada no local da osteotomia. **H,** Furos conectados com osteótomo ou serra. **I,** Distração da osteotomia. **VEJA A TÉCNICA 9-10.**

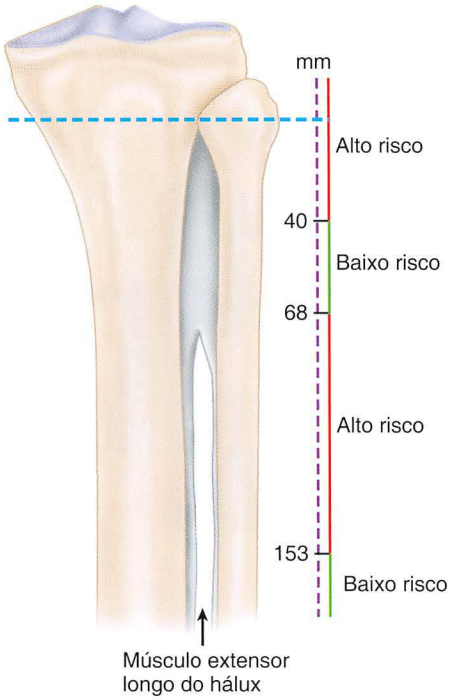

FIGURA 9-19 Regiões de alto e baixo risco para lesão intraoperatória do nervo fibular durante a osteotomia da fíbula.

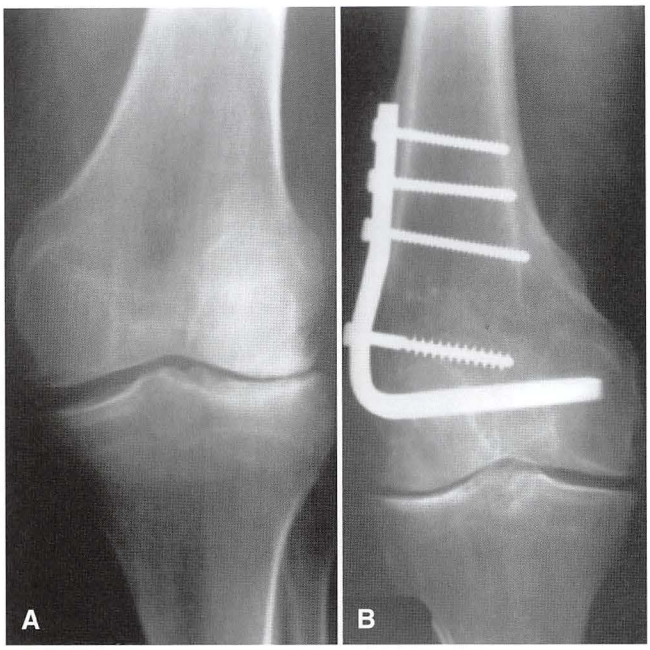

FIGURA 9-20 Osteotomia varizante femoral distal. **A,** Radiografia pré-operatória. **B,** Radiografia 10 anos após a operação.

ARTROPLASTIA TOTAL DO JOELHO APÓS OSTEOTOMIA TIBIAL PROXIMAL

Após 10 a 15 anos da osteotomia tibial proximal, 40% dos pacientes necessitam de conversão para a artroplastia total do joelho. A maioria das séries de artroplastias totais do joelho após a osteotomia tibial proximal reportou taxas ligeiramente mais baixas de resultados clínicos bons e excelentes do que os relatados para artroplastia total do joelho primária.

Estudos demonstram que o resultado da artroplastia total do joelho em pacientes com osteotomia tibial proximal prévia não foi significativamente diferente dos resultados após a artroplastia total do joelho primária, apesar de a artroplastia total de joelho após a osteotomia tibial proximal ser tecnicamente mais exigente e um procedimento cirúrgico mais longo. A artroplastia unicompartimental tem resultados ruins após a osteotomia tibial proximal (falha de 28% em 5 anos).

A técnica cirúrgica da artroplastia total do joelho pode ser mais complicada por vários fatores em pacientes com osteotomia tibial proximal. A obtenção da exposição adequada é a dificuldade técnica mais frequentemente encontrada. A frouxidão ligamentar lateral pode ocorrer devido à "cavalgada" proximal da fíbula, e manter a continuidade das partes moles da região medial durante a exposição pode ser difícil, já que a cicatrização no nível da osteotomia provoca frouxidão do ligamento colateral medial. O ligamento cruzado posterior geralmente está comprometido, fazendo a substituição do ligamento cruzado posterior necessária. O planalto tibial lateral geralmente é o lado mais deficiente e pode exigir enxertia óssea ou necessitar de cunha metálica. O deslocamento do fragmento proximal lateral ou posteriormente pode tornar o posicionamento da haste difícil. A patela baixa pode tornar necessária a realização de osteotomia da tuberosidade anterior da tíbia.

Parvizi, Hanssen e Spangehl relataram seus resultados de 166 artroplastias totais do joelho em 118 pacientes com osteotomia prévia de cunha de fechamento lateral da tíbia proximal efetuadas para tratamento da osteoartrite. Aos 15 anos de acompanhamento, a taxa de sobrevida foi de 89%. Os fatores de risco para o fracasso precoce necessitando de revisão foram o sexo masculino, a obesidade, e a idade acima de 60 anos no momento da artroplastia total do joelho. Em um subgrupo de pacientes que realizaram artroplastia total do joelho bilateralmente, um joelho havia sido submetido a uma osteotomia tibial proximal previamente, e o outro joelho, não. Em contraste com os pacientes relatados por Meding et al., os joelhos com osteotomia prévia não foram tão bem quanto os joelhos sem osteotomia. A artroplastia total do joelho após osteotomia teve um número significativamente maior de linhas radiolucentes do que aquela sem osteotomia. As técnicas para a artroplastia total do joelho após a osteotomia tibial proximal estão descritas detalhadamente no Capítulo 7.

OSTEOTOMIA FEMORAL DISTAL

Se a deformidade em valgo no joelho for maior que 12 a 15 graus, ou o plano da articulação do joelho se desviar do horizontal em mais de 10 graus, Coventry recomendou uma osteotomia varizante femoral distal, em vez de uma osteotomia varizante tibial proximal. Em um estudo comparativo, Berruto et al. concluíram que os resultados funcionais após a osteotomia supracondilar não diferiram significativamente daqueles após a artroplastia total do joelho, e sugeriram que a osteotomia femoral é uma alternativa válida à artroplastia total do joelho em pacientes ativos com menos de 65 anos e com angulação em valgo inferior a 15 graus (Fig. 9-20). A taxa de sucesso relatada para a osteotomia femoral distal realizada devido à osteoartrite varia de 71% a 86% de resultados bons ou excelentes. Resultados ruins foram observados em pacientes com artrite reumatoide e pacientes com mobilidade inadequada do joelho antes da osteotomia femoral distal.

A artroplastia total do joelho após a osteotomia femoral distal pode ser complicada pela dificuldade na exposição devido a cicatrizes e dificuldade na retirada de material de síntese. Dispositivos de fixação

FIGURA 9-21 Placa bloqueada para fêmur distal. Osteotomia supracondilar realizada com uma placa bloqueada. Parafusos distais podem ser retirados por via percutânea para permitir a instrumentação do fêmur distal, sem a necessidade de remoção da placa.

como a placa lâmina e o parafuso de compressão supracondilar normalmente devem ser retirados antes da preparação do fêmur distal para a artroplastia total do joelho. Se uma placa supracondilar bloqueada (Fig. 9-21) for utilizada para a osteotomia, a instrumentação do fêmur distal pode ser realizada após a retirada percutânea dos parafusos bloqueados utilizando uma haste curta como guia intramedular e instrumentação de alinhamento extramedular.

A técnica para uma osteotomia varizante femoral distal com cunha de fechamento é descrita a seguir.

OSTEOTOMIA VARIZANTE FEMORAL DISTAL COM CUNHA DE FECHAMENTO

No método de Coventry, uma via medial é utilizada. Uma incisão anterior para artroplastia total do joelho também pode ser utilizada, expondo o fêmur distal medial através de uma abordagem subvasto. Isso pode evitar pontes de pele entre as vias, se for necessária uma artroplastia total do joelho subsequente.

TÉCNICA 9-11

(COVENTRY)

- Faça uma incisão medial separando o reto femoral e o vasto medial em sua junção, exponha a parte distal do fêmur, e desloque a bolsa suprapatelar distalmente sem abri-la, até que a base do côndilo femoral medial seja exposta.
- Para atingir a posição desejada dos côndilos femorais, faça um template (1) para indicar o tamanho adequado da cunha de osso a ser retirada e (2) para estabelecer o ângulo desejado entre a placa lâmina utilizada para a fixação interna e a cortical lateral, no momento em que a placa lâmina for inserida (Fig. 9-22). A ponta da lâmina deve apenas penetrar a cortical oposta para a adequada estabilidade da fixação. Utilize um afastador apropriado e mantenha a flexão do joelho para proteger as estruturas neurovasculares.
- Determine o local apropriado, o ângulo de inserção e o comprimento da lâmina, com radiografias avaliadas com um fio de Kirschner inserido no fragmento distal. Utilize este fio, quando estiver na posição desejada, como um guia para a inserção da placa.
- Utilize uma serra mecânica para cortar o fêmur após a inserção da placa lâmina.
- Coloque a placa em contato com a diáfise após a remoção da cunha, ou simplesmente cortando através do osso e impactando a extremidade distal do fragmento proximal na cavidade medular da porção distal.
- Fixe a placa ao fragmento proximal com parafusos. Corrija qualquer deformidade em flexão pelo posicionamento adequado da placa lâmina. Insira os drenos de sucção, e feche a ferida.

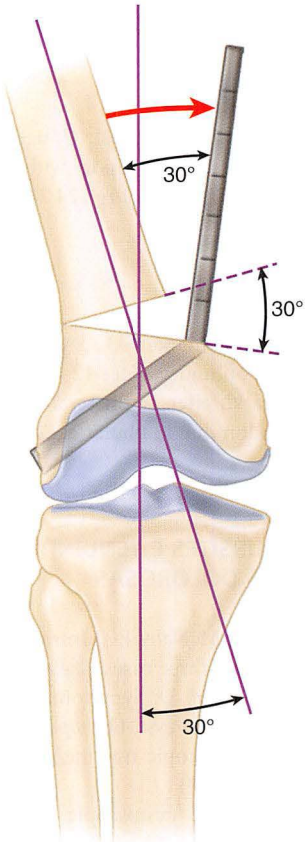

FIGURA 9-22 Técnica de Coventry para osteotomia femoral distal. O ângulo a ser corrigido é medido na radiografia pré-operatória, e a lâmina da placa é inserida na metáfise femoral para que a placa possa realizar a correção desejada quando fixada à diáfise femoral osteotomizada. Cunha com ângulo apical igual à quantidade de correção ressecada com a osteotomia. **VEJA A TÉCNICA 9-11.**

CUIDADO PÓS-OPERATÓRIO A extremidade é tratada da mesma forma que uma osteotomia tibial proximal quando finalizada.

REFERÊNCIAS

GERAL

Nozawa S, Tanaka C, Shikata J, et al: Congenital contracture of the quadriceps muscle: a case report with magnetic resonance imaging, *Arch Orthop Trauma Surg* 124:272, 2004.

SÍNDROME DO ESTALO

Bansal R, Taylor C, Pimpalnerkar AL: Snapping knee: an unusual biceps femoris tendon injury, *Knee* 12:458, 2005.

Fung DA, Frey S, Markbreiter L: Bilateral symptomatic snapping biceps femoris tendon due to fibular exostosis, *Knee Surg* 21:55, 2008.

CALCIFICAÇÕES, BURSITES E TENDINITIES PARA-ARTICULARES DOLOROSAS

Fang CSJ, McCarthy CL, McNally EG: Intramuscular dissection of Baker's cysts: report on three cases, *Skeletal Radiol* 33:367, 2004.

Froelich JM, Hillard-Sembell D: Symptomatic loose bodies of the knee located in a popliteal cyst, *Orthopedics* 32:918, 2009.

Huang YC, Yeh WL: Endoscopic treatment of prepatellar bursitis, *Int Orthop* 35:355-358, 2011.

Ko SH, Ahn JH: Popliteal cystoscopic excisional débridement and removal of capsular fold of valvular mechanism of large recurrent popliteal cyst, *Arthroscopy* 20:37, 2004.

Kp V, Yoon JR, Nha KW, et al: Popliteal artery pseudoaneurysm after arthroscopic cystectomy of a popliteal cyst, *Arthroscopy* 25:1054, 2009.

Takahashi M, Nagano A: Arthroscopic treatment of popliteal cyst and visualization of its cavity through the posterior portal of the knee, *Arthroscopy* 21:638, 2005.

ARTRITE REUMATOIDE

Archibeck MJ, Berger RA, Barden RM, et al: Posterior cruciate ligament–retaining total knee arthroplasty in patients with rheumatoid arthritis, *J Bone Joint Surg* 83A:1231, 2001.

Howe CR, Gardner GC, Kadel NJ: Perioperative medication management for the patient with rheumatoid arthritis, *J Am Acad Orthop Surg* 14:544, 2006.

Klug S, Wittmann G, Weseloh G: Arthroscopic synovectomy of the knee joint in early cases of rheumatoid arthritis: follow-up results of a multicenter study, *Arthroscopy* 16:262, 2000.

Ogawa H, Itokazu M, Ito Y, et al: The therapeutic outcome of minimally invasive synovectomy assisted with arthroscopy in the rheumatoid knee, *Mod Rheumatol* 16:360, 2006.

Palmer DH, Mulhall KJ, Thompson CA, et al: Total knee arthroplasty in juvenile rheumatoid arthritis, *J Bone Joint Surg* 87A:1510, 2005.

Parvizi J, Lajam CM, Trousdale RT, et al: Total knee arthroplasty in young patients with juvenile rheumatoid arthritis, *J Bone Joint Surg* 85A:6, 2003.

Thomas A, Rojer D, Imrie S, et al: Cemented total knee arthroplasty in patients with juvenile rheumatoid arthritis, *Clin Orthop Relat Res* 433:140, 2005.

OSTEOARTRITE

Aaron RK, Skolnick AH, Reinert SE, et al: Arthroscopic debridement for osteoarthritis of the knee, *J Bone Joint Surg* 88A:936, 2006.

Arthur A, LaPrade RF, Agel J: Proximal tibial opening wedge osteotomy as the initial treatment for chronic posterolateral corner deficiency in the varus knee: a prospective clinical study, *Am J Sports Med* 35:1844, 2007.

Clar C, Cummins E, McIntyre L, et al: Clinical and cost-effectiveness of autologous chondrocyte implantation for cartilage defects in knee joints: systematic review and economic evaluation, *Health Technol Assess* 9:1, 2005.

Dervin GF, Stiell IG, Rody K, et al: Effect of arthroscopic debridement for osteoarthritis of the knee on health-related quality of life, *J Bone Joint Surg* 85A:10, 2003.

Franceschi F, Longo UG, Ruzzini L, et al: Simultaneous arthroscopic implantation of autologous chondrocytes and high tibial osteotomy for tibial chondral defects in the varus knee, *Knee* 15:309, 2008.

Fulkerson JP: Alternatives to patellofemoral arthroplasty, *Clin Orthop Relat Res* 436:76, 2005.

Gerdhem P, Abdon P, Odenbring S: Hemicallotasis for medial gonarthrosis: a short-term follow-up of 21 patients, *Arch Orthop Trauma Surg* 122:134, 2002.

Haddad FS, Bentley G: Total knee arthroplasty after high tibial osteotomy: a medium-term review, *J Arthroplasty* 15:597, 2000.

Jakobsen RB, Engebretsen L, Slauterbeck JR: An analysis of the quality of cartilage repair studies, *J Bone Joint Surg* 87A:2232, 2005.

Jamali AA, Emmerson BC, Chung C, et al: Fresh osteochondral allografts, *Clin Orthop Relat Res* 437:176, 2005.

Kanamiya T, Naito M, Hara M, et al: The influences of biomechanical factors on cartilage regeneration after tibial osteotomy for knees with medial compartment osteoarthritis: clinical and arthroscopic observations, *Arthroscopy* 18:725, 2002.

Knutsen G, Engebretsen L, Ludvigsen TC, et al: Autologous chondrocyte implantation compared with microfracture in the knee: a randomized trial, *J Bone Joint Surg* 86A:455, 2004.

LaPrade RF, Engebretsen L, Johansen S, et al: The effect of a proximal tibial medial opening wedge osteotomy on posterolateral knee instability: a biomechanical study, *Am J Sports Med* 36:956, 2008.

Marti RK, Verhagen RA, Kerkhoffs GM, et al: Proximal tibial varus osteotomy: indications, technique, and five to twenty-one-year results, *J Bone Joint Surg* 83A:164, 2001.

Meding JB, Keating EM, Ritter MA, et al: Total knee arthroplasty after high tibial osteotomy, *J Bone Joint Surg* 82A:1252, 2000.

Minas T, Bryant T: The role of autologous chondrocyte implantation in the patellofemoral joint, *Clin Orthop Relat Res* 436:30, 2005.

Mizuta H, Nakamura E, Kudo S, et al: Greater frequency of distraction accelerates bone formation in open-wedge proximal tibial osteotomy with hemicallotasis, *Acta Orthop Scand* 75:588, 2004.

Moseley JB, O'Malley K, Petersen NJ, et al: A controlled trial of arthroscopic surgery for osteoarthritis of the knee, *N Engl J Med* 347:81, 2002.

Müller M, Strecker W: Arthroscopy prior to osteotomy around the knee? *Arch Orthop Trauma Surg* 128:1217, 2008.

Nakamura E, Mizuta H, Kudo S, et al: Open-wedge osteotomy of the proximal tibia with hemicallotasis, *J Bone Joint Surg* 83B:1111, 2001.

Parvizi J, Hanssen AD, Spangehl MJ: Total knee arthroplasty following proximal tibial osteotomy: risk factors for failure, *J Bone Joint Surg* 86A:474, 2004.

Poehling G: *Osteoarthritis surgical intervention system, technique manual*, McKinney, TX, 2001, Orthofix.

Rees JL, Price AJ, Lynskey TG, et al: Medial unicompartmental arthroplasty after failed high tibial osteotomy, *J Bone Joint Surg* 83B:1034, 2001.

Ruano-Ravina A, Jato Diaz M: Autologous chondrocyte implantation: a systematic review, *Osteoarthritis Cartilage* 14:47, 2006.

Sharpe JR, Ahmed SU, Fleetcroft JP, et al: The treatment of osteochondral lesions using a combination of autologous chondrocyte implantation and autograft: three-year follow-up, *J Bone Joint Surg* 87B:730, 2005.

Sprenger TR, Doerzbacher JF: Tibial osteotomy for the treatment of varus gonarthrosis: survival and failure analysis to twenty-two years, *J Bone Joint Surg* 85A:469, 2003.

Tsumaki N, Nakaiuchi M, Sasaki J, et al: Low-intensity pulsed ultrasound accelerates maturation of callus in patients treated with opening-wedge high tibial osteotomy by hemicallotasis, *J Bone Joint Surg* 86A:2399, 2004.

Wai EK, Kreder HJ, Williams JI: Arthroscopic débridement of the knee for osteoarthritis in patients fifty years of age or older, *J Bone Joint Surg* 84A:17, 2002.

Wakabayashi S, Akizuki S, Takizawa T, et al: A comparison of the healing potential of fibrillated cartilage versus eburnated bone in osteoarthritic knees after high tibial osteotomy: an arthroscopic study with 1-year follow-up, *Arthroscopy* 18:272, 2002.

Weale AE, Lee AS, MacEachern AG: High tibial osteotomy using a dynamic axial external fixator, *Clin Orthop Relat Res* 382:154, 2001.

As referências completas estão disponíveis em www.expertconsult.com.

PARTE IV

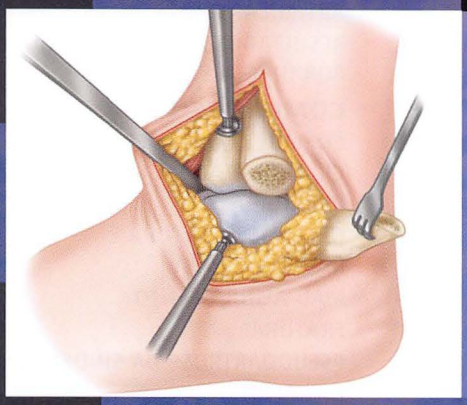

PROCEDIMENTO DE RECONSTRUÇÃO DE TORNOZELO EM ADULTOS

ARTROPLASTIA TOTAL DO TORNOZELO

G. Andrew Murphy

CAPÍTULO 10

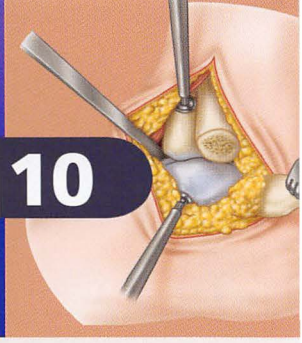

DESENVOLVIMENTO DE SISTEMAS DE ARTROPLASTIA TOTAL DO TORNOZELO 486
DESENHO ROTACIONAL 486
DESENHOS DE ROLAMENTO MÓVEL *VERSUS* ROLAMENTO FIXO 487
ALINHAMENTO 487
OSTEOINTEGRAÇÃO *VERSUS* FIXAÇÃO COM CIMENTO 487
FIXAÇÃO METAFISÁRIA 489
FORMATO DO COMPONENTE TALAR 489
AVALIAÇÃO PRÉ-OPERATÓRIA 489
INDICAÇÕES 490
ARTROPLASTIA TOTAL DO TORNOZELO OU ARTRODESE DO TORNOZELO PARA TRATAMENTO DA OSTEOATROSE DO TORNOZELO 490
CONSIDERAÇÕES PARA PROCEDIMENTOS ASSOCIADOS 492
CORREÇÃO DE DEFORMIDADES 492
CONSIDERAÇÕES LIGAMENTARES 492
DEFORMIDADES PERIARTICULARES 493
CIRCUNSTÂNCIAS ESPECIAIS 493
Osteonecrose do Tálus 493
Doença Pantalar; Artrodese Concomitante do Retropé 493
Conversão da Artrodese do Tornozelo 493
Gota 493
Artroplastia Total do Tornozelo Bilateral 494
RESULTADOS 494
PARTICIPAÇÃO ESPORTIVA 496
PAPEL DA EXPERIÊNCIA E NÚMERO DE CASOS 496
AMPLITUDE DE MOVIMENTO ARTICULAR 496
RESULTADOS PÓS-OPERATÓRIOS POR DIAGNÓSTICO 497
COMPLICAÇÕES 497
COMPLICAÇÕES COM A CICATRIZAÇÃO DA INCISÃO CIRÚRGICA 498
OSTEÓLISE, SOLTURA E RADIOLUCÊNCIA 498
MAU ALINHAMENTO 499
FRATURA 499
PSEUDOARTROSE DA SINDESMOSE 499
INFECÇÃO 499
TROMBOSE VENOSA PROFUNDA 499
OSSIFICAÇÃO HETEROTÓPICA 500
PROGRESSÃO DA OSTEOARTROSE EM ARTICULAÇÕES ADJACENTES 500
IMPACTO/FORMAÇÃO DE OSTEÓFITOS 500

Embora muitos cirurgiões ortopédicos tenham abandonado a artroplastia do tornozelo devido às altas taxas de complicação e falhas, o interesse contínuo em alternativas para a artrodese do tornozelo levou ao interesse pela renovação. O desenvolvimento de desenhos contemporâneos, biomecanicamente mais compatíveis com a anatomia e a cinemática do tornozelo, aperfeiçoou as técnicas e instrumentação cirúrgica, e a introdução de métodos biológicos para a fixação dos componentes protéticos levou a grande quantidade de estudos que avaliam o desenho dos implantes, a técnica cirúrgica e os resultados obtidos com a artroplastia total do tornozelo.

DESENVOLVIMENTO DE SISTEMAS DE ARTROPLASTIA TOTAL DO TORNOZELO

Desde o primeiro relato de artroplastia total do tornozelo, nos anos 1970, foram introduzidos mais de 20 sistemas de artroplastia total do tornozelo. A primeira geração, cimentada, utilizava componentes constritos que eram muito estáveis mas necessitavam de técnica cirúrgica com grande ressecção óssea, o que resultava em altas taxas de falha secundária a osteólise extensa e soltura dos implantes. A segunda geração, não cimentada, com componentes menos constritos, necessitava de menos ressecção óssea e apresentava menores taxas de soltura devido à redução das forças de tensão e cisalhamento na interface osso implante. No entanto, o desgaste crescente do polietileno comprometendo a estabilidade dos componentes resultava em dor e subluxação. A terceira geração, com sistema semiconstrito, consiste em três componentes: um componente tibial metálico de superfície lisa e plana, um componente talar metálico com formato condilar, e um componente de polietileno de peso molecular ultra-alto interposto entre os componentes tibial e talar. Os sistemas nos quais o componente de polietileno está fixo no componente tibial geralmente são denominados "tipo duas peças" ou de "rolamento fixo", enquanto aqueles com o componente de polietileno não fixo são chamados "tipo três peças", móveis ou sistemas de apoio meniscal. Atualmente, cinco sistemas de artroplastia total do tornozelo foram aprovados para uso nos Estados Unidos pela Food and Drug Administration (FDA), e outras próteses estão em fase final dos ensaios clínicos (Tabela 10-1). Outros sistemas estão em uso na Europa e Ásia (p. ex., HINTEGRA, Newdeal SA, Lyon, França; TNK, Kyocera Corporation, Japão; BOX, Finsbury Orthopaedics, Leatherhead, Surrey, RU).

DESENHO ROTACIONAL

O desenvolvimento de um sistema de implante que imita a anatomia normal e a biomecânica do tornozelo apresenta taxas de sucesso semelhantes àquelas das próteses do quadril e do joelho. Contudo, muitas características anatômicas da articulação do tornozelo são desfavoráveis: (1) o tornozelo possui significativamente menor área de contato entre as superfícies articulares em relação ao quadril e ao

TABELA 10-1 Sistemas de Artroplastia Total do Tornozelo Aprovados pelo FDA

SISTEMA	APROVAÇÃO PELO FDA	CARACTERÍSTICAS
Agility (DePuy, Warsaw, IN) de Agility Revision — maio de 2002 — para revisão da artroplastia primária de Agility Agility LP — 2006 — componente talar cobre completamente o tálus; cimentado	Dezembro de 1992	Requer artrodese da sindesmose, componente talar semiconstrito; projetado para ser usado com cimento
INBONE (Wright Medical, Arlington, TN)	Novembro de 2005	Barra tibial modular, instrumentação de alinhamento intramedular
Salto Talaris (Tornier, Saint Ismier, França)	Novembro de 2006	Componente talar cônico, raio de curvatura medial maior que o lateral; implante de rolamento fixo, com duas peças anatômicas
Eclipse (Integra Life-sciences, Plainsboro, NJ)	Novembro de 2006	Acesso medial para inserção, cortes cilíndricos para tíbia e tálus; uso atual suspenso
STAR (Waldermar Link, Hamburgo, Alemanha)	Maio de 2009	Apenas sistema com três componentes aprovados, fixação tibial com duas barras cilíndricas de 6,5 mm
Mobility (DePuy International, Leeds, RU)	Pendente	Desenho com três componentes, janela anterior para barra tibial, em ensaios clínicos vs. Agility LP

Adaptada de Cracchiolo A 3rd, DeOrio JK: Design features of current total ankle replacements: implants and instrumentation, *J Am Acad Orthop Surg* 16:530, 2008.

joelho; (2) o tornozelo suporta 5,5 vezes o peso corporal com deambulação normal, comparado com três vezes o peso corporal no joelho; e (3) a superfície de cartilagem articular do tornozelo é uniformemente mais fina do que a do joelho.

Os conceitos biomecânicos que tiveram resultados na geração mais recente das artroplastias do tornozelo estão um pouco além do escopo de um livro de orientação cirúrgica; no entanto, a quantidade e a variedade de implantes no mercado requerem uma familiaridade de princípios básicos no que se refere aos componentes protéticos.

DESENHOS DE ROLAMENTO MÓVEL *VERSUS* ROLAMENTO FIXO

A maioria dos implantes modernos é classificada em dois grupos básicos: aqueles com o componente de polietileno rigidamente fixo ao componente da tíbia (Fig. 10-1A), e aqueles com o componente de polietileno móvel, que tem a capacidade, pelo menos teoricamente, de movimentar-se sob o componente tibial para adaptar-se às mudanças nas forças da articulação (Fig. 10-1B). Os desenhos de polietileno móvel são mais comumente usados na Europa, onde apresentam um longo histórico de resultados. Outra vantagem teórica desse desenho é a versatilidade do implante, que permite compensação de pequenas variações no alinhamento e acomodação da prótese às forças articulares. A capacidade do componente de polietileno para se movimentar permite, teoricamente, manter a articulação entre o componente talar e o componente de polietileno mais congruente, com menor fricção e menor desgaste. Especialistas, no entanto, discutem acerca do componente de polietileno, argumentando que este se movimenta sob a tíbia. Barg et al. demonstraram pouco movimento anteroposterior do componente talar sob a tíbia em radiografias de seguimento pós-operatório de artroplastia total do tornozelo tipo rolamento móvel, e observaram ainda que a essa prótese funcionava como aquela do tipo rolamento fixo, mas com a vantagem de permitir posição individualizada para inserção do polietileno em resposta às solicitações dos tecidos moles produzidas pelas diferentes configurações da articulação do tornozelo. Além do implante de tornozelo STAR (Fig. 10-2), os implantes aprovados para serem utilizados nos Estado Unidos são do tipo rolamento fixo (Tabela 10-1).

Defensores dos desenhos de rolamento fixo sugerem que a articulação normal do tornozelo, ao contrário do joelho, possui um eixo central de movimento mais estável, e menor necessidade amplitude de movimento. O desgaste posterior do polietileno contra o componente tibial é de grande preocupação nos desenhos de rolamento móvel, e menor para desenhos de rolamento fixo. A atenção para o correto alinhamento da prótese ao longo do eixo mecânico do membro inferior previne o desgaste excessivo.

ALINHAMENTO

Atualmente, os sistemas de implante disponíveis são criados para serem posicionados ao longo do eixo mecânico do membro inferior e dependem do alinhamento satisfatório acima e abaixo da articulação do tornozelo. O método mais comum para a obtenção de um alinhamento correto é o alinhamento com guia externo, usando fluoroscopia intraoperatória para a avaliação dos eixos. Existe um sistema que utiliza uma haste de alinhamento intramedular (Fig. 10-3). Uma inovação potencial é o alinhamento guiado por tomografia computadorizada, que permite confecção de corte personalizado, como aqueles disponíveis para artroplastia de joelho.

OSTEOINTEGRAÇÃO *VERSUS* FIXAÇÃO COM CIMENTO

Nos Estados Unidos, todos os implantes aprovados pelo FDA são cimentados, e embora às vezes eles sejam revestidos e porosos como os implantes não cimentados do quadril ou do joelho, a implantação dos componentes não cimentados é considerada "off-label". Há poucos dados que comparam o uso do modelos cimentados e não cimentados na literatura, assim não há consenso quanto à questão.

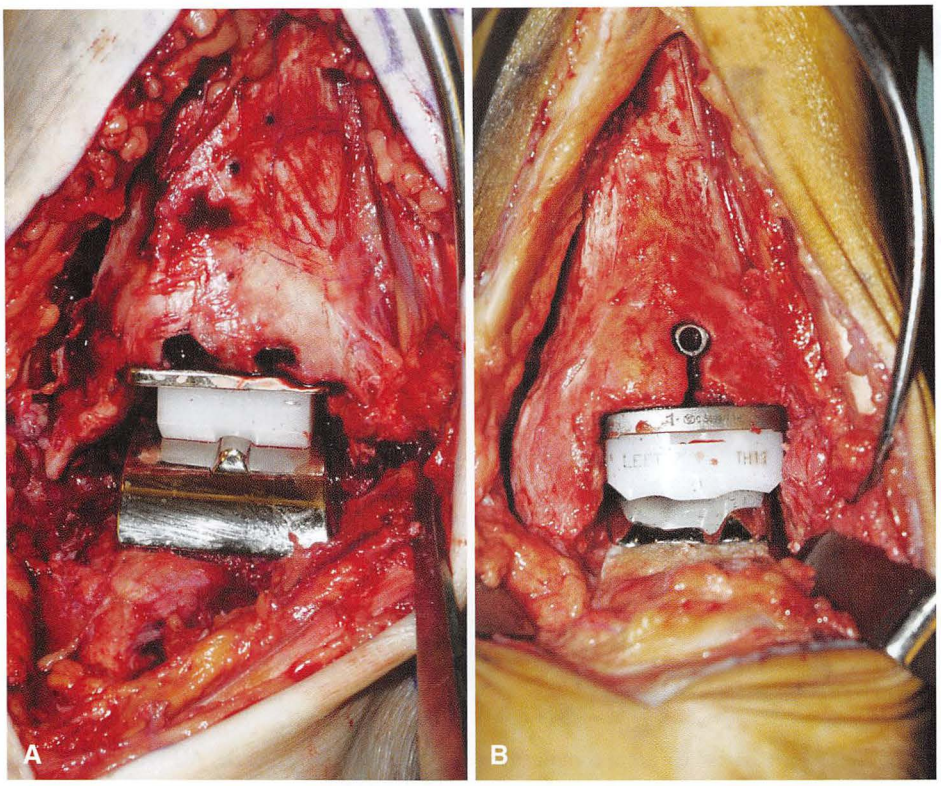

FIGURA 10-1 **A,** Prótese tipo rolamento móvel, artroplastia total do tornozelo com três componentes; o componente de polietileno é independente do componente tibial. **B,** Prótese tipo rolamento fixo, artroplastia total do tornozelo com dois componentes; o polietileno é fixo ao componente tibial. (De Easley ME, Adams SB Jr, Hembree C, DeOrio JK: Current concepts review: results of total ankle arthroplasty, *J Bone Joint Surg* 93A:1455, 2011.)

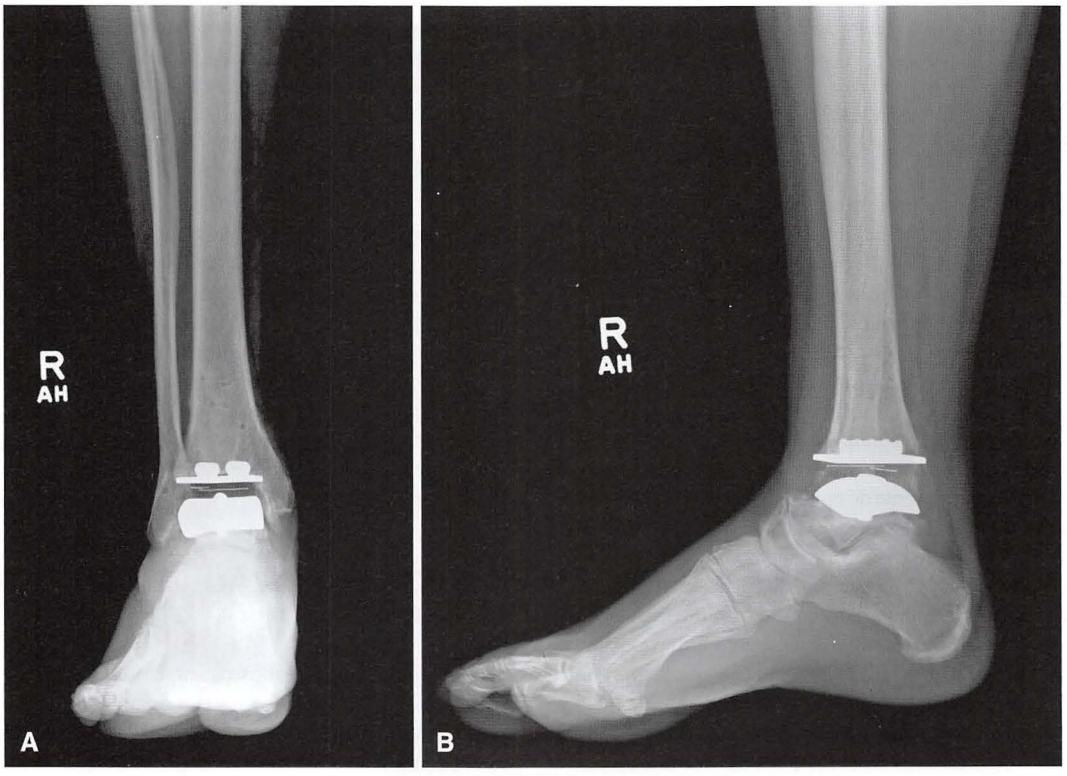

FIGURA 10-2 **A** e **B,** Sistema STAR em paciente com boa qualidade óssea e deformidade mínima. (Cortesia de Dr. William C. McGarvey, Houston, TX.)

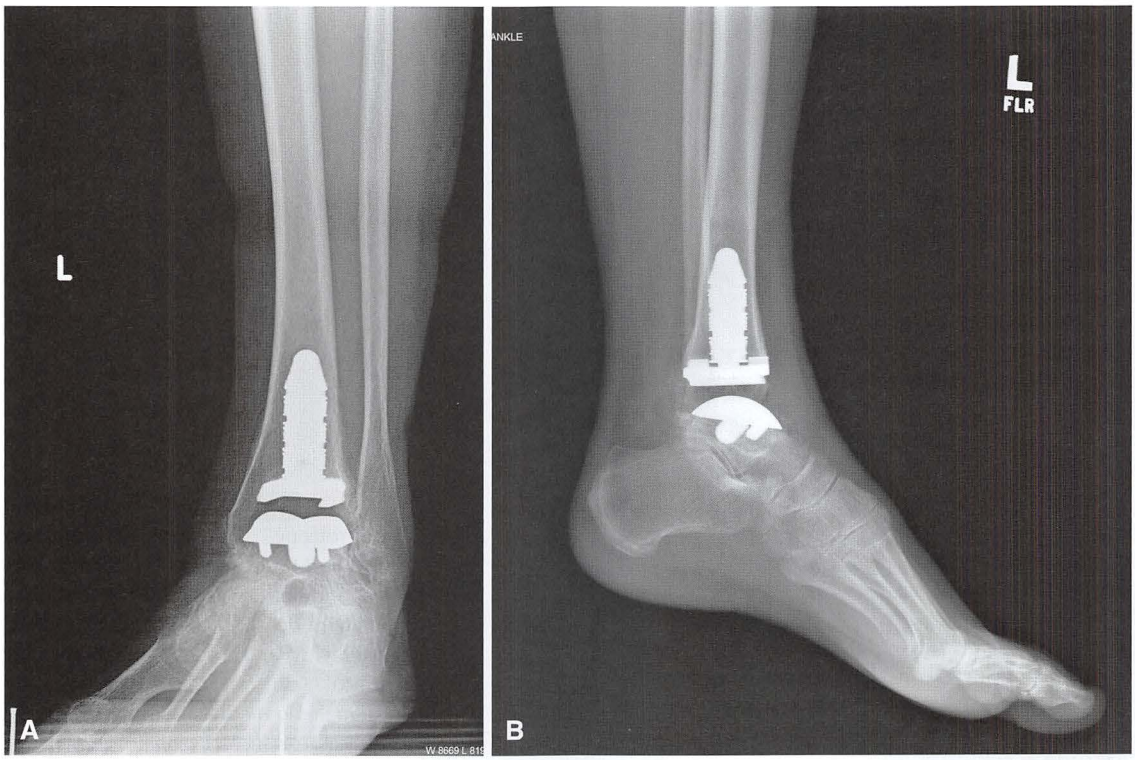

FIGURA 10-3 **A** e **B**, Sistema INBONE (Wright Medical Technology, Arlington, TN) para artroplastia total do tornozelo.

FIXAÇÃO METAFISÁRIA

A distribuição das forças por toda a extensão da região articular e periarticular é um objetivo do implante. Os componentes da tíbia devem, se possível, apoiar-se sobre toda a superfície do corte metafisário da tíbia, incluindo a cortical anterior e posterior, sem saliências significativas. O uso de hastes intramedulares para auxiliar na estabilidade do implante e aumentar a superfície de suporte de peso parece adequado. Alguns desenhos apresentam hastes que são colocadas através de uma incisão na cortical anterior, e outros são introduzidos na metáfise de maneira intramedular.

FORMATO DO COMPONENTE TALAR

Pelo fato de o componente talar estar sujeito a altas forças durante a marcha normal, os componentes talares que cobrem toda a superfície do tálus podem ter a vantagem de melhorar a distribuição dessas forças e diminuir as chances de soltura. Por outro lado, há uma preocupação em relação a esse componente no que diz respeito ao desgaste devido ao impacto lateral e medial. Haddad et al. demonstraram que um componente talar colocado em posição rotacional inadequada leva a diminuição do contato adequado dos componentes nos extremos do movimento articular, causando desgaste aumentado do polietileno ou soltura do componente talar. Ao estudar a pressão de contato na prótese Agility, Nicholson et al. observaram pressões superiores àquelas recomendadas para a interface polietileno-componente talar. Embora esse desenho tenha sido modificado desde este estudo, em 2004, os achados demonstram a questão do desenho do componente talar em relação à pressão de contato e ao desgaste potencial.

AVALIAÇÃO PRÉ-OPERATÓRIA

Uma perfeita compreensão do histórico médico e a avaliação sistêmica do paciente são importantes no processo de tomada de decisão e na consideração do paciente para a artroplastia total do tornozelo. Doenças sistêmicas, como diabetes, artrite reumatoide, doença pulmonar obstrutiva crônica e doença coronariana ou vascular periférica, podem afetar o resultado cirúrgico e a cicatrização da incisão. Condições como apneia do sono, desnutrição, deficiência de vitamina D e depressão estão associadas com resultados funcionais ruins. Não realizamos artroplastia total do tornozelo eletiva em fumantes ativos. Deve estar claro que a articulação do tornozelo é, de fato, a causa primária de queixa do paciente. Muitos desses pacientes têm doença articular adjacente ao tornozelo, e também podem precisar de tratamento antes ou no momento da cirurgia. Injeções seletivas de lidocaína são úteis para a identificação precisa do processo patológico de dor. É importante uma avaliação completa do membro inferior. O processo patológico da coluna lombar com dor ciática e radicular irradiando para a extremidade inferior ou com doença degenerativa do quadril e do joelho podem modificar o planejamento de tratamento. Pacientes com osteoartrose do tornozelo e do joelho combinada geralmente são mais bem tratados pela correção da deformação do joelho em primeiro tempo, seguida pelo tratamento do tornozelo no segundo tempo.

É importante uma avaliação completa do estado neurovascular do membro inferior, e quaisquer preocupações devem incitar uma avaliação vascular formal. A marcha do paciente deve ser avaliada, e quaisquer alterações de movimento do quadril ou joelho para compensar a diferença de comprimento do membro e do tornozelo com artrose devem ser avaliadas. A avaliação permanente do

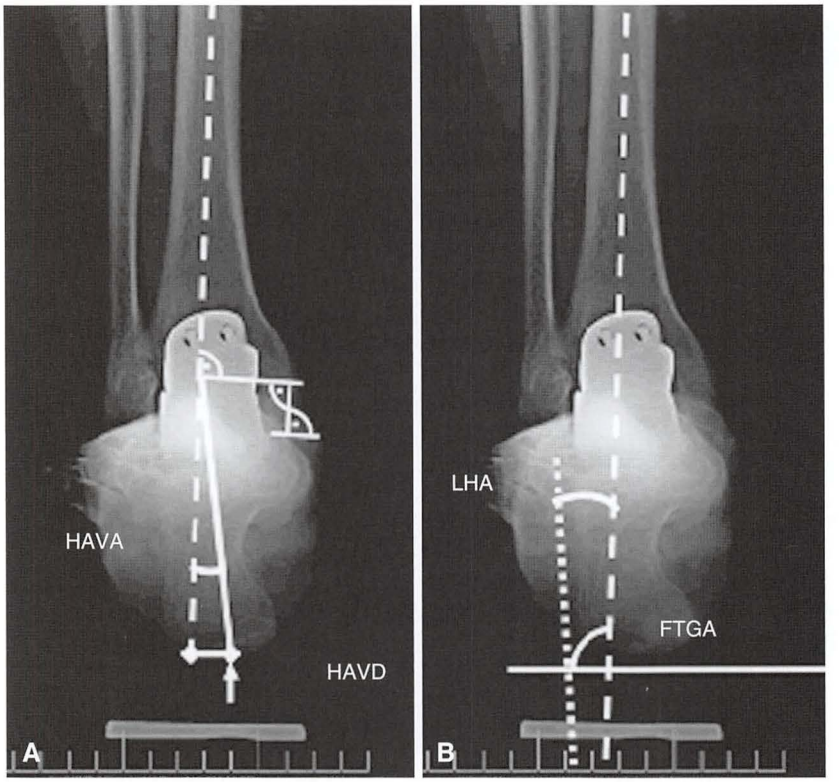

FIGURA 10-4 **A** e **B**, Imagem do alinhamento do retropé na artroplastia total do tornozelo direito. FTGA, ângulo tibial frontal; HAVA, imagem do ângulo de alinhamento do retropé; HAVD, imagem do alinhamento do retropé; LHA, ângulo lateral do calcanhar; linha branca, reconstrução articular do tornozelo com base no comprimento do maléolo medial. (De Frigg A, Nigg B, Hinz L, et al: Clinical relevance of hindfoot alignment view in total ankle replacement, *Foot Ankle Int* 31:871, 2010.)

alinhamento do tornozelo e do retropé é importante. Há deformidade supramaleolar que deve ser corrigida? O retropé está bem alinhado, ou existe um componente de varo ou valgo excessivo? É importante a avaliação clínica do aparelho flexor plantar e do tendão do calcâneo. O teste de Silfverskiöld para retração seletiva do gastrocnêmio pode revelar uma contratura que limita a amplitude de movimento do tornozelo, e deve ser liberada intraoperativamente. Coetzee e Castro demonstraram a incapacidade para diferenciar verdadeira variação de movimento da articulação tibiotalar no exame clínico, e propuseram uma avaliação radiográfica da amplitude de movimento no pré-operatório. Entretanto, é importante uma ideia de variação do plano sagital de movimento. Em geral, o movimento do retropé também é importante. Um retropé rígido pode ser a diferença entre escolher artroplastia e artrodese. O teste dos grupamentos musculares da perna não deve revelar *déficits* maiores que prejudicariam o resultado. A cobertura cutânea do tornozelo deve estar estável e sem lesões que prejudicariam a cicatrização da incisão cirúrgica.

Devem ser obtidas, no mínimo, radiografias do tornozelo nas posições anteroposterior, lateral e de *mortise*. Qualquer suspeita de mau alinhamento do membro inferior deve ser avaliada com radiografias. Como não é possível realizar uma avaliação radiográfica precisa do alinhamento do retropé, Frigg et al. descreveram uma incidência (Fig. 10-4) que proporciona melhor apreciação de todo o alinhamento e também ajuda a determinar se é necessário um procedimento associado para melhorar o alinhamento do retropé à articulação do tornozelo. A avaliação radiográfica deve incluir a avaliação de qualidade do estoque ósseo, alinhamento do plano coronal do tornozelo com deformações supramaleolar ou incongruências da articulação, a presença de osteófitos, a inclinação do calcâneo e a presença de cistos maiores ou defeitos que precisarão de enxerto.

INDICAÇÕES

Embora as condições de artrose pós-traumáticas, inflamatórias e degenerativas do tornozelo sejam as indicações primárias para a artroplastia total do tornozelo, há pouca evidência clínica para basear indicações mais específicas e contraindicações. O candidato ideal para artroplastia do tornozelo é descrito como um indivíduo mais velho, magro e de baixa demanda, com deformação mínima e pouco movimento do tornozelo. Essas descrições, no entanto, são vagas e controversas. Alguns autores definiram jovem aquele com idade inferior a 50 anos, e magro aquele que pesa menos de 90 kg, mas não há evidência clínica para suportar essas classificações. Incluem-se como contraindicações comumente citadas para artroplastia total do tornozelo idade inferior a 50 anos, a história da baixa adesão do paciente, trabalhador industrial pesado, fumante inveterado, diabéticos não controlados com neuropatia, instabilidade articular do tornozelo significativa, deformidade angular de mais de 10-15 graus, insuficiência vascular periférica, obesidade (mais de 113 kg), perda óssea significativa, osteonecrose e infecção ativa ou prévia.

ARTROPLASTIA TOTAL DO TORNOZELO OU ARTRODESE DO TORNOZELO PARA TRATAMENTO DA OSTEOARTROSE DO TORNOZELO

A artrodese do tornozelo (Cap. 11) há tempos é o "padrão-ouro" para o tratamento cirúrgico de artrose moderada e severa do tornozelo. É, portanto, sensato questionar se há motivo para investir na artroplastia total do tornozelo como uma opção de tratamento para

TABELA 10-2 Resultados Relatados da Artroplastia do Tornozelo Comparada com a Artrodese do Tornozelo

ESTUDO	Nº DE PACIENTES	ACOMPANHAMENTO	RESULTADOS
SooHoo et al. (2007)	4.705 artrodeses 480 TAA	5 anos	Maior risco de complicações no grupo de artroplastia, mas menor necessidade de artrodese subtalar devido a osteoartrose
Haddad et al. (2007)	852 artroplastias 1.262 artrodeses	Revisão da literatura	Resultados intermediários de artroplastia e artrodese quase equivalentes
Saltzman et al. (2009)	224 pacientes	2 anos	O grupo de artroplastia teve melhor função e alívio de dor semelhante ao grupo tratado com artrodese do tornozelo
Slobogean et al. (2010)	107 pacientes	1 ano	Melhoras significativas com preferência baseada em medida de qualidade de vida para ambas; sem diferenças relevantes
Schuh et al. (2011)	41 pacientes	3 anos	Sem diferenças relevantes em níveis de atividade, participação esportiva, ou nos critérios da UCLA e da AOFAS
Krause et al. (2011)	161 pacientes	3 anos	Taxa de complicação consideravelmente mais alta com artroplastia (54%) do que com artrodese (26%)

esses pacientes. Embora a taxa de satisfação do paciente após a artrodese do tornozelo seja elevada, há certamente circunstâncias em que a artrodese pode não ser o melhor procedimento, incluindo a preexistência de artrose da articulação subtalar ou do retropé ipsolateral, a osteoartrose do tornozelo e do retropé contralateral, e a deficiência do quadril ou do joelho, situações nas quais o movimento articular do tornozelo pode ser benéfico para o conjunto do membro inferior e a função do paciente.

Nenhum estudo de nível I comparou diretamente os dois procedimentos, e os relatos na literatura são contraditórios (Tabela 10-2). Estudos de longo prazo são necessários para comparar esses dois procedimentos; os dados atualmente disponíveis parecem indicar resultados semelhantes entre os dois procedimentos e sugerem que a seleção cautelosa do paciente é obrigatória para o sucesso desses procedimentos no tratamento da osteoartrose tibiotársica.

ARTROPLASTIA TOTAL DO TORNOZELO

TÉCNICA 10-1

POSICIONAMENTO DO PACIENTE

- A maioria dos sistemas requer uma via de acesso anterior para o tornozelo. Coloque o paciente na posição supina sobre a mesa cirúrgica, com os pés próximos à extremidade da mesa. Posicione o coxim no quadril ipsolateral para neutralizar a rotação externa do membro inferior, deixando o tornozelo neutro.
- Após a indução da anestesia geral, aplique e insufle o torniquete de coxa para controlar o sangramento e melhorar a visualização.

ABORDAGEM

- Qualquer deformação relevante, acima ou abaixo da articulação do tornozelo, deve ser corrigida antes da colocação dos componentes da prótese do tornozelo.
- O acesso é determinado pelo formato da prótese, e o leitor é remetido para o implante específico escolhido; no entanto, a maioria dos sistemas requer um acesso anterior para o tornozelo.
- Faça uma incisão de cerca de 10 cm proximalmente à articulação do tornozelo, na parte lateral do tendão tibial anterior e sob o tendão extensor longo do hálux. Essa incisão é medial ao nervo cutâneo medial dorsal ramo do nervo fibular superficial. Habitualmente, o pequeno ramo medial deste nervo cruza a incisão distalmente à articulação do tornozelo e pode ser lesado nessa via de acesso. O paciente deve ser informado antes da cirurgia de que uma área pequena de dormência pode estar presente na região.
- Abra a bainha do extensor longo do hálux, e afaste o tendão medialmente. Afaste o feixe neurovascular (a artéria tibial anterior, veias e nervo fibular profundo lateralmente, junto com o tendão extensor longo dos dedos).
- Faça uma incisão reta, de acordo com a incisão da pele, na cápsula articular do tornozelo, dissecando-a medial e lateralmente, até as superfícies articulares medial e lateral estarem expostas.
- Deixe exposta a articulação talonavicular dorsal e remova qualquer osteófito lateral ou anterior. Caso seja necessária uma exposição maior da linha da articulação, use um osteótomo para realizar uma remoção mais agressiva da osteofitose anterior.
- Prepare o osso para inserção do implante, de acordo com a orientação técnica específica para o implante selecionado, tomando cuidado para colocar o implante em alinhamento adequado em todos os planos, e para ter cobertura óssea suficiente da prótese e tensionamento apropriado dos tecidos moles e suporte adequado dos componentes protéticos. Deve haver um equilíbrio entre a escolha da espessura do componente de polietileno, a ressecção óssea, a mobilidade articular e a estabilidade.
- Suture a cápsula articular sobre a prótese e insira um dreno de sucção fechado; feche o retináculo extensor superior sobre o tendão extensor longo do hálux, suture o tecido celular subcutâneo em camadas e a pele.
- O bloqueio da fossa poplítea é usado com frequência para analgesia pós-operatória.

CUIDADO PÓS-OPERATÓRIO Em nossa instituição, normalmente os pacientes são mantidos durante a noite no hospital e recebem a visita de um fisioterapeuta no dia seguinte, para a instrução de treinamento de marcha com apoio parcial do peso. A terapia com antibióticos, cânula binasal de oxigênio, e prevenção da trombose venosa profunda com heparina de baixo peso molecular é o protocolo habitual pós-operatório, embora ele não seja tipicamente continuado após a descarga de peso corporal, a menos que o paciente apresente fatores de risco para trombose venosa profunda. Implantes diferentes têm recomendações distintas para cuidado pós-operatório, mas normalmente o apoio do membro inferior com carga total do peso é liberado após 4 a 6 semanas, e começamos o movimento ativo do tornozelo depois que a incisão está cicatrizada, normalmente 2 semanas após a cirurgia. O apoio de peso progressivo gradual, fortalecimento da panturrilha, treinamento da propriocepção e exercícios de amplitude de movimento têm início após 4 a 6 semanas, com o tornozelo protegido em um imobilizador suropodálico. Um imobilizador leve de tornozelo é colocado após 8 a 10 semanas, e são permitidas atividades completas após 3 meses de pós-operatório ou quando os músculos da panturrilha estiverem completamente reabilitados. Não é colocada nenhuma restrição nas atividades ou programas de esportes do paciente, mas eles são avisados para evitar exercícios de impacto.

CONSIDERAÇÕES PARA PROCEDIMENTOS ASSOCIADOS

CORREÇÃO DE DEFORMIDADES

Os tornozelos com osteoartrose que são considerados para uma artroplastia devem ter uma deformação periarticular mínima, ou essa deformação deve ser corrigida através de osteotomias ou artrodese. É obrigatória a determinação do local da deformidade. O varo da tíbia distal, acima do nível da articulação, é mais bem tratado com osteotomia supramaleolar. O varo do pilão (*plafond*) tibial na superfície articular com erosão do osso subcondral medial ou maléolo medial pode ser corrigido por meio do tibial. Para o tornozelo de varo instável com deformação abaixo do nível da articulação às vezes é necessária uma osteotomia do retropé (Fig. 10-5). Se a instabilidade persistir intraoperatoriamente, deve ser realizada uma reconstrução ligamentar lateral. A liberação judiciosa do ligamento deltoide, principalmente o ligamento deltoide profundo, pode ser prudente neste contexto. Para evitar a desvascularização do tálus por lesão do ramo deltoide da artéria tibial posterior, uma osteotomia deslizante do maléolo medial foi descrita, com ou sem fixação. Reddy et al. relataram a correção da deformidade no plano coronal sem osteotomia, para deformidade média de 18 graus em varo. A liberação do deltoide foi necessária para todos os tornozelos com mais de 18 graus de varo, e todos os tornozelos com mais de 25 graus de varo desenvolveram deformidade recorrente. Hobson et al. sugeriram que a artroplastia total do tornozelo poderia ser realizada com segurança, com até 30 graus de deformação do plano coronal.

FIGURA 10-5 Osteotomia de calcâneo e artrodese do mediopé foram necessárias para correção da deformidade em pé plano antes da artroplastia total do tornozelo.

CONSIDERAÇÕES LIGAMENTARES

A estabilidade ligamentar também é imperativa para um resultado ótimo, principalmente nas opções menos constritas. Pode-se atingir estabilidade no intraoperatório através de seleção adequada dos implantes e espessura de polietileno, contudo, ocasionalmente, a reconstrução ligamentar é necessária.

As técnicas para a reconstrução de um tornozelo cronicamente instável são discutidas no Capítulo 89. Coetzee relatou que as técnicas de reconstrução anatômica do ligamento lateral foram satisfatórias na artroplastia total do tornozelo. Ele descreveu uma reconstrução simples, não anatômica, para permitir estabilidade confiável contra a inversão e limitar a translação anterior do tálus (Técnica 10-2).

A reconstrução medial do ligamento deltoide com artroplastia total do tornozelo não é comum, embora às vezes seja necessária em estádios avançados de insuficiência de tendão tibial posterior

RECONSTRUÇÃO DOS LIGAMENTOS LATERAIS DO TORNOZELO PARA INSTABILIDADE CRÔNICA COMO PROCEDIMENTO ASSOCIADO À ARTROPLASTIA TOTAL DO TORNOZELO

TÉCNICA 10-2

(COETZEE)

- Após implantação dos componentes do tornozelo, realize uma reconstrução de Broström modificada dos ligamentos laterais (Técnica 89-2).
- Realize uma incisão separada para expor o lado lateral do tornozelo e dos tendões fibulares. Retire metade do tendão fibular curto. Se o tendão tiver sinais de processo patológico ou ruptura, retire o tendão todo para assegurar firmeza total. Deixe a inserção distal intacta, e retire o tendão o mais proximal possível.
- Rode o tendão fibular curto acima do reparo de Broström modificado do lado lateral do tornozelo à tíbia anterolateral.
- Assegure uma tensão adequada do tendão em relação à tíbia com um grampo.
- Teste a estabilidade do tornozelo para ter certeza de que os movimentos lateral e medial equivalentes são possíveis.

(Cap. 82). A correção do valgo do retropé com osteotomia e/ou artrodese pode proporcionar suporte mecânico e conferir estabilidade à prótese do tornozelo. A reconstrução do ligamento deltoide neste contexto é um procedimento avançado e as complicações são frequentes. A artrodese do tornozelo pode ser recomendável.

DEFORMIDADES PERIARTICULARES

Conforme mencionado, um tornozelo e retropé plantígrados e estáveis são de grande importância para evitar cargas excessivas que possam causar soltura e desgaste do componente de polietileno. No retropé e tornozelo valgos, devem ser considerados os seguintes procedimentos: osteotomia de deslocamento lateral do calcâneo (Técnica 82-6), osteotomia de Cotton do cuneiforme medial ou artrodese seletiva do mediopé medial (Técnicas 82-8 e 84-5), artrodese subtalar com ou sem artrodese talonavicular (Técnica 84-7), reconstrução do tendão tibial posterior com transferência de tendão (Técnica 82-2), e osteotomia com cunha de fechamento medial da tíbia distal (Técnica 58-10).

Para o tornozelo varo, os procedimentos a serem considerados incluem a liberação do ligamento deltoide ou a osteotomia de deslizamento do maléolo medial, osteotomia com cunha de adição medial da tíbia distal (Técnica 11-1), osteotomia com cunha de fechamento tipo Dwyer do calcâneo (Técnica 86-14), osteotomia de dorsiflexão do primeiro metatarso (Técnica 83-16), artrodese subtalar, dupla ou tripla (Cap. 84).

CIRCUNSTÂNCIAS ESPECIAIS

OSTEONECROSE DO TÁLUS

Pouco foi escrito sobre os resultados em longo prazo da artroplastia total do tornozelo em pacientes com osteonecrose do tálus. Um paciente com corpo talar colapsado, fragmentado e avascular certamente não é candidato a uma prótese total do tornozelo, e recomenda-se artrodese. No entanto, poucos pacientes com osteonecrose aparente do tálus sem colapso podem, gradualmente, após um longo período (mínimo de 24 a 36 meses), apresentar revascularização, tornando o paciente um candidato melhor para a artroplastia total do tornozelo. Uma avaliação completa com RM ou cintilografia óssea pode dar indícios de se o tálus irá suportar um componente talar. Lee et al. relataram duas artroplastias totais de tornozelo com sucesso, após a revascularização do tálus.

DOENÇA PANTALAR; ARTRODESE CONCOMITANTE DO RETROPÉ

A artrodese das articulações adjacentes, principalmente talonavicular e subtalar, pode ser necessária em associação com a artroplastia total do tornozelo. No entanto, a osteoartrose leve a moderada das articulações adjacentes não significa necessariamente a necessidade de artrodese. Geralmente o alívio da dor e a melhora de movimento após a artroplastia total do tornozelo são suficientes para reduzir significativamente a sintomatologia das demais articulações. Avaliação e exame cuidadosos do paciente podem ajudar a determinar a necessidade de intervenção nessas articulações. Injeções seletivas com ou sem fluoroscopia também podem ajudar no diagnóstico.

O tempo dos procedimentos depende da intensidade da deformidade, da extensão do envolvimento articular e do número das articulações envolvidas. A artrodese da articulação talonavicular através da mesma incisão usada para a implantação dos componentes é direta, e o enxerto ósseo da ressecção tibial para o implante está disponível para uso na fusão. A articulação subtalar é uma questão diferente e, geralmente, é necessária uma via de acesso separada para a preparação completa da articulação para a fusão. As reconstruções extensas podem ser mais bem planejadas como primeira etapa do tratamento antes de artroplastia total do tornozelo. Lee et al. observaram no seguimento de médio prazo resultados semelhantes nos tornozelos, com e sem fusões de retropé, e recomendam realizar todos os procedimentos no momento da artroplastia.

CONVERSÃO DA ARTRODESE DO TORNOZELO

Algumas fusões do tornozelo apresentam resultado funcional ruim, assim pode-se considerar a conversão para uma artroplastia total do tornozelo (Fig. 10-7). Hintermann et al. descreveram a conversão de 30 artrodeses de tornozelo para artroplastia total de tornozelo, com 83% de satisfação dos pacientes; cinco tornozelos não tiveram dor nenhuma, 21 apresentaram dor residual e três permaneceram com dor. Atkinson et al. relataram alívio completo de dor e marcha normal em um paciente com conversão de artrodese para artroplastia. Muitos procedimentos cirúrgicos adicionais foram necessários antes da conversão da fusão, incluindo a fusão da articulação talonavicular ou subtalar, tenoplastia fibular, reconstrução ligamentar medial ou lateral, osteotomia do calcâneo e o alongamento do tendão de calcâneo. O sistema usado nos dois relatos foi o HINTEGRA (Newdeal, Lyon, França), um sistema de três componentes indisponível atualmente nos Estados Unidos. Embora a conversão de uma não união de uma tentativa de fusão de tornozelo para uma artroplastia de tornozelo tenha sido feita, até o presente momento não temos nenhuma experiência com a conversão de uma fusão de tornozelo bem cicatrizada.

GOTA

Barg et al. relataram baixa frequência de complicações intra e pós-operatória e alta satisfação dos pacientes, com bom resultados funcionais

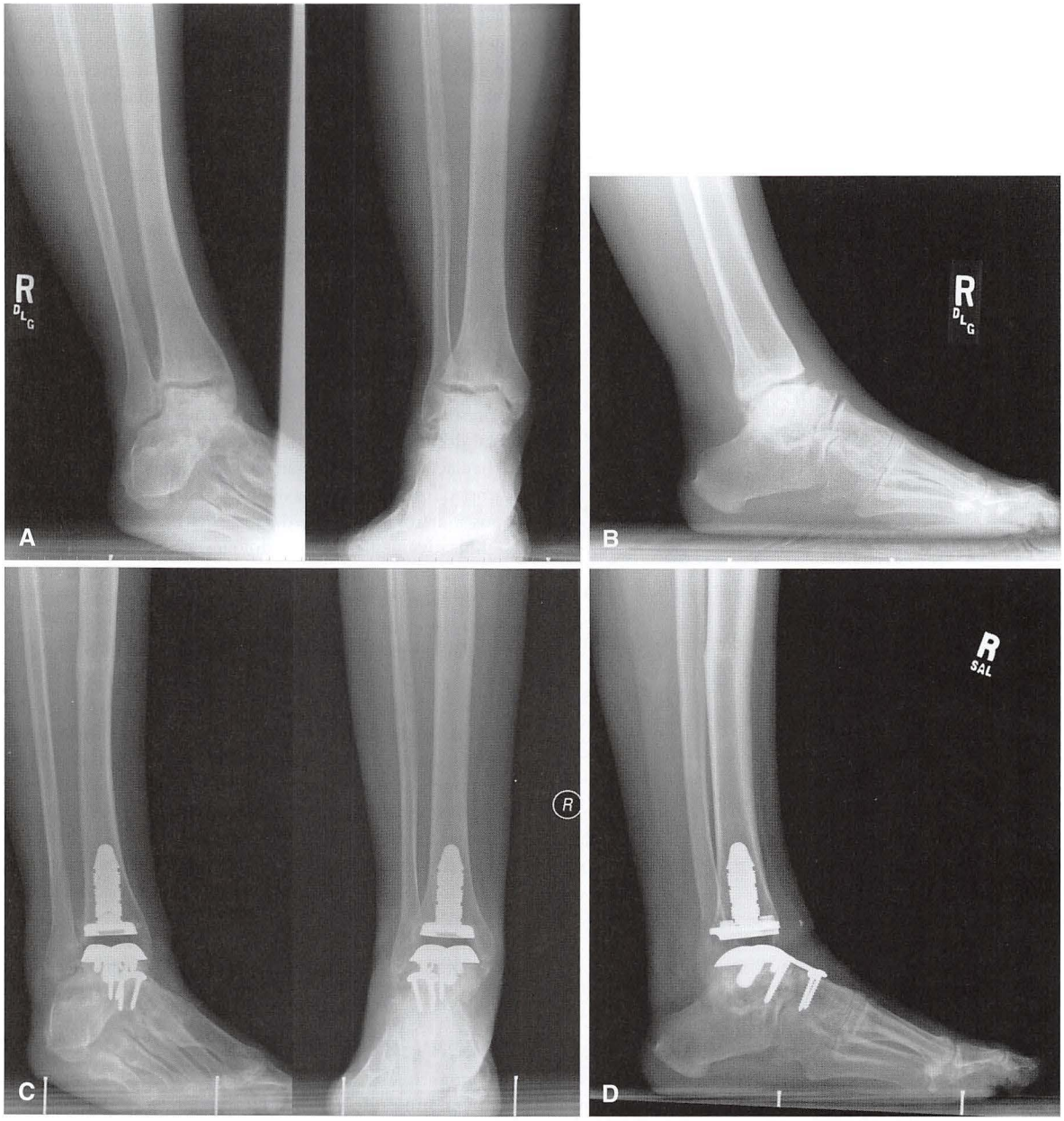

FIGURA 10-6 **A** e **B**, Osteonecrose de tornozelo após fratura do tálus. **C** e **D**, Artroplastia total do tornozelo com sistema INBONE.

após as artroplastias totais bilaterais de tornozelo em um subgrupo de pacientes diagnosticados com artrite gotosa.

ARTROPLASTIA TOTAL DO TORNOZELO BILATERAL

Barg et al. também relataram os resultados de 23 pacientes com artroplastias totais bilaterais de tornozelo realizadas no mesmo tempo cirúrgico, e as comparou a uma coorte com substituição unilateral. No acompanhamento de curto prazo, o grupo unilateral teve melhores resultados, mas as diferenças desapareceram após 1 e 2 anos da cirurgia. As substituições bilaterais não são para cirurgião inexperiente ou pacientes de risco, e os pacientes devem ser notificados sobre o longo período de recuperação.

RESULTADOS

Como um preâmbulo para a avaliação dos resultados reportados na literatura, é importante lembrar que Labek et al. observaram que há uma diferença significativa nas taxas de revisão das séries publicadas em comparação aos registros nacionais de artroplastia total do tornozelo. Eles mostraram que os desenvolvedores de implantes representam cerca de 50% do conteúdo publicado, e que eles provavelmente estão excessivamente representados na literatura. As taxas de revisão, conforme coletadas nos registros nacionais, são aproximadamente duas vezes mais altas em relação às das séries publicadas, e as taxas de revisão total, de acordo com as bases de dados do registro, são de 21,8% em 5 anos e de 43,5% em 10 anos. De acordo com a revisão da literatura realizada por Easley et al., a durabilidade dos implantes

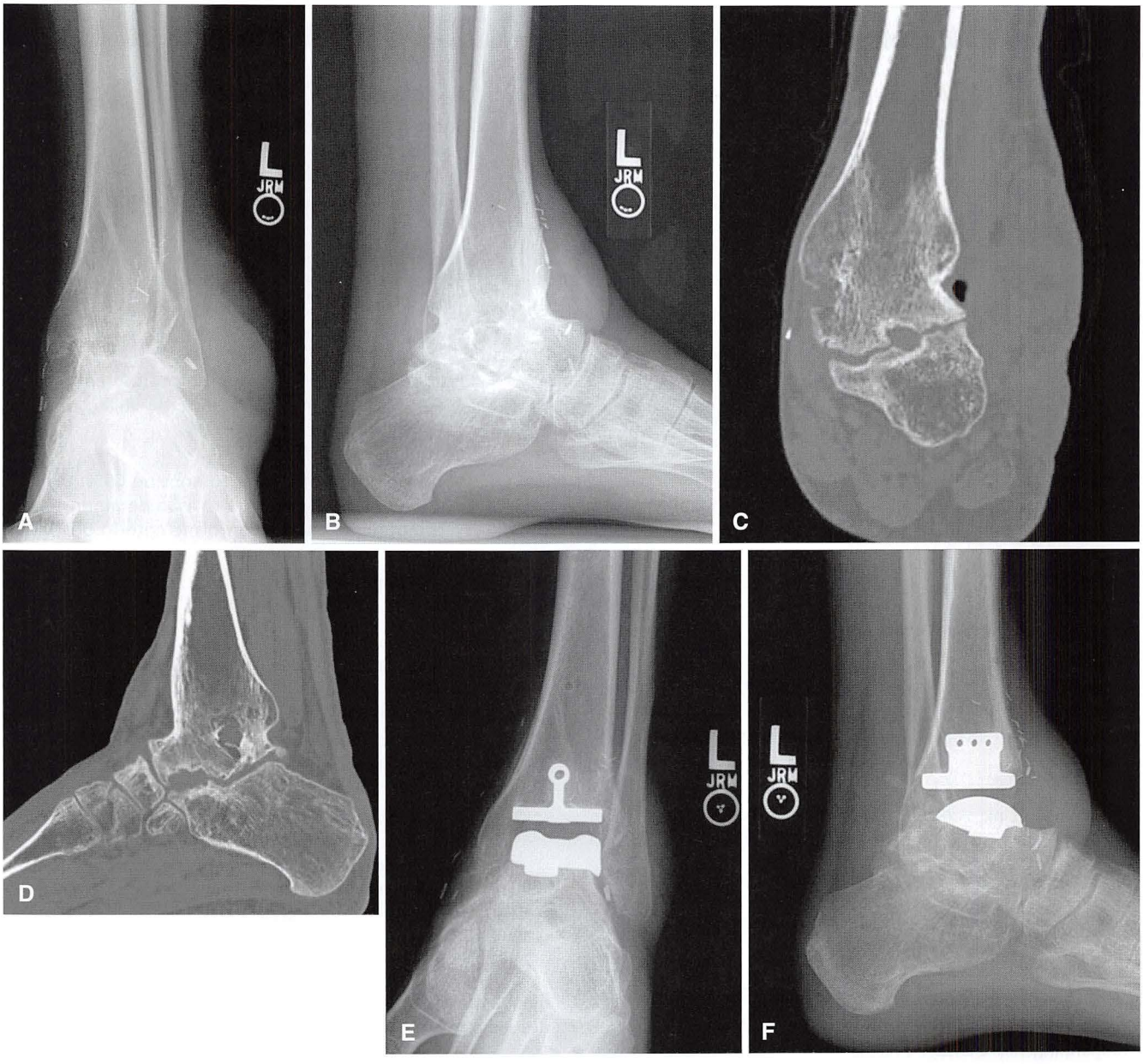

FIGURA 10-7 **A-D,** Apesar da artrodese de tornozelo bem alinhada e bem cicatrizada, o paciente apresentou dor persistente, que necessitou de conversão da fusão para artroplastia total do tornozelo com sistema Salto Talaris (**E** e **F**). Oito meses após a artroplastia total do tornozelo, ele retornou ao seu trabalho em tempo integral como agente tático da Patrulha de Fronteira dos EUA. (Cortesia de Dr. Mark Casillas, San Antonio, TX.)

em 2.240 artroplastias totais de tornozelo apresenta variação de 70% a 98% entre 3 e 6 anos e de 80% a 95% entre 8 e 12 anos; também foi observado que a maioria dos estudos publicados tem baixo nível de evidência. Outra revisão da literatura feita por Gougoulias et al., envolvendo 1.105 substituições totais de tornozelo (Agility, STAR, Buechel-Pappas, HINTEGA, Salto, TNK, Mobility), observou taxa de falha total de aproximadamente 10% em 5 anos. Quase todas as falhas (62%) foram resolvidas com revisão ou artrodese (36%); a amputação foi necessária em 1% dos casos.

Por conveniência, os resultados são reportados para prótese tipo rolamento móvel, e posteriormente prótese tipo rolamento fixo. A maior parte dos resultados reportados na literatura disponíveis quanto às próteses de terceira geração, de três componentes e de rolamento móvel, vem de fora dos Estados Unidos, onde os implantes são usados há muitos anos. Seis estudos recentes dos sistemas de tornozelo AES, Mobility, Salto e STAR revelam uma durabilidade de 5 anos variando de 83% a 97% e com 92% a 97% de satisfação do paciente (Tabela 10-3). Foram necessários procedimentos cirúrgicos adicionais entre 17% e 39% dos pacientes. Causas frequentes para revisão incluem a soltura asséptica, osteólise e cistos osteolíticos, falha de implante, impacto maleolar e mau alinhamento.

Dos vários desenhos de dois componentes tipo rolamento fixo, apenas o sistema Agility teve resultados de médio e longo prazo relatados. Embora tenham sido relatadas taxas relativamente altas da satisfação do paciente, as taxas de revisão e reoperação também são altas com este tipo de implante. Kopp et al. relataram

TABELA 10-3 Resultados da Artroplastia Total do Tornozelo

ESTUDO	IMPLANTE	Nº DE PACIENTES	ACOMPANHAMENTO	RESULTADOS
Karantana et al. (2010)	STAR	45 (52 tornozelos)	8 anos	Sobrevida da prótese em 5 anos de 90%, em 8 anos, de 84% Taxa de revisão de 17%
Wood et al. (2010)	Mobility	96 (100 tornozelos)	4 anos	Sobrevida da prótese em 3 anos de 97%, em 4 anos, de 94% Satisfação do paciente de 97%
Skyttä et al. (2010)	STAR Biomet AES	645 (Registro de Artroplastia Finlandesa)	7 anos	Sobrevida da prótese em 5 anos de 83%, em 7 anos, de 78%
Mann et al. (2011)	STAR	76 (78 tornozelos)	9 anos	Probabilidade de sobrevida da prótese em 5 anos de 96%, pelo menos 10 anos, de 90% Satisfação do paciente de 92% Cirurgias adicionais de 17%
Bonnin et al. (2011)	Salto	96 (98 tornozelos)	11 anos	Sobrevida da prótese em 10 anos de 65%; 85% quando houve fusão ou revisão de algum componente usado, conforme critério por falha
Nunley et al. (2012)	STAR	82 (82 tornozelos)	5 anos	Sobrevida da prótese em 5 anos de 94%, projeção em 9 anos de 88% Cirurgias adicionais em 17%
REVISÃO SISTEMÁTICA/METANÁLISE				
Stengel et al. (2005)	Apenas rolamento móvel	1.107 tornozelos		Sobrevida da prótese em 5 anos de 91% Taxas de complicação de 2%-15% Cirurgia secundária em 12%, artrodese em 6%
Haddad et al.* (2007)	Rolamento móvel e fixo	852 tornozelos		Resultados bom/excelente ~70% Sobrevida dos implantes em 5 anos de 78% Taxa de revisão de 7%
Gougoulias et al. (2010)	Rolamento móvel e fixo	1.105 tornozelos		Taxa global de falha em 10 anos de 10% Infecções profundas de 0%-5% Superioridade de um desenho de implante sobre outro, não suportado pelos dados disponíveis

*Comparação com artrodese (veja Tabela 10-2).

que 37 dos 38 pacientes ficaram satisfeitos com seus resultados, embora 14 tenham solicitado revisão ou artrodese em 9 anos de acompanhamento. Claridge e Sagherian relataram resultados semelhantes com alívio da dor, mas as complicações foram frequentes, incluindo necrose da incisão cirúrgica, infecção, e fratura do maléolo medial. Criswell et al. observaram em revisão mais frequente um grupo de 41 pacientes, 16 (39%) dos quais precisaram de revisões em uma média de 4 anos após a cirurgia. Dos 25 pacientes que não precisaram retirar os implantes, 12 precisaram de cirurgias secundárias, com taxa global de reoperação de 68% e média de 8 anos de acompanhamento. Devido às taxas de complicações observadas nos estudos de longo prazo, houve alterações no desenho original. Outros produtos com tipo rolamento fixo no mercado, o INBONE e o Salto-Talaris, ainda não conseguiram acompanhamentos suficientes para alcançarem conclusões significativas.

PARTICIPAÇÃO ESPORTIVA

Dois estudos que analisaram a capacidade de praticar esportes após uma artroplastia total do tornozelo demonstraram taxas equivalentes ou superiores de participação esportiva após a cirurgia em relação àquelas antes da cirurgia; no entanto, as atividades não incluíram esportes de alto impacto ou de contato, e a maioria envolveu atividades como natação, ciclismo, caminhada e exercício aeróbico.

PAPEL DA EXPERIÊNCIA E NÚMERO DE CASOS

A artroplastia total do tornozelo não é um procedimento considerado fácil. O risco de complicações não é insignificante, e a instrumentação é, em geral, complexa. Um conhecimento amplo das forças que agem no tornozelo e o no retropé é imprescindível, e a seleção do paciente é primordial. A maioria dos estudos mostra uma curva de aprendizagem bem definida, com resultados relacionados à experiência com o método, e os diferentes desenhos de implante exigem treinamento dos médicos com ossos artificiais e/ou cadáveres para que recebam a certificação para usar os equipamentos.

AMPLITUDE DE MOVIMENTO ARTICULAR

Possivelmente, a única vantagem que a articulação do tornozelo tem sobre o joelho e o quadril, no que se refere à substituição total da articulação, é a amplitude de movimento necessária para marcha e função normais. Embora os extremos de movimento articular sejam

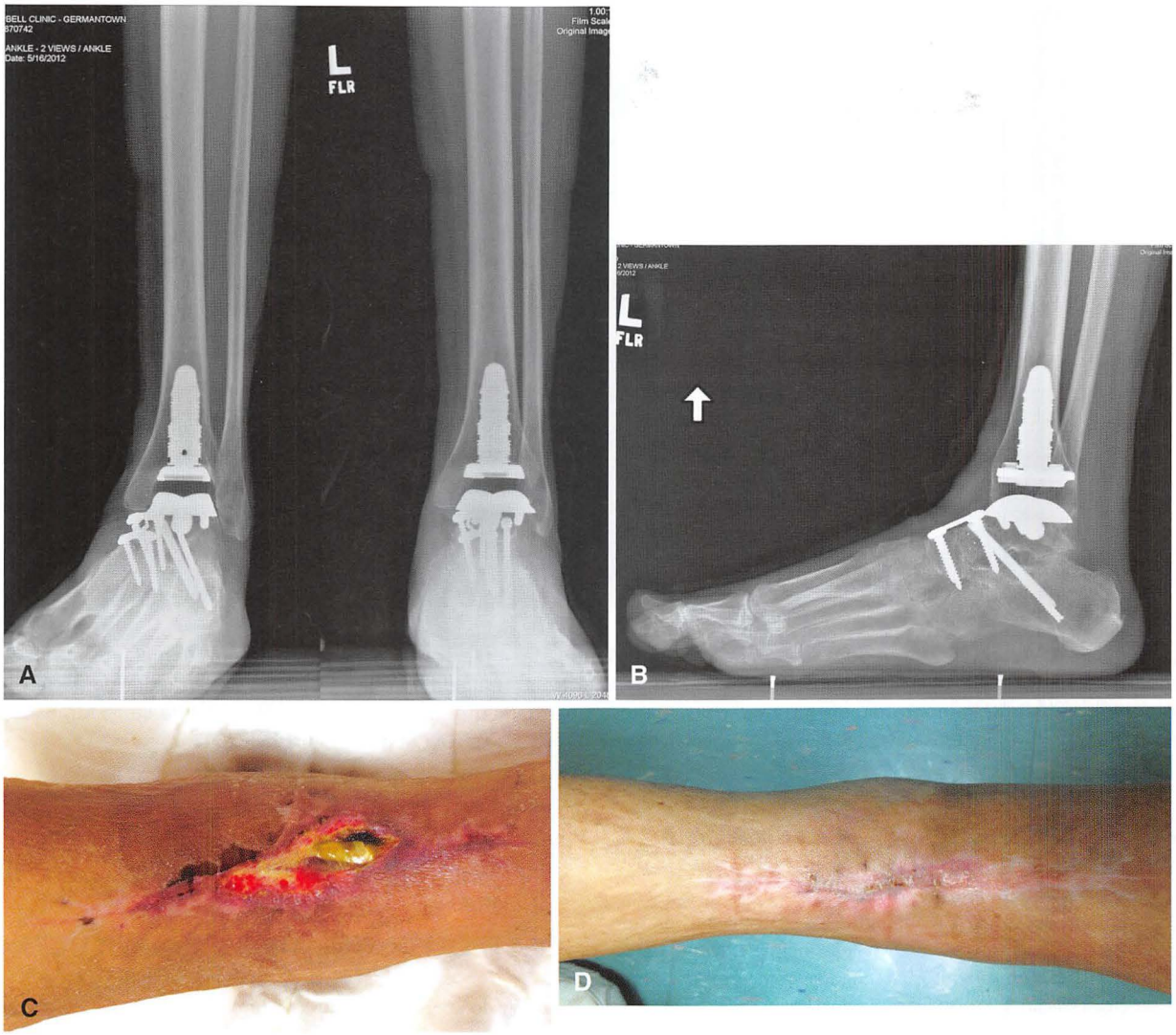

FIGURA 10-8 Após artroplastia total do tornozelo (**A** e **B**), paciente com artrite reumatoide desenvolveu deiscência (**C**) devido a deficiências nutricionais. Com tratamento das feridas, suporte nutricional e fechamento secundário, a ferida eventualmente cicatrizou (**D**). Infecção não estava presente. É importante ter o suporte da cirurgia plástica em casos de problemas com ferida.

necessários para atividades como corrida ou caminhada em superfície inclinada (para cima e para baixo), a caminhada em superfície regular ao nível do solo requer apenas 12 graus de extensão e 20 graus de flexão do joelho. Coetzee e Castro avaliaram a amplitude movimento da articulação do tornozelo em radiografias pré e pós-operatórias, e demonstraram que a amplitude tibiotalar apresentou uma melhora real média de 18,5 graus antes da cirurgia para 23,4 graus após a cirurgia. Eles sugerem que as avaliações clínicas da amplitude de movimento são de difícil reprodução e, provavelmente, são inválidas para a análise do ganho real de amplitude de movimento articular do tornozelo após a artroplastia total tibiotársica.

RESULTADOS PÓS-OPERATÓRIOS POR DIAGNÓSTICO

Os resultados relatados da artroplastia total de tornozelo de acordo com os diagnósticos são variáveis. Alguns autores mostram melhores resultados no tratamento da artrite inflamatória em relação à osteoartrose pós-traumática; outros estudos observam melhores resultados funcionais no tratamento da osteoartrose, e finalmente existem relatos que não demonstram diferença de resultados pós-operatórios nos diferentes diagnósticos. A seleção cuidadosa do paciente em relação a outras variáveis como idade, nível de atividade, grau de deformidade e estabilidade articular é mais importante do que a causa etiológica da osteoartrose.

COMPLICAÇÕES

As complicações são relativamente frequentes após a artroplastia total do tornozelo, e podem variar de menores a catastróficas. Glazebrook classificou as complicações em três graus:

Grau alto — infecção profunda, soltura asséptica e falha de implante; altas taxas de falha (>50%)

Grau médio — erro técnico, fraturas pós-operatórias; taxas moderadas de falha

Grau baixo — fraturas intraoperatórias e problemas com a cicatrização da incisão cirúrgica; baixas taxas de falha

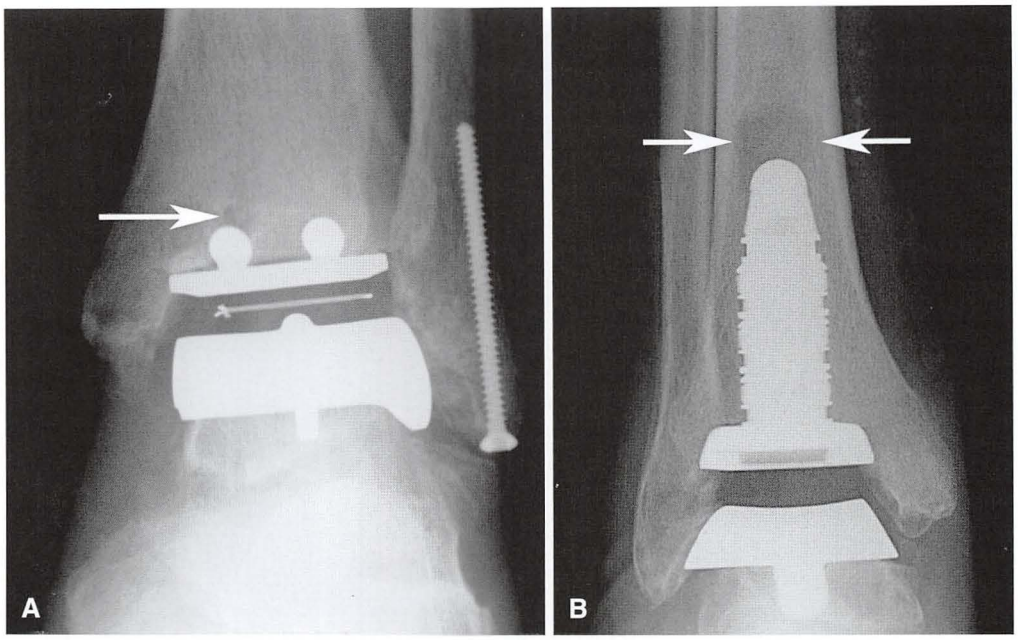

FIGURA 10-9 As radiolucências periprotéticas podem estar relacionadas à técnica cirúrgica e não devem ser mal interpretadas como osteólise. **A,** Radiografia pós-operatória mostra incompatibilidade entre a fresagem cirúrgica (*seta*) e a parte medial da barra cilíndrica do componente tibial. **B,** Radiografia com sistema INBONE mostra alargamento excessivo medular (*setas*). (De Bestic MJ, Bancroft LW, Peterson JJ, Kransdorf MJ: Postoperative imaging of the total ankle arthroplasty, *Radiol Clin North Am* 46:1003, 2008.)

COMPLICAÇÕES COM A CICATRIZAÇÃO DA INCISÃO CIRÚRGICA

Uma das complicações mais preocupantes na artroplastia total do tornozelo é a deiscência pós-operatória da incisão cirúrgica (Fig. 10-8). Uma avaliação pré-operatória cuidadosa pode limitar os problemas de cicatrização. Caso um problema com a cicatrização seja suspeitado, o paciente deve ser avaliado quanto às deficiências nutricionais; é, ainda, aconselhável cuidado quanto à cirurgia em fumantes ativos. Embora não se saiba quanto tempo um paciente deve parar de fumar antes da cirurgia, é prudente que eles estejam certos de que não poderão voltar a fumar no período pós-operatório imediato. Mantemos sistematicamente os pacientes com oxigênio de cânula binasal, enquanto eles permanecem no hospital após a cirurgia. Outros fatores de risco associados com deiscência da incisão cirúrgica incluem; doença vascular periférica, doença cardiovascular e histórico superior a 12 maços de cigarro por ano. Em uma série de 106 artroplastias totais do tornozelo, Raikin et al. identificaram artrite inflamatória como o único fator de risco significativo para complicações maiores da incisão cirúrgica. Embora pacientes com artrite inflamatória aparentem ter riscos mais altos de deiscência, as evidências sugerem que a interrupção de esteroides orais ou metotrexato não é benéfica, e pode, de fato, ser prejudicial, resultando em uma explosão pós-operatória de doença autoimune. Os medicamentos relacionados ao fator de necrose tumoral-α, como Embrel, Arava e Humera, devem ser interrompidos antes da cirurgia, e não devem ser retomados até que a incisão esteja bem cicatrizada.

Easley listou diversas sugestões para prevenir problemas com deiscência: (1) fazer o uso de incisões mais longas que criem menos tensão na incisão, (2) evitar a retração direta de pele (a retração deve ser profunda), (3) administrar oxigênio nasal no período pós-operatório imediato, (4) manter a imobilização até que a pele esteja cicatrizada, (5) deixar o tendão tibial anterior em sua bainha durante a exposição e (6) fazer uso do dreno.

OESTEÓLISE, SOLTURA E RADIOLUCÊNCIA

Apesar do aperfeiçoamento dos implantes, da instrumentação e das técnicas cirúrgicas, a longevidade da artroplastia total do tornozelo não deverá ser igual à esperada para as substituições de quadril e joelho num futuro próximo. Neste momento, é difícil, se não impossível, recomendar uma prótese no lugar de outra, pois ainda não se conhece quais os desenhos irão conter e proporcionar os melhores resultados em longo prazo. O sucesso em longo prazo da maioria dos implantes parece estar relacionado à soltura do implante. Parece lógico que a melhor cobertura do osso pelo implante deve diminuir os picos de pressão na interface implante-osso. Os debris de desgaste e a reação lítica a esses, podem, gradualmente, criar um lise entre o osso e o implante. Embora alguma radiolucência seja comum com a maioria dos implantes, determinar o momento em que se deve intervir é difícil e questionável. A radiolucência assintomática em um implante estável, bem alinhado, pode ser observada com radiografias anuais. As mesmas constatações em um implante mal posicionado, provavelmente, ficarão piores com o tempo, e uma intervenção precoce pode ser aconselhável. Com desenhos tipo rolamento móvel, a translação anterior do tálus abaixo da tíbia, conforme medida na imagem lateral, foi associada com dor e piores resultados.

A osteólise é frequente após a artroplastia total do tornozelo, mas não está sempre relacionada com soltura dos componentes (Fig. 10-9). Em um estudo, as radiolucências estiveram presentes em 86% dos tornozelos, mas apenas 14% evoluíram para migração ou soltura dos componentes. A osteólise focal assintomática encontrada em radiografias pode simplesmente ser observada, pois ela pode não ser progressiva.

A decisão pela cirurgia de revisão tem como base as restrições estruturais e envolve tipicamente o uso de procedimentos de enxertia óssea, troca dos implantes para um desenho mais constrito, otimização da fixação e ajuste na interface tálus e tíbia distal. A correção da deformidade subjacente é crítica, e a incapacidade de realizá-la pode significar que seja necessário convertê-la para artrodese. As técnicas para conversão de uma artroplastia de tornozelo para uma artrodese são descritas no Capítulo 11.

MAU ALINHAMENTO

O mau alinhamento pode ser evitado através de cortes ósseos precisos e equilíbrio adequado dos tecidos moles. A correção do mau alinhamento pode precisar de osteotomia do calcâneo e/ou reconstrução ligamentar para deformidades em varo e valgo (Fig. 10-5); osteotomia supramaleolar, artrodese subtalar ou artrodese tripla para mau alinhamento moderato a severo; ou, até mesmo, revisão completa da artroplastia para correção do mau alinhamento severo.

FRATURA

A complicação intraoperatória mais frequente da artroplastia total do tornozelo é a fratura do maléolo medial ou lateral, que é relatada em aproximadamente 10% dos procedimentos na maior parte das séries descritas, embora existam relatos de frequências tão altas quanto 35%. O maléolo pode ser fraturado se a lâmina da serra cortar além dos limites do guia de corte, ou se as ressecções ósseas deixarem pouco osso remanescente que a força necessária para assentar o componente seja suficiente para causar uma fratura. As fraturas maleolares mediais devem ser fixadas com fios de Kirschner (com ou sem uma banda de tensão), parafusos, uma placa de perfil baixo, ou alguma combinação desses implantes, pois a estabilidade do implante pode depender do maléolo intacto; as fraturas maleolares laterais podem ser fixadas com uma placa terço de tubo. Alguns recomendaram o fio de Kirschner profilático no maléolo medial, ou fixação com placa do maléolo lateral durante a artroplastia total do tornozelo para prevenir essa complicação. As fraturas do calcâneo também podem ser causadas pela excursão da lâmina da serra (Fig. 10-10).

Fraturas maleolares pós-operatórias também foram relatadas, a maioria observada em pacientes que não aderiram às restrições de apoio de peso no período pós-operatórios inicial. Muitas dessas fraturas podem ser tratadas de forma não cirúrgica, embora a redução aberta e a fixação interna sejam preconizadas por alguns autores. Ocasionalmente, uma fratura maleolar resultante de soltura do implante precisará de revisão.

PSEUDOARTROSE DA SINDESMOSE

A pseudoartrose da sindesmose em próteses que precisam de fusão da articulação tibiofibular distal foi relatada em 12% dos pacientes, e pode estar associada com falha do implante, sendo necessária uma sólida fusão para prevenir a migração dos componentes. A união da sindesmose pode ser obtida através da compressão articular e/ou revisando-se a osteossíntese utilizada em associação com enxertia ósseo; no caso de ocorrer a soltura do componente tibial, a revisão dos componentes e a artrodese da sindesmose podem ser necessárias.

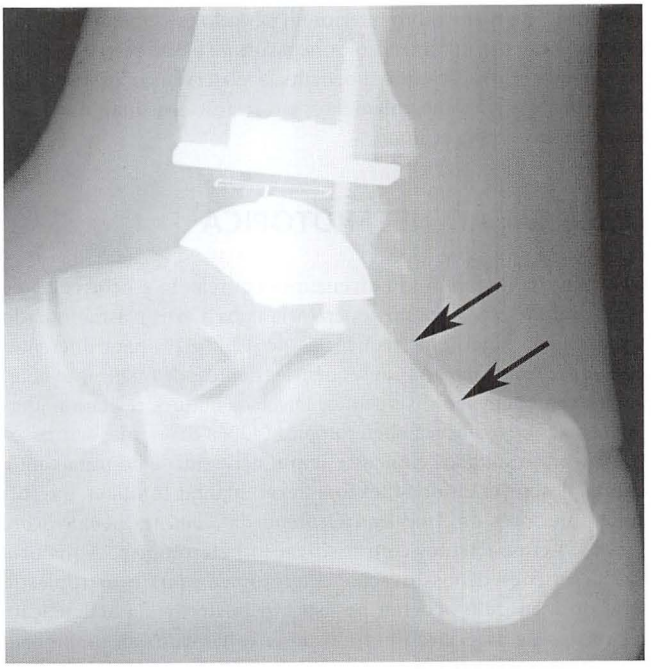

FIGURA 10-10 A radiografia pós-operatória mostra defeito linear no calcâneo posterior (*setas*) causado pela excursão excessiva de serra oscilante durante o corte ósseo para colocação do implante. (De Bestic MJ, Bancroft LW, Peterson JJ, Kransdorf MJ: Postoperative imaging of the total ankle arthroplasty, *Radiol Clin North Am* 46:1003, 2008.)

INFECÇÃO

A infecção parece ser relativamente pouco frequente após a artroplastia total do tornozelo. Em revisões sistemáticas da literatura, a taxa de infecção superficial varia de 0% a 15%, com uma média de 8%, e a taxa de infecção profunda varia de 0% a 5%, com uma média inferior a 1%. Um estudo referente às causas de revisão de artroplastia total do tornozelo demonstrou infecção em menos de 1% dos 2.198 tornozelos. Mann et al. relataram três infecções profundas em 84 artroplastias de tornozelo com o sistema STAR, as quais foram tratadas com desbridamento aberto e 6 semanas com antibioticoterapia intravenosa. Um paciente precisou de enxerto de pele local, e um paciente precisou de um retalho microcirúrgico para fechar o defeito. Não foi preciso a remoção do implante em nenhum dos três pacientes, e nenhum apresentou recorrência da infecção em 9 anos de seguimento.

TROMBOSE VENOSA PROFUNDA

Há pouca informação na literatura para orientar a decisão para profilaxia dos pacientes com modalidades ou com medicação para diminuir a chance do desenvolvimento de trombose venosa profunda. A maioria das séries de artroplastia total de tornozelo relata uma frequência inferior a 1% de trombose venosa profunda, com ou sem tromboprofilaxia venosa profunda. Saltzman et al., no entanto, reportaram uma frequência de 5%, e Barg et al. reportaram trombose venosa profunda sintomática em 4% das 701 artroplastias total de tornozelo. Eles identificaram como fatores de risco: obesidade, episódio prévio de tromboembolismo venoso e ausência de apoio de

peso completo no membro inferior no período pós-operatório. Nós, sistematicamente, administramos heparina de baixo peso molecular no período pós-operatório imediato, e observamos os pacientes atentamente nos acompanhamentos em relação aos sinais e aos sintomas desta complicação.

OSSIFICAÇÃO HETEROTÓPICA

Os relatos na literatura são divergentes em relação à ocorrência de ossificação heterotópica pós-operatória após a artroplastia total do tornozelo, variando em frequências de 4% a 82% para diferentes desenhos de implante. As consequências clínicas de ossificação heterotópica também são divergentes. Diversos autores relataram altas frequências de ossificação heterotópica (42% a 82%), mas sem associação com resultados clínicos e sem a necessidade de tratamento. Outros descreveram dorsiflexão e flexão plantar limitada, e resultados inferiores da *American Orthopaedic Foot and Ankle Score* (AOFAS) em pacientes com ossificação heterotópica. A maioria das descrições de ossificação heterotópica após a artroplastia total do tornozelo ocorreu no aspecto posterior da articulação. Há relatos de associação entre o desenvolvimento da ossificação heterotópica e gênero masculino, amplitude de movimento articular pré-operatória limitada, formação óssea heterotópica prévia, osteoartrose pós-traumática, espondilite anquilosante e infecção. Em seus 80 pacientes, Lee et al. identificaram o tempo de cirurgia prolongada como o único fator cirúrgico encontrado em pacientes significativamente predispostos a ossificação heterotópica. Esses autores propuseram um sistema de classificação para a ossificação heterotópica, após a artroplastia total do tornozelo, com base na classificação de Brooker de ossificação heterotópica, após artroplastia total do quadril (Tabela 10-4*), mas não fizeram nenhum tratamento ou recomendações de prevenção com base nesse sistema de classificação. Para reduzir o risco da ossificação heterotópica, eles recomendaram a dissecção cuidadosa dos tecidos moles, escolha de tamanho adequado do implante e tempo cirúrgico reduzido. Atualmente, os anti-inflamatórios não esteroides (AINEs) são os mais usados como método para a prevenção de ossificação heterotópica. Não administramos sistematicamente AINEs antes da artroplastia total do tornozelo, mas as terapias profiláticas (p. ex., AINEs, radiação) podem ser usadas em pacientes que precisam de excisão da ossificação heterotópica sintomática. Observando a falta de uma associação sólida entre a ossificação heterotópica e a dor de tornozelo pós-operatória e a limitação funcional, Choi e Lee advertiram para a atribuição desses sintomas à ossificação heterotópica posterior do tornozelo, ao considerar sua excisão.

PROGRESSÃO DA OSTEOARTROSE EM ARTICULAÇÕES ADJACENTES

O desenvolvimento ou progressão da osteoartrose na articulação talonavicular ou subtalar após a artroplastia total do tornozelo foi descrito por diversos autores, enquanto outros não encontraram osteoartrose subtalar. Wood et al. observaram piora da osteoartrose subtalar em 15% dos pacientes; Knecht et al., em 19%; e Mann et al., em 12%. A partir desses estudos, parece que a artroplastia total do tornozelo não protege o retropé adjacente do desenvolvimento ou progressão para osteoartrose.

*Disponível, em inglês, em www.expertconsult.com.

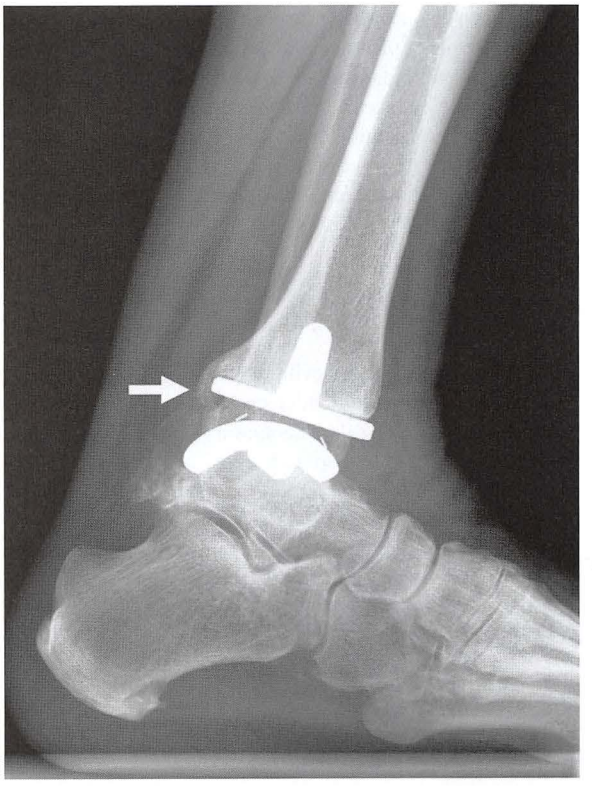

FIGURA 10-11 Osteofitose posterior típica (*seta*) a partir do pilão tibial 1 ano após a artroplastia total do tornozelo. (De Ripps-tein PF, Huber M, Coetzee JC, Naal FD: Total ankle replacement with use of a new three-component implant, *J Bone Joint Surg* 93A:1426, 2011.)

IMPACTO/FORMAÇÃO DE OSTEÓFITOS

O crescimento excessivo do osso ao redor das margens medial e lateral da articulação após a substituição articular pode resultar em impacto doloroso (Fig. 10-11). A ressecção adequada dos osteófitos preexistentes e a remoção de todos os fragmentos ósseos das margens da articulação podem ajudar a prevenir esta complicação. O impacto sintomático pós-operatório pode ser aliviado por meio de injeção local de cortisona e fisioterapia; se os sintomas persistirem, a ressecção artroscópica ou aberta do excesso ósseo pode ser realizada.

REFERÊNCIAS

Atkinson HD, Daniels TR, Klejman S, et al: Pre- and postoperative gait analysis following conversion of tibiotalocalcaneal fusion to total ankle arthroplasty, *Foot Ankle Int* 31:927, 2010.

Bai LB, Lee KB, Song EK, et al: Total ankle arthroplasty outcome comparison for post-traumatic and primary osteoarthritis, *Foot Ankle Int* 31:1048, 2010.

Barg A, Elsner A, Anderson AE, Hintermann B: The effect of three-component total ankle replacement malalignment on clinical outcome: pain relief and functional outcome in 317 consecutive patients, *J Bone Joint Surg* 93A:1969, 2011.

Barg A, Elsner A, Chuckpaiwong B, Hintermann B: Insert position in three-component ankle replacement, *Foot Ankle Int* 31:754, 2010.

Barg A, Henninger HB, Hintermann B: Risk factors for symptomatic deep-vein thrombosis in patients after total ankle replacement who received routine chemical thromboprophylaxis, *J Bone Joint Surg* 93B:921, 2011.

Barg A, Knupp M, Hintermann B: Simultaneous bilateral versus unilateral total ankle replacement: a patient-based comparison of pain relief, quality of life and functional outcome, *J Bone Joint Surg* 92B:1659, 2010.

Barg A, Knupp M, Kapron AL, Hintermann B: Total ankle replacement in patients with gouty arthritis, *J Bone Joint Surg* 93A:357, 2011.

Besse JL, Brito N, Lienhart C: Clinical evaluation and radiographic assessment of bone lysis of the AES total ankle replacement, *Foot Ankle Int* 30:964, 2009.

Besse JL, Colombier JA, Asencio J, et al: Total ankle arthroplasty in France, *Orthop Traumatol Surg Res* 96:L291, 2010.

Bonnin M, Gaudot F, Laurent JR, et al: The Salto total ankle arthroplasty: survivorship and analysis of failures at 7 to 11 years, *Clin Orthop Relat Res* 469:225, 2011.

Bonnin MP, Laurent JR, Casillas M: Ankle function and sports activity after total ankle arthroplasty, *Foot Ankle Int* 30:933, 2009.

Brodsky JW, Polo FE, Coleman SC, Bruck N: Changes in gait following the Scandinavian Total Ankle Replacement, *J Bone Joint Surg* 93A:1890, 2011.

Choi WJ, Lee JW: Heterotopic ossification afer total ankle arthroplasty, *J Bone Joint Surg* 93B:1508, 2011.

Chou LB, Coughlin MT, Hansen S Jr, et al: Osteoarthritis of the ankle: the role of arthroplasty, *J Am Acad Orthop Surg* 16:249, 2008.

Claridge RJ, Sagherian BH: Intermediate term outcome of the Agility total ankle arthroplasty, *Foot Ankle Int* 30:824, 2009.

Coetzee JC: Surgical strategies: lateral ligament reconstruction as part of the management of varus ankle deformity with ankle replacement, *Foot Ankle Int* 31:267, 2010.

Coetzee JC, Castro MD: Accurate measurement of ankle range of motion after total ankle arthroplasty, *Clin Orthop Relat Res* 424:27, 2004.

Conti SF, Dazen D, Stewart G, et al: Proprioception after total ankle arthroplasty, *Foot Ankle Int* 29:1069, 2008.

Cornelis Doets H, van der Platt LW, Klein JP: Medial malleolar osteotomy for the correction of varus deformity during total ankle arthroplasty: results in 15 ankles, *Foot Ankle Int* 29:171, 2008.

Criswell BJ, Douglas K, Naik R, Thomson AB: High revision and reoperation rates using the Agility™ total ankle system, *Clin Orthop Relat Res* 470:1980, 2012.

Deorio JK, Easkey ME: Total ankle arthroplasty, *Instr Course Lect* 57:383, 2008.

Doets HC, Brand R, Nelissen RG: Total ankle arthroplasty in inflammatory joint disease with use of two mobile-bearing designs, *J Bone Joint Surg* 88A:1272, 2006.

Easley ME: Total ankle arthroplasty. In Nunley JA, Pfeffer GB, Sanders RW, Trepman E, editors: *Advanced reconstruction: foot and ankle*, Rosemont, IL, 2004, American Academy of Orthopaedic Surgeons.

Easley ME, Adams SB, Hembree WC, DeOrio JK: Results of total ankle arthroplasty, *J Bone Joint Surg* 93A:1455, 2011.

Fukuda T, Haddad SL, Ren Y, Zhang LQ: Impact of talar component rotation on contact pressure after total ankle arthroplasty: a cadaveric study, *Foot Ankle Int* 31:404, 2010.

Glazebrook MA, Arsenault K, Dunbar M: Evidence-based classification of complications in total ankle arthroplasty, *Foot Ankle Int* 30:945, 2009.

Gougoulias NE, Khanna A, Maffulli N: How successful are current ankle replacements? A systematic review of the literature, *Clin Orthop Relat Res* 468:199, 2010.

Gougoulias NE, Khanna A, Maffulli N: History and evolution in total ankle arthroplasty, *Br Med Bull* 89:111, 2009.

Guyer AJ, Richardson G: Current concepts review: total ankle arthroplasty, *Foot Ankle Int* 29:256, 2008.

Henricson A, Nilsson JA, Carlsson A: 10-year survival of total ankle arthroplasties: a report on 780 cases from the Swedish Ankle Register, *Acta Orthop* 82:655, 2011.

Henricson A, Skoog A, Carlsson A: The Swedish Ankle Arthroplasty Register: an analysis of 531 arthroplasties between 1993 and 2005, *Acta Orthop* 78:569, 2007.

Hintermann B, Barg A, Knupp M, Valderrabano V: Conversion of painful ankle arthrodesis to total ankle arthroplasty, *J Bone Joint Surg* 91A:850, 2009.

Hintermann B, Barg A, Knupp M, Valderrabano V: Conversion of painful ankle arthrodesis to total ankle arthroplasty: surgical technique, *J Bone Joint Surg* 92A(Suppl 1, Pt 1):55, 2010.

Hobson SA, Karatana A, Dhar S: Total ankle replacement in patients with significant preoperative deformity of the hindfoot, *J Bone Joint Surg* 91B:481, 2009.

Karantana A, Hobson S, Dhar S: The Scandinavian total ankle replacement: survivorship at 5 and 8 years comparable to other series, *Clin Orthop Relat Res* 468:951, 2010.

Kim BS, Choi WJ, Kim YS, Lee JW: Total ankle replacement in moderate to severe varus deformity of the ankle, *J Bone Joint Surg* 91B:1183, 2009.

Kim BS, Knupp M, Zwicky L, et al: Total ankle replacement in association with hindfoot fusion: outcome and complications, *J Bone Joint Surg* 92B:1540, 2010.

Koivu H, Kohonen I, Sipola E, et al: Severe periprosthetic osteolytic lesions after Ankle Evolutive System total ankle replacement, *J Bone Joint Surg* 91B:907, 2009.

Kopp FJ, Patel MM, Deland JT, O'Malley MJ: Total ankle arthroplasty with the Agility prosthesis: clinical and radiographic evaluation, *Foot Ankle Int* 27:97, 2006.

Krause FG, Windolf M, Bora B, et al: Impact of complications in total ankle replacement and ankle arthrodesis analyzed with a validated outcome measurement, *J Bone Joint Surg* 93A:830, 2011.

Kwon DG, Chung CY, Park MS, et al: Arthroplasty versus arthrodesis for end-stage ankle arthritis: decision analysis using Markov model, *Int Orthop* 35:1647, 2011.

Labek G, Klaus H, Schlichtherle R, et al: Revision rates after total ankle arthroplasty in sample-based clinical studies and national registries, *Foot Ankle Int* 32:740, 2011.

Lee KB, Cho YJ, Jung ST, Kim MS: Total ankle arthroplasty following revascularization of avascular necrosis of the talar body: two case reports and literature review, *Foot Ankle Int* 29:852, 2008.

Lee KB, Cho YJ, Park JK, et al: Heterotopic ossification after primary total ankle arthroplasty, *J Bone Joint Surg* 93A:751, 2011.

Mann JA, Mann RA, Jorton E: STAR(tm) ankle: long-term results, *Foot Ankle Int* 32:S473, 2011.

Mclff TE, Alvine FG, Saltzman CL, et al: Intraoperative measurement of distraction for ligament tensioning in total ankle arthroplasty, *Clin Orthop Relat Res* 424:111, 2004.

Naal FD, Impellizzeri FM, Loibl M, et al: Habitual physical activity and sports participation after total ankle arthroplasty, *Am J Sports Med* 37:95, 2009.

Nunley JA, Caputo AM, Ealey ME, Cook C: Intermediate to long-term outcomes of the STAR Total Ankle Replacement: the patient perspective, *J Bone Joint Surg* 94A:43, 2012.

Raikin SM, Kane J, Ciminiello ME: Risk factors for incision-healing complications following total ankle arthroplasty, *J Bone Joint Surg* 92A:2150, 2010.

Reddy SC, Mann JA, Mann RA, Mangold DR: Correction of moderate to severe coronal plane deformity with the STAR ankle prosthesis, *Foot Ankle Int* 32:659, 2011.

Rippstein PF, Huber M, Coetzee JC, Naal FD: Total ankle replacement with use of a new three-component implant, *J Bone Joint Surg* 93A:1426, 2011.

Ryssman D, Myerson MS: Surgical strategies: the management of varus ankle deformity with joint replacement, *Foot Ankle Int* 32:217, 2011.

Saltzman CL, Mann RA, Ahrens JE, et al: Prospective controlled trial of STAR total ankle replacement versus ankle fusion: initial results, *Foot Ankle Int* 30:579, 2009.

San Giovanni TP, Keblish DJ, Thomas WH, Wilson MG: Eight-year results of a minimally constrained total ankle arthroplasty, *Foot Ankle Int* 27:418, 2006.

Schenk K, Lieske S, John M, et al: Prospective study of a cementless, mobile-bearing, third generation total ankle prosthesis, *Foot Ankle Int* 32:755, 2011.

Schuh R, Hofstaetter J, Krismer M, et al: Total ankle arthroplasty versus ankle arthrodesis: comparison of sports, recreational activities and functional outcomes, *Int Orthop* 36:1207, 2012.

Skyttä ET, Koivu H, Eskelinen A, et al: Total ankle replacement: a population-based study of 515 cases from the Finnish Arthroplasty Registre, *Acta Orthop* 81:114, 2010.

SooHoo NF, Kominski G: Cost-effectiveness analysis of total ankle arthroplasty, *J Bone Joint Surg* 86A:2446, 2004.

SooHoo NF, Zingmond DS, Ko CY: Comparison of reoperation rate following ankle arthrodesis and total ankle arthroplasty, *J Bone Joint Surg* 89A:2142, 2007.

Takakura Y, Tanaka Y, Kumai T, et al: Ankle arthroplasty using three generations of metal and ceramic prostheses, *Clin Orthop Relat Res* 424:130, 2004.

Whalen JL, Spelsberg SC, Murray P: Wound breakdown after total ankle arthroplasty, *Foot Ankle Int* 31:301, 2010.

Wood PL, Karski T, Watmough P: Total ankle replacement: the results of 100 Mobility total ankle replacements, *J Bone Joint Surg* 92B:958, 2010.

Young JL, May MM, Haddad SL: Infected total ankle arthroplasty following routine dental procedures, *Foot Ankle Int* 30:252, 2009.

Younger A, Penner M, Wing K: Mobile-bearing total ankle arthroplasty, *Foot Ankle Clin* 13:495, 2008.

As referências completas estão disponíveis em www.expertconsult.com.

ARTRODESE DE TORNOZELO

G. Andrew Murphy

CAPÍTULO 11

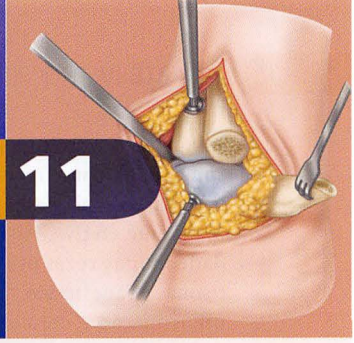

ALTERNATIVAS À ARTRODESE DO TORNOZELO 503
TRATAMENTO NÃO CIRÚRGICO 503
TRATAMENTO CIRÚRGICO 504
Desbridamento Artroscópico 504
Osteotomias Periarticulares 504
Artroplastia de Distensão Articular 505
Artroplastia Total do Tornozelo 509
INDICAÇÕES PARA ARTRODESE DO TORNOZELO 510
AVALIAÇÃO DO PACIENTE 510
AVALIAÇÃO CLÍNICA 510
AVALIAÇÃO RADIOGRÁFICA 511
TÉCNICAS DE ARTRODESE DO TORNOZELO 511
ARTRODESE ARTROSCÓPICA 512
ABORDAGEM ANTERIOR PARA FIXAÇÃO COM PLACA 520
ARTRODESE COM FIXAÇÃO EXTERNA 521
CONSIDERAÇÕES ESPECIAIS 524
OSTEONECROSE DO TÁLUS 524
FALHA DA ARTROPLASTIA TOTAL DO TORNOZELO 525
INFECÇÃO/OSTEOMIELITE 527
NEUROARTROPATIA DE CHARCOT 527
SUPLEMENTAÇÃO DO ENXERTO ÓSSEO 528
COMPLICAÇÕES 529
PSEUDOARTROSE 529
Tratamento 529
DOR E ARTROSE NAS ARTICULAÇÕES ADJACENTES 529

A artrose do tornozelo é uma condição fisicamente incapacitante, e o seu tratamento pode ser ao mesmo tempo desafiador e benéfico para o paciente e para o médico. Alterações no padrão da marcha dos pacientes com artrose do tornozelo frequentemente são acompanhadas por dor no quadril, joelho e costas, contribuindo para acrescentar problemas nas condições gerais de saúde do paciente. A artrodese, embora nem sempre com resultados perfeitos, pode proporcionar um tornozelo estável, quase sempre indolor, e com frequência leva a uma melhora expressiva na função e qualidade de vida na maior parte dos pacientes,e apesar do surgimento de alternativas, continua a ser o procedimento de escolha para a maioria dos pacientes com artrose dolorosa do tornozelo.

Alguns aspectos biomecânicos do tornozelo o tornam particularmente apropriado para a artrodese. Em primeiro lugar, é basicamente uma articulação em dobradiça, e embora ocorra uma contínua mudança no eixo de rotação da articulação tibiotalar durante toda sua amplitude de movimento, a fixação desta articulação numa posição neutra não produz consequências biomecânicas graves para o membro inferior. Em segundo lugar, o tálus acomoda-se numa estrutura bem definida e estável da articulação do tornozelo, apoiado pelo maléolo medial, pela congruência do pilão tibial e pelo maléolo lateral, os quais oferecem superfícies ósseas que potencialmente favorecem a consolidação da artrodese. Em terceiro lugar, a marcha normal requer apenas de 10 a 12 graus de extensão do tornozelo e 20 graus de flexão do tornozelo, de modo que a perda parcial do movimento não é crítica, ao contrário do que ocorre nas articulações do joelho ou do quadril, onde até mesmo a perda moderada do movimento pode provocar restrição nas atividades da vida diária. O movimento no plano sagital necessário para proporcionar uma marcha normal pode ser compensado intrinsecamente pela mobilidade da articulação tarsal transversa ou extrinsecamente pela utilização de um calçado com solado em mata-borrão em um paciente com artrodese do tornozelo.

ALTERNATIVAS À ARTRODESE DO TORNOZELO

TRATAMENTO NÃO CIRÚRGICO

O tratamento cirúrgico da artrose do tornozelo é, em geral, bastante invasivo, a recuperação é longa e difícil, e as complicações são frequentes. Frequentemente é melhor considerar a estratégia de tratamento da artrose do tornozelo como um problema de *adaptação* para o paciente. Isto é, deve ficar claro para o paciente que o retorno da articulação do tornozelo ao estado anterior à artrose não é possível e que o tratamento conservador é importante para tentar aliviar a dor e restaurar a função tanto quanto possível, com menor risco. É evidente que o tratamento conservador não vai melhorar a dor e a função num nível aceitável em todos os pacientes, mas incentivamos firmemente nossos pacientes a experimentar algumas formas antes da cirurgia. No mínimo, oferecer um meio de alívio da dor dá ao paciente algum tempo para tomar decisões inteligentes e bem informadas, sem a pressão da obrigatoriedade da cirurgia para proporcionar algum conforto.

O uso de órtese para limitar o movimento da articulação com artrose constitui o princípio básico do tratamento conservador. Prescrevemos uma órtese não articulada para o pé e tornozelo, formada por duas conchas conectadas com hastes metálicas, juntamente com calçados cuja sola é rígida e possui formato do tipo mata-borrão para os pacientes dispostos a aceitar o peso do aparato e as limitações impostas pelo calçado que o acompanham. Este dispositivo é durável e normalmente proporciona uma melhora significativa na dor. Em outros pacientes, um imobilizador do tipo Arizona ou órtese rígida para tornozelo e pé de polipropileno pode ser eficaz.

Os agentes anti-inflamatórios não esteroides não são livres de riscos, mas podem proporcionar alívio. Embora a glucosamina, o

sulfato de condroitina e outros suplementos dietéticos sejam experimentados com frequência, a sua eficácia é questionável, e são necessárias mais pesquisas para recomendar seu uso como terapia realmente efetiva. As injeções intra-articulares são uma modalidade muitas vezes utilizada nesses pacientes, e embora hidrocortisona e anestésico local sejam uma combinação comum, a preocupação é crescente com relação à conveniência desse procedimento à luz dos estudos que sugerem um efeito nocivo sobre a cartilagem e condrócitos viáveis. Somos muito cautelosos com o uso deste tipo de injeção e o reservamos para a artrose em estádio avançado em pacientes que não são bons candidatos à cirurgia ou que estão tentando evitá-la. A utilização de preparações de hialuronato intra-articular foi amplamente estudada para o joelho e tornou-se prática comum. No tornozelo, foram encontrados resultados conflitantes em estudos–prospectivos e bem desenhados, com alto nível de evidência. Sun et al. relataram que em seus 46 pacientes, três injeções intra-articulares semanais de hialuronato proporcionaram alívio da dor e melhora da função, enquanto DeGroot et al., em um estudo randomizado, duplo-cego, placebo-controlado, descobriram que uma única injeção intra-articular de ácido hialurônico não era comprovadamente superior a uma única injeção intra-articular de solução salina para o tratamento de osteoartrite do tornozelo.

TRATAMENTO CIRÚRGICO

Embora a artrodese continue a ser o procedimento padrão no tratamento da artrose do tornozelo, ela não é um tratamento ideal para todos os pacientes devido à perda do movimento da articulação e à possibilidade de desenvolvimento de artrose degenerativa nas articulações adjacentes. As alternativas cirúrgicas à artrodese de tornozelo incluem ou desbridamento aberto ou artroscópico, osteotomias de realinhamento, artroplastia de distensão articular, artroplastia de substituição articular com aloenxerto, e artroplastia total do tornozelo. Para cada paciente portador de artrose avançada do tornozelo, antes de escolher a artrodese do tornozelo como primeira opção de tratamento, os demais procedimentos alternativos de tratamento devem ser considerados e discutidos com o próprio paciente. Giannini et al. formularam um algoritmo para auxiliar na escolha sobre a tomada de decisão do procedimento cirúrgico mais adequado para cada paciente) (Tabela 11-1*).

DESBRIDAMENTO ARTROSCÓPICO

O desbridamento artroscópico do tornozelo com artrose pode ser eficaz no planejamento global do tratamento, mas deve ser indicado de forma criteriosa e as expectativas do resultado devem ser realistas. A eficácia tem sido demonstrada em diversos estudos para a remoção de osteófitos anteriores, que causam impacto na articulação do tornozelo, estando localizados tanto na tíbia quanto no tálus. Pacientes com bloqueio mecânico do tornozelo provocado por um corpo livre intrarticular identificado também podem se beneficiar do tratamento com remoção artoscópica do fragmento, mas é provável que o desbridamento dos tornozelos com artrose já em estado mais avançado proporcione apenas um alívio de curto prazo e não é recomendado na maioria dos casos. Muitas vezes, o desbridamento artroscópico é feito em combinação com outros procedimentos, como a osteotomia e artroplastia de distensão articular.

*Disponível, em inglês, em www.expertconsult.com.

OSTEOTOMIAS PERIARTICULARES

As osteotomias periarticulares da tíbia, fíbula ou do retropé, realizadas separadamente ou em combinação, são abordagens razoáveis para o tratamento da artrose localizada de tornozelo. O objetivo das osteotomias de realinhamento é aliviar a parte da articulação mais danificada pela artrose e propiciar um eixo mecânico mais anatômico para que o tornozelo redistribua as forças e cargas de contato que atuam nesta articulação. A cirurgia de realinhamento pode adiar a necessidade de artrodese ou artroplastia em pacientes mais jovens e ativos. A lesão condral, principalmente aquela localizada nos recessos medial ou lateral do tornozelo, com o envolvimento mínimo da superfície superior do tálus, especialmente quando é detectável a presença de deformidade supramaleolar, parece ser a indicação mais apropriada para essa abordagem. O tipo de osteotomia é determinado pela deformidade específica, condição dos tecidos moles adjacentes, estado da superfície articular e considerações relativas ao comprimento da perna. A osteotomia com cunha de abertura de tíbia para a deformidade em varo e artrose concentrada na porção medial da articulação é particularmente uma alternativa eficiente de tratamento cirúrgico alternativo à artrodese. Antes da cirurgia, a correção é planejada por meio da medição do ângulo da superfície distal da tíbia e da inclinação talar numa radiografia anteroposterior do tornozelo, realizada com apoio do peso corporal e do ângulo da superfície tibial mensurado numa radiografia de perfil do tornozelo, também realizada com apoio do peso corporal (Fig. 11-1).

OSTEOTOMIA COM CUNHA DE ABERTURA NA TÍBIA PARA A DEFORMIDADE EM VARO E ARTROSE DA PORÇÃO MEDIAL DA ARTICULAÇÃO DO TORNOZELO

TÉCNICA 11-1

- Realize um exame artroscópico completo do tornozelo por meio dos portais anteromedial e anterolateral padrão. Desbride quaisquer osteófitos que causam impacto, cartilagem delaminada e fibrose articular.
- Para a osteotomia da fíbula, faça uma incisão longitudinal lateral de 2 cm, 3 a 4 cm proximalmente à superfície articular do maléolo medial.
- Use uma serra sagital para fazer uma osteotomia oblíqua da fíbula, colocando um parafuso transfixado de anterior para a posterior antes da conclusão da osteotomia; não aperte o parafuso.
- Para a osteotomia da tíbia, faça uma incisão longitudinal de 8 cm, começando a 5 cm proximal à ponta do maléolo medial para expor a superfície anterior da tíbia distal. Mantenha a maior quantidade possível de periósteo.
- Marque o local da osteotomia com um cinzel a 5 cm proximal à ponta do maléolo medial, e faça a osteotomia com uma serra de ossos. Não atravesse a tíbia completamente, mas deixe íntegras várias áreas do córtex na parte lateral.
- Abra a osteotomia cuidadosamente e insira o aloenxerto da crista ilíaca previamente coletado. O tamanho do aloenxerto é determinado a partir das radiografias no pré-operatório.

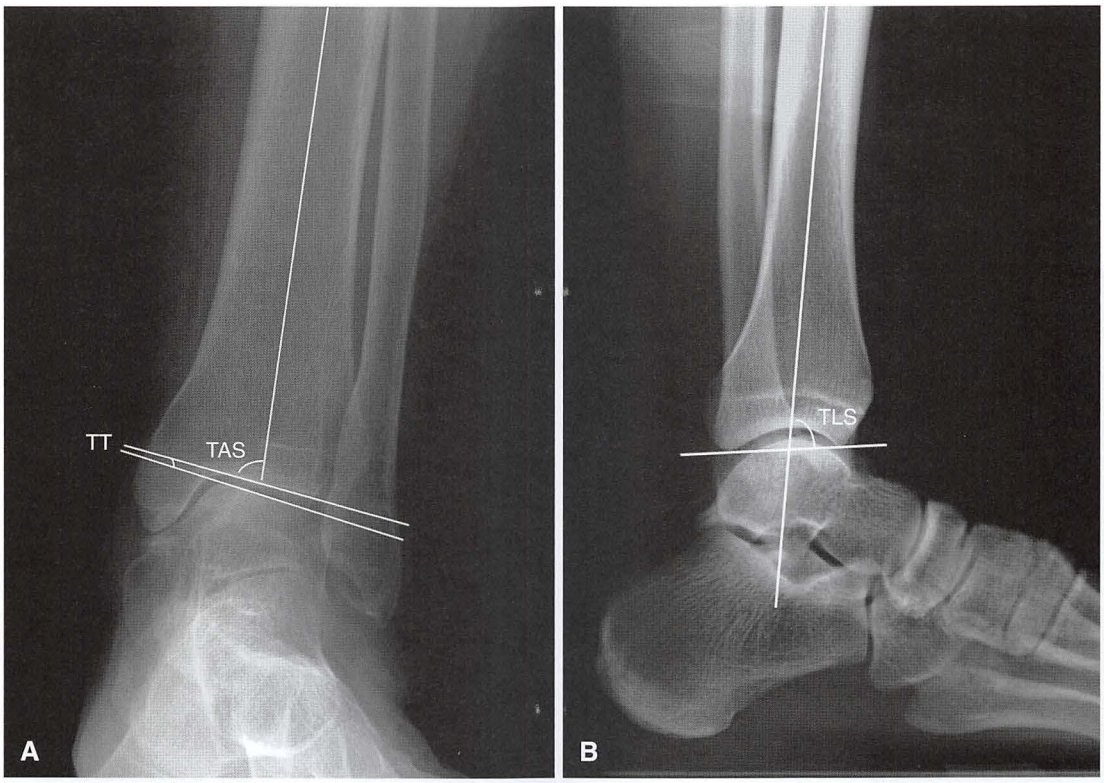

FIGURA 11-1 **A,** Radiografia anteroposterior com apoio, mostrando a mensuração do ângulo da superfície distal da tíbia (TAS, do inglês, tibial ankle surface) e o ângulo de inclinação talar (TT, do inglês, *talar tilt angle*). **B,** Radiografia lateral com apoio, mostrando a mensuração do ângulo da superfície tibial em perfil (TLS, do inglês, *tibial lateral surface*). (De Lee WC, Moon JS, Lee K, et al: Indications for supramalleolar osteotomy in patients with ankle osteoarthritis and varus deformity, *J Bone Joint Surg* 93A:1243, 2011.)

- Fixe a osteotomia da tíbia com uma placa moldada de quatro a oito furos. Geralmente usamos uma placa em cunha Arthrex com 12,5 mm de espessura e parafusos corticais de 4,5 mm (Fig. 11-2).
- Confirme o alinhamento por meio de observação com a vista fluoroscópica nas projeções anterioposterior e lateral.
- Fixe a osteotomia da fíbula com uma placa moldada de quatro furos.
- Lave a ferida cirúrgica e feche a camada fascial e o tecido subcutâneo com poliglactina 910 (Vicryl) 2-0; use sutura com pontos separados com fio de náilon 3-0 para completar o fechamento, incluindo os portais de artroscopia. Coloque um curativo estéril e uma tala gessada suropodálica.

CUIDADO PÓS-OPERATÓRIO A deambulação sem descarga de peso é permitida no dia seguinte à cirurgia, e os exercícios de flexão e alongamento dos dedos do pé e do joelho são iniciados para prevenir trombose venosa profunda e fraqueza muscular. Utilizamos imobilização gessada suropodálica por 4 a 6 semanas. O apoio parcial do peso corporal é permitido a partir da 4ª semana pós-operatória. Depois que o gesso é retirado, usa-se uma bandagem compressiva que se estende dos dedos do pé até a coxa, para evitar o edema, e iniciamos então os exercícios ativos de amplitude de movimento do tornozelo. A descarga do peso corporal é aumentada de forma gradual até o paciente apoiar por completo o membro operado quando a cirurgia completar 2 meses.

ARTROPLASTIA DE DISTENSÃO ARTICULAR

Com a melhoria nas técnicas de fixação externa que emprega fios finos e vem sendo frequentemente utilizada em diversos procedimentos para correção de deformidades, há vários relatos sobre a utilização da montagem de aparelhos de fixação externa que empregam fios finos para proporcionar distensão da articulação do tornozelo por um limitado período de tempo, permitindo a descarga do peso corporal. Relatos clínicos parecem sugerir algum alívio da dor e melhora funcional em pacientes com artrose do tornozelo cuidadosamente selecionados para esta forma de tratamento alternativo. A artroplastia de distensão da articulação baseia-se no conceito de que a descarga mecânica da articulação e o fluxo intermitente de líquido sinovial intra-articular favorecem a cura da cartilagem. Vinte e um (98%) dos 23 pacientes relatados por Tellisi et al. apresentaram diminuição da dor após a artroplastia de distensão articular; outros grupos relataram bons resultados em aproximadamente 75%. Os efeitos benéficos da distensão articular não são imediatos e tendem a ocorrer durante um longo período de tempo, variando de 6 meses a 2 anos. O candidato ideal para a artroplastia de distensão articular tem sido descrito como um jovem paciente cujos sintomas não são aliviados com medidas conservadoras e que não está disposto a se submeter a uma artrodese. Outros critérios sugeridos incluem uma articulação do tornozelo com artrose congruente, dolorosa e instável. As contraindicações incluem infecção ativa, deformidade no plano coronal avançada e perda óssea significativa. Não temos, neste momento, experiência suficiente para recomendar o procedimento, e o leitor é encorajado a se familiarizar com os tipos de fixação e as exigências técnicas desse procedimento antes de

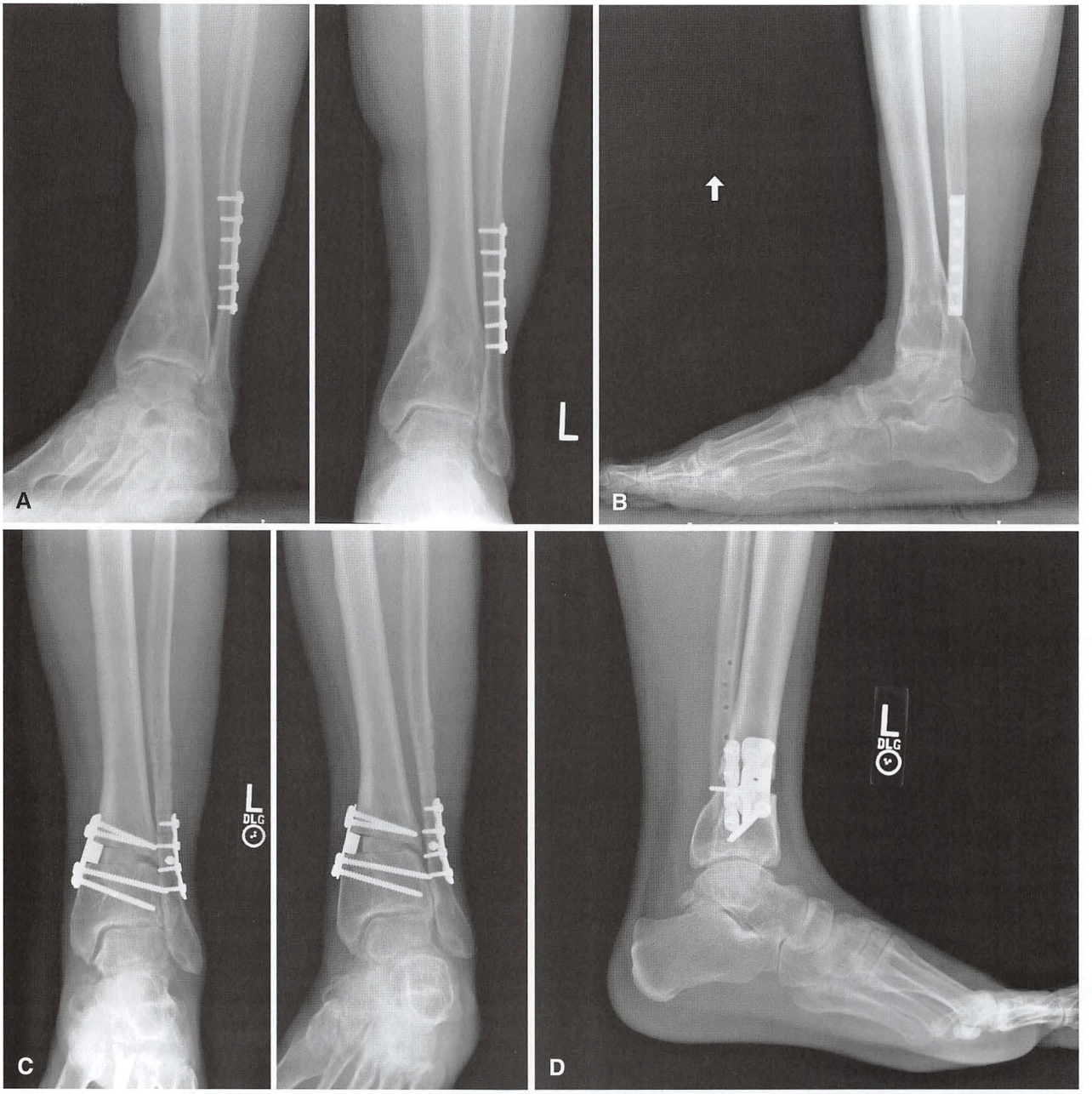

FIGURA 11-2 **A** e **B,** Artrose pós-traumática com mau alinhamento em valgo. **C** e **D,** Após a osteotomia com cunha de abertura na tíbia distal com enxerto ósseo alógeno e fixação com placa e parafusos. **VEJA A TÉCNICA 11-1.**

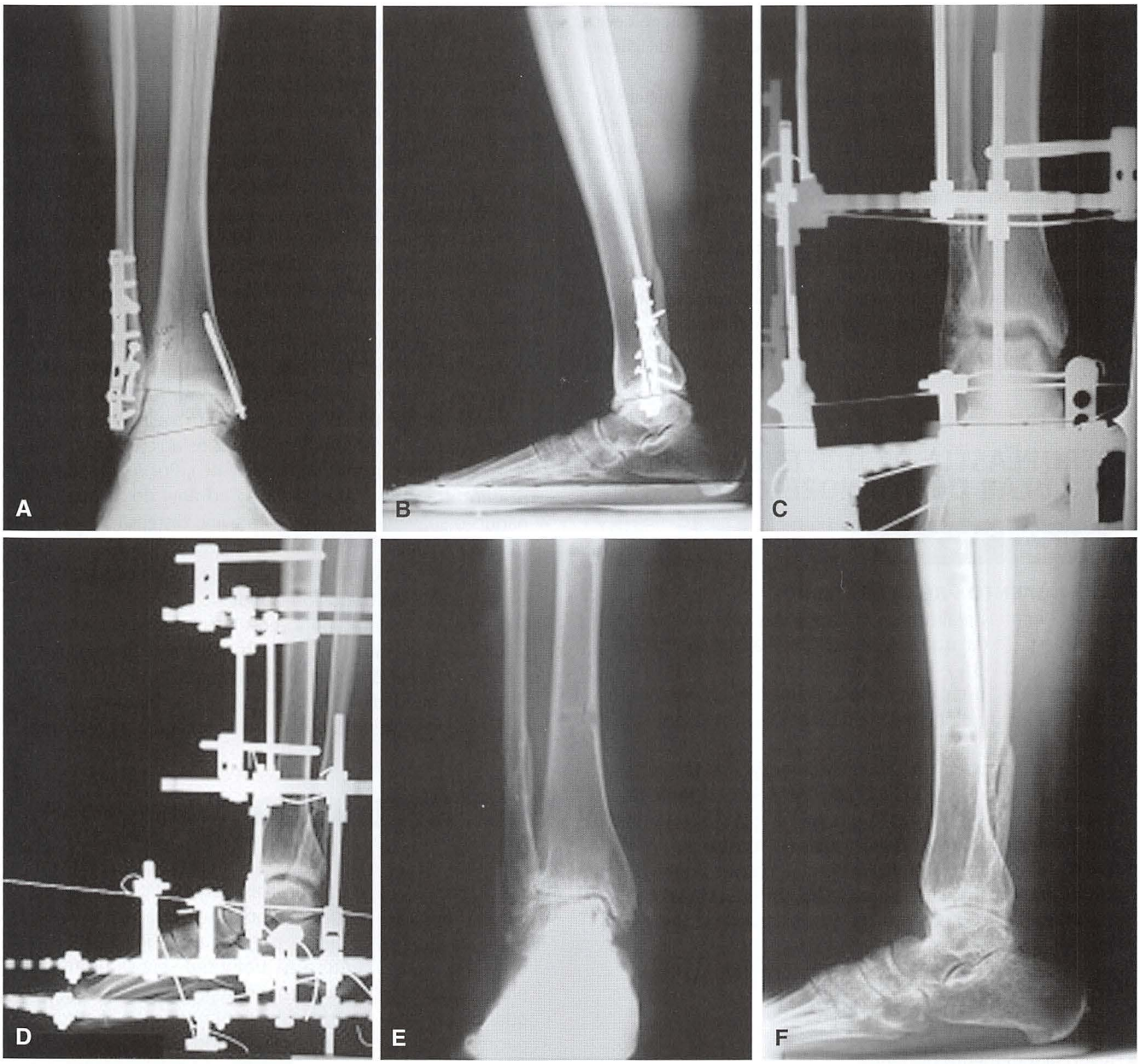

FIGURA 11-3 **A** e **B,** Artrose pós-traumática e osteófitos anteriores. **C** e **D,** Aproximadamente 8 mm de distensão da articulação do tornozelo obtidos com dispositivo de distensão da fixação externa articulada. **E** e **F,** Pé plantígrado após 3 anos de acompanhamento. (De Paley D, Lamm BM, Purohit RM, Specht SC: Distraction arthroplasty of the ankle—how far can you stretch the indications? *Foot Ankle Clin North Am* 13:471, 2008.) **VEJA A TÉCNICA 11-2.**

assumir os desafios relacionados. Tellisi et al. listaram alguns elementos-chave do procedimento e o cuidado pós-operatório que podem melhorar os resultados:

1. As articulações devem ser colocadas ao longo do eixo da articulação do tornozelo (eixo de Inman, linha que une as pontas dos maléolos medial e lateral) para evitar a distensão articular assimétrica ao eixo de movimento da articulação, alongar uniformemente a cápsula e preservar a mobilidade da articulação distendida.
2. A utilização de um fio transfixando a região do antepé deve ser evitada porque é muito desconfortável e desestimula a descarga de peso.
3. Não devem ser aplicados mais que 5 a 6 mm de distensão articular aguda na sala de cirurgia. Se necessário, pode ser aplicada mais distensão articular, de forma gradual, durante o curto período de hospitalização pós-operatória.
4. Os exercícios de amplitude de movimento devem ser iniciados precocemente para preservar a mobilidade do tornozelo.
5. O fixador circular pode ser superior à fixação monolateral porque uma estrutura monolateral gera distensão irregular e inclinada da superfície articular, além sua dobradiça ser simples é difícil de ser colocada ao longo do eixo do tornozelo.

ARTROPLASTIA DE DISTENSÃO ARTICULAR DO TORNOZELO

TÉCNICA 11-2

PLANEJAMENTO PRÉ-OPERATÓRIO

- Nas radiografias realizadas com apoio do peso corporal, meça o espaço da articulação tibiotalar e avalie o grau de artrose (Fig. 11-3A e B).
- Identifique os osteófitos anteriores que podem ser a causa da dor ou bloqueios na dorsiflexão e precisam ser removidos.
- Observe a presença de qualquer material de implante metálico dentro da articulação do tornozelo. O material de implante geralmente não precisa ser removido antes da artroplastia de distensão articular do tornozelo.
- Avalie a presença de deformidade periarticular do tornozelo e determine se a osteotomia supramaleolar está ou não indicada no momento da artroplastia de distensão articular do tornozelo.

PREPARAÇÃO DA ARTICULAÇÃO

- Durante a artroscopia ou artrotomia aberta, remova os osteófitos anteriores da tíbia distal e do tálus.
- Faça o alongamento do tendão de Aquiles ou a osteotomia supramaleolar conforme necessário.

APLICAÇÃO DO FIXADOR EXTERNO

- O torniquete não é utilizado durante a aplicação do fixador externo porque é necessário um fluxo sanguíneo ósseo e periosteal adequado para evitar a necrose térmica durante a passagem da broca e dos fios do aparelho de fixação externa.
- Normalmente, é suficiente um fixador de dois anéis, que consiste em um anel tibial distal e um anel preso ao pé, com dobradiças posicionadas ao longo do eixo de articulação do tornozelo, conectando os anéis. Um anel adicional pode ser necessário se tiver sido feita uma osteotomia supramaleolar.
- Monte o anel proximal para a tíbia distal com dois pinos rosqueados e um fio tensionado. Coloque a fixação em planos diferentes para garantir a estabilidade adequada.
- Use uma broca de 4,8 mm na perfuração para os pinos rosqueados de 6 mm. Em seguida, insira-os manualmente.
- Insira um fio de Kirschner liso logo abaixo da ponta do maléolo medial e verifique a sua posição com imagens da fluoroscopia nas projeções anteroposterior e lateral para garantir a colocação correta (Fig. 11-4A).
- Junte duas dobradiças universais com hastes rosqueadas, uma em cada lado do anel da tíbia. Coloque as dobradiças ao longo do fio de referência sobreposto na pele e posicionado paralelamente ao nível da articulação do tornozelo, procurando nivelar as dobradiças com o eixo de rotação da articulação do tornozelo. Verifique o adequado posicionamento das dobradiças com relação ao eixo do tornozelo por meio da fluoroscopia.
- Prenda as as dobradiças ao anel alinhado paralelo ao longo eixo do pé (Fig. 11-4B). Insira um fio transversalmente ao eixo do mediopé, passando através dos ossos cuneiformes e e tensione-o mantendo o alinhamento do anel com relação ao pé. Passe dois fios adicionais através do calcâneo e os tensione (Fig. 11-4C). Por último, passe um fio através do tálus, anexe-o ao anel do pé, tensionando-o suavemente. Esse fio previne distensão involuntária da articulação subtalar.
- Coloque uma haste de flexão-extensão anterior para controlar o movimento do tornozelo.
- Distenda a articulação do tornozelo em aproximadamente 5 mm (Fig. 11-3C e D) e, sob controle fluoroscópico, mova-o através de uma amplitude de movimento para verificar a quantidade de distensão e o alinhamento.
- Coloque curativos estéreis sobre os locais de inserção de pinos.

CUIDADO PÓS-OPERATÓRIO Os pacientes geralmente são hospitalizados após a cirurgia para o controle da dor e medicados durante 24 horas com antibióticos intravenosos. Prossegue-se com profilaxia antibiótica oral por 10 dias. A descarga do peso corporal se inicia assim que o paciente suporta apoiar o pé sem dor (Fig. 11-4D). A profilaxia medicamentosa da trombose venosa profunda é iniciada após 24 horas e continua por 3 semanas ou até que o paciente esteja com bastante mobilidade. O paciente é instruído sobre os cuidados com os pinos do fixador, que consistem na limpeza da pele ao redor dos pinos uma vez ao dia, com água oxigenada diluída. O banho é permitido após 4 dias. Em 2 semanas, as suturas são removidas e a distensão articular é avaliada. O objetivo, neste momento, é de 5 mm de afastamento entre as superfícies articulares do tornozelo; se o espaço da articulação for menor, uma distensão adicional é aplicada no consultório. Em 12 semanas, o aparelho é retirado no centro cirúrgico apenas com o paciente sedado, uma bota ortopédica removível é utilizada, e a deambulação com descarga total do peso é estimulada (Fig. 11-3E e F).

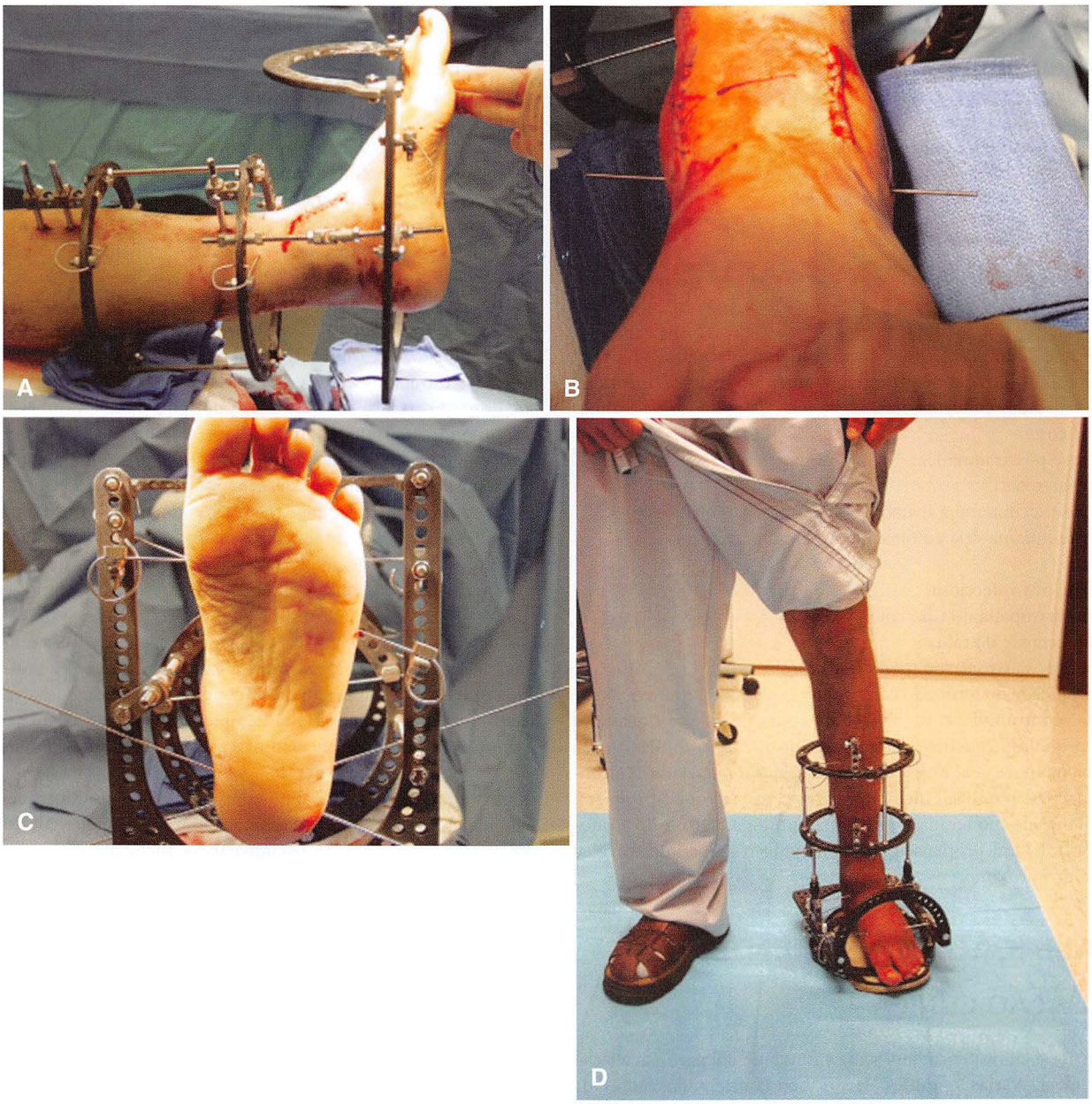

FIGURA 11-4 Artroplastia de distensão articular. **A,** Fio-guia temporário inserido da ponta do maléolo lateral até a ponta do maléolo medial, como referência para a colocação da dobradiça do fixador na região da articulação de tornozelo. **B,** Instalação do fixador externo. **C,** Fios colocados no calcâneo e tensionados; observe que o pé está centrado no anel fixador. **D,** Paciente em pé com montagem constrita do fixador externo que permite o movimento do tornozelo por meio de dobradiças estrategicamente posicionadas no eixo anatômico da articulação. (De Beaman DN, Gellman RE, Trepman E: Ankle arthritis: deformity correction and distraction arthroplasty. In Coughlin MJ, Mann RA, Saltzman CL, editors: *Surgery of the foot and ankle,* ed 8, Philadelphia, 2007, Elsevier.) **VEJA A TÉCNICA 11-2.**

ARTROPLASTIA TOTAL DO TORNOZELO

As vantagens e desvantagens da artroplastia total de tornozelo são discutidas em detalhes no Capítulo 10. Em geral, a artrodese tem como vantagem o previsível alívio da dor e a desvantagem da limitação do movimento, ao passo que a artroplastia tem a vantagem da preservação de movimento e a desvantagem das complicações mais frequentes. Um estudo envolvendo 114 artroplastias do tornozelo e 47 artrodeses de tornozelo não detectou nenhuma diferença significativa na melhora da dor e da função entre os dois grupos, num mínimo de 2 anos após a cirurgia, mas as taxas de complicações foram de 54% após a artroplastia e de 26% após a artrodese. Numa revisão sistemática da literatura, que incluiu 1.262 artrodeses e 852 artroplastias, Haddad et al. identificaram taxas de revisão menores do que 10% e taxas de infecção menores do que 5% após os dois

procedimentos. Glazebrook et al. focaram nos índices que medem a durabilidade e as complicações da artroplastia total do tornozelo e descobriram que as taxas de falha da artroplastia variaram de 1% a 32%, com uma taxa média geral de falha de 12%. Apesar de ser um implante mais caro, a artroplastia total do tornozelo foi determinada como uma alternativa à artrodese do tornozelo que compensa o custo, em um grupo de pacientes com 60 anos de idade e artrose do tornozelo em estádio terminal.

INDICAÇÕES PARA A ARTRODESE DO TORNOZELO

A artrodese de tornozelo pode ser considerada para pacientes com limitado arco de movimento e dor crônica no tornozelo, para os quais as medidas convencionais falharam, e com um dos seguintes diagnósticos:

- Artrose pós-traumática
- Osteoartrose
- Artrose secundária à instabilidade crônica do tornozelo
- Artrite inflamatória autoimune (artrite reumatoide)
- Gota
- Artrite pós-infecciosa
- Neuroartropatia de Charcot
- Osteonecrose do tálus
- Falha após artroplastia total do tornozelo
- Instabilidade do tornozelo causada por doenças neuromusculares

As contraindicações absolutas à artrodese do tornozelo incluem o comprometimento vascular do membro e infecção da pele por meio da qual a abordagem cirúrgica é planejada. As contraindicações relativas incluem artrose de retropé ipsolateral preexistente de moderada à grave magnitude e artrose do tornozelo contralateral propensa a necessitar de tratamento cirúrgico num futuro próximo.

AVALIAÇÃO DO PACIENTE

AVALIAÇÃO CLÍNICA

Uma história clínica pormenorizada é fundamental para a avaliação prévia ideal. Várias questões devem ser consideradas antes da escolha da artrodese. Qual é o local exato da dor? Existem outros problemas ortopédicos com o membro, principalmente com relação às funções do pé, quadril e joelho, bem como a presença ou ausência de dor nas costas? Quais são os desejos e as expectativas do paciente com relação ao resultado funcional da cirurgia e quais são as suas deficiências atuais? O paciente pode cuidar de si mesmo, fazer compras, exercitar-se? Qual é o sistema de assistência social? Quem ajudará a cuidar do paciente após a cirurgia?

As expectativas do paciente devem ser muito bem definidas e discutidas antes da cirurgia. Embora o alívio da dor seja esperado e as atividades funcionais possam ser melhoradas de forma substancial, os esportes de impacto raramente são possíveis após a artrodese de tornozelo. Problemas persistentes, como a manutenção de algum tipo de dor residual durante as caminhadas e passeios, são comuns. Os pacientes são encorajados a participar de atividades de baixo ou sem impacto para o condicionamento pós-operatório. Limitações com relação aos calçados são comuns: mulheres conseguem utilizar apenas sapatos com salto baixo e muitas vezes é necessário utilizar calçado com solado oscilatório convexo do tipo "mata-borrão") para as caminhadas prolongadas. Ocasionalmente, é necessária uma órtese moldada de polipropileno para apoiar o retropé nas atividades mais vigorosas, especialmente se houver artrose preexistente nessas articulações.

A avaliação das comorbidades clínicas é importante para evitar as complicações após a cirurgia. A neuropatia periférica não é uma contraindicação ao tratamento cirúrgico do tornozelo com artropatia de Charcot que apresenta deformidade e inastabilidade, mas deve alertar seriamente para que se considere escolher o tratamento incruento quando o tornozelo encontra-se estável. Em pacientes com diabetes, os estudos recomendam que o adequado controle glicêmico, que se manifesta por um nível de hemoglobina A1c inferior a 7,0, deve ser obtido antes de se realizar grandes cirurgias reconstrutivas do retropé ou tornozelo, incluindo a artrodese de tornozelo. Doenças vasculares periféricas devem ser identificadas e tratadas antes da cirurgia. Os pacientes com histórico de doença cardíaca ou disfunção pulmonar também precisam ter essas condições tratadas antes da cirurgia por causa das exigências funcionais crescentes no período pós-operatório imediato, pois o paciente somente conseguirá se locomover com a ajuda de muletas ou andador. O tabagismo interfere diretamente na consolidação da artrodese, e não recomendamos realizar este procedimento em fumantes ativos. Pacientes com artrite inflamatória devem interromper o uso de medicamentos imunossupressores no pré-operatório para tentar reduzir o risco de infecção pós-operatória até que as incisões estejam cicatrizadas. Muitos pacientes possuem deficiência de vitamina D, e a sua suplementação é recomendada no pós-operatório. A imagem de osteopenia moderada ou grave pode ser observada nas radiografias simples e quando presente deve ser investigada para identificar uma causa tratável antes da cirurgia. Os pacientes com suspeita de apneia do sono devem ser questionados quanto aos seus hábitos de sono, e essa condição deve ser tratada antes da cirurgia. Problemas musculoesqueléticos associados a um alto risco de pseudoartrose incluem fraturas graves, ferimentos abertos, infecção local, osteonecrose do tálus, e neuropatia diabética.

Muitos pacientes com artrose do tornozelo sofreram lesões ou passaram previamente por cirurgias, e as anomalias dos tecidos moles ou cicatrizes devem ajudar a orientar a via de acesso cirúrgico para a artrodese. A artrodese do tornozelo pode ser feita por meio de uma variedade de abordagens, de modo que as cicatrizes não devam limitar o acesso à articulação do tornozelo durante a preparação para a fusão. Recomendamos, sempre que possível, utilizar incisões diretamente sobre as cicatrizes de cirurgias prévias, desde que elas estejam completamente curadas e sejam estáveis. No entanto, a pele em mau estado, com mínima cobertura das partes moles ou uma incisão cuja cicatrização prévia foi muito prolongada, se possível deve ser evitada. O conhecimento dos angiossomas do tornozelo (Fig. 11-5) e a suplência vascular da pele são importantes para tentar evitar as complicações da ferida operatória.

Com um histórico completo, o exame clínico do membro começa com a avaliação do padrão de marcha do paciente. Dois mecanismos comuns associados à redução no movimento da articulação do tornozelo são a "hiperextensão dos joelhos" e a marcha com um ângulo de progressão de pé elevado (virando o pé em rotação externa), para diminuir o braço de alavanca no tornozelo. Em alguns pacientes com "hiperextensão dos joelhos", realizar uma pequena elevação no calcanhar pode melhorar os sintomas. A discrepância no comprimento dos membros inferiores pode ficar óbvia durante a avaliação da marcha e pode influenciar na escolha do tipo de artrodese. A amplitude de movimento do quadril e do joelho deve ser avaliada, bem como a deformidade do joelho no plano coronal.

FIGURA 11-5 Angiossomas do pé e tornozelo.

Embora durante a cirurgia todo o esforço seja feito para alinhar o tornozelo perpendicularmente ao eixo longo da tíbia e paralelo ao solo, a deformidade em varo e valgo do joelho pode afetar o resultado e sempre deve ser considerada antes da cirurgia. A amplitude de movimento através da articulação tibiotalar é difícil de avaliar, mas deve-se fazer um esforço para tentar isolar o movimento desta articulação e avaliar separadamente o arco de movimento de cada uma das articulações do retropé, especialmente a articulação talonavicular, que será a responsável pela maior parte da movimentação no plano sagital após a cirurgia. A flexibilidade global do retropé é importante. Um retropé rígido, imóvel e doloroso é propenso a ser uma fonte de problemas contínuos depois da artrodese tibiotalar. A presença de deformidades no retropé também precisa ser identificada e considerada no planejamento pré-operatório. Embora alguns graus de mau alinhamento possam ser compensados por meio da artrodese do tornozelo, uma deformidade significativa precisa ser corrigida em um procedimento separado. O exame neurovascular completo é fundamental, pois as incisões cirúrgicas para a artrodese do tornozelo muitas vezes têm seu trajeto muito próximo aos nervos cutâneos, e eventuais *deficits* na sensibilidade cutânea devem ser verificados no pré-operatório. Qualquer indício de pulsos periféricos diminuídos ou de pacientes com diabetes de longa duração necessita de uma avaliação detalhada com ultrassonografia Doppler arterial. Injeções seletivas com anestésico local, com ou sem o auxílio de fluoroscopia, podem ser úteis nos pacientes que se apresentam com artrose do tornozelo e retropé combinada. É importante fornecer aos pacientes uma escala visual analógica, com valores de 0 (sem dor) a 10 (pior dor imaginável) e solicitar a eles que verifiquem a posição na escala antes e logo após a injeção articular seletiva do anestésico.

AVALIAÇÃO RADIOGRÁFICA

A avaliação radiográfica da artrose do tornozelo começa com as imagens anteroposterior e lateral. Normalmente, usa-se um filme longo, incluindo o máximo possível da tíbia distal para ajudar na avaliação da deformidade e no planejamento da correção, se necessário. Para deformidades mais graves, a discrepância no comprimento das pernas deve ser avaliada nos filmes que incluem visão panorâmica dos membros inferiores — escanometria. A imagem do alinhamento do retropé pode ajudar na avaliação da deformidade distal à articulação do tornozelo (Fig. 11-6). Além da quantidade da perda do espaço articular na imagem anteroposterior, a deformidade do plano coronal deve ser avaliada. A qualidade do estoque ósseo e quaisquer cistos ou outros defeitos devem ser observados. Na imagem lateral, a subluxação anteroposterior do tornozelo deve ser verificada, bem como qualquer inclinação do pilão tibial, pois isso pode afetar o tipo de artrodese a ser realizada e também na escolha da abordagem cirúrgica.

A tomografia computadorizada é ocasionalmente utilizada antes da artrodese do tornozelo para avaliar com mais detalhes os defeitos na região da fusão planejada. Pode ser útil, principalmente quando existe pequena diminuição no espaço articular e outra técnica cirúrgica também estiver sendo considerada como alternativa para o tratamento da artrose do tornozelo (p. ex., artroscopia ou osteotomia).

A medicina nuclear pode ser útil para determinar se a presença de infecção em pacientes com artrose pós-traumática após fratura exposta, artrite pós-infecciosa ou infecções prévias. Cintilografia óssea utilizando radioisótopos como tecnécio, gálio ou marcadores de leucócitos pode acrescentar informações a outras formas de avaliação da infecção, (hemograma, contagem de leucócitos, taxa de sedimentação de eritrócitos, proteína C-reativa).

TÉCNICAS DE ARTRODESE DO TORNOZELO

Todas as técnicas de artrodese do tornozelo têm em comum o objetivo de posicionar o tornozelo na orientação correta: flexão/extensão

FIGURA 11-6 Vista radiográfica axial posterior do retropé mostrando a medição do ângulo de alinhamento do calcâneo e a proporção de alinhamento do calcanhar. O ângulo de alinhamento do calcâneo é o ângulo formado entre o eixo da tíbia e do eixo do calcâneo. A proporção de alinhamento do calcanhar é calculada por meio da divisão da largura da linha que vai desde a parede mais medial da tuberosidade do calcâneo até a linha formada pelo prolongamento do longo eixo da tíbia pela maior largura do calcâneo. (De Lee WC, Moon JS, Lee HS, Lee K: Alignment of ankle and hindfoot in early stage ankle osteoarthritis, *Foot Ankle Int* 32:693, 2011.)

neutra, rotação externa de aproximadamente 5 graus, 5 graus de valgo, e ligeira translação posterior do tálus sob a tíbia. Embora uma ligeira flexão possa ser suportada, a extensão, não, e pode resultar em uma pressão excessiva e dor intratável sob o calcanhar. Outras posições a se evitar são qualquer varo e translação anterior do tálus, pois isso pode levar a um tipo de padrão de marcha "arqueada" e dor no joelho. Durante a preparação das superfícies ósseas articulares que vão ser "artrodesadas", todos os esforços devem ser concentrados para preservar osso saudável e vascularizado, preparando o osso subcondral denso por meio de perfurações que permitam o sangue fluir através do sítio da artrodese.

ARTRODESE ARTROSCÓPICA

A técnica artroscópica tem várias vantagens com relação a outras técnicas, incluindo a manutenção da congruência maleolar, o que diminui o risco de pseudoartrose e oferece mais superfície óssea e suporte anatômico para a fusão. Além disso, em teoria, há menos chance de interrupção na irrigação sanguínea para o tálus ou para a tíbia distal, o que poderia complicar ou retardar a consolidação da artrodese. Devido à menor agressão aos tecidos moles, a dor pós-operatória após a artrodese artroscópica é significativamente menor do que após as técnicas abertas, e, com o uso de apenas anestesia regional empregando bloqueio poplíteo, que permite suficiente analgesia pós-operatória, a artrodese artroscópica geralmente é feita como um procedimento ambulatorial. Outra grande vantagem da artrodese do tornozelo por via artroscópica é a preservação dos maléolos, o que pode ser útil quando se considera a possibilidade de no futuro converter a artrodese do tornozelo em uma artroplastia total. A técnica de artrodese artroscópica do tornozelo está descrita no Capítulo 50.

TÉCNICA DA MINI-INCISÃO

Essa é a nossa técnica preferida quando a deformidade no plano coronal é mínima (< 10 graus de varo ou valgo) e a qualidade óssea é satisfatória. Os portais da artroscopia são ligeiramente ampliados, a articulação é visualizada e preparada diretamente e a fixação é inserida. Os mesmos benefícios da técnica artroscópica podem ser obtidos, porém, em um tempo operatório mais curto. Miller et al. relataram uma taxa de consolidação de 98% em dois grupos de pacientes submetidos a este procedimento.

TÉCNICA 11-3

- Coloque o paciente de costas sobre a mesa da sala de cirurgia com uma elevação sob o quadril ipsolateral, de modo que a perna não fique rodada externamente, mas que o pé seja orientado perpendicularmente ao chão. O pé deve ficar perto do final da mesa e esta deve possibilitar o acesso do aparelho de fluoroscopia.
- A anestesia geral ou um bloqueio poplíteo ou de tornozelo podem ser utilizados.
- Use um torniquete para melhorar a visualização e, se estiverem disponíveis, utilize um fotóforo e lupa de ampliação. Instrumentos especializados incluem afastador laminar (saca-bocados), curetas afiadas, osteótomos e uma broca motorizada.
- Faça duas incisões de 1,5 cm, uma exatamente medial ao tendão tibial anterior e uma lateral ao tendão fibular terceiro (*peroneus tertius*) (Fig. 11-7), tendo o cuidado de identificar a direção do nervo cutâneo intermediário dorsal na adjacência da incisão lateral. Muitas vezes, ele pode ser visto no subcutâneo quando se realiza a inversão do pé e flexão plantar do quarto dedo.
- Faça uma incisão na cápsula articular alinhada à pele, e eleve-a da frente da articulação do tornozelo com um afastador.
- Examine a articulação e remova quaisquer osteófitos periarticulares com um pequeno saca-bocado ou osteótomo para possibilitar a colocação do tornozelo em posição neutra e permitir a avaliação da articulação.
- Coloque um elevador periosteal através de uma das incisões para alavancar e abrir ligeiramente a articulação, e a seguir introduza um afastador laminar na outra

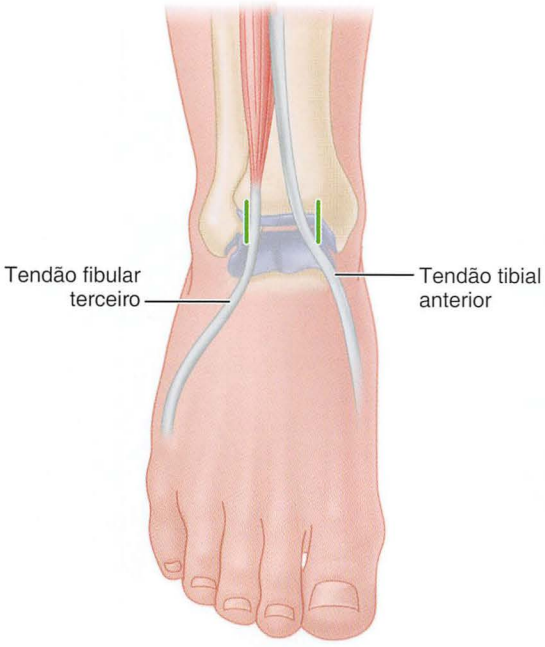

FIGURA 11-7 Incisões para miniartrotomia, uma exatamente medial ao tendão tibial anterior e uma lateral ao tendão fibular terceiro. **VEJA A TÉCNICA 11-3.**

incisão para permitir sua abertura e a remoção da cartilagem e do osso subcondral restante através da primeira incisão. Use primeiramente uma cureta; em seguida, uma broca de alta velocidade, lavando através da incisão oposta conforme necessário para evitar o excesso de calor no osso.

- Prepare o recesso medial de um modo semelhante, alternando os instrumentos entre as incisões para completar a preparação.
- Use um osteótomo pequeno para "descascar" o osso e uma broca de 2,0 mm para penetrar nas áreas que ainda precisam ser preparadas. Parece não haver consenso sobre preparar ou não o recesso lateral para a fusão. O movimento extra da fíbula pode levar à pseudoartrose dessa articulação, mas mesmo sem preparar essa articulação há, ocasionalmente, dor nessa área após a fusão tibiotalar bem-sucedida. Em geral, não preparamos formalmente essa articulação e raramente temos problemas significativos com ela mais tarde.
- Insira parafusos canulados grandes, parcialmente rosqueados (geralmente de 6,5 a 8,0 mm) sobre os fios-guia para a fixação. Três parafusos são o ideal, mas, às vezes, apenas dois são possíveis. A posição mais desejável é o chamado parafuso "central" colocado a partir da tíbia posterolateral em direção à área do colo/da cabeça do tálus distalmente (Fig. 11-8). Um parafuso inserido na região medial da tíbia distal e direcionado para o corpo posterior do tálus geralmente é inserido na sequência, seguido por um terceiro parafuso inserido na região do processo lateral do tálus direcionado proximalmente para a região posterior e medial da tíbia distal. O enxerto ósseo geralmente é usado, mas nem todos os autores acreditam que seja necessário. Paremain et al. usaram "pasta fluida" óssea, criada quando o osso subcondral foi ressecado com uma ferramenta de corte de alta velocidade, para o enxerto ósseo local.
- Feche a cápsula articular e a pele de forma rotineira, e aplique uma tala de suropodálica bem acolchoada com o pé em posição neutra.

CUIDADO PÓS-OPERATÓRIO O curativo e as suturas são removidos em 2 semanas, e é aplicado um gesso suropodálico. O paciente é instruído a retornar para trocar o gesso se este estiver folgado ou pressionando o local da artrodese. O paciente é mantido sem apoiar o peso do corpo até surgirem os primeiros sinais de consolidação da artrodese, normalmente um mínimo de 6 semanas. O uso de um andador de rodas, em que o paciente apoia o joelho e toma impulso com o membro oposto (Fig. 11-9), melhorou muito a qualidade de vida e aumentou a adaptação pós-operatória à restrição da descarga do peso. As radiografias simples geralmente são suficientes para avaliar a consolidação óssea da artrodese, mas a tomografia computadorizada ocasionalmente é necessária para se certificar. Uma bota gessada para marcha com carga total é aplicada quando a consolidação parece sólida. A substituição do gesso pelo calçado pode ser feita de forma gradual, permitindo a adaptação progressiva do paciente. Para alguns pacientes, a utilização de um calçado modificado contendo uma plataforma de aço e uma sola oscilatória pode ser benéfica e melhorar o padrão de marcha.

ARTRODESE TRANSFIBULAR (TRANSMALEOLAR) COM ENXERTO ÓSSEO APOSICIONAL ESTRUTURADO DA FÍBULA DISTAL

A técnica original de Mann tem sido modificada para incorporar, se possível, o apoio de um segmento fibular vascularizado. Esse enxerto pode adicionar maior estabilidade e suprimento vascular para o local da artrodese). Colman e Pomeroy relataram uma taxa de fusão de 96% em 48 pacientes, com um tempo médio de consolidação de 82 dias.

TÉCNICA 11-4

- Após a anestesia geral, posicione o paciente em decúbito dorsal na mesa de operação com pequeno coxim sob o quadril ipsolateral para permitir acesso mais fácil à fíbula. Uma pequena elevação sob a perna distal torna mais fácil obter o posicionamento correto do tornozelo para a artrodese.

FIGURA 11-8 **A** e **B,** Artrose do tornozelo em estádio final. **C** e **D,** Artrodese de tornozelo após a mini-incisão. Observe o uso do parafuso "central" direcionado a partir da região posterolateral da tíbia em direção ao colo/cabeça talar distalmente. **VEJA A TÉCNICA 11-3.**

- Aplique um bloqueio poplíteo e um torniquete na coxa.
- Utilize um acesso lateral amplo para o tornozelo (Cap. 1), tendo o cuidado de proteger o nervo fibular superficial. Eleve o periósteo sobre a metade anterior da fíbula, e penetre na cápsula articular do tornozelo, estendendo alguns centímetros no braço distal da incisão em forma de J em direção ao cuboide. Eleve o periósteo e a cápsula até a porção anterior do pilão tibial.
- Remova todos os osteófitos marginais anteriores da tíbia e do tálus.
- Use uma serra sagital para seccionar a fíbula proximal ao pilão do tornozelo e remova cerca de 1 cm com um segundo corte paralelo (Fig. 11-10A).
- Faça um corte no plano sagital para remover os dois terços mediais da fíbula, preservando o terço lateral, com a sua estrutura periosteal.

FIGURA 11-9 Uso de um andador com rodas pode melhorar muito a qualidade de vida dos pacientes e aumentar a adaptação às restrições ao apoio da extremidade operada no solo durante a fase de recuperação pós-operatória. **VEJA A TÉCNICA 11-3.**

- Use um afastador laminar para permitir a remoção de conteúdos residuais da articulação (Fig. 11-10B).
- Se a correção de uma deformidade em valgo for necessária, faça um acesso longitudinal medial separado para remover o maléolo medial (Fig. 11-10C). Tenha o cuidado de proteger o tendão tibial posterior e o feixe neurovascular.
- A preparação da articulação para a artrodese varia da fusão "in situ", na qual a topografia da superfície articular normal encontra-se mantida, com deformidade mínima, quando pode ser suficiente apenas fazer cortes planos das superfícies tibial e talar opostas, ou deformidades mais graves. Modele a área da artrodese para obter a posição em extensão neutra, ligeira rotação externa em relação ao tubérculo da tíbia, e valgo neutro ou discreto, dependendo da posição e da flexibilidade do resto do retropé e do pé. Se forem feitos cortes planos, o tálus deve ser ligeiramente transladado posteriormente sob a tíbia. Obtenha osso esponjoso sangrante e saudável, em todas as superfícies da artrodese.
- Evite o posicionamento em extensão, varo ou rotação interna do tornozelo, pois são dificilmente tolerados pelo paciente. Também evite a translação anterior do tálus sob a tíbia, que pode resultar num padrão de marcha descrito como "arqueado" sobre o pé. Verifique a posição do tornozelo com a fluoroscopia.
- Se necessário, adicione enxerto ósseo proveniente de fragmentos moídos da fíbula distal ressecada ou de um local remoto.
- Insira múltiplos parafusos esponjosos parcialmente rosqueados de 7,5 mm ou 8,0 mm da porção posterolateral da tíbia em direção à cabeça e colo do tálus e da porção posteromedial da tíbia em direção ao corpo do tálus (Fig. 11-10D). Um parafuso adicional direcionado do seio do tarso para a porção medial da tíbia pode ser útil para ampliar a fixação. A compressão com o primeiro parafuso inserido é o ideal.
- Prepare a tíbia lateral e o tálus lateral de forma semelhante e manualmente encoste a fíbula lateral nessa área. Algumas vezes, um saca-bocado pode ser utilizado para fraturar e encurvar ligeiramente a fíbula a fim de permitir uma melhor justaposição.
- O uso de uma placa de baixo perfil com quatro a seis parafusos abrangendo toda a estensão do local a ser "artrodesado" proporciona uma estabilidade adicional para a fixação global (Fig. 11-11).
- Suture a ferida cirúrgica por planos, coloque um dreno e imobilize com uma tala suropodálica bem acolchoada.

CUIDADO PÓS-OPERATÓRIO Após 10 a 14 dias, a tala e as suturas são removidas e é confeccionado um gesso suropodálico sem que seja liberada carga para o paciente. O gesso é usado por mais 4 a 8 semanas, até que a artrodese do tornozelo esteja consolidada tanto clínica quanto radiograficamente. Deve-se tomar cuidado para que o gesso não fique largo, pois isso pressionaria o local da fusão. Quando o gesso é retirado, uma bota ortopédica removível do tipo *walker boot* é colocada e usada por mais 4 semanas. Então, um calçado modificado contendo uma plataforma de aço e uma sola oscilatória "em mata-borrão" pode ser benéfico e indicado, principalmente se houver doença concomitante de retropé ou mediopé.

ARTRODESE TIBIOTALOCALCANEANA

Em determinadas circunstâncias, a artrodese de ambas as articulações, a do tornozelo e a subtalar, é necessária ou vantajosa. Pode ser utilizado um acesso lateral, conforme descrito anteriormente, com ou sem enxerto fibular aposicional, mas em algumas situações pode ser apropriado empregar um acesso posterior. Existem variados modelos e montagens de hastes medulares que podem ser empregados neste tipo de artrodese, mas para obter sucesso no resultado é essencial familiaridade do cirurgião com o dispositivo e com a técnica para aplicá-lo.

TÉCNICA 11-5

- A posição do paciente, as incisões medial e lateral na pele, a dissecção dos tecidos moles, a remoção do corpo do tálus e a fixação da cabeça e do colo do tálus na porção anterior da tíbia são as mesmas descritas previamente. O acesso posterior pode ser utilizado se for necessária exposição ampla para remover os componentes após uma falha da artroplastia total do tornozelo ou em pacientes com osteonecrose do tálus ou deformidades significativas que exijam correção.
- Depois que o local da artrodese for preparado, determine a posição, mantendo a patela diretamente para cima e colocando o pé em posição neutra com relação

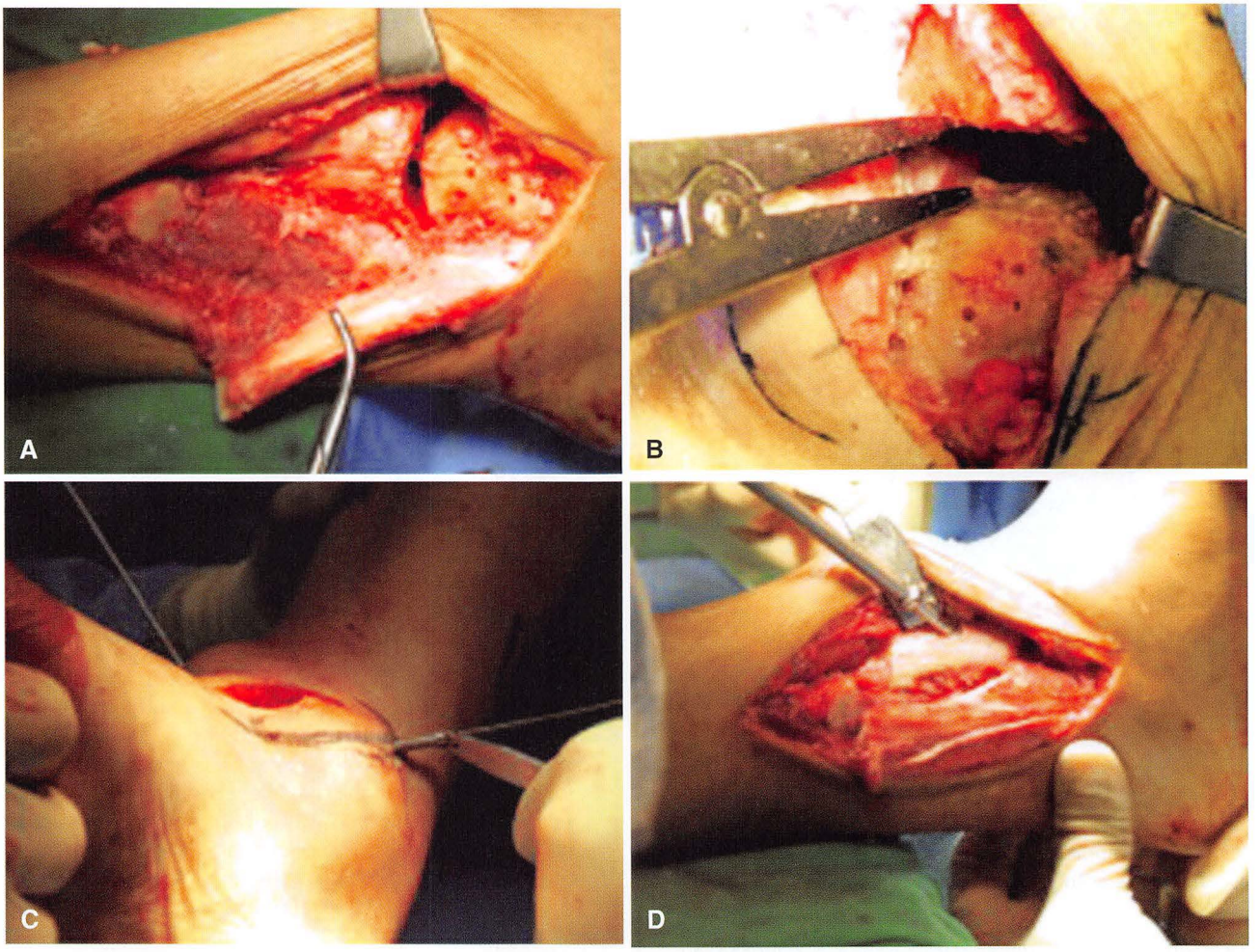

FIGURA 11-10 Artrodese transfibular (transmaleolar) com enxerto estruturado da fíbula (veja o texto). **A,** Ressecção da fíbula. **B,** O afastador laminar permite a remoção da cartilagem residual da articulação. **C,** A abordagem anteromedial separada pode ser utilizada para corrigir deformidades. **D,** Inserção de parafuso pela face posteromedial da tíbia em direção ao tálus. (De Saltzman CL: Ankle arthritis. In Coughlin MJ, Mann RA, Saltzman CL, editors: *Surgery of the foot and ankle,* ed 8, Philadelphia, 2007, Elsevier.) **VEJA A TÉCNICA 11-4.**

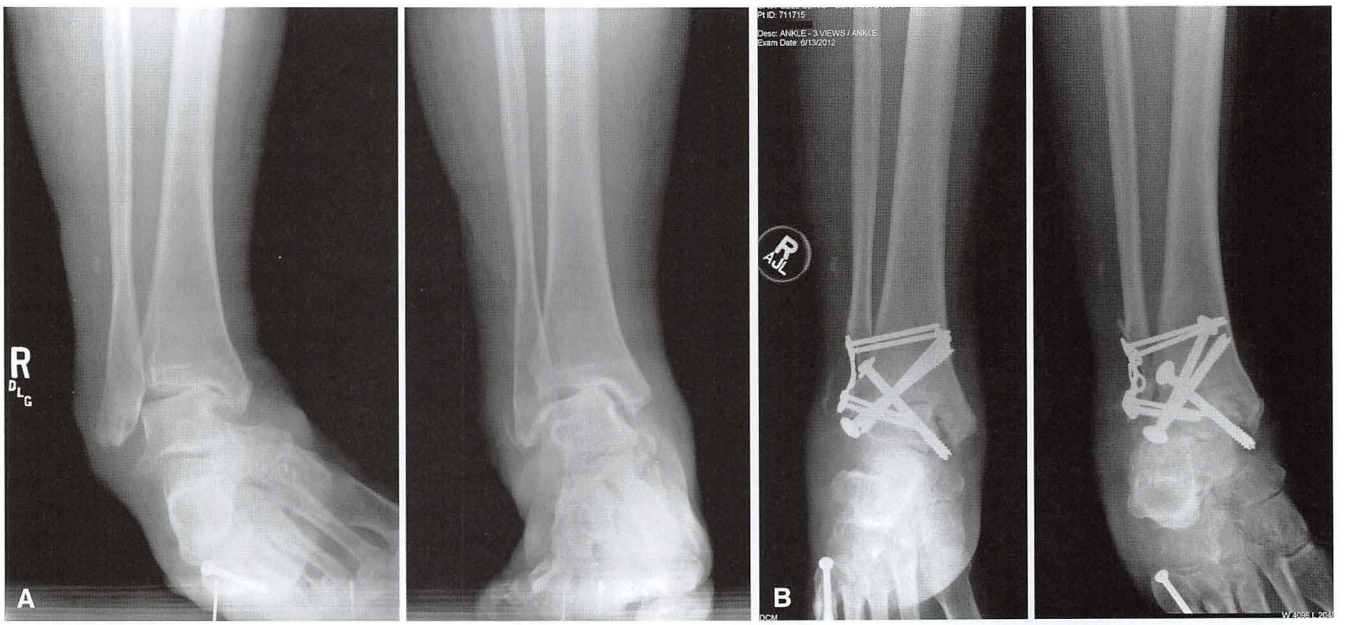

FIGURA 11-11 **A,** Artrose do tornozelo em estádio terminal com deformidade associada. **B,** Após a artrodese transfibular, fixada com placa de baixo perfil para aumentar a estabilidade da montagem. **VEJA A TÉCNICA 11-4.**

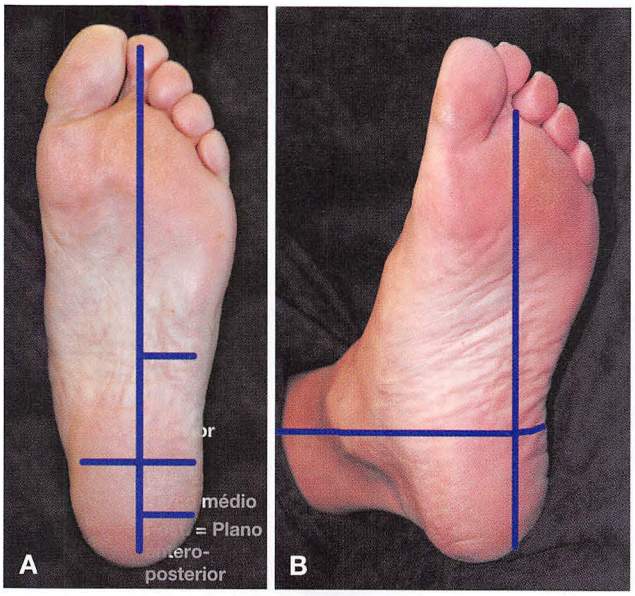

FIGURA 11-12 Método para calcular o ponto de entrada da haste intramedular retrógrada utilizada na artrodese tibiotalocalcânea. **A,** Linha no plano sagital traçada da ponta do segundo dedo do pé até o centro do calcanhar. **B,** Uma linha pode ser traçada no plano coronal dividindo o maléolo medial em duas partes. A interseção das linhas indica o o correto ponto de entrada para a haste. (De Stephenson KA, Kile TA, Graves SC: Estimating the insertion site during retrograde intramedullary tibiotalocalcaneal arthrodesis, *Foot Ankle* 17:781, 1996.) **VEJA A TÉCNICA 11-5.**

à dorsiflexão e flexão plantar do tornozelo, 8 a 10 graus de valgo no calcanhar, e ligeiro deslocamento posterior do calcâneo com relação à tíbia). Mantenha o pé sobre a tíbia na posição apropriada (geralmente, com toalhas dobradas em toda a superfície plantar do mediopé).

- Coloque um fio-guia através do coxim gorduroso do calcanhar direcionando-o em linha com o centro da tíbia. Este fio deve emergir do calcâneo exatamente anterior à sua faceta posterior. Conduza o fio-guia até o centro do canal medular da tíbia sob a intensificação de imagem.
- Stephenson et al. descreveram um método simples e reprodutível para determinar o local correto do ponto de entrada do fio-guia pelo calcâneo. No plano sagital, trace uma linha a partir do segundo dedo do pé para o centro do calcanhar. No plano coronal, trace uma linha na junção dos terços anterior e médio do coxim gorduroso do calcanhar (Fig. 11-12). A interseção dessas linhas indica o portal de entrada correto para o fio-guia.
- Verifique a posição do fio-guia com auxílio do intensificador de imagem no plano anteroposterior.
- Faça um furo através do calcâneo utilizando broca apropriada dentro do guia protetor dos tecidos moles previamente fixado à porção inferior do calcâneo.
- Coloque o fio-guia no centro do canal medular da tíbia com relação aos planos anteroposterior e lateral, e e introduza uma fresa canulada de 8 a 9 mm seguindo o trajeto do fio-guia (Fig. 11-13A).
- Frese um orifício através do calcâneo e da tíbia aumentando sucessivamente o diâmetro da fresa de 1 em 1 mm). Costumamos fresar os ossos utilizando a fresa cujo diâmetro é 1 mm maior do que o diâmetro da haste que será introduzida (13 mm) (Fig. 11-13B).
- Depois de terminar de fresar, retire a fresa e introduza a haste intramedular *TRIGEN Hindfoot Fusion Nail* (Smith & Nephew, Memphis, TN) através do calcâneo e dentro do canal medular da tíbia, sobre o fio-guia (Fig. 11-13C). Este tipo de haste está disponível em 10 e 11,5 mm de diâmetro e 16, 20 e 25 cm de comprimento.
- Coloque as anilhas através do guia da broca na mesa cirúrgica para verificar e garantir que elas se alinhem corretamente com os furos dos parafusos de bloqueio na haste (Fig. 11-13D). É necessário que a broca passe concentricamente através do guia de broca e dos orifícios para parafusos de bloqueio na haste sem colidir com as bordas da própria haste.
- Mantenha o tornozelo alinhado na posição correta e introduza a haste ao longo do fio-guia, mantendo o guia direcionador dos parafusos de bloqueio voltado para a superfície lateral da perna.
- Os parafusos de bloqueio geralmente devem ser colocados em sequência do calcâneo para a tíbia, para permitir a impactação em cada nível de articulação.
- Conecte o guia da broca apropriado e insira a unidade da anilha através de uma pequena incisão de modo que ela fique no lado lateral da tuberosidade do calcâneo (Fig. 11-13E). Se for necessário, gire o direcionador da haste para posicionar os orifícios destinados aos parafusos de bloqueio voltados para a superfície posterior do calcâneo. Deixe o guia longo da broca no furo do cuboide como fixação provisória durante a inserção do parafuso de bloqueio no tálus.
- Com as anilhas e brocas de tamanho apropriado, insira o parafuso talar de posterolateral e lateral no calcâneo para a região anteromedial na cúpula do tálus, aproximadamente perpendicular à articulação subtalar (Fig. 11-13F). Dependendo da altura do tálus, esse parafuso pode prender-se na região anterior do pilão tibial.
- Insira o parafuso do cuboide direcionado de postoromedial no calcâneo para anterolateral do cuboide.
- Uma vez que os parafusos do tálus e do cuboide estiverem no lugar, insira um terceiro parafuso de bloqueio distal transversal (Fig. 11-13G).
- Para o bloqueio proximal da haste, insira um parafuso proximal de medial para lateral, usando o guia de broca ou técnica de mão livre (Fig. 11-13H).
- Antes da impacção final da haste, coloque enxerto ósseo moído, retirado dos maléolos, no foco da artrodese e na área do seio do tarso do calcâneo.
- Impacte a haste depois que o enxerto ósseo tiver sido colocado. A ponta da haste deve ficar saliente no interior do córtex do calcâneo, aproximadamente 1 cm na superfície plantar do calcâneo (Fig. 11-13I). Não deixe que ela fique mais saliente do que o mencionado, de modo que dificulte o apoio e a deambulação.

MODIFICAÇÕES TÉCNICAS

Com o corpo do tálus removido, duas modificações da técnica podem ser necessárias. Como o calcâneo fica na direção mais lateral em relação à articulação do tornozelo do que o tálus, pode ser necessário transladar o calcâneo medialmente em 1 a 2 cm, de modo que a borda lateral da superfície da tíbia fresada não tenha nenhuma justaposição óssea com o calcâneo. A colocação do pino no calcâneo, em qualquer lugar que não seja na linha média, é difícil por causa dos contornos da superfície plantar do calcâneo. Consequentemente, mover o pino medialmente no calcâneo e deixá-lo na posição anatômica é mais difícil do que

FIGURA 11-13 Artrodese tibiotalocalcânea com haste intramedular (veja o texto). **A,** Colocação de fio-guia e do fresa. **B,** Perfuração do canal. **C,** Inserção da haste no calcâneo. **D,** Orientação adequada obtida com os pinos do guia através dos furos de fixação provisórios no guia de brocas. **E,** Inserção do parafuso de bloqueio da haste no calcâneo.

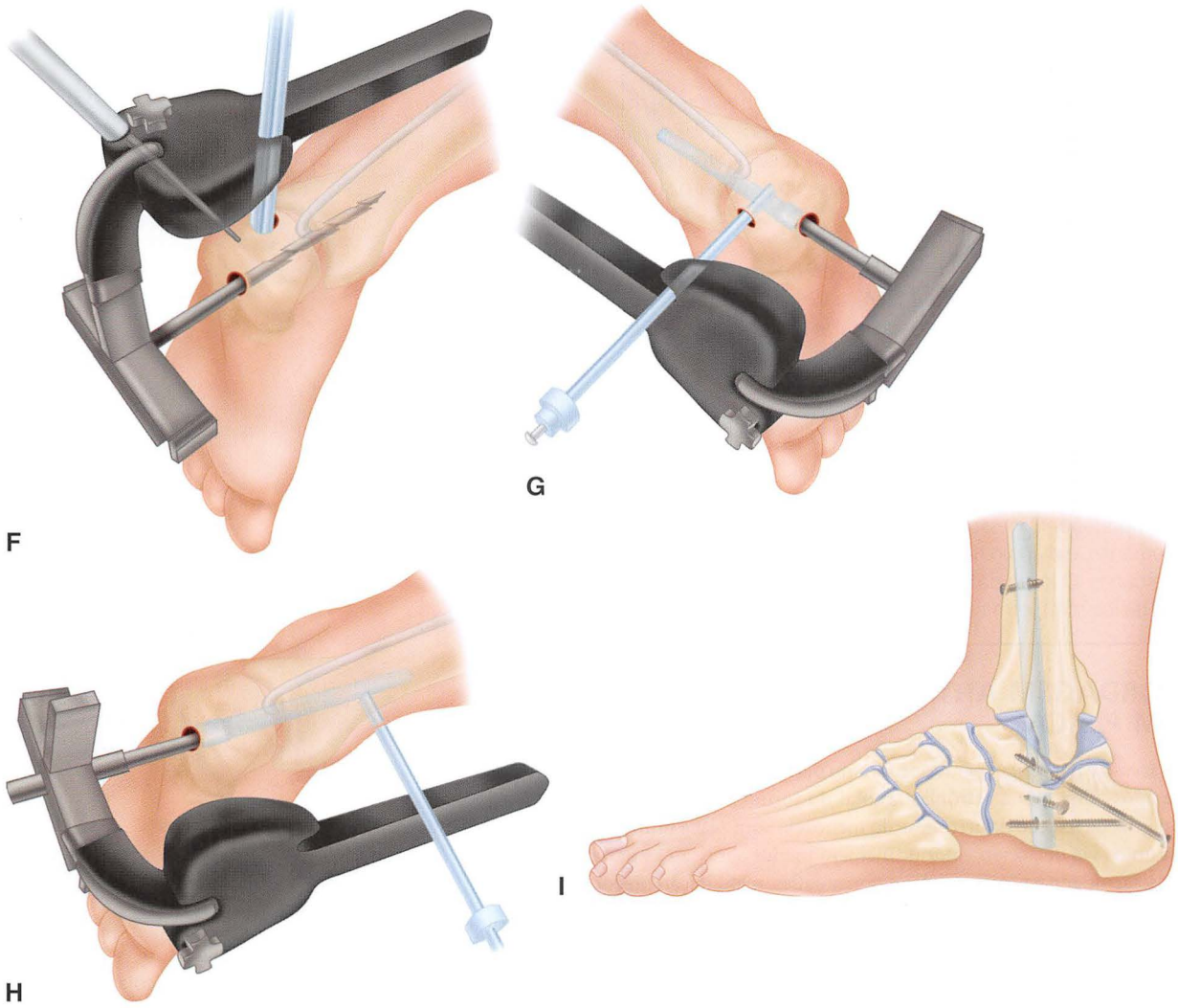

FIGURA 11-13, cont. **F,** Inserção do parafuso de bloqueio no tálus. **G,** Inserção do parafuso de bloqueio transversal no tálus. **H,** Inserção do parafuso de bloqueio na tíbia prioximal. **I,** Montagem da fixação interna concluída. (Redesenhada de Russell TA, Sanders RW, Early JS: *TRIGEN hindfoot fusion nail: surgical technique,* Memphis, TN, 2010, Smith & Nephew.) **VEJA A TÉCNICA 11-5.**

colocar o pino na superfície da linha média plantar do calcâneo e deslocar todo o calcâneo ligeiramente para medial.

Isto pode ser facilmente feito se ambos os maléolos tiverem sido removidos). Nas graves subluxações da articulação subtalar, o calcâneo fica tão distante lateralmente que a haste vai poder ser fixada apenas no terço lateral do tálus. Nessa situação, um dispositivo de compressão é, provavelmente, uma melhor escolha de fixação.

TÉCNICA 11-6

- Se apenas um único parafuso pode ser colocado distalmente (porque não há corpo do tálus), tente fazer o furo com uma broca de 3,5 mm. Em seguida, use um parafuso de 5 mm para obter melhor fixação no osso esponjoso do calcâneo. Tente colocar dois parafusos autorrosqueáveis no calcâneo.
- Quando o tálus estiver intacto, coloque um parafuso autorrosqueável no calcâneo e outro no tálus da seguinte maneira: comece primeiro pela fixação do calcâneo e coloque o parafuso mais distal perto do córtex plantar do calcâneo.
- Após perfurar o orifício ósseo através da cortical medial do calcâneo, retire o guia protetor das partes moles.
- Meça o comprimento do parafuso com um medidor de profundidade. Os parafusos no calcâneo geralmente têm de 40 a 50 mm de comprimento, mas isso varia com o tamanho do calcâneo.
- Certifique-se de que a guia de brocas se opõe à superfície lateral do calcâneo. Caso contrário, resulta numa falsa leitura de comprimento do parafuso, com a subsequente saliência no tecido mole.
- Após o parafuso ser fixado, avalie o seu comprimento usando o intensificador de imagem. Pequenos ajustes na rotação ainda podem ser feitos neste momento, se necessário.
- Para os parafusos proximais, comece pelo marcador de 15 cm no guia externo da haste e coloque a broca através de uma anilha no portal imediatamente distal ao marcador de 15 cm no portal proximal da haste. A precaução descrita na colocação dos pinos parcialmente rosqueados para o dispositivo de compressão também é pertinente para a colocação dos parafusos.

- Faça uma incisão através da pele, afaste os tecidos moles até atingir o osso e acomode o guia da broca no lado medial do córtex tibial.
- Use guia bloqueado e anilhas de broca para evitar perfurar o córtex anterior. Introduza dois parafusos de bloqueio proximal através de incisões cutâneas mediais separadas, tomando cuidado para não lesar o nervo peroneiro superficial. Os parafusos da tíbia geralmente são de 22 a 26 mm de comprimento.
- Desinfle o torniquete, e coloque drenos conforme descrito anteriormente para a técnica de compressão.
- Faça um curativo acolchoado para proteger os tecidos moles utilizando bandagem volumosa enrolada desde os dedos até a porção proximal da tíbia, e coloque um gesso suropodálico.

CUIDADO PÓS-OPERATÓRIO O cuidado pós-operatório é essencialmente o mesmo daquele após a artrodese por compressão. O gesso de suropodálico é trocado em 2 a 3 semanas, e o apoio do peso corporal não é permitido por 6 semanas. O início da carga completa utilizando gesso suropodálico só é permitido em 6 a 8 semanas após a cirurgia.

ABORDAGEM ANTERIOR PARA FIXAÇÃO COM PLACA

Esse acesso é particularmente apropriado para a conversão em artrodese após falha numa artroplastia total do tornozelo). As supostas vantagens da fixação da artrodese do tornozelo com placa utilizando uma única via de acesso anterior incluem menor agressão às partes moles, facilidade na correção das deformidades, reabilitação precoce e elevado índice de consolidação. Guo et al. relataram consolidação em 9 de 10 artrodeses fixadas com placa anterior, sem nenhuma complicação cutânea ou infecções. Plaass et al. descreveram técnica empregando duas placas anteriores (Fig. 11-19.) para tratamento de artrose grave, pseudoartrose após tentativa de artrodese de tornozelo, e revisões após falha em artroplastia total do tornozelo; 27 (93%) dos 29 pacientes ficaram satisfeitos com seus resultados.

ABORDAGEM POSTERIOR PARA ARTRODESE DAS ARTICULAÇÕES DO TORNOZELO E SUBTALAR

A abordagem posterior do tornozelo é particularmente útil nos casos de osteonecrose do tálus quando o objetivo é a artrodese tibiotalocalcânea. Quaisquer técnicas de fixação interna ou externa previamente mencionadas podem ser utilizadas. A artrodese posterior permite o alongamento do tendão de Aquiles através da mesma incisão e fusão de ambas as articulações, a do tornozelo e a subtalar. O procedimento também pode ser mantido extra-articularmente. Essa técnica raramente é utilizada sem fixação, mas pode ser apropriada quando os instrumentos e equipamentos atuais não estiverem disponíveis.

TÉCNICA 11-7

(CAMPBELL)

- Faça uma incisão longitudinal de 7,5 cm medial e paralela ao tendão de Aquiles, sobre a face posterior do tornozelo.
- Retraia o flexor longo do hálux medialmente, e exponha a cápsula posterior do tornozelo e da articulação subtalar.

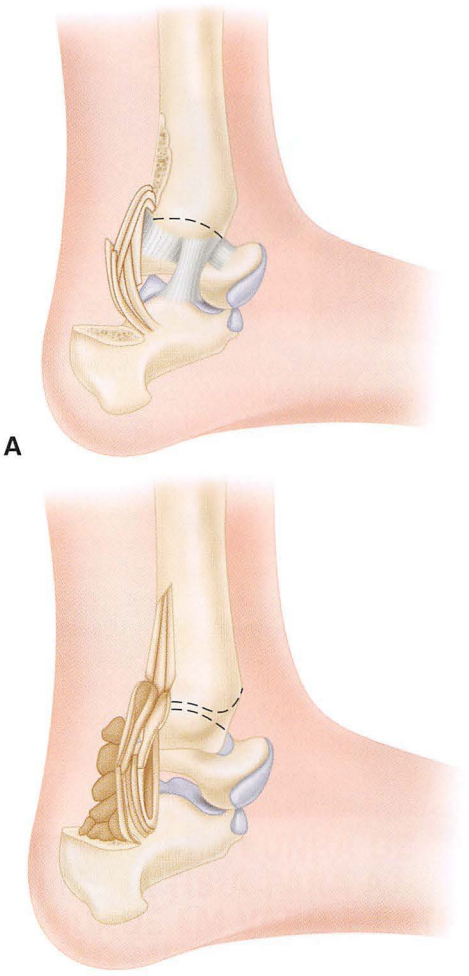

FIGURA 11-14 **A,** Artrodese extra-articular posterior do tornozelo e articulação subtalar. **B,** Artrodese intra-articular posterior do tornozelo e articulação subtalar. **VEJA A TÉCNICA 11-7.**

- Se o procedimento tiver de ser mantido extra-articularmente, não faça incisão na cápsula. Caso contrário, faça uma incisão transversal na cápsula e remova a porção mais posterior do tálus e a porção posterior das superfícies articulares do tornozelo e subtalar.
- Com um osteótomo, mobilize múltiplos segmentos ósseos em espícula, deslocando-os distalmente a partir da porção posterior da tíbia e proximalmente a partir do lado superior do calcâneo, sobrepondo-os sucessivamente (Fig. 11-14A).
- Acrescente enxerto ósseo esponjoso retirado do ilíaco ou do banco de ossos, se necessário, para fazer uma grande ponte óssea através das articulações do tornozelo e subtalar (Figs. 11-14B e 11-15D).
- A fixação pode ser realizada com uma haste intramedular (Fig. 11-15) ou uma placa de bloqueio aplicada na região posterior do retropé.

CUIDADO PÓS-OPERATÓRIO O tornozelo é imobilizado com um aparelho gessado cruropodálico, com o pé mantido num ângulo reto. Para evitar a compressão provocada pelo edema pós-operatório, uma abertura retangular é cortada no gesso sobre o dorso do pé e tornozelo; após os primeiros dias, o gesso é trocado e mantido bem acolchoado com bandagens. Quatro semanas após a cirurgia, se o edema não for muito intenso, é confecnionada bota

FIGURA 11-15 **A** e **B,** Osteonecrose do tálus em homem de 55 anos de idade. **C** e **D,** Após abordagem posterior para artrodese do tornozelo e articulação subtalar com haste intramedular e enxerto ósseo aposicional obtido com a técnica do alargardor-irrigador- aspirador (RIA, do inglês, *reamer-irrigator-aspirator*). **VEJA A TÉCNICA 11-7.**

gessada, desta feita mais moldada. A descarga de peso é iniciada com cautela; marcha com apoio completo geralmente é postergada por 8 a 12 semanas após a cirurgia. A imobilização com gesso é mantida até que a fusão da articulação do tornozelo e a subtalar esteja sólida. A artrodese posterior normalmente exige períodos mais longos de imobilização do que as outras técnicas. O paciente geralmente adquire uma marcha quase normal, embora andar em superfícies irregulares possa ser difícil.

ARTRODESE COM FIXAÇÃO EXTERNA

Para os cirurgiões que não costumam trabalhar com fixadores de fios finos do sistema de Ilizarov ou *Taylor Spatial Frame*, a fixação externa de uma artrodese do tornozelo normalmente tem mais probabilidade de levar a um aumento na taxa de complicações, incluindo pseudoartrose e infecção. Há momentos, no entanto, em que a fixação externa é necessária tanto para a fixação primária quanto como suporte para fixação interna subjacente. Um dispositivo de fixação externa mais simples é o fixador externo de Calandruccio II.

ARTRODESE TIBIOCALCÂNEA COM APARELHO DE FIXAÇÃO EXTERNA DE CALANDRUCCIO II

TÉCNICA 11-8

- Prepare o tornozelo para a artrodese por meio de de qualquer um dos acessos descritos e aplique o aparelho de fixação de Calandruccio II.
- Os pinos de 4 ou 5 mm de diâmetro são aparafusados no terço médio. Retenha o pé sobre a perna temporariamente com um pino de Steinmann (5/64 polegadas) perfurado através do coxim gorduroso do calcanhar e através do calcâneo no canal medular da tíbia.
- Coloque o pino posterior primeiro. Faça uma incisão de 1 cm através da pele, enquanto puxa o retalho posterior superior ou anteriormente, de modo que durante o fechamento o pino não impeça que a ferida seja fechada. A incisão deve ser apenas na pele para evitar lesar o) nervo sural.
- Divulsione com uma pinça hemostática no eixo longitudinal do calcâneo descendo até o osso.
- Coloque um guia de broca sobre o pino para a proteção dos tecidos moles e perfure transversalmente através da porção média da tuberosidade do calcâneo, na sua junção com a faceta posterior, transfixando o pino.
- Penetre no córtex medial suavemente, e palpe os tecidos moles medialmente para a penetração do pino.
- Ao identificar a localização do pino, a qual deve ser bem plantar e posterior ao feixe neurovascular, faça uma incisão de 1 cm através da pele apenas no eixo longitudinal do calcâneo, e divulsione repetidamente até que o osso seja alcançado. Mantendo os tecidos moles separados com uma pinça hemostática ou pequeno retrator de ângulo reto, perfure o pino através do retalho medial. Certifique-se de elevar o retalho medial anteriormente para fazer a incisão numa área sem tensão quando o retalho posterior for conduzido superior e anteriormente.
- Deixe os pinos expostos e no mesmo comprimento de cada lado do calcâneo, certificando-se de que a porção rosqueada dos pinos esteja dentro do calcâneo. Dependendo do tamanho e da largura do calcâneo, a porção rosqueada dos pinos, tanto do pino medial quanto do pino lateral, pode ficar exposta externamente à pele, o que não tem consequências.
- Usando um dos grampos de compressão triangular de Calandruccio como guia, coloque o segundo pino. Quando esse guia for colocado, certifique-se de que os parafusos estejam voltados para cima para que possam ser facilmente apertados.
- Utilizando os portais médio ou anterior transversais do aparelho de compressão, introduza um pino fazendo uma pequena incisão cutânea localizada transversalmente ao membro. É importante que nenhuma tensão permaneça sobre a pele em torno dos pinos. A incisão deve ser duas ou três vezes mais larga do que o pino.
- Afaste os tecidos moles até o osso com um elevador ou hemostática e use um protetor de tecido mole para perfurar o pino de lateral para medial.
- Tente usar o portal mais anterior ou distal no braço transverso, se possível. Quanto maior a distância entre os pinos, mais compressão é possível.
- Coloque o segundo pino no calcâneo, onde a faceta posterior encontra o seio do tarso. Se o pino for introduzido precisamente neste local, que corresponde ao centro do calcâneo, o seu portal de saída medial será plantar ao feixe neurovascular e a todos os tendões posteromediais, incluindo o flexor longo do hálux.
- Retraia os tecidos moles medialmente em torno do pino, e perfure seu trajeto na mesma profundidade que o pino colocado previamente.
- Coloque primeiro o grampo lateral, deslizando-o sobre os pinos que atravessam o calcâneo. Ao final da montagem, os grampos deve estar posicionados a uma distância de aproximadamente 5 a 8 cm da borda da pele.
- Antes da colocação dos pinos proximais, determine o alinhamento rotacional do local da artrodese. Com o grampo de Calandruccio II, a dorsiflexão e a flexão plantar são ajustáveis a qualquer momento durante a compressão, e a angulação em varo e valgo pode ser corrigida realizando-se ajustes por compressão medial ou lateral, conforme necessário; no entanto, mau alinhamento rotacional ou translacional para medial ou lateral não pode ser corrigido de maneira significativa com este aparelho. Consequentemente, quando o primeiro pino proximal for inserido, antes que ele atravesse a tíbiaposicione o pé em 10 a 15 graus de rotação externa, em 8 a 10 graus de valgo, e neutro com relação à flexão plantar e dorsiflexão.
- Usando os portais longitudinais do dispositivo triangular como guias, perfure o pino mais proximal primeiro.
- Coloque o pino através do portal e, uma vez que atinja a pele, faça a incisão no ponto de entrada e afaste os tecidos moles em direção ao osso com um protetor colocado ao redor do pino. Tente colocar esse pino 1 cm anterior à borda anterior da fíbula.
- Tome cuidado para não lesar o nervo peroneal superficial e também para não colocar o pino muito anteriormente, pois isso iria perfurar a maior parte do osso cortical e poderia provocar a formação de um sequestro anelar por causa da necrose de osso a partir do calor decorrente da perfuração apenas do osso cortical.
- À medida que a broca penetra no córtex lateral da tíbia é possível sentir a perda da resistência. Quando a broca ultrapassa completamente o osso cortical, ela passa facilmente pelo canal medular, e encontra novamente resistência quando atinge o córtex medial da tíbia.
- Depois que o pino estiver emergindo pelo córtex medial, palpe-o e faça uma incisão sobre o seu ponto de saída. Divulsione os tecidos moles ao redor até o osso. Tome cuidado para evitar que a rosca do pino se prenda aos tecidos moles.
- Passe o segundo pino pelo portal médio ou pelo distal, tomando as mesmas precauções com relação aos tecidos moles. Não passe o pino através do ápice da crista cortical anterior da tíbia. Se a colocação dos pinos proximais for impedida pelo impacto com o pino de Steinmann longitudinal intraósseo introduzido pela planta do calcâneo em direção à diáfise da tíbia para manter a extremidade alinhada, recue suficientemente o pino de Steinmann de proximal para a distal para permitir a introdução do primeiro e segundo pinos transversais através da tíbia.
- Coloque os grampos medial e lateral e, usando a chave Allen, prenda os pinos dentro do grampo para evitar que este deslize sobre os pinos.
- Os parafusos de ajuste do dispositivo de compressão têm forma de cúpula. Solte os parafusos de ajuste em sentido proximal para obter espaço adequado para a compressão manual. A compressão com uma chave de encaixe é feita em seguida.

FIGURA 11-16 Artrodese tibiocalcânea com aparelho de fixação externa de Calandruccio II. **VEJA A TÉCNICA 11-8.**

- Quando a posição final desejada para a artrodese for alcançada, realize a distensão manual da articulação tracionando o pino de Steinmann posicionado anteriormente na tíbia e preencha a superfície articular da tíbia distal e o seio do tarso com enxerto ósseo. Os maléolos são boas fontes para enxerto ósseo.
- Depois de colocar o enxerto ósseo, comprima manualmente o pé na tíbia e use uma chave de encaixe distalmente, de forma a fixar os quatro quadrantes do aparelho, começando no quadrante anterolateral, com cinco ou seis voltas completas ou até que o pino proximal comece a se inclinar ligeiramente. Vá para o quadrante posteromedial e aperte o parafuso de compressão até que o lado medial dos pinos comece a se curvar ligeiramente. O terceiro quadrante a ser comprimido é o anteromedial, e o quarto quadrante é o posterolateral. Quando todos os quatro pinos estiverem se curvando ligeiramente, retire o pino de Steinmann intramedular), se este ainda não tiver sido removido. Continue a apertar os parafusos até que a compressão, sob observação direta, seja satisfatória. Os pinos devem se inclinar ligeira a moderadamente ao término da compressão final.
- Depois que for obtida compressão satisfatória, aperte manualmente os parafusos em forma de cúpula nas barras transversais para evitar qualquer perda na compressão durante as semanas necessárias para a fusão. Use alicates grandes para apertar firmemente todos os quatro parafusos do fixador.
- Certifique-se de que todos os pequenos parafusos de ajuste de Allen estejam firmes nos pinos.
- Verifique a posição final na imagem radiográfica anteroposterior (Fig. 11-16) ou no intensificador de imagem. É difícil verificar o alinhamento lateral da articulação devido à sobreposição das barras de metal do fixador de Calandruccio. Uma rotação lateral da extremidade sob visão do intensificador de imagens pode facilitar esta visualização. (A modificação mais recente no aparelho de Calandruccio permite o exame do alinhamento da artrodese com imagens anteroposterior e lateral.) Gire o tornozelo alternadamente em rotação interna e externa para avaliar a posição anteroposterior.
- Se possível avalie, por meio de imagens obtidas com o intensificador, a posição do colo do tálus com relação à porção anterior da tíbia na projeção radiográfica lateral. A cabeça e o colo do tálus podem ser fixados à porção anterior da tíbia, com um parafuso ou um pino de Steinmann. Preferimos fazer uma pequena incisão anteromedial na pele dorsal e colocar um pino através do lábio dorsal do osso navicular na cabeça e colo do tálus e depois direcioná-lo para a tíbia, evitando, dessa maneira, a flexão plantar do antepé e do mediopé com relação ao retropé, ao nível da articulação talonavicular.
- Retire o torniquete.
- Coloque dois drenos, um através da região lateral e outro através da região medial do tornozelo, saindo perto da junção dos terços médio e distal da tíbia para que possam ser facilmente alcançados abaixo do gesso, facilitando sua remoção. Fixe os drenos na pele com fitas adesivas.
- Lave as feridas cirúrgicas com uma solução antibiótica, e feche as incisões por camadas.
- Aplique um curativo grande, macio e volumoso dos dedos do pé até logo abaixo do joelho e aplique um gesso moldado suropodálico ou duas talas uma mediolateral e outra posterior.

CUIDADO PÓS-OPERATÓRIO A perna é elevada sobre várias almofadas por 24 horas. Os drenos são removidos e o paciente começa com a deambulação sem descarga de peso no dia seguinte à cirurgia. É permitido ao paciente girar sobre a perna não operada em direção a uma cômoda ao lado da cama, se ele assim o desejar. O paciente geralmente recebe alta no 2º ou 3º dia após a cirurgia e é encorajado a repousar e elevar os pés por 2 a 3 semanas. Na 3ª semana, o gesso é trocado, mas o dispositivo de compressão não é modificado. É possível reapertar quaisquer parafusos, para realizar pequenos ajustes nos planos anteroposterior ou varo-valgo, se houver necessidade. O novo gesso é aplicado sobre um curativo bem acolchoado, entretanto nenhuma descarga de peso no membro operado é permitida por mais 3 a 4 semanas. Entre 6 e 8 semanas, o dispositivo de compressão e os pinos são retirados no consultório com técnica antisséptica. Um perfurador a bateria é usado juntamente com grandes cortadores de pinos. Desde que o paciente seja adequadamente esclarecido e utilize-se anestésico local como cloreto de etilo aplicado ao redordas bordas da pele ou uma pequena quantidade de lidocaína, esse procedimento não é tão difícil para o paciente quanto parece. Após a remoção do fixador externo, bota gessada para carga é utilizada por 6 a 8 semanas.

ARTRODESE TIBIOCALCÂNEA COM FIXADOR EXTERNO DE FIOS FINOS

TÉCNICA 11-9

(EYLON ET AL.)

- Aborde o tornozelo e prepare o local da artrodese conforme descrito previamente; pode-se utilizar acesso anterior ou transmaleolar.



FIGURA 11-17 Artrodese do tornozelo com fixador externo de Ilizarov. (De Eylon S, Porat S, Bor N, Leibner ED: Outcome of Ilizarov ankle arthrodesis, *Foot Ankle Int* 28:873, 2007.) **VEJA A TÉCNICA 11-9.**

- Após preparar adequadamente as superfícies articulares para a fusão óssea, aproxime temporariamente as bordas cutâneas da incisão com pequenos clipes de toalha e esvazie o garrote pneumático.
- Introduza os fios finos na perna, começando pelos anéis da tíbia proximal e da região supramaleolar. Dois fios tensionados devem ser aplicados em cada anel. Alternativamente podem ser utilizados dois pinos rosqueados de Schantz em associação com um único fio fino tensionado.
- Ancore um semianel talar com dois fios olivados, posicionados de maneira a formar um ângulo de 50 a 60 graus entre um e outro, introduzidos através do colo e corpo do tálus.
- Adicione um semianel estendido na direção do calcâneo ao antepé e o ancore com fios olivados através do calcâneo e dos metatarsos, ou anexe um pino rosqueado de Schantz juntamente com um fio calcanear ao semianel do tálus.
- Uma vez que o fixador esteja ancorado, remova os clipes de toalha. Deixe o tornozelo na posição neutra com relação aos planos sagital (dorsiflexão e flexão pantar) e coronal (inversão-eversão). Alinhe a perna operada em rotação externa levando em consideração o grau de rotação da perna contralateral.
- Verifique o posicionamento correto do tálus ao longo do eixo anteroposterior, da justaposição e da adequada coaptação utilizando parâmetros visuais e radiográficos (Fig. 11-17).
- Aplique compressão entre o anel distal da tíbia e o semianel talar. Se necessário, aplique a compressão e faça ajustes no posicionamento da extremidade.
- Suture a ferida cirúrgica com fio de seda 2-0 para tensioná-la e com fio de náilon 3-0 interposto para a aproximação da pele.
- Em três pacientes com osteonecrose do tálus, Eylon et al. modificaram a técnica porque parte do tálus (a maior parte em um dos pacientes) encontrava-se necrosada e precisou ser removida. A superfície tibial distal foi moldada para se adaptar às estruturas viáveis (remanescentes do tálus e calcâneo) para permitir contato máximo, e para tanto, foi necessário deslocar o pé mais posteriormente com relação à tíbia.

CUIDADO PÓS-OPERATÓRIO Antibióticos (p. ex., cefazolina) são ministrados a todos os pacientes no período perioperatório. A perna é elevada a 45 graus nos 2 primeiros dias. Apesar disso, um grande hematoma pode se desenvolver entre 24 e 72 horas após a cirurgia. Esses hematomas geralmente não necessitam de drenagem e a maioria cura de forma rotineira, sem infecções superficiais ou profundas, crosta, ou deiscência. No 3° dia, o apoio parcial do peso corporal é iniciado e os pacientes são encorajados a caminhar conforme o tolerado. Em 6 semanas, a maioria dos pacientes já pode apoiar completamente o membro operado. A compressão do fixador externo no foco da artrodese é aplicada do 4° ao 10° dia, a uma taxa de meio milímetro por dia. Os pacientes são avaliados clínica e radiograficamente a cada semana durante o 1° mês; a cada 2 semanas no 2° mês; mensalmente até a consolidação da artrodese, e depois, de modo semestral. Como os anéis do fixador são de metal, encontrar a "janela" radiográfica que permite a visualização e avaliação ideais pode ser difícil, necessitando do uso de um intensificador de imagem para melhor avaliar a consolidação e o alinhamento no foco da artrodese. As radiografias utilizadas nas avaliações periódicas devem ser voltadas para a busca de evidências de reabsorção óssea ou mau alinhamento, o que exigiria mais compressão ou ajustes no fixador. O alinhamento é minunciosamente ajustado, se necessário. O fixador é mantido no local até que os sinais da consolidação fiquem aparentes. Depois que o fixador for removido, coloca-se um aparelho gessado suropodálico por mais 4 semanas, permitindo-se carga completa durante este período.

CONSIDERAÇÕES ESPECIAIS

OSTEONECROSE DO TÁLUS

Embora a osteonecrose do tálus, na maioria das vezes, resulte da fratura do colo ou corpo do tálus, condições atraumáticas, tais como o uso de doses elevadas de corticosteroides e doença falciforme, podem ser a causa. Durante um período de vários anos após a fratura, pode ocorrer a substituição gradual do osso necrosado por osso vascularizado, e se não houver evidente colapso ou fragmentação do tálus, uma avaliação da vascularidade por ressonância magnética (RM) ou cintilografia óssea pode encontrar suprimento vascular suficiente para justificar a artrodese tibiotalar isolada. Se a estrutura do tálus for sólida, uma artrodese tibiotalocalcânea empregando via de acesso posterior é feita com a utilização de enxerto aposicional coletado da crista ilíaca posterior, incluindo e abrangendo ambas as articulações (Técnica 11-5). Se houver colapso grave com fragmentação, o corpo do tálus é removido, geralmente por meio de um acesso transversal, o espaço é preenchido com enxerto estruturado tricortical retirado da crista ilíaca, e uma placa ou haste intramedular é usada para a fixação. Tentamos evitar a artrodese tibiocalcânea, se possível, uma vez que diminui o comprimento da perna, e se os maléolos não forem removidos irão dificultar o uso do calçado. Em casos de infecção e destruição do tálus, em que pode estar contraindicada a utilização do enxerto estruturado tricortical, a artrodese tibiocalcânea é aceitável como um procedimento de salvamento. Embora em casos como estes a fixação interna possa ser utilizada, como discutido previamente, a técnica preferível para este tipo de situação é aquela que utiliza fixação externa.

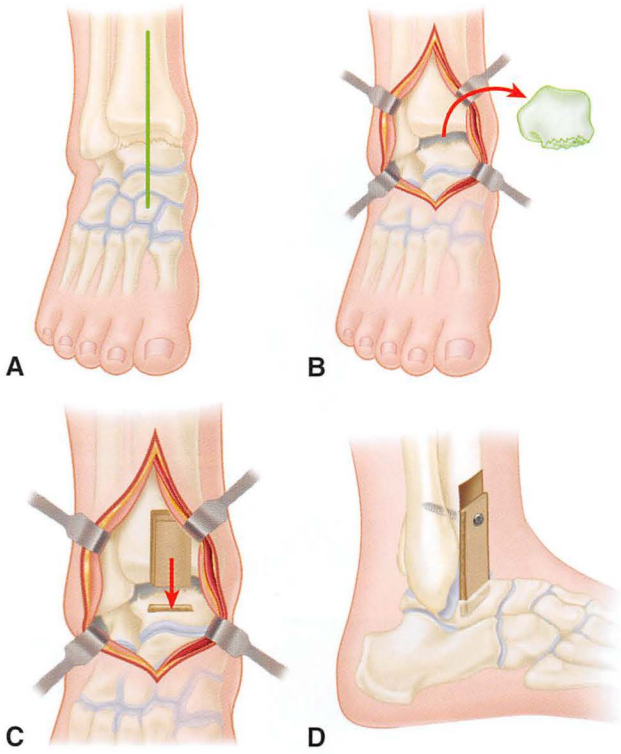

FIGURA 11-18 Artrodese de Blair. **A,** Acesso ao tornozelo. **B,** Excisão do corpo do tálus. **C,** Enxerto ósseo deslizante. **D,** Enxerto na posição final. **VEJA A TÉCNICA 11-10.**

ARTRODESE TIBIOTALAR COM ENXERTO ÓSSEO DESLIZANTE

Blair descreveu o procedimento de artrodese da tíbia distal ao colo talar para situações em que o corpo do tálus tinha sido perdido ou sofrido osteonecrose. Esse método utiliza um enxerto tibial deslizante anterior, permite uma aparência quase normal do pé, com pouco encurtamento da extremidade e algum movimento de flexão-extensão do pé com relação à perna. Morris et al. modificaram a técnica e utilizaram um pino transcalcaneotibial por 6 semanas para melhorar a estabilidade.

TÉCNICA 11-10

(BLAIR; MORRIS ET AL.)

- Faça uma incisão longitudinal anterior, a partir de 8 cm proximal ao tornozelo e terminando no cuneiforme medial (Fig. 11-18A).
- Disseque o intervalo entre o extensor longo do hálux e o extensor longo dos dedos, e retraia o feixe neurovascular medial.
- Faça uma incisão na cápsula e no periósteo alinhada com a incisão na pele.
- Retire o corpo avascular do tálus se estiver presente (Fig. 11-18B); durante a extração, fragmente-o, se necessário. Não danifique a cabeça ou colo do tálus.
- Usando uma serra elétrica, corte um enxerto retangular de 5,0 cm × 2,5 cm na face anterior da tíbia distal.
- Faça uma abertura transversal de 2 cm de profundidade na face superior do colo do tálus, e deslize o enxerto tibial dentro dele (Fig. 11-18C).
- Mantenha o pé em 0 grau de dorsiflexão, 5 graus de valgo e 10 graus de rotação externa, e fixe a parte proximal do enxerto na tíbia com um parafuso (Fig. 11-18D).
- Insira um fio de Steinmann verticalmente através do calcâneo e 3 a 10 cm dentro do canal medular da tíbia distal para maior estabilidade.
- Adicione enxerto ósseo esponjoso em torno do local da artrodese.
- Aplique um gesso cruropodálico com o joelho flexionado a 30 graus.

CUIDADO PÓS-OPERATÓRIO Na 6ª semana, o gesso e o fio de Steinmann são removidos e é aplicado um gesso suropodálico que é usado até que a consolidação esteja sólida.

FALHA DA ARTROPLASTIA TOTAL DO TORNOZELO

Com a crescente popularidade da artroplastia total do tornozelo, vem o desafio de reconstruir a falha da artroplastia com a artrodese do tornozelo. Exames laboratoriais e outros estudos específicos podem ser necessários para avaliar a existência de infecção concomitante. Muitas vezes, um defeito ósseo significativo acompanha a falha da artroplastia após a retirada da prótese total do tornozelo, e um enxerto extensivo é necessário. Um ponto crucial na tomada de decisão, nesses casos, é a presença ou ausência de artrite subtalar. Se a articulação subtalar puder ser preservada, preferimos a artrodese por meio de um acesso anterior utilizando enxerto ósseo estruturado tricortical retirado da crista ilíaca (autoenxerto ou aloenxerto) e fixação interna com duas placas (Fig. 11-19). Isso tem a vantagem de permitir a utilização da mesma incisão anterior do tornozelo, previamente utilizada para a realização da artroplastia, o que facilita a remoção do implante. Se a articulação subtalar também precisar ser "artrodesada", existe a opção de utilizar a abordagem anterior, conforme descrito, ou alternativamente um acesso transfibular lateral, que oferece melhor visualização da articulação subtalar. Berkowitz et al. descreveram o resultado da cirurgia de salvamento após falha da artroplastia total do tornozelo, empregando artrodese isolada do tornozelo ou combinação de artrodese do tornozelo e subtalar, utilizando aloenxertos estruturados e fixação interna com placas e parafusos, hastes, ou combinação dos dois. Consolidação da artrodese ocorreu em 23 dos 24 tornozelos operados, mas vários pacientes necessitaram de múltiplas cirurgias, sendo que foi observada pequena melhora funcional na totalidade dos pacientes operados. Os resultados foram piores e as complicações mais frequentes nos pacientes com artrodeses tibiotalocalcâneas do que naqueles com artrodese isolada do tornozelo.

ARTRODESE TIBIOTALAR OU TIBIOTALOCALCÂNEA COM ALOENXERTO ESTRUTURADO E FIXAÇÃO INTERNA COMO CIRURGIA DE SALVAMENTO APÓS FALHA DA ARTROPLASTIA TOTAL DO TORNOZELO

TÉCNICA 11-11

(BERKOWITZ ET AL.)

- Exponha o tornozelo por meio do acesso anterior.

FIGURA 11-19 **A** e **B**, Artroplastia total do tornozelo com afrouxamento e soltura dos componentes, cisto periarticular e impacto medial e anterolateral. **C** e **D**, Após a artrodese com aloenxerto da cabeça do fêmur e fixação interna com duas placas.

- Desbride a sinovite associada. Se houver suspeita de infecção, envie amostras de biópsia sinovial para cultura e exame anatomopatológico.
- Remova primeiro o componente de polietileno, e, depois, os componentes tibial e talar da prótese. O implante talar geralmente encontra-se solto e é relativamente fácil de ser removido, mas o componente tibial pode estar bem fixo e requer o uso de osteótomos flexíveis para romper a interface osso-implante. Se necessário, faça uma janela cortical anterior na porção distal da tíbia para afrouxar sua fixação e permitir a retirada do componente tibial.
- Uma vez que os componentes tiverem sido removidos, desbride todo o material fibroso e o tecido ósseo necrótico até que o sangramento das superfícies ósseas possa ser visto. Avalie as dimensões do defeito ósseo e a integridade do tálus residual.
- Se for detectada a presença de sinais sugestivos de infecção, coloque um espaçador de cimento impregnado com antibiótico dentro do defeito e inicie o protocolo de tratamento estagiado.
- Se não for detectado nenhum sinal de infecção, o osso remanescente do tálus for julgado suficiente para receber fixação interna estável e a articulação subtalar estiver intacta, proceda com a artrodese isolada da articulação tibiotalar, escolhendo um enxerto ósseo adequado para preencher o defeito ósseo de maneira que o comprimento do membro possa ser preservado.

- As opções disponíveis de enxerto ósseo para preencher a cavidade formada após a retirada da prótese total do tornozelo são: enxerto esponjoso não estruturado; enxerto estruturado retirado da crista ilíaca autógena; aloenxerto distal da tíbia; cunhas de aloenxerto da crista ilíaca; ou aloenxerto da cabeça femoral. Uma vez obtido o enxerto de tamanho apropriado para se adaptar ao defeito ósseo e para ajudar a restaurar o alinhamento neutro do tornozelo no plano sagital, e 5 a 7 graus de valgo de retropé, introduza-o para preencher a cavidade óssea.
- Insira parafusos canulados autocompressivos e uma placa anterior para fixação.
- Se o osso talar remanescente for insuficiente para permitir adequada estabilidade no foco da artrodese tibiotalar ou se a articulação subtalar estiver degenerada ou erodida pela artroplastia total de tornozelo, continue com o procedimento de artrodese do tornozelo, mas inclua também no foco da artrodese a articulação subtalar.
- Geralmente, a articulação subtalar encontra-se adequadamente exposta através da incisão anterior, mas se for necessário para o desbridamento e a preparação adequados, faça uma incisão lateral de Ollier separada (Técnica 1-20).
- Quando é necessário realizar a artrodese tibiotalocalcânea, o tamanho do defeito ósseo impede a utilização do autoenxerto, e um aloenxerto esférico da cabeça femoral ou outro aloenxerto ósseo estruturado faz-se necessário.
- Se o aloenxerto esférico da cabeça femoral for escolhido, use alargadores acetabulares para criar um defeito ósseo circular e concêntrico no local do defeito ósseo onde a artrodese vai ser realizada. Use alargadores acetabulares reversos para moldar a cabeça femoral no tamanho exato do defeito do tornozelo para permitir um ajuste preciso entre o osso hospedeiro e o enxerto ósseo. Use um aloenxerto ósseo esponjoso para ampliar a área da artrodese e preencher eventuais defeitos ósseos residuais.
- A fixação pode ser feita com uma haste intramedular introduzida através do calcanhar (Técnica 11-5), uma placa anterior e parafusos compressivos ou uma construção combinando haste e placa (Fig. 11-20).

CUIDADO PÓS-OPERATÓRIO O paciente é imobilizado numa bota de gesso e não é permitido o apoio do peso corporal por um mínimo de 3 meses. A descarga de peso é iniciada por volta de 12 semanas após a cirurgia, quando as radiografias começarem a demonstrar a incorporação do enxerto. Após a retomada bem-sucedida da deambulação, os pacientes passam a utilizar uma bota removível do tipo walker boot, e quando indicado inicia-se a fisioterapia.

INFECÇÃO/OSTEOMIELITE

A artrodese do tornozelo, na presença de osteomielite, é uma tarefa difícil e muitas vezes deve ser realizada em etapas. A fixação externa é indicada para a estabilização na maioria dos pacientes com infecção. Nos casos mais graves, em que será necessário utilizar enxerto ósseo, o procedimento é realizado com a utilização de cimento ósseo constituído de metilmetacrilato misturado com antibiótico, fixação externa, antibioticoterapia intravenosa por 6 semanas seguida pela remoção do cimento, enxerto ósseo e compressão com o fixador externo até a cura. Saltzman descreveu o tratamento de oito pacientes com osteomielite difusa de tornozelo com a resseção de todo o tecido

FIGURA 11-20 Artrodese do tornozelo e retropé utilizando fixação interna com haste intramedular e placa combinadas. (De Berkowitz MJ, Clare MP, Walling AK, Sanders R: Salvage of failed total ankle arthroplasty with fusion using structural allograft and internal fixation, *Foot Ankle Int* 32:S493, 2011.) **VEJA A TÉCNICA 11-11.**

infectado e artrodese utilizando montagem híbrida compressiva do fixador externo. Um paciente necessitou de amputação abaixo do joelho por insuficiência vascular. Nenhum dos outros sete pacientes, cujas artrodeses consolidaram, necessitou de cirurgia adicional subsequente decorridos, em média, 3 anos após o tratamento.

NEUROARTROPATIA DE CHARCOT

A artropatia de Charcot é discutida no Capítulo 85. O momento certo para realizar a cirurgia é importante, pois muitos desses pacientes têm deformidades graves que não podem ser acomodadas em órtese, e é melhor realizar a cirurgia antes que a deformidade piore e ocorra ulceração cutânea sob proeminências ósseas e infecção subjacente. Pacientes com neuropatia em estádio avançado e um histórico de artropatia de Charcot ou outra doença diabética (retinopatia, nefropatia), quando sofrem fratura no tornozelo, podem ser mais bem tratados com a artrodese no momento da fratura. Isso é especialmente verdadeiro para as fraturas altamente fragmentadas do tornozelo, que muitas vezes ocorrem nesses pacientes. As técnicas descritas previamente são recomendadas, com a ideia de que o "excesso de fixação" geralmente é a meta. A fixação interna em associação com a fixação externa, para fornecer suporte adicional, pode ser justificada. A artrodese pantalar — fusão das articulações tibiotalar, subtalar, talonavicular e calcaneocuboide — pode ser indicada como procedimento de salvamento em pacientes com neuroartropatias como uma alternativa à amputação. Embora designada como sendo para proporcionar alívio da dor, corrigir o

mau alinhamento do tornozelo e retropé e melhorar a função em alguns pacientes, a artrodese pantalar, tanto como um procedimento isolado como estagiado, é uma operação difícil e grandes complicações são frequentes. Seja qual for o procedimento escolhido, um rígido controle glicêmico é fundamental para obtenção dos melhores resultados.

SUPLEMENTAÇÃO DO ENXERTO ÓSSEO

Existe uma variedade de opções para a suplementação do enxerto ósseo utilizado no local da artrodese. Cada técnica presta-se a um determinado tipo de enxerto. Uma pergunta válida é se o enxerto ósseo suplementar é realmente necessário. Certamente, para defeitos ou grandes perdas ósseas no local da artrodese, o enxerto ósseo de algum tipo é vantajoso. Em outros casos, onde as superfícies esponjosas saudáveis são opostas, geralmente a suplementação não é necessária. A fonte mais simples de enxerto ósseo é colhida da fíbula ressecada na abordagem transfibular (Técnica 11-4). Se a fíbula não for utilizada como enxerto aposicional, um pequeno escarificador ou fresa acetabular pode ser aposto por sobre a fíbula antes da sua ressecção, para produzir um enxerto ósseo moído. Na técnica que emprega a mini-incisão (Técnica 11-3), geralmente preenchemos qualquer espaço articular remanescente com enxerto ósseo extraído da tíbia proximal. White-house et al. descreveram a colheita de enxerto ósseo da tíbia proximal para a artrodese de pé e tornozelo. As vantagens sugeridas quando se utiliza a tíbia proximal como uma fonte de enxerto ósseo incluem a sua posição no campo operatório e o pouco sangramento propiciado pelo uso do garrote pneumático. Em 131 pacientes submetidos a 148 procedimentos (principalmente artrodese tripla, 40%; artrodese subtalar, 26%; e fusões do médiopé, 23%), utilizando autoenxertos da tíbia proximal, 96% não sentiram nenhuma dor no local da colheita do enxerto e 4% tiveram apenas uma dor muito suave com atividades como a de se ajoelhar. Wheeler et al. descreveram o uso de uma broca de baixa velocidade para criar uma "pasta fluida" de osso e encontraram melhores taxas de fusão em seus pacientes. Quando a fixação da haste intramedular é usada, um alargador-irrigador-aspirador (RIA, do inglês, *reamer-irrigator--aspirator*) pode ser utilizado para coletar osso do retropé ou da diáfise da tíbia durante a fresagem (Cap. 53).

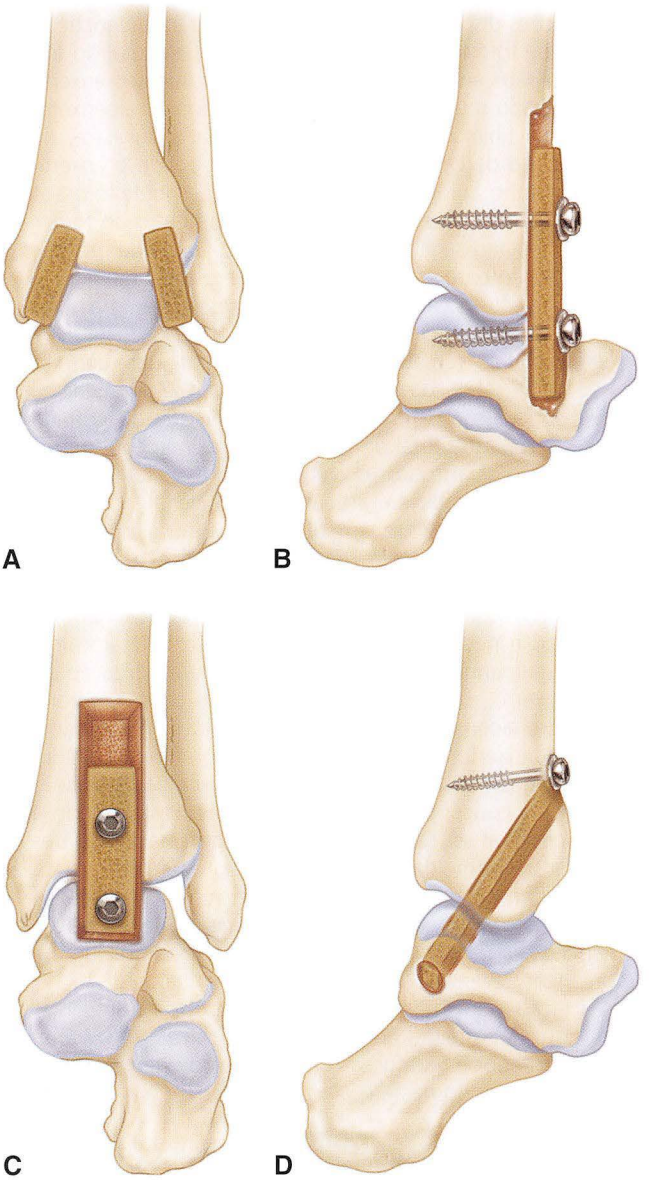

FIGURA 11-21 Tipos de enxerto ósseo utilizados nas artrodeses do tornozelo. **A,** Bloco de enxerto ósseo tricortical em formato de cunha, interposto entre a tíbia e o tálus. **B** e **C,** Enxerto deslizante impactado em túnel no colo ou na cabeça do tálus. **D,** Enxerto ósseo central inserido no furo feito através do tornozelo.

ENXERTO ÓSSEO RETIRADO DA TÍBIA PROXIMAL

TÉCNICA 11-12

(WHITEHOUSE ET AL.)

- Prepare e cubra o membro inferior, deixando a tíbia proximal exposta. Aplique e infle um garrote pneumático na coxa, a menos que seja contraindicado.
- Faça uma incisão longitudinal ou oblíqua imediatamente lateral à tuberosidade da tíbia.
- Faça uma incisão na fáscia, separe o músculo por meio de dissecção romba e utilize um elevador periosteal para expor o osso subjacente.
- Use um osteótomo de 1 cm para cortar uma janela retangular de aproximadamente 2 cm × 1 cm, e colha o osso esponjoso com curetas.
- Recoloque a tampa do osso e feche o ferimento.

Embora a crista ilíaca não seja utilizada com a mesma frequência como uma fonte de enxerto como no passado, pode ser importante caso os implantes de joelho ou um processo patológico em torno do joelho impeçam o uso da tíbia proximal, ou em casos difíceis, em que um transplante autólogo parece mais apropriado. A variedade de técnicas de enxerto ósseo descritas na literatura pode ajudar na adaptação à artrodese do tornozelo em muitas situações distintas. Um bloco de enxerto ósseo tricortical da crista ilíaca, dividido cuidadosamente em duas tábuas, permite a preparação de duas cunhas ósseas com 2,5 cm que podem ser interpostas entre a tíbia e o tálus, com o lado esponjoso voltado de frente para a base da tíbia (Fig. 11-21A). Um enxerto deslizante, com cerca de 2 cm de largura, 1 cm de profundidade e 8 a 10 cm de comprimento, pode ser retirado da face anterior, lateral ou medial da tíbia e impactado

num túnel criado dentro do colo do tálus (Fig. 11-21B) ou base talar (Fig. 11-21C). Um enxerto ósseo central (Fig. 11-21D) tem sido recomendado para facilitar a artrodese do tornozelo em situações difíceis e desfavoráveis como as dos pacientes com tuberculose ou reumatoides. O furo feito através do tornozelo também pode ser preenchido com enxerto ósseo esponjoso da crista ilíaca. Os maléolos medial e lateral podem ser utilizados como enxertos ósseos locais ou acrescentados como enxertos aposicionais. Enxertos ósseos livres autógenos vascularizados podem ser utilizados para a reconstrução dos tornozelos com grande perda óssea segmentar causada por osteomielite, tumor ou traumatismo.

Os substitutos de enxertos ósseos vêm sendo amplamente utilizados e esses grupos de bicompostos sintéticos ou de aloenxerto são discutidos no Capítulo 53. Não há, no momento, nenhum estudo randomizado nível 1 que compare o autoenxerto com qualquer produto disponível no mercado para o uso na artrodese do tornozelo. Embora a ciência básica por trás de muitos desses produtos seja sólida, continua a dúvida sobre se os resultados sustentarão a conversão do autoenxerto para esses produtos. Nós os usamos com frequência para preencher falhas ósseas quando não há possibilidade de utilizar autoenxerto.

COMPLICAÇÕES

PSEUDOARTROSE

As taxas de pseudoartrose variam muito na literatura, dependendo em grande parte da técnica, do diagnóstico básico e da seleção dos pacientes. Os fatores que parecem, em geral, melhorar os resultados incluem a técnica artroscópica ou da mini-incisão, a utilização de mais de dois parafusos ou uma placa auxiliar (ou enxerto estruturado da fíbula), e o diagnóstico de artrose primária (em oposição à inflamatória, pós-infecciosa ou pós-traumática). Com técnicas modernas, atenção aos detalhes e gerenciamento das condições clínicas associadas, índices de consolidação superiores a 90% devem ser esperados para a artrodese padrão não complicada do tornozelo.

A ocorrência da consolidação óssea pode ser, às vezes, difícil de determinar. O quadro clínico de edema persistente, dor no local da artrodese e dificuldade durante o apoio do peso corporal deve induzir a uma análise minuciosa das radiografias simples. A identificação de uma ponte óssea ao longo do local do foco da artrodese em mais do que uma incidência radiográfica geralmente indica uma consolidação óssea bem-sucedida. Em alguns casos, a TC é necessária para determinar se a fusão ocorreu ou para avaliar a presença de pseudoartrose.

TRATAMENTO

A avaliação de um paciente com retardo de consolidação ou pseudoartrose inicia-se a partir da avaliação clínica geral, conforme resumido previamente. Normalmente medimos os níveis de 25-hidroxivitamina D, albumina, pré-albumina e hemoglobina glicada (A1C) durante a avaliação ambulatorial. No tratamento dos casos com retardo de consolidação da artrodese é necessária a manutenção da imobilização prolongada por meio de bota gessada ou bota removível, restringindo o apoio do membro operado. Embora a U.S. Food and Drug Administration tenha aprovado os dispositivos eletrônicos de campo magnético pulsante para tentar estimular o crescimento ósseo após a falha de artrodese, Saltzman et al. relataram que o uso desses dispositivos com imobilização e descarga de peso limitada foi bem-sucedida em apenas cinco das 19 extremidades com retardo de consolidação no pé e tornozelo. Melhores resultados foram relatados com a revisão de artrodese: 75% a 94% de índice de consolidação após a revisão. Apesar da atenção aos detalhes no controle desses pacientes, alguns irão exigir nova operação com enxerto ósseo e fixação mais estável.

DOR E ARTROSE NAS ARTICULAÇÕES ADJACENTES

O desenvolvimento de artrose nas articulações adjacentes, principalmente na articulação subtalar, tem sido observado por vários autores, mas a real necessidade de tratamento dessas articulações é discutível. Certamente, em alguns pacientes o desenvolvimento de artrose nas articulações adjacentes é doloroso e requer órtese ou intervenção cirúrgica com artrodese; no entanto, geralmente essas articulações são assintomáticas e nenhum tratamento adicional é necessário. Em pacientes com artrose pantalar antes de realizar a artrodese do tornozelo, devem-se considerar todas as alternativas de tratamento, entre elas a artroplastia. O que complica o tratamento da artrose subtalar dolorosa após a artrodese do tornozelo é a perda na altura com a artrodese subtalar compressiva, o que pode deixar o retropé em ligeira posição equina. Uma pequena cunha de enxerto ósseo estruturado tricortical deve ser considerada nesses casos para evitar complicação, mas provavelmente aumenta a chance de pseudoartrose.

REFERÊNCIAS

Abidi NA, Gruen GS, Conti SF: Ankle arthrodesis: indications and techniques, *J Am Acad Orthop Surg* 8:200, 2000.

Acosta R, Ushiba J, Cracchiolo A 3rd: The results of a primary and staged pantalar arthrodesis and tibiotalocalcaneal arthrodesis in adult patients, *Foot Ankle Int* 21:182, 2000.

Ahmad J, Raikin SM: Ankle arthrodesis: the simple and the complex, *Foot Ankle Clin* 13:381, 2008.

Akra GA, Middleton A, Adedapo AO, et al: Outcome of ankle arthrodesis using a transfibular approach, *J Foot Ankle Surg* 49:508, 2010.

Berkowitz MJ, Clare MP, Walling AK, Sanders R: Salvage of failed total ankle arthroplasty with fusion using structural allograft and internal fixation, *Foot Ankle Int* 32:493, 2011.

Brown CH: A technique for distal tibial bone graft for arthrodesis of the foot and ankle, *Foot Ankle Int* 21:780, 2000.

Bushnell BD, Byram IR, Dahners LE: Compression external fixation with transosseous pins for arthrodesis of the ankle, *Tech Foot Ankle Surg* 5:74, 2006.

Cameron SE, Ullrich P: Arthroscopic arthrodesis of the ankle joint, *Arthroscopy* 16:21, 2000.

Cheng YM, Chen SK, Chen JC, et al: Revision of ankle arthrodesis, *Foot Ankle Int* 24:321, 2003.

Chou LB, Mann RA, Yaszay B, et al: Tibiotalocalcaneal arthrodesis, *Foot Ankle Int* 21:804, 2000.

Clare MP, Sanders RW: The anatomic compression arthrodesis technique with anterior plate augmentation for ankle arthrodesis, *Foot Ankle Clin* 16:91, 2011.

Coester LM, Saltzman CL, Leupold J, Pontarelli W: Long-term results following ankle arthrodesis for post-traumatic arthritis, *J Bone Joint Surg* 83A:219, 2001.

Colgrove RC, Bruffey JD: Ankle arthrodesis: combined internal-external fixation, *Foot Ankle Int* 22:92, 2001.

Colman AB, Pomeroy GC: Transfibular ankle arthrodesis with rigid internal fixation: an assessment of outcome, *Foot Ankle Int* 28:303, 2007.

Cooper PS: Complications of ankle and tibiotalocalcaneal arthrodesis, *Clin Orthop Relat Res* 391:33, 2001.

Cottino U, Collo G, Marino L, et al: Arthroscopic ankle arthrodesis: a review, *Curr Rev Musculoskelet Med* 5:151, 2012.

Culpan P, Le Strat V, Piriou P, Judet T: Arthrodesis after failed total ankle replacement, *J Bone Joint Surg* 89B:1178, 2007.

Cuttica DJ, DeBries JG, Hyer CF: Autogenous bone graft harvest using reamer irrigator aspirator (RIA) technique for tibiotalocalcaneal arthrodesis, *J Foot Ankle Surg* 49:571, 2010.

DeGroot H 3rd, Uzunishvili S, Weir R, Al-omari A, Gomes B: Intra-articular injection of hyaluronic acid is not superior to saline solution injection for ankle arthritis: a randomized double-blind, placebo-controlled study, *J Bone Joint Surg* 94A:2, 2012.

Didomenico LA, Sann P: Posterior approach using anterior ankle arthrodesis locking plate for tibiotalocalcaneal arthrodesis, *J Foot Ankle Surg* 50:626, 2011.

Doets HC, Zürcher AW: Salvage arthrodesis for failed total ankle arthroplasty, *Acta Orthop* 81:142, 2010.

El-Alfy B: Arthrodesis of the ankle joint by Ilizarov external fixator in patients with infection or poor bone stock, *Foot Ankle Surg* 16:96, 2010.

Eylon S, Porat S, Bor N, Leibner ED: Outcome of Ilizarov ankle arthrodesis, *Foot Ankle Int* 38:873, 2007.

Ferkel RD, Hewitt M: Long-term results of arthroscopic ankle arthrodesis, *Foot Ankle Int* 26:275, 2005.

Fitzgibbons TC, Hawks MA, McMullen ST, Inda DJ: Bone grafting in surgery about the foot and ankle: indications and techniques, *J Am Acad Orthop Surg* 19:112, 2011.

Fuchs S, Sandmann C, Skwara A, Chylarercki C: Quality of life 20 years after arthrodesis of the ankle: a study of adjacent joint, *J Bone Joint Surg* 85B:994, 2003.

Giannini S, Buda R, Faldini C, et al: The treatment of severe posttraumatic arthritis of the ankle joint, *J Bone Joint Surg* 89A(Suppl3):15, 2007.

Glazebrook M: End-stage ankle arthritis: magnitude of the problem and solutions, *Instr Course Lect* 59:359, 2010.

Gougoulias NE, Agathangelidis FG, Parsons SW: Arthroscopic ankle arthrodesis, *Foot Ankle Int* 28:695, 2007.

Guo C, Yan Z, Barfield WR, Hartsock LA: Ankle arthrodesis using anatomically contoured anterior plate, *Foot Ankle Int* 31:492, 2010.

Haddad SL, Coetzee JC, Estok R, et al: Intermediate and long-term outcomes of total ankle arthroplasty and ankle arthrodesis: a systematic review of the literature, *J Bone Joint Surg* 89A:1899, 2007.

Hendrickx RP, Stufkens SA, de Bruijn EE, et al: Medium- to long-term outcome of ankle arthroesis, *Foot Ankle Int* 32:940, 2011.

Herscovici D, Sammarco GJ, Sammarco VJ, Scaduto JM: Pantalar arthrodesis for post-traumatic arthritis and diabetic neuroarthropathy of the ankle and hindfoot, *Foot Ankle Int* 32:581, 2011.

Herscovici D Jr, Scaduto JM: Use of the reamer-irrigator-aspirator technique to obtain autograft for ankle and hindfoot arthrodesis, *J Bone Joint Surg* 94B:75, 2012.

Hoover JR, Santrack RD, James WC 3rd: Ankle fusion stability: a biomechanical comparison of external versus internal fixation, *Orthopedics* 34:272, 2011.

Hopgood P, Kumar R, Wood PL: Ankle arthrodesis for failed total ankle replacement, *J Bone Joint Surg* 88B:1032, 2006.

Horst F, Nunley JA 2nd: Ankle arthrodesis, *J Surg Orthop Adv* 13:81, 2004.

Krause FG, Windolf M, Bora B, et al: Impact of complications in total ankle replacement and ankle arthrodesis analyzed with a validated outcome measurement, *J Bone Joint Surg* 93A:830, 2011.

Mader K, Pennig D, Gausepohl T, Patsalis T: Calcaneotalotibial arthrodesis with a retrograde posterior-to-anterior locked nail as a salvage procedure for severe ankle pathology, *J Bone Joint Surg* 85A(Suppl 4):123, 2003.

McGarvey WC: The use of external fixation in arthrodesis and salvage of the foot and ankle, *Foot Ankle Clin* 7:147, 2002.

McKinley JC, Shortt N, Arthur C, et al: Outcomes following pantalar arthrodesis in rheumatoid arthritis, *Foot Ankle Int* 32:681, 2011.

Midis N, Conti SF: Revision ankle arthrodesis, *Foot Ankle Int* 23:243, 2002.

Mohamedean A, Said HG, El-Sharkawi M, et al: Technique and short-term results of ankle arthrodesis using anterior plating, *Int Orthop* 34:833, 2010.

Morse KR, Flemister AS, Baumhauer JF, DiGiovanni BF: Distraction arthroplasty, *Foot Ankle Clin North Am* 12:29, 2007.

Muir DC, Amendola A, Saltzman CL: Long-term outcome of ankle arthrodesis, *Foot Ankle Clin* 7:703, 2002.

Myers TG, Lowery NJ, Frykberg RG, Wukich DK: Ankle and hindfoot fusions: comparison of outcomes in patients with and without diabetes, *Foot Ankle Int* 33:20, 2012.

Myerson MS, Alvarez RG, Lam PW: Tibiocalcaneal arthrodesis for the management of severe ankle and hindfoot deformities, *Foot Ankle Int* 21:643, 2000.

Nasson S, Shuff C, Palmer D, et al: Biomechanical comparison of ankle arthrodesis techniques: crossed screws vs. blade plate, *Foot Ankle Int* 22:575, 2001.

Neufeld SK, Uribe J, Myerson MS: Use of structural allograft to compensate for bone loss in arthrodesis of the foot and ankle, *Foot Ankle Clin* 7:1, 2002.

Nickisch F, Avilucea FR, Beals T, Saltzman C: Open posterior approach for tibiotalar arthrodesis, *Foot Ankle Clin* 16:103, 2010.

Nielsen KK, Linde F, Jensen NC: The outcome of arthroscopic and open surgery ankle arthrodesis: a comparative retrospective study on 107 patients, *Foot Ankle Surg* 14:153, 2008.

Ogut T, Glisson RR, Chuckpaiwong B, et al: External ring fixation versus screw fixation for ankle arthrodesis: a biomechanical comparison, *Foot Ankle Int* 30:353, 2009.

Olson KM, Dairyko GH Jr, Toolan BC: Salvage of chronic instability of the syndesmosis with distal tibiofibular arthrodesis: functional and radiographic results, *J Bone Joint Surg* 93A:66, 2011.

Paley D, Lamm BM, Purohit RM, Specht SC: Distraction arthroplasty of the ankle—how far can you stretch the indications? *Foot Ankle Clin* 13:471, 2008.

Plaass C, Knugg M, Barg A, Hintermann B: Anterior double plating for rigid fixation of isolated tibiotalar arthrodesis, *Foot Ankle Int* 30:631, 2009.

Raikin SM: Arthrodesis of the ankle: arthroscopic, mini-open, and open techniques, *Foot Ankle Clin* 8:347, 2003.

Raikin SM, Myerson MS: A technique for harvesting bone graft for arthrodeses around the ankle, *Foot Ankle Int* 21:778, 2000.

Salem KH, Kinzl L, Schmelz A: Ankle arthrodesis using Ilizarov ring fixators: a review of 22 cases, *Foot Ankle Int* 27:764, 2006.

Saltzman CL: Salvage of diffuse ankle osteomyelitis by single-stage resection and circumferential frame compression arthrodesis, *Iowa Orthop J* 25:47, 2005.

Saltzman CL, Kadoko RG, Suh JS: Treatment of isolated ankle osteoarthritis with arthrodesis or the total ankle replacement: a comparison of early outcomes, *Clin Orthop Surg* 2:1, 2010.

Saltzman C, Lightfoot A, Amendola A: PEMF as treatment for delayed healing of foot and ankle arthrodesis, *Foot Ankle Int* 25:771, 2004.

Sammarco VJ: Ankle arthrodesis in rheumatoid arthritis: techniques, results, and complications, *Foot Ankle Clin* 12:475, 2007.

Schuh R, Hofstaetter J, Krismer M, et al: Total ankle arthroplasty versus ankle arthrodesis: comparison of sports, recreational activities and functional outcome, *Int Orthop* 36:1207, 2012.

Shah KS, Younger AS: Primary tibiotalocalcaneal arthrodesis, *Foot Ankle Clin* 16:115, 2011.

Simon SR, Tejwani SG, Wilson DL, et al: Arthrodesis as an early alternative to nonoperative management of Charcot arthropathy of the diabetic foot, *J Bone Joint Surg* 8A:939, 2000.

SooHoo NF, Zingmond DS, Ko CY: Comparison of reoperation rates following ankle arthrodesis and total ankle arthroplasty, *J Bone Joint Surg* 89A:2143, 2007.

Stone JW: Arthroscopic ankle arthrodesis, *Foot Ankle Clin* 11:361, 2006.

Sun SF, Hsu CW, Sun HP, et al: The effect of three weekly intra-articular injections of hyaluronate on pain, function, and balance in patients with unilateral ankle arthritis, *J Bone Joint Surg* 93A:1720, 2011.

Tarkin IS, Mormino MA, Clare MP, et al: Anterior plate supplementation increases ankle arthrodesis construct rigidity, *Foot Ankle Int* 28:219, 2007.

Tellisi N, Fragomen AT, Kleinman D, et al: Joint preservation of the arthritic ankle using distraction arthroplasty, *Foot Ankle Int* 30:318, 2009.

Thiryayi WA, Naqui Z, Khan SA: Use of the Taylor spatial frame in compression arthrodesis of the ankle: a study of 10 cases, *J Foot Ankle Surg* 49:182, 2010.

Thomas RL, Sathe V, Habib SI: The use of intramedullary nails in tibiotalocalcaneal arthrodesis, *J Am Acad Orthop Surg* 20:1, 2012.

Thordarson DB: Fusion in posttraumatic foot and ankle reconstruction, *J Am Acad Orthop Surg* 12:322, 2004.

Trouillier H, Hansel L, Schaff P, et al: Long-term results after ankle arthrodesis: clinical, radiological, gait analytical aspects, *Foot Ankle Int* 23:1081, 2002.

Wheeler J, Sangeorzan A, Crass SM, et al: Locally generated bone slurry accelerated ankle arthrodesis, *Foot Ankle Int* 30:686, 2009.

Whitehouse MR, Lankester BJ, Winson IG, Hepple S: Bone graft harvest from the proximal tibia in foot and ankle arthrodesis surgery, *Foot Ankle Int* 27:913, 2006.

Zwipp H, Rammelt S, Endres T, Heineck J: High union rates and function scores at midterm followup with ankle arthrodesis using a four screw technique, *Clin Orthop Relat Res* 468:958, 2010

As referências completas estão disponíveis em www.expertconsult.com.

PARTE V

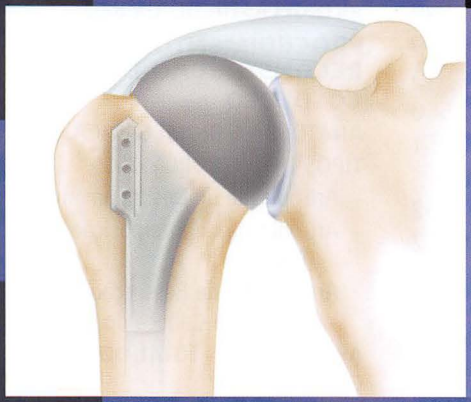

PROCEDIMENTO DE RECONSTRUÇÃO DE OMBRO E DE COTOVELO EM ADULTOS

ARTROPLASTIA DO OMBRO E COTOVELO

Thomas W. Throckmorton

CAPÍTULO 12

PROCEDIMENTOS DE RECONSTRUÇÃO DO OMBRO 532
HISTÓRICO 532
ANATOMIA E BIOMECÂNICA 533
DESENHOS E MODELOS DAS PRÓTESES 536
APRESENTAÇÃO CLÍNICA E AVALIAÇÃO RADIOGRÁFICA 537
PLANEJAMENTO PRÉ-OPERATÓRIO 538
HEMIARTROPLASTIA 540
Indicações 540
Técnica Cirúrgica 540
Resultados 543
Hemiartroplastia Modificada — Artroplastia de Interposição e Glenoplastia (*Ream and Run*) 543
Hemiartroplastia de Recobrimento da Cabeça Umeral (*Resurfacing*) 543
ARTROPLASTIA TOTAL DO OMBRO 544
Indicações 544
Técnica Cirúrgica 545
Resultados 547
ARTROPLASTIA REVERSA DO OMBRO 549
Indicações 549
Técnica Cirúrgica 549
Resultados 550
ENXERTO ÓSSEO DA GLENOIDE 551
COMPLICAÇÕES DA ARTROPLASTIA DO OMBRO 552
Complicações Intraoperatórias 552
Complicações Pós-operatórias 554
Complicações da Artroplastia Total Reversa do Ombro 556
REVISÃO DA ARTROPLASTIA DO OMBRO 557
Indicações 557
Resultados 558
OUTRAS OPÇÕES CIRÚRGICAS POR FALHA NA ARTROPLASTIA TOTAL DO OMBRO 558
Hemiartroplastia 558
Artroplastia de Ressecção 558
Artrodese Glenoumeral 558
REABILITAÇÃO APÓS ARTROPLASTIA DO OMBRO 558
PROCEDIMENTOS DE RECONSTRUÇÃO DO COTOVELO 559
ANATOMIA E BIOMECÂNICA 559
TIPOS DE ARTROPLASTIA 561
Artroplastia de Desbridamento 562
Artroplastia de Interposição (Fáscia) 564
Artroplastia de Ressecção e com Prótese da Cabeça do Rádio 567
ARTROPLASTIA TOTAL DO COTOVELO 570
Indicações 570
Técnica Cirúrgica 571
Resultados 574
Complicações 575
PROCEDIMENTOS "DE SALVAÇÃO" 575
Revisão da Artroplastia do Cotovelo 575
Artroplastia de Ressecção 576

PROCEDIMENTOS DE RECONSTRUÇÃO DO OMBRO

A substituição protética da articulação glenoumeral tem demonstrado ser uma alternativa eficaz no tratamento das diversas condições degenerativas que afetam o ombro. Embora menos comum que artroplastias do quadril e joelho, vários estudos de acompanhamento prolongado demonstraram melhora na dor e função e excelente longevidade. Conforme aumenta a experiência com a artroplastia primária, melhoram também as técnicas de revisão. Na última década, o surgimento da artroplastia total reversa do ombro se tornou mais uma opção para o tratamento de pacientes com patologias glenoumerais associadas à disfunção do manguito rotador. Este capítulo irá discutir as indicações, técnica cirúrgica, resultados e complicações da artroplastia do ombro.

HISTÓRICO

A descrição mais antiga que se conhece da artroplastia do ombro data de 1893, quando um cirurgião francês, Péan, substituiu a articulação glenoumeral totalmente comprometida pela tuberculose, por uma prótese de platina e borracha (Fig. 12-1). No início de 1950, Neer apresentou uma prótese de cabeça do úmero que planejava usar nas fraturas complexas do ombro. Em 1951, ele relatou seus resultados iniciais da substituição da cabeça do úmero por uma prótese não constrita de liga de cobalto e cromo (Vitálio). Em 1974 foi apresentada a prótese Neer II, modificada para adaptação do componente na glenoide. A artroplastia total do ombro articulada e constrita para pacientes com perda do manguito rotador, mas com músculo deltoide funcional, foi popular no início de 1970, mas abandonada devido ao sucesso limitado.

Os componentes glenoidais foram projetados inicialmente para fixação sem cimento, usando parafusos e base de metal com revestimento poroso (metal-back) para apoio da concha em polietileno. Estudos de longo prazo mostraram altos índices de complicações e, por isso, essas próteses foram abandonadas. Na década de 1990 foram enfatizadas a restauração da cinemática normal com reconstrução anatômica e orientação da superfície articular da glenoide, técnicas para melhorar o balanço de tecidos moles, e estabilização fisiológica da articulação. Recentemente, as pesquisas se concentram em métodos para reduzir o desgaste e a soltura da glenoide, que continuam a ser causas comuns de falhas tardias.

ANATOMIA E BIOMECÂNICA

A anatomia da articulação do ombro permite mais mobilidade que qualquer outra articulação do corpo. Embora geralmente descrita como uma articulação de "bola e soquete", a cabeça umeral grande se articula em contato com a pequena cavidade da glenoide e não recoberta pela mesma. A articulação glenoumeral depende dos estabilizadores estáticos e dinâmicos para movimentos e estabilidade, especialmente o manguito rotador, que não só estabiliza a articulação, permitindo ampla mobilidade, mas também mantém o fulcro da extremidade superior, contra o qual o deltoide pode se contrair e elevar o úmero. Porém, o manguito rotador deve agir simultânea e sinergicamente com o músculo deltoide para uma função normal.

A restauração da anatomia glenoumeral é essencial para um bom resultado funcional. Estudos anatômicos têm definido melhor a geometria do úmero, sendo aplicados aos modelos de implantes e às técnicas cirúrgicas de artroplastia do ombro (Fig. 12-2 e Tabela 12-1). A superfície articular da cabeça umeral é essencialmente esférica, com um arco de aproximadamente 160 graus coberto por cartilagem articular. O raio de curvatura é de aproximadamente 25 mm e é um pouco maior nos homens que nas mulheres. O raio de curvatura da superfície articular da glenoide é 2 a 3 mm maior que o da cabeça umeral. O ângulo cérvico-diafisário médio é de 45 graus (±5 graus), podendo variar de 30 a 50 graus. Murthi et al. descobriram que, em ombros com artrose, o ângulo cérvico-diafisário é mais plano, em torno de 50 graus. Estudos com TC demonstraram que a posição normal da superfície da glenoide em relação ao eixo do corpo da escápula varia de 2 graus de anteversão a 7 graus de retroversão.

A margem superior da superfície articular da cabeça umeral normalmente é 8 a 10 mm superior ao topo do tubérculo maior (Fig. 12-2). A restauração do centro de rotação da cabeça umeral, em relação ao eixo da diáfise do úmero, pode ser fundamental no prolongamento da fixação da glenoide e diminuir o desgaste do polietileno. A distância da base lateral do processo coracoide até a margem lateral do tubérculo maior é chamada de deslocamento lateral do úmero (*lateral humeral offset*). Manter essa distância é importante, pois sua diminuição significativa reduz os braços de alavanca dos músculos deltoide e supraespinal, perdendo força de abdução e comprometendo a função. O seu aumento significativo causa tensão excessiva sobre os tecidos moles (*overstuffing*), o que também resulta na perda de mobilidade. Um estudo biomecânico em cadáveres demonstrou que o mau posicionamento articular do úmero em mais de 4 mm aumentou o contato subacromial, e a alteração do *offset* de 8 mm em qualquer direção diminuiu significativamente a amplitude de mobilidade passiva. Os autores recomendam que a reconstrução anatômica do *offset* deve estar dentro de 4 mm do normal para minimizar o contato subacromial e maximizar a mobilidade glenoumeral.

Com base no sucesso clínico da prótese de Neer II, vários modelos modulares foram desenvolvidos para melhorar a fixação e a durabilidade da prótese. Estudos detalhados da anatomia do ombro na década de 1990 descobriram não só que a anatomia normal do ombro é diferente da anatomia das próteses usadas, mas também que a anatomia normal varia muito entre os indivíduos. A modularidade permite um ajuste melhor para os pacientes, pois vários tamanhos de hastes e cabeças podem ser combinados e testados para a anatomia individual. Estudos biomecânicos também demostraram que a biomecânica do ombro é alterada com uso de um implante na cabeça umeral muito grossa, muito fina ou muito deslocada da sua posição original em relação ao plano do colo anatômico do úmero. Como recomendação geral, o componente cabeça umeral deve estar dentro de 4 mm da espessura original.

Outras características da anatomia do ombro importantes para o desenho da prótese são a retroversão, o ângulo cérvico-diafisário, *offset*, raio de curvatura e altura da cabeça umeral. A retroversão proximal do úmero é muito variável, podendo ser de 0 a 55 graus, dependendo do método utilizado para a medição. Os eixos proximal e distal utilizados para definir a retroversão têm várias definições. Para o eixo proximal têm sido utilizados o plano da superfície articular, traçando-se uma linha que une o centro de rotação e o ponto central da superfície articular, e uma linha a partir do tubérculo maior até o ponto central da superfície articular. Para o eixo de referência distal se usa o eixo troclear, com uma linha entre os epicôndilos e o eixo do antebraço. A inclinação da superfície articular proximal do úmero em relação ao eixo umeral é o ângulo cérvico-diafisário, que varia de 30 a 55 graus, dependendo do método de medição. O *offset* umeral define a posição da superfície articular proximal do úmero em relação à diáfise umeral, que é medida como a distância do centro de rotação da superfície articular proximal do úmero em relação ao eixo central do canal umeral. O *offset* medial (plano coronal) varia de 4 a 14 mm, e o *offset* anteroposterior (plano transversal) varia de −2 a 10 mm. Os valores relatados para o raio de curvatura da superfície articular do úmero proximal variam de 20 a 30 mm. Raios menores são descritos normalmente em mulheres, e alguns autores descreveram raios de curvatura maiores no plano coronal que no plano sagital.

TABELA 12-1 Características Anatômicas Importantes do Ombro para o Modelo da Prótese

Diâmetro da glenoide	
Anteroposterior superior	18-30 mm
Anteroposterior inferior	21-35 mm
Superoinferior (altura)	30-48 mm
Inclinação	
Glenoide	Média: 4,2 graus (−7 a 20 graus)
Cabeça do úmero	30-55 graus
Versão	
Glenoide	1,5 grau de retroversão (10,5-9,5 graus de anteversão)
Cabeça do úmero	0-55 graus de retroversão (dependente do método de medição; altamente variável entre indivíduos)
Área da superfície	
Glenoide	4-6 mm
Cabeça do úmero	11-19 mm
Espessura da cartilagem	
Glenoide	2,16 mm
Cabeça do úmero	1,44 mm
Raio de curvatura	
Glenoide	22-28 mm
Cabeça do úmero	23-28 mm (menor nas mulheres que nos homens)
Deslocamento do úmero (*offset*)	
Medial (coronal)	4-14 mm
Posterior (transverso)	−2 a 10 mm
Ângulo cabeça-diáfise	30-55 graus

Neer* 1951
Hemiartroplastia – Não constrita

Péan* 1893
Artroplastia total do ombro (ATO – Artroplastia Total do Ombro) – Constrita

Endoprótese umeral

Charnley-ATU (Artroplastia Total Umeral)

Não Constritas

Neer II (Clones do tipo Neer)
Desenhada para reproduzir anatomia normal
Endo ou ATO

Artroplastia tipo "taça"
Jónsson (metal), Varian, (taça em silicone), O'Leary-Walker (metal) inclui um componente da glenoide opcional

DANA (UCLA) e monoesférica (Gristina)
Os sistemas exigem maior ressecção óssea e têm mais constrição no componente da glenoide

St. Georg
Usada principalmente na Europa; Endo ou ATO

Isoelástica
Prótese para ombro usada principalmente europeu; Endo ou ATO

Bipolar
Bateman, Swanson, MacNab
Dispositivo fácil de usar, preenche toda a glenoide; teoricamente oferece mais mobilidade com menos tensão na glenoide

Modelos tipo Neer
Menos constrição, modularidade para oferecer melhor equilíbrio de partes moles e evitar forças tensionais excêntricas da glenoide
Fixação tipo *press-fit*, cimentada ou osteointegração

Bipolar
Desenhada para deficiências extensas do manguito rotador ou falha após ATO constrita

Semiconstritas

DANA (Designed After Natural Anatomy — desenhada conforme anatomia normal))
Glenoide com maior cobertura (*Hooded*)

Inglês-MacNab
Modelo não cimentado
Glenoide profunda e maior cobertura

Mazas
Exemplifica qualidades de todos os três métodos para semiconstrição da endoprótese umeral:
- Maior cobertura
- Glenoide fisicamente conectedada ao acrômio; age como espaçador
- Glenoide profunda age como "taça", acomodando a cabeça do úmero

"Espaçador" Clayton
Dispositivo de polietileno projetado para manter um espaço entre a cabeça e o acrômio

600%

Neer com maior cobertura
Modelos: 200% e 600% de componentes da glenoide

St. Georg com maior cobertura

No final, parece que o modelo original de Neer é tão semelhante à "ATO moderna" quanto a ATU inicial de Charnley é semelhante à "ATU moderna."

Alguns desses modelos ainda podem estar disponíveis; no entanto, eles seriam difíceis de encontrar. A relação risco-benefício é desfavorável quando se leva em consideração a melhora funcional comparada ao aumento das complicações.

*Em exposição no Museu Smithsonian.

FIGURA 12-1 Árvore genealógica das próteses do ombro. (Adaptada de Gross RM: The history of total shoulder arthroplasty. In Crosby LA, editor: *Total shoulder arthroplasty,* Rosemont, IL, 2000, American Academy of Orthopaedic Surgeons.)

Constritas†

Tipo **"Bola e soquete"**

ATO Triesférica
Notavelmente similar à ATO original de Péan
A ampla mobilidade desse modelo minimiza a tensão nos pontos de fixação ósseos
Ponto de apoio flutuante era um problema

Michael Reese

BME

Stanmore

Bickel, Michael Reese, Modelo BME (Alemanha) e Stanmore (Inglaterra)
Esses quatro dispositivos são do tipo "cabeça capturada"
Quebra, luxação e soltura da glenoide foram complicações muito frequentes
Michael Reese e BME são de metal sobre polietileno
Originalmente Stanmore era de metal sobre metal, sendo mais tarde alterado para metal sobre polietileno

"Bola e soquete" Reversa

ATO Tipo "Soquete flutuante"
Reversa bipolar, bem como reversa tipo "bola e soquete"

ATO de Fenlin
Fenlin e o "Soquete flutuante" são ambas reversas tipo "bola e soquete" com cabeça grande, visando aumentar a mobilidade

Neer Mark III
Reversa tipo "bola e soquete" com ponto de apoio fixo, com haste de rotação dentro da diáfise do úmero

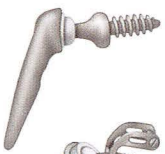

Kessel
Fixação com parafuso central grande do componente da glenoide, sem cimento

ATO de Kölbel
Fixação do parafuso na glenoide semelhante à fixação original de Péan

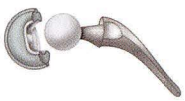

ATO de Liverpool
Cimentada mini "ATH reversa"

Delta III
Único modelo sobrevivente, montagem na superfície da glenoide não cimentada

†O desenvolvimento, bem como a falha das ATO constritas, foi resultado de dois falsos detalhes:
(1) a maioria dos pacientes com artrose teria o manguito rotador deficiente, e
(2) a função do manguito rotador poderia ser substituída efetivamente por um ponto de apoio fixo.

FIGURA 12-1, cont.

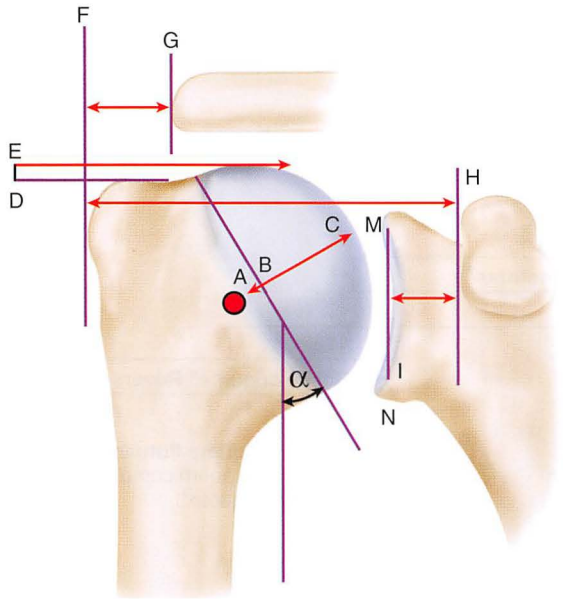

FIGURA 12-2 Relações glenoumerais normais. O *offset* do úmero é representado pela distância de **F** a **H**, a espessura da cabeça do úmero de **B** para **C**, e o centro da cabeça do úmero em **C**. Observe a posição superior da cabeça do úmero proximal ao tubérculo maior (**D** a **E**).

A substituição anatômica do tamanho da cabeça e posição umerais visa restaurar a biomecânica normal do ombro. O aumento da espessura da cabeça umeral em 5 mm reduz a amplitude do movimento em 20 a 30 graus, enquanto a diminuição da espessura em 5 mm pode diminuir o movimento em uma quantidade similar, reduzindo o arco de superfície disponível para o movimento diferencial entre a cabeça do úmero e a glenoide.

DESENHOS E MODELOS DAS PRÓTESES

A maioria dos sistemas atuais é modular, com diversos diâmetros de cabeça e comprimentos de colo possibilitando a cobertura mais precisa da superfície cortada no colo umeral e reestabelecendo a posição correta da linha da articulação. Alguns modelos permitem a escolha independente da espessura e diâmetro da cabeça para tornar mais fácil o equilíbrio das partes moles. A maioria das hastes é feita de liga de cobalto e cromo e tem revestimento proximal poroso e aletas proximais para a estabilidade rotacional.

Com intuito de reestabelecer a anatomia do úmero proximal ao mais próximo do normal, vários sistemas de próteses oferecem cabeça do úmero concêntrica e deslocada. Em um estudo anatômico, Boileau e Walch descobriram que o centro da cabeça do úmero é afastada 2,6 mm posterior e 6,9 mm medial ao centro da diáfise umeral, e Robertson et al., usando tomografia computadorizada (TC), observaram medições similares de 2,2 mm e 7,4 mm.

O posicionamento anatômico da prótese da cabeça umeral é facilitado usando-se guia de bloqueio excêntrico, permitindo ajustes no *offset* medial ou posterior. Curiosamente, a cinemática pós-operatória após artroplastia total do ombro não é reproduzida como no ombro original. Massimini et al. descobriram que o quadrante posterossuperior da glenoide é o local de contato primário, e que o ombro substituído não está sujeito às mesmas situações cinemáticas. No entanto, o posicionamento muito superior da cabeça produz tensão sobre o tendão supraespinal superiormante, podendo causar impacto entre a cabeça e o acrômio. O posicionamento muito inferior da cabeça pode causar contato entre o tubérculo maior e o acrômio ou um impacto interno no rebordo da glenoide. O posicionamento da cabeça muito anterior ou posterior pode resultar no contato entre o colo do úmero e a borda da glenoide correspondente, e tensão excessiva nos tendões subescapular ou do manguito posterior. A maioria dos sistemas atuais oferece cabeças umerais deslocadas 3 ou 4 mm; alguns permitem alterações discretas no posicionamento, e outros permitem rotação livre em torno da guia.

A maioria das hastes pode ser inserida com técnica sobre pressão (*press-fit*) ou cimentada. Em um estudo em cadáveres, o micromovimento se mostrou significativamente menor com cimentação proximal quando comparado à técnica por *press-fit*; não houve diferença entre cimentação proximal ou completa, e a cimentação completa não aumentou a estabilidade rotacional comparada à proximal. Sanchez-Sotelo et al. demonstraram que em 72 próteses de Neer II não cimentadas, 40 (55,6%) tinham risco de soltura em média nos primeiros 4 anos de acompanhamento, comparados a apenas uma (2%) de 43 próteses cimentadas em acompanhamento por mais de 6 anos. Soltura com implicação clínica do componente umeral é incomum, independentemente dos métodos de fixação.

Os componentes da glenoide em polietileno cimentados continuam sendo os mais utilizados, mas a maioria tem atualmente um raio de curvatura maior em relação ao da cabeça umeral (2 a 6 mm maior), permitindo translação durante o movimento e diminuindo a carga nos rebordos. Vários estudos têm mostrado que a translação acompanha a rotação glenoumeral após artroplastia total do ombro. Tal translação em uma articulação perfeitamente congruente pode ter um potencial maior para desgaste e soltura localizados (efeito "cavalo de balanço"); no entanto, aumento na soltura do polietileno não tem ocorrido quando os raios de curvatura do componente da glenoide e da cabeça umeral são adaptados dentro de 2 mm. Em um estudo multicêntrico de 319 artroplastias totais do ombro usando-se mesmo tipo de prótese, Walch et al. notaram menos radiolucências em discrepâncias entre os diâmetros da glenoide e da cabeça do úmero maiores que 5,5 mm (6 a 10 mm). Concluíram que o limite superior de discrepância não pôde ser determinado, porém quando maiores podem levar ao aumento da translação, desgaste acelerado do polietileno e à fratura. A opinião atual sugere que a glenoide com raio de curvatura de 2 a 4 mm maior que a cabeça umeral permite a translação normal durante a rotação, sem sobrecarga nos rebordos ou risco de soltura (Fig. 12-3).

O componente maior da glenoide causa aumento da força por unidade de área, o que parece aumentar o risco de desgaste acelerado do polietileno, porém esse risco não foi observado clinicamente. Apesar disso, componentes maiores têm sido associados à melhor estabilidade. Em um estudo biomecânico, Tammachote et al. demonstraram aumento na estabilidade com tamanhos crescentes de componentes da glenoide. Especificamente, a estabilidade no plano transversal melhorou 17% entre os componentes pequenos e médios e 10% entre os componentes médios e grandes.

Atualmente, os componentes da glenoide em polietileno são mais usados e geralmente são cimentados. Um estudo biomecânico demonstrou que modelos em polietileno cimentados tiveram um padrão generalizado de tensão mais próximo ao de uma glenoide normal, quando comparados a componentes de metais não

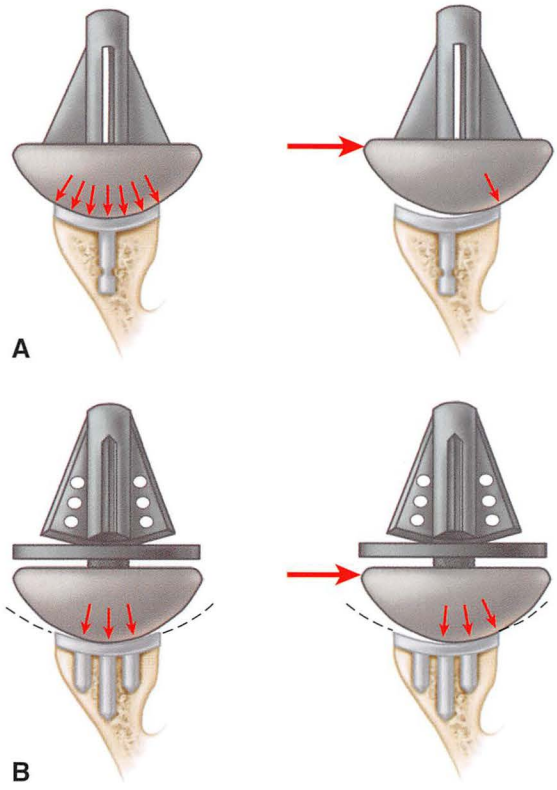

FIGURA 12-3 **A,** Quando os raios de curvatura do componente da glenoide e a cabeça do úmero combinam entre si, a translação resulta em tensionamento da borda do componente da glenoide. **B,** Um pequeno aumento no diâmetro da curvatura do componente glenoidal em relação à cabeça do úmero permite um pouco de translação antes que ocorra o tensionamento da borda.

cimentados (tipo *metal-back*). Em revisão de 408 artroplastias do ombro usando-se componente padrão da glenoide, acompanhados por mais de 2 anos, Neer demonstrou que apenas três (0,07%) necessitaram reoperação por soltura da glenoide. Mais recentemente, Hopkins et al. descobriram que a qualidade óssea é importante para fixação sólida do componente da glenoide. Também ressaltaram a importância do posicionamento correto da prótese.

Os componentes da glenoide em polietileno geralmente têm uma quilha única central ou deslocada, ou vários pinos de fixação (*pegs*) na superfície do implante. Estudos biomecânicos não demonstram claramente a superioridade de um ou outro, mas evidências sugerem uma vantagem para modelos tipo *peg*. Lacroix, Murphy e Prendergast, usando modelo tridimensional e análise de elementos finitos, descobriram que as tensões ósseas não foram muito afetadas pelos modelos das próteses, exceto na ponta do pino ou quilha central. Concluíram, no entanto, que as próteses tipo *peg* foram melhores para osso normal, enquanto componentes com quilha foram melhores nos ossos de pacientes com artrite reumatoide. Murphy et al. sugeriram que uma quilha deslocada (modelo UCLA), anterior ao plano central do componente, diminui as forças de tração e compressão sobre o manto de cimento e pode ajudar a compensar os efeitos de um manguito rotador deficiente.

APRESENTAÇÃO CLÍNICA E AVALIAÇÃO RADIOGRÁFICA

O aspecto clínico da degeneração glenoumeral avançada foi inicialmente descrito por Neer. Os pacientes geralmente apresentam dor difusa ao redor do ombro, com dificuldade para realização das atividades acima da cabeça e, muitas vezes, atividades cotidianas. No exame físico pode ser observada perda na amplitude de movimentos passivos e ativos, e os pacientes podem ter sido diagnosticados previamente com capsulite adesiva. Nos pacientes com tendões intactos do manguito rotador geralmente a força é preservada, mas pode estar diminuída pela dor. Crepitação palpável muitas vezes pode ser obtida com a rotação interna e externa passiva da articulação glenoumeral. A articulação acromioclavicular e o tendão do bíceps devem ser avaliados cuidadosamente, pois a degeneração acromioclavicular sintomática e/ou tendinite do bíceps podem estar presentes.

As radiografias-padrão incluem as incidências anteroposterior com inclinação oblíqua posterior de 40 graus em posição neutra, rotação interna e externa, bem como incidência axilar. Radiografias do ombro e úmero normais contralaterais são úteis em situações específicas, tais como em casos de próteses não convencionais indicadas para deficiências ósseas do úmero ou glenoide.

Os sinais radiográficos variam de acordo com o grau de evolução no processo patológico do paciente. Os casos de osteoartrite demonstram caracteristicamente esclerose subcondral e osteófito grande na porção inferior da cabeça umeral (Fig. 12-4). Esses osteófitos, também conhecidos como "barba de cabra", são patognomônicos da degeneração glenoumeral avançada. Eles podem aumentar a cabeça umeral em até o dobro do seu tamanho normal, resultando em distensão capsular. A instabilidade posterior causada por essa distensão capsular e a erosão da glenoide posterior podem exigir a capsuloplastia ou enxerto ósseo no momento da artroplastia do ombro. Isso é mais comum em casos de artropatia após capsulorrafia. A diminuição do espaço articular, clássica nas osteoartrites do quadril e joelho, não é comumente vista no ombro mesmo nos casos mais tardios do processo da doença, devido à posição sem carga durante realização das radiografias. A incidência axilar normalmente demonstra a subluxação posterior da cabeça umeral em relação à glenoide, e um padrão de desgaste posterior na glenoide pode estar presente (Fig. 12-5). Esse padrão é visto com mais frequência em casos avançados de artrite pós-traumática e osteonecrose. Pacientes com artropatia após capsulorrafia têm aparência radiográfica semelhante, exceto pelos corpos livres e osteófitos, que tendem a ser mais comuns e numerosos (Fig. 12-6) que na osteoartrite-padrão.

Consolidação viciosa de fraturas do úmero proximal pode dificultar a artroplastia do ombro, às vezes exigindo osteotomia. Consolidação viciosa em varo entre a cabeça e a diáfise pode complicar o posicionamento dos componentes, mas a osteotomia geralmente é desnecessária, pois os novos modelos de haste "mini" e "micro" permitem a acomodação dessas deformidades. Na consolidação viciosa dos tubérculos maior ou menor, osteotomia pode ser necessária para reposicionar os mesmos, se estiverem muito mal posicionados.

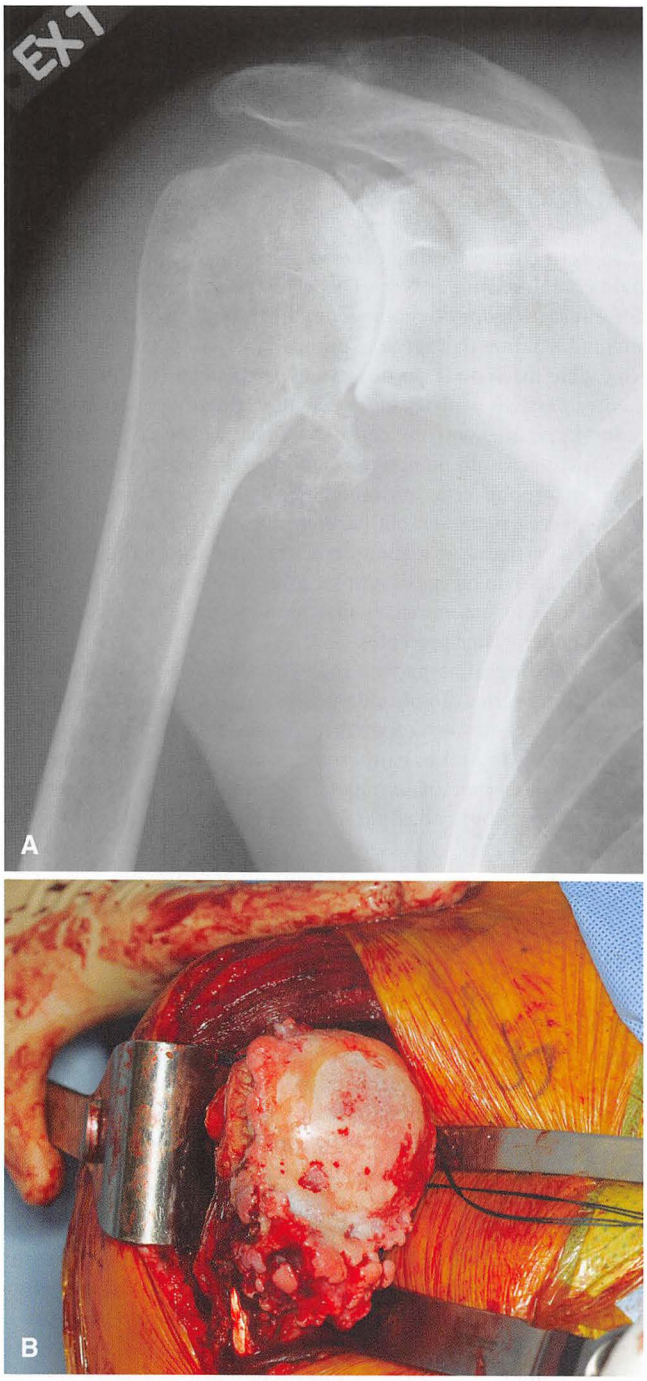

FIGURA 12-4 Radiografia demonstrando esclerose subcondral e osteófitos grandes na face inferior da cabeça do úmero ("barba de cabra"); são patognomônicos da degeneração glenoumeral avançada.

Pacientes com artrite inflamatória geralmente não demonstram osteófito inferior nas radiografias, ao contrário, demonstram padrão mais simétrico de estreitamento do espaço articular com osteopenia periarticular. O desgaste geralmente é mais central na glenoide, e a subluxação posterior da cabeça umeral é menos comum. Alterações císticas também são comuns. Rupturas do manguito rotador são mais comuns em pacientes com artrite reumatoide que em pacientes com osteoartrite: lesões completas do manguito rotador são observadas em 25% a 50% dos pacientes submetidos à artroplastia do ombro. A maioria dessas lesões é superior.

Ressonância magnética (RM) pode ser um complemento útil nessa população. Nos pacientes com perda de força pela dor da artrose ou por ruptura no manguito rotador, a RM ajuda a determinar a qualidade dos tendões. Considerando que a tendinopatia do manguito rotador é comum nesses casos, as rupturas completas são raras e presentes em cerca de 10% apenas dos pacientes. A RM demonstra ainda degeneração avançada típica da cartilagem além de outros achados, incluindo alterações do subescapular e alterações degenerativas no tendão do bíceps. Aumento no volume capsular posterior e encurtamento capsular anterior também são alterações comuns. Finalmente, em pacientes com osteonecrose pré-colapso, a RM é útil para visualizar a área de osso necrosado, e geralmente é a melhor ferramenta para definição do diagnóstico (Fig. 12-7).

A TC é importante na avaliação e planejamento pré-operatório para pacientes com degeneração glenoumeral avançada. Demonstra de forma excelente o estoque ósseo e o padrão de desgaste na glenoide, essencial para determinar se o componente padrão da glenoide pode ser usado ou se enxerto ósseo será necessário. Corpos livres podem ser vistos nos recessos axilar ou subescapular ou aderidos à membrana sinovial. No caso de consolidações viciosas ou pseudoartroses, reconstrução tridimensional ajuda demonstrar de forma mais precisa as deformidades e defeitos ósseos antes da cirurgia. Artrotomografia é útil para avaliar a arquitetura óssea do ombro e do manguito rotador em pacientes com contraindicações para a RM.

PLANEJAMENTO PRÉ-OPERATÓRIO

Uma vez confirmado o diagnóstico da artrose glenoumeral avançada e que haja o consentimento por parte do paciente em se submeter à artroplastia do ombro, o planejamento pré-operatório inclui a avaliação cuidadosa das radiografias e TC, quando solicitadas. Como descrito anteriormente, a TC demonstra claramente o estoque ósseo e o padrão do desgaste na glenoide. Definir essas alterações no pré-operatório permite ao cirurgião se preparar para a possibilidade da necessidade de enxerto ósseo ou reconstrução da glenoide para correção da subluxação da cabeça umeral. Sistemas de modelos impressos (*templates*) às vezes estão disponíveis para raios X digitalizados, permitindo ao cirurgião planejar o tamanho e a posição dos componentes do úmero e da glenoide.

Para otimizar a precisão no posicionamento dos componentes, alguns autores têm defendido o uso de equipamentos de navegação cirúrgica. Em um estudo randomizado em cadáveres, comparando a colocação do componente do modo tradicional e via técnica assistida por computador, os componentes da glenoide colocados com o auxílio do computador foram posicionados com uma precisão significativamente maior, com base em TCs pós-operatórias. O erro mais comum com a técnica de implantação tradicional foi a retroversão excessiva do componente da glenoide. Resultados semelhantes foram encontrados em um estudo clínico, prospectivo e randomizado de 20 ombros. Apesar do aumento significativo no tempo da cirurgia, a técnica de navegação resultou no posicionamento mais preciso dos componentes no plano axial.

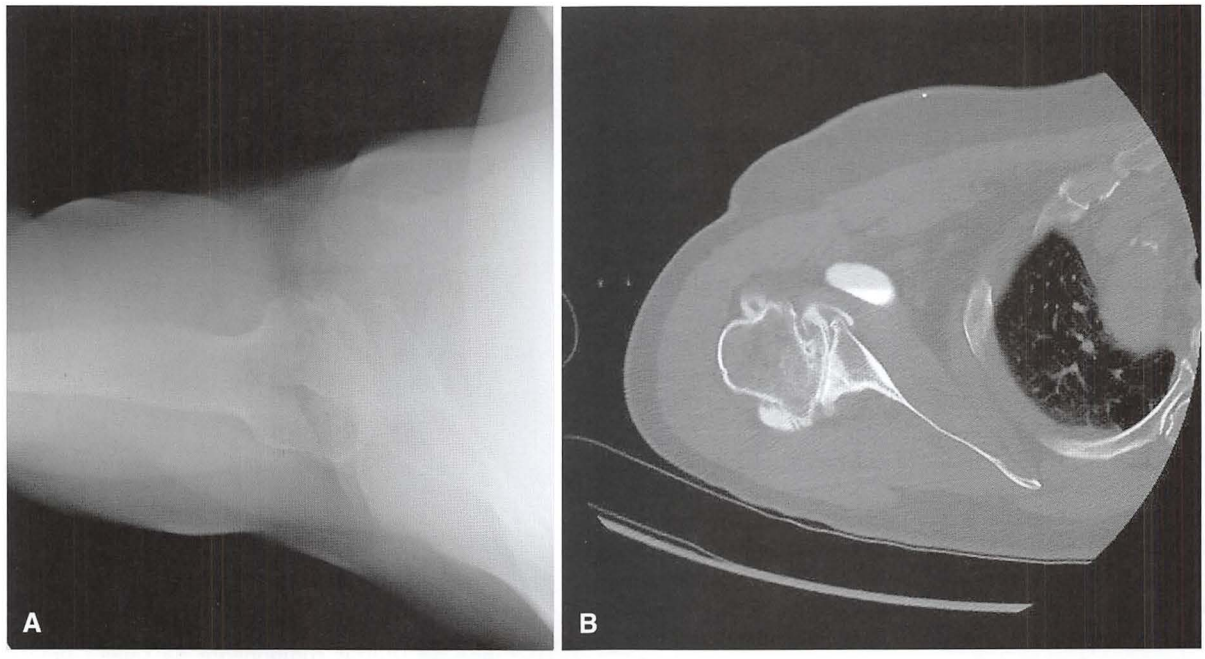

FIGURA 12-5 Radiografia axilar e TC demonstrando artrose degenerativa avançada.

FIGURA 12-6 Radiografia demonstrando artropatia após capsulorrafia; observe os inúmeros corpos livres e osteófitos.

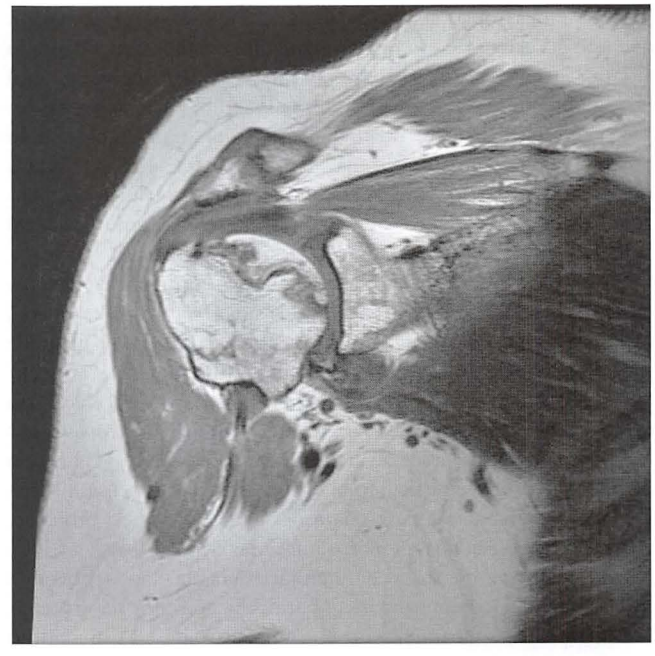

FIGURA 12-7 Imagem por RM demonstrando osteonecrose pré-colapso.

Em pacientes que se submeteram à cirurgia prévia do ombro, a infecção pode ser avaliada por testes laboratoriais, incluindo volume de hemossedimentação (VHS), proteína C-reativa (PCR), hemograma completo e níveis de interleucina-6. Aspiração e cultura do fluido da articulação glenoumeral, observando-se a cultura por pelo menos 8 dias para isolar o *Propionibacterium acnes*, são essenciais quando há suspeita de infecção. Estudos com eletromiografia e condução nervosa devem ser obtidos no pré-operatório para pacientes com suspeita de deficiência neurológica. Finalmente, a liberação clínica pré-operatória deve ser confirmada nessa população, que geralmente é idosa.

HEMIARTROPLASTIA

INDICAÇÕES

A indicação predominante para a hemiartroplastia do ombro é a degeneração articular em estádio final no paciente com contraindicação para substituição da superfície articular da glenoide. As evidências indicam que a artroplastia total do ombro é superior à hemiartroplastia em relação à dor, função, nível de atividade, sobrevida em longo prazo e taxa de revisão, e, portanto, a glenoide deve ser substituída sempre que possível. No entanto, trabalhadores jovens, pacientes com estoque ósseo insuficiente na glenoide ou que realizam atividades de alto nível podem ser mais beneficiados com hemiartroplastia. Além disso, lesões no manguito rotador continuam a ser uma contraindicação para substituição da glenoide. Embora tenham sido relatados excelentes resultados quanto ao alívio da dor e à melhora moderada na função e mobilidade após artroplastia total do ombro em pacientes com lesões irreparáveis do manguito rotador, alguns estudos em longo prazo observaram associação entre soltura da glenoide e lesões irreparáveis do manguito rotador. Forças de compressão excêntricas na glenoide causadas pela migração superior do componente umeral têm sido citadas como uma das causas de soltura da glenoide ("efeito cavalo de balanço"). Williams e Rockwood relataram resultados satisfatórios em 86% dos pacientes com esta combinação de patologias em um acompanhamento médio de 4 anos.

A hemiartroplastia também pode ser indicada em pacientes em que a lesão extensa e crônica do manguito rotador tenha causado alterações degenerativas progressivas na articulação glenoumeral (artropatia por lesão do manguito rotador). Em pacientes com elevação anterior deficiente, no entanto, a artroplastia total reversa do ombro surgiu como a opção mais confiável para se restabelecer a função do mesmo. Em pacientes com artropatia por lesão do manguito rotador, mas com elevação anterior preservada em mais de 90 graus, a hemiartroplastia continua a ser uma opção viável.

Matsen et al. definiram cinco situações em que a hemiartroplastia deve ser considerada: (1) perda da superfície articular umeral, mas com a superfície da glenoide preservada, com arco na glenoide suficiente para estabilizar a cabeça umeral; (2) estoque ósseo insuficiente para suportar um componente na glenoide; (3) ascensão fixa da cabeça umeral em relação à glenoide (como na artropatia por lesão do manguito rotador ou artrite reumatoide grave); (4) história de infecção antiga na articulação; e (5) a articulação necessita submeter-se a demanda de peso (situações antecipadas pela profissão, esporte ou paralisia nos membros inferiores).

As contraindicações da hemiartroplastia são septicemia recente, articulação neuropática, paralisias ao redor da articulação, deficiências na função do músculo deltoide e/ou manguito rotador, e falta de cooperação do paciente. Pioartrose remota não é uma contraindicação absoluta, mas a cirurgia só deve ser realizada após investigação e documentação completas, confirmando a condição estéril da articulação glenoumeral, além da indicação cuidadosa pelo cirurgião e discussão com o paciente sobre todos os potenciais riscos envolvidos.

TÉCNICA CIRÚRGICA

O objetivo da hemiartroplastia é a restauração da superfície articular do úmero às suas posição e configuração normais. Como a glenoide não é substituída, o tamanho, o raio e a orientação da superfície articular devem ser reproduzidos conforme a cabeça umeral original. Radiografias contralaterais do ombro podem fornecer informações sobre a anatomia normal da cabeça umeral.

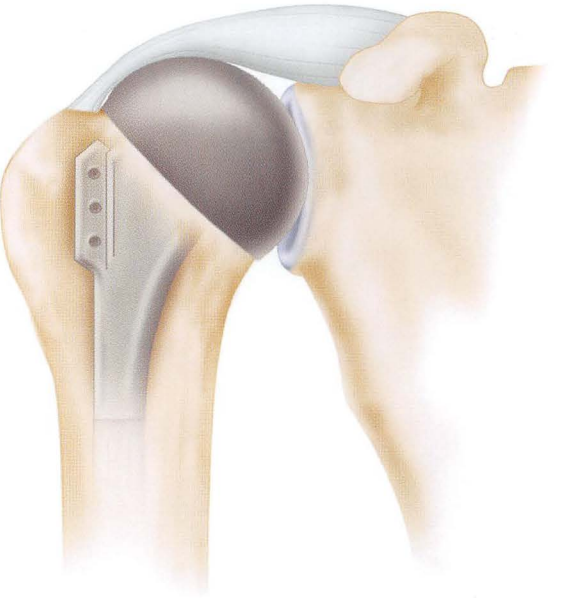

FIGURA 12-8 Utilizar componente da cabeça umeral muito grande resulta em tensão excessiva na articulação, podendo limitar mobilidade e levar à ruptura das partes moles.

Deve-se evitar uma prótese de úmero com "cabeça grande", o que pode causar uma tensão excessiva (*overstuff*) na articulação (Fig. 12-8).

Se estiver rompido, o manguito rotador deve ser reparado, tanto quanto possível, enfatizando a reconstrução anterior e posterior para dar estabilidade à prótese. O manguito rotador é reparado com suturas colocadas através dos tubérculos, antes da inserção do componente umeral. Apesar de o reparo completo do manguito rotador ser muitas vezes impossível, isso pode ser desnecessário para elevação do braço. Muitos pacientes com lesões completas são capazes de elevar ativamente o braço acima da cabeça desde que haja função suficiente para permitir a estabilização da cabeça umeral.

A função adequada do deltoide e a preservação do arco coracoacromial são fundamentais para o sucesso da hemiartroplastia nos pacientes com artropatia grave do manguito rotador. História de descompressão subacromial prévia tem sido associada de modo significativo ao quadro clínico de instabilidade e menos elevação ativa após hemiartroplastia.

HEMIARTROPLASTIA

TÉCNICA 12-1

- Coloque o paciente na posição "cadeira de praia" usando suporte de cabeça tipo McConnell (McConnell Orthopaedic Equipment Company, Greenville, TX), permitindo que o paciente fique no topo e extremidade lateral da mesa (Fig. 12-9A). Proteja todas as proeminências ósseas acolchoando-as. A borda medial da escápula deve estar livre e fora da mesa, permitindo a adução completa para o acesso ao canal intramedular.

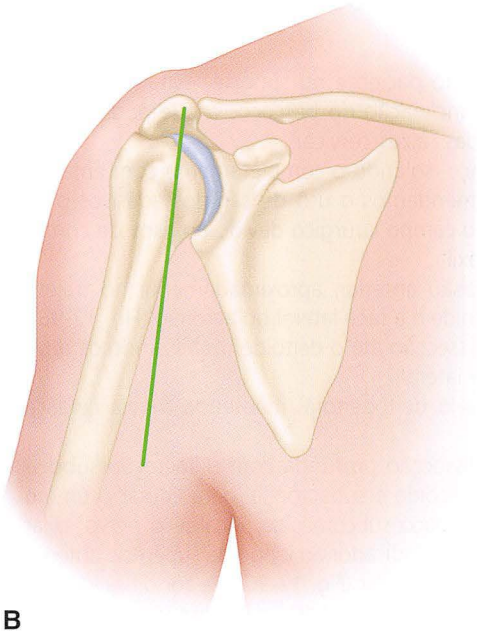

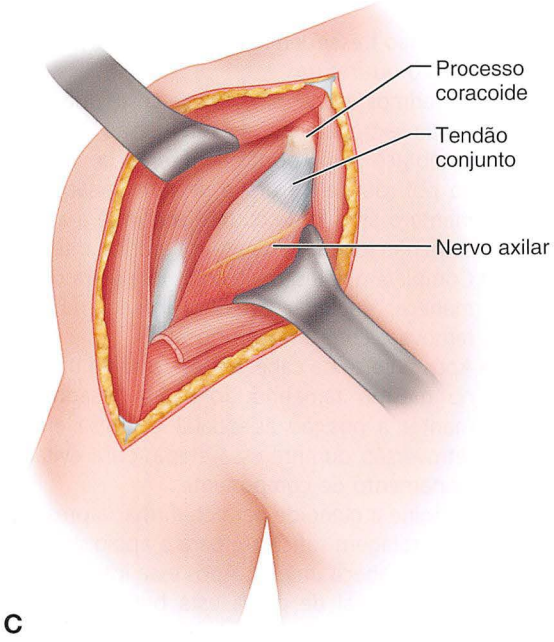

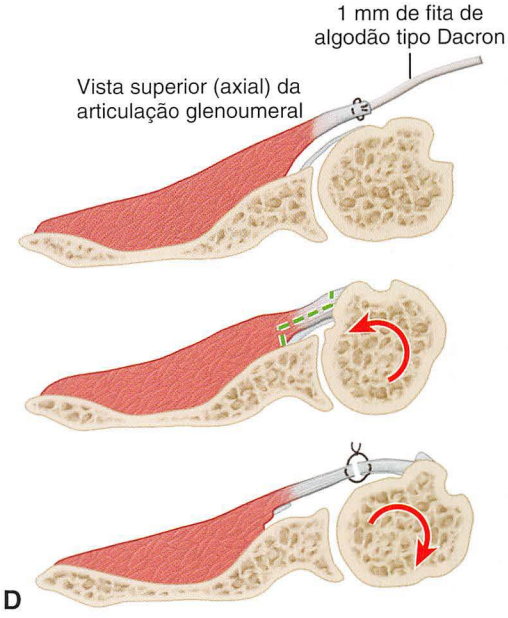

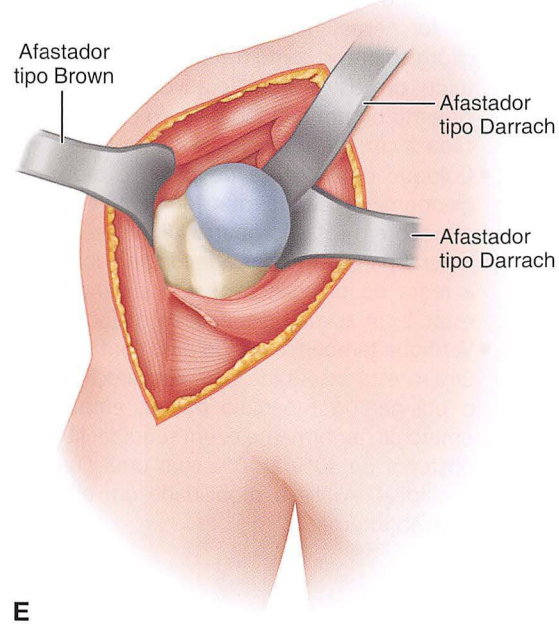

FIGURA 12-9 Técnica da hemiartroplastia (veja o texto). **A,** Posição semissentada com o braço estendido para fora da mesa. **B,** Incisão. **C,** O nervo axilar é identificado. **D,** Plástica em Z coronal é usada se a rotação externa é menor que 20 graus. **E,** Afastador tipo Darrach é utilizado para manter a cabeça do úmero fora da glenoide. **VEJA A TÉCNICA 12-1.**

- Fixe a cabeça do paciente no suporte, evitando a hiperextensão ou inclinação do pescoço, o que pode causar compressão das raízes cervicais.
- Prepare o braço isolando-o completamente com enfaixamento. Recomendamos o uso de campos adesivos para isolamento do campo cirúrgico devido ao risco de contaminação da axila.
- Faça uma incisão anterior, aproximadamente no trajeto entre o coracoide e a face lateral do acrômio (Fig. 12-9B). Prossiga na dissecção até o deltoide mobilizando os retalhos medial e lateral.
- Abra o intervalo deltopeitoral mantendo a veia cefálica medialmente.
- Prossiga na dissecção profunda com a liberação subdeltóidea, subcoracoide e subacromial para liberar o úmero proximal. No espaço subcoracoide, localize o nervo axilar deslizando o dedo indicador ao longo da superfície anterior do músculo subescapular (Fig. 12-9C). Se for difícil identificar o nervo por cicatrizes e aderências, use um descolador ao longo da superfície anterior do músculo subescapular, criando intervalo entre o músculo e o nervo. Sempre identifique e afaste o nervo axilar cuidadosamente, mantendo-o fora do acesso, especialmente durante as etapas cruciais de liberação e ressecção da cápsula anteroinferior.
- Faça uma incisão no subescapular 1 cm medial ao tubérculo menor. Coloque duas suturas de reparo no subescapular para tração do mesmo ao liberar o resto do tendão da cápsula e tecido cicatricial subjacente. No fechamento, use as suturas para reparar o tendão.
- Alguns autores preferem a osteotomia do tubérculo menor ou a liberação do subescapular diretamente do osso. Se a rotação lateral estiver muito limitada, o subescapular pode ser reinserido mais medialmente ao úmero proximal, permitindo ganho na rotação lateral. Alternativamente, o tendão pode ser alongado com a técnica em zetaplastia no plano coronal (Fig. 12-9D e Tabela 12-2).
- Faça uma incisão no intervalo rotador, direcionando o corte medialmente em direção à glenoide. Normalmente uma grande quantidade de líquido sinovial é drenada quando a articulação é acessada nesse momento.
- Libere a cápsula anteroinferior do úmero e faça rotação lateral do braço para acessar a face inferior da cápsula. Se houver osteófitos na porção inferior da cabeça umeral, remova-os para exposição completa da cápsula. Tome cuidado em manter a dissecção rente ao osso, evitando lesão do nervo axilar durante a liberação capsular. A importância da liberação capsular inferior não pode ser subestimada e deve ser realizada cuidadosamente até pelo menos a posição das 6 horas, para luxação da cabeça umeral e acesso à glenoide.
- Uma vez liberada a cápsula adequadamente, posicione um afastador grande, tipo Darrach, na articulação e com cuidado rode lateralmente, aduza e estenda o braço para mover a cabeça umeral para cima e para fora da glenoide (Fig. 12-9E). Se a cabeça do úmero não luxar dessa forma, a cápsula inferior deve ser mais liberada.
- Prepare o canal umeral usando o eixo do úmero para referência na osteotomia. Inicialmente, abra o canal com uma broca de alta velocidade na base da inserção do manguito rotador e proceda fresagem manual do canal medular na diáfise, obtendo diâmetro ideal. Não utilize equipamento motorizado para fresagem, e tenha cuidado para não fresar demais o canal, o que pode criar um falso trajeto ou fratura.
- Preferimos utilizar um guia de corte que tenha uma referência extramedular de retroversão, usando o eixo do antebraço como ponto de referência. Com o guia fixado na posição de 30 graus de retroversão, verifique novamente o ângulo de corte e confirme a altura para que a serra não lese o manguito rotador ou o tendão do bíceps.
- Complete a osteotomia com uma serra oscilante. Se permanecer qualquer osteófito inferior na cabeça umeral, remova-o com um saca-bocado.
- Após o corte da cabeça, frese o canal umeral metafisário no mesmo tamanho do canal fresado. É importante manter a posição adequada da fresa em 30 graus de retroversão durante essa etapa, para evitar o mau posicionamento do componente.
- Examine a glenoide para confirmar a presença adequada de cartilagem suficiente para o apoio da superfície metálica da cabeça umeral. Após essa inspeção, verifique se a haste umeral de prova está bem encaixada dentro do canal. Então fixe a haste do componente na posição, tomando cuidado para manter 30 graus de retroversão.
- Se for necessária cimentação por algum procedimento cirúrgico prévio como fratura, osteoporose, artrite reumatoide ou cistos degenerativos, insira um restritor de cimento ou um tampão de osso cortical da cabeça ressecada 2 cm abaixo da ponta da prótese.
- Coloque uma cabeça de prova e reduza a articulação glenoumeral usando rotação interna e tração suave. Com o braço em rotação neutra, verifique a altura da cabeça umeral para confirmar a reconstrução anatômica. Como a regra do polegar, a porção superior da cabeça deve estar 1 cm acima do tubérculo maior.
- Verifique também a versão para confirmar se a cabeça do úmero está assentada bem em direção à glenoide. Com o polegar no tubérculo menor, empurre a cabeça do úmero posteriormente e, em seguida, libere-a: a excursão posterior de 30% a 50% com uma "redução" imediata é o ideal. Avalie a mobilidade em elevação anterior e rotação interna.

TABELA 12-2 Orientações para Liberação do Tendão do Músculo Subescapular

LIBERAÇÃO DO TENDÃO DO MÚSCULO SUBESCAPULAR	AMPLITUDE DE MOBILIDADE PRÉ-OPERATÓRIA
Libere 1,5 cm medialmente à inserção	Rotação externa passiva ≥ 20°
Libere subperiostalmente, reinsera medialmente	Rotação externa passiva >–20° e < 20°
Alongamento em Z do subescapular	Rotação externa passiva ≤–20°

Dados de Schenk T, Iannotti JP: Prosthetic arthroplasty for glenohumeral arthritis with an intact or repairable rotator cuff: indications, techniques, and results. In Iannotti JP, Williams GR Jr, editors: *Disorders of the shoulder: diagnosis and management*, Philadelphia, 1999, Lippincott Williams & Wilkins.

- Alguns autores recomendam tenodese do bíceps associada. Se for necessária, deve ser feita antes da fixação da cabeça umeral.
- Em seguida fixe a cabeça umeral definitiva impactando-a na posição e reduza a articulação pela última vez.
- Proceda o fechamento do intervalo rotador e do tendão subescapular, com sutura resistente nº 2 inabsorvível. O tendão deve ser reparado com resistência suficientemente segura para permitir mobilização passiva imediata no primeiro dia após a cirurgia. Coloque um dreno no intervalo deltopeitoral e feche-o com suturas nº 0. Suture a pele de forma padrão, fechando em seguida o curativo de modo estéril; adapte uma tipoia enquanto o paciente estiver na posição sentada antes da recuperação anestésica.

CUIDADO PÓS-OPERATÓRIO Os pacientes são orientados a realizar um programa domiciliar de exercícios leves com elevação anterior passiva até 90 graus e rotação lateral passiva até posição neutra. Os pacientes recebem alta hospitalar geralmente 1 ou 2 dias após a cirurgia, durante os quais mantém um travesseiro sob o cotovelo para apoiar a extremidade. O tempo total de imobilização com tipoia é de 6 semanas, seguido por mais 6 semanas apenas em ambientes desprotegidos. Fisioterapia para ganho completo da amplitude passiva de movimentos é realizada de 6 a 12 semanas, e exercícios isométricos de fortalecimento são iniciados em 10 semanas.

RESULTADOS

A hemiartroplastia tem demonstrado melhora significativa da dor em 75% a 95% dos pacientes com artrose glenoumeral e deficiência grave do manguito rotador, sendo porém menos eficaz no ganho dos movimentos e força. Os resultados podem ser comprometidos por dor persistente, instabilidade anterossuperior e perda óssea progressiva.

Quando realizada para o tratamento da osteonecrose, a hemiartroplastia proporciona de forma consistente bom alívio da dor em 90% a 100% dos pacientes, com amplitude de movimento próxima do normal (Tabela 12-3). Os resultados não são tão bons em pacientes com artrite reumatoide, osteoartrite ou artrose glenoumeral pós-traumática, mas são satisfatórios na maioria dos pacientes, apesar da amplitude de movimento reduzida.

HEMIARTROPLASTIA MODIFICADA — ARTROPLASTIA DE INTERPOSIÇÃO E GLENOPLASTIA (*REAM AND RUN*)

A artrite na glenoide continua a ser uma preocupação em longo prazo nos pacientes submetidos à hemiartroplastia. Alguns autores têm explorado vários tipos de procedimentos de recobrimento na glenoide (*resurfacing*), particularmente para pacientes mais jovens, com maior demanda. Essas técnicas de interposição têm o objetivo de manter a cabeça umeral metálica em contato com uma superfície "acolchoada", em vez da glenoide original, minimizando a progressão do desgaste e dor subsequente. Embora a maioria dos procedimentos de interposição demonstre sucesso no início, há poucos relatos de sucesso em longo prazo; portanto, mais estudos de acompanhamento prolongado são necessários para definir melhor os resultados finais.

A hemiartroplastia de interposição com fáscia (*resurfacing* biológico) tem sido recomendada para pacientes jovens e ativos com artrose. A glenoide pode ser revestida usando-se a cápsula anterior ou enxerto de fáscia lata, suturadas sobre a face glenoidal. Depois da osteotomia umeral e remoção de osteófitos, a superfície da glenoide é desbridada, aumentando-se ligeiramente sua anteversão. Se o complexo subescapular-cápsula estiver espesso o suficiente, deve ser dividido no plano coronal; a face posterior é estendida sobre a glenoide e fixada ao lábrum posterior com suturas simples ou âncoras ósseas. Se a cápsula for insuficiente, um segmento da fáscia lata é retirado da coxa para enxerto, fixando-o de modo duplo (dobrada) na glenoide com uma âncora central e um ponto e outro ponto no lábrum anteroposterior com um fio resistente, como por exemplo Dacron nº 1 (Deknatel, Fall River, MA). Bons resultados em longo prazo têm sido relatados com essa técnica. Resultados de 2 a 15 anos foram excelentes ou satisfatórios em 86% dos pacientes, com pontuação média de 91 pelo método de avaliação da American Shoulder and Elbow Surgeons (ASES). Progressão da erosão na glenoide tem sido observada, mas geralmente estabiliza com 5 anos após o procedimento. Outros estudos, no entanto, relataram altos índices de falhas e resultados desfavoráveis utilizando-se aloenxerto de tendão de Aquiles como revestimento.

Recentemente, aloenxertos de menisco lateral têm sido utilizados como material de interposição. Nesse procedimento, as porções anterior e posterior do menisco são suturadas entre elas, formando uma superfície circular para a articulação com a cabeça do úmero. O enxerto é adaptado sobre a glenoide e fixado geralmente com âncoras ósseas (Fig. 12-10). Melhora significativa da dor e da função tem sido relatada com esse procedimento. Embora ocorra redução do espaço articular, erosão da glenoide não progrediu, sugerindo que o menisco lateral pode proteger a glenoide do desgaste.

Uma terceira técnica, popularizada como *ream and run*, promove a fresagem concêntrica da glenoide combinada com a hemiartroplastia. Pontuações com o método de avaliação "Teste Simples do Ombro" (*Simple Shoulder Test*) e avaliação da amplitude de movimento foram significativamente melhores após esse procedimento, e os procedimentos do ombro não foram revisados posteriormente. Essencialmente, 3 anos após a cirurgia foram encontradas pontuações equivalentes no teste simples de ombro entre a artroplastia total do ombro e a hemiartroplastia *ream and run*.

HEMIARTROPLASTIA DE RECOBRIMENTO DA CABEÇA UMERAL (*RESURFACING*)

Com o sucesso da hemiartroplastia umeral, outras técnicas têm sido desenvolvidas para substituição menos invasiva do úmero proximal, incluindo preservação do estoque ósseo. As técnicas de *resurfacing* umeral não usam haste intramedular para fixação, mas uma cobertura tipo "boné" sobre a superfície articular, normalmente estabilizada com um pino central na metáfise (Fig. 12-11). Os resultados da *resurfacing* umeral geralmente são bons, com índices de satisfação em torno de 93% e resultados gerais similares aos das próteses com hastes. Várias séries relatam o mesmo para pacientes específicos com artrite reumatoide, osteoartrite e artropatia por lesão do manguito rotador. O tempo operatório médio de 40 minutos foi relatado para *resurfacing* umeral em pacientes com mais de 80 anos, sem mortes intraoperatórias ou outras complicações graves; em outro grupo de pacientes jovens (idade média de 42 anos), houve melhora significativa para dor e função, com todos os pacientes retornando à atividade normal, exceto um.

TABELA 12-3 Resultados Relatados da Hemiartroplastia do Ombro para a Artropatia por Lesão do Manguito Rotador

ESTUDO	Nº	IDADE MÉDIA (INTERVALO)	ACOMPANHAMENTO MÉDIO, Y (INTERVALO)	SEM DOR OU DOR PÓS-OPERATÓRIA LEVE	MÉDIA DE ELEVAÇÃO ATIVA PRÉ-OPERATÓRIA/ PÓS-OPERATÓRIA, GRAUS	RESULTADOS SATISFATÓRIOS	COMENTÁRIOS
Arntz et al. (1993)	18	71 (54-84)	2 (2-10)	11 (61%)	66 (44-90/112 (70-160)	NR	Duas reoperações para erosão sintomática da glenoide, uma para a instabilidade sintomática, outra para fratura traumática pós-operatória do acrômio
Williams e Rockwood (1996)	21	72 (59-80)	4 (2-7)	18 (86%)	70 (0-155)/120 (15-160)	18 (86%)	Não foram descritas instabilidade ou reoperação
Field et al. (1996)	16	74 (62-83)	3 (2-5)	13 (81%)	60 (40-80)/100 (80-130)	10 (62%)	Uma fratura intraoperatória da diáfise do úmero; 4 pacientes com instabilidade, 2 dos quais necessitaram reoperação para o avanço subescapular (1) e artroplastia de ressecção (1)
Zuckerman et al. (2000)	15	73 (65-81)	2 (1-5)	7 (47%)	69 (20-140)/86 (45-140)	NR	Onze dos 15 pacientes estão satisfeitos com a operação; 1 apresentou instabilidade anterior
Sanchez-Sotelo: Mayo Clinic series (2003)	33	69 (50-87)	5 (2-11)	24 (73%)	72 (30-150)/91 (40-165)	22 (67%)	Uma fratura intraoperatória da diáfise do úmero; 7 pacientes com instabilidade anterossuperior
Goldberg et al. (2008)	34	72 (48-90)	4 (2-12)	26 (76%)	78 (20-165)/ 111 (40-180)	26 (76%)	Um paciente necessitou reoperação para remoção de osteófitos; não há problemas relacionados à falha do implante, soltura, infecção ou fratura

NR, não relatado.
Modificada de Sanchez-Sotelo J: Shoulder arthroplasty for cuff-tear arthropathy. Em Morrey BF, editor: *Joint replacement arthroplasty*, ed 3, Philadelphia, 2003, Churchill Livingstone. Copyright of Mayo Foundation.

ARTROPLASTIA TOTAL DO OMBRO

A artroplastia total do ombro é um procedimento bem estabelecido com relatos de excelentes resultados para alívio da dor e melhora funcional em longo prazo. Estes têm sido equivalentes aos resultados do joelho e quadril. Em uma metanálise de séries, que incluíram 646 artroplastias do ombro realizadas para osteoartrite, Wilde relatou que 89% tiveram alívio completo ou quase completo da dor; 91% dos pacientes com artrite reumatoide tiveram alívio da dor.

INDICAÇÕES

A principal indicação para artroplastia total do ombro é a degeneração avançada da articulação glenoumeral com manguito rotador íntegro. Isso inclui uma série de condições como osteoartrose, artrite

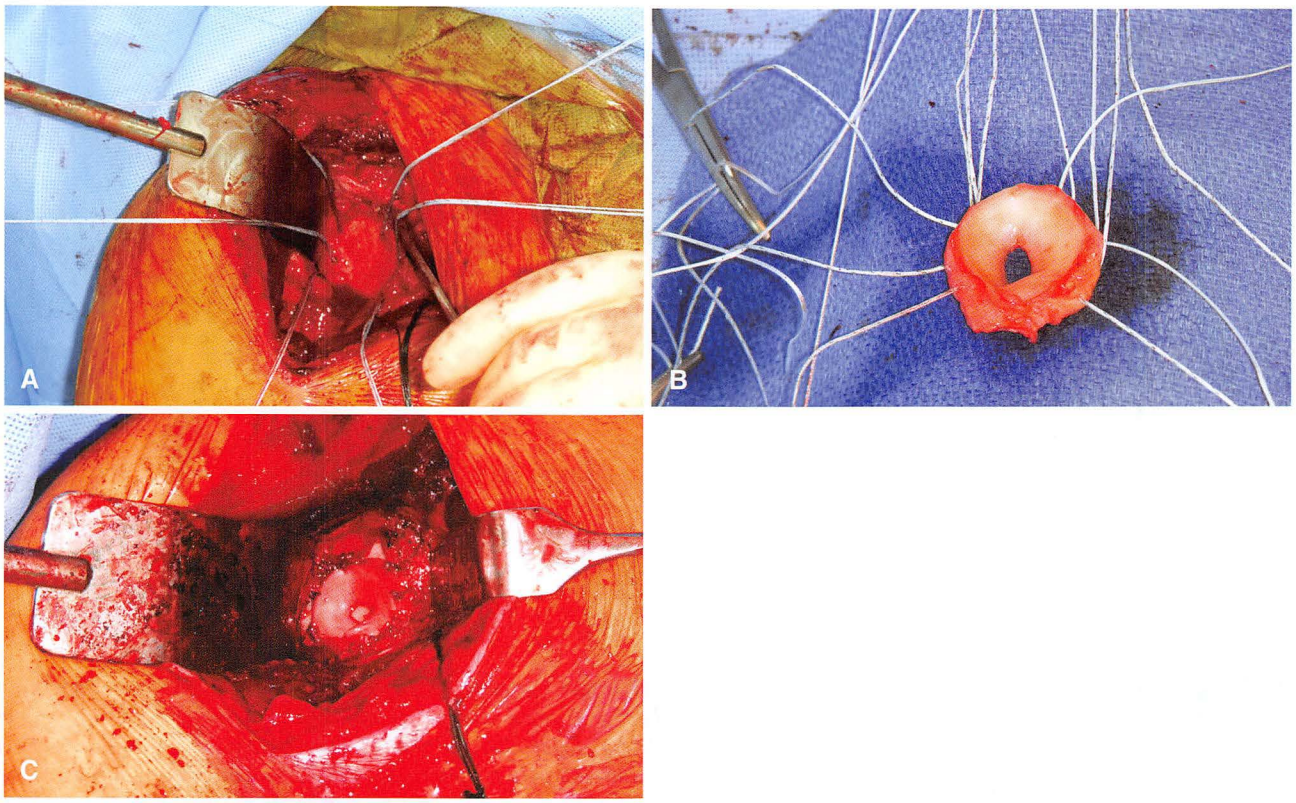

FIGURA 12-10 Aloenxerto de menisco lateral usado como material de interposição.

FIGURA 12-11 Radiografia demonstrando hemiartroplastia tipo *resurfacing*.

reumatoide, osteonecrose, artrite pós-traumática e artropatia pós-capsulorrafia. As contraindicações incluem infecção ativa ou recente e lesões irreparáveis do manguito rotador. Paralisia com perda total na função do músculo deltoide também é contraindicação. Estado de saúde debilitante e instabilidade glenoumeral incorrigível são contraindicações adicionais para a artroplastia do ombro.

TÉCNICA CIRÚRGICA

Muito tem se discutido sobre os méritos relativos da hemiartroplastia ou artroplastia total do ombro. Evidências em estudos randomizados e não randomizados sugerem que, embora a hemiartroplastia proporcione alívio da dor e aumento na amplitude de movimento em pacientes com osteoartrite com glenoide concêntrica, a artroplastia total geralmente proporciona resultados superiores em termos de satisfação, função e força, especialmente nos pacientes acompanhados em longo prazo.

Alguns estudos, porém, não demonstram diferenças significativas nos resultados após hemiartroplastia e artroplastia total do ombro, exceto em pacientes com artrite reumatoide, em que o alívio da dor e mobilidade foram melhores após artroplastia total. Uma revisão sistemática com sete estudos do banco de dados Cochrane concluiu que a artroplastia total está associada à melhor função no ombro quando comparada à hemiartroplastia, mas não proporciona outros benefícios clínicos adicionais significativos. Mather et al. demonstraram em pacientes idosos (idade ≥ 64 anos) com osteoartrite que a artroplastia total com componente glenoidal cimentado é mais eficaz em relação à hemiartroplastia quanto à melhoria na qualidade de vida. Em um estudo multicêntrico com 95 artroplastias totais do ombro e 33 hemiartroplastias, os autores recomendam o associar componente glenoidal em ombros com erosão na glenoide.

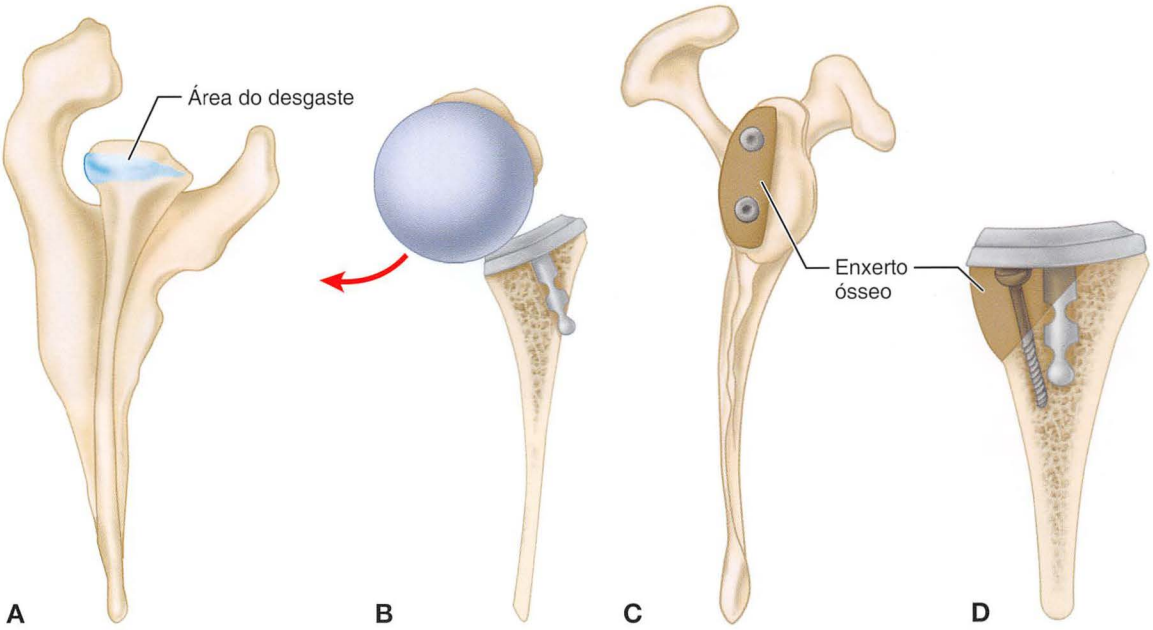

FIGURA 12-12 Problema e solução para o desgaste desigual e erosão da glenoide. **A,** Área do desgaste. **B,** Se o componente da glenoide é inserido sem correção na inclinação, o pino central atravessa o canal medular; a inclinação e a perda de altura também tornam o implante instável. **C** e **D,** Erosão severa é corrigida através do enxerto ósseo. Parte da cabeça do úmero é presa à escápula com o parafuso navicular AO de 4 mm. Erosão menor pode ser compensada pela reconstrução do lado baixo com cimento acrílico ou pela redução do lado alto. A reconstrução com cimento não é recomendada devido ao risco de soltura do mesmo. A redução do lado alto muitas vezes requer a diminuição do pino central que segura o componente na glenoide, criando frouxidão entre os componentes, o que pode tornar a prótese temporariamente instável, exigindo cuidados especiais no pós-operatório. Componente da glenoide com lado espesso está disponível para erosão moderada irregular. **VEJA A TÉCNICA 12-2.**

ARTROPLASTIA TOTAL DO OMBRO

TÉCNICA 12-2

- O acesso à articulação glenoumeral segue a mesma orientação descrita na Técnica 12-1. Uma vez posicionado o mandril de teste, remova os afastadores do úmero.
- Exponha a glenoide colocando um afastador Fukuda na face posterior da mesma, com isso subluxando do úmero posteriormente.
- Resseque a cartilagem articular restante e todo o tecido labral ao redor da glenoide.
- Se for necessária melhor exposição, libere a cápsula anterior e coloque um afastador Darrach plano anteriormente ao colo da glenoide para auxiliar.
- A exposição da glenoide não será adequada enquanto as faces anterior, posterior, superior e inferior da mesma não forem identificadas. Após esse passo, inspecione a glenoide identificando desgastes e defeitos ósseos. Tipicamente há erosão posterior da glenoide, e a borda anterior da mesma deve ser corrigida para restabelecer a versão correta (Fig. 12-12). Isso pode ser feito através da fresagem excêntrica ou com broca de alta velocidade. A TC pré-operatória pode ajudar no estudo da orientação e morfologia da glenoide.
- Uma vez desbridada a glenoide, faça um furo central, geralmente com um guia auxiliar. É importante confirmar a profundidade e posição adequadas do orifício inicial, podendo fazê-lo com uma pequena cureta. Após o furo inicial, prossiga com a fresagem da glenoide, removendo osso escleróotico até visualização subcondral. Como o padrão de desgaste posterior é comum, a fresagem geralmente é feita de forma excêntrica, deixando o rebordo anterior no mesmo plano que o posterior. Se o desgaste posterior for significativo e a borda anterior não for corrigida, o componente ficará muito retrovertido e a perfuração no colo provavelmente sairá anterior ao colo. Tome cuidado também para não fresar de forma agressiva medialmente, podendo assim comprometer o estoque ósseo da glenoide.
- Quando a fresagem estiver completa, prepare a glenoide para a prótese tipo *peg* ou em quilha. Os sistemas variam na instrumentação, mas ambos envolvem a colocação precisa dos *pegs* ou quilhas. Para proporcionar a fixação segura e reduzir o risco de soltura, a glenoide de prova deve se fixar firmemente no osso subcondral sem qualquer movimento. O cimento não deve ser usado para compensar o mau posicionamento do componente glenoidal.
- Utilizando componente tipo *peg* ou quilha, prepare a superfície da glenoide para cimentação, com lavagem (de preferência com equipamento tipo pressão/aspiração) para remover resíduos e sangue. Seque bem os orifícios ósseos antes da cimentação.
- Seringas de tuberculina são úteis para pressurizar o cimento. Coloque o mesmo dentro da seringa e injete-o nos orifícios para *peg* ou quilha.
- Em seguida, insira o componente glenoidal e mantenha pressionado com o polegar até que o cimento endureça. A maioria dos sistemas para ombro vem com um guia para manter o componente gleniodal no local enquanto o cimento endurece. Esse método permite pressurização e interdigitação excelentes do cimento no interior do osso

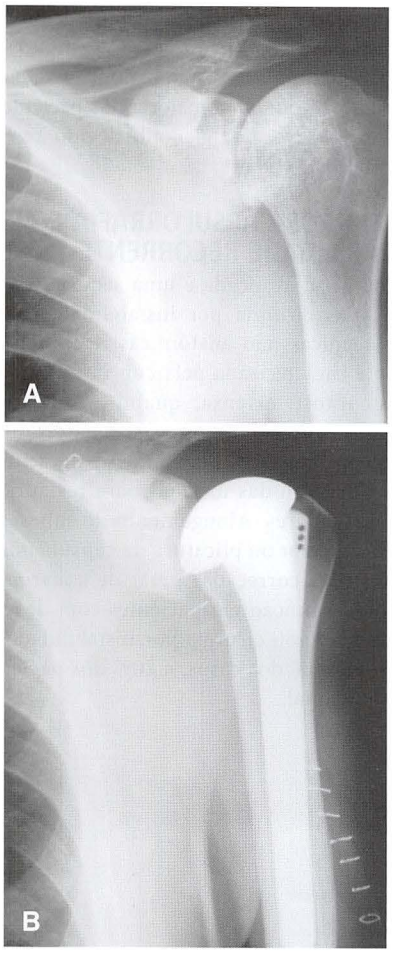

FIGURA 12-13 **A,** Doença articular degenerativa do ombro esquerdo. **B,** Artroplastia total do ombro com componente cimentado da glenoide e haste não cimentada. **VEJA A TÉCNICA 12-2.**

esponjoso glenoidal, minimizando as linhas radiolucentes pós-operatórias vistas com outras técnicas de cimentação (Fig. 12-13). Alguns sistemas utilizam um pino central de fixação sobre pressão (*press-fit*) no polietileno ou metal com osteointegração, promovendo encaixe estável imediato do componente, não dependendo exclusivamente de pressão digital enquanto o cimento endurece.

- Após endurecido o cimento, verifique o mandril para garantir que ele ainda esteja seguro dentro do canal do úmero. A seguir, insira a haste de teste e a prótese do úmero conforme descrito na Técnica 12-1. Altura da cabeça, amplitude de movimento e equilíbrio de partes moles são fundamentais para o melhor resultado. A maioria dos sistemas atuais usa cabeças modulares de vários diâmetros e espessuras.
- Ao selecionar a cabeça apropriada, seque a superfície e impacte-a na posição. Reduza a articulação glenoumeral e feche a ferida conforme descrito na Técnica 12-1.
- Os cuidados e reabilitação pós-operatórios são essencialmente os mesmos da hemiartroplastia do ombro, e são regidos pela proteção do reparo subescapular.

Veja também o Vídeo 12-1.

RESULTADOS

Os resultados da artroplastia total do ombro têm sido previsíveis para alívio da dor e melhora funcional dos pacientes com condições degenerativas glenoumerais, com bons resultados descritos em 65% a 95%. No entanto, a soltura do componente glenoidal é relatada em quase metade dos ombros com acompanhamento por mais de 10 anos, geralmente associada à dor. Os melhores resultados funcionais são obtidos em pacientes com osteoartrite, geralmente com manguito rotador íntegro e de boa qualidade, com estoque ósseo normalmente adequado. Em pacientes com artrite reumatoide, a qualidade do manguito rotador influencia diretamente o resultado funcional.

A durabilidade da artroplastia total do ombro é tão boa ou melhor que a do quadril ou joelho. Resultados de várias séries com acompanhamento em longo prazo demostram 85% de viabilidade dos componentes em 20 anos, com taxas de revisão para todas as etiologias em média menores que 10%. A soltura do componente glenoidal é relatada em quase metade dos ombros em mais de 10 anos de acompanhamento, geralmente associada à dor; por outro lado, essa média foi de 4,3% em outros estudos.

OSTEOARTROSE

A maioria das artroplastias totais do ombro é realizada em pacientes com osteoartrose ou artrite reumatoide. Poucos pacientes (<10%) com osteoartrose têm lesões completas do manguito rotador, mas a retração do tendão subescapular é comum. Um grande estudo multicêntrico demonstrou melhora significativa nas pontuações com método de Constant (*Constant score*) e na amplitude de movimento em um acompanhamento de 10 anos. A sobrevida do componente glenoidal até a revisão foi de 94,5%. Em pacientes com idade superior a 80 anos, a artroplastia total do ombro continua sendo uma opção confiável, com 80% obtendo resultado excelente ou satisfatório em uma média de 5,5 anos, mesmo havendo risco maior para complicações médicas perioperatórias.

ARTRITE INFLAMATÓRIA

Artroplastia total do ombro também é eficaz em pacientes com artrite inflamatória, resultando em melhora significativa da dor, amplitude de movimento, função e qualidade de vida. A incidência de complicações perioperatórias em pacientes com artrite reumatoide é semelhante à de pacientes que se submetem à artroplastia total do ombro por outras indicações; de fato, pacientes com artrite reumatoide permanecem menos tempo internados, com maior probabilidade de alta em tempo normal. Alívio da dor também foi relatado em 11 ombros gravemente afetados pela artrite reumatoide juvenil, embora a melhoria na amplitude de movimento tenha sido menor.

Quando a artroplastia do ombro e cotovelo ipsolateral for necessária, a articulação mais dolorosa deve ser substituída primeiro. Pode não haver melhora significativa na função em pacientes com artrite reumatoide grave até que a segunda articulação seja substituída. Se o ombro for operado primeiro e a prótese escolhida for cimentada, restritor de cimento deve ser usado para evitar a chegada de cimento no canal medular distal. Aumento de estresse pode ocorrer na diáfise umeral entre as extremidades dos dois componentes. Se a artroplastia do ombro for realizada primeiro, uma prótese de haste curta deve ser utilizada; se o componente tiver haste longa em ambas articulações, a coluna de cimento para a segunda artroplastia deve estender-se e incluir a coluna de cimento da primeira artroplastia. Se forem utilizados componentes curtos, um grande comprimento do úmero não preenchido (cerca de 360 mm) deve ser deixado entre as colunas de cimento.

ARTROSE PÓS-TRAUMÁTICA

Artroplastia do ombro para artrose secundária às fraturas desviadas ou fratura-luxações crônicas da articulação glenoumeral é particularmente difícil devido às contraturas e cicatrizes das partes moles, consolidação viciosa ou pseudoartrose dos tubérculos e possíveis lesões nervosas. Lesões do nervo axilar podem comprometer significativamente a amplitude de movimento e a força pela perda da função do deltoide.

OSTEONECROSE

As causas mais comuns da osteonecrose da cabeça umeral são o uso de corticosteroides, doença falciforme e alcoolismo; causas menos comuns incluem disbarismo, doença de Gaucher e lúpus eritematoso sistêmico. A osteonecrose idiopática também é razoavelmente comum. Cruess classificou a osteonecrose da cabeça do úmero em cinco estádios de gravidade crescente (Fig. 12-14). A progressão sintomática da osteonecrose é quase certa naqueles com a doença em estádio IV ou V. Em ambas a artroplastia total e hemiartroplastia do ombro têm sido bem-sucedidas, com melhora subjetiva na maioria dos pacientes.

A maioria dos pacientes com osteonecrose é relativamente jovem, com boa qualidade óssea, e a fixação segura do componente umeral com *press-fit* geralmente é obtida. A necessidade do componente na glenoide (veja na seção sobre hemiartroplastia) é baseada na condição da mesma, na quantidade de deformidades e no grau de perda da cartilagem articular. Em muitos pacientes com cartilagem glenoidal intacta, a substituição apenas da cabeça umeral é satisfatória, porém, a maioria dos pacientes com doença no estádio V exige a troca da glenoide devido à grande perda de cartilagem articular.

ARTROPATIA PÓS-CAPSULORRAFIA E ARTROPATIA POR INSTABILIDADE RECORRENTE

Artrose glenoumeral avançada é uma sequela tardia, raramente desenvolvida após cirurgia por instabilidade anterior. É mais comum após técnicas não anatômicas realizadas em pacientes mais jovens e é caracterizada pela contratura grave em rotação interna e osteofitose extensa, quando comparada à artrose típica. Contratura anterior excessiva das partes moles pode produzir subluxação fixa da cabeça umeral no sentido posterior, necessitando liberação das mesmas para restaurar o equilíbrio e mobilidade articulares. Alongamento do subescapular, liberação da cápsula anterior ou plicatura da cápsula posterior podem ser necessários para correção. Apesar de a artroplastia total do ombro melhorar a função em pacientes com degeneração associada à instabilidade ou cirurgia por instabilidade, são descritas complicações em 40% dos casos, e 20% dos pacientes necessitaram cirurgia adicional.

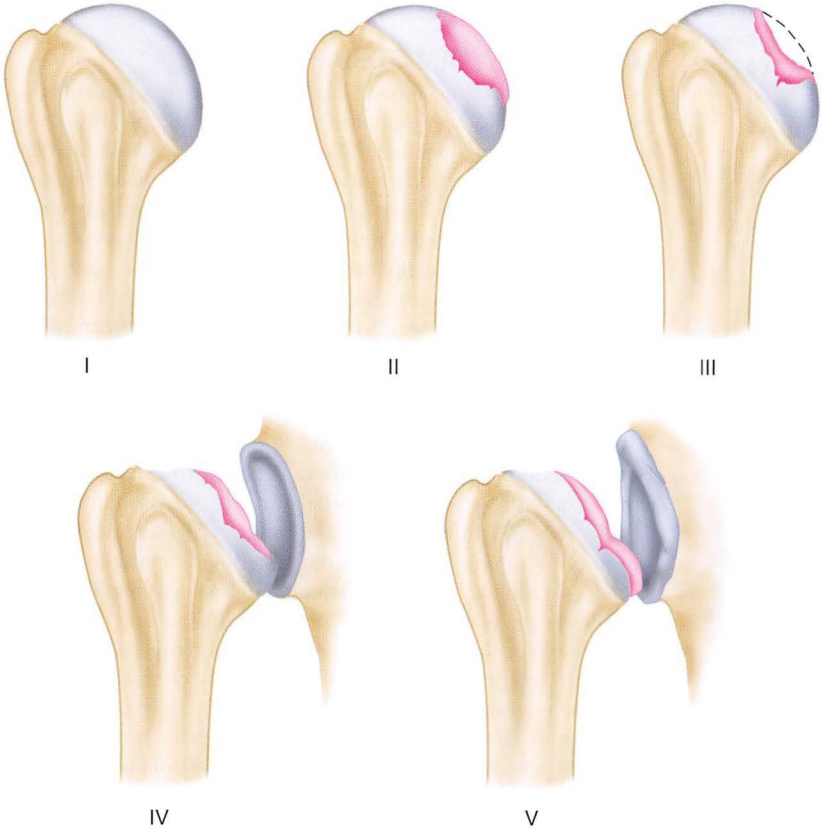

FIGURA 12-14 Estádios de osteonecrose da cabeça umeral. As alterações grau I são invisíveis nas radiografias simples com exame macroscópico normal. O grau II apresenta alterações escleróticas e evidências de remodelação óssea, mas a forma e a esfericidade da cabeça do úmero são mantidas. O grau III é diferenciado do II pela presença de colapso ou fratura do osso subcondral, resultando na perda da esfericidade da cabeça do úmero. No grau IV, a cabeça umeral tem uma área de superfície articular em colapso; um fragmento pode se desprender intra-articularmente. No grau V, há alterações osteoartríticas na fossa glenoide.

ARTROPLASTIA REVERSA DO OMBRO

Em 1983, Neer, Craig e Fukuda descreveram a "artropatia por lesão do manguito rotador" como uma forma distinta de ostrtrose associada à lesão crônica extensa do manguito rotador. Clinicamente, a artropatia do manguito rotador é caracterizada por dor, mobilidade ativa comprometida, mobilidade passiva próxima do normal, crepitação, fraqueza, e ocasionalmente acúmulo de fluido significativo sob o deltoide. As alterações radiográficas incluem elevação da cabeça umeral, formando uma pseudoarticulação acromioumeral e perda do espaço articular glenoumeral. O padrão radiográfico das alterações degenerativas pode variar, e nem todos os pacientes com artropatia do manguito rotador têm dor ou limitação funcional.

A instabilidade glenoumeral resultante dessa condição se manifesta como a migração proximal do úmero em relação à glenoide, resultando na erosão da superfície inferior do acrômio e ossificação no tubérculo maior. As lesões do manguito rotador estão relacionadas à soltura precoce do componente glenoidal na artroplastia total do ombro, e lesões irreparáveis são geralmente consideradas uma contraindicação para inserção do componente glenoidal. Até o surgimento da artroplastia total reversa do ombro, os pacientes com artropatia por lesão do manguito eram geralmente tratados com hemiartroplastia, uma solução duradoura, mesmo que imperfeita, que proporciona alívio adequado na dor, mas sem recuperar a elevação anterior.

INDICAÇÕES

A principal indicação para artroplastia total reversa do ombro é o manguito rotador não funcional. Isso engloba uma série de doenças, incluindo a artropatia por lesão do manguito rotador, pseudoparalisia devido a lesão extensa do manguito rotador sem artrose, falhas no reparo repetido do manguito rotador com função comprometida e instabilidade anterossuperior, fraturas proximais do úmero em três ou quatro partes em idosos, pseudoartroses do úmero proximal, consolidação viciosa do tubérculo maior e instabilidade anterossuperior após hemiartroplastia do ombro. A artroplastia reversa é ideal nos pacientes com deltoide intacto, com estoque ósseo adequado para suportar o componente glenoidal, ausência de infecção ou deficiência neurológica grave (doença de Parkinson, articulações de Charcot, seringomielia) e para pacientes sem demandas excessivas sobre a articulação do ombro (Quadro 12-1).

As contraindicações incluem a perda ou inatividade do deltoide e a perda excessiva de osso da glenoide, que não permitiria a implantação segura do componente da glenoide. Alguns autores sugerem que o procedimento não é indicado para pacientes com menos de 70 anos de idade. A inexperiência do cirurgião também é uma contraindicação relativa para a artroplastia total reversa do ombro.

TÉCNICA CIRÚRGICA

Biomecanicamente, a prótese reversa altera o eixo da tração do músculo deltoide. Nas próteses convencionais, a ausência do manguito rotador permite que a cabeça umeral subluxe superiormente com a contração do músculo deltoide. A prótese reversa corrige esse vetor anormal ao deslocar o centro de rotação do braço lateralmente, restabelecendo o fulcro, em torno do qual o deltoide pode contrair, recuperando a elevação anterior (Fig. 12-15).

Como a prótese reversa exerce forças elevadas de cisalhamento na glenoide, limitando o estoque ósseo, vários pesquisadores têm buscado definir os fatores mais importantes para maximizar a fixação glenoidal. Parsons et al. salientaram que para fixação ideal são importantes a orientação adequada da base metálica (baseplate) e a colocação dos parafusos na posição correta. Em particular, concluíram que os parafusos superiores colocados na posição das 12 horas do relógio em direção ao coracoide eram maiores. Inferiormente, o parafuso colocado perpendicular à base metálica possibilitou a inserção de comprimento maior. Outros constataram que o parafuso inferior suporta a maior força de cisalhamento e é essencial para evitar soltura, enquanto outros recomendam a colocação do parafuso em áreas de melhor qualidade óssea, a espinha escapular e a fossa supraescapular lateral. Um dispositivo com um centro de rotação lateralizado obtém fixação adequada, apesar do intervalo maior que 69% na interface base metálica-glenoide.

Desgaste na glenoide é comum nos casos do manguito rotador deficiente. Frankle et al. estudaram 216 glenoides com radiografias simples e TC antes da intervenção cirúrgica, e constataram que 37,5% das glenoides tinham morfologia anormal. Classificaram os padrões de desgaste como posterior (17,6%), superior (9,3%), difuso (6,5%) e anterior (4,2%). Esses padrões interferem na técnica cirúrgica, exigindo geralmente a inserção do parafuso central seguindo-se de uma linha central alternativa ao longo da espinha da escápula. Em outro estudo com acompanhamento de 143 desses pacientes, nos 56 ombros com glenoides anormais, a colocação do parafuso central foi feita ao longo dessa linha e 22 foram submetidos a procedimentos com enxerto ósseo; glenosferas maiores (36 ou 40 mm) também foram usadas com mais frequência, comparados aos ombros com glenoides normais. Os resultados não tiveram diferença significativa entre os dois grupos.

QUADRO 12-1 Indicações para Artroplastia Reversa do Ombro

- Artropatia por lesão do manguito
- Lesão extensa do manguito rotador com pseudoparalisia
- Artrite inflamatória grave com lesão extensa do manguito
- Falha de artroplastia do ombro
  - Ausência de tubérculos (falha de hemiartroplastia por fratura/pseudoartrose)
  - Ausência de manguito (falha de hemiartroplastia para artropatia por lesão do manguito)
  - Instabilidade
- Fratura do úmero proximal
- Pseudoartrose do úmero proximal
- Reimplante por infecção periprotética profunda
- Reconstrução após remoção de tumor

De Sanchez-Sotelo J: Reverse total shoulder arthroplasty. In Morrey BF, editor: *Joint replacement arthroplasty: Basic science, elbow and shoulder*, Philadelphia, Wolters Kluwer, 2011, p 277.

ARTROPLASTIA REVERSA DO OMBRO

TÉCNICA 12-3

- Acesse o úmero proximal e prepare-o para implantação da haste como descrito na Técnica 12-1. Alguns autores recomendam abordagem superior, mas nós preferimos a abordagem deltopeitoral pela versatilidade e facilidade

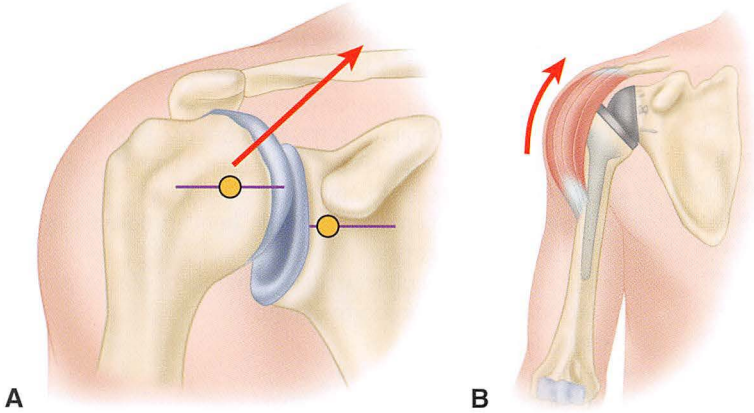

FIGURA 12-15 **A,** No ombro sem tendões do manguito rotador, há poucos restritores para subluxação anterossuperior da cabeça do úmero quando o paciente tenta levantar o braço. A tração do músculo deltoide agrava essa situação através da tração superior e medial (*seta*). **B,** Com a artroplastia reversa, o braço de alavanca do músculo deltoide é restaurado, permitindo-o tracionar o úmero para cima e para fora em elevação (*seta*).

para extensão se a exposição é limitada. No entanto, há algumas diferenças importantes na preparação umeral na hemiartroplastia ou artroplastia total do ombro. Primeiramente, pela subluxação superior que ocorre nos ombros com manguito rotador deficiente, é necessário um corte maior na cabeça umeral. Em segundo lugar, alguns autores defendem a colocação da haste em retroversão neutra para evitar instabilidade na abdução e rotação lateral. No entanto, acreditamos que a colocação da haste em 30 graus de retroversão não é só aceitável, como também preferível para evitar a instabilidade mais comum em adução e extensão observada nas próteses reversas. Não existem estudos até o momento avaliando a instabilidade em relação à versão da haste.

- Após o desbridamento e exposição adequada da glenoide, identifique seu ponto central. Posicione o ponto inicial 1 a 2 mm inferiormente ao centro para permitir a colocação inferior da base metálica, evitando o impacto escapular (*notching*).
- Insira o fio no orifício do guia, direcionando-o com inclinação inferior de 10 a 15 graus para evitar *notching* escapular.
- Frese a glenoide até o surgimento do "rosto sorridente", o que demonstra presença de osso esponjoso sangrando na parte inferior e osso esclerótico denso na parte superior (Fig. 12-16). Isso confirma a inclinação inferior adequada da base metálica.
- Adapte a base metálica e prenda-a com parafusos. Seque a superfície do implante e fixe a glenosfera na posição.
- Coloque a haste do úmero como descrito na Técnica 12-1, usando componentes de teste para conferir estabilidade e mobilidade. A redução e a luxação da articulação glenoumeral normalmente são mais difíceis comparadas à artroplastia anatômica. A redução necessita tração longitudinal e elevação anterior do braço. A tensão no deltoide deve ser um pouco maior que antes da redução, mas tome cuidado para não alongar demais o deltoide, o que pode causar deiscência. O tendão conjunto também pode ser avaliado para confirmar o aumento na tensão. Não deve haver mais que 2 a 3 mm de intervalo na articulação glenoumeral ao movimento de pistonagem após redução.
- Para deslocar a articulação, coloque o instrumento de deslocamento entre a superfície do componente umeral e glenosfera. Em seguida, puxe o úmero anteriormente (extensão do ombro) para expor o componente umeral.
- Uma vez escolhido o componente umeral adequado, seque a superfície e impacte-o na posição. Reduza a articulação glenoumeral definitivamente. Feche a ferida conforme descrito na Técnica 12-1. O reparo do subescapular é especialmente importante nesses pacientes, pois muitas vezes eles têm má qualidade tecidual. O fechamento correto do mesmo se correlaciona com melhor estabilidade.

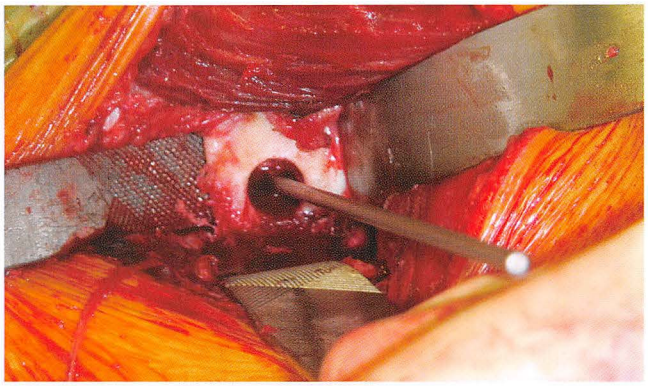

FIGURA 12-16 A glenoide deve ser fresada até o "rosto sorridente" ser obtido, com o osso esponjoso sangrando na parte inferior e o osso esclerótico denso na parte superior. **VEJA A TÉCNICA 12-3.**

Veja também, em inglês, o Vídeo 12-2.

CUIDADO PÓS-OPERATÓRIO Os cuidados pós-operatórios são os mesmos descritos na Técnica 12-1.

RESULTADOS

Na última década, vários autores publicaram os resultados da artroplastia total reversa do ombro realizada para várias indicações. Em geral, variam de acordo com a etiologia, com condições pós-traumáticas e os procedimentos de revisão tendo resultados piores, com maiores taxas de complicação. Infiltração gordurosa do redondo

menor também tem demonstrado comprometer os resultados. De modo geral, os resultados bons e excelentes foram relatados em 67% a 82% dos pacientes, com aumentos significativos nas pontuações funcionais e elevação anterior média entre 100 e 138 graus. Ainda não foram publicados estudos de sobrevivência em longo prazo, mas Guery et al. encontraram uma taxa de 91% em 10 anos. No mesmo estudo, a sobrevivência para soltura da glenoide foi de 84% em relação ao mesmo período.

ARTROPATIA POR LESÃO DO MANGUITO ROTADOR

Vários estudos da Europa, onde a artroplastia reversa do ombro tem sido usada desde 1985, demonstram bons resultados quando realizada para artropatia do manguito rotador. Em um estudo multicêntrico de 80 ombros observados por um período médio de 44 meses, 96% dos pacientes relataram nenhuma ou mínima dor, com aumento na elevação anterior ativa de 73 a 138 graus. Quarenta e nove pacientes (64%) apresentaram *notching* escapular, porém sem evidências de soltura. Três pacientes precisaram de revisão por soltura do componente glenoidal (dois pacientes) e por soltura entre a glenosfera e a base metálica (um paciente). Outro estudo concluiu que, no seguimento de médio prazo (média de 40 meses), 78% dos 45 pacientes ficaram satisfeitos com os resultados; 67% apresentaram dor discreta ou nenhuma dor. Os resultados foram significativamente melhores nos pacientes submetidos à artroplastia primária por artropatia por lesão do manguito, quando comparados aos casos submetidos à revisão após falha da artroplastia convencional. Frankle et al. demonstraram seus resultados com artroplastia reversa, com seguimento médio de 33 meses, em 60 pacientes operados por deficiência grave do manguito rotador. Houve melhora significativa na pontuação da dor e função; 41 (68%) dos 60 pacientes tiveram resultados bons ou excelentes, 16 (27%) ficaram satisfeitos e três (5%) insatisfeitos. Sete pacientes necessitaram revisão para outra artroplastia reversa (cinco pacientes) ou hemiartroplastia (dois pacientes).

DISFUNÇÃO DO MANGUITO ROTADOR SEM ARTROSE

Mais recentemente, as indicações foram ampliadas para outras situações de insuficiência do manguito rotador além da artropatia clássica. Mulieri et al. demonstraram 90% de sobrevivência da prótese em pouco mais de 4 anos em 72 ombros com disfunção do manguito rotador sem artrose glenoumeral; 20% tiveram complicações.

FRATURAS PROXIMAIS DO ÚMERO

Vários autores relataram o tratamento de fraturas proximais do úmero em idosos com artroplastia reversa. Os resultados foram satisfatórios, com elevação ativa média de 100 graus, porém alta taxa de *notching* escapular tem sido observada nesses casos.

ARTRITE REUMATOIDE COM LESÃO DO MANGUITO ROTADOR

Dois estudos relatam o uso da artroplastia total reversa do ombro em pacientes com artrite reumatoide. Em um seguimento médio de 2 anos, John et al. relataram melhora em todas as pontuações de resultados em 17 pacientes. *Notching* escapular ocorreu em torno de um quarto dos pacientes, mas sem sinais radiológicos de soltura. Holcomb et al. também observaram melhora significativa em todas as medidas de resultados em 21 ombros seguidos por período médio de 3 anos. A taxa de complicações foi de 14%, e 18 pacientes tiveram resultados bons ou excelentes.

PROCEDIMENTOS "DE SALVAÇÃO"

Em geral, os resultados da artroplastia reversa para revisão das falhas após artroplastia prévia foram menos satisfatórios comparados à artroplastia reversa primária por outras condições. Cuff et al. demonstraram os resultados do tratamento em 22 ombros que tiveram irrigação em uma ou duas etapas, desbridamento e conversão para artroplastia reversa. Não houve infecções recorrentes e a mobilidade melhorou significativamente. No entanto, a elevação média foi de apenas 80 graus. Boileau et al. concluíram que, embora os resultados não tenham sido tão bons quando comparados à artroplastia reversa primária, 93% dos 40 pacientes ficaram satisfeitos com os resultados. A elevação média foi de 123 graus na avaliação final, e a taxa de complicações foi de 12%. Os autores ressaltam que artroplastia reversa em pacientes com elevação maior de 90 graus antes da cirurgia aumenta o risco da perda de mobilidade neste plano e a diminuição da satisfação pelo paciente.

ENXERTO ÓSSEO DA GLENOIDE

Embora os defeitos da glenoide sejam mais comuns em situações de revisão que em artroplastias primárias, podem estar presentes na cirurgia primária. Os tipos de desgaste foram classificados por diversos autores (Tabela 12-4).

Perda óssea central é mais comum em pacientes com artrite reumatoide. A realização do orifício central e avaliação da profundidade do colo da glenoide são recomendados. Profundidade menor que 1 cm, em geral, não permite fixação adequada e contraindica a utilização do componente glenoidal sem enxerto ósseo. Cavidades centrais geralmente podem ser preenchidas com enxerto ósseo obtido da cabeça umeral.

Defeitos periféricos em pacientes com osteoartrose, geralmente posteriores, podem ser manejados pela colocação do componente glenoidal sem enxerto ósseo, compensando o aumento da retroversão com a anteversão do componente umeral, de modo que a soma das duas versões seja de 30 a 40 graus. No entanto, um estudo em cadáveres determinou que a anteversão compensatória do componente umeral não contribui para a estabilidade na presença de uma glenoide retrovertida.

Alternativamente, a glenoide pode ser corrigida na fresagem para restabelecer a versão anatômica. Alguns autores recomendam o uso de broca para desgaste do lado alto, deixando-o no mesmo nível que do lado baixo, e enxerto ósseo ou componentes com compensação para correção de defeitos maiores.

TABELA 12-4 Classificação dos Padrões de Desgaste na Glenoide

WALCH ET AL.	SPERLING ET AL.	ANTUNA ET AL.
Tipo A (central)	Ausente	Defeitos devido à osteólise/ soltura de implantes glenoidais de polietileno:
Tipo B (posterior)	Leve (erosão dentro do osso subcondral)	Central
Tipo C (retroversão excessiva da glenoide >25 °)	Moderada (deformação hemisférica e medialização do osso subcondral)	Periférico
	Grave (perda óssea que se estende até a base do coracoide)	Combinado

No entanto, essas possibilidades podem levar a maiores taxas de complicação. Dutta et al. listaram as opções reconstrutivas conforme a extensão do desgaste da glenoide: em desgaste menor (1 a 2 mm), desgastar o rebordo elevado com broca até nivelamento com lado baixo; de 3 a 5 mm, desgastar a porção elevada com broca, porém aceitando alguma retroversão; e se mais de 5 mm, usar enxerto ósseo fixado com parafusos ou componente fabricado com compensação do defeito.

Atualmente, para corrigir o excesso da retroversão é recomendada a fresagem excêntrica da glenoide. Vários estudos concluíram que a retroversão da glenoide maior que 17 a 18 graus não pode ser corrigida com fresagem excêntrica, e que defeitos maiores que 20 graus normalmente não permitem a colocação do componente glenoidal. Nas situações em que a fresagem excêntrica não pode corrigir a versão anormal, enxerto ósseo é recomendado.

Para defeitos ósseos presentes na artroplastia reversa primária ou de revisão, a colocação mais baixa do parafuso central, acompanhando a linha central alternativa da espinha da escápula, melhora a quantidade de estoque ósseo disponível para a fixação.

COMPLICAÇÕES DA ARTROPLASTIA DO OMBRO

Em geral a taxa de complicações após artroplastia total do ombro é em torno de 15% (Tabela 12-5). As principais, em ordem de frequência, são: soltura do componente (principalmente glenoide), instabilidade glenoumeral, lesão do manguito rotador, fratura periprotética, infecção, quebra da prótese (incluindo dissociação das próteses modulares) e fraqueza ou disfunção do deltoide. Um estudo com mais de 400 artroplastias totais do ombro realizadas com componentes da glenoide de polietileno cimentados, entre 1990 e 2000, demonstrou taxa de complicação de 12% e apenas uma reoperação foi necessária pela soltura do componente. As complicações mais frequentes foram lesão do manguito rotador, instabilidade e fratura periprotética do úmero.

Complicações após artroplastia total do ombro tendem a ocorrer tardiamente no pós-operatório (5 a 10 anos após a cirurgia); a soltura do componente ocorre em média após 8 anos da cirurgia, infecção em 12 anos, e fratura periprotética em 6 anos.

A artroplastia reversa inicialmente tinha taxas de complicações relativamente altas (50%) e algumas complicações únicas. Na última década, com o aperfeiçoamento das técnicas e melhor compreensão do implante, a taxa de complicações diminuiu (6%, relatada recentemente). As complicações mais comuns são *notching* escapular, formação de hematoma, dissociação da glenoide, tal como quebra da base metálica ou soltura asséptica, luxação glenoumeral, fraturas do acrômio ou da espinha da escápula, infecção, soltura ou dissociação dos componentes do úmero e lesão de nervo.

COMPLICAÇÕES INTRAOPERATÓRIAS

As complicações intraoperatórias mais comuns na artroplastia do ombro são fratura, geralmente da diáfise umeral, do meio para diáfise distal (Fig. 12-17), lesão de nervo, frequentemente do axilar, e mau posicionamento dos componentes.

Na maioria das vezes, as fraturas periprotéticas intraoperatórias do úmero ou glenoide são causadas por erros na técnica cirúrgica, como a fresagem inadvertida, a impactação com força excessiva ou a manipulação do membro superior durante a exposição da glenoide. Fraturas em espiral do úmero geralmente são causadas por rotação lateral excessiva do ombro nas tentativas de melhorar a exposição. As fraturas de diáfise geralmente são causadas pelo torque no braço, produzindo fratura em espiral do canal fresado. A manipulação do braço com força durante a fresagem umeral ou exposição da glenoide tem sido associada às fraturas longas oblíquas ou espirais do úmero. A liberação capsular completa anterior e inferior e o uso do gancho ósseo para luxar a cabeça

TABELA 12-5 Complicações após Artroplastias Totais do Ombro não Constritas, Descritas em 33 Séries (2.540 Ombros)

COMPLICAÇÕES	% TODOS OS OMBROS	Nº OMBROS	% TODAS AS COMPLICAÇÕES
Soltura do componente	6,31	161	39
Glenoide	5,3	134	32
Úmero	1,1	27	6,5
Instabilidade	4,9	124	30
Superior	3	77	19
Posterior	1	25	6
Anterior	0,9	22	5
Fratura periprotética	1,8	46	11
Intraoperatória	1,1	27	6,5
Pós-operatória	0,7	19	4,6
Lesão do manguito rotador	1,3	32	7,7
Lesão neurológica	0,8	20	4,8
Infecção	0,7	19	4,6
Desinserção do deltoide	0,08	2	0,5

Modificada de Bohsali KI, Wirth MA, Rockwood CA Jr: Complications of total shoulder arthroplasty, *J Bone Joint Surg* 88A:2279, 2006.

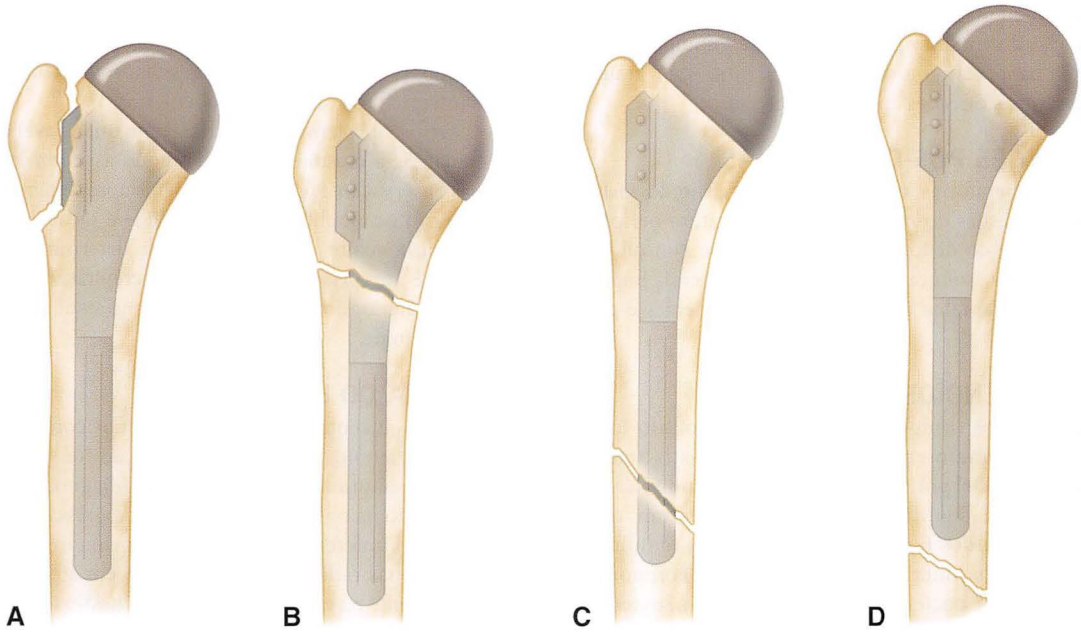

FIGURA 12-17 Fraturas periprotéticas do úmero. **A,** Região 1, tubérculo. **B,** Região 2, metáfise proximal. **C,** Região 3, diáfise proximal. **D,** Região 4, diáfise medial e diáfise distal.

umeral ajudam a minimizar as forças de torção na diáfise umeral e, portanto, a diminuir o risco de fratura.

Fratura da diáfise umeral pode ocorrer em dois momentos durante o procedimento cirúrgico. O primeiro acontece no processo de fresagem, quando há resistência e o assistente segura firmemente o braço do paciente, podendo gerar torque excessivo e causar fratura em espiral. O assistente deve ser instruído a segurar o braço com menos força e apoiando o cotovelo. Além disso, se há resistência, é aconselhável soltar o braço, permitindo que gire junto com a fresa manual. Outro momento crítico é durante a manobra de redução e luxação para teste da estabilidade da prótese. Tração longitudinal deve ser usada, e a assistência manual para luxar a cabeça da protése impede que a força seja transferida inferiormente para a diáfise do úmero.

A utilização de fios de cerclagem simples na porção proximal do úmero e a implantação da prótese de tamanho padrão geralmente são suficientes para as fraturas proximais até a extremidade da prótese umeral. Enxerto ósseo autógeno da cabeça do úmero pode ser usado como preenchimento metafisário após a haste estar inserida. Preferimos usar próteses de haste longa nas fraturas intraoperatórias instáveis, em que a fixação da haste padrão está comprometida. O uso da haste longa, estendendo-se a, pelo menos, dois diâmetros corticais do úmero além da extensão mais distal da fratura, tem várias vantagens sobre o uso da placa de compressão dinâmica ou dos fios de cerclagem apenas: a necessidade da fixação com parafuso em osso frequentemente de má qualidade é diminuída, forças de flexão e torção são mais bem toleradas e diminuem o risco de falha do implante, a construção cirúrgica rígida e biomecanicamente segura é obtida, exposição extensa e dissecção maior de partes moles necessárias para fixação de placas são evitadas, e há redução das forças de tensão no foco de fratura.

Fraturas da glenoide são extremamente raras e geralmente ocorrem no osso osteopênico. Na maioria das vezes, essa complicação ocorre após fresagem até exposição do osso subcondral e o canal ter sido preparado para receber a prótese com quilha. O uso de afastadores na cortical anterior ou posterior da glenoide pode produzir falha do osso cortical. A fixação estável da fratura é essencial para evitar instabilidade do componente glenoidal. O canal da glenoide também pode ser penetrado pela broca manual durante o preparo do canal. TC ou radiografias em incidência axilar pré-operatórias ajudam a determinar se há desgaste posterior da glenoide. A fresagem glenoidal com seus 7 graus de retroversão e 5 graus de inclinação superior normais restaura o alinhamento para orientação adequada antes de o preparo do canal ser iniciado. Se o córtex for penetrado, deve ser utilizado enxerto ósseo no defeito para prevenir a extrusão do cimento.

Embora a lesão de nervo durante artroplastia total do ombro seja rara, quando ocorre é devastadora. A maioria das lesões permanentes do nervo axilar é descrita durante cirurgias de revisão ou artroplastia primária após várias cirurgias prévias. O nervo radial pode ser lesado por fratura intraoperatória da diáfise do úmero e fixação da mesma. Extrusão do cimento através de defeito no canal umeral pode ocasionar lesão do nervo radial; sua função geralmente retorna após a remoção do cimento próximo a ele. A maioria das lesões nervosas compreende neuropraxias que se recuperam com o tempo. Exame neurológico completo deve ser realizado no pós-operatório imediato para documentar eventuais alterações. Se não houver recuperação após 3 a 6 semanas, exame eletromiográfico deve ser realizado, repetindo-o com 3 meses. Não havendo recuperação evidente com base na eletromiografia nesse período, a exploração do nervo deve ser considerada.

Se for observado mau posicionamento do componente umeral após a cimentação do mesmo, pode ser utilizado componente da cabeça deslocada para corrigir a versão. Esta permite 5 a 7 graus de correção da versão nas direções anterior ou posterior.

COMPLICAÇÕES PÓS-OPERATÓRIAS

Complicações pós-operatórias incluem soltura da glenoide, instabilidade glenoumeral, lesões do manguito rotador, fratura periprotética, infecção, ruptura do deltoide, pseudoartrose ou consolidação viciosa dos tubérculos, soltura do componente umeral, impacto, ossificação heterotópica, falha mecânica dos componentes e perda da mobilidade.

SOLTURA DA GLENOIDE

Soltura sintomática dos componentes da glenoide ou do úmero é o problema mais comum encontrado na artroplastia total do ombro, sendo responsável por um terço de todas as complicações. Soltura da glenoide é significativamente mais comum que a umeral. Em alguns estudos foram observadas linhas radiolucentes de graus variados na interface cimento-osso do componente glenoidal em 96% dos pacientes. Embora alguns não tenham demonstrado associação entre alterações radiográficas e resultados clínicos, a progressão das linhas tem sido correlacionada à diminuição da função e ao aumento da dor na maioria dos pacientes. A mudança na posição do componente glenoidal ou das linhas radiolucentes circunferenciais em pelo menos 1,5 mm é evidência de soltura. A injeção do cimento sob pressurização proporcionada por seringa e a aplicação do cimento na superfície posterior do componente da glenoide melhoram a fixação por causa da cimentação mais completa.

Resíduos de polietileno (*debris*) provenientes do desgaste glenoidal são descritos em aproximadamente 20% dos casos de revisão da artroplastia no ombro. Um estudo retrospectivo de 52 ombros submetidos à cirurgia de revisão após artroplastia total demonstrou que osteólise é mais comum quando se utilizam parafusos para fixação da glenoide, e está altamente associada ao desgaste dos componentes adjacentes. Linhas radiolucentes também foram significativamente associadas à osteólise. Quanto à presença de *debris*, não foram encontradas diferenças significativas. Outro estudo com 78 componentes glenoidais revisados demonstrou que os tipos mais comuns de desgaste no polietileno foram escoriação, corrosão e abrasão, principalmente no quadrante inferior, e que a análise radiográfica subestima o grau de soltura. Outros têm sugerido que a incongruência da cabeça umeral com subluxação posterior nos casos de artrose excêntrica pode favorecer o desgaste da glenoide quando não é corrigida no momento da cirurgia.

Resultados clínicos e radiográficos dos modelos de glenoide tipo *peg* e quilha permanecem controversos. Vários autores concluíram que dados biomecânicos suportam uso da glenoide tipo *peg*. Embora o estudo randomizado controlado por Edwards et al. tenha demonstrado taxa significativamente maior de radiolucência em próteses com quilha (46%) comparadas ao tipo *peg* (15%), os resultados clínicos têm sido inconclusivos. Um estudo com análise radioestereométrica demonstrou que componentes com quilha migraram mais, quando comparados aos tipo *peg*, porém estudo semelhante prospectivo randomizado não encontrou diferenças entre micromigração nos dois tipos de próteses em 2 anos de acompanhamento. Recentemente, não encontramos diferença significativa nos resultados clínicos ou radiográficos entre componentes com quilha e *pegs* com seguimento intermediário, sugerindo que radiolucência na glenoide se desenvolve ao longo do tempo, provavelmente como resultado das tensões geradas em toda interface osso-cimento-polietileno.

Artroscopia tem sido descrita como útil na avaliação da soltura glenoidal. Se a mesma ocorrer de modo assintomático, é indicada apenas observação. Porém, se o paciente apresentar sintomas de dor, diminuição na amplitude de mobilidade e incapacidade funcional, é necessária maior investigação para determinar se a troca do implante é apropriada. Sensação tipo crepitação dolorosa durante elevação anterior do braço é descrita como sinal de soltura sintomática da glenoide.

SOLTURA DO ÚMERO

Linhas radiolucentes no úmero são menos comuns quando comparadas à glenoide. Podem progredir ao longo do tempo, evoluindo para soltura do componente, sendo diagnosticado tipicamente pela alteração na posição da prótese ou progressão das linhas radiolucentes circunferenciais. Embora os primeiros estudos tenham relatado linhas radiolucentes no úmero em até 61% das próteses, principalmente na extremidade distal da haste, soltura real é menos frequente, e poucos componentes precisaram de revisão por soltura sintomática. Em um estudo mais recente evidências de soltura não foram encontradas, sendo observadas linhas radiolucentes mínimas (1 mm) em 6,5%, em média, das hastes umerais com revestimento proximal tipo osteointegração em aproximadamente 4 anos de seguimento.

INSTABILIDADE

Instabilidade é a segunda causa mais comum de complicações associadas à artroplastia do ombro, com prevalência de 4%, sendo responsável por 30% de todas as complicações. Pode ocorrer em qualquer direção e em graus variáveis de subluxação e luxação. Em uma metanálise de 11 séries de artroplastia total do ombro, incluindo 838 pacientes, Wilde relatou incidência de 1,2% de luxação pós-operatória no seguimento de 20 a 54 meses.

Cerca de 80% das complicações por instabilidade são do tipo anterior ou superior. É essencial identificar a causa exata da instabilidade para definição do tratamento. Instabilidade anterior é comumente associada à falha do subescapular, anteversão da glenoide, má rotação do componente umeral ou disfunção do deltoide anterior. Quando secundária à ruptura do subescapular geralmente é consequência da técnica operatória, qualidade do tecido, fisioterapia inadequada ou utilização de componentes muito grandes. Também pode ser causada pela utilização da cabeça umeral muito pequena para o volume da articulação (Fig. 12-18). A troca pela prótese de tamanho adequado, podendo-se optar pelo tipo excêntrico ou deslocado, pode ser necessária para correção da estabilidade. Se a versão umeral incorreta for a causa da instabilidade, revisão da haste deve ser considerada. Ruptura do tendão subescapular provavelmente é subnotificada e não se correlaciona com o exame físico pós-operatório; no entanto, pode contribuir para instabilidade anterior e deve ser reparada para correção. Se não puder ser reparada, reconstrução com enxerto homólogo osso-tendão de Aquiles como restritor estático tem sido bem-sucedida.

Preocupações com a integridade do subescapular no pós-operatório resultaram na descrição de várias técnicas além da simples tenotomia, para evitar essa complicação. Osteotomia do tubérculo menor é um exemplo, em que a unidade osso-tendão é

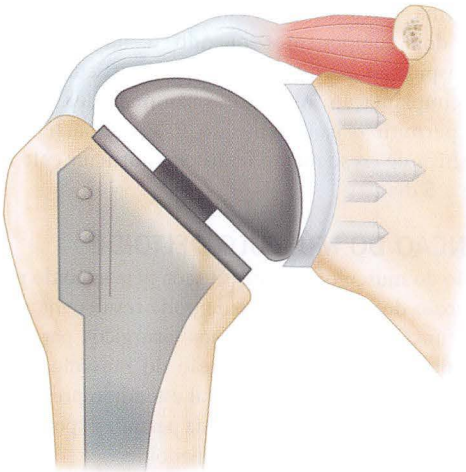

FIGURA 12-18 Componente da cabeça umeral muito pequeno pode resultar em instabilidade anterior.

solta em conjunto para o acesso glenoumeral, sendo fixada ao final do procedimento.

Migração superior progressiva da cabeça umeral tem sido descrita em associação com disfunção muscular dinâmica, enfraquecimento do supraespinal, falha no reparo do manguito rotador e lesão extensa do mesmo. O grau da migração proximal independe do tamanho do defeito no manguito rotador, mas se correlaciona positivamente com associação da falha no manguito e função pré-operatória comprometida. O desequilíbrio nas forças entre o deltoide e o manguito rotador reparado pode implicar a migração superior do componente umeral e pode explicar o resultado ruim da reabilitação pós-operatória. Pacientes assintomáticos devem ser encorajados a continuar na reabilitação e não necessitam nova intervenção cirúrgica; porém, a migração superior em longo prazo pode resultar na soltura da glenoide, e o reparo das lesões do manguito rotador durante a artroplastia pode ajudar a prevenir essa complicação.

Instabilidade posterior é frequentemente atribuída ao mau posicionamento dos componentes, mas também pode ser multifatorial. Erosão da glenoide posterior e desequilíbrio de partes moles têm sido associados no desenvolvimento da instabilidade posterior. Posicionar o componente da glenoide ou do úmero em muita retroversão leva à instabilidade posterior, e a revisão é recomendada. Se a cápsula está alongada devido ao desgaste posterior crônico da glenoide, pode ser necessária plicatura da mesma para manter a estabilidade. Pacientes com subluxação posterior glenoumeral associada à osteoartrose de longa data ou histórico de instabilidade posterior crônica, seja recorrente ou fixa, têm risco maior para essa complicação. Fresagem excêntrica adequada, com ou sem enxerto ósseo, e colocação dos componentes umeral e glenoidal minimizam o risco dessa complicação, mas o equilíbrio das partes moles, tal como descrito na técnica cirúrgica para artroplastia total do ombro, é um fator crítico da operação. Na maioria dos pacientes, a rotação lateral está limitada, com as estruturas anteriores tensas e encurtadas e a cápsula posterior enfraquecida e alongada. Portanto, atenção adequada ao posicionamento dos componentes e equilíbrio de partes moles é fundamental na prevenção da instabilidade posterior.

Instabilidade inferior está relacionada à perda da altura normal do úmero e é mais comum após artroplastia por fraturas do úmero proximal. A remoção em excesso do úmero proximal, resultando na colocação inferior da cabeça umeral, pode levar à instabilidade inferior. Os pacientes geralmente têm dificuldade para elevar o braço além do plano horizontal, pela fraqueza do deltoide causada pelo encurtamento do úmero. A cirurgia de revisão geralmente é necessária para restaurar o comprimento umeral e a força do deltoide.

FRATURAS PERIPROTÉTICAS

A prevalência de fraturas periprotéticas da diáfise umeral no pós-operatório varia de 0,5% a 2%. São mais frequentes em mulheres e em pacientes com artrite reumatoide.

Wright e Cofield classificaram essa situação em três tipos. Tipo A quando as fraturas se estendem proximalmente a partir da extremidade da haste; o tipo B ocorre ao nível da extremidade da haste; e o tipo C, quando se estendem distalmente à extremidade da haste na diáfise umeral. O tratamento das fraturas tipo A geralmente exige revisão da prótese e estabilização da fratura se houver soltura extensa da interface osso-implante. Fraturas tipo B podem ser tratadas com tipoia se houver alinhamento aceitável. Se houver retardo na consolidação, recomenda-se redução aberta e fixação interna com placa e parafusos e fios de cerclagem, sem a retirada da prótese; porém, deve-se ressaltar que essas fraturas levam uma média 5-9 meses para consolidação e o paciente deve ser orientado sobre esse período prolongado de tratamento. Fraturas tipo C geralmente consolidam com imobilização e podem ser tratadas como outras fraturas do úmero distal. Nesse caso, o tempo prolongado de consolidação deve ser antecipado.

Tratamento conservador inicial tem sido recomendado para fraturas proximais à extremidade da haste ou ao redor da mesma quando há alinhamento aceitável e o implante estiver bem fixo. Para fraturas desviadas ao nível da extremidade da haste, são indicadas redução aberta e fixação interna, especialmente se houver extensão distal. Revisão com haste longa é recomendada para fraturas semelhantes com componente umeral solto.

LESÃO DO MANGUITO ROTADOR

Ruptura do manguito rotador é a quarta complicação mais comum após artroplastia do ombro, com incidência de 1% a 2%. A ruptura do tendão subescapular está envolvida na maioria. Fatores associados às lesões pós-operatórias do tendão subescapular incluem o múltiplas cirurgias, encurtamento excessivo de partes moles, fisioterapia excessiva envolvendo principalmente rotação lateral durante período pós-operatório imediato, e comprometimento do tendão ao realizar técnicas de alongamento. Os sintomas geralmente são discretos e refletem a história natural da doença do manguito rotador na população em geral. Lesões sintomáticas podem ser reparadas do modo tradicional, com o cuidado de se preservar o ligamento coracoacromial. No entanto, mesmo após o reparo pode haver em pouca melhora na função e mobilidade. Lesões grandes causam subluxação superior e eventual soltura do componente da glenoidal pelas forças de compressão sobre o rebordo superior (conhecido como efeito tipo cavalo de balanço). O reparo de lesões grandes ou extensas pode não ser possível.

O tratamento para esse problema de difícil solução envolve a remoção do componente glenoidal, enxerto ósseo no defeito da glenoide, e permitir a migração superior da prótese umeral. Se esse procedimento "de salvação" for a opção escolhida, o ligamento coracoacromial íntegro deve estar presente para proporcionar estabilidade superior. Atualmente, a conversão para artroplastia total reversa tem sido descrita com resultados satisfatórios, embora não sejam tão favoráveis quanto os resultados para artropatia primária do manguito rotador.

INFECÇÃO

Infecção após artroplastia total do ombro é rara (0,5% a 1%). Como em todas artroplastias, vários fatores contribuem para predileção da propagação de bactérias, incluindo adesão bacteriana, encapsulação de glicoproteína, resistência bacteriana aos antibióticos, propriedades físicas da prótese (tais como composição química e textura da superfície) e os fatores de inibição da eluição de íons. A literatura sugere ainda o risco aumentado de infecção em pacientes com diabetes melito, artrite reumatoide, lúpus eritematoso sistêmico, e presença de focos de infecção a distância. Outros fatores relacionados com aumento na suscetibilidade à infecção incluem quimioterapia imunossupressora, uso de corticosteroides sistêmicos, múltiplas injeções de esteroides e cirurgia prévia no ombro. Vários estudos relacionam a infecção das próteses à bacteremia transitória secundária à manipulação odontológica, infecção do trato urinário, pneumonia e instrumentação geniturinária. Como nas outras artroplastias, a cobertura antimicrobiana profilática deve ser individualizada para cada paciente e procedimento.

Propionibacterium acnes é a bactéria mais comumente isolada após artroplastia do ombro. *Staphylococcus aureus* e bactérias Gram-positivas também são possíveis patógenos. Se a infecção for identificada precocemente (3-6 semanas após a cirurgia) e a bactéria for Gram-positiva, a retenção dos componentes pode ser considerada. Irrigação em um estádio e desbridamento com substituição da cabeça umeral, associado à antibioticoterapia parenteral adequada, demonstrou ser um tratamento eficaz. Se a bactéria for Gram-negativa ou ocorrer tardiamente, a remoção das próteses e de todo cimento é geralmente recomendada. Colocação do espaçador ou de grânulos impregnados com antibiótico ajuda a esterilizar o envelope de partes moles, e o tratamento por 6 semanas de antibióticos via parenteral pode ser seguido pela implantação dos componentes de revisão, incluindo antibióticos no cimento. No estudo com 21 ombros tratados com artroplastia de ressecção, Sperling et al. concluíram que seis tiveram infecções recorrentes, seis foram tratados com desbridamento e retenção da prótese, e três tiveram *infecção* subsequente, necessitando de artroplastia de ressecção. Em dois a prótese foi removida, com desbridamento e reimplantação imediata; um apresentou nova infecção e posterior artroplastia de ressecção. Três ombros com remoção da prótese, desbridamento e reimplantação atrasada não apresentaram recorrência. Embora os números sejam pequenos para conclusões definitivas, os autores sugerem que a reimplantação atrasada pode ser a melhor opção: pacientes com próteses apresentaram maior alívio da dor e função comparados àqueles com artroplastia de ressecção.

Em casos de infecção, normalmente removemos todos os componentes e materiais estranhos, colocamos espaçador de cimento com antibiótico, administramos antibióticos intravenosos e acompanhamos os indicadores inflamatórios (hemograma completo, VHS, proteína C-reativa, interleucina-6), com plano para reimplantação dos componentes quando a infecção desaparecer. Obtemos aspiração e cultura do líquido articular glenoumeral antes da reimplantação. As culturas são mantidas durante 8 a 10 dias para permitir o isolamento do *P. acnes*, bactéria anaeróbia Gram-positiva de crescimento lento que normalmente não cresce antes de 3 a 5 dias.

DISFUNÇÃO DO MÚSCULO DELTOIDE

A disfunção do músculo deltoide causada pela lesão do nervo axilar ou desinserção do músculo deltoide pode resultar na perda catastrófica da função no ombro. Acessos cirúrgicos para artroplastia total do ombro incluem a desinserção do músculo deltoide para melhor exposição; acesso deltopeitoral estendido preserva a origem e inserção do músculo deltoide, e ainda permite exposição excelente para *resurfacing* da cabeça umeral e glenoide.

Degeneração do deltoide após artroplastia reversa é atribuída ao aumento do momento do braço nas porções média e anterior do deltoide, que reduz o esforço do músculo necessário para maioria das atividades, mas pode resultar em alongamento por atrito do mesmo, com perda posterior da função. Infiltração gordurosa pós-operatória do deltoide, sugerida por ser secundária à biomecânica alterada, também tem sido relacionada a resultados clínicos inferiores.

OSSIFICAÇÃO HETEROTÓPICA

Ossificação heterotópica ocorre em 10% a 45% dos pacientes após artroplastia do ombro. Sexo masculino e osteoartrose são fatores de risco. Formação de ponte óssea heterotópica na articulação glenoumeral ou espaço glenoacromial pode ocorrer em situações extremas. Porém, não há correlação evidente entre ossificação heterotópica e o desenvolvimento de dor no ombro. A ossificação heterotópica após artroplastia total do ombro geralmente é de baixo grau, surge precocemente no período pós-operatório, não é progressiva e não afeta negativamente os resultados clínicos.

RIGIDEZ

A maioria dos pacientes insatisfeitos com os resultados da artroplastia total do ombro queixa-se da rigidez. Normalmente caracteriza-se pela perda na elevação anterior ou rotação lateral, e em geral ocorre pelo tamanho exagerado dos componentes, encurtamento ou tensão excessiva do subescapular ou reabilitação insuficiente. O tratamento visa ao equilíbrio das partes moles, para mobilização completa do subescapular. Excisão da cápsula anterior e liberação do intervalo rotador e ligamento coracoumeral podem ser necessárias para obtenção desse equilíbrio. Se o subescapular ainda estiver tenso, pode ser necessário alongamento com plástica em Z no plano frontal. Via de regra o alongamento de 1 cm de equivale ao aumento da rotação lateral de aproximadamente 20 graus.

COMPLICAÇÕES DA ARTROPLASTIA TOTAL REVERSA DO OMBRO

Devido a sua configuração única, a artroplastia reversa do ombro pode ter complicações diferentes daquelas geralmente associadas à artroplastia total do ombro. *Notching* da escápula e fraturas por estresse acromial são exclusivos para essa prótese e ocorrem em 10% a 42% dos casos. A complicação mais comum é o *notching* da escápula inferior, uma reação osteolítica causada

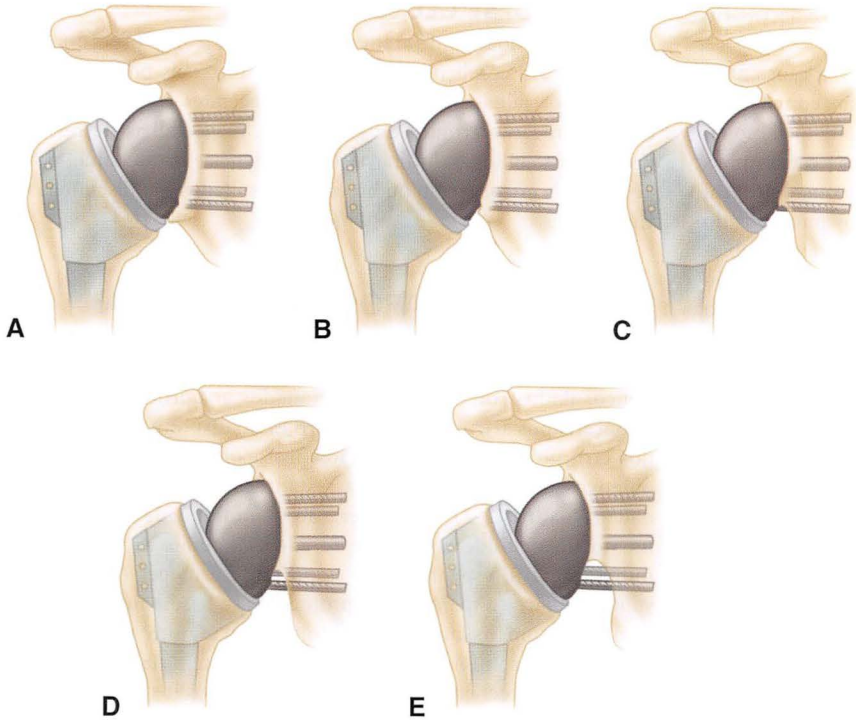

FIGURA 12-19 Classificação de Nerot para o *notching* escapular. **A,** Grau 0, sem *notching*. **B,** Grau 1, pequeno *notching*. **C,** Grau 2, *notching* com condensação (estável). **D,** Grau 3, *notching* em evolução (erosão do parafuso inferior). **E,** Grau 4, primeira soltura da glenoide.

pelo impacto de superfície do polietileno umeral. Nerot classificou o *notching* em quatro tipos, variando do grau zero até *notching* grave suficiente para causar soltura da glenoide (Fig. 12-19). Na maioria dos pacientes, ele se estabiliza no grau 2 em torno dos 12 meses de pós-operatório. No entanto, o *notching* tem demonstrado relação com resultados clínicos inferiores no seguimento intermediário.

Na última década, técnicas cirúrgicas para redução do *notching* escapular têm sido bastante estudadas. Vários fatores têm sido implicados, e modificações técnicas incluem a colocação da base metálica em posição inferior com inclinação inferior, geralmente de 10 a 15 graus. Levigne et al., no estudo de 337 ombros acompanhados em média após 4 anos, concluíram que a inclinação superior da glenosfera se correlacionou com o *notching* da escápula. Outros têm estudado o aumento no tamanho da glenosfera e o deslocamento lateral (aumento do *offset*). Revisão nas evidências disponíveis indica que a colocação inferior da base metálica e a inclinação inferior são os dois fatores mais importantes para diminuir o *notching*. Kelly et al. recomendam a perfuração inicial 11,5 mm superior à borda inferior da glenoide para o correto posicionamento da base metálica.

Instabilidade após artroplastia total reversa também é uma complicação potencialmente grave; ocorre principalmente em extensão e adução. Forças musculares ao redor da articulação parecem ser determinantes na estabilidade da prótese. Fraturas por estresse do acrômio são causadas pelo aumento da pressão na face posterior do acrômio pela configuração da prótese e o aumento da tensão no deltoide. Linhas radiolucentes ao redor da base metálica glenoidal foram descritas e têm sido sugeridas como resultado do deslocamento lateral da glenosfera em vez de soltura. Seguimento em longo prazo é necessário para determinar a progressão e a importância dessas linhas.

REVISÃO DA ARTROPLASTIA DO OMBRO

A taxa de revisão das artroplastias primárias de ombro, de acordo com relatos iniciais da literatura, variava de 0% a 12,5%; no entanto, com seguimento maior, as taxas relatadas recentemente para próteses constritas e não constritas variam de 5% a 42%.

INDICAÇÕES

Cirurgia de revisão tecnicamente demanda experiência, e as causas do fracasso no procedimento primário são, muitas vezes, multifatoriais, envolvendo partes moles, estruturas ósseas e a prótese. Determinar os resultados da revisão das artroplastias é difícil porque muitas séries após artroplastias totais incluem discussões limitadas de um pequeno número de revisões com procedimentos primários. No entanto, a principal indicação e o objetivo da artroplastia de revisão no ombro são o alívio da dor. A recuperação da mobilidade, força, função e estabilidade é um objetivo secundário, pois não podem ser obtidas de forma previsível.

Fibrose excessiva decorrente das operações anteriores geralmente dificulta o acesso cirúrgico na artroplastia de revisão do ombro. A exposição é normalmente muito difícil, tornando a colocação do componente menos previsível. Foruria et al. descreveram acesso anteromedial do ombro em que o deltoide anterior é desinserido da clavícula e acrômio, permitindo acesso total às estruturas

profundas. O reparo transósseo cuidadoso do deltoide é necessário no final do processo para evitar deiscência.

Soltura sintomática do componente glenoidal é a causa mais comum de revisão, geralmente tratada com a remoção, com ou sem colocação de novo componente. Soltura, desgaste ou dissociação do polietileno e mau posicionamento do mesmo são as causas mais comuns de falha. Um novo componente pode ser cimentado no local se o estoque ósseo da glenoide for adequado e se os músculos do manguito rotador e deltoide tiverem boa função. Em geral, o objetivo da revisão deve ser recobrir a glenoide para maximizar o alívio da dor. Em pacientes com perda óssea pequena à moderada, a substituição da prótese pode ser possível. Fresagem concêntrica e enxerto ósseo podem ajudar na fixação adequada da nova prótese. A reimplantação normalmente é impossível se a perda óssea é grave, mas a remoção do componente pode proporcionar alívio da dor. O enxerto ósseo pode melhorar o estoque ósseo para futura colocação da prótese.

Revisão da haste umeral por soltura é incomum e depende do tipo de fixação utilizada. Nas próteses não cimentadas, deve-se romper a superfície de osteointegração removendo o componente, seguido pela substituição por haste cimentada ou não cimentada (dependendo do estoque ósseo remanescente). Quando há soltura da haste cimentada, a remoção do componente seguida pela técnica de cimento dentro de cimento pode ser usada. Alternativamente, a remoção completa do manto de cimento pode ser realizada com a colocação subsequente de uma haste não cimentada com superfícies para osteointegração, se há estoque ósseo adequado.

RESULTADOS

Os resultados após revisão das artroplastias do ombro não constritas geralmente são inferiores aos resultados após artroplastia primária. Dines et al. analisaram os resultados de 78 revisões da artroplastia total do ombro, demonstrando resultados significativamente melhores para revisão dos componentes comparados às reconstruções de partes moles. Embora Hattrup tenha relatado 70% de resultados bons e excelentes com tempo médio de 4,5 anos após artroplastia total do ombro por falha de hemiartroplastia, Carroll et al. encontraram taxa elevada (47%) de resultados insatisfatórios em 5,5 anos de seguimento em um grupo similar de pacientes, concluindo que esse procedimento deve ser considerado "de salvação", com resultados inferiores comparados à artroplastia total primária.

OUTRAS OPÇÕES CIRÚRGICAS POR FALHA NA ARTROPLASTIA TOTAL DO OMBRO

HEMIARTROPLASTIA

Hemiartroplastia está discutida no início deste capítulo.

ARTROPLASTIA DE RESSECÇÃO

Artroplastia de ressecção pode ser considerada nas falhas após artroplastias do ombro em pacientes com infecção resistente, dor intratável ou perda extensa de osso ou partes moles que contraindiquem a reimplantação de outra prótese. Embora a dor possa melhorar, amplitude de movimento e função estão geralmente comprometidas, pois o fulcro do ombro é perdido.

ARTRODESE GLENOUMERAL

Artrodese glenoumeral raramente é indicada como procedimento primário para condições artríticas do ombro, mas pode ser apropriada após falhas da artroplastia em pacientes com perda óssea extensa, infecção crônica de grau baixo, várias falhas de revisões prévias, instabilidade intratável ou deficiências do deltoide grave. Técnicas da artrodese do ombro e seus resultados são discutidas no Capítulo 13.

REABILITAÇÃO APÓS ARTROPLASTIA DO OMBRO

Poucos dados comparativos relacionados aos protocolos de reabilitação após artroplastia do ombro estão disponíveis. A maioria dos cirurgiões tem seus próprios protocolos, mas, em geral, os objetivos da reabilitação são a restauração da função e mobilidade (Quadro 12-2). A recuperação da mobilidade e o fortalecimento do deltoide anterior e rotadores laterais são de grande importância. É especialmente importante proteger o reparo do subescapular, e a maioria dos protocolos se baseia nesse detalhe. Pacientes com os músculos deltoide e manguito rotador com função comprometida são colocados na categoria de objetivos limitados e recebem um programa de exercícios com objetivo modesto de recuperar a mobilidade.

Tipoia ou imobilizador deve ser mantido nas primeiras 6 semana após a cirurgia, enquanto o paciente não faz fisioterapia. A maioria dos pacientes inicia precocemente movimentos passivos

QUADRO 12-2 Protocolo de Reabilitação após Artroplastia Total do Ombro

- DPO 1 a 6 semanas — apenas ADMP/AA
  - Elevação anterior — no plano da escápula, conforme tolerado, até 90 graus
  - Rotação interna com antebraço, na lateral até o tórax
  - Rotação externa com antebraço, na lateral, 0-20 graus
  - Exercícios de pêndulo cinco vezes por dia
  - AA→ADMA do cotovelo, punho e mão
- 6-12 semanas — continuar AA/ADMP
  - Elevação anterior completa
  - Rotação externa de 30 graus
  - Bastão e polia acima da cabeça
  - Fortalecimento isométrico para flexão, extensão, rotação externa e abdução *apenas em posição neutra*
- Com 12 semanas — início de ADMA/fortalecimento dinâmico
  - Continuação de ADMA, alongamentos e fortalecimento com Thera-Band™
  - Progresso no fortalecimento
  - Progresso para o programa domiciliar

ADMAA, amplitude de movimento ativo assistido; ADMA, amplitude de movimento ativo; DPO, dia pós-operatório, ADMP, amplitude de movimento passivo; AA: ativo assistido.

e ativos assistidos, incluindo exercícios de pêndulo, isométricos de cotovelo, punho e mão. Com 6 semanas, a imobilização é removida, permitindo-se atividades leves na frente do corpo. Exercícios de polias com movimentos acima da cabeça e rotação lateral também são iniciados neste ponto. Elevação anterior, rotação interna e lateral passivas devem ser maximizadas antes de o fortalecimento isométrico ser iniciado em 6 semanas. Rotações interna ativa e lateral passiva estão limitadas por 12 semanas para proteção do subescapular. Os pacientes devem ser orientados a evitar o uso do braço para apoio na cama ou na cadeira ao se levantar, pois isso provoca contração importante do subescapular. Atividade sem restrições é permitida em 12 semanas, mas os pacientes são orientados a não praticar esportes de contato e não realizar treinamentos agressivos com peso. Se houver alguma rigidez entre 12 e 16 semanas, alongamento mais forte deve ser iniciado. A amplitude de movimento geralmente é dois terços do normal após a conclusão do programa de reabilitação. O protocolo de reabilitação deve ser modificado conforme necessário nos casos de revisão ou reparo do manguito rotador.

Programa domiciliar de reabilitação após artroplastia total do ombro também pode ser eficaz (Tabela 12-6). Os pacientes são orientados em relação à primeira sequência de exercícios ainda no hospital, praticando com um parente ou amigo em três ou quatro sessões na presença do fisioterapeuta. Em 5 semanas, os pacientes retornam para uma sessão de fisioterapia para receber instruções sobre novos exercícios. Radiografias seriadas são feitas anualmente para garantir que não há sinais de soltura dos componentes. Pacientes com artrite reumatoide, artrose traumática ou osteonecrose podem ter mais risco de falhas durante recuperação da mobilidade e de complicações com o tendão, especialmente na cicatrização do subescapular.

TABELA 12-6 Programa de Exercícios Domiciliares para Reabilitação após Artroplastia Total do Ombro

EXERCÍCIO	DIAS APÓS A CIRURGIA	SEMANAS APÓS A CIRURGIA
Mobilização ativa da mão, antebraço, cotovelo	1	
Mobilização passiva do ombro	1	
Movimentos assistidos de polia para elevação	21	3
Movimentos assistidos ativos e alongamento com bastão/bengala — flexoextensão, elevação/adução	35	5
Isométricos para fortalecimento leve	35	5
Reforço com Thera-Band*		10

*The Hygenic Corp., Akron, Ohio.
De Boardman ND III, Cofield RH, Bengtson KA, et al: Rehabilitation after total shoulder arthroplasty, *J Arthroplasty* 6:483, 2001.

PROCEDIMENTOS DE RECONSTRUÇÃO DO COTOVELO

A artroplastia do cotovelo tem sido descrita de várias formas ao longo do tempo. Procedimentos de desbridamento, interposição de tecidos moles e artroplastia com implante têm sido relatados. A artroplastia total do cotovelo semirrestrita, em particular, tem um histórico bem definido para alívio da dor e restauração da função para atividades da vida diária em pacientes de baixa demanda. No entanto, o procedimento está associado à taxa relativamente elevada de complicações, sendo menos resistente quando comparado às artroplastias do quadril, joelho ou ombro. Em particular, as cargas excessivas aplicadas ao implante nos pacientes de alta demanda é uma causa comum de falha.

ANATOMIA E BIOMECÂNICA

Na articulação normal do cotovelo, a estabilidade é mantida pela combinação da congruência natural promovida pela geometria da articulação, pela integridade capsuloligamentar e musculatura íntegra e equilibrada. Os músculos bíceps, braquial, ancôneo e tríceps são especialmente importantes. O complexo ligamentar colateral medial é constituído pelas bandas anterior, posterior e transversal (Fig. 12-20A). A banda anterior corresponde à maior parte do complexo medial e é a mais fácil de ser identificada. A banda anterior se insere ao longo da face medial do processo coronoide (tubérculo sublime) e fica tensa com o cotovelo em flexão e extensão. O feixe posterior fica tenso durante a flexão.

O complexo ligamentar lateral é constituído pelo ligamento colateral radial, ligamento colateral lateral ulnar, ligamento colateral lateral acessório e ligamento anular (Fig. 12-20B). O ligamento colateral radial se origina no epicôndilo lateral, inserindo-se no ligamento anular, juntamente com fibras da cápsula. O ligamento colateral lateral ulnar é composto por fibras posteriores do ligamento colateral radial que se estendem superficialmente e através do ligamento anular, inserindo-se na crista do supinador da ulna. O ligamento colateral lateral acessório se origina do epicôndilo lateral, inserindo-se na margem inferior do ligamento anular, e fica tenso quando o cotovelo é forçado em varo. O ligamento anular surge e se insere nas margens anterior e posterior da cavidade sigmoide menor da ulna e estabiliza a cabeça do rádio adjacente à ulna. Destes, o ligamento colateral lateral ulnar é o mais importante para estabilidade do cotovelo.

Em extensão, a cápsula anterior contribui com cerca de 70% na restrição por partes moles contra distração articular. Estresse em valgo em extensão é dividido igualmente entre o ligamento colateral medial, a cápsula e a superfície articular. Estresse em varo em extensão é limitado igualmente pela articulação, ligamento colateral lateral e cápsula. Em flexão, o complexo ligamentar colateral medial fornece uma restrição de partes moles para distração e é o principal estabilizador em valgo, com a cabeça do rádio fornecendo restrição secundária. A articulação fornece cerca de 75% da estabilidade e resistência ao estresse em varo com o cotovelo fletido.

A maioria das atividades que envolvem o cotovelo produz forças em valgo. O ligamento colateral medial e a cabeça do rádio íntegros são essenciais para evitar luxação do cotovelo normal.

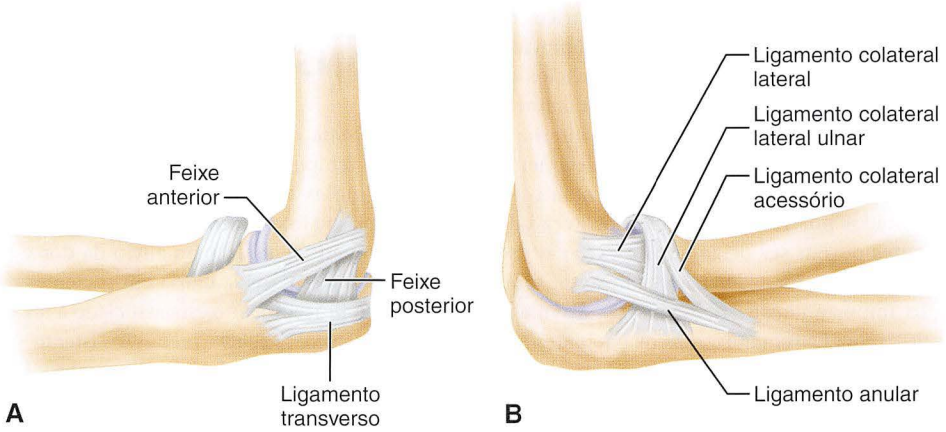

FIGURA 12-20 Ligamentos colaterais do cotovelo. **A,** Representação clássica do complexo ligamentar colateral medial é constituído pelos feixes oblíquos anterior e posterior e o componente transversal. **B,** O padrão típico do complexo ligamentar colateral lateral mais variável é constituído pela contribuição do úmero à ulna, que Morrey denominou *ligamento colateral lateral ulnar*.

A articulação ulnoumeral mantém a estabilidade enquanto o cotovelo flete e extende, ao passo que a articulação radiocapitelar resiste ao estresse em valgo e transmite forças de carga verticais aos movimentos de empurrar e levantar.

O cotovelo é composto por duas articulações uniaxiais independentes. Uma é a ulnoumeral, do tipo "dobradiça" ou ginglimoide. A outra consiste nas articulações umerorradial e radioulnar proximal, do tipo "pivô" ou trocoide, permitindo 2 graus de liberdade na articulação do cotovelo. Esta articulação tem sido chamada de *articulação trocoginglimoide* ou dobradiça *sloopy*.

A mobilidade do cotovelo envolve a rotação da ulna em torno do úmero durante a flexão e extensão, e a rotação do rádio em torno da ulna na supinação e pronação. O centro geométrico de flexão e extensão do cotovelo está no centro dos círculos concêntricos formados pelas projeções laterais do capítulo e tróclea do úmero distal, sendo de 2 a 3 mm de diâmetro, localizado no centro da tróclea quando visto da face lateral (Fig. 12-21). O eixo de rotação do cotovelo passa anteriormente à linha média do úmero e sobre a linha traçada ao longo da cortical anterior do úmero. O "ângulo de carregamento" do cotovelo varia de 11 graus de valgo com o cotovelo em extensão total a 6 graus de varo com o cotovelo em flexão total (Fig. 12-22). As superfícies articulares deslizam até os extremos de flexão e extensão total, até ocorrer impacto ósseo. O eixo transversal de rotação da articulação radioumeral coincide com o eixo ulnoumeral. O eixo longitudinal do antebraço passa pela cabeça do rádio proximalmente e cabeça ulnar distalmente, e obliquamente aos eixos longitudinais do rádio e ulna. A amplitude de mobilidade normal do cotovelo é de 0 grau (extensão total) até aproximadamente 150 graus (flexão total).

Os restritores anatômicos de mobilidade no cotovelo incluem a geometria da articulação, os ossos circundantes, cápsula, ligamentos e músculos; o contato do processo olecraniano na fossa do olécrano, bem como da cabeça do rádio contra a fossa radial. A rotação é limitada pela resistência passiva dos músculos e ligamentos tensionados e impacto do flexor longo do polegar contra os flexores dos dedos.

FIGURA 12-21 O eixo de rotação do cotovelo em flexão e extensão está no centro da tróclea, na mesma linha com o córtex anterior distal do úmero.

As superfícies de contato mudam em posições diferentes do cotovelo. Em extensão total as superfícies de contato estão principalmente na face inferomedial da ulna. Em outras posições a maior parte do contato ocorre ao longo da incisura troclear, passando de posterolateral para anteromedial. Estudos eletromiográficos da atividade muscular no cotovelo mostram que o braquial está ativo na maioria dos intervalos de movimento do cotovelo e é o "carro-chefe" da flexão.

As forças em torno da articulação do cotovelo têm sido bastante estudadas. Análises estáticas das forças musculares e reações da articulação sugerem que forças são maiores em extensão; o

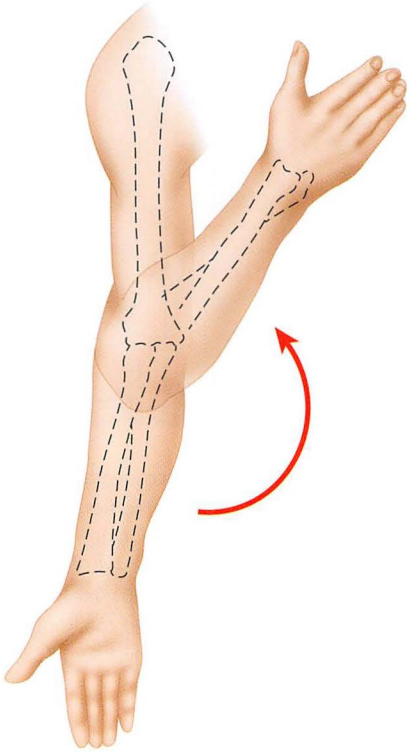

FIGURA 12-22 O ângulo de carregamento do cotovelo é alterado de valgo, em extensão total, para varo, em flexão total. (Redesenhada de Morrey BF, Chao EYS: Passive motion of the elbow joint, *J Bone Joint Surg* 58A:501, 1976.)

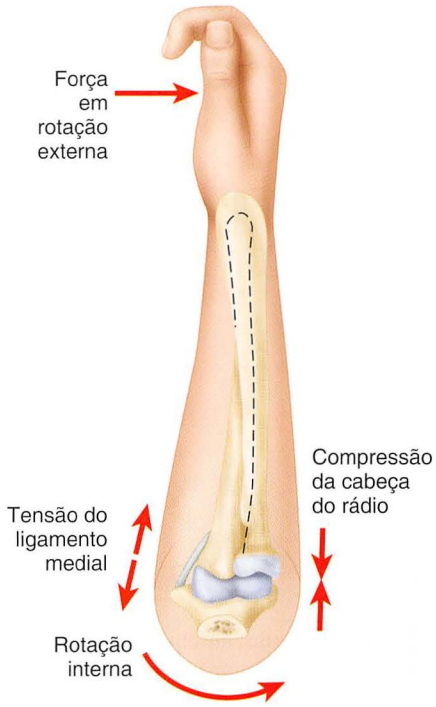

FIGURA 12-23 Forças no cotovelo durante a rotação interna.

cotovelo fletido pode tolerar cargas mais elevadas que o cotovelo em extensão. As forças também são maiores em pronação. Momentos de torção no eixo do úmero podem ser muito elevados, especialmente quando as cargas são aplicadas à mão com o cotovelo fletido (Fig. 12-23).

A força máxima de flexão do cotovelo ocorre a 90 graus, enquanto cerca de um terço a metade da força máxima de levantamento pode ser gerada com o cotovelo em extensão ou flexão de 30 graus. Uma força de três vezes o peso do corpo pode ser gerada no cotovelo durante o levantamento extenuante. À medida que as forças são transmitidas para as margens anterior ou posterior da articulação, as superfícies de sustentação de peso diminuem, as forças de compressão máximas se elevam e a distribuição da tensão torna-se irregular. Para a maior parte, as forças de compressão da articulação ao longo do plano mediolateral que causam estresse em valgo ou varo são pequenas em comparação às forças no plano sagital dirigidas anterior ou posteriormente. Forças do úmero distal são maiores nas direções posterior e proximal, causando inclinação anterior do componente do úmero distal e absorção da cortical anterior do úmero quando as próteses soltam. Com o cotovelo em extensão submetido a carga axial, cerca de 40% do estresse é aplicado na articulação ulnoumeral, e 60% na articulação radiocapitelar.

Torque rotativo considerável é desenvolvido no úmero distal quando o cotovelo é fletido a 90 graus e uma força é aplicada à mão no sentido lateral. Forças de tração no ligamento colateral medial podem corresponder a duas vezes o peso do corpo, e as forças de compressão na cabeça do rádio podem corresponder a três vezes o peso corporal. Se a cabeça do rádio é retirada, a força radiocapitelar é transmitida para a ulna, e a tensão do ligamento colateral medial é adicionada à força ulnoumeral, podendo concentrar toda a carga sobre a borda lateral da superfície articular do coronoide (Fig. 12-24). Isto pode corresponder a força de nove vezes o peso do corpo sobre o ligamento colateral medial. Essas forças são aplicadas aos componentes ulnar e umeral de uma artroplastia do cotovelo se a cabeça do rádio é ressecada e não substituída.

Critérios sugeridos para artroplastia ideal incluem ausência de dor, ser estável, móvel, durável, recuperável e reprodutível. Deve preservar os epicôndilos e olécrano, ter ângulo de carregamento, ressecar o mínimo de osso, proporcionar fixação óssea estável, não possuir partes móveis ou múltiplas, ser durável e inerte, deixar espaço morto mínimo, ser relativa mente fácil de implantar, estar prontamente disponível (sem fabricação personalizada), não causar dor, proporcionar estabilidade e boa amplitude de mobilidade articular.

A artroplastia de cotovelo bem-sucedida consiste em devolver uma articulação durável, indolor, móvel e estável, capaz de tolerar grandes forças de compressão e torque. Os principais problemas do desenho e fabricação são a obtenção da fixação óssea em longo prazo, reabsorção óssea no úmero e o desenvolvimento de materiais satisfatórios capazes de suportar cargas elevadas em pacientes ativos.

TIPOS DE ARTROPLASTIA

Três tipos de artroplastias são discutidas neste capítulo: de desbridamento, interposição e com implante. Dependendo da rigidez da fixação do componente do úmero ao componente ulnar, as próteses são classificadas como constritas, semiconstritas e não constritas.

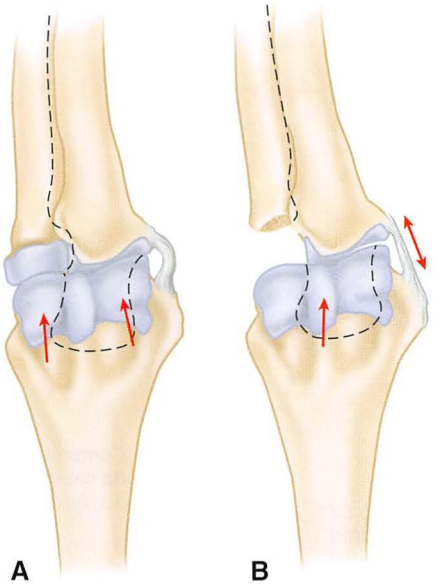

FIGURA 12-24 **A,** Ossos do antebraço em equilíbrio com o úmero durante a flexão, nenhuma tensão colateral. **B,** As forças se concentram na borda lateral do processo coronoide após a excisão da cabeça do rádio. A tensão do ligamento medial evita a deformidade em valgo.

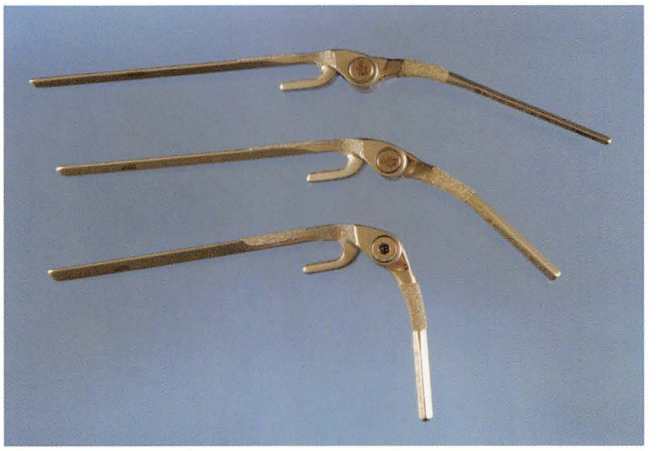

FIGURA 12-25 Superior, Prótese de cotovelo CGS III. Meio, Prótese total de cotovelo semiconstrita HSSOsteonics. Inferior, Prótese de cotovelo semiconstrita Coonrad. (*Superior* de Herren DB, O'Driscoll SW, An KN: Role of collateral ligaments in the GSB-linked total elbow prosthesis, *J Shoulder Elbow Surg* 10:260, 2001; *meio* de Kraay MJ, Figgie MP, Inglis AE, et al: Primary semiconstrained total arthroplasty: survival analysis of 113 consecutive cases, *J Bone Joint Surg* 76B:636, 1994.)

As próteses constritas do tipo metal-metal incluem os modelos Stanmore, Dee, McKee, GSB I (Gschwend, Scheier e Bahler) e Mazas e geralmente têm uma articulação do tipo metal-metal e fixação com cimento de polimetilmetacrilato. Essas próteses têm sido abandonadas e a técnica da sua implantação não é descrita aqui.

As próteses semiconstritas são compostas por duas ou três peças, possuem articulação de metal-polietileno de alta densidade, e podem ser conectadas com um pino de bloqueio ou um dispositivo de encaixe por pressão. As próteses semiconstritas articuladas têm uma mobilidade embutida para a dissipação de forças. Os modelos GSB III, HSS-Osteonics, Coonrad-Morrey, e Discovery são exemplos de implantes semiconstritos (Fig. 12-25).

As próteses não constritas têm duas ou três peças constituídas por articulações de metal-polietileno de alta densidade. Geralmente não têm conexão de encaixe por pressão, de ligação ou pino. Alguns modelos são do tipo recobrimento articular (*resurfacing*), e alguns têm hastes para o componente do úmero. Os modelos não constritos incluem o capítulo-condilar (Ewald), London, Kudo, Ishizuki, Lowe-Miller, Wadsworth, Souter-Strathclyde, e Latitude. Digno de nota, o Latitude é um implante híbrido que pode ser convertido para articulação semiconstrita com um anel de bloqueio. A maioria dessas próteses representa uma tentativa de reproduzir anatomicamente as superfícies articulares do cotovelo. Restauram o deslocamento (*offset*) anterior da articulação do úmero e têm centro de rotação único. Todas as próteses de *resurfacing* ou não constritas exigem ligamentos íntegros e normais, cápsula anterior e alinhamento estático apropriado. Se a perda óssea ou destruição capsuloligamentar é extensa, prótese não constrita geralmente não pode ser usada.

Estudos clínicos iniciais de experiência com vários modelos protéticos foram avaliações preliminares em pequeno número de pacientes, sem métodos de avaliação padronizados. Alguns misturaram próteses diferentes e incluíram pacientes com artrite traumática, osteoartrite e artrite reumatoide. Esses fatores limitam a comparação objetiva das próteses. Relatórios mais recentes permitem compreensão melhor das vantagens e limitações dos vários modelos.

ARTROPLASTIA DE DESBRIDAMENTO

Artroplastia de desbridamento para condições degenerativas do cotovelo é recomendada para pacientes mais jovens, com maior demanda, que não podem cumprir as restrições de esforços associadas à artroplastia total do cotovelo. Abordagem lateral ou acessos medial e lateral combinados podem ser usados para remover corpos livres e desbridar osteófitos no cotovelo osteoartrítico doloroso e rígido. Abordagem medial é recomendada devido aos sintomas concomitantes e frequentes do nervo ulnar e à importância da avaliação e remoção de osteófitos da borda medial do processo coronoide e olécrano, em vez de seus respectivos processos (Técnica 12-4).

ARTROPLASTIA DE DESBRIDAMENTO

TÉCNICA 12-4

(WADA ET AL.)

- Com o paciente em decúbito dorsal e o lado envolvido sobre suporte para o braço, faça uma incisão posteromedial curva ao longo do bordo distal do pronador redondo, passando 1 cm posterior ao epicôndilo medial e estendendo-se 4 cm proximal ao processo do olécrano (Fig. 12-26 A e B). Preserve e proteja os ramos sensitivos antes do isolamento e descompressão do nervo ulnar.

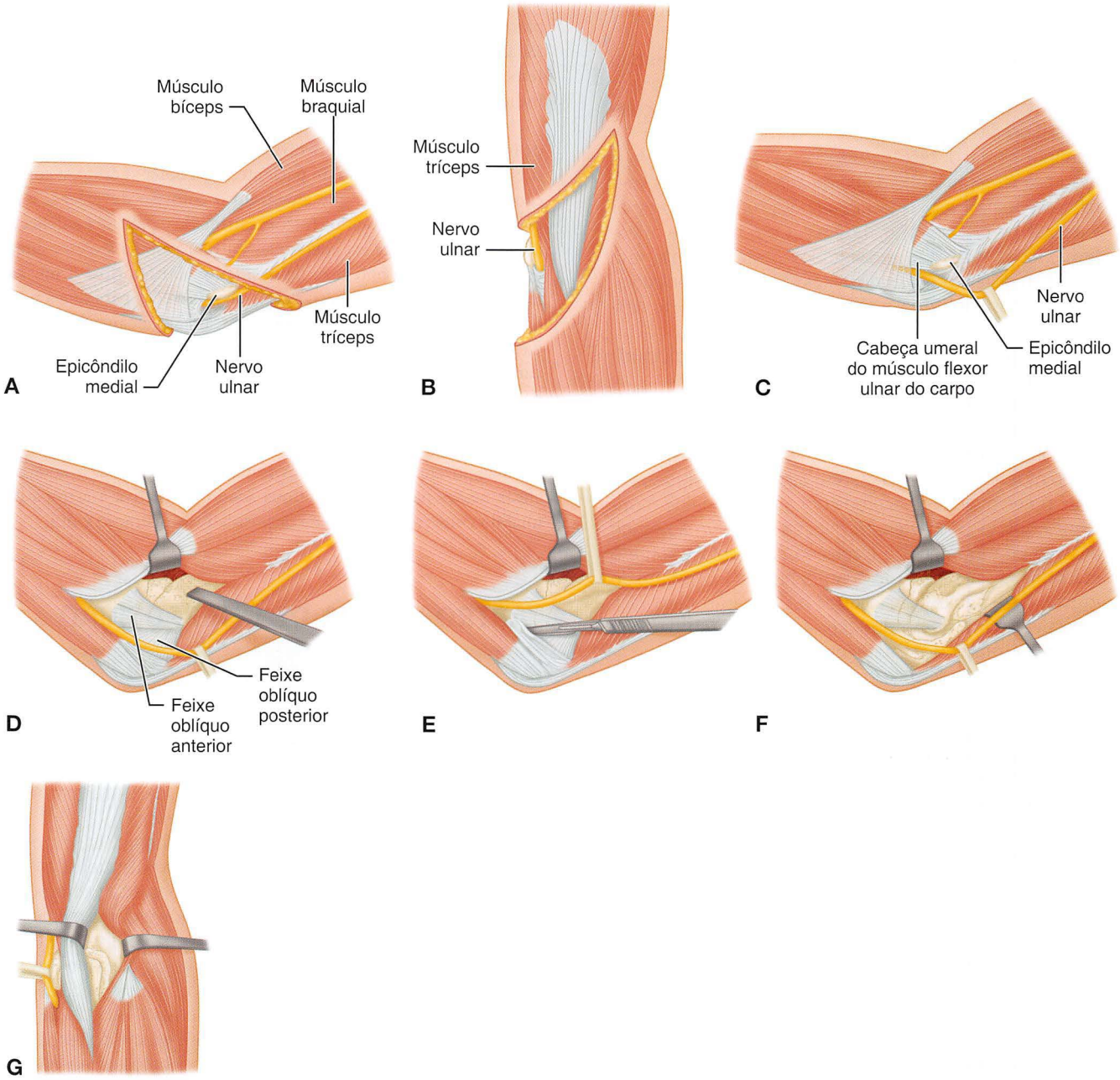

FIGURA 12-26 Artroplastia de desbridamento do cotovelo (veja o texto). **A** e **B,** Incisão. **C,** Elevação da origem dos flexopronadores. **D,** Exposição do compartimento anterior do cotovelo. **E,** Excisão do feixe oblíquo posterior e cápsula posterior. **F,** Exposição das faces anterior, medial e posterior da articulação ulnoumeral. **G,** Exposição e excisão de osteófitos na face lateral do olécrano e na fossa do olécrano. **VEJA A TÉCNICA 12-4.**

- Descole e eleve a origem do flexor-pronador e a cápsula anterior para expor as articulações ulnoumeral anterior e radiocapitelar (Fig. 12-26C).
- Use escopros ou pinça "saca-bocado" para remover osteófitos do processo coronoide, borda medial do coronoide, fossa coronoide e fossa radial. Se necessário para ressecção do osteófitos, afaste medialmente a banda anterior do ligamento colateral medial, mas preserve-a (Fig. 12-26D).
- Afaste o nervo ulnar, incise o feixe posterior do ligamento colateral medial e afaste o tríceps posteriormente para o desbridamento da articulação ulnoumeral posterior e fossa do olécrano (Fig. 12-26E).
- Disseque entre o tríceps e o braquiorradial para expor o côndilo lateral e cápsula articular (Fig. 12-26F).
- Exponha a cabeça do rádio abrindo longitudinalmente o ligamento colateral do rádio.
- Afaste a cápsula articular anterior subperiostealmente e remova todos os osteófitos.
- Alternativamente, descole com cuidado as fibras musculares do braquiorradial, extensor radial longo do carpo

e braquial da cápsula articular anterior antes de ressecá-la e realizar o desbridamento articular.

- Preserve o ligamento colateral lateral ulnar, mantendo a dissecção capsular anterior a uma linha que liga o ponto médio do epicôndilo lateral à porção central da articulação radiocapitelar.
- Continue com a dissecção posterior ao epicôndilo lateral e proximalmente ao longo da borda anterior do tríceps lateralmente, para expor o tecido adiposo (*fat pad*) posterior e a fossa do olécrano (Fig. 12-26G). Corpos livres e osteófitos muitas vezes são encontrados posteriormente, e a dissecção distal ao epicôndilo lateral na articulação radiocapitelar posterior é necessária para a conclusão do desbridamento lateral.
- Irrigue abundantemente a articulação após a amplitude de movimento satisfatória ter sido obtida.
- Obtenha a melhor hemostasia possível, e cubra as superfícies de osso esponjoso com cera óssea (parafina).
- Se o grupo flexopronador foi desinserido, reinsira-o a um tecido mole consistente ou ao osso através de perfurações.
- Trate o nervo ulnar de acordo com a amplitude de movimento obtido. Se há tensão mínima no nervo ao longo do arco de movimento e o mesmo não subluxa sobre o epicôndilo, simplesmente mantenha-o descomprimido *in situ*. Se a subluxação ocorrer ou a tensão nervosa é excessiva com a flexão do cotovelo, realize um procedimento de transposição anterior.
- Posicione drenos de sucção e feche as incisões de forma rotineira.

CUIDADO PÓS-OPERATÓRIO Fisioterapia é iniciada no dia 2 do pós-operatório, quando os drenos são removidos. Frequentemente são usadas talas estáticas para prevenir a recorrência da contratura em flexão do cotovelo.

Mais recentemente, alguns autores têm defendido o desbridamento artroscópico do cotovelo para doenças degenerativas. Adams et al. reportaram 42 cotovelos seguidos por um período mínimo de 2 anos após desbridamento artroscópico e liberação capsular para osteoartrite. Os autores relataram melhora significativa de flexão, extensão, supinação, na dor e na pontuação com escala de Mayo para avaliação de resultado. Complicações foram raras e 81% dos pacientes tiveram resultado bom ou excelente. Embora relatos iniciais tenham sido promissores com essa "artroplastia osteocapsular", mais estudos são necessários para determinar a eficácia em longo prazo.

ARTROPLASTIA DE INTERPOSIÇÃO (FASCIAL)

Artroplastia de interposição é outra intervenção para tratar doenças degenerativas do cotovelo em pacientes que têm contraindicações da prótese. A principal indicação pode ser perda de movimento, dor incapacitante ou ambas. A perda de movimento pode ser causada por artrite inflamatória ou degenerativa, septicemia, queimaduras ou trauma. Anquilose pode ser óssea ou fibrosa. Dor incapacitante em paciente jovem e ativo pode ser a principal indicação. Se a dor e limitação de movimento são resultados de septicemia, avaliação pré-operatória cuidadosa deve determinar que a mesma está sob controle. Embora a melhor indicação para artroplastia de interposição seja a perda de movimento pós-traumática dolorosa na ausência de infecção, a indicação mais frequente em países subdesenvolvidos tem sido as luxações de cotovelo não tratadas. Como a artroplastia de interposição não contribui inerentemente para estabilidade do cotovelo, instabilidade não é uma boa indicação para esse procedimento.

A identificação dos pacientes adequados para a artroplastia de interposição é difícil e envolve avaliação do processo patológico subjacente e a motivação do paciente. Para obter sucesso, a condição dos tecidos moles que envolvem o cotovelo deve ser a mais normal possível. Músculos fracos e atrofiados, pele fina e delicada e cicatrizes extensas ou aderências entre a pele e os ossos subjacentes impedem a obtenção de resultados satisfatórios. A musculatura do antebraço deve estar em boas condições para que a força e a estabilidade no pós-operatório possam ser alcançadas através da reabilitação desses músculos. Além disso, é importante preservar o estoque ósseo, tanto quanto possível, e manter a integridade das partes moles musculares e capsuloligamentares em torno da articulação do cotovelo.

A artroplastia de interposição pode ser considerada em pacientes mais jovens com artrite pós-traumática (Fig. 12-27). Pode ser eficaz nesses pacientes e continua sendo alternativa à artroplastia total do cotovelo. A adição de dispositivos de distração é útil.

ARTROPLASTIA DE INTERPOSIÇÃO

TÉCNICA 12-5

- Inicie proximal à articulação do cotovelo, com incisão de 15 a 20 cm na face posterior do braço e antebraço medial à linha média do membro.
- Afaste a fáscia profunda lateralmente, de 2 a 3 cm, e exponha a aponeurose do músculo tríceps.
- Para acesso à articulação, dois métodos podem ser utilizados. No primeiro, exponha a aponeurose na extremidade proximal da incisão e realize um incisão transversalmente ao longo das suas bordas lateral e medial. Inicie proximalmente, dissecando-a distalmente; disseque um retalho da aponeurose com a sua base inserida até a ponta do olécrano (Fig. 12-28A). Faça uma incisão no músculo tríceps e periósteo na linha média sobre o terço distal do úmero (Fig. 12-28B).
- No segundo método, em vez de criar um retalho do tendão do tríceps, faça uma incisão na aponeurose, músculo tríceps e periósteo longitudinalmente na linha média.
- Após cada acesso, com descolador periosteal, retire o periósteo do terço distal da superfície posterior do úmero, retraia-o medial e lateralmente e exponha a cabeça do rádio e olécrano.
- Se a articulação está ancilozada, osteotomize a fusão entre o olécrano e o úmero e entre a cabeça do rádio e úmero, protegendo cuidadosamente o nervo ulnar.
- Flexione a articulação e desloque o rádio e ulna medialmente.
- Molde a extremidade distal do úmero em um côndilo convexo de anterior para posterior (Fig. 12-28C). Embora não seja necessário reproduzir os contornos do capítulo e tróclea, pode-se obter maior estabilidade mediolateral se o úmero distal for moldado em V invertido.
- Com escopro curvo, resseque o osso superficial para aprofundar e aumentar a incisura troclear da ulna e corte a

FIGURA 12-27 **A** e **B**, Após artroplastia de interposição com fáscia. **C**, Extensão 20 anos após a cirurgia. **D**, Flexão 20 anos após a cirurgia.

cabeça do rádio ao nível da parte distal da mesma incisura (Fig. 12-28D).

- Regularize todas as superfícies com uma "raspa".
- Obtenha um retângulo longo da fáscia lata da face lateral da coxa como enxerto, de tamanho suficiente para cobrir a articulação remodelada. (Muito tempo é economizado se há uma segunda equipe para retirada da fáscia lata enquanto o cotovelo é exposto.) Outros cirurgiões preferem usar aloenxerto de tendão de Aquiles, o qual elimina a necessidade do procedimento de retirada.
- Dobre a fáscia ao meio com a superfície lisa para o lado de dentro, e ancore sua borda dobrada à parte anterior da cápsula com três suturas, uma em cada lado e outra no meio.
- Posicione a metade proximal da fáscia sobre o côndilo do úmero recém-modelado, e com suturas interrompidas prenda e tensione as bordas medial e lateral dessa metade nas partes moles adjacentes sobre as bordas medial e lateral do úmero; se as partes moles forem insuficientes, prenda a fáscia com suturas passadas através de perfurações nessas bordas.
- Como alternativa, use âncoras ósseas para agilizar a fixação da fáscia ao úmero e olécrano e para a fixação dos tecidos capsuloligamentares do úmero.
- Posicione a metade distal da fáscia sobre a incisura troclear e suture-a no local (Fig. 12-28E). (Na presença de

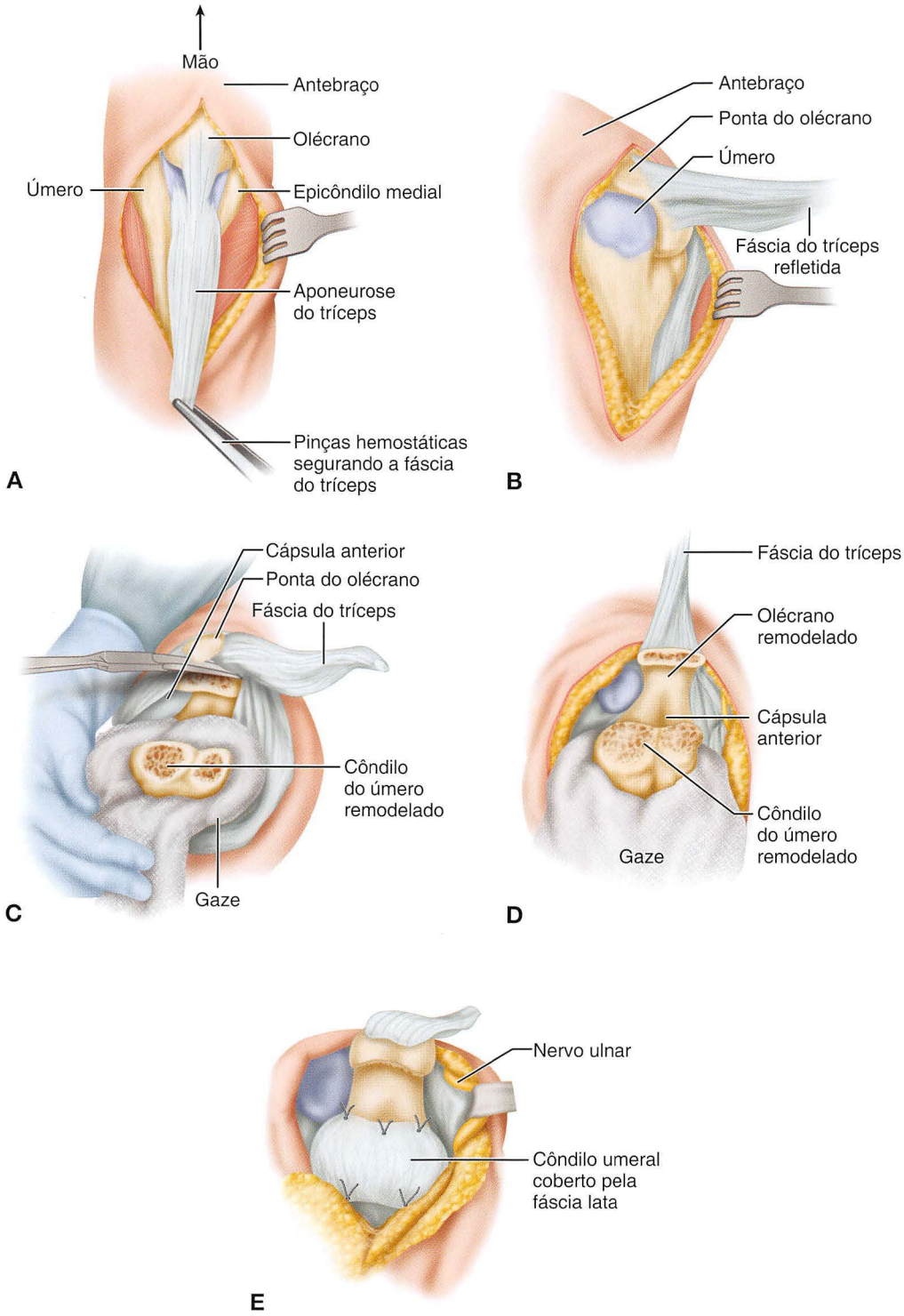

FIGURA 12-28 A-E, Técnica operatória da artroplastia de interposição fáscia. **VEJA A TÉCNICA 12-5.**

sinostose entre o rádio e a ulna proximais, resseque osso suficiente para permitir rotação livre do rádio.)

- Insira uma dobra da mesma fáscia entre o rádio e a ulna e envolva a cabeça do rádio ou coloque uma folha de fáscia em torno da cabeça e fixe-a com uma sutura em bolsa.
- Reduza a articulação e, com o cotovelo fletido a 90 graus, feche a cápsula de distal para proximal. Se o retalho de aponeurose do tríceps for dissecado, suture-o no nível mais distal em relação a sua fixação anterior, para permitir que a articulação flexione mais livremente. (Se não há mais fáscia lata disponível, o retalho de

aponeurose do tríceps pode ser posicionado entre as superfícies articulares no lugar da fáscia.)

- Use uma tala gessada longa posterior, com o cotovelo em 90 graus de flexão.

CUIDADO PÓS-OPERATÓRIO O cotovelo é imobilizado em 90 graus de flexão com tala posterior e o braço pode ser colocado em tipoia umeral de abdução, que é usada por 10 a 14 dias para evitar rotação. A tipoia de abdução nem sempre é necessária. Após cicatrização completa da ferida operatória, a tipoia de abdução e a tala do cotovelo são descartadas e uma tala posterior de cotovelo com tiras e fivelas é usada. Esta é removida por 1 a 2 horas, 3 ou 4 vezes por dia para exercícios ativos, para desenvolver os músculos flexores e extensores do cotovelo e os músculos flexores dos dedos. Após 3 semanas da cirurgia, a tala pode ser retirada durante o dia e uma tipoia é usada para suporte, conforme necessário, mas a tala deve ser usada durante a noite até que sejam recuperadas amplitude satisfatória de mobilidade e boa força muscular do cotovelo; isso geralmente ocorre após 8 semanas da cirurgia. O paciente deve continuar com exercícios ativos durante pelo menos 6 meses. Força e mobilidade máximas geralmente são recuperadas dentro de 2 anos após a cirurgia.

Com o tempo, alguns autores alteraram o material de enxerto de fáscia autógena para aloenxerto do tendão de Aquiles. Isto evita a morbidade da área doadora e também pode fornecer uma superfície de suporte mais grossa e mais resistente. Larson e Morrey, no entanto, relataram que apenas 29% dos 45 pacientes obtiveram resultado bom ou excelente em 45 cotovelos, após 6 anos de acompanhamento, embora tenha havido melhora significativa na dor, mobilidade e escores funcionais. Instabilidade pré-operatória foi associada aos piores resultados funcionais.

Resultados funcionais e aspecto radiológico após artroplastia de interposição se correlacionam pouco (Fig. 12-27). Em geral, os resultados regulares e ruins são causados por dor persistente, perda de mobilidade (anquilose) e instabilidade excessiva.

Complicações incluem absorção óssea, ruptura do tríceps, formação de osso heterotópico, instabilidade, infecção e formação de seroma na área doadora da coxa. Absorção óssea pode ocorrer nos côndilos distais do úmero e pode contribuir para a instabilidade. Ruptura do tríceps, que pode estar relacionada à exposição cirúrgica, é uma complicação rara da artroplastia fascial. Pode ser minimizada ou evitada se o retalho de aponeurose do tríceps é desenvolvido ou se o tríceps é refletido subperiostealmente do olécrano, como defendido por Bryan. Formação excessiva de osso heterotópico limita o movimento. Embora a excisão do osso heterotópico possa melhorar o movimento, pode haver recidiva, independentemente da maioria dos métodos utilizados para preveni-la.

O tratamento para infecções após artroplastia fascial do cotovelo deve ser imediato e agressivo. Se a infecção é superficial ou há desenvolvimento de celulite, o uso de antibióticos orais, elevação do cotovelo e imobilização podem resolver a infecção. Se estruturas mais profundas estão infectadas, pode ser necessários drenagem aberta e desbridamento ou excisão do enxerto de fáscia. Se foi utilizada fáscia lata autógena como material de enxerto, normalmente a formação de hematoma e seroma na área doadora da coxa é resolvida ao longo de semanas e raramente é necessário drenagem. Se drenagem é necessária, usa-se técnica asséptica, e aspiração por agulha pode ser suficiente. Dor, recidiva da anquilose e instabilidade podem levar a falha do procedimento. Esta também pode ocorrer com o tempo. Revisão da artroplastia fascial pode ser útil se a causa exata da falha puder ser identificada.

ARTROPLASTIA DE RESSECÇÃO E COM PRÓTESE DA CABEÇA DO RÁDIO

ARTROPLASTIA DE RESSECÇÃO DA CABEÇA DO RÁDIO

A substituição da cabeça do rádio geralmente é mais utilizada no tratamento de fraturas cominutas da cabeça do rádio, mas pode ser utilizada também em outras situações, como instabilidade e deformidade do cotovelo. Próteses de silicone (Silastic) foram introduzidas no início de 1980, inicialmente com relatos de bons resultados. No entanto, acompanhamento por longo prazo indicou problemas, como falha da prótese e sinovite induzida pelo silicone. Devido a isso, as próteses da cabeça do rádio foram substituídas por implantes metálicos, especialmente para o tratamento de lesões com fratura combinada da cabeça do rádio e lesão do ligamento medial. Próteses metálicas da cabeça do rádio são duráveis e ajudam a manter a estabilidade em valgo do cotovelo após substituição da cabeça do rádio por trauma.

ARTROPLASTIA COM PRÓTESE DA CABEÇA DO RÁDIO

As fraturas da cabeça do rádio associadas às luxações de cotovelo frequentemente são cominutas e quando não podem ser reconstruídas, são simplesmente ressecadas. Nessa situação, se ocorre instabilidade do cotovelo após excisão da cabeça do rádio, geralmente quando associada com fratura do coronoide baixa ou ruptura do ligamento colateral medial, a prótese da cabeça do rádio pode ajudar na estabilização da articulação. Se a cabeça do rádio está fraturada em combinação com luxação da articulação radioulnar distal, migração proximal do rádio após a excisão da cabeça do rádio pode ser minimizada pela inserção da prótese da cabeça do rádio. Em cada uma dessas situações, a prótese da cabeça do rádio pode ser indicada para estabilizar a articulação do cotovelo, permitindo exercícios precoces para ganho de mobilidade (Fig. 12-29).

Tentativas para evitar luxação recorrente do cotovelo, migração proximal do rádio e instabilidade em valgo excessiva após certas lesões do cotovelo e antebraço levaram a evolução dos modelos protéticos da cabeça do rádio. Embora a substituição protética da cabeça do rádio após fraturas agudas da cabeça do rádio e após excisão da cabeça do rádio e sinovectomia do cotovelo seja controversa, é razoável considerar esse procedimento após lesão ou doença que leve a instabilidade significativa do cotovelo, eixo radial do antebraço e articulação radioulnar distal. Os vários tipos de próteses da cabeça do rádio atualmente disponíveis evoluíram a partir de um modelo monobloco para próteses modulares, algumas com características bipolares e materiais diferentes que podem diminuir a probabilidade de desgaste do capítulo em contato com a prótese. A substituição da cabeça do rádio deve ser a mais próxima da anatômica. Geralmente, a extremidade proximal da cabeça do rádio é 0,9 mm distal à borda lateral do coronoide, mas pelas variações de cada paciente, imagem do cotovelo contralateral pode ser útil para fins de dimensionamento. Para evitar desgaste do capítulo por tensão excessiva (*overstuff*) sobre a articulação radiocapitelar, a borda proximal da prótese deve estar nivelada com a borda lateral do coronoide (Fig. 12-30). O tamanho correto e a reinserção adequada do complexo ligamentar lateral são necessários para evitar

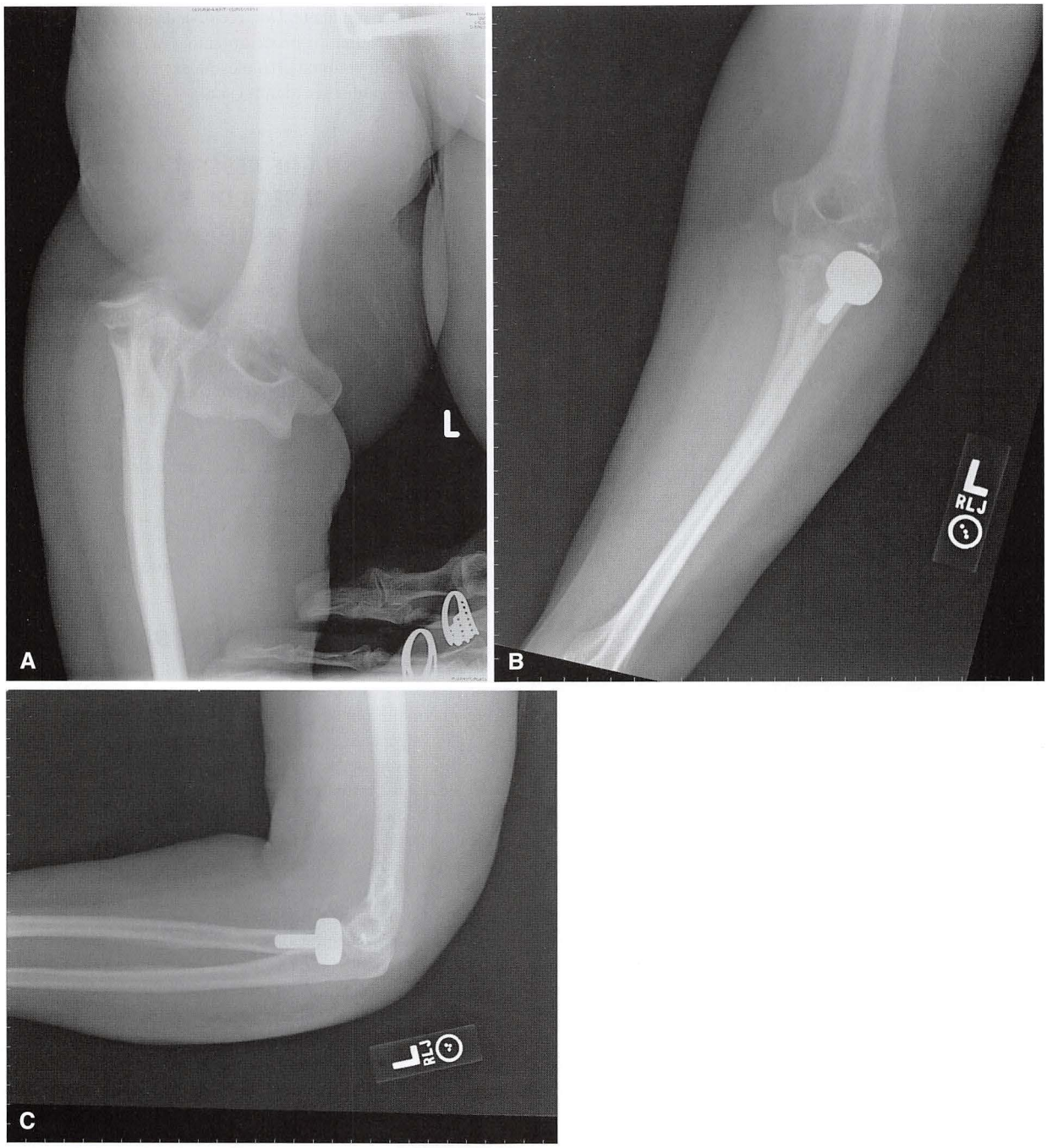

FIGURA 12-29 **A,** Fratura-luxação do cotovelo. **B** e **C,** Após prótese da cabeça do rádio.

contato irregular da borda da prótese com o capítulo (*edge binding*) (Fig. 12-31). Em teoria, a prótese bipolar pode ajudar a reduzir esse problema. Os resultados das fraturas complexas da cabeça do rádio tratadas com diversos modelos de próteses de monobloco e bipolares são animadores, embora resultados em longo prazo de um número significativo de pacientes ainda sejam necessários. Em geral, os resultados parecem ser bons a excelentes em 80% dos pacientes, com 10% a 20% de redução na força. Alívio da dor é excelente, extensão e flexão do cotovelo e pronação e supinação estão dentro de 10 a 20 graus dos valores normais, e a manutenção da estabilidade da articulação ulnoumeral é quase sempre obtida.

ARTROPLASTIA COM PRÓTESE DA CABEÇA DO RÁDIO

TÉCNICA 12-6

- Posicione o paciente em decúbito dorsal ou em decúbito lateral com o cotovelo afetado para cima. Prepare e enfaixe o braço para expor o cotovelo com o braço sobre o peito. Use torniquete pneumático.

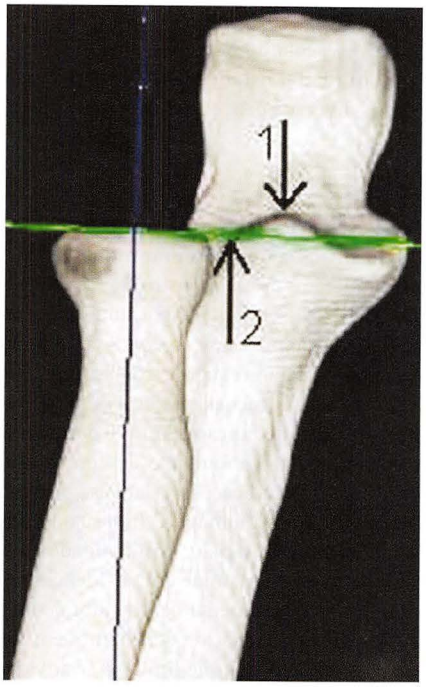

FIGURA 12-30 Prótese da cabeça do rádio (veja o texto). Exames tridimensionais de TC usados para determinar o plano definido pelas margens distais da superfície articular da cabeça do rádio. *Seta 1*, Crista central do processo coronoide. *Seta 2*, Borda lateral do processo coronoide. (De Doornberg JN, Linzel DS, Zurakowski D, et al: Reference points for radial head prosthesis size, *J Hand Surg* 31A:53, 2006.)

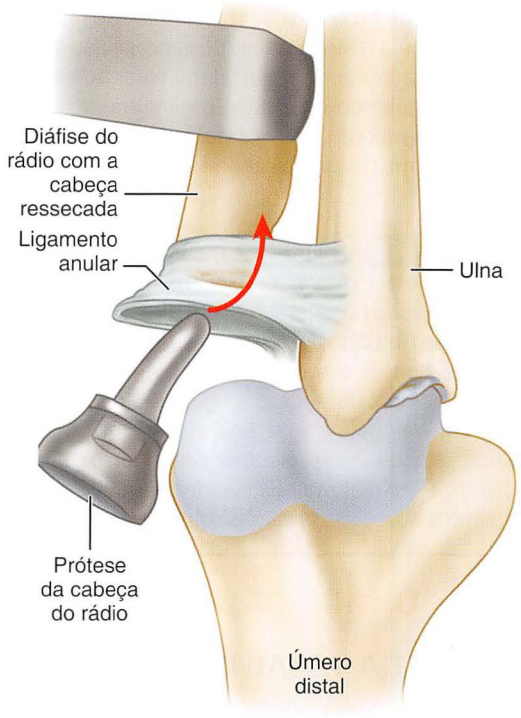

FIGURA 12-32 Prótese da cabeça do rádio (veja o texto). O ligamento anular é incisado transversalmente para permitir a visão do canal medular para colocação da prótese. **VEJA A TÉCNICA 12-6.**

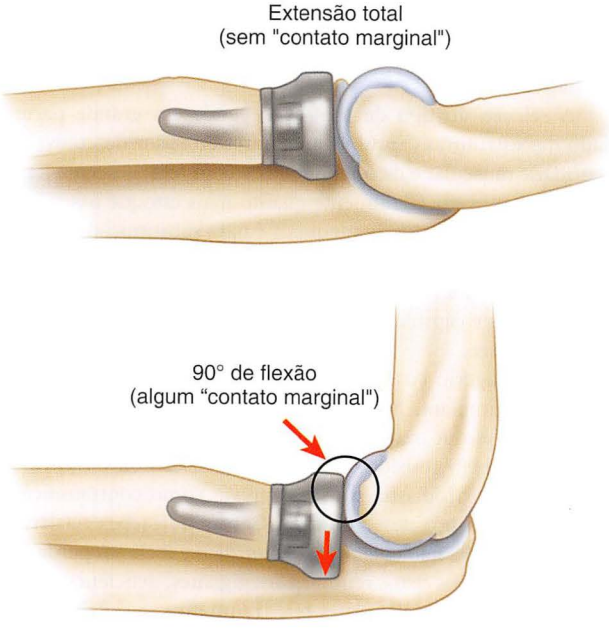

FIGURA 12-31 Prótese da cabeça do rádio (veja o texto). A estabilidade da prótese deve ser verificada durante a mobilização do cotovelo para garantir que não ocorra qualquer contato entre a margem da prótese e o capítulo.

- Comece a incisão superior ao epicôndilo lateral estendendo distalmente cerca de 6 cm em toda a articulação no intervalo entre o extensor ulnar do carpo e o ancôneo.
- Aumente o intervalo entre os dois músculos e exponha a cápsula lateral do cotovelo. Muitas vezes, pela própria lesão, as estruturas capsulares laterais são avulsionadas do epicôndilo lateral, e o intervalo criado pelo trauma deve permitir a remoção de fragmentos ósseos e expor o colo do rádio.
- Faça uma incisão no ligamento anular transversalmente e corte o colo do rádio imediatamente proximal ao foco da fratura (Fig. 12-32).
- Prepare o canal medular do rádio proximal com broca ou fresas para inserir a haste da prótese.
- Corte a superfície do rádio proximal uniformemente de modo que o contato entre ele e o colar da prótese seja completo.
- Confira o ajuste correto da haste no canal medular e observe se o contato com o capítulo está satisfatório. Evite compressão excessiva da prótese.
- Confira os movimentos de flexão, extensão e rotações e observe a relação entre o capítulo e a prótese nas projeções anteroposterior e laterais.
- Após a prótese de teste demonstrar contato satisfatório entre o capítulo e a prótese e bom encaixe no canal medular radial, insira a prótese final.

- Faça perfurações no centro de rotação do capítulo ou use âncora óssea para reinserir as estruturas capsulares laterais, incluindo o ligamento colateral lateral ulnar ao seu ponto isométrico, mantendo a articulação ulnoumeral reduzida.
- Deixe dreno de sucção, feche a lesão em planos e proteja o cotovelo com curativo compressivo em 90 graus de flexão.

CUIDADO PÓS-OPERATÓRIO O curativo é retirado de 3 a 5 dias após a cirurgia. Posteriormente, um pequeno curativo é deixado no local, e movimentos suaves ativos do cotovelo são iniciados. Fisioterapia agressiva deve ser evitada. Se houver associação com outras lesões, como luxação radioulnal distal, lesões ligamentares ou instabilidade do cotovelo, a imobilização é mantida por 3 semanas. Mobilização após lesão radioulnar depende do tratamento imposto e se foi realizada fixação temporária com pinos. Movimentos ativos são iniciados sob supervisão.

ARTROPLASTIA TOTAL DO COTOVELO

Artroplastia total do cotovelo é um dos procedimentos mais estudados da cirurgia ortopédica. Vários autores têm demonstrado seus resultados com diversos tipos de próteses. O método de avaliação dos resultados da artroplastia do cotovelo tem sido padronizado, e sistemas de classificação foram estabelecidos por Morrey et al., pela American Shoulder and Elbow Surgeons — Sociedade Americana de Cirugiões de Ombro e Cotovelo (ASES), Inglis e Pellicci, e Ewald. A escala de Mayo para resultados, que leva em conta a dor, mobilidade, estabilidade e função diária, é usada para comparar os diversos procedimentos cirúrgicos no cotovelo (Quadro 12-3).

QUADRO 12-3 Escala Mayo de Resultados para Cotovelo

Dor (45 pontos)
- Nenhuma (45 pontos)
- Leve (30 pontos)
- Moderada (15 pontos)
- Intensa (0 pontos)

Amplitude de Movimento (20 pontos)
- Arco > 100 graus (20 pontos)
- Arco de 50 a 100 graus (15 pontos)
- Arco < 50 graus (5 pontos)

Estabilidade (10 pontos)
- Estável (10 pontos)
- Moderadamente instável (5 pontos)
- Extremamente instável (0 pontos)

Função (25 pontos)
- É capaz de pentear os cabelos (5 pontos)
- É capaz de alimentar-se sozinho (5 pontos)
- É capaz de realizar tarefas de higiene pessoal (5 pontos)
- É capaz de colocar a camisa (5 pontos)
- É capaz de colocar os sapatos (5 pontos)

Total máximo = 100 pontos.
Classificação dos resultados: 90-100 = excelente, 75-89 = bom, 60-74 = regular, <60 = ruim.

INDICAÇÕES

Os objetivos da reconstrução cirúrgica do cotovelo são restaurar a função através do alívio da dor, restaurar mobilidade e estabilidade. Ao avaliar os candidatos à artroplastia do cotovelo, dois fatores devem ser considerados: seleção dos pacientes e da prótese. Cotovelo estável e indolor com preservação do movimento intermediário ou funcional geralmente não requer artroplastia.

Apesar de muitas indicações e indicações relativas terem sido relatadas, deformidade e disfunção sem dor não são indicações de cirurgia. Da mesma forma, fraqueza e desconforto causados por instabilidade podem ser indicações relativas, principalmente em pacientes com artrite pós-traumática. Indicações primárias para artroplastia total do cotovelo são dor, instabilidade e anquilose bilateral do cotovelo. Artrite reumatoide com evidência radiográfica de destruição articular que geralmente não melhora com ressecção da cabeça do rádio e sinovectomia, especialmente em pacientes com instabilidade e rigidez dolorosa que limitam as atividades, é considerada indicação. Anquilose óssea ou fibrosa com o cotovelo em posição funcional ruim também é considerada como indicação de artroplastia. Em pacientes com artrite reumatoide, a artroplastia deve ser considerada apenas após falha no tratamento médico e a doença ter evoluído para alterações ósseas, estádio em que sinovectomia não seria benéfica.

O melhor candidato para artroplastia total do cotovelo é descrito como o paciente com artrite reumatoide com incapacidade e dor importantes, com arquitetura articular alterada; no entanto, a decisão pelo procedimento deve ser tomada com cautela devido à alta taxa de complicações. Pacientes com artrite reumatoide que apresentam limitação de mobilidade, anquilose, instabilidade ou dor incapacitante, geralmente evoluem melhor após artroplastia, quando comparados aos pacientes com artrite traumática.

A seleção do tipo de prótese depende em grande parte do estado das estruturas capsuloligamentares ao redor do cotovelo, da integridade muscular e da quantidade de osso remanescente na articulação do cotovelo. Geralmente quanto mais estoque ósseo e mais estável é a articulação, mais adequada é para substituição com *resurfacing* ou uso de prótese não constrita. Modelos protéticos constritos devem ser selecionados para pacientes com lesão nos ligamentos estabilizadores e cápsula, musculatura atrófica e perda considerável de estoque ósseo.

Ewald sugeriu contraindicação absoluta para artroplastia do cotovelo com implante nos casos de história anterior de infecção no cotovelo. Devido ao seu modelo de prótese ser do tipo capítulo-condilar, também considerou artroplastia fascial ou outro tipo de interposição e artroplastia constrita prévia como contraindicações absolutas para o uso desse modelo. Contraindicações relativas ao uso da artroplastia não constrita de *resurfacing* incluem perda óssea excessiva, como nos cistos reumatoides gigantes, deficiência da incisura troclear ulnar e artrite pós-traumática ou degenerativa. Coonrad e Moorey consideraram infecção, uso excessivo do cotovelo, anquilose do ombro ipsolateral e presença de articulações neurotróficas como contraindicações. Kudo et al. concluíram que perda óssea extensa em ambos os lados da articulação e função ruim dos mecanismos flexores e extensores são contraindicações. Morrey et al. afirmaram não haver implante confiável e consistente

para artroplastia total nos pacientes com artrite degenerativa pós-traumática no cotovelo. Isso nem sempre representa uma contraindicação para artroplastia total do cotovelo.

TÉCNICA CIRÚRGICA

ARTROPLASTIA TOTAL DO COTOVELO TIPO COONRAD-MORREY

A prótese Coonrad-Morrey é uma prótese semiconstrita articulada com uma bucha de polietileno de alto peso molecular e componentes de titânio do úmero e ulna. Foi projetada com 7 graus de mobilidade rotacional e lateromedial. As hastes do úmero e ulna correspondem às formas dos canais medulares. A haste triangular do úmero é achatada próximo à base na porção inferior mais larga e plana do canal medular do úmero. A haste medular grande proporciona fixação rígida. Sua haste longa, com seus contornos e flange distal anterior, aumenta a resistência ao torque. A ressecção óssea cuidadosa na área intercondiliana do úmero é necessária para permitir o ajuste adequado da prótese umeral. A prótese é inserida com o cotovelo totalmente fletido. Se necessário, pode ser desarticulada através da remoção do pino axial. Os componentes também podem ser inseridos separadamente e, em seguida, unidos. Próteses dos lados direito e esquerdo estão disponíveis como componentes de teste. Quando o dispositivo é implantado corretamente, o eixo de rotação fica próximo do centro anatômico. Ela é relativamente grande, sendo uma possível desvantagem para pacientes menores, que ocasionalmente requerem componentes personalizados.

TÉCNICA 12-7

(COONRAD; COONRAD, MORREY E BRYAN)

- Posicione o paciente em decúbito dorsal com o braço afetado anteriomente sobre o peito com um coxim sob o ombro ipsolateral (Fig. 12-33A). Ao preparar o braço, deixe toda a área do cotovelo e antebraço exposta para que a prótese possa ser inserida corretamente. Use um torniquete estéril e exanguine o membro, elevando-o por alguns minutos antes de inflar o torniquete.
- Use uma incisão posteromedial reta.
- Identifique o nervo ulnar, gentilmente o mobilize e o proteja, transpondo-o anteriormente após a operação.
- Descole cuidadosamente o mecanismo do tríceps em continuidade com o periósteo sobre a ulna proximal e olécrano para evitar transecção ou separação do mesmo (Fig. 12-33B).
- Afaste o tríceps para o lado radial do olécrano para expor a ulna proximal. A artroplastia com mecanismo extensor intacto é mais fácil, minimizando o risco de ruptura do tríceps e má função do mesmo após a cirurgia.
- Libere os ligamentos colaterais de cada lado do cotovelo.
- Gire o antebraço lateralmente para deslocar o cotovelo e permitir exposição do úmero distal.
- Remova a porção média da tróclea com uma serra oscilante para permitir acesso ao canal medular do úmero (Fig. 12-33C). Identifique o canal com uma broca usada no teto da fossa do olécrano (Fig. 12-33D).
- Retire a cortical da fossa do olécrano e abra o canal medular em um tamanho suficiente para permitir o uso da fresa do canal (Fig. 12-33E).
- Preserve as porções medial e lateral das colunas supracondilianas durante a preparação do úmero distal. Use as colunas como referência durante a preparação óssea para garantir a orientação e alinhamento satisfatórios.
- Insira a haste de alinhamento dentro do canal medular com um cabo em T (Fig. 12-33F).
- Remova o identificador e aplique o bloco de corte com a colocação adequada, direita ou esquerda. Permita que o braço lateral fique apoiado sobre o capítulo, demonstrando a profundidade adequada do corte (Fig. 12-33G).
- Use serra oscilante para remover osso do capítulo e tróclea que corresponda ao tamanho apropriado do bloco de corte. Se o osso é osteoporótico, marque o córtex com eletrocautério, usando o bloco de corte como guia.
- Remova qualquer osso remanescente após o corte com "saca-bocado". Evite lesões às colunas supracondilianas medial e lateral para evitar fraturas. Remova o osso cuidadosamente, em pequenas quantidades a cada vez, inserindo a prótese de teste repetidamente até que as margens da mesma estejam exatamente no nível das margens da superfície articular epicondilar, nos lados do capítulo e da tróclea.
- Modele as regiões planas do úmero distal para permitir o encaixe preciso das laterais da haste umeral, curetando osso esponjoso das porções epicondilares e distal do úmero. Isso permite a fixação satisfatória do cimento (Fig. 12-33H).
- Resseque a ponta do olécrano.
- Use uma broca de alta velocidade removendo osso subcondral para permitir a identificação do canal medular ulnar.
- Retire osso adicional da ponta do olécrano para formar uma cavidade, permitindo o posicionamento das fresas em série a serem introduzidas no canal medular da ulna (Fig.12-33I). Utilize fresas apropriadas na ulna direita ou esquerda, conforme necessário.
- Selecione o tamanho apropriado da fresa e use uma broca para remover delicadamente o osso subcondral em torno do processo coronoide (Fig. 12-33J).
- Após preparo da ulna proximal e úmero distal, insira prótese de teste e avalie a flexão e extensão totais.
- Se houver limitações na extensão total, libere cápsula anterior, reavaliando os componentes de teste novamente até obtenção da extensão completa.
- Antes de inserir a prótese definitiva com polimetilmetacrilato, use a prótese de teste para determinar se há impacto da cabeça do rádio com a prótese. Se isso ocorrer, resseque a cabeça do rádio.
- Molde um enxerto ósseo da tróclea previamente ressecada para ser colocado atrás da flange anterior do úmero durante a implantação do componente. O enxerto geralmente tem de 2 a 3 mm de espessura, 1,5 cm de

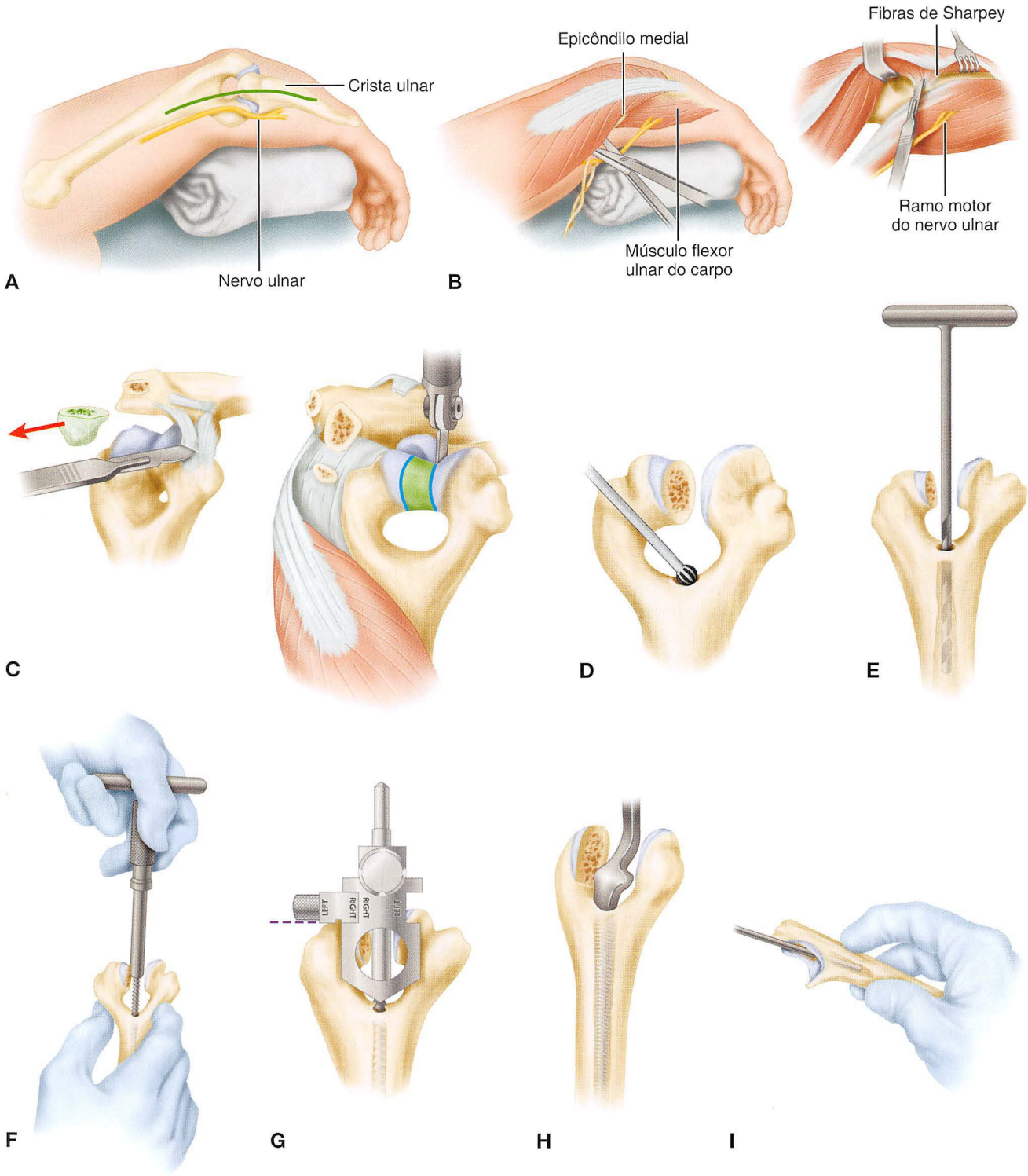

FIGURA 12-33 **A-R, Artroplastia total do cotovelo de Coonrad-Morrey.** (Redesenhada de Coonrad RW, Morrey BJ: *Coonrad/Morrey total elbow: surgical technique,* Warsaw, IN, 1988, Zimmer USA.) **VEJA A TÉCNICA 12-7.**

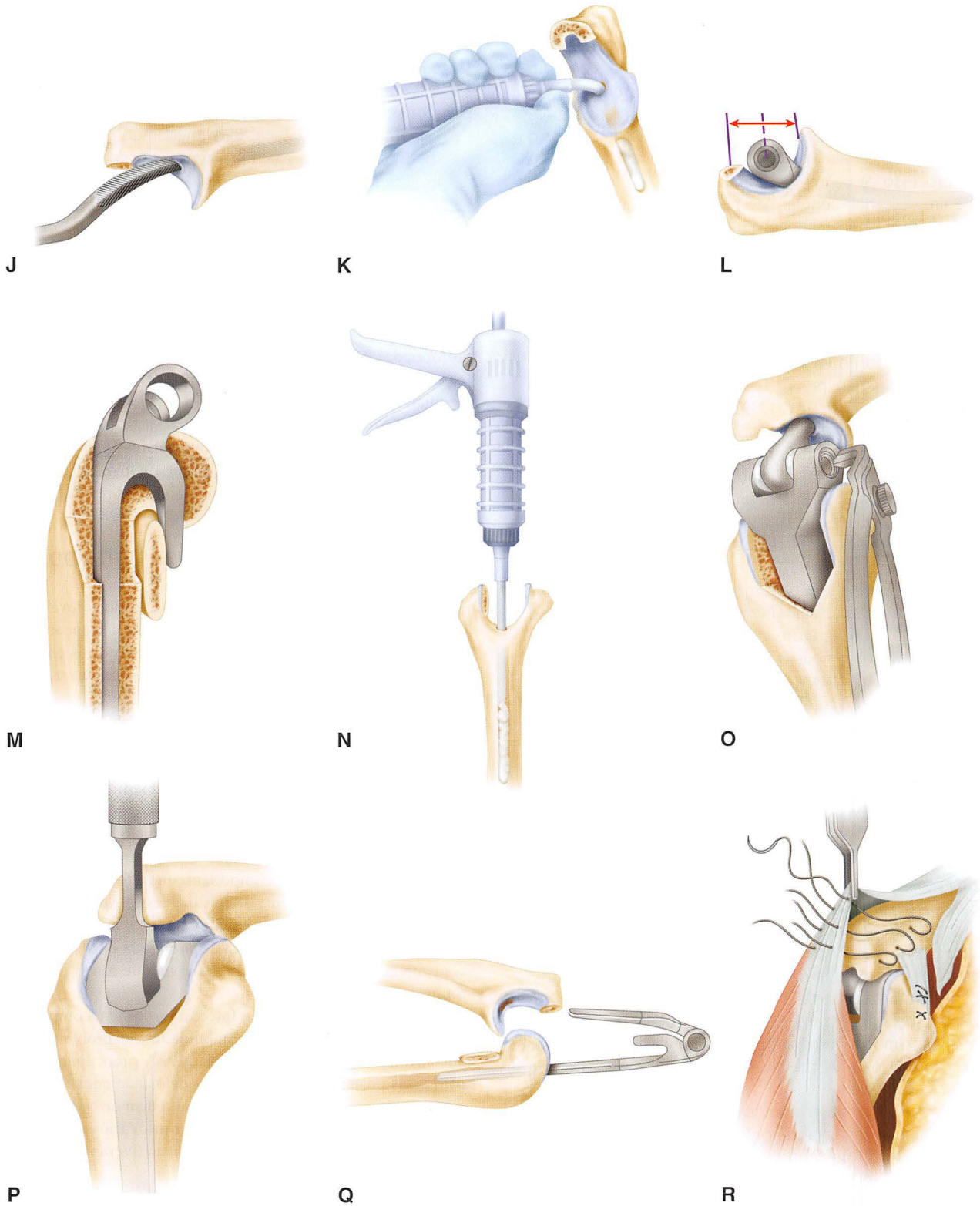

FIGURA 12-33, cont.

comprimento e 1 cm de largura. Afaste o braquial do úmero anterior criando o leito para colocação do enxerto ósseo.

- Lave os canais medulares do úmero e ulna com um sistema pulsátil de irrigação e seque os mesmos.
- Insira restritores de cimento nos canais do úmero e ulna.
- Use pistola de cimento com tubos flexíveis para inserir o cimento nos canais (Fig. 12-33K). Use o cimento no início do processo de polimerização. Injete na ulna, deixando 1 a 2 cm de canal medular não preenchido para permitir o fluxo de retorno do cimento.
- Insira o componente ulnar primeiro, tão distal quanto o processo coronoide. Alinhe o centro do componente ulnar com o centro da incisura sigmoide maior (Fig. 12-33L). Remova o excesso de cimento em torno do componente ulnar.
- Insira cimento no canal do úmero, deixando cerca de 1 cm de canal não preenchido para permitir o fluxo de retorno do cimento (Fig. 12-33N).
- Com o cimento ainda mole, posicione o componente do úmero para baixo, em um ponto que permita a articulação do dispositivo e o posicionamento do axial. Posicione o enxerto ósseo contra o úmero distal, sob as partes moles (Fig.12-33M). Nesse ponto, o enxerto ósseo é parcialmente coberto pela flange anterior do componente do úmero.
- Articule o dispositivo do úmero, inserindo o pino axial através do úmero e ulna. Prenda-o com anel de bloqueio (Fig. 12-33O). Haverá um clique de confirmação quando o dispositivo de bloqueio estiver ativado.
- Impacte o componente umeral no úmero de modo que o eixo de rotação da prótese esteja no nível do eixo anatômico normal de rotação (Fig. 12-33P e Q). Isso geralmente é obtido quando a base da flange anterior é nivelada com o osso anterior da fossa do olécrano.
- Verifique o enxerto ósseo para garantir que ele ainda esteja atrás da flange e seguro entre ele e o úmero.
- Posicione o braço em extensão máxima enquanto o cimento seca. Enquanto isso, retire cuidadosamente o excesso de cimento.
- Esvazie o torniquete para obter hemostasia. Deixe um dreno profundamente à incisão.
- Faça perfurações em configuração de X através do olécrano para colocação das suturas na reinserção do tríceps, configurando ponto de bloqueado (Fig. 12-33R). Também passe uma sutura transversal através do olécrano e amarre-a no topo do tríceps aproximado para proporcionar fixação adicional. Feche o restante do tríceps com fio de sutura absorvível.
- Confeccione curativo compressivo com o cotovelo em extensão e uma tala anterior longa para reduzir a pressão sobre a incisão posterior. Se a imobilização do cotovelo em 90 graus de flexão for preferida, use uma tala longa acolchoada para o braço, com cobertura extra sobre as superfícies posteriores para evitar pressão sobre a incisão.

Veja também, em inglês, os Vídeos 12-3 e 12-4.

CUIDADO PÓS-OPERATÓRIO O braço deve ser elevado durante a noite com o cotovelo acima do ombro. Os drenos e compressas são retirados 1 dia após a cirurgia. Curativo fino é então utilizado e flexão e extensão passivas do cotovelo são permitidas, conforme toleradas. Usando tipoia, instruções sobre atividades diárias são fornecidas por terapeuta ocupacional. Extensão ativa do cotovelo deve ser evitada por 3 meses até cicatrização do tríceps. Exercícios de fortalecimento são evitados, e o paciente deve evitar levantar mais de 2,5 kg aproximadamente, nos 3 primeiros meses após a cirurgia. Após isso, deve-se restringir levantamento a 4,5 kg.

RESULTADOS

Resultados em longo prazo (10 a 20 anos) da artroplastia total do cotovelo com próteses semiconstritas e nãoconstritas já estão publicados. Nas revisões de resultados, várias generalizações parecem apropriadas. Se as publicações disponíveis das artroplastias semiconstritas e não constritas forem consideradas, a média 75% de resultados satisfatórios foram alcançados. Além disso, a qualidade nos índices de vida melhorou após artroplastia total do cotovelo. Se forem excluídos artigos prévios com implantes mais antigos, resultados satisfatórios se aproximam de 90%. Quando artroplastia do cotovelo é realizada para artrite reumatoide, os resultados satisfatórios também alcançam, em média, 90%.

ARTROPLASTIA TOTAL NÃO CONSTRITA DO COTOVELO

Vários tipos de próteses totais não constritas do cotovelo têm sido utilizadas com várias modificações. Artroplastias nãoconstritas tipo *resurfacing* têm demonstrado resultados satisfatórios em média de 85%, e de 90% quando a seleção dos pacientes for correta e a técnica cirúrgia, adequada.

Pacientes com artrite reumatoide constituem o maior grupo tratado com próteses não constritas. Soltura asséptica foi observada em 10% das 522 próteses Souter-Strathclyde utilizadas em pacientes com artrite inflamatória em seguimento médio de 6,6 anos. Além da soltura asséptica, a sobrevida foi de 96% e 84% com 5 e 10 anos, respectivamente. Trail et al., após experiência com 309 artroplastias totais tipo Souter-Strathclyde em pacientes com artrite reumatoide, recomendaram componente mais longo no úmero, pois 25 das 32 revisões foram por soltura deste. Apesar das taxas de radiolucência de 100% para os componentes do úmero e de 8,9% para ulna, foi demonstrada taxa de sobrevida de 90% em 16 anos, com melhora média de 43 a 77 na escala de Mayo para próteses totais de Kudo tipo 3.

Paralisia do nervo ulnar, infecção profunda, complicações na ferida operatória, rigidez e instabilidade são problemas comuns encontrados com uso desses implantes. A preocupação principal com essas próteses e com outros modelos não constritos que surgiram recentemente no mercado é a alta taxa de radiolucência em torno dos componentes do úmero e ulna. Vários artigos recentes concluíram que implantes semirrestritos tiveram mais durabilidade que os não constritos.

ARTROPLASTIA TOTAL SEMICONSTRITA DO COTOVELO

A artroplastia total semiconstrita do cotovelo para artrite reumatoide tem sido muito estudada. Os primeiros relatos indicaram bons resultados em aproximadamente 85% dos pacientes, com sobrevivência da prótese em 92%, embora as taxas de complicações tenham sido relativamente altas (14%). Comparações mais recentes dos resultados entre artroplastias não constritas e semiconstritas para artrite reumatoide demonstraram sobrevivência de 93%

em 5 anos e de 76% em 10 anos para implantes não constritos. Em contraste, a prótese semiconstrita teve retenção de 100% em 5 anos. O implante não constrito apresentou taxas elevadas de soltura (18%) e instabilidade (9%), responsáveis pela taxa de sobrevivência inferior.

Artroplastia total do cotovelo para fraturas distais do úmero em idosos tem demonstrado ser um método eficaz de tratamento em comparação com redução aberta e fixação interna. Mulheres com mais de 65 anos, com fragmentos ósseos pequenos ou má qualidade óssea, com fatores de comorbidade significativos tais como artrite reumatoide, osteoporose, diabetes melito e condições que usam corticoides tiveram resultados superiores em seguimentos de curto prazo com prótese, quando comparada à fixação. Um estudo multicêntrico, prospectivo e randomizado comparando fixação interna com artroplastia total do cotovelo para fraturas distais intra-articulares desviadas do úmero em idosos demonstrou resultados funcionais melhores em 2 anos com artroplastia; no entanto, foram descritos resultados inferiores em pacientes mais jovens (idade média de 23 anos) com fraturas causadas por ferimentos com arma de fogo.

Artrite pós-traumática também é indicação crescente para artroplastia total do cotovelo. Em seguimento médio de 68 meses após artroplastia total do cotovelo, 83% dos 41 pacientes com artrite pós-traumática tiveram resultados bons ou excelentes. Falhas foram tipicamente atribuídas ao uso excessivo da prótese na população mais jovem e mais ativa. Uma atualização recente dessa série com seguimento médio de 9 anos demonstrou 70% de retenção dos componentes em 15 anos; 68% dos pacientes tiveram resultados bons ou excelentes.

Procedimentos prévios sem sucesso de qualquer tipo podem ter indicação de artroplastia como revisão. As indicações incluem dor intratável com evidência radiográfica de destruição das articulações radioumeral e ulnoumeral, instabilidade, sinovectomia sem sucesso com excisão da cabeça do rádio, e perda óssea causada por tumor, trauma ou infecção. Pacientes com tumores primários geralmente têm resultados melhores que os pacientes com lesões metastáticas.

COMPLICAÇÕES

A taxa de complicação geral tem sido demonstrada em média como 43%, incluindo uma taxa de revisão de 18% e de complicações "permanentes" de 15%. A mortalidade perioperatória descrita é de 0,6% geralmente devido a complicações cardíacas. A incidência de infecções varia de 0% a 11,5%, com média de 5,3%. Em revisão dos mecanismos de falha na artroplastia total do cotovelo realizada para artrite pós-traumática, concluímos que infecção precoce (<5 anos) foi o principal responsável por falhas; entre 5 e 10 anos o desgaste das buchas de polietileno foi a complicação mais comum, e tardiamente (> 10 anos), as complicações foram incomuns, envolvendo soltura ou fratura de componente.

Desgaste da superfície de apoio de polietileno também foi descrita após artroplastia total do cotovelo, mas é responsável pela minoria dos procedimentos de revisão. Fatores associados ao desgaste das buchas foram pacientes mais jovens, sexo masculino, artrite pós-traumática, deformidade do cotovelo no pré-operatório, pseudoartrose supracondiliana e atividades de nível elevado.

Reação osteolítica semelhante à observada nas artroplastias totais de quadril e joelho tem sido encontrada na artroplastia total do cotovelo. Em estudo retrospectivo com 16 cotovelos, foram observados vários padrões de desgaste, incluindo erosão assimétrica das superfícies de apoio do úmero e ulna, além resíduos metálicos (*debris*).

TABELA 12-7 Complicações da Artroplastia do Cotovelo com Implante*

	MÉDIA (%)
RARAMENTE REQUER CIRURGIA	
Parestesias nervosas	11
Problemas na ferida operatória	14
Fratura do úmero	5
Fratura da ulna	5
GERALMENTE REQUER CIRURGIA	
Compressão de nervo†	3
Problemas no tríceps	4
Anquilose†	4
GERALMENTE REQUER REVISÃO	
Soltura (semiconstrita)	5
Instabilidade (não constrita)	9
Infecção	7
Fratura e soltura†	5

*Percentual médio dos relatórios publicados.
†Raramente descrito pela maioria dos autores.

A principal complicação da artroplastia total do cotovelo constrita tem sido a soltura, geralmente do componente umeral (Tabela 12-7). Nas próteses semiconstritas, a soltura do componente umeral, que previamente era causa mais comum de revisão, reduziu-se para menos de 5% após melhorias nos modelos das próteses, alterações na técnica operatória e melhor compreensão da anatomia e função do cotovelo.

Instabilidade na forma da luxação ou subluxação é a complicação que mais comumente necessita revisão das próteses não constritas e tem sido descrita entre 9% e 10% das artroplastias totais do cotovelo. Luxação real ocorre em menos de 5% das próteses não constritas, e depende da técnica cirúrgica. Tensionamento apropriado dos complexos ligamentares medial e lateral, bem como preservação da cápsula anterior e tríceps, pode ajudar a evitar essa complicação.

Uma série de medidas foram recomendadas para minimizar a ocorrência de outras complicações na artroplastia do cotovelo, especialmente infecções e problemas com tríceps, nervo ulnar e cicatrização da ferida operatória. Estas incluem o uso da incisão reta medial à ponta do olécrano, desinserção do tríceps sem dividi-lo, transposição anterior do nervo ulnar, drenagem da lesão com pelo menos um dreno de sucção e imobilização inicial do cotovelo em extensão total.

PROCEDIMENTOS "DE SALVAÇÃO"

REVISÃO DA ARTROPLASTIA DO COTOVELO

Os primeiros resultados das revisões das artroplastia do cotovelo foram ruins, com alta taxa de complicações e índice igualmente alto de resultados insatisfatórios. Apesar disso, com técnica cirúrgica aprimorada e melhor compreensão dos padrões de falha dessas próteses, resultados mais recentes têm sido promissores. Mesmo assim, a revisão permanece sendo uma situação difícil, considerada

"de salvação", e os pacientes devem ser orientados quanto à real situação do seu problema antes da intervenção, para que as expectativas sejam claramente definidas.

Wolfe et al. identificaram os fatores de risco pré-operatórios para infecção após artroplastia total do cotovelo, incluindo cirurgia ou infecção prévia no cotovelo, doença psiquiátrica e artrite reumatoide grau IV. Fatores de risco pós-operatórios incluem drenagem pela ferida operatória, drenagem espontânea após 10 dias, e reoperação por qualquer motivo. Para infecção profunda após artroplastia do cotovelo, recomenda-se remoção da prótese e de todo cimento possível. Para infecção superficial, Wolfe et al. recomendaram o desbridamento com preservação da prótese, artroplastia de ressecção ou artrodese do cotovelo. Em pacientes com soltura do implante, tentativas de preservação não tiveram sucesso. No entanto, nos pacientes sem soltura a manutenção do implante foi possível. Medidas agressivas foram usadas para estabilizar partes moles, incluindo excisão de fístulas, desbridamento da pele espessada e osso exposto, utilização de enxertos de pele, rotação de retalhos e retalhos musculares pediculados. Manutenção da prótese infectada com desbridamento seriado e antibioticoterapia tem sido descrita, bem como revisão bem-sucedida com troca do implante em estádio único.

Mais recentemente Yamaguchi, Adams e Morrey, publicaram 25 pacientes com infecções pós-operatórias, agrupando-os de acordo com o tratamento recebido. No grupo I, a prótese foi mantida usando antibióticos e desbridamento em série, incluindo a troca das buchas de polietileno. No grupo II, a prótese foi removida, com reimplantação de modo imediato ou tardio. No grupo III, foi realizada artroplastia de ressecção. A infecção foi resolvida com sucesso em sete dos 14 pacientes no grupo I. Os resultados dependeram do organismo causador. Os menos satisfatórios foram observados em pacientes infectados por *Staphylococcus epidermidis*. No grupo II, quatro de seis pacientes tiveram reimplantação bem-sucedida. No grupo III, nenhum dos cinco pacientes apresentou sinais de infecção na última avaliação. A artroplastia de ressecção teve resultado mais previsível em pacientes clinicamente "debilitados" e com demanda reduzida para o cotovelo. Em publicação mais recente, Cheung et al. estudaram 29 pacientes com média de 7,4 anos após revisão de artroplastia total do cotovelo feita após artroplastia de ressecção por infecção. As infecções foram curadas em 72% dos pacientes, e houve melhora significativa na função; no entanto, a média final pela escala de Mayo foi de 66,3, o que significa um resultado regular.

Avanços no modelo e melhorias nas técnicas de cimentação devem ajudar a minimizar a soltura. A seleção de pacientes adequados para artroplastia do cotovelo (nível baixo de atividade, tais como pacientes com artrite reumatoide) também pode ajudar a minimizar soltura. Modelos protéticos que permitem movimentos de rotação em valgo e varo na junção dos componentes semiconstritos ajudam a dissipar forças no cotovelo. Soltura sintomática pode ser tratada com revisão utilizando modelo diferente de prótese, removendo-se a prótese pela ressecção artroplástica, pela revisão do osso remanescente para criar artroplastia de interposição ou com artrodese. Devido às cicatrizes, contraturas e má qualidade óssea, a revisão pode ser extremamente difícil.

Vários tipos de procedimentos relacionados ao enxerto ósseo têm sido usados nas revisões por soltura dos componentes, incluindo impactação de enxerto, enxertos de suportes *(struts)*, reconstruções com aloenxerto e prótese. Oito das 12 próteses revisadas com impactação de enxerto ósseo estavam intactas aos 6 anos; reconstrução com alonxertos de suporte melhorou o escore de Mayo em 21 pacientes, mas as complicações foram frequentes (36%); e reconstruções com aloenxerto e prótese tiveram sucesso para alívio da dor em aproximadamente 70% dos pacientes, embora ganhos funcionais tenham sido mínimos.

Fraturas periprotéticas também foram relatadas após artroplastia total do cotovelo: fraturas do componente umeral ocorrem em 0,65%, e do componente ulnar, em 1,2%. Athwal e Morrey publicaram 26 cotovelos submetidos a revisão por fratura de componentes. Com seguimento de 5 anos, a média do escore de Mayo foi de 82, mas as complicações foram frequentes (62%).

Luxação dos componentes da prótese, soltura do pino de articulação ou fratura do componente protético podem causar falha da artroplastia. Se o pino da articulação falhar, deve ser revisado com substituição do componente de polietileno. Da mesma forma, se o componente é fraturado ou luxado, deve ser substituído na cirurgia de revisão. A revisão requer manuseio cuidadoso das partes moles e osso. Falhas ósseas podem exigir próteses personalizadas ou enxertos para obtenção de resultados satisfatórios. Na ausência de infecção, resultados satisfatórios podem ser alcançados em até 85% das revisões sem infecção documentada, com estoque ósseo suficiente e partes moles adequadas.

Revisão da artroplastia do cotovelo é um procedimento de "salvação" que, quando bem-sucedido, é funcionalmente melhor que artroplastia de ressecção ou artrodese.

ARTROPLASTIA DE RESSECÇÃO

Artroplastia de ressecção raramente é indicada. A ressecção da articulação do cotovelo pode causar instabilidade quase incapacitante, e, se ocorrer reabsorção óssea nos locais da ressecção, a instabilidade é mais grave. Tem sido usada no tratamento de infecção refratária, anquilose do cotovelo após infecção ou trauma, e artrite reumatoide. Melhora impressionante pode ser observada em alguns pacientes em que a articulação é ressecada por anquilose. Atualmente, indicações para artroplastia de ressecção incluem infecção refratária, primária ou após artroplastia do cotovelo, e em casos de falhas após artroplastia do cotovelo como procedimento "de salvação".

ARTROPLASTIA DE RESSECÇÃO DO COTOVELO

TÉCNICA 12-7

(CAMPBELL)

- Com o paciente em decúbito dorsal, faça uma incisão posterior longitudinal, curvando para o lado radial do olécrano.
- Disseque o plano subcutâneo e descole os bordos cutâneos da aponeurose do tríceps.
- Disseque e inverta um retalho em forma de V da aponeurose do tríceps, deixando o tendão inserido distalmente à ponta do olécrano (Fig. 12-34A).
- Divida o músculo tríceps longitudinalmente e exponha o úmero distal subperiostealmente.
- Com "saca-bocado", remova a extremidade distal do úmero modelando uma superfície convexa, quando vista lateralmente. Alguma estabilidade pode ser preservada se a extremidade distal do úmero for moldada em V invertido. Resseque a superfície articular da incisura semilunar da ulna, formando um recesso côncavo. Se for deixada uma discreta convexidade para encaixar o

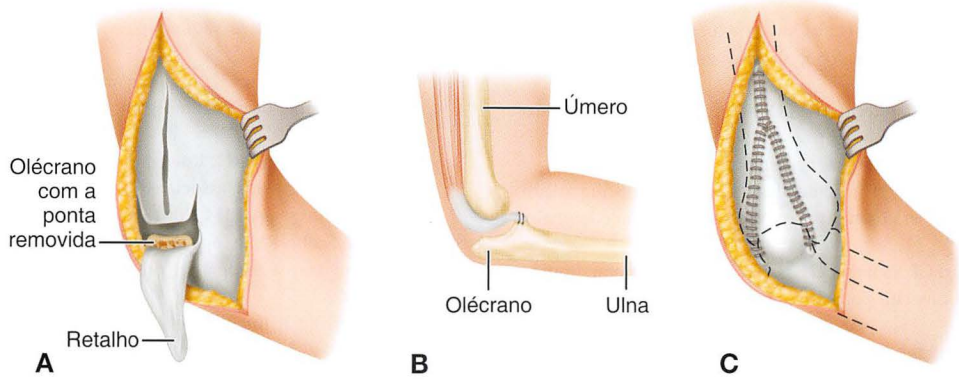

FIGURA 12-34 Técnica de Campbell para artroplastia de ressecção. **A,** O retalho do tríceps em forma de língua, com base distal, é mantido inserido no olécrano. **B,** O músculo do tríceps é interposto entre superfícies remodeladas. **C,** Fechamento da língua do tríceps na posição V-Y para liberar a contratura posterior. **VEJA A TÉCNICA 12-8.**

úmero em V invertido, a articulação tem mais estabilidade mediolateral.

- Resseque uma pequena porção do processo coronoide. No total, retire cerca de 2 cm de osso no úmero distal e 1 cm da superfície articular do olécrano.
- Se a articulação radiocapitelar estiver normal, não é necessário desbridá-la. Se estiver comprometida, resseque a cabeça do rádio e remodele o capítulo, deixando a articulação radioulnar proximal intacta.
- Reinsira o tríceps na cápsula anterior como tecido de interposição (Fig. 12-34B) e feche a aponeurose do tríceps (Fig. 12-34C).
- Se houver contratura em extensão antes da cirurgia, avance a aponeurose do tríceps distalmente para liberar esta contratura e feche a ferida em configuração tipo V-Y.
- Solte o torniquete para realizar hemostasia.
- Feche o restante da lesão em planos, deixando drenos de sucção no plano profundo da ferida de acordo com a necessidade, dependendo da quantidade de sangramento na superfície muscular.
- Aplique uma tala gessada posterior ou gesso braquio palmar.

CUIDADO PÓS-OPERATÓRIO O cotovelo é imobilizado por cerca de 3 semanas. Exercícios ativos para ganho de amplitude articular são iniciados e incrementados à medida que a dor e o inchaço permitirem.

REFERÊNCIAS

PROCEDIMENTOS DE RECONSTRUÇÃO DO OMBRO

Histórico, Anatomia, Desenhos e Modelos de Próteses

Churchill RS, Brems JJ, Kotschi H: Glenoid size, inclination, and version: an anatomic study, *J Shoulder Elbow Surg* 10:327, 2001.

Farmer KW, Hammond JW, Queale WS, et al: Shoulder arthroplasty versus hip and knee arthroplasties: a comparison of outcomes, *Clin Orthop Relat Res* 455:183, 2007.

Gross RM: The history of total shoulder arthroplasty. In Crosby LA, editor: *Total shoulder arthroplasty*, Rosemont, IL, 2000, American Academy of Orthopaedic Surgeons.

Harris TE, Jobe CM, Dai QG: Fixation of proximal humeral prostheses and rotational micromotion, *J Shoulder Elbow Surg* 9:205, 2000.

Hoenecke HR Jr, Hermida JC, Flores-Hernandez C, D'Lima DD: Accuracy of CT-based measurements of glenoid version for total shoulder arthroplasty, *J Shoulder Elbow Surg* 19:166, 2010.

Hopkins AR, Hansen UN, Amis AA, Emery R: The effects of glenoid component alignment variations on cement mantle stresses in total shoulder arthroplasty, *J Shoulder Elbow Surg* 13:668, 2004.

Kircher J, Wiedemann M, Magosch P, et al: Improved accuracy of glenoid positioning in total shouler arthroplasty with intraoperative navigation: a prospective-randomized clinical study, *J Shoulder Elbow Surg* 18:515, 2009.

Lacroix D, Murphy LA, Prendergast PJ: Three-dimensional finite element analysis of glenoid replacement prostheses: a comparison of keeled and pegged anchorage systems, *J Biomech Eng* 122:430, 2000.

Lazarus MD, Jensen KL, Southworth C, Matsen FA: The radiographic evaluation of keeled and pegged glenoid component insertion, *J Bone Joint Surg* 84A:1174, 2002.

Levy O, Copeland SA: Cementless surface replacement arthroplasty of the shoulder: 5- to 10-year results with the Copeland Mark 2 prosthesis, *J Bone Joint Surg* 83B:213, 2001.

Martin SD, Zurakowski D, Thornhill TS: Uncemented glenoid component in total shoulder arthroplasty. Survivorship and outcomes, *J Bone Joint Surg Am* 87:1284, 2005.

Massimini DF, Li G, Warner JP: Glenohumeral contact kinematics in patients after total shoulder arthroplasty, *J Bone Joint Surg Am* 92:916, 2010.

Murphy LA, Prendergast PJ, Resch H: Structural analysis of an offset-keel design glenoid component compared with a center-keel design, *J Shoulder Elbow Surg* 10:568, 2001.

Nguyen D, Ferreira LM, Brownhill JR, et al: Improved accuracy of computer assisted glenoid implantation in total shoulder arthroplasty: an in-vitro randomized controlled trial, *J Shoulder Elbow Surg* 18:907, 2009.

Robertson DD, Yuan J, Bigliani LU, et al: Three-dimensional analysis of the proximal part of the humerus: relevance to arthroplasty, *J Bone Joint Surg* 82A:1594, 2000.

Scallise JJ, Codsi MJ, Bryan J, et al: The influence of three-dimensional computed tomography images of the shoulder in preoperative planning for total shoulder arthroplasty, *J Bone Joint Surg Am* 90:2438, 2008.

Tammachote N, Sperling JW, Berglund LJ, et al: The effect of glenoid component size on the stability of total shoulder arthroplasty, *J Shoulder Elbow Surg* 16(3 Suppl):S102, 2007.

Taunton MJ, McIntosh AL, Sperling JW, Cofield RH: Total shoulder arthroplasty with a metal-backed, bone-ingrowth glenoid component: medium to long-term results, *J Bone Joint Surg Am* 90:2180, 2008.

Hemiartroplastia

Adams JE, Sperling JW, Schleck CD, et al: Outcomes of shoulder arthroplasty in Olmstead County, Minnesota: a population-based study, *Clin Orthop Relat Res* 455:176, 2007.

Alund M, Hoe-Hansen C, Tillander B, et al: Outcome after cup hemiarthroplasty in the rheumatoid shoulder: a retrospective evaluation of 39 patients followed for 2 to 6 years. *Acta Orthop Scand* 71:180, 2000.

Bailie DS, Llinas PJ, Ellenbecker TS: Cementless humeral resufacing arthroplasty in active patients less than fifty-five years of age, *J Bone Joint Surg Am* 90:110, 2008.

Baumgarten KM, Lashgari CJ, Yamaguchi K: Glenoid resurfacing in shoulder arthroplasty: indications and contraindications, *Instr Course Lect* 53:3, 2004.

Bigliani LU, Bauer GS, Murthi AM: Humeral head replacement: techniques and soft tissue preparation, *Instr Course Lect* 52:11, 2002.

Bishop JY, Flatow EL: Humeral head replacement versus total shoulder arthroplasty: clinical outcomes—a review, *J Shoulder Elbow Surg* 14(1 Suppl S):141S, 2005.

Bryant D, Litchfield R, Sandow M, et al: A comparison of pain, strength, range of motion, and functional outcomes after hemiarthroplasty and total shoulder arthroplasty in patients with osteoarthritis of the shoulder: a systematic review and meta-analysis, *J Bone Joint Surg* 87A:1947, 2005.

Buchner M, Eschbach N, Loew M: Comparison of the short-term functional results after surface replacement and total shoulder arthroplasty for osteoarthritis of the shoulder: a matched-pair analysis, *Arch Orthop Trauma Surg* 128:347, 2008.

Edwards TB, Kadakia NR, Boulahia A, et al: A comparison of hemiarthroplasty and total shoulder arthroplasty in the treatment of primary glenohumeral osteoarthritis: results of a multicenter study, *J Shoulder Elbow Surg* 12:207, 2003.

Elhassan B, Ozbaydar M, Diller D, et al: Soft-tissue resurfacing of the glenoid in the treatment of glenohumeral arthritis in active patients less than fifty years old, *J Bone Joint Surg Am* 91:419, 2009.

Fama G, Edwards TB, Boulahia A, et al: The role of concomitant biceps tenodesis in shoulder arthroplasty for primary osteoarthritis: results of a multicentric study, *Orthopedics* 27:401, 2004.

Goldberg SS, Bell JE, Kim HJ, et al: Hemiarthroplasty for the rotator cuff-deficient shoulder, *J Bone Joint Surg Am* 90:554, 2008.

Krishnan SG, Nowinski RJ, Harrison D, Burkhead WZ: Humeral hemiarthroplasty with biologic resurfacing of the glenoid for glenohumeral arthritis: Two to fifteen-year outcomes, *J Bone Joint Surg Am* 89:727, 2007.

Krishnan SG, Reineck JR, Nowinski RJ, et al: Humeral hemiarthroplasty with biologic resurfacing of the glenoid for glenohumeral arthritis: Surgical technique, *J Bone Joint Surg Am* 90(Suppl 2 Pt 1):9, 2008.

Levy O, Copeland SA: Cementless surface replacement arthroplasty (Copeland CSRA) for osteoarthritis of the shoulder, *J Shoulder Elbow Surg* 13:266, 2004.

Levy O, Funk L, Sforza G, Copeland SA: Copeland surface replacement arthroplasty of the shoulder in rheumatoid arthritis, *J Bone Joint Surg Am* 86:512, 2004.

Lo IK, Litchfield RB, Griffin S, et al: Quality-of-life outcome following hemiarthroplasty or total shoulder arthroplasty in patients with osteoarthritis: a prospective, randomized trial, *J Bone Joint Surg* 87A:2178, 2005.

Lynch JR, Franta AK, Montgomery WH Jr, et al: Self-assessed outcome at two to four years after shoulder hemiarthroplasty with concentric glenoid reaming, *J Bone Joint Surg Am* 89:1284, 2007.

Mather RC 3rd, Watters TS, Orlando LA, et al: Cost effectiveness analysis of hemiarthroplasty and total shoulder arthroplasty, *J Shoulder Elbow Surg* 19:325, 2010.

Mullett H, Levy O, Rag D, et al: Copeland surface replacement of the shoulder: results of an hydroxyapatite-coated cementless implant in patients over 80 years of age, *J Bone Joint Surg Br* 89:1466, 2007.

Nicholson GP, Goldstein JL, Romeo AA, et al: Lateral meniscus allograft biologic glenoid arthroplasty in total shoulder arthroplasty for young shoulders with degenerative joint disease, *J Should Elbow Surg* 16(5 Suppl):S261, 2007.

Parsons IM IV, Millett PJ, Warner JJ: Glenoid wear after shoulder hemiarthroplasty: quantitative radiographic analysis, *Clin Orthop Relat Res* 421:120, 2004.

Pfahler M, Jena F, Neyton LK, et al: Hemiarthroplasty versus total shoulder prosthesis: results of cemented glenoid components, *J Shoulder Elbow Surg* 15:154, 2006.

Sanchez-Sotelo J, Cofield RH, Rowland CM: Shoulder hemiarthroplasty for glenohumeral arthritis associated with severe rotator cuff deficiency, *J Bone Joint Surg* 83A:1814, 2001.

Shrivastava N, Szabo RM: Copeland EAS hemi-resurfacing arthroplasty for rotator cuff tear arthropathy: preliminary results, *J Surg Orthop Adv* 18:189, 2009.

Singh JA, Sperling J, Buchbinder R, McMaken K: Surgery for shoulder osteoarthritis: a Cochrane systematic review, *J Rheumatol* 38:598, 2011.

Sperling JW, Cofield RH, Rowland CM: Minimum fifteen-year follow-up of Neer hemiarthroplasty and total shoulder arthroplasty in patients aged fifty years or younger, *J Shoulder Elbow Surg* 13:604, 2004.

Themistocleous GS, Zalavras CG, Zachos VC, et al: Biologic resurfacing of the glenoid using a meniscal allograft, *Tech Hand Up Extrem Surg* 10:145, 2006.

Wirth MA: Humeral head arthroplasty and meniscal allograft resurfacing of the glenoid, *J Bone Joint Surg Am* 91:1109, 2009.

Zuckerman JD, Scott AJ, Gallagher MA: Hemiarthroplasty for cuff tear arthropathy, *J Shoulder Elbow Surg* 9:169, 2000.

Artroplastia Total do Ombro

Antuna SA, Sperling JW, Cofield RH, Rowland CM: Glenoid revision surgery after total shoulder arthroplasty, *J Shoulder Elbow Surg* 10:217, 2001.

Arroyo JS: Surgical technique and results. In Crosby LA, editor: *Total shoulder arthroplasty*, Rosemont, IL, 2000, American Academy of Orthopaedic Surgeons.

Bartelt R, Sperling JW, Schleck DC, Cofield RH: Shoulder arthroplasty in patients aged fifty-five years of younger with osteoarthritis, *J Shoulder Elbow Surg* 20:123, 2011.

Baumgarten KM, Lashgari CJ, Yamaguchi K: Glenoid resurfacing in shoulder arthroplasty: indications and contraindications, *Instr Course Lect* 53:3, 2004.

Bell RH, Noble JS: The management of significant glenoid deficiency in total shoulder arthroplasty, *J Shoulder Elbow Surg* 9:248, 2000.

Boardman ND III, Cofield RH, Bengtson KA, et al: Rehabilitation after total shoulder arthroplasty, *J Arthroplasty* 16:483, 2001.

Boileau P, Avidor C, Krishnan SG, et al: Cemented polyethylene versus uncemented metal-backed glenoid components in total shoulder arthroplasty: a prospective, double-blind, randomized study, *J Shoulder Elbow Surg* 11:351, 2002.

Burroughs PL, Gearen PF, Petty WR, et al: Shoulder arthroplasty in the young patient, *J Arthroplasty* 18:792, 2003.

Cameron B, Galatz L, Williams GR Jr: Factors affecting the outcome of total shoulder arthroplasty, *Am J Orthop* 30:613, 2001.

Collins DN, Harryman DT 2nd, Wirth MA: Shoulder arthroplasty for the treatment of inflammatory arthritis, *J Bone Joint Surg Am* 86:2489, 2004.

Deshmukh AV, Koris M, Zrakowski D, Thornhill TS: Total shoulder arthroplasty: long-term survivorship, functional outcome, and quality of life, *J Shoulder Elbow Surg* 14:471, 2005.

Dutta AK, Matthys G, Burkhead WZ: Glenoid resurfacing in shoulder arthroplasty, *Instr Course Lect* 52:29, 2002.

Feeley BT, Fealy S, Dines, et al: Hemiarthroplasty and total shoulder arthroplasty for avascular necrosis of the humeral head, *J Shoulder Elbow Surg* 17:689, 2008.

Foruria AM, Sperling JW, Ankem HK, et al: Total shoulder replacement for osteoarthritis in patients 80 years of age and older, *J Bone Joint Surg Br* 92:970, 2010.

Gagey O, Spraut JM, Vinh TS: Posterolateral approach of the shoulder: assessment of 50 cases, *J Shoulder Elbow Surg* 10:47, 2001.

Gartsman GM, Elkousy HA, Warnock KM, et al: Radiographic comparison of pegged and keeled glenoid components, *J Shoulder Elbow Surg* 14:252, 2005.

Gartsman GM, Roddey TS, Hammerman SM: Shoulder arthroplasty with or without resurfacing of the glenoid in patients who have osteoarthritis, *J Bone Joint Surg* 82A:26, 2000.

Gerber A, Ghalambor N, Warner JJ: Instability of shoulder arthroplasty: balancing mobility and stability, *Orthop Clin North Am* 32:661, 2001.

Gerber C, Lingenfelter EJ, Reischl N, et al: Single-stage bilateral total shoulder arthroplasty: a preliminary study, *J Bone Joint Surg* 88B:751, 2006.

Gerber C, Pennington SD, Yian EH, et al: Lesser tuberosity osteotomy for total shoulder arthroplasty: surgical technique, *J Bone Joint Surg* 88(Suppl 1 part 1):170, 2006.

Green A, Norris TR: Shoulder arthroplasty for advanced glenohumeral arthritis after anterior instability repair, *J Shoulder Elbow Surg* 10:539, 2001.

Hattrup SJ, Cofield RH: Osteonecrosis of the humeral head: results of replacement, *J Shoulder Elbow Surg* 9:177, 2000.

Hayes PR, Flatow EL: Total shoulder arthroplasty in the young patient, *Instr Course Lect* 50:73, 2000.

Hill JM: Indications. In Crosby LA, editor: *Total shoulder arthroplasty*, Rosemont, IL, 2000, American Academy of Orthopaedic Surgeons.

Hill JM, Norris TR: Long-term results of total shoulder arthroplasty following bone-grafting of the glenoid, *J Bone Joint Surg* 83A:877, 2001.

Iannotti JP, Norris TR: Influence of preoperative factors on outcome of shoulder arthroplasty for glenohumeral osteoarthritis, *J Bone Joint Surg* 85A:251, 2003.

Inglis AE, Inglis AE Jr: Ipsilateral total shoulder arthroplasty and total elbow replacement arthroplasty: a caveat, *J Arthroplasty* 15:123, 2000.

Jolles BM, Grosso P, Bogoch ER: Shoulder arthroplasty for patients with juvenile idiopathic arthritis, *J Arthroplasty* 22:876, 2007.

Keller J, Bak S, Bigliani LU, Levine WN: Glenoid replacement in total shoulder arthroplasty, *Orthopedics* 29:221, 2006.

Kelly JD Jr, Norris TR: Decision making in glenohumeral arthroplasty, *J Arthroplasty* 18:75, 2003.

Krishnan SG, Nowinski RJ, Harrison D, Burkhead WZ: Humeral hemiarthroplasty with biologic resurfacing of the glenoid for glenohumeral arthritis: Two to fifteen-year outcomes, *J Bone Joint Surg* 89A:727, 2007.

Lehmann L, Magosch P, Mauermann E, et al: Total shoulder arthroplasty in dislocation arthropathy, *Int Orthop* 34:1219, 2010.

Martin SD, Zurakowski D, Thornhill TS: Uncemented glenoid component in total shoulder arthroplasty: survivorship and outcomes, *J Bone Joint Surg* 87A:1284, 2005.

Matsen FA III, Rockwood CA Jr, Wirth MA, et al: Glenohumeral arthritis and its management. In Rockwood CA Jr, Matsen FA III, Wirth MA, et al, editors: *The shoulder*, ed 3, Philadelphia, 2004, Saunders.

Matsoukis J, Tabib W, Guiffault P, et al: Primary unconstrained shoulder arthroplasty in patients with a fixed anterior glenohumeral dislocation, *J Bone Joint Surg* 88A:547, 2006.

Mileti J, Boardman ND III, Sperling JW, et al: Radiographic analysis of polyethylene glenoid components using modern cementing techniques, *J Shoulder Elbow Surg* 13:492, 2004.

Norris TR, Iannotti JP: Functional outcome after shoulder arthroplasty for primary osteoarthritis: a multicenter study, *J Shoulder Elbow Surg* 11:130, 2002.

Nwakama AC, Cofield RH, Kavanagh BF, et al: Semiconstrained total shoulder arthroplasty for glenohumeral arthritis and massive rotator cuff tearing, *J Shoulder Elbow Surg* 9:302, 2000.

Nyffeler RW, Meyer D, Sheikh R, et al: The effect of cementing technique on structural fixation of pegged glenoid components in total shoulder arthroplasty, *J Shoulder Elbow Surg* 15:106, 2006.

Pearl ML, Romeo AA, Wirth MA, et al: Decision making in contemporary shoulder arthroplasty, *Instr Course Lect* 54:69, 2005.

Roche C, Angibaud L, Flurin PH, et al: Glenoid loosening in response to dynamic multi-axis eccentric loading: a comparison between keeled and pegged designs with an equivalent radial mismatch, *Bull Hosp Jt Dis* 63:88, 2006.

Sanchez-Sotelo J, O'Driscoll SW, Torchia ME, et al: Radiographic assessment of cemented humeral components in shoulder arthroplasty, *J Shoulder Elbow Surg* 10:526, 2001.

Schumann K, Flury MP, Schwyzer HK, et al: Sports activity after anatomic total shoulder arthroplasty, *Am J Sports Med* 38:2097, 2010.

Shapiro J, Zuckerman JD: Glenohumeral arthroplasty: indications and preoperative considerations, *Instr Course Lect* 51:3, 2002.

Sperling JW, Antuna SA, Sanchez-Sotelo J, et al: Shoulder arthroplasty for arthritis after instability surgery, *J Bone Joint Surg* 84A:1775, 2002.

Sperling JW, Cofield RH, Schleck CD, Harmsen WS: Total shoulder arthroplasty versus hemiarthroplasty for rheumatoid arthritis of the shoulder: results of 303 consecutive cases, *J Shoulder Elbow Surg* 16:683, 2007.

Steinmann SP, Cofield RH: Bone grafting for glenoid deficiency in total shoulder replacement, *J Shoulder Elbow Surg* 9:361, 2000.

Throckmorton TW, Zarkadas PC, Sperling JW, Cofield RH: Radiographic stability of ingrowth humeral stems in total shoulder arthroplasty, *Clin Orthop Relat Res* 468:2122, 2010.

Williams GR, Abboud JA: Total shoulder arthroplasty: glenoid component design, *J Shoulder Elbow Surg* 14(1 Suppl S):122S, 2005.

Young A, Walch G, Boileau P, et al: A multicentre study of the long-term results of using a flat-back polyethylene glenoid component in shoulder re6placement for primary osteoarthritis, *J Bone Joint Surg Br* 93:210, 2011.

Artroplastia Reversa do Ombro

Boileau P, Chuinard C, Roussanne Y, et al: Reverse shoulder arthroplasty combined with a modified latissimus dorsi and teres major tendon transfer for shoulder pseudoparalysis associated with dropping arm, *Clin Orthop Relat Res* 466:584, 2008.

Boileau P, Gonzalez JF, Chuinard C, et al: Reverse total shoulder arthroplasty after failed rotator cuff surgery, *J Shoulder Elbow Surg* 18:600, 2009.

Boileau P, Watkinson D, Hatzidakis AM, et al: Neer Award 2005. The Grammont reverse shoulder prosthesis: results in cuff tear arthritis, fracture sequelae, and revision arthroplasty, *J Shoulder Elbow Surg* 15:527, 2006.

Boulahia A, Edwards TB, Walch G, et al: Early results of a reverse design prosthesis in the treatment of arthritis of the shoulder in elderly patients with a large rotator cuff tear, *Orthopedics* 25:129, 2002.

Bufquin T, Hersan A, Hubert L, Massin P: Reverse shoulder arthroplasty for the treatment of three- and four-part fractures of the proximal humerus in the elderly: a prospective review of 43 cases with a short-term follow--up, *J Bone Joint Surg Br* 89:516, 2007.

Chebli C, Huber P, Watling J, et al: Factors affecting fixation of the glenoid component of a reverse total shoulder prosthesis, *J Shoulder Elbow Surg* 17:323, 2007.

Cuff D, Pupello D, Virani N, et al: Reverse shoulder arthroplasty for the treatment of rotator cuff deficiency, *J Bone Joint Surg Am* 90:1244, 2008.

DeWilde L, Mombert M, Van Petegem P, et al: Revision of shoulder replacement with a reversed shoulder prosthesis (Delta III): report of five cases, *Acta Orthop Belg* 67:348, 2001.

DeWilde L, Walch G: Humeral prosthetic failure of reversed total shoulder arthroplasty: a report of three cases, *J Shoulder Elbow Surg* 15:260, 2006.

Distefano JG, Park AY, Nguyen TQ, et al: Optimal screw placement for base plate fixation in reverse total shoulder arthroplasty, *J Shoulder Elbow Surg* 20:467, 2011.

Drake GN, O'Connor DP, Edwards TB: Indications for reverse total shoulder arthroplasty in rotator cuff disease, *Clin Orthop Relat Res* 468:1526, 2010.

Edwards TB, Williams MD, Labriola JE, et al: Subscapularis insufficiency and the risk of shoulder dislocation after reverse shoulder arthroplasty, *J Shoulder Elbow Surg* 18:892, 2009.

Favre P, Sussmann PS, Gerber C: The effect of component positioning on intrinsic stability of the reverse shoulder arthroplasty, *J Shoulder Elbow Surg* 19:550, 2010.

Frankle M, Levy JC, Pupello D, et al: The reverse shoulder prosthesis for glenohumeral arthritis associated with severe rotator cuff deficiency: a minimum two-year follow-up study of sixty patients, *J Bone Joint Surg* 87A:1697, 2005.

Frankle M, Levy JC, Pupello D, et al: The reverse shoulder prosthesis for glenohumeral arthritis associated with severe rotator cuff deficiency: a

minimum two-year follow-up study of sixty patients: surgical technique, *J Bone Joint Surg* 88A:178, 2006.

Frankle MA, Teramoto A, Luo ZP, et al: Glenoid morphology in reverse shoulder arthroplasty: classification and surgical implications, *J Shoulder Elbow Surg* 18:874, 2009.

Guery J, Favard L, Sirveaux F, et al: Reverse total shoulder arthroplasty: survivorship analysis of eighty replacements followed for five to ten years, *J Bone Joint Surg* 88A:1742, 2006.

Harman M, Frankle M, Vasey M, Banks S: Initial glenoid component fixation in "reverse" total shoulder arthroplasty: a biomechanical evaluation, *J Shoulder Elbow Surg* 14(1 Suppl S):162S, 2005.

Holcomb JO, Hebert DJ, Mighell MA, et al: Reverse shoulder arthroplasty in patients with rheumatoid arthritis, *J Shoulder Elbow Surg* 19:1076, 2010.

John M, Pap G, Angst F, et al: Short-term results after reverse shoulder arthroplasty (Delta III) in patients with rheumatoid arthritis and irreparable rotator cuff tear, *Int Orthop* 34:71, 2010.

Laudicina L, D'Ambrosia R: Management of irreparable rotator cuff tears and glenohumeral arthritis, *Orthopedics* 28:382, 2005.

Mahfouz M, Nicholson G, Komistek R, et al: In vivo determination of the dynamics of normal, rotator cuff-deficient, total, and reverse replacement shoulders, *J Bone Joint Surg* 87(Suppl 2):107, 2005.

Martin TG, Iannotti JP: Reverse total shoulder arthroplasty for acute fractures and failed management after proximal humeral fractures, *Orthop Clin North Am* 39:451, 2008.

McFarland EG, Sanguanjit P, Tasaki A, et al: The reverse shoulder prosthesis: a review of imaging features and complications, *Skeletal Radiol* 35:488, 2006.

Middernacht B, De Roo PJ, Van Maele G, De Wilde LF: Consequences of scapular anatomy for reversed shoulder arthroplasty, *Clin Orthop Relat Res* 466:1410, 2008.

Mulieri P, Dunning P, Klein S, et al: Reverse shoulder arthroplasty for the treatment of irreparable rotator cuff tear without glenohumeral arthritis, *J Bone Joint Surg Am* 92:2544, 2010.

Nolan BM, Ankerson E, Wiater JM: Reverse total shoulder arthroplasty improves function in cuff tear arthropathy, *Clin Orthop Relat Res* 469:2476-2482, 2011.

Parsons BO, Gruson KI, Accousti KJ, et al: Optimal rotation and screw positioning for initial glenosphere baseplate fixation in reverse shoulder arthroplasty, *J Shoulder Elbow Surg* 18:886, 2009.

Sanchez-Sotelo J: Reverse total shoulder arthroplasty, *Clin Anat* 22:172, 2009.

Seebauer L, Walter W, Keyl W: Reverse total shoulder arthroplasty for the treatment of defect arthropathy, *Oper Orthop Traumatol* 17:1, 2005.

Sirveaux F, Favrd L, Oudet D, et al: Grammont inverted total shoulder arthroplasty in the treatment of glenohumeral osteoarthritis with massive rupture of the cuff: results of a multicentre study of 80 shoulders, *J Bone Joint Surg* 86B:388, 2004.

Stechel A, Fuhrmann U, Irlenbusch L, et al: Reverse shoulder arthroplasty in cuff tear arthritis, fracture sequelae, and revision arthroplasty, *Acta Orthop* 81:367, 2010.

Vanhove B, Beugnies A: Grammont's reverse shoulder prosthesis for rotator cuff arthropathy: a retrospective study of 32 cases, *Acta Orthop Belg* 70:219, 2004.

Wall B, Nové-Josserand L, O'Connor DP, et al: Reverse total shoulder arthroplasty: a review of results according to etiology, *J Bone Joint Surg Am* 89:1476, 2007.

Wall B, Walch G: Reverse shoulder arthroplasty for the treatment of proximal humerus fractures, *Hand Clin* 23:425, 2007.

Werner CM, Steinmann PA, Gilbart M, et al: Treatment of painful pseudoparesis due to irreparable rotator cuff dysfunction with the Delta III reverse-ball-and-socket total shoulder prosthesis, *J Bone Joint Surg* 87A:1476, 2005.

Complicações e Revisão

Ackland DC, Roshan-Zamir S, Richardson M, Pandy MG: Moment arms of the shoulder musculature after reverse total shoulder arthroplasty, *J Bone Joint Surg Am* 92:1221, 2010.

Antuna SA, Sperling JW, Cofield RH, et al: Glenoid revision shoulder after total shoulder arthroplasty, *J Shoulder Elbow Surg* 10:217, 2001.

Athwal GS, Sperling JW, Rispoli DM, Cofield RH: Periprosthetic humeral fractures during shoulder arthroplasty, *J Bone Joint Surg Am* 91:594, 2009.

Bohsali KI, Wirth MA, Rockwood CA Jr: Current concepts review: complications of total shoulder arthroplasty, *J Bone Joint Surg* 88A:2279, 2006.

Brems JJ: Complications of shoulder arthroplasty: infections, instability, and loosening, *Instr Course Lect* 51:29, 2002.

Brown TD, Bigliani LU: Complications with humeral head replacement, *Orthop Clin North Am* 31:77, 2000.

Carroll RM, Izquierdo R, Vazquez M, et al: Conversion of painful hemiarthroplaty to total shoulder arthroplasty: long-term results, *J Shoulder Elbow Surg* 13:599, 2004.

Chin PY, Sperling JW, Cofield RH, et al: Complications of total shoulder arthroplasty: are they fewer or different? *J Shoulder Elbow Surg* 15:19, 2006.

Chou J, Malak SF, Anderson IA, et al: Biomechanical evaluation of different designs of glenospheres in the SMR reverse total shoulder prosthesis: range of motion and risk of notching, *J Shoulder Elbow Surg* 18:354, 2009.

Coste JS, Reig S, Trojani C, et al: The management of infection in arthroplasty of the shoulder, *J Bone Joint Surg* 86B:65, 2004.

Crosby LA: Complications. In Crosby LA, editor: *Total shoulder arthroplasty*, Rosemont, IL, 2000, American Academy of Orthopaedic Surgeons.

de Wilde LF, Poncet D, Middernacht B, Ekelund A: Prosthetic overhang is the most effective way to prevent scapular conflict in a reverse total shoulder prosthesis, *Acta Orthop* 81:719, 2010.

Dines JS, Fealy S, Strauss EJ, et al: Outcomes analysis of revision total shoulder replacement, *J Bone Joint Surg* 88:1494, 2006.

Edwards TB, Labriola JE, Stanley RJ, et al: Radiographic comparison of pegged and keeled glenoid components using modern cementing techniques: a prospective randomized study, *J Shoulder Elbow Surg* 19:251, 2010.

Fink B, Sallen V, Guderian H, et al: Resection interposition arthroplasty of the shoulder affected by inflammatory arthritis, *J Shoulder Elbow Surg* 10:365, 2001.

Foruria AM, Oh LS, Sperling JW, Cofield RH: Anteromedial approach for shoulder arthroplasty: current indications, complications, and results, *J Shoulder Elbow Surg* 19:734, 2010.

Gartsman GM, Elkousy HA, Warnock KM, et al: Radiographic comparison of pegged and keeled glenoid components, *J Shoulder Elbow Surg* 14:252, 2005.

Gerber C, Pennington SD, Yian EH, et al: Lesser tuberosity osteotomy for total shoulder arthroplasty. Surgical technique, *J Bone Joint Surg Am* 88(Suppl 1 Pt 2):170, 2006.

Gillespie R, Lyons R, Lazarus M: Eccentric reaming in total shoulder arthroplasty: a cadavric study, *Orthopedics* 32:21, 2009.

Greiner SH, Back DA, Herrmann S, et al: Degenerative changes of the deltoid muscle have impact on clinical outcome after reversed total shoulder arthroplasty, *Arch Orthop Trauma Surg* 130:177, 2010.

Gutiérrez S, Comiskey CA 4th, Luo ZP, et al: Range of impingement-free abduction in adduction deficit after reverse total shouler arthroplasty: hierarchy of surgical and implant-design-related factors, *J Bone Joint Surg Am* 90:2606, 2008.

Gutiérrez S, Keller TS, Levy JC, et al: Hierarchy of stability factors in reverse shoulder arthroplasty, *Clin Orthop Relat Res* 466:670, 2008.

Gutiérrrez S, Levy JC, Frankle MA, et al: Evaluation of abduction range of motion and avoidance of inferior scapular impingement in a reverse shoulder model, *J Shoulder Elbow Surg* 17:608, 2008.

Habermeyer P, Magosch P, Lichtenberg S: Recentering the humeral head for glenoid deficiency in total shoulder arthroplasty, *Clin Orthop Relat Res* 457:124, 2007.

Hasan SS, Leith JM, Campbell B, et al: Characteristics of unsatisfactory shoulder arthroplasties, *J Shoulder Elbow Surg* 11:431, 2002.

Hattrup SJ: Revision total shoulder arthroplasty for painful humeral head replacement with glenoid arthrosis, *J Shoulder Elbow Surg* 18:220, 2009.

Hennigan SP, Iannotti JP: Instability after prosthetic arthroplasty of the shoulder, *Orthop Clin North Am* 32:649, 2001.

Hersch JC, Dines JM: Arthroscopy for failed shoulder arthroplasty, *Arthroscopy* 16:606, 2000.

Jackson JC, Cil A, Smith J, Steinmann SP: Integrity and function of the subscapularis after total shoulder arthroplasty, *J Shoulder Elbow Surg* 19:1085, 2010.

Kelly JD 2nd, Humphrey CS, Norris TR: Optimizing glenosphere position and fixation in reverse shoulder arthroplasty, part one: the twelve-mm rule, *J Shoulder Elbow Surg* 17:589, 2008.

Kepler CK, Nho SJ, Ala OL, et al: Comparison of early and delayed failed total shoulder arthroplasty, *Acta Orthop Belg* 75:297, 2009.

Klein SM, Dunning P, Mulieri P, et al: Effects of acquired glenoid bone defects on surgical technique and clinical outcomes in reverse shoulder arthroplasty, *J Bone Joint Surg Am* 92:1144, 2010.

Kumar S, Sperling JW, Haidukewych GH, Cofield RH: Periprosthetic humeral fractures after shoulder arthroplasty, *J Bone Joint Surg* 86A:680, 2004.

Lazarus MD, Jensen KL, Southworth C, Matsen FA 3rd: The radiographic evaluation of keeled and pegged glenoid component insertion, *J Bone Joint Surg Am* 84:1174, 2002.

Lévigne C, Garret J, Boileau P, et al: Scapular notching in reverse shoulder arthroplasty: is it important to avoid it and how? *Clin Orthop Relat Res* 469:2512-2520, 2011.

Lévigne, Boileau P, Favard L, et al: Scapular notching in reverse shoulder arthroplasty, *J Shoulder Elbow Surg* 17:925, 2008.

Loebenberg MI, Zuckerman JD: An articulating interval spacer in the treatment of an infected total shoulder arthroplasty, *J Shoulder Elbow Surg* 13:476, 2004.

Middernacht B, De Wilde L, Molé D, et al: Glenosphere disengagement: a potentially serious default in reverse shoulder surgery, *Clin Orthop Relat Res* 466:892, 2008.

Murthi AM, Vosburgh CL, Neviaser TJ: The incidence of pathologic changes of the long head of the biceps tendon, *J Shoulder Elbow Surg* 9:382, 2000.

Nam D, Kepler CK, Neviaser AS, et al: Reverse total shoulder arthroplasty: current concepts, results, and wear analysis, *J Bone Joint Surg Am* 92(Suppl 2):23, 2010.

Nam D, Kepler CK, Nho SJ, et al: Observations on retrieved humeral polyethylene components from reverse total shoulder arthroplasty, *J Shoulder Elbow Surg* 19:1003, 2010.

Nho SJ, Nam D, Ala OL, et al: Observations on retrieved glenoid components from total shoulder arthroplasty, *J Shoulder Elbow Surg* 18:371, 2009.

Nicholson GP, Strauss EJ, Sherman SL: Scapular notching: recognition and strategies to minimize clinical impact, *Clin Orthop Relat Res* 469:2521-2530, 2011.

Nowark DD, Gardner TR, Bigliani LU, et al: Interobserver and intraobserver reliability of the Walch classification in primary glenohumeral arthritis, *J Shoulder Elbow Surg* 19:180, 2010.

Nuttall D, Haines JF, Trail II: A study of the micromovement of pegged and keeled glenoid components using radiostereometric analysis, *J Shoulder Elbow Surg* 16(3 Suppl):S65, 2007.

Nyffeler RW, Skeikh R, Atkinson TS, et al: Effects of glenoid component version on humeral head displacement and joint reaction forces: an experimental study, *J Shoulder Elbow Surg* 15:625, 2006.

Rahme H, Mattson P, Wikblad L, et al: Stability of cemented in-line pegged glenoid compared with keeled glenoid components in total shoulder arthroplasty, *J Bone Joint Surg Am* 91:1965, 2009.

Sanchez-Sotelo J, Sperling JW, Rowland CM, et al: Instability after shoulder arthroplasty: results of surgical treatment, *J Bone Joint Surg* 85A:622, 2003.

Scalise JJ, Ciccone J, Iannotti JP: Clinical, radiographic, and ultrasonographic comparison of subscapularis tenotomy and lesser tuberosity osteotomy for total shoulder arthroplasty, *J Bone Joint Surg Am* 92:1627, 2010.

Seebauer L: Total reverse shoulder arthroplasty: European lessons and future trends, *Am J Orthop (Belle Mead NJ)* 36(12 Suppl 1):22, 2007.

Simovitch RW, Helmy N, Zumstein MA, Gerber C: Impact of fatty infiltration of the teres minor muscle on the outcome of reverse total shoulder arthroplasty, *J Bone Joint Surg Am* 89:934, 2007.

Simovitch RW, Zumstein MA, Lohri E, et al: Predictors of scapular notching in patients managed with the Delta III reverse total shoulder replacement, *J Bone Joint Surg Am* 89:588, 2007.

Spencer EE Jr, Valdevit A, Kambic H, et al: The effect of humeral component anteversion on shoulder stability with glenoid component retroversion, *J Bone Joint Surg Am* 87:808, 2005.

Sperling JW, Cofield RH, Rowland CM: Heterotopic ossification after total shoulder arthroplasty, *J Arthroplasty* 15:179, 2000.

Sperling JW, Kozak TK, Hanssen AD, et al: Infection after total shoulder arthroplasty, *Clin Orthop Relat Res* 382:206, 2001.

Throckmorton TW, Zarkadas PC, Sperling JW, Cofield RH: Pegged versus keeled glenoid components in total shoulder arthroplasty, *J Shoulder Elbow Surg* 19:726, 2010.

Throckmorton TW, Zarkadas PC, Sperling JW, Cofield RH: Radiographic stability of ingrowth humeral stems in total shoulder arthroplasty, *Clin Orthop Relat Res* 468:2122, 2010.

von Eisenhart-Rothe R, Müller-Gerbl M, Wiedermann E, et al: Functional malcentering of the humeral head and asymmetric long-term stress on the glenoid: potential reasons for glenoid loosening in total shoulder arthroplasty, *J Shoulder Elbow Surg* 17:695, 2008.

Wiater JM, Levine WN: Revision shoulder arthroplasty. In Crosby LA, editor: *Total shoulder arthroplasty*, Rosemont, IL, 2000, American Academy of Orthopaedic Surgeons.

Williams GR Jr, Wong KL, Pepe MD, et al: The effect of articular malposition after total shoulder arthroplasty on glenohumeral translations, range of motion, and subacromial impingement, *J Shoulder Elbow Surg* 10:399, 2001.

PROCEDIMENTOS DE RECONSTRUÇÃO DO COTOVELO

Artroplastia com Implante

Aldridge JM III, Lightdale NR, Mallon WJ, et al: Total elbow arthroplasty with the Coonrad/Coonrad-Morrey prosthesis: a 10- to 31-year survival analysis, *J Bone Joint Surg* 88B:509, 2006.

Antuna SA, Morrey BF, Adams RA, et al: Ulnohumeral arthroplasty for primary degenerative arthritis of the elbow: long-term outcome and complications, *J Bone Joint Surg* 84A:2168, 2002.

Athwal GS, Morrey BF: Revision total elbow arthroplasty for prosthetic fractures, *J Bone Joint Surg* 88A:2017, 2006.

Bennett JB, Mehlhoff TL: Total elbow arthroplasty: surgical technique, *J Hand Surg Am* 34:933, 2009.

Birkedal JP, Deal DN, Ruch DS: Loss of flexion after radial head replacement, *J Shoulder Elbow Surg* 13:208, 2004.

Blaine TA, Adams R, Morrey BF: Total elbow arthroplasty after interposition arthroplasty for elbow arthritis, *J Bone Joint Surg* 87A:286, 2005.

Calfee R, Madom I, Weiss APC: Radial head arthroplasty, *J Hand Surg* 31A:314, 2006.

Celli A, Arash A, Adams RA, et al: Triceps insufficiency following total elbow arthroplasty, *J Bone Joint Surg* 87A:1957, 2005.

Celli A, Morrey BF: Total elbow arthroplasty in patients forty years of age or less, *J Bone Joint Surg Am* 91:1414, 2009.

Chapman CB, Su BW, Sinicropi SM, et al: Vitallium radial head prosthesis for acute and chronic elbow fractures and fracture-dislocations involving the radial head, *J Shoulder Elbow Surg* 15:463, 2006.

Demiralp B, Komurcu M, Ozturk C, et al: Total elbow arthroplasty in patients who have elbow fractures caused by gunshot injuries: 8- to 12-year follow--up study, *Arch Orthop Trauma Surg* 129:17, 2008.

Doornberg JN, Linzel DS, Zurakowski D, et al: Reference points for radial head prosthesis size, *J Hand Surg* 31A:53, 2006.

Dotzis A, Cochu G, Mabit C, et al: Comminuted fractures of the radial head treated by the Judet floating radial head prosthesis, *J Bone Joint Surg* 88B:760, 2006.

Frank SG, Grewal R, Johnson J, et al: Determination of correct implant size in radial head arthroplasty to avoid overlengthening, *J Bone Joint Surg Am* 91:1738, 2009.

Frankle MA, Herscovici D, DiPasquale TE, et al: A comparison of open reduction and internal fixation and primary total elbow arthroplasty in the treatment of intraarticular distal humerus fractures in women older than age 65, *J Orthop Trauma* 17:473, 2003.

Gille J, Ince A, González O, et al: Single-stage revision of peri-prosthetic infection following total elbow replacement, *J Bone Joint Surg Br* 88:1341, 2006.

Goldberg SH, Urban RM, Jacobs JJ, et al: Modes of wear after semiconstrained total elbow arthroplasty, *J Bone Joint Surg Am* 90:609, 2008.

Grewal R, MacDermid JC, Faber KJ, et al: Comminuted radial head fractures treated with a modular metallic radial head arthroplasty: study of outcomes, *J Bone Joint Surg* 88A:2192, 2006.

Harrington IJ, Sekyi-Otu A, Barrington TW, et al: The functional outcome with metallic radial head implants in the treatment of unstable elbow fractures: a long-term review, *J Trauma* 50:46, 2001.

Hildebrand KA, Patterson SD, Regan WD, et al: Functional outcome of semi-constrained total elbow arthroplasty, *J Bone Joint Surg* 82A:1379, 2000.

Ikavalko M, Belt EA, Kautiainen H, et al: Revisions for aseptic loosening in Souter-Strathclyde elbow arthroplasty: incidence of revisions of different components used in 522 consecutive cases, *Acta Orthop Scand* 73:257, 2002.

Jensen CH, Jacobsen S, Ratchke M, et al: The GSB III elbow prosthesis in rheumatoid arthritis: a 2- to 9-year follow-up, *Acta Orthop* 77:143, 2006.

Jensen SL, Deutch SR, Olsen BS, et al: Laxity of the elbow after experimental excision of the radial head and division of the medial collateral ligament: efficacy of ligament repair and radial head prosthetic replacement: a cadaver study, *J Bone Joint Surg* 85B:1006, 2003.

Kamineni S, Morrey BF: Proximal ulnar reconstruction with strut allograft in revision total elbow arthroplasty, *J Bone Joint Surg Am* 86:1223, 2004.

Kamineni S, Morrey BF: Distal humeral fractures treated with noncustom total elbow replacement: surgical technique, *J Bone Joint Surg* 87A(Suppl 1 pt 1):41, 2005.

Kelly EW, Coghlan J, Bell S: Five- to thirteen-year follow-up of the GSB III total elbow arthroplasty, *J Shoulder Elbow Surg* 13:434, 2004.

Khatri M, Stirrat AN: Souter-Strathclyde total elbow arthroplasty in rheumatoid arthritis: medium-term results, *J Bone Joint Surg* 87B:950, 2005.

Larson AN, Adams RA, Morrey BF: Revision interposition arthroplasty of the elbow, *J Bone Joint Surg Br* 92:1273, 2010.

Larson AN, Morrey BF: Interposition arthroplasty with an Achilles tendon allograft as a salvage procedure for the elbow, *J Bone Joint Surg Am* 90:2714, 2008.

Lee BP, Adams RA, Morrey BF: Polyethylene wear after total elbow arthroplasty, *J Bone Joint Surg* 87A:1080, 2005.

Little CP, Graham AJ, Carr AJ: Total elbow arthroplasty: a systematic review of the literature in the English language until the end of 2003, *J Bone Joint Surg* 87B:437, 2005.

Little CP, Graham AJ, Karatzas G, et al: Outcomes of total elbow arthroplasty for rheumatoid arthritis: comparative study of three implants, *J Bone Joint Surg* 87A:2439, 2005.

Loebenberg MI, Adams R, O'Driscoll SW, et al: Impaction grafting in revision total elbow arthroplasty, *J Bone Joint Surg* 87A:99, 2005.

Malone AA, Taylor AJN, Fyfe IS: Successful outcome of the Souter-Strathclyde elbow arthroplasty, *J Shoulder Elbow Surg* 13:548, 2004.

Mansat P, Adams RA, Morrey BF: Allograft-prosthesis composite for revision of catastrophic failure of total elbow arthroplasty, *J Bone Joint Surg Am* 86:724, 2004.

Marra G, Morrey BF, Gallay SH, et al: Fracture and nonunion of the olecranon in total elbow arthroplasty, *J Shoulder Elbow Surg* 15:486, 2006.

McKee MD, Veillette CJ, Hall JA, et al: A multicenter, prospective, randomized, controlled trial of open reduction-internal fixation versus total elbow arthroplasty for displaced intra-articular distal humeral fractures in elderly patients, *J Shoulder Elbow Surg* 18:3, 2009.

Morrey BF, Sanchez-Sotelo J: Approaches for elbow arthroplasty: how to handle the triceps, *J Shoulder Elbow Surg* 20(2 Suppl):S90, 2011.

Morrey BF, Schneeberger AG: Total elbow arthroplasty for posttraumatic arthrosis, *Instr Course Lect* 58:495, 2009.

O'Driscoll SW, King GJ: Treatment of instability after total elbow arthroplasty, *Orthop Clin North Am* 32:679, 2001.

Phillips NJ, Ali A, Stanley D: Treatment of primary degenerative arthritis of the elbow by ulnohumeral arthroplasty: a long-term follow-up, *J Bone Joint Surg* 85B:347, 2003.

Renfree KJ, Dell PC, Kozin SH, Wright TW: Total elbow arthroplasty with massive composite allografts, *J Shoulder Elbow Surg* 13:313, 2004.

Sanchez-Sotelo J, O'Driscoll S, Morrey BF: Periprosthetic humeral fractures after total elbow arthroplasty: treatment with implant revision and strut allograft augmentation, *J Bone Joint Surg* 84A:1642, 2002.

Sanchez-Sotelo J, Morrey BF: Total elbow arthroplasty, *J Am Acad Orthop Surg* 19:121, 2011.

Schneeberger AG, Hertel R, Gerber C: Total elbow replacement with the GSB III prosthesis, *J Shoulder Elbow Surg* 9:135, 2000.

Schneeberger AG, Meyer DC, Yian EH: Coonrad-Morrey total elbow replacement for primary and revision surgery: a 2- to 7.5-year follow-up study, *J Shoulder Elbow Surg* 16(3 Suppl):S47, 2007.

Tanaka N, Kudo H, Iwano K, et al: Kudo total elbow arthroplasty in patients with rheumatoid arthritis: a long-term follow-up study, *J Bone Joint Surg* 83A:1506, 2001.

Thillemann TM, Olsen BS, Johannsen HV, et al: Long-term results with the Kudo type 3 total elbow arthroplasty, *J Shoulder Elbow Surg* 15:485, 2006.

Throckmorton TW, Zarkadas PC, Sanchez-Sotelo J, Morrey BF: Radial nerve palsy after humeral revision in total elbow arthroplasty, *J Shoulder Elbow Surg* 20:199, 2011.

Throckmorton TW, Zarkadas P, Sanchez-Sotelo J, Morrey B: Failure patterns after linked semiconstrained total elbow arthroplasty for posttraumatic arthritis, *J Bone Joint Surg Am* 92:1432, 2010.

Trail IA, Nuttal D, Stanley JK: Comparison of survivorship between standard and long-stem Souter-Strathclyde total elbow arthroplasty, *J Shoulder Elbow Surg* 11:373, 2002.

van der Lugt JC, Geskus RB, Rozing PM: Primary Souter-Strathclyde total elbow prosthesis in rheumatoid arthritis: surgical technique, *J Bone Joint Surg* 87A(Suppl 1 pt 1):67, 2005.

Van Glabbeek F, Van Riet RP, Baumfield JA, et al: Detrimental effects of overstuffing or understuffing with a radial head replacement in the medial collateral-ligament deficient elbow, *J Bone Joint Surg* 86A:2629, 2004.

Wright TW, Hastings H: Total elbow arthroplasty failure due to overuse, C-ring failure, and/or bushing wear, *J Shoulder Elbow Surg* 14:65, 2005.

Yanni ON, Fearn CB, Gallannaugh SC, Joshi R: The Roper-Tuke total elbow arthroplasty: 4- to 10-year results of an unconstrained prosthesis, *J Bone Joint Surg* 82B:705, 2000.

Artroplastia de Ressecção

Cheng SL, Morrey BF: Treatment of the mobile, painful arthritic elbow by distraction interposition arthroplasty, *J Bone Joint Surg* 82B:233, 2000.

Cheung EV, Adams RA, Morrey BF: Reimplantation of a total elbow prosthesis following resection arthroplasty for infection, *J Bone Joint Surg Am* 90:589, 2008.

Hausman MR, Birnbaum PS: Interposition elbow arthroplasty, *Tech Hand Up Extrem Surg* 8:181, 2004.

Iftimie PP, Calmet Garcia J, de Loyola Garcia Forcada I, et al: Resection arthroplasty for radial head fractures: long-term follow-up, *J Shoulder Elbow Surg* 20:45, 2011.

Ikävalko M, Belt EA, Kautiainen H, et al: Revisions for aseptic loosening in Souter-Strathclyde elbow arthroplasty: incidence of revisions of different components used in 522 consecutive cases, *Acta Orthop Scand* 73:257, 2002.

Oka Y: Debridement arthroplasty for osteoarthrosis of the elbow: 50 patients followed mean 5 years, *Acta Orthop Scand* 71:185, 2000.

Wada T, Isogai S, Ishii S, et al: Débridement arthroplasty for primary osteoarthritis of the elbow, *J Bone Joint Surg* 86A:233, 2004.

Wada T, Isogai S, Ishii S, et al: Débridement arthroplasty for primary osteoarthritis of the elbow: surgical technique, *J Bone Joint Surg* 87A(Suppl 1 part 1):95, 2005.

Zarkadas PC, Cass B, Throckmorton T, et al: Long-term outcome of resection arthroplasty for the failed total elbow arthroplasty, *J Bone Joint Surg Am* 92:2576, 2010.

As referências completas estão disponíveis em www.expertconsult.com.

ARTRODESE DE OMBRO E COTOVELO

Thomas W. Throckmorton

CAPÍTULO 13

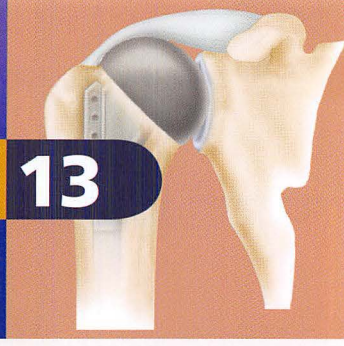

ARTRODESE DE OMBRO 583
INDICAÇÕES 583
POSIÇÃO 585
TÉCNICAS CIRÚRGICAS 586
COMPLICAÇÕES 591
RESULTADOS 591
ARTRODESE DE COTOVELO 591
INDICAÇÕES 591
TÉCNICAS CIRÚRGICAS 592
COMPLICAÇÕES 594
RESULTADOS 595

Este capítulo discute as indicações e técnicas para artrodese das articulações do ombro e cotovelo. A artrodese é realizada menos frequentemente na extremidade superior do que na extremidade inferior por causa da ocorrência infrequente de distúrbios, que são tão incapacitantes que o paciente fica disposto a sacrificar o movimento no ombro ou no cotovelo. O desenvolvimento de opções de maior sucesso e confiança para a artroplastia também reduziu a lista de indicações.

ARTRODESE DE OMBRO

Durante a maior parte do século passado, a artrodese de ombro era um procedimento relativamente comum. As indicações naquela época eram principalmente para a paralisia do membro superior causada pela poliomielite ou artropatia causada pela tuberculose. Pelo procedimento ter sido tão bem-sucedido, a lista de indicações cresceu ao longo das próximas décadas. As primeiras técnicas não empregavam dispositivos de fixação interna ou externa. Uma técnica puramente extra-articular de artrodese no ombro era recomendada para infecção tuberculosa a fim de evitar a disseminação sistêmica da articulação infectada. Com o advento de medicamentos antituberculosos, no entanto, essa técnica tornou-se desnecessária. Procedimentos posteriores colocavam vários tipos de enxertos ósseos nos leitos das articulações glenoumeral ou acromioumeral decorticadas, ou ambas. Todos esses procedimentos necessitam de imobilização prolongada.

A fixação externa tem sido usada para aplicar a compressão a todo o local de fusão, com o fixador externo removido em 6 semanas e um imobilizador usado por 3 meses. Apesar de as opções de fusão com apenas fixação externa serem geralmente limitadas, ainda podem ser úteis em pacientes cuidadosamente selecionados, especialmente se a infecção estiver presente ou o trauma tiver ocorrido com significativa lesão dos tecidos moles.

Essas técnicas também foram descritas usando-se uma haste e banda de tensão de Rush com um enxerto de músculo-pedículo ou fio de calibre 22, passando através da cabeça do úmero e quadrante da glenoide anterossuperior, saindo no colo da glenoide inferior para o processo coracoide. Tais técnicas podem ser consideradas quando implantes limitados são desejados, ou em locais onde há uma escassez de implantes modernos. A imobilização de longo prazo ainda é necessária se a fixação interna não for utilizada.

Com o advento das técnicas de fixação interna, a artrodese de ombro continuou a evoluir, porque a imobilização isolada raramente mantém a estabilização para fusão completa do ombro. A fixação interna permite uma melhor estabilização das superfícies de contato e promove a fusão. Além disso, se a fixação interna rígida é usada, imobilizações, talas e aparelhos podem ser evitados, permitindo o uso precoce funcional. Várias técnicas de fixação interna têm sido descritas, incluindo fixação isolada com parafusos, fixação externa combinada com parafusos e fixação com placa simples e dupla (Fig. 13-1). Um estudo biomecânico de técnicas de fixação usadas para artrodese de ombro constatou que a fixação com dupla placa usando placas de compressão dinâmica de 4,5 mm teve a maior resistência à flexão e à torção, seguida por (em ordem decrescente de força) placa única, fixação externa combinada com parafusos, apenas fixação externa, e apenas parafusos. Por outro lado, um estudo em cadáver comparando várias configurações de seis parafusos com uma placa de reconstrução constatou que certas configurações de parafuso eram tão mecanicamente estáveis como uma placa de reconstrução de 16 furos, sem diferença significativa na construção de força entre os dois grupos. O uso de uma placa de reconstrução pélvica em vez de uma placa de compressão dinâmica tem como vantagens a facilidade de modelagem intraoperatória e os implantes menos proeminentes. As vantagens do parafuso isolado sobre a fixação da placa são a menor dissecção dos tecidos moles, uma taxa menor de infecção, uma diminuição da taxa de fraturas do úmero no pós-operatório, e a necessidade menos frequente de remover implantes dolorosos. As desvantagens da fixação com parafusos são uma taxa de não união superior e a necessidade de imobilização prolongada.

INDICAÇÕES

As indicações para a fusão no ombro diminuíram ao longo dos anos por causa dos excelentes resultados da artroplastia de ombro, da quase eliminação da poliomielite e tuberculose, e da melhoria das técnicas de fixação das fraturas do ombro. No entanto, a artrodese do ombro é ainda um procedimento útil para muitas condições. Os pacientes com alguma função dos músculos escapulotorácicos e trapézio têm melhorado a estabilidade articular mantendo algum movimento residual na articulação escapulotorácica. A rotação escapular é preservada se a função do músculo serrátil anterior estiver presente.

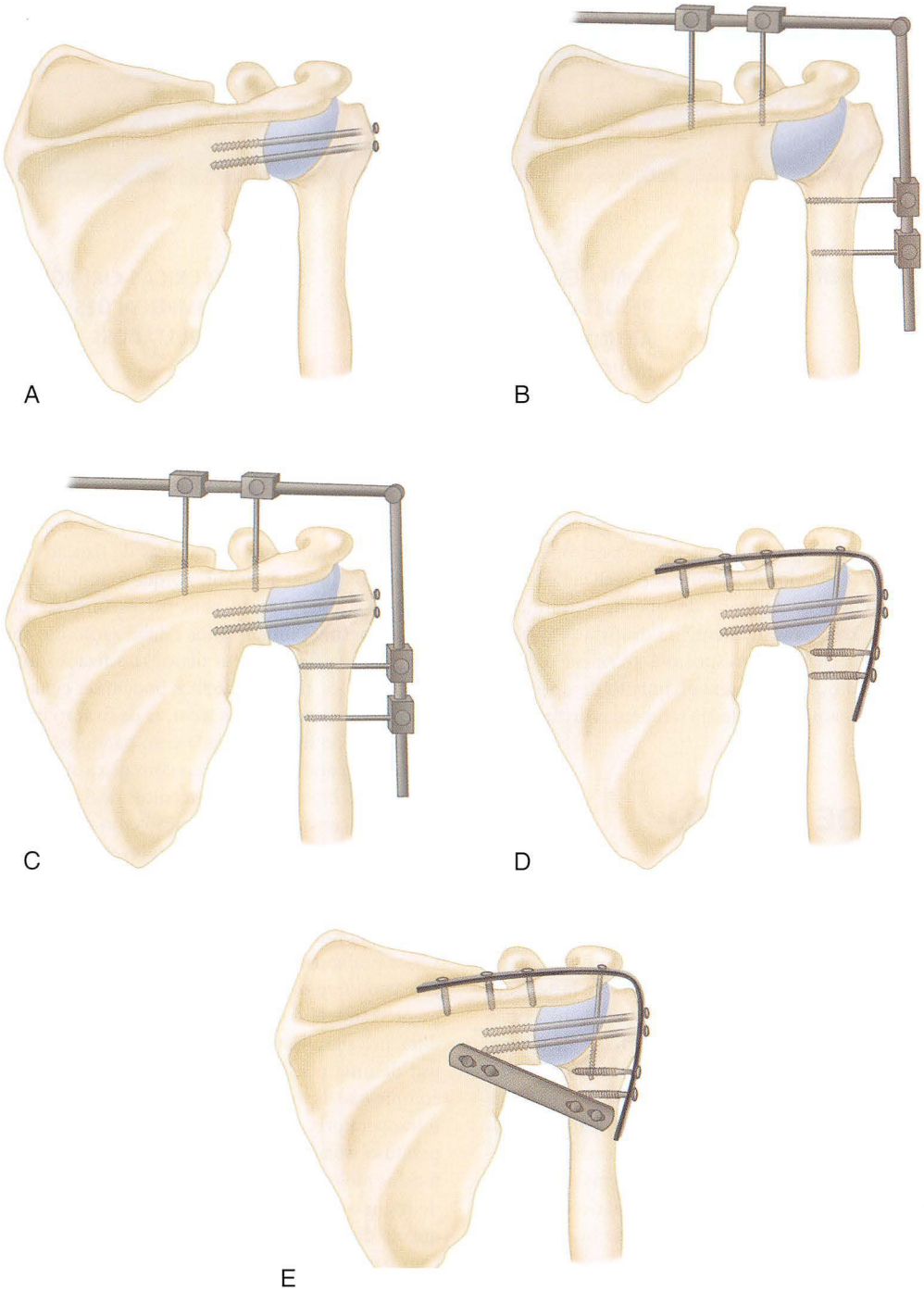

FIGURA 13-1 Técnicas de fixação para artrodese de ombro (vista posterior). **A,** Parafusos isolados. **B,** Fixação externa isolada. **C,** Fixação externa com parafusos. **D,** Fixação de placa única. **E,** Fixação de duas placas. (Redesenhada de Miller BS, Harper WP, Gillies RM, et al: Biomechanical analysis of five fixation techniques used in glenohumeral arthrodesis, *Aust N Z J Surg* 73:1015, 2003.)

A artrodese de ombro raramente é indicada para osteoartrite, artrite reumatoide, artrite pós-traumática, ou artropatia de ruptura do manguito, porque estas são mais bem tratadas com artroplastia no ombro. As contraindicações para a artrodese do ombro também incluem a osteonecrose, para a qual a artroplastia é mais apropriada; a artropatia de Charcot, na qual a taxa de não união é inaceitavelmente elevada; a fusão ipsolateral do cotovelo; e a fusão contralateral do ombro. As indicações atuais para a artrodese do ombro estão listadas no Quadro 13-1. As infecções bacterianas ou tuberculosas não controladas com medicação ou desbridamentos geralmente resultam em dor e incongruência articular. Em pacientes com infecção persistente, a artroplastia é contraindicada, e a artrodese com fixação interna limitada, com ou sem fixação externa, geralmente é a opção de resgate preferida. Nesses casos, é importante o adequado desbridamento do

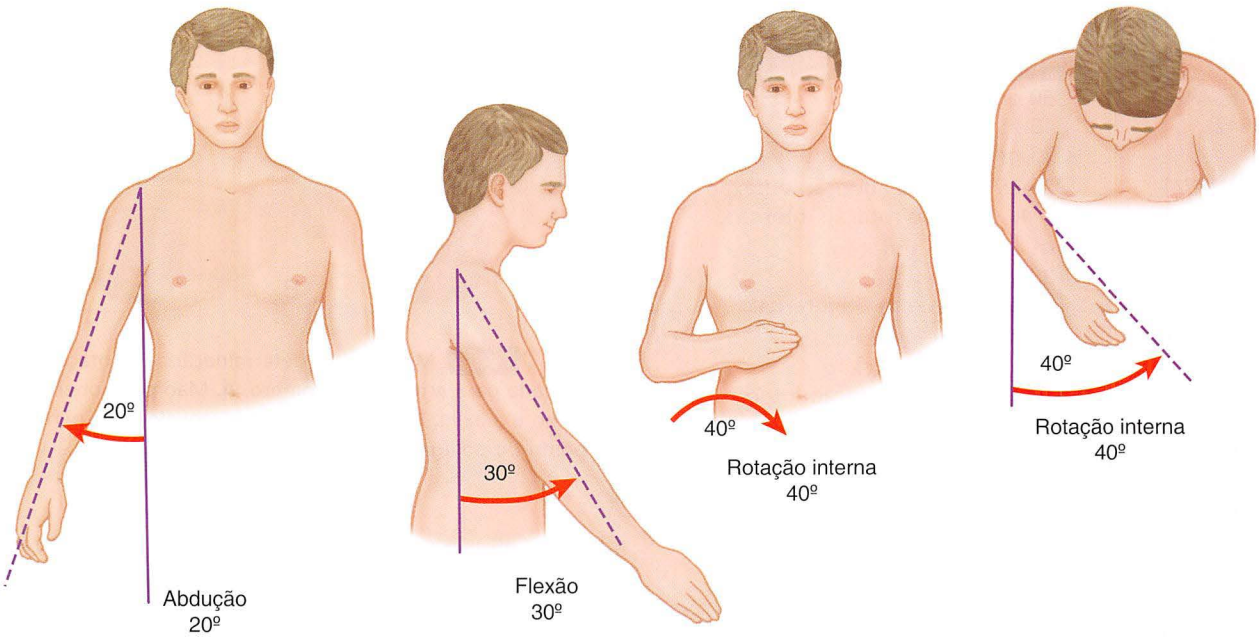

FIGURA 13-2 Posição do braço para artrodese de ombro, conforme recomendado por Rowe: 20 graus de abdução (avaliação clínica), 30 graus de flexão para a frente, e de 40 a 50 graus de rotação interna.

QUADRO 13-1 Indicações para Artrodese Glenoumeral

- Infecção
- Distúrbios paralíticos
- Lesão do manguito rotador não reconstruível
- Insuficiência combinada do manguito rotador e deltoide
- Falha na artroplastia do ombro
- Doenças artríticas impróprias para artroplastia
- Deslocamentos recorrentes
- Lesões neoplásicas

ombro de qualquer tecido infectado ou sequestro ósseo na tentativa de minimizar a carga infecciosa.

A artrodese do ombro ainda é comumente utilizada para a estabilização em distúrbios paralíticos. Lesões do plexo obstétrico podem ser tratadas com artrodese perto da maturidade esquelética quando a parada do crescimento e mudanças de posição são uma preocupação menor. Alguns autores recomendam a combinação da artrodese de ombro com amputação transumeral e encaixe protético em pacientes com paralisia completa do plexo braquial. Embora uma idade mínima de 10 a 12 anos tenha sido sugerida em uma revisão de artrodese de ombro em 102 pacientes, uma parada significativa do crescimento ocorreu em apenas uma criança. A artrodese precoce tem sido defendida para crianças com mais de 6 anos de idade que tenham um ombro mangual irreversível com músculos escapulotorácicos adequados, flexores de cotovelo intactos, e uma mão funcional com sensibilidade preservada. Por fim, a artrodese do ombro pode ser utilizada em pacientes adultos com membros flácidos causados por lesões traumáticas no plexo braquial. Wong et al. relataram artrodese glenoumeral usando uma placa de reconstrução em seis pacientes, todos os quais atingiram fusão, com cinco relatando alívio satisfatório da dor.

Em pacientes com deltoide não funcional e paralisia ou insuficiência do manguito rotador, a artrodese é preferível à artroplastia porque lhes falta a força muscular para alcançar a função adequada.

A artrodese pode ser considerada para falha na artroplastia de ombro quando a revisão é impossível; no entanto, procedimentos adicionais frequentemente são necessários para obter a união, e deve ser tomada precaução com esses pacientes complexos. Outros têm apresentado resultados aceitáveis com artroplastia de ressecção nessa situação, o que pode ser preferível à artrodese por causa das dificuldades técnicas associadas com esse procedimento.

Outras indicações para artrodese de ombro incluem deslocamentos de ombro recorrentes que persistem após múltiplos procedimentos cirúrgicos, instabilidade multidirecional refratária e ressecções tumorais, que podem exigir enxerto ósseo. Em geral, um trabalhador braçal que não é obrigado rotineiramente a executar levantamento de pesos é o candidato ideal para a artrodese de ombro nesses distúrbios.

POSIÇÃO

A posição correta do braço no momento da artrodese (Fig. 13-2) permanece controversa (Tabela 13-1). Atualmente, a maioria dos autores prefere 10 a 20 graus de abdução e flexão e 35 a 45 graus de rotação interna. Essa posição permite que o paciente alcance a boca, a cintura, o bolso de trás e o ombro contralateral, facilitando as atividades da vida diária. A posição de rotação é o fator mais importante para obter a melhor função. Um estudo descobriu que mais de 15 graus de flexão e rotação de menos de 40 graus ou mais de 60 graus constituíam um mau posicionamento que necessitava de novo tratamento cirúrgico.

A abdução pode ser determinada no momento da cirurgia pela medição clínica do ângulo formado pelo corpo e o úmero. Alternativamente, esse ângulo pode ser determinado pela obtenção de uma vista radiográfica anteroposterior usando a espinha, e não a

TABELA 13-1 Posições Recomendadas para Artrodese de Ombro

Comitê AOA (1942)	50 graus de abdução 15-25 graus de flexão 25 graus de rotação interna
Rowe (1974)	20-25 graus de abdução e flexão ~ 40 graus de rotação interna
Cofield e Briggs (1979)	45 graus de abdução 25 graus de flexão 21 graus de rotação interna
Hawkins e Neer (1987)	25-40 graus de abdução 20-30 graus de flexão 25-30 graus de rotação interna
Richards et al. (1988)	~ 30 graus de abdução, flexão, rotação interna
Jónsson et al. (1989)	20-30 graus de abdução, flexão, rotação interna
Groh et al. (1997)	10-15 graus de abdução 10-15 graus de flexão 45 graus de rotação interna
Matsen et al. (1998)	~ 15 graus de abdução, flexão 40 graus de rotação interna
Clare et al. (2001)	10-15 graus de abdução 10-15 graus de flexão 45 graus de rotação interna
Nagy et al. (2004)	15-30 graus de flexão 35-45 graus de abdução 30-40 graus de rotação interna
Safran e Iannotti (2006)	20 graus de flexão 20 graus de abdução 40 graus de rotação interna
Scalise e Iannotti (2009)	10-20 graus de abdução 10-20 graus de flexão 35-45 graus de rotação interna

borda da escápula, como um marco. A flexão é determinada pela observação do ângulo que o úmero forma com o plano horizontal em um paciente em decúbito dorsal. Depois das posições de abdução e flexão terem sido determinadas, o cotovelo é flexionado a 90 graus. A mão é posicionada sobre a área ipsolateral do peito entre o esterno e a axila, de modo que uma maior flexão do cotovelo permita que a parte superior do polegar toque o queixo (Fig. 13-3). Fixar a articulação glenoumeral antes da cirurgia tem sido recomendado para determinar a posição ideal.

TÉCNICAS CIRÚRGICAS

Deve ser feita uma tentativa de fusão entre o acrômio e a cabeça do úmero e da articulação glenoumeral, e numerosas técnicas foram descritas. A fixação interna estável pode reduzir a necessidade de enxerto ósseo, fixação externa ou imobilização. O uso no pós-operatório de uma órtese personalizada feita previamente é em geral bem tolerada pela maioria dos pacientes, e pode ser considerado para qualquer uma dessas técnicas.

A artrodese de ombro sem implantes é principalmente de interesse histórico. As técnicas de Watson-Jones, Putti, Steindler,

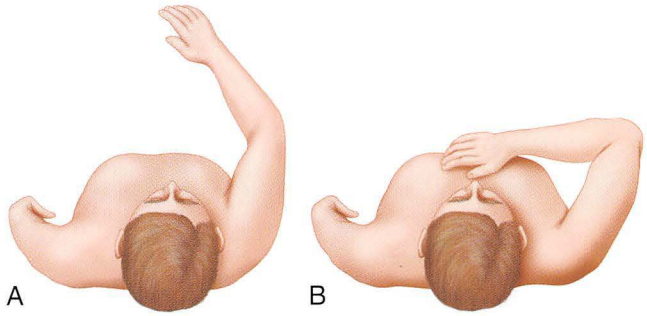

FIGURA 13-3 Método de determinação de rotação interna adequada para artrodese de ombro. **A,** Mão posicionada entre o esterno e a axila. **B,** Maior flexão de cotovelo deve permitir que a ponta do polegar toque o queixo.

Brett e Gill não estão incluídas nesta edição porque raramente elas são indicadas. Para mais informações sobre essas técnicas, o leitor pode pesquisar edições anteriores deste livro ou os artigos originais.

Recentemente, a artrodese artroscópica glenoumeral tem sido descrita, mas é preciso mais estudos para determinar a utilidade e o sucesso dessa técnica.

FIXAÇÃO EXTERNA

Charnley originalmente descreveu um procedimento para realizar artrodese do ombro aplicando compressão externa. A fixação externa, de preferência com a suplementação de parafuso, deve ser considerada quando uma artrodese for indicada em um paciente com perda ou deficiência significativa de tecidos moles. Essa técnica também é útil em pacientes com infecções recidivantes.

TÉCNICA 13-1

(CHARNLEY E HOUSTON)

- Antes da operação, aplique um gesso na porção do tronco e do ombro com o paciente acordado; permita que endureça e depois divida-o em duas peças (bivalve), e guarde-o para uso posterior.
- Posicione o paciente em uma postura semirreclinada e faça uma incisão tipo "lâmina de sabre" centrada sobre a borda lateral do acrômio.
- Usando o eletrocautério, desabilite o músculo deltoide anterior e lateral e, em seguida, marque e retire este músculo.
- Resseque os tecidos moles do espaço subacromial. Desnude a metade superior da fossa mandibular da cartilagem articular e a superfície inferior do acrômio ao sangramento ósseo. Retire a cartilagem articular da cabeça do úmero e reduza a articulação.
- Com um osteótomo, separe o tubérculo maior e resseque suficiente o osso da cabeça do úmero para permitir que ele articule superiormente contra a superfície inferior do acrômio e da parte superior da fossa glenoide (Fig. 13-4).

FIGURA 13-4 Técnica de compressão de artrodese de ombro de Charnley e Houston. O enxerto é levantado e a cabeça umeral desnudada é colocada na posição oposta à glenoide e à superfície inferior do acrômio. **VEJA A TÉCNICA 13-1.**

Use o osso ressecado como material de enxerto em torno da fusão. Insira um pino de 4 mm a partir do aspecto posterossuperior do acrômio no colo da escápula e profundamente para a fossa glenoide (Fig. 13-5). Outro pino pode ser colocado na base do processo coracoide.

- Insira um segundo conjunto de pinos semelhantes no colo cirúrgico do úmero posterolateralmente, perpendicular ao eixo do úmero.
- Construa uma montagem externa de conectores e barras ajustáveis e conecte-os aos pinos para aplicação de compressão com o braço na posição desejada para a artrodese.
- Recoloque o deltoide ao acrômio e feche a abertura em camadas sobre um dreno.
- Aplique o gesso do ombro feito anteriormente com o paciente ainda sob anestesia, incorporando o fixador externo.

CUIDADO PÓS-OPERATÓRIO Os pinos e o fixador externo são removidos em 5 a 6 semanas e o imobilizador é trocado. O segundo imobilizador é removido após 12 semanas a partir do momento da cirurgia, e o ombro é examinado para a estabilidade. A imobilização é continuada até que a artrodese consolide.

FIXAÇÃO DE PARAFUSO

Cofield descreveu uma técnica de fusão de ombro usando fixação de parafuso por meio de uma incisão de alça que pode ser estendida posteriormente, se necessário (Fig. 13-6). A posição e o número de parafusos (Fig. 13-7) utilizados variam dependendo da indicação para a artrodese e da condição do osso no momento da cirurgia. Rühmann et al. descreveram uma técnica de fusão usando seis parafusos (Fig. 13-8). Embora estudos mecânicos tenham mostrado essa configuração como sendo tão rígida como uma placa de reconstrução, ainda faltam dados clínicos de longo prazo que confirmem isso. As vantagens da fixação de parafusos sobre a fixação de placas incluem menos dissecção dos tecidos moles, menor taxa de infecção, diminuição da taxa de fraturas do úmero no pós-operatório, e menor necessidade de remover os implantes dolorosos. Alguns dados sugerem maior taxa de não união com a fixação do parafuso do que com a fixação da placa; no entanto, um trabalho mostrou que uma técnica de artrodese de três parafusos teve um perfil biomecânico semelhante à artrodese de placa de 16 furos e, de fato, foi superior em resistir a tensões de anteversão e retroversão. Como tal, essa técnica continua a ser uma opção viável, especialmente quando combinada com fixação externa em pacientes com infecção grave ou perda de tecidos moles.

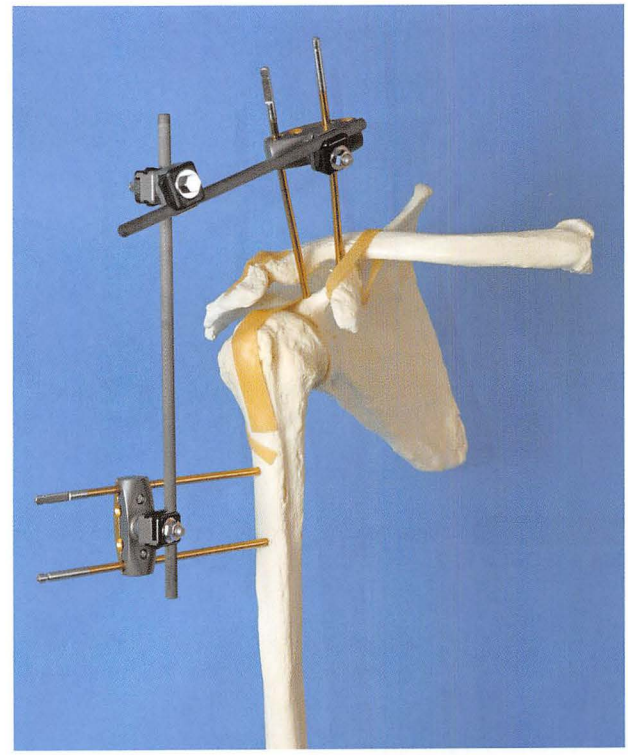

FIGURA 13-5 Arranjo de pinos e conexões para compressão na artrodese do ombro. Os pinos penetram no aspecto lateral e não transfixam o ombro, exigindo apenas duas perfurações na pele. **VEJA A TÉCNICA 13-1.** (De Charnley J, Houston JK: Compression arthrodesis of the shoulder, *J Bone Joint Surg* 46B:614, 1964.)

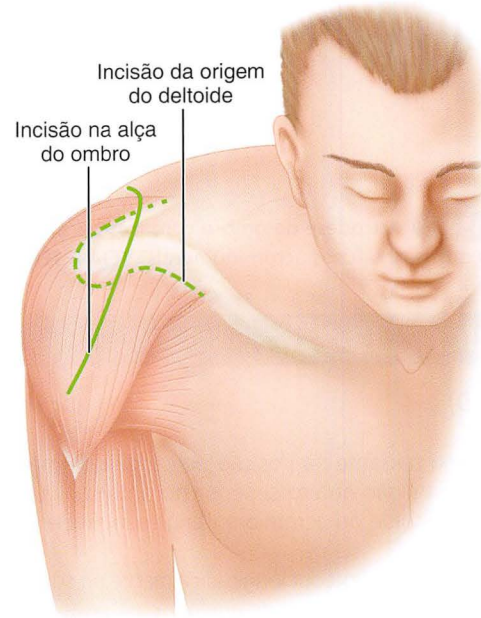

FIGURA 13-6 Incisão de origem deltoide da clavícula e acrômio anterior e lateral. A incisão poderá continuar ao longo da coluna da escápula se a placa for colocada para fixação interna. (Redesenhada de Cofield RH: Arthrodesis and resectional arthroplasty of the shoulder. In Evarts CM, editor: *Surgery of the musculoskeletal system*, ed 2, New York, 1990, Churchill Livingstone.) **VEJA A TÉCNICA 13-2.**

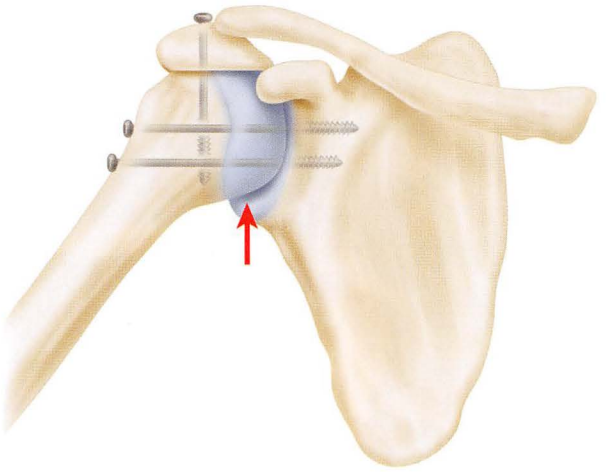

FIGURA 13-7 Cabeça do úmero fixada à escápula com parafusos. **VEJA A TÉCNICA 13-2.**

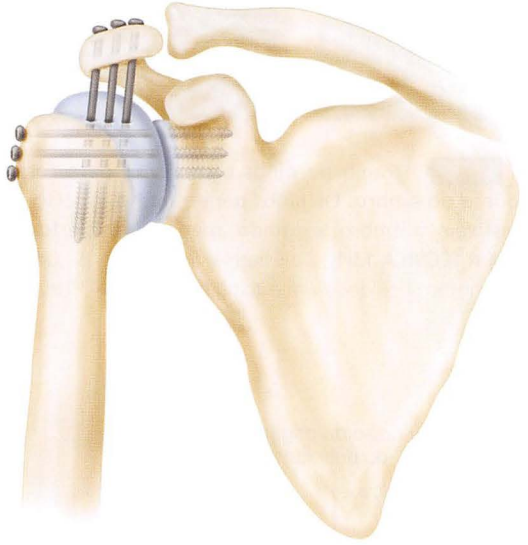

FIGURA 13-8 Artrodese de ombro com três parafusos umero-glenoides e três parafusos acromioumerais. **VEJA A TÉCNICA 13-2.**

TÉCNICA 13-2

(COFIELD)

- Coloque o paciente na posição de cadeira de praia.
- Faça uma incisão anterossuperior no ombro (Fig. 13-6).
- Retire a deltoide do acrômio anterior e lateral e da clavícula lateral.
- Incise o manguito rotador longitudinalmente no supraespinal e transversalmente a partir de anterior para posterior. Resseque o tendão do bíceps proximal da glenoide superior.
- Se a articulação acromioclavicular estiver artrítica, resseque a clavícula distal.
- Coloque a extremidade superior em 45 graus de abdução, flexão, e rotação interna. Flexão e abdução podem precisar ser ajustadas para 30 graus para permitir que o polegar, com o antebraço em posição neutra, toque o nariz.
- Desbride as superfícies ósseas, especialmente da cabeça do úmero, para aumentar a área de contato da superfície.
- A fixação definitiva é determinada pela indicação para artrodese e pelo status do estoque ósseo. Broque dois ou três pinos de Steinmann de 1/8 de polegada ou fios-guia para parafusos canulados através da cabeça do úmero e na glenoide, para assegurar a fixação do úmero à escápula.
- Avalie a posição do braço. Se estiver aceitável, substitua os pinos de Steinmann por parafusos esponjosos em cima de arruelas (Figs. 13-7 e 13-8). Coloque de um a três parafusos através do acrômio e na cabeça do úmero.
- Coloque drenos profundos ao deltoide e suture a fáscia deste próxima ao trapézio enquanto cobre a placa.

CUIDADO PÓS-OPERATÓRIO Uma banda pélvica que se estende desde os mamilos à sínfise púbica é aplicada. Com o cotovelo flexionado em 90 graus, um molde de cilindro é aplicado à extremidade superior. A extremidade é suspensa por dois suportes de madeira, ou é usada uma tala tipo de extensão de punho. Em 1 a 2 semanas após a cirurgia, um imobilizador plástico de ombro é aplicado e usado até que a união seja alcançada em 12 a 16 semanas após a cirurgia.

FIXAÇÃO DA PLACA

O grupo AO descreveu uma técnica de dupla placa para estabilização rígida em artrodese glenoumeral. A desvantagem é a possível necessidade de um segundo procedimento para remover os implantes sintomáticos após a artrodese consolidar.

TÉCNICA 13-3

(AO GROUP)

- Coloque o paciente em posição de decúbito lateral.
- Faça uma incisão ao longo da espinha da escápula, sobre o acrômio, e ao longo do terço proximal do úmero. Exponha a espinha da escápula, a fossa glenoide e o terço proximal do úmero.
- Desnude a fossa glenoide e a cabeça do úmero de toda cartilagem.
- Decortique a superfície inferior do acrômio e a parte lateral do úmero para contato com o acrômio.
- Uma osteotomia do acrômio pode ser necessária para aumentar a superfície de contato entre a placa e os ossos.
- Posicione a cabeça do úmero na posição desejada na fossa glenoide.
- Use um modelo maleável para determinar o contorno de uma placa AO padrão larga e contorne a placa com compressão flexível com anguladores. A placa deve ficar ao longo da espinha da escápula, sobre o acrômio, e contra o terço proximal do úmero (Fig. 13-9).
- Fixe a placa inicialmente com um parafuso cortical longo inserido verticalmente no colo da escápula. Insira o

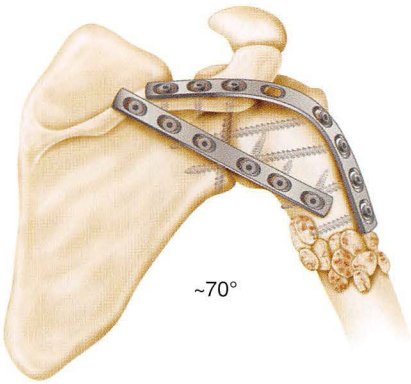

FIGURA 13-9 Técnica de artrodese de ombro de Müller et al. (Redesenhada de Müller ME, Allgower M, Willenegger H: *Manual of internal fixation: techniques recommended by the AO group*, ed 2, Berlin, 1979, Springer-Verlag.) **VEJA A TÉCNICA 13-3.**

restante dos parafusos proximais na escápula usando a técnica padrão AO.

- Posicione o úmero superior e medialmente para ficar contra o acrômio e a fossa glenoide na posição desejada para a artrodese.
- Fixe a placa distalmente com dois parafusos que passem por ela e na cabeça do úmero e na fossa glenoide e colo escapular. Insira pelo menos mais dois parafusos para fixar a placa ao úmero. Se a placa não atingir completa estabilidade no local da artrodese, aplique uma segunda placa posteriormente a partir da espinha da escápula ao úmero (Fig. 13-9).
- Aplique enxertos ósseos se desejar. Feche a ferida em planos sobre drenos.

CUIDADO PÓS-OPERATÓRIO Um Velpeau é aplicado. As suturas são removidas em 2 semanas, se não absorvíveis. A reabilitação ativa do cotovelo, punho e mão é iniciada nos primeiros dias após a cirurgia, mas cuidados devem ser tomados para não colocar pressão sobre o local da fusão. A técnica de dupla placa pode também ser usada.

PLACA DE RECONSTRUÇÃO PÉLVICA

Para superar as dificuldades técnicas do contorno da placa AO e os problemas ocasionais causados por parafusos proeminentes, Richards et al. usaram uma placa de reconstrução pélvica maleável, obtendo fusão bem-sucedida em 11 pacientes sem a necessidade de remoção da placa. Chun e Byein também relataram sucesso com essa técnica em oito pacientes acompanhados por cerca de 4 anos.

TÉCNICA 13-4

(RICHARDS ET AL.)

- Coloque o paciente em posição semissentada, e deixe o braço livre.
- Faça uma incisão que se estenda desde a espinha da escápula até o aspecto anterior do acrômio e distalmente sobre a face anterior da diáfise do úmero.
- Retire o músculo deltoide do aspecto anterior do acrômio, e separe as fibras do músculo distalmente.
- Resseque o manguito rotador. Decortique a fossa glenoide, a porção inferior do acrômio, e a cabeça do úmero.
- Apoie o ombro em uma flexão de 30 graus, 30 graus de abdução e 30 graus de rotação interna e meça a abdução do lado do corpo. Traga a cabeça do úmero próxima para contrapor o acrômio inferior decorticado. A abdução e flexão do úmero em 30 graus contrapõem a cabeça do úmero para a superfície inferior do acrômio e a fossa glenoide.
- Mantenha a posição, apoiando o braço com folhas estéreis dobradas, e tenha um assistente mantendo esta posição enquanto a placa é contornada.
- Use moldadores para angular uma placa de reconstrução de 4,5 mm ao longo da espinha da escápula, sobre o acrômio, e para baixo, no eixo do úmero. Este geralmente requer uma placa de 12 a 16 furos. Dobre a placa suavemente a 60 graus sobre o acrômio, e torça de 20 a 25 graus apenas distal à curva para contrapor o eixo do úmero (Fig. 13-10).
- Insira os três parafusos que passam através da placa e da cabeça do úmero na fossa glenoide para comprimir o local da artrodese.
- Coloque um parafuso cortical da espinha da escápula na base do processo coracoide. Coloque um parafuso esponjoso de 6,5 mm em todo o local acromioumeral de fusão e fixe os buracos restantes da placa com parafusos corticais de 4,5 mm.
- Não faça uma osteotomia no acrômio, pois ele é usado para aumentar a fixação da escápula ao úmero.
- Feche a ferida em camadas sobre um dreno.

CUIDADO PÓS-OPERATÓRIO O braço é sustentado com um travesseiro e uma faixa. Um imobilizador é aplicado 48 horas após a cirurgia. Se não houver nenhuma evidência radiográfica de soltura dos implantes de fixação interna 6 semanas após a cirurgia, o braço é colocado numa tipoia. Exercícios suaves apenas da mão, punho e cotovelo são permitidos até que a união seja vista na radiografia; atividades mais pesadas são adiadas durante pelo menos 16 semanas após a cirurgia.

ARTRODESE DE OMBRO APÓS FALHA NA ARTROPLASTIA

Embora não seja uma indicação comum para a artrodese de ombro, a combinação de uma falha na artroplastia de ombro com manguito rotador e disfunção do deltoide possui poucas outras opções reconstrutivas. Devido à perda de osso do úmero proximal, às deficiências dos tecidos moles, e às várias operações anteriores, a artrodese de ombro nessa situação está associada com altas taxas de cirurgia de não união e revisão, mas representa uma opção de salvação para pacientes selecionados para os quais outras opções de reconstrução não são adequadas.

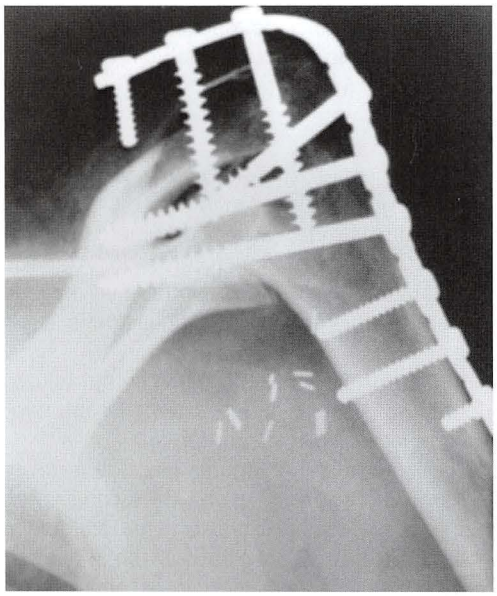

FIGURA 13-10 Técnica de artrodese de ombro de Richards et al. A placa de reconstrução pélvica é dobrada no quarto orifício e angulada ligeiramente distal e contraposta ao eixo do úmero com o ombro em 30 graus de abdução, 30 graus de flexão e 30 graus de rotação interna. (De Richards RR, Sherman RMP, Hudson AR, et al: Shoulder arthrodesis using a pelvic-reconstruction plate: a report of eleven cases, *J Bone Joint Surg* 70A:416, 1988.) **VEJA A TÉCNICA 13-4.**

TÉCNICA 13-5

(SCALISE E IANNOTTI)

- Antes da cirurgia, determine se o enxerto ósseo será necessário e, em caso afirmativo, qual o tipo de enxerto ósseo será mais apropriado. Grandes defeitos segmentais podem exigir um enxerto vascularizado autógeno de fíbula. Se o volume de enxerto ósseo necessário não puder ser obtido a partir do paciente, enxertos como uma cabeça femoral devem estar disponíveis.
- Coloque o paciente em posição de cadeira de praia modificada que permita que a extremidade envolvida seja totalmente aduzida e estendida e forneça acesso total ao aspecto posterior do ombro.
- Após a indução da anestesia geral e de um bloqueio interescalênico, faça uma incisão sobre a espinha da escápula e curve-a anteriormente em direção à porção média do acrômio lateral, à articulação acromioclavicular e, em seguida, distalmente ao nível da tuberosidade do deltoide, incorporando incisões deltopeitorais de cirurgias anteriores, se presentes (Fig. 13-11A*).
- Desenvolva o intervalo deltopeitoral e identifique o deltoide atrófico ou destacado. Resseque esse tecido escleró-tico da extremidade distal da clavícula e do aspecto anterolateral do acrômio.
- Rebata o tecido deltoide destacado distalmente para expor toda a extremidade proximal do úmero.
- Tipicamente, a maior parte do envelope do manguito rotador é deficiente.
- Solte qualquer parte inferior restante do subescapular a partir da sua inserção umeral.
- Coloque um grande afastador Darrach na articulação glenoumeral e um afastador Hohmann dobrado no espaço subacromial atrás da cabeça do úmero. Desloque a extremidade proximal do úmero anterossuperiormente com adução, extensão e rotação externa, e remova os componentes protéticos. Se o osso do úmero é fino e osteopênico, tome cuidado para evitar fratura.
- Se a remoção do implante for difícil, use uma serra oscilante para criar uma osteotomia longitudinal unicortical. Coloque um osteótomo largo nesse espaço para expandir suavemente o diâmetro da diáfise com o objetivo de soltar calos ósseos ou interromper a interface osso-cimento.
- Para a remoção do implante glenoide, excisar circunferencialmente a cicatriz e o tecido desvitalizado circundante à glenoide, assim como qualquer tecido dentro da cavidade da glenoide.
- Com toda a borda e cavidade glenoidal exposta, use uma serra de alta velocidade para aplainar a superfície inferior do acrômio com o objetivo de determinar o melhor posicionamento do enxerto do osso, maximizando o contato ósseo.
- Com a extremidade proximal do úmero justaposta à glenoide e à parte inferior do acrômio, coloque dois pinos Steinmann de 3 mm para fornecer fixação temporária enquanto a posição ideal de fusão é determinada. Coloque um pino lateral do úmero na glenoide e um superiormente através do acrômio no úmero (Fig. 13-11B**).
- Remova e substitua os pinos de Steinmann, conforme necessário, enquanto a posição do úmero é ajustada para obter uma posição de fusão ideal.
- Quando a posição apropriada for determinada, use uma serra oscilante para cortar a porção medial da extremidade proximal do úmero paralela à face escapular, a fim de maximizar o contato ósseo. Se necessário, retire temporariamente o pino de Steinmann durante este passo. Guarde o osso ressecado para material de enxerto.
- Substitua os pinos de Steinmann com parafusos de 6,5 mm parcialmente rosqueados, comprimindo o úmero à glenoide primeiramente, seguido pela fixação do parafuso do úmero ao acrômio.
- Angule uma placa de reconstrução pélvica de 4,5 mm para a espinha da escápula, a superfície lateral do acrômio, e o aspecto lateral da extremidade proximal do úmero. A placa deve se estender o suficiente para permitir a colocação de pelo menos três parafusos bicorticais na escápula. Distalmente, a placa deve ter pelo menos três parafusos bicorticais na diáfise do úmero.
- Compressão do úmero à glenoide resulta em medialização relativa da diáfise do úmero. Molde o enxerto na cabeça femoral para preencher a lacuna entre a superfície inferior da placa e o córtex lateral da extremidade proximal do úmero. Estabilize o enxerto com parafusos de compressão interfragmentares.
- Fixe a placa de neutralização da espinha à escápula e ao úmero com parafusos, transfixando o enxerto, úmero e glenoide (Fig. 13-11C***).
- Se um autoenxerto fibular vascularizado necessita ser utilizado para abranger um grande defeito do úmero, remova um comprimento de fíbula que seja 6 cm mais longo do que o defeito.
- Tire as partes moles do enxerto de fíbula de modo que ele possa ser inserido no canal da parte restante do

*Disponível, em inglês, em www.expertconsult.com.

**Disponível, em inglês, em www.expertconsult.com.

***Disponível, em inglês, em www.expertconsult.com.

úmero; fixe provisoriamente o enxerto com um ou dois parafusos interfragmentares de retardação de 4,5 mm.
- Para maximizar o contato com a glenoide, use uma serra de alta velocidade para criar uma abertura na face da glenoide com o objetivo de permitir que a fíbula seja ressecada na orientação correta para proporcionar uma posição apropriada do úmero.
- Coloque o enxerto em massa e prenda-o lateralmente ao enxerto fibular com parafusos interfragmentares.
- Contorne a placa de reconstrução de grande fragmento e prenda-a à superfície da escápula, acrômio, enxerto fibular e úmero distal (Fig. 13-11D*).
- Para um enxerto vascularizado, a revascularização da fíbula é realizada pela equipe microvascular, uma vez que o enxerto estiver estabilizado, utilizando anastomose terminolateral da artéria peroneal e anastomose venosa tanto terminolateral quanto terminoterminal.
- Utilize um aspirado de medula óssea autólogo da crista ilíaca misturado com uma matriz de enxerto ou autoenxerto esponjoso de crista ilíaca em bloco em torno de ambos os locais de osteossíntese, distal e proximal.
- Repare o deltoide restante para o acrômio através de túneis ósseos para maximizar a cobertura dos tecidos moles.
- Coloque um dreno no espaço profundo, feche o tecido mole em camadas, e aplique um imobilizador de ombro articulado que mantenha a posição da artrodese. Um molde de ombro de gesso pode ser usado como alternativa.

CUIDADO PÓS-OPERATÓRIO O ombro é imobilizado por 12 a 16 semanas ou até que união seja verificada radiograficamente. A amplitude de movimento da mão, punho e cotovelo é permitida imediatamente. Os exercícios com amplitude de movimento escapulotorácico, com a progressão para o fortalecimento dos estabilizadores da escápula, são iniciados após a união ter sido obtida, normalmente de 8 a 12 semanas. Se a união não for estabelecida em 12 semanas, o enxerto ósseo no local de fusão deve ser considerado para impedir a falha dos implantes.

COMPLICAÇÕES

As complicações associadas com a artrodese de ombro estão listadas no Quadro 13-2. As complicações pós-operatórias imediatas são problemas incomuns e envolvem principalmente feridas, tais como infecção, deiscência pele e hematoma. O cirurgião também deve estar atento a úlceras de pressão sob o imobilizador. A perda de movimento do cotovelo foi relatada, mas geralmente é temporária enquanto o cotovelo não está imobilizado por mais de 2 semanas.

Complicações pós-operatórias posteriores são mais prevalentes. Consolidação viciosa tem sido relatada em até um terço dos pacientes com artrodese de ombro. Mal posição pode conduzir a uma neurite de tração ou a tensão do músculo periscapular, especialmente quando o braço está posicionado em demasiada abdução. Um estudo recente relatou uma taxa de complicação global de 28%. Especificamente, pseudoartrose era mais comum quando era usada a fixação com parafusos isolados, enquanto a infecção, fratura periprotética e síntese sintomática eram mais comuns quando se utilizavam placas.

*Disponível, em inglês, em www.expertconsult.com.

QUADRO 13-2 Complicações da Artrodese Glenoumeral

- Infecção
- Hematoma da ferida
- Deiscência de ferida
- Úlceras de pressão sob gesso
- Pseudoartrose/não união
- Implantes dolorosos
- Malposição
- Fratura do úmero ipsolateral
- Neurite de tração
- Tensão dos músculos periscapulares
- Artrite acromioclavicular
- Problemas epifisários/parada de crescimento

Taxas de não união em séries mais modernas são menores do que 10%. A união em geral é obtida com enxerto ósseo autólogo. Artrite degenerativa secundária da articulação acromioclavicular é comum. Se algum sinal de artrite acromioclavicular estiver presente no pré-operatório, deve ser realizada a excisão da clavícula distal concomitantemente. Fratura do úmero ipsolateral após fusão do ombro foi relatada em 25% dos pacientes em algumas séries. A maioria dos autores recomenda o tratamento conservador com um imobilizador no ombro ou órtese nesses pacientes.

RESULTADOS

Existe uma escassez de literatura detalhando resultados em longo prazo da artrodese de ombro. Dimmen e Madsen relataram 18 pacientes que tiveram fusão do ombro usando placa de fixação. Todos obtiveram artrodese total ou parcial e, em cerca de 8 anos de acompanhamento, a média de pontos no escore de ombro Oxford foi de 32, e a média de pontos do escore *American Shoulder and Elbow Surgeons* (ASES) foi de 59. Complicações foram pouco frequentes: um paciente necessitou de reoperação por causa da dor intensa e um para uma fratura da diáfise do úmero pós-operatória; um paciente tinha síndrome dolorosa regional complexa. Em 21 pacientes que tiveram artrodese de ombro como um procedimento primário ou secundário após ressecção de tumor, Fuchs et al. não encontraram recorrências locais nem doença metastática em uma média de 11 anos de acompanhamento. A média de pontos do escore de salvamento de extremidade de Toronto foi de 81%, e a pontuação média da Musculoskeletal Tumor Society foi de 23; no entanto, 43% dos pacientes desenvolveram uma complicação que exigiu uma intervenção cirúrgica adicional.

ARTRODESE DE COTOVELO

INDICAÇÕES

Apesar de a artroplastia total do cotovelo ter se tornado um tratamento aceitável para uma variedade de condições de cotovelo dos tipos degenerativa e traumática, preocupações em relação a sua durabilidade em pacientes jovens e/ou com alta demanda tornam a artrodese de cotovelo uma alternativa aceitável para essa população. A deficiência funcional principal é a limitada

QUADRO 13-3 Indicações para Artrodese de Cotovelo

- Infecção
- Falha na artroplastia total da articulação
- Artrite pós-traumática
- Doenças artríticas impróprias para artroplastia
- Fraturas intra-articulares multifragmentadas graves

capacidade das articulações adjacentes de compensar a falta de movimento do cotovelo. No entanto, devido ao cotovelo não ser uma articulação de carga, a artroplastia total do cotovelo, artroplastia de interposição, ou mesmo artroplastia de ressecção na presença de musculatura funcional muitas vezes proporciona uma melhor função da extremidade superior do que a artrodese de cotovelo.

As indicações para a artrodese de cotovelo estão listadas no Quadro 13-3. Em geral, a artrodese de cotovelo é reservada para pacientes com artrite dolorosa que não são candidatos para artroplastia total, especialmente os indivíduos com altas demandas nas extremidades superiores, tais como trabalhadores braçais. A fusão do cotovelo também é indicada para a infecção persistente, incluindo tuberculose, que historicamente foi a principal indicação para esse procedimento. Mais recentemente, a artrodese de cotovelo foi também reconhecida como o melhor tratamento para trauma extenso da extremidade superior visto em campos de batalha. Tipicamente, uma técnica combinada de fixação interna e externa é recomendada, devido à extensa da lesão de tecidos moles que normalmente está associada com tais lesões.

Para artrodese unilateral do cotovelo, uma posição de 90 a 100 graus de flexão é desejável para fornecer maior força de preensão. Não existe uma posição ideal de fusão para todos os pacientes; a posição ideal depende de se a atividade de trabalho ou higiene pessoal é o principal objetivo e da mobilidade do braço contralateral. A simulação de artrodese por meio do uso de talas pré-operatórias ou moldes fixos em diferentes graus de flexão foi recomendada.

A artrodese de cotovelo bilateral raramente é indicada por causa de resultantes limitações funcionais. Se indicada, um cotovelo deve ser colocado entre 110 a 120 graus de flexão para permitir que o paciente alcance a boca, e o outro deve ser posicionado entre 45 e 65 graus, para auxiliar na higiene pessoal. Essas posições podem variar para satisfazer as exigências da ocupação do paciente.

A artrodese da articulação do cotovelo é difícil por causa da anatomia óssea única do cotovelo e do braço de alavanca longo. Para uma artrodese bem-sucedida, uma reserva óssea adequada deve estar presente, embora a ressecção da cabeça do rádio possa ser necessária para preservar a pronação e a supinação, e a fixação interna ou externa com enxerto ósseo é normalmente necessária.

TÉCNICAS CIRÚRGICAS

Em uma técnica inicial de artrodese relatada por Hallock em 1932, o olécrano era osteotomizado e encravado no úmero distal posterior. Steindler usou um enxerto tibial encravado na ponta do olécrano e o prendeu no úmero distal posterior com parafusos.

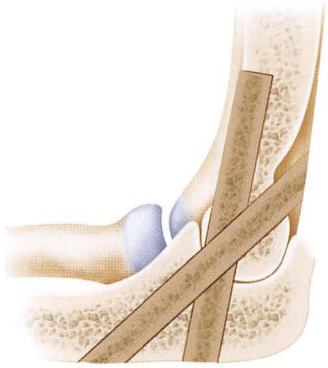

FIGURA 13-12 Artrodese de cotovelo: técnica de Brittain, com enxertos corticais cruzados no centro da articulação. (Modificada de Brittain HA: *Architectural principles in arthrodesis*, Edinburgh, 1942, E&S Livingstone.)

ARTRODESE DE COTOVELO (STAPLES)

Brittain descreveu a artrodese de cotovelo utilizando dois enxertos tibiais cruzados na forma de um X para bloquear a articulação (Fig. 13-12). Não há estruturas anatômicas importantes encontradas nesse procedimento, embora cuidados devam ser tomados para que o segundo enxerto, o qual é introduzido posteriormente, não projete muito anteriormente. Quando o cotovelo é flexionado, as estruturas neurovasculares anteriores são deslocadas para a frente, contribuindo para a melhoria da segurança com essa técnica. Arafiles relatou sucesso em 11 pacientes com tuberculose do cotovelo utilizando uma técnica que combinava a ressecção da cabeça radial, desbridamento, e sinovectomia com a inserção do olécrano de forma triangular em uma fenda correspondente no úmero, prendendo-o com um parafuso (Fig. 13-13). Um enxerto ósseo não é utilizado. Arafiles recomendou a transposição anterior do nervo ulnar no momento da fusão. Staples inventou uma técnica para a artrodese de cotovelo, em que as superfícies ósseas são amplamente expostas pelo contato com um enxerto de ilíaco e são fixadas no úmero e ulna por parafusos.

TÉCNICA 13-6

(STAPLES)

- Acesse o cotovelo por meio de uma incisão longitudinal posterior, e isole e retraia o nervo ulnar.
- Osteotomize o olécrano como mostrado na Figura 13-14.
- Divida o tendão do tríceps medial e lateralmente, e levante-o proximalmente, junto com o fragmento ligado ao olécrano.
- Desnude a articulação do cotovelo da cartilagem e corte da superfície distal do úmero posterior para baixo, em uma superfície plana em linha com a superfície da extremidade proximal do restante da ulna.
- Coloque os fragmentos de enxerto do ilíaco na articulação e aplique um enxerto do ilíaco na superfície posterior do úmero e superfície proximal da ulna. Prenda o enxerto acima com um parafuso.
- Substitua o processo olecraniano e prenda-o com um segundo parafuso que passe através do olécrano e na extremidade inferior do enxerto e extremidade superior da ulna.

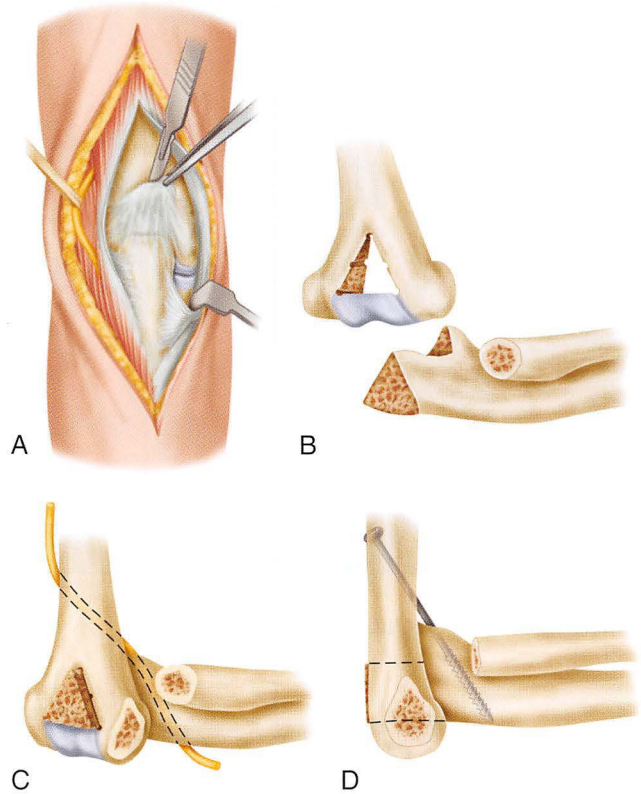

FIGURA 13-13 Técnica para a fusão na artrite tuberculosa do cotovelo. **A,** Isolamento do nervo ulnar, separando e soltando o tendão do tríceps do olécrano, e sinovectomia posterior. **B,** Excisão da cabeça radial e sinovectomia anterior; formação do olécrano, e criação de uma fenda triangular através da extremidade distal do úmero. **C,** A inserção do olécrano através do orifício na extremidade distal do úmero, fixação de parafuso, epicondilectomia medial e lateral, e transposição do nervo ulnar anterior. Fragmentos de ossos resultantes são usados para encher quaisquer lacunas em torno do coto do olécrano. **D,** Vista lateral de uma fusão completa mostrando o parafuso de fixação no lugar.



FIGURA 13-15 Müller et al. Técnica de artrodese de cotovelo. **VEJA A TÉCNICA 13-7.**

ARTRODESE DE COTOVELO (MÜLLER ET AL.)

O grupo AO recomendou a fixação interna e externa combinada para artrodese de cotovelo. Nessa técnica, um dispositivo de compressão externa é utilizado com um parafuso esponjoso que prende o olécrano ao úmero distal.

TÉCNICA 13-7

(MÜLLER ET AL.)

- Exponha o cotovelo posteriormente conforme descrito nas técnicas anteriores.
- Resseque toda a cartilagem e membrana sinovial do olécrano e úmero distal.
- Molde uma plataforma quadrada na ulna proximal e resseque a extremidade distal do úmero para encaixá-la (Fig. 13-15).
- Resseque a cabeça radial ao nível da tuberosidade do bíceps.

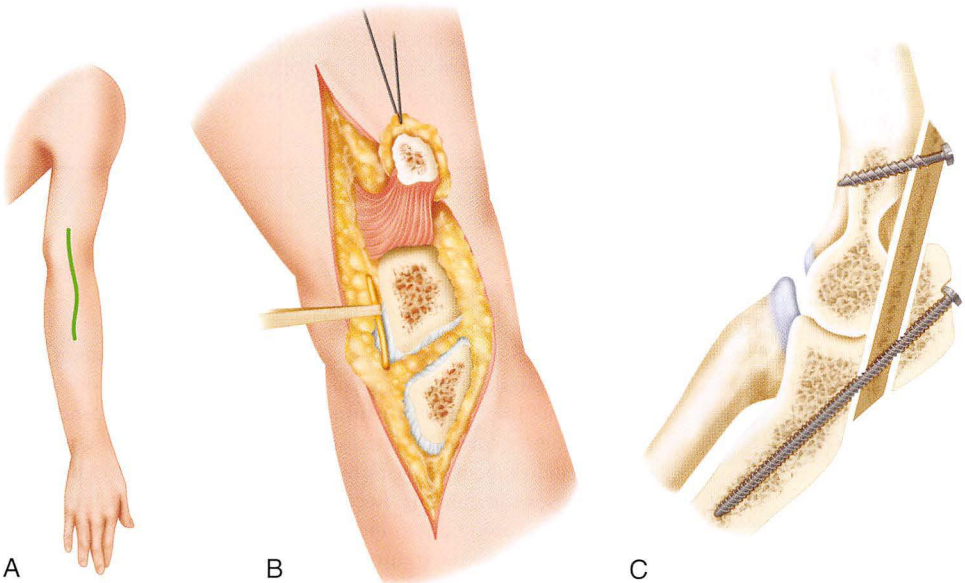

FIGURA 13-14 Artrodese de cotovelo de Staples. **A,** Incisão. **B,** Ponta do olécrano osteotomizada para formar uma cama para o enxerto. O nervo ulnar está protegido. **C,** Enxerto fixado ao úmero e à ulna. **VEJA A TÉCNICA 13-6.**

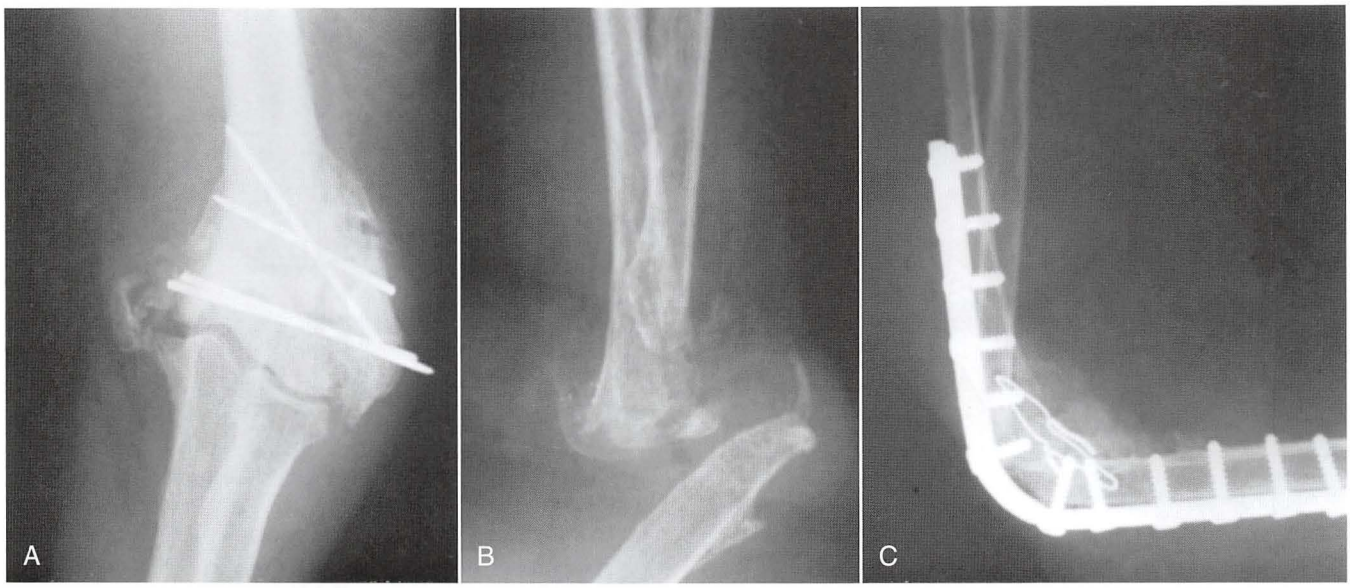

FIGURA 13-16, Artrodese de cotovelo de Spier. **VEJA A TÉCNICA 13-8.**

- Insira um pino de Steinmann do olécrano no canal medular do úmero para estabilizar a artrodese temporariamente na posição desejada. Insira um pino de Steinmann transversalmente através do olécrano em linha com o córtex anterior do úmero. Remova o pino transfixante intramedular e substitua-o por um parafuso esponjoso com arruela . Insira outro pino Steinmann transversal através do úmero, e use um fixador externo para aplicar a compressão através da artrodese.
- Feche a ferida em camadas sobre drenos.

CUIDADO PÓS-OPERATÓRIO O fixador e os pinos são removidos entre 6 e 8 semanas, e um imobilizador longo é usado até que a artrodese consolide clínica e radiograficamente.

ARTRODESE DE COTOVELO (SPIER)

Mais recentemente, Spier relatou fusão bem-sucedida em quatro pacientes usando fixação interna com uma placa larga AO dobrada a 90 graus. Ele também recomendou a ressecção da cabeça do rádio e osteotomia do úmero e olécrano para um encaixe semelhante ao da técnica de AO. McAuliffe et al. relataram 15 artrodeses de cotovelo utilizando a técnica de placa de compressão AO. A indicação mais comum era uma lesão de alta energia, aberta e infectada, com perda de osso associada. A artrodese foi bem-sucedida em todos menos um cotovelo, em que uma infecção grave e profunda necessitou de amputação.

TÉCNICA 13-8

(SPIER)

- Exponha o cotovelo posteriormente, tal como descrito anteriormente, desbride a articulação, e resseque a cabeça radial.
- Osteotomize o olécrano e o úmero para encaixar como na técnica AO (Técnica 13-3).
- Contorne uma placa AO de oito a 12 furos para alcançar o grau desejado de flexão do cotovelo, e prenda-a ao úmero posteriormente.
- Prenda um dispositivo tensor à ulna e à extremidade distal da placa, e aplique a compressão ao local da artrodese. Fixe a placa na ulna com parafusos de maneira padrão (Fig. 13-16). Parafusos esponjosos (acessórios) podem ser usados para uma estabilidade adicional, se necessário.
- Aplique enxerto ósseo em torno da fusão conforme houver necessidade, feche a ferida em camadas sobre drenos, e aplique um gesso longo ao braço.

CUIDADO PÓS-OPERATÓRIO As suturas são removidas em 2 semanas, e o imobilizador é alterado. O suporte continua até que a artrodese fique sólida. A placa e os parafusos não devem ser removidos antes de 1 ano após a cirurgia. Alguns autores relataram que a imobilização pós-operatória não é necessária com fixação de placas de compressão.

COMPLICAÇÕES

As complicações da artrodese de cotovelo incluem lesão neurovascular, infecção da ferida, retardo da união, não união, e consolidação viciosa. Implantes proeminentes dolorosos e deiscência da ferida podem ocorrer ao longo do aspecto posterior do cotovelo, onde o tecido subcutâneo é mínimo. Reoperações devido a implantes dolorosos são comuns. Recomendamos esperar pelo menos 18 meses após a fusão radiográfica antes de considerar a remoção dos implantes. Para evitar fratura, o cotovelo deve ser protegido com uma cinta ou imobilizador durante várias semanas após a retirada dos implantes.

RESULTADOS

Estudos de acompanhamento em longo prazo sobre artrodese de cotovelo são escassos na literatura, e a maioria mostra um pequeno número de pacientes. As três maiores séries, envolvendo um total de 50 pacientes, mostraram taxas de fusão que variaram de 56% a 100% com a utilização de placas de compressão e fixação externa. Mais recentemente, Koller et al. relataram uma média de 5 anos de acompanhamento de 14 pacientes, todos eles alcançando fusão óssea sem nenhuma dor em oito cotovelos e dor moderada em seis; no entanto, complicações pós-operatórias necessitaram de cirurgias de revisão em seis pacientes.

REFERÊNCIAS

ARTRODESE DE OMBRO

Chammas M, Goubier JN, Coulet B, et al: Glenohumeral arthrodesis in upper and total brachial plexus palsy: a comparison of functional results, *J Bone Joint Surg* 86B:692, 2004.

Chun JM, Byeon HK: Shoulder arthrodesis with a reconstruction plate, *Int Orthop* 33:1025, 2009.

Clare DJ, Wirth MA, Groh GI, et al: Current concepts review: shoulder arthrodesis, *J Bone Joint Surg* 83A:593, 2001.

Diaz JA, Cohen SB, Warren RF, et al: Arthrodesis as a salvage procedure for recurrent instability of the shoulder, *J Shoulder Elbow Surg* 12:237, 2003.

Dimmen S, Madsen JE: Long-term outcome of shoulder arthrodesis performed with plate fixation: 18 patients examined after 3-15 years, *Acta Orthop* 78:827, 2007.

Fuchs B, O'Connor MI, Padgett DJ, et al: Arthrodesis of the shoulder after tumor resection, *Clin Orthop Relat Res* 436:202, 2005.

Miller BS, Harper WP, Gillies RM, et al: Biomechanical analysis of five fixation techniques used in glenohumeral arthrodesis, *Aust N Z J Surg* 73:1015, 2003.

Nagy L, Koch PP, Gerber C: Functional analysis of shoulder arthrodesis, *J Shoulder Elbow Surg* 13:386, 2004.

Rühmann O, Kirsch L, Buch S, et al: Primary stability of shoulder arthrodesis using cannulated cancellous screws, *J Shoulder Elbow Surg* 14:51, 2005.

Rühmann O, Schmolke S, Bohnsack M, et al: Shoulder arthrodesis: indications, technique, results, and complications, *J Shoulder Elbow Surg* 14:38, 2005.

Safran O, Iannotti JP: Arthrodesis of the shoulder, *J Am Acad Orthop Surg* 14:145, 2008.

Scalise JJ, Iannotti JP: Glenohumeral arthrodesis after failed prosthetic shoulder arthroplasty, *J Bone Joint Surg Am* 90:70, 2008.

Scalise JJ, Iannotti JP: Glenohumeral arthrodesis after failed prosthetic shoulder arthroplasty: surgical technique, *J Bone Joint Surg* 91A(Suppl 2, pt 1):30, 2009.

Syal A, MacDonald P: Arthroscopic arthrodesis of the shoulder: a report of two cases, *J Shoulder Elbow Surg* 17:e23, 2008.

Vancabeke M, Baillon B, Rémy P, et al: Shoulder arthrodesis using combined internal and external fixation: a review of 9 cases, *Acta Orthop Belg* 73:696, 2007.

Wick M, Müller EJ, Ambacher T, et al: Arthrodesis of the shoulder after septic arthritis: long-term results, *J Bone Joint Surg* 85B:666, 2003.

Wong EL, Kwan MK, Loh WY, Ahmad TS: Shoulder arthrodesis in brachial plexus injuries—a review of six cases, *Med J Malaysia* 60(Suppl C):72, 2005.

ARTRODESE DE COTOVELO

Bilic R, Kolundzic R, Bicanic G, Korzinek K: Elbow arthrodesis after war injuries, *Mil Med* 170:164, 2005.

Koller H, Kolb K, Assuncao A, et al: The fate of elbow arthrodesis: indications, techniques, and outcome in fourteen patients, *J Shoulder Elbow Surg* 17:293, 2008.

Lerner A, Stein H, Calif E: Unilateral hinged external fixation frame for elbow compression arthrodesis: the stepwise attainment of a stable 90-degree flexion position: a case report, *J Orthop Trauma* 19:52, 2005.

Tang C, Roidis N, Itamura J, et al: The effect of simulated elbow arthrodesis on the ability to perform activities of daily living, *J Hand Surg* 26A:1146, 2001.

Vaishya R, Singh AP, Singh AP: Arthrodesis in a neuropathic elbow after posttubercular spine syrinx, *J Shoulder Elbow Surg* 18:e13, 2009.

As referências completas estão disponíveis em www.expertconsult.com.

PARTE VI

AMPUTAÇÕES

PRINCÍPIOS GERAIS DA AMPUTAÇÃO

Patrick C. Toy

CAPÍTULO 14

INCIDÊNCIA E INDICAÇÕES 598
DOENÇA VASCULAR PERIFÉRICA 599
TRAUMA 599
QUEIMADURAS 601
CONGELAMENTO 601
INFECÇÃO 601
TUMORES 602
PRINCÍPIOS CIRÚRGICOS DA AMPUTAÇÃO 603
DETERMINAÇÃO DO NÍVEL DE AMPUTAÇÃO 603
ASPECTOS TÉCNICOS 604
Retalhos de Pele e Músculo 604
Hemostasia 605
Nervos 605
Osso 605
AMPUTAÇÕES ABERTAS 605
CUIDADOS PÓS-OPERATÓRIOS 605
COMPLICAÇÕES 606
HEMATOMA 606
INFECÇÃO 607
NECROSE DA LESÃO 607
CONTRATURAS 607
DOR 608
PROBLEMAS DERMATOLÓGICOS 608
AMPUTAÇÕES EM CRIANÇAS 609

A amputação é o procedimento cirúrgico mais antigo. Historicamente, avanços nas técnicas cirúrgicas e na construção de próteses foram estimulados devido às consequências de guerras. As antigas amputações cirúrgicas eram um processo bruto, através do qual um membro era rapidamente cortado de um paciente, sem anestesia. O coto aberto era esmagado ou mergulhado em óleo fervente para a obtenção da hemostasia. O procedimento era associado a uma alta taxa de mortalidade. Para os pacientes que sobreviviam, o coto resultante era pouco adequado para o tratamento protético posterior.

Hipócrates foi o primeiro a utilizar ligaduras de vasos; a técnica foi perdida durante a Idade das Trevas, mas foi reintroduzida em 1529 por Ambroise Paré, um cirurgião militar francês. Paré também introduziu o "fórceps da artéria". Ele conseguiu diminuir significativamente a taxa de mortalidade e ao mesmo tempo criou cotos mais funcionais. Ele também criou próteses relativamente sofisticadas. Mais avanços foram possíveis com a introdução do torniquete por Morel, em 1674, e a introdução da técnica antisséptica de Lister, em 1867. Com o uso de clorofórmio e éter para a anestesia geral no fim do século XIX, pela primeira vez cirurgiões puderam obter cotos razoavelmente resistentes e funcionais.

Durante a década de 1940, nos Estados Unidos, veteranos começaram a reclamar do baixo desempenho dos membros artificiais. Essas reclamações fizeram com que o Cirurgião Geral do Exército, Norman T. Kirk, fosse buscar informações na National Academy of Sciences. Graças a isso, houve a criação do Advisory Committee on Artificial Limbs, que depois foi renomeado como Prosthetics Research Board e, por fim, tornou-se o Prosthetics Research and Development.

Hoje, a pesquisa protética financiada pelo governo federal continua através de programas nas universidades. Com uma compreensão melhor sobre a biologia e a fisiologia, as técnicas cirúrgicas e a reabilitação pós-operatória tornaram-se melhores. Novos materiais e informações sobre biomecânica aumentaram consideravelmente a qualidade do design das próteses. Agora, pacientes amputados podem realizar mais atividades. Pacientes mais velhos, antes dependentes da cadeira de rodas, também têm maior probabilidade de recuperar a capacidade de locomoção. Pacientes mais jovens têm acesso a próteses especializadas que lhes permitem realizar atividades recreativas, como corridas, golfe, esqui, caminhadas, natação, e outros esportes competitivos.

Mais do que nunca, é importante que as amputações sejam realizadas por cirurgiões que possuem uma compreensão completa dos princípios cirúrgicos da amputação, da reabilitação pós-operatória e do desenho das próteses. Mas nem mesmo o melhor desenho protético pode compensar um procedimento cirúrgico realizado de forma incorreta. A amputação não deve ser vista como uma falha de tratamento, mas como o primeiro passo em direção ao retorno de uma vida mais confortável e produtiva. O procedimento cirúrgico deverá ser planejado e realizado com o mesmo cuidado e habilidades utilizados em qualquer outro procedimento de reconstrução.

INCIDÊNCIA E INDICAÇÕES

O National Center for Health Statistics estimou que mais de 300.000 pacientes com amputações vivem nos Estados Unidos. O número de amputações realizadas todos os anos está aumentando, principalmente porque a população está ficando mais velha. Mais de 90% das amputações realizadas no Ocidente ocorrem depois de doenças vasculares periféricas. Em pacientes mais jovens, a causa principal são os traumas, seguidos de tumores malignos.

A única indicação absoluta para a amputação é a isquemia irreversível em um membro comprometido ou que sofreu trauma. A amputação também pode ser necessária para preservar a vida de pacientes com infecções incontroláveis e pode ser a melhor opção em alguns pacientes com tumores, mesmo que avanços na oncologia ortopédica agora permitam que o membro seja salvo, na maioria dos casos. Ferimentos que não afetam a circulação podem resultar em um membro que não é tão funcional quanto uma prótese. Da mesma

maneira, certas anomalias congênitas na extremidade inferior são mais bem tratadas com a amputação e o uso de prótese. Cada uma dessas indicações será discutida com detalhes posteriormente.

DOENÇA VASCULAR PERIFÉRICA

Doenças vasculares periféricas, com ou sem diabetes, que ocorrem frequentemente em indivíduos entre 50 e 75 anos, são as indicações mais comuns para a amputação. O médico responsável pelo tratamento deverá ter em mente que, se a doença vascular progride ao ponto de ser necessária uma amputação, ela não está limitada à extremidade envolvida. A maioria dos pacientes possui processos de doenças concomitantes na vasculatura cerebral, artérias coronárias e rins. Além de obter uma consulta com um cirurgião vascular para avaliar o membro comprometido, indica-se avaliação adicional com o especialista adequado para avaliar esses outros sistemas.

Aproximadamente metade das amputações resultantes de doenças vasculares periféricas é realizada em pacientes com diabetes. O indicador mais significativo para a amputação em casos de diabetes é a neuropatia periférica, medida através da insensibilidade ao monofilamento de Semmes-Weinstein nº 5,07. Outros fatores de risco documentados incluem: acidente vascular cerebral e amputação anteriores, níveis decrescentes de oxigênio transcutâneo e índice de pressão sanguínea tornozelo-braquial também decrescente. Pacientes com diabetes devem ser instruídos sobre a importância dos cuidados apropriados com os pés e com os sapatos a serem utilizados, e deverão examinar esses membros com frequência. Úlceras deverão ser tratadas agressivamente com alívio da pressão adequado, aparelhos ortopédicos, gessos de contato total, cuidados com as feridas e antibióticos, quando indicado. Outros fatores de risco, incluindo o hábito de fumar e a falta de controle da glicemia, também deverão ser minimizados.

Antes de realizar a amputação devido a alguma doença vascular periférica, é sempre indicado realizar uma consulta com um cirurgião vascular. As técnicas atuais, melhoradas, permitem a revascularização de membros que há alguns anos não poderiam ser salvos. A revascularização, no entanto, também possui riscos. Mesmo que não haja evidências conclusivas na literatura sobre a evolução da cicatrização das lesões após uma revascularização com *bypass* e seu impacto em futuras amputações, diversos casos parecem evoluir favoravelmente.

Se a amputação for necessária, todos os esforços deverão ser focados para que as condições de cirurgia sejam as melhores possíveis. Todos os problemas médicos deverão ser tratados individualmente. A infecção deverá ser controlada da maneira mais eficaz possível, e a nutrição e imunidade do paciente deverão ser avaliadas com testes simples de triagem. O risco de complicações da lesão aumenta consideravelmente em pacientes cujos níveis de albumina sérica estão abaixo de 3,5 g/dL ou cuja contagem de linfócitos total está abaixo de 1.500 células/mL. As taxas de mortalidade pré-operatória para a amputação em caso de doenças vasculares periféricas são de 30% a 40%, em um intervalo de 2 anos. Uma isquêmica crítica desenvolve-se na extremidade inferior restante em 30% dos outros pacientes.

A determinação do nível adequado de amputação será discutida posteriormente, neste capítulo. A energia necessária para andar é inversamente proporcional ao comprimento do membro restante. Em pacientes idosos com diversos problemas médicos, a reserva de energia pode não permitir que ele se locomova caso a amputação esteja em um nível proximal. Se a função cognitiva, o equilíbrio, a força muscular e a motivação forem considerados suficientes para reabilitar a locomoção do paciente de forma viável, a amputação deverá ser realizada no nível mais distal possível com potencial de cicatrização, maximizando a função do coto. Por outro lado, um paciente que não tenha possibilidades de locomoção, como uma contratura de flexão do joelho, não deverá realizar uma amputação transtibial, já que amputação transfemoral ou a desarticulação do joelho fornece melhor funcionalidade e menos riscos.

TRAUMA

Trauma é a indicação principal para amputação em pacientes jovens. Amputações resultantes de trauma são mais comuns em homens, devido aos riscos de certas profissões. Esses pacientes geralmente são saudáveis e produtivos, e tais ferimentos podem causar efeitos profundos em suas vidas. A única indicação absoluta para a amputação primária é uma lesão vascular irreparável em um membro com isquemia. Com as melhorias nos cuidados pré-hospitalares, ressuscitação aguda, técnicas microvasculares e de transporte ósseo, os cirurgiões ortopédicos frequentemente se deparam com situações nas quais um membro que sofreu um trauma grave pode ser preservado, mesmo com comprometimentos substanciais.

Diversos estudos sugeriram diretrizes para ajudar a decidir quais membros podem ser salvos. A maioria deles se concentrou em diversos ferimentos na extremidade inferior. A maior parte dos autores concordou que fraturas tibiais expostas do tipo III-C, incluindo o rompimento total do nervo tibial ou uma lesão por esmagamento com tempo de isquemia superior a 6 horas, são uma indicação absoluta para a amputação. Indicações relativas para a amputação primária incluem lesões associadas graves, como lesões ipsolaterais dos pés, e tratamentos prolongados antecipados para obter a cobertura do tecido mole e a reconstrução da tíbia. Mesmo que essas indicações relativas estejam sujeitas a diversas interpretações, elas servem como diretrizes aceitáveis.

Outros autores tentaram remover a subjetividade do processo de tomada de decisão. Para prever quais membros serão salvos, sistemas de pontuação disponíveis incluem o índice preditivo de salvamento, o índice de lesões dos membros, o índice de salvamento do membro, o índice da síndrome da extremidade esmagada e a escala da gravidade de mutilação da extremidade. De todos esses, decidimos que a escala da gravidade de mutilação da extremidade (Tabela 14-1) seria o mais útil. O sistema, que pode ser facilmente aplicado, classifica a lesão com base na energia que a causou, na isquemia do membro, no choque e na idade do paciente. O sistema está sujeito a estudos prospectivos e retrospectivos, com uma pontuação de 6 ou menos consistente com um membro que pode ser salvo. Caso a pontuação seja igual ou maior que 7, o resultado eventual é a amputação. Mesmo que essas diretrizes não sejam estritamente seguidas para todos os pacientes, calculamos e documentamos uma escala de gravidade do membro mutilado na tabela sempre que consideramos a amputação primária em vez de um procedimento complexo para salvar o membro.

Nenhum sistema de pontuação pode substituir a experiência e um bom julgamento clínico. A amputação de uma extremidade lesionada pode ser necessária para preservar a vida do paciente. Tentativas de salvar um membro bastante lesionado podem resultar em sobrecarga metabólica e uma subsequente falência de órgãos. Isso ocorre com mais frequência em pacientes com múltiplas lesões e mais idosos. De acordo com a escala do índice da gravidade das lesões, se for obtida pontuação superior a 50, tentativas heroicas de salvamento do membro são contraindicadas. Lesões concomitantes e comorbidades deverão ser consideradas antes de dar início a uma longa jornada de múltiplas operações para salvar um membro.

TABELA 14-1 Escala da Gravidade de Mutilação da Extremidade

TIPO	CARACTERÍSTICAS	LESÕES	PONTOS
1	Baixa energia	Ferimentos causados por facas, fraturas fechadas simples, tiros causados por armas de baixo calibre	1
2	Média energia	Fraturas abertas ou múltiplas, deslocamentos, lesões causadas por esmagamentos moderados	2
3	Alta energia	Tiro de espingarda (curta distância), ferimentos causados por tiros em alta velocidade	3
4	Altíssima energia	Acidentes causados por queda de árvores, em ferrovias ou em plataformas de petróleo	4
GRUPO DE CHOQUE			
1	Hemodinâmica normotensiva	Pressão arterial estável no campo e na sala de cirurgia	0
2	Hipotensão transitória	Pressão arterial instável no campo, mas que responde aos fluidos intravenosos	1
3	Hipotensão persistente	Pressão arterial sistólica < 90 mmHg no campo e que responde aos fluidos intravenosos apenas na sala de cirurgia	2
GRUPO DE ISQUEMIA			
1	Nenhuma	Membro pulsátil sem sinais de isquemia	0*
2	Leve	Pulso reduzido sem sinais de isquemia	1*
3	Moderada	Ausência de pulso no Doppler, enchimento capilar fraco, parestesia, atividade motora diminuída	2*
4	Avançada	Membro frio, paralisado, insensível, sem pulso e sem enchimento capilar	3*
GRUPO ETÁRIO			
1	< 30 anos		0
2	>30-<50 anos		1
3	>50 anos		2

*Multiplique por 2 caso o tempo de isquemia exceda 6 horas.
De Helfet DL, Howey T, Sanders R, et al: Limb salvage versus amputation: preliminary results of the mangled extremity severity score, *Clin Orthop Relat Res* 256:80, 1990.

Após determinar que um membro *pode* ser salvo, o cirurgião deverá decidir se ele *deverá* ser salvo, e essa decisão precisará ser tomada junto com o paciente. O cirurgião deverá informar ao paciente sobre as vantagens e desvantagens que envolvem um tratamento prolongado para salvar o membro e sobre uma amputação imediata e o uso de prótese. Ao entrar no hospital, a maioria dos pacientes está apenas preocupada em salvar o membro, mas eles precisam compreender que isso geralmente tem um custo alto. Eles poderão passar por múltiplas cirurgias para obter a fixação óssea e a cobertura de partes moles, e mais cirurgias em outras áreas para obter os enxertos. A fixação externa pode ser necessária por alguns anos, e podem ocorrer complicações, incluindo infecções, pseudo-artrose ou perda de retalhos musculares. Dores crônicas e vício em medicamentos também são problemas comuns quando o membro é salvo, pois os pacientes precisam suportar diversas idas ao hospital e diversas cirurgias, isolamento da família e amigos, e desemprego. No final, mesmo depois de esforços heroicos, poderá ser necessário amputar o membro da mesma maneira, ou um membro salvo "com sucesso" pode não se mexer mais ou ser cronicamente doloroso.

Os pacientes também precisam entender que os avanços feitos na cirurgia para salvar os membros foram paralelos aos da cirurgia para amputação e desenho de próteses. A amputação precoce e o uso de próteses estão associados com a diminuição da morbidade, do número de cirurgias, do tempo de internação no hospital, assim como com a diminuição dos custos de internação, do tempo de reabilitação e um retorno mais cedo ao trabalho. O tempo de tratamento e os resultados são mais previsíveis. Próteses modernas geralmente fornecem uma função melhor do que muitos membros salvos "com sucesso" possuem. São muitas as situações nas quais um paciente jovem e saudável com uma prótese transtibial pode voltar a realizar todas as suas atividades anteriores, com poucas restrições. Em estudos de longo prazo, pacientes que realizaram a amputação e que utilizam próteses possuem mais chances de voltarem ao trabalho e são menos propensos a se considerarem "gravemente incapacitados" do que pacientes que passaram pelo longo e extensivo processo de salvamento do membro.

Diversas comparações recentes de reconstrução e amputação do membro trouxeram conclusões diferentes, com um estudo amplo de 545 pacientes projetando custos vitalícios de cuidados com a saúde, no qual os custos são três vezes maiores para pacientes com amputações do que para aqueles com reconstrução. Por outro lado, uma metanálise concluiu que o tempo de reabilitação e os custos totais são maiores para pacientes que passaram por procedimentos de salvamento do membro. Relatórios de resultados funcionais foram igualmente variados, com um estudo relatando uma taxa de retorno ao trabalho de 64% após o salvamento do membro, comparada com uma de 73% após a amputação, e outro estudo relatando que resultados funcionais em longo prazo

são equivalentes entre os que tiveram o membro salvo e os que realizaram a amputação primária.

A pior hipótese possível é a de quando um membro deve ser amputado depois de o paciente passar por múltiplas operações para salvar o membro ou depois de anos sofrendo com dores, após um salvamento "bem-sucedido". Depois de perceber que a função é possível com uma prótese, muitos pacientes pedem pela amputação que não foi realizada inicialmente. É importante informar tudo para o paciente desde o começo, para que ele possa tomar decisões conscientes sobre qual caminho seguir. O médico não poderá entender a importância que cada paciente dá ao aspecto físico, às funções motoras ou à imagem corporal sem perguntar especificamente estas questões. Outras questões importantes incluem a capacidade do paciente de lidar com a incerteza, a imobilização prolongada, a aceitação do isolamento social, além dos custos financeiros. Sem a discussão dessas questões, um médico poderá não ser capaz de ajudar os pacientes a tomarem as decisões "corretas", as quais são baseadas no paciente como um todo, e não apenas na extensão da lesão no membro.

Quando uma amputação é realizada devido a um trauma agudo, o cirurgião deve seguir todos os princípios padrão para lidar com o ferimento. Tecidos contaminados deverão passar por desbridamento e irrigação após os cuidados com o ferimento aberto. Apesar da necessidade de remover todo o tecido morto, quaisquer áreas questionáveis deverão ser mantidas e reavaliadas com um novo desbridamento entre 24 e 48 horas. O comprimento do coto funcional deverá ser mantido sempre que possível; pode ser que retalhos fora do padrão ou retalhos de músculos livres sejam necessários para realizar o fechamento. Tecido vascularizado ou não vascularizado pode ser recolhido a partir da parte amputada para ajudar nesse procedimento. Se o comprimento adequado não puder ser mantido de forma precisa, o coto poderá ser revisto novamente no futuro, através de expansores de tecido e a técnica de Ilizarov para alongamento ósseo.

QUEIMADURAS

Lesões térmicas ou causadas por eletricidade a uma extremidade podem precisar de amputação. A extensão total dos danos ao tecido pode não ser aparente inicialmente, especialmente nos casos relacionados à eletricidade. O tratamento envolve o desbridamento do tecido morto, fasciotomias, quando indicado, e cuidados agressivos com as lesões, incluindo o desbridamento contínuo na sala de cirurgia. Em comparação com a amputação primária, a amputação posterior de um membro que não pode ser salvo foi associada a aumento de riscos de infecção local, infecção sistêmica, insuficiência renal induzida por mioglobina e morte. Além disso, o tempo de internação e custos atrelados a ele aumentam muito quando a amputação é postergada. Realizar desbridamentos inadequados na esperança de salvar um membro pode colocar o paciente em perigo sem necessidade. Desbridamentos deverão ser agressivos e incluirão amputação, quando necessário.

CONGELAMENTO

É o termo utilizado para definir o congelamento real do tecido nas extremidades, com ou sem hipotermia central. Historicamente, congelamentos eram mais comuns em tempos de guerra; no entanto, qualquer pessoa exposta a temperaturas extremamente baixas corre esse risco. Esse é um problema comum para montanhistas, esquiadores e caçadores. Pessoas que moram nas ruas, alcoólatras e que tenham esquizofrenia também estão em risco.

Quando a perda de calor excede a capacidade do corpo de manter a homeostase, o fluxo de sangue das extremidades cai para manter a temperatura central do corpo. O problema é agravado pela exposição ao vento ou à água. Lesões de tecido ocorrem por meio de dois mecanismos: (1) lesão de tecido direta através da formação de cristais de gelo no fluido extracelular e (2) lesões isquêmicas resultantes de danos ao endotélio vascular, formação de coágulos e o aumento do tônus simpático.

O primeiro passo no tratamento é a recuperação da temperatura corporal. O tratamento da extremidade afetada começa com um reaquecimento rápido em uma banheira de água com temperatura entre 40° e 44°C. Para que isso ocorra, é preciso controlar a dor de forma parenteral e infundir sedativos. Após o reaquecimento inicial, se o fluxo de sangue digital ainda não for aparente, o tratamento com ativador do plasminogênio tecidual ou o bloqueio simpático regional pode ser indicado. A profilaxia do tétano é obrigatória; no entanto, antibióticos sistêmicos profiláticos são controversos. As bolhas devem ser deixadas intactas. Bolhas fechadas devem ser tratadas com *aloe vera*. Sulfadiazina de prata deverá ser aplicada regularmente em bolhas abertas. Baixas doses de aspirina ou ibuprofeno também deverão ser ministradas. Medicação oral anti-inflamatória e *aloe vera* tópica ajudam a interromper a isquemia dérmica progressiva mediada por metabólitos vasoconstritores de ácido araquidônico em ferimentos causados por congelamento. A fisioterapia deverá começar o mais rápido possível, para manter a amplitude dos movimentos.

Em forte contraste com as lesões traumáticas, térmicas ou causadas por eletricidade, a amputação por congelamento geralmente é adiada por 2 a 6 meses. A demarcação clara do tecido viável poderá levar esse tempo para ficar concluída. Mesmo depois de a demarcação estar aparentemente completa na superfície, os tecidos mais profundos ainda estarão se recuperando. Mesmo com a presença de tecido morto, infecções são raras, caso a lesão seja bem cuidada. A cintilografia óssea trifásica com tecnécio tem ajudado a delinear a viabilidade do tecido mais profundo. Realizar a cirurgia prematuramente em geral resulta em maior perda de tecido e maiores riscos de infecção. Uma exceção à regra é a remoção de escaras circunferenciais.

INFECÇÃO

A amputação pode ser necessária devido a infecções crônicas ou agudas, as quais não respondem aos antibióticos e desbridamentos cirúrgicos. A amputação aberta é indicada nesses casos e pode ser realizada por meio de um entre dois métodos. Uma amputação em guilhotina pode ser realizada com uma revisão posterior, em um nível mais proximal depois que a infecção é controlada. Como alternativa, uma amputação aberta pode ser realizada definitivamente ao inverter-se inicialmente os retalhos e fechar a lesão após o período de 10 a 14 dias.

A amputação parcial do pé com fechamento primário tem sido recomendada para pacientes com infecção ativa; a lesão é fechada frouxamente sobre um cateter, através do qual um antibiótico é ministrado. A infusão constante deve ocorrer por 5 dias. A lesão deverá ser suturada de forma frouxa, permitindo a saída do fluido para os curativos. Estes deverão ser substituídos frequentemente, até que o cateter seja removido, no 5° dia do pós-operatório. Este método permite uma cicatrização primária, ao mesmo tempo que evita a recuperação prolongada típica da cicatrização secundária.

TABELA 14-2 Diagnósticos de Infecção por Organismos Formadores de Gás

FATOR	CELULITE ANERÓBIA	MIONECROSE CLOSTRÍDICA	MIONECROSE ESTREPTOCÓCICA
Incubação	>3 d	<3 d	3-4 d
Início	Gradual	Agudo	Subagudo
Toxemia	Leve	Grave	Grave (tardia)
Dor	Nenhuma	Grave	Variável
Inchaço	Leve	Grave	Grave
Pele	Pouca mudança	Tensa, branca	Tensa, acobreada
Exsudato	Leve	Serosa hemorrágica	Serosa purulenta
Gás	Abundante	Raramente abundante	Leve
Cheiro	Desagradável	Variável, "leve"	Leve
Envolvimento do músculo	Sem alteração	Grave	Moderado

De DeHaven KE, Evarts CM: The continuing problem of gas gangrene: a review and report of illustrative cases, *J Trauma* 11:983, 1971.

Em casos de lesão aguda, as infecções mais preocupantes são as produzidas por organismos formadores de gás. Essas infecções, as quais são tipicamente associadas com lesões em batalhas, também podem resultar de lesões adquiridas em fazendas, acidentes automobilísticos ou ferimentos por armas de fogo. Qualquer ferimento contaminado que é fechado sem o desbridamento correto possui um alto risco de desenvolver gangrena por organismos formadores de gás.

Três infecções causadas por organismos formadores de gás devem ser diferenciadas (Tabela 14-2): a primeira é a mionecrose clostrídica, que tipicamente se desenvolve em até 24 horas após o fechamento de uma lesão contaminada. O paciente possui um início agudo de dor, inchaço e toxemia, geralmente associada à consciência mental de uma morte iminente. A lesão desenvolve uma descoloração bronzeada, com exsudato serossanguinolento e odor de mofo. A coloração de Gram dos exsudatos exibe bacilos gram-positivos (de cor púrpura) ocasionalmente acompanhados por outras floras. O tratamento consiste em desbridamento radical imediato do tecido envolvido, altas doses de penicilina intravenosa (clindamicina pode ser utilizada caso o paciente seja alérgico à penicilina) e oxigênio hiperbárico. Geralmente, uma amputação aberta de emergência de uma articulação acima dos compartimentos afetados é necessária como medida de salvamento, mas pode ser evitada se o tratamento for iniciado logo.

A mionecrose estreptocócica geralmente se desenvolve ao longo de 3 a 4 dias. O início não é tão rápido, e os pacientes não aparentam estar doentes como os que têm infecções clostrídicas. O inchaço pode ser grave, mas a dor tipicamente não é tão severa como as que os pacientes com mionecrose clostrídica possuem. Uma descarga abundante seropurulenta pode ser vista apenas em pequenas quantidades de formação de gás. O desbridamento dos compartimentos do músculo envolvidos, os cuidados com a lesão aberta e o tratamento com penicilina, no geral, permitem a preservação do membro.

A terceira entidade que deve ser distinguida é a celulite anaeróbia ou a fasceíte necrosante. O início ocorre normalmente dias após o fechamento de uma lesão contaminada. O enfisema subcutâneo pode se espalhar rapidamente, mesmo que a dor, inchaço e toxemia sejam geralmente mínimos. A produção de gás pode ser abundante com um cheiro de mofo, mas os compartimentos do músculo não estão envolvidos. Entre os organismos causadores, temos os clostrídios, os estreptococos anaeróbios, *Bacteroides*, e bacilos gram-negativos. O tratamento inclui desbridamento e antibióticos de amplo espectro. A amputação é raramente indicada.

Indicações para a amputação de um membro cronicamente infectado devem ser definidas individualmente. Os efeitos sistêmicos de uma injeção refratária podem justificar a amputação. Deficiências de uma úlcera trófica que não foi curada, osteomielite crônica ou pseudoartrose infectada podem chegar a um ponto no qual é melhor que o paciente sofra uma amputação e utilize próteses. Raramente uma fístula crônica é local de desenvolvimento de um carcinoma de células escamosas, o qual necessita de amputação.

TUMORES

Avanços no diagnóstico por imagem, na quimioterapia, na radioterapia e nas técnicas cirúrgicas para reconstrução agora tornam o salvamento do membro uma opção considerável para a maioria dos pacientes com sarcomas de tecido mole ou nos ossos. Quatro questões devem ser consideradas quando há a possibilidade de salvar o membro, e não de amputá-lo:

1. A sobrevida do paciente seria afetada pela escolha do tratamento?
2. Como as morbidades em longo e curto prazo podem ser comparadas?
3. Como a função de um membro salvo poderia ser comparada com a de uma prótese?
4. Há alguma consequência psicossocial?

Diversos estudos têm discutido a primeira questão em relação ao osteossarcoma. Com o uso de tratamentos multimodais, incluindo cirurgia e quimioterapia, a taxa de sobrevida no longo prazo para pacientes com osteossarcoma aumentou de 20% para 70%, na maioria dos casos. Para osteossarcoma do fêmur distal, a taxa de recorrência local após ampla ressecção e salvamento do membro é de 5% a 10%, a qual é equivalente à taxa de recorrência local após uma amputação transfemoral para o osteossarcoma. Mesmo que a taxa de recorrência local de um tumor após a desarticulação do quadril seja extremamente baixa, nenhum estudo mostrou uma vantagem de sobrevida para a técnica. No geral, desde que amplas margens cirúrgicas sejam obtidas, nenhum estudo provou uma vantagem de sobrevida de uma técnica sobre a outra.

A amputação devido a tumores malignos pode ser tecnicamente exigente, com frequência exigindo retalhos fora do padrão, enxertos ósseos ou aumento da prótese para obter um membro residual mais funcional (Fig. 14-1). No entanto, o salvamento do membro está associado a uma morbidade perioperatória maior, se comparado com a

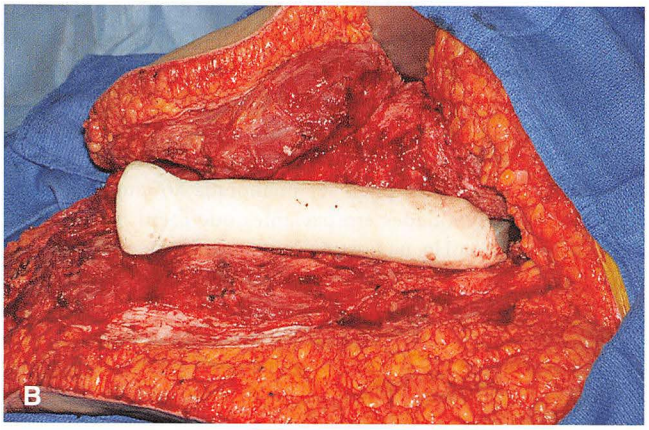

FIGURA 14-1 Desarticulação do quadril após osteossarcoma. **A,** A substituição femoral proximal é construída com componentes de hemiartroplastia de quadril e cimento ósseo. **B,** Retalhos posteriores e anteriores são reparados sobre a prótese. O paciente poderá realizar movimentos como um amputado transfemoral.

amputação. O salvamento do membro envolve um procedimento cirúrgico mais extenso e está associado com maiores riscos de infecção, deiscência da lesão, necrose do retalho, perda de sangue e trombose venosa profunda. Complicações no longo prazo variam, dependendo do tipo de reconstrução. Estas incluem fraturas periprotéticas, próteses frouxas ou deslocadas, pseudoartrose da junção enxerto-hospedeiro, ruptura do enxerto, discrepância do comprimento da perna e infecções tardias. Um paciente com um membro salvo possui maior probabilidade de necessitar de diversas cirurgias subsequentes para tratamento de complicações. Após a cirurgia inicial bem-sucedida para salvar o membro, um terço dos sobreviventes pode precisar de uma amputação no longo prazo.

Em relação às funções motoras do membro, o local do tumor é o fator mais importante. A ressecção de uma lesão da extremidade superior com salvamento do membro, mesmo com sacrifício de um nervo principal, geralmente proporciona melhores funções motoras que a amputação e o subsequente uso de prótese. Da mesma maneira, a ressecção de uma lesão femoral proximal ou pélvica com reconstrução local normalmente fornece melhor função motora do que a desarticulação de quadril ou hemipelvectomia. Sarcomas ao redor do tornozelo e pé frequentemente são tratados com amputação seguida de encaixe de prótese. O tratamento para sarcomas ao redor do joelho deverá ser individualizado.

A maioria dos pacientes com osteossarcoma ao redor do joelho são tratados com um entre três procedimentos cirúrgicos — ressecção ampla com substituição da prótese do joelho, ressecção ampla com artrodese com autoenxerto, ou amputação transfemoral. Em um estudo de pacientes com osteossarcoma, os que se submeteram à ressecção e substituição da prótese do joelho exibiram maiores velocidades autosselecionadas durante caminhadas e uma marcha mais eficiente em relação ao consumo de oxigênio do que os pacientes com amputações transfemorais. Indivíduos com uma amputação transfemoral tiveram funções motoras com mais de 50% de suas capacidades aeróbicas máximas durante caminhadas com velocidade livre, as quais exigem que os mecanismos anaeróbicos sustentem o metabolismo da musculatura, resultando na queda de resistência. O problema em muitos desses pacientes é agravado pela queda da função cardíaca resultante da cardiomiopatia induzida pela doxorrubicina

Em comparação com a função motora em longo prazo na amputação, artrodese ou artroplastia para o tratamento de tumores ao redor do joelho, pacientes com amputação tiveram dificuldades para andar sobre superfícies escorregadias, ásperas e íngremes, mas foram muito ativos e se preocuparam menos em danificar o membro afetado. Pacientes com uma artrodese realizaram as atividades recreativas e trabalhos físicos mais exigentes, mas tiveram dificuldades em sentar, especialmente no banco de trás de carros, em teatros ou em arenas esportivas. Pacientes que realizaram a artroplastia normalmente levavam vidas mais sedentárias e protegiam mais o membro, mas tinham pouca dificuldade com atividades cotidianas. Eles também eram os que tinham menos autoconsciência do membro.

Nenhum estudo mostrou uma diferença significativa entre a amputação e o salvamento do membro em relação aos resultados psicológicos ou à qualidade de vida em sobreviventes em longo prazo que tiveram sarcoma. A decisão entre o salvamento do membro e a sua amputação envolve mais do que apenas se a lesão pode ser ressecada com margens amplas. O paciente, por fim, deverá tomar a decisão pensando em seus objetivos em longo prazo e seu estilo de vida.

Raramente, a amputação pode ser indicada como uma medida paliativa para um paciente com doenças metastáticas e dores que foram refratárias ao tratamento cirúrgico padrão, radioterapia, quimioterapia, e tratamento da dor com narcóticos. A amputação pode ser indicada para o tratamento de uma fratura patológica recorrente na qual a estabilização é impossível. Ela também pode ser indicada se o tumor maligno tiver causado necrose massiva, ulcerações, infecção ou comprometimento vascular. Mesmo que a cura não seja o objetivo, a amputação pode melhorar drasticamente as funções motores e aliviar as dores pelos meses restantes em alguns pacientes. No entanto, o cirurgião deverá se lembrar que a sobrevida não é sempre previsível. Uma hemipelvectomia "paliativa" foi realizada na instituição do autor, em uma paciente que viveu confortavelmente por mais 20 anos.

PRINCÍPIOS CIRÚRGICOS DA AMPUTAÇÃO

DETERMINAÇÃO DO NÍVEL DE AMPUTAÇÃO

Determinar o nível adequado de amputação demanda uma compreensão das vantagens e desvantagens entre o aumento da função motora com um nível mais distal de amputação e uma queda na taxa de

complicações com um nível mais proximal de amputação. O bem-estar geral do paciente, as condições médicas gerais e a reabilitação são todos fatores importantes.

Uma consulta com um cirurgião vascular é quase sempre adequada. Mesmo se a revascularização não permitir o salvamento do membro inteiro, ela pode permitir a cicatrização de uma parte do pé ou a amputação do tornozelo em vez de uma amputação transtibial. Como anteriormente estabelecido, a cirurgia de ponte (*by-pass*) pode comprometer a cicatrização da lesão de uma amputação transitbial futura.

Testes simples nutricionais e de imunocompetência deverão ser realizados. Doenças clínicas, infecções e cirurgias de grande porte induzem um estado hipermetabólico. Múltiplos estudos confirmaram que pacientes desnutridos e com imunodeficiência possuem taxas significativamente crescentes de complicações perioperatórias.

Waters et al. estudaram os gastos de energia para andar em pacientes com amputações transfemorais, transtibiais e de Syme após traumas ou isquemias crônicas de membro. Comparada com controles sem amputações, a velocidade autosselecionada para andar em amputados devido a problemas vasculares era de 66% para aqueles com amputação de Syme, 59% para os com amputações transtibiais, e de 44% para os com amputações transfemorais. Para amputados devido a traumas, no geral pacientes mais jovens, as taxas foram de 87% no nível transitbial e de 63% no nível transfemoral. Em velocidades autosselecionadas para andar, as taxas mais baixas para amputados parecem ser um mecanismo compensador para conservar energia por unidade de tempo. Com a exceção de amputações transfemorais após insuficiência vascular, todos os pacientes tiveram a tendência de se locomover em porcentagens similares às de suas capacidades aeróbicas máximas, quando comparados com controles pareados por idade. Os pacientes tiveram a tendência de diminuir suas velocidades para relativamente manter a energia por minuto dentro dos limites normais. Pacientes com amputações transfemorais após insuficiência vascular não conseguiram alcançar esta meta, no entanto, e geralmente excederam em 50% suas capacidades aeróbicas máximas, mesmo com locomoção mínima. Nessa situação, como mencionado, os mecanismos anaeróbicos precisam sustentar as funções do músculo, e a resistência é bastante comprometida. Como resultado, poucos amputados transfemorais devido a problemas vasculares obtêm novamente a capacidade funcional motora para se locomover. Torna-se aparente que a amputação deve ser realizada no nível mais distal possível, caso esta capacidade seja a maior preocupação.

Se um paciente não possui potencial para a locomoção, a cicatrização da lesão com queda na morbidade perioperatória deverá ser a preocupação principal. Uma amputação transtibial nesse cenário não é uma opção razoável, devido ao aumento do risco de problemas na lesão e na pele, resultantes de contraturas da flexão do joelho. Uma desarticulação do joelho geralmente proporciona a melhor função motora para estes pacientes. Quando comparada com a amputação transfemoral, a desarticulação do joelho proporciona uma alavanca mais longa com musculatura balanceada para ajudar na mobilidade e transferências de leito. Além disso, os músculos não são divididos e não atrofiam e contraem-se sobre o fêmur, como geralmente acontece após a amputação transfemoral. Por fim, a amputação através do joelho proporciona maior conforto e estabilidade para sentar.

Determinar o nível mais distal para a amputação com uma chance considerável de cicatrização pode ser desafiador. Antes da operação, uma avaliação clínica da cor da pele, crescimento de pelos e temperatura da pele fornece informações iniciais valiosas. Arteriogramas antes da operação, mesmo que já tenham sido obtidos para a consulta com o cirurgião vascular, ajudam pouco para determinar o potencial da cicatrização da lesão. Pressões arteriais sistólicas segmentais oferecem, da mesma forma, poucas informações úteis, pois, no geral, são falsamente elevadas graças às paredes fora da conformidade dos vasos arterioscleróticos. No entanto, medidas das pressões de perfusão da pele podem ser úteis. Alguns autores recomendam termografia ou fluxometria *laser* Doppler como métodos para testar a perfusão da pele. Outros recomendam determinar a absorção do tecido com fluoresceína intravenosa ou a avaliação do tecido com xenônio 133 injetado intradermicamente. Concluímos que as medições com oxigênio transcutâneo são as mais benéficas.

Elas podem ser determinadas em diversos locais ao longo do membro. O teste é realizado inserindo-se uma sonda aquecida a 45°C por 10 minutos antes de a tensão do oxigênio ser medida. Isso permite a máxima resposta vasodilatadora e uma determinação mais precisa do potencial de perfusão. Vários estudos recomendam diferentes níveis de ponto de corte, variando entre 20 e 40 mmHg, para um "bom" potencial de cicatrização. No entanto, não há um ponto de corte absoluto, pois alguns estudos mostram taxas de cicatrização de 50% mesmo quando o nível de oxigênio transcutâneo está abaixo de 10 mmHg. A medida pode ser falsamente diminuída em circunstâncias que diminuem a difusão de oxigênio, como celulite ou edema. O teste pode ser melhorado ao comparar-se o nível de oxigênio transcutâneo antes e depois da inalação de 100% do oxigênio. Um aumento de 10 mmHg em um nível particular é um bom indicador para o potencial de cicatrização. A precisão também pode ser melhorada ao comparar-se as medidas das extremidades em pacientes que caem na zona cinzenta de 20 a 40 mmHg, na posição supina com o membro elevado. Uma queda superior a 15 mmHg após 3 minutos de elevação do membro envolvido é um indicador negativo de prognóstico para a cicatrização. Essas informações deverão ser utilizadas em função de outras variáveis do paciente, incluindo idade, problemas médicos concomitantes e potencial de locomoção.

ASPECTOS TÉCNICOS

Uma atenção meticulosa aos detalhes e um manuseio gentil de tecidos moles são importantes para criar um coto altamente funcional e bem cicatrizado. Os tecidos normalmente são vascularizados ou traumatizados de maneira descuidada, e o risco de complicação é alto.

RETALHOS DE PELE E MÚSCULO

Os retalhos devem ser mantidos espessos. A ressecção desnecessária deverá ser evitada para prevenir futuras desvascularizações dos tecidos já comprometidos. É essencial cobrir a extremidade do coto com um tecido mole resistente. Estudos anteriores determinaram o melhor tipo de retalho para cada nível de amputação, mas retalhos atípicos são sempre preferíveis para amputações em um nível mais proximal. Com as próteses ortopédicas de contato total modernas, a localização da cicatriz raramente é importante, mas ela não deverá ser aderente ao osso subjacente. Uma cicatriz aderente torna o encaixe da prótese extremamente difícil, e este tipo de cicatriz geralmente se rompe após o uso prolongado da prótese. Tecidos moles em excesso ou "orelhas de cachorro" grandes também criam problemas no encaixe da prótese, e podem impedir a função motora máxima de um coto que tenha sido bem construído.

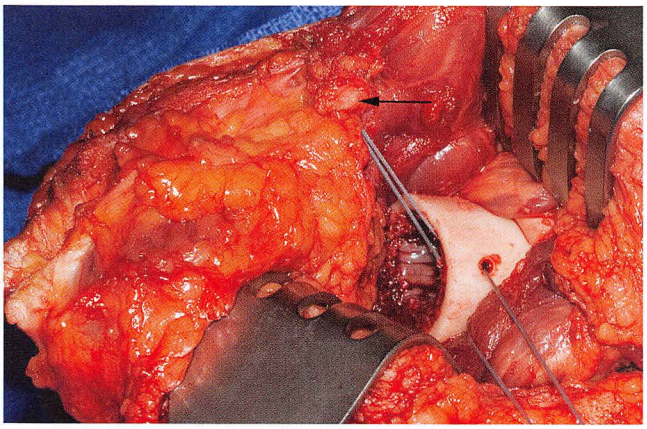

FIGURA 14-2 Miodese na amputação transfemoral. Tendão do adutor magno (*seta*) é puxado na extremidade do corte do fêmur distal e fixado através de um furo no córtex lateral.

Os músculos geralmente são divididos a pelo menos 5 cm de forma distal em relação ao osso a ser ressecado. Eles podem ser estabilizados através da miodese (sutura do músculo ou tendão ao osso) ou mioplastia (sutura do músculo ao periósteo ou à fáscia da musculatura oposta). Jaegers et al. mostraram que músculos transeccionados têm taxa de atrofiamento entre 40% e 60% em 2 anos caso não sejam fixados corretamente. Se possível, a miodese deverá ser realizada para fornecer uma inserção mais forte, ajudar a maximizar a força e minimizar atrofias (Fig. 14-2). Os músculos que passam pela miodese continuam a contrabalancear seus antagonistas, evitando contraturas e aumentando a função do membro residual. No entanto, a miodese pode ser contraindicada em casos de isquemia severa, devido ao aumento do risco de ruptura da lesão.

HEMOSTASIA

Exceto em membros com isquemia grave, o uso de um torniquete é bastante desejável e facilita a amputação. O membro pode ser exsanguinado ao ser envolvido com uma faixa de Esmarch antes que o torniquete seja inflado. Em amputados por infecções ou tumores malignos, no entanto, retirar sangue dos membros desta maneira não é recomendável. Nesses casos, a inflação do torniquete deverá ser precedida pela elevação do membro por 5 minutos.

Os vasos sanguíneos principais devem ser isolados e individualmente ligados. Os vasos maiores devem ser duplamente ligados. O torniquete deve ser esvaziado antes do fechamento, e a hemostasia será obtida. Um dreno deverá ser utilizado na maioria dos casos, em um período entre 48 e 72 horas.

NERVOS

Um neuroma sempre é formado depois que um nervo é dividido. Ele se torna doloroso caso seja formado em uma posição na qual pode estar sujeito a traumas repetidos. Técnicas especiais foram testadas na esperança de evitar a formação de neuromas dolorosos. Entre elas, há a anastomose terminoterminal, fechamento perineural, fechamento com Silastic, fechamento do tubo epineural com butil-2-cianoacrilato, ligação, cauterização, e métodos para enterrar as extremidades do nervo no osso ou músculo. A maioria dos cirurgiões atualmente concorda que os nervos devem ser isolados, gentilmente puxados distalmente para a lesão e divididos de forma clara com uma faca afiada, para que a extremidade do corte retraia-se de forma bem proximal, até o nível da ressecção do osso. A forte tensão no nervo deve ser evitada durante essa manobra; caso contrário, o coto poderá ser dolorido mesmo depois que a lesão estiver cicatrizada. Esmagamentos também devem ser evitados. Nervos largos, como o ciático, frequentemente contêm artérias relativamente largas e devem ser ligados.

OSSO

A remoção periosteal em excesso é contraindicada e pode resultar na formação de anéis de sequestro ou no crescimento ósseo excessivo. Proeminências ósseas que podem não estar bem preenchidas com tecido mole devem ser sempre ressecadas, e o osso restante deve ser raspado para formar um contorno suave. Isso é especialmente importante em locais como o aspecto anterior da tíbia, aspecto lateral do fêmur e estiloide radial.

AMPUTAÇÕES ABERTAS

Uma amputação aberta é aquela na qual a pele não é fechada sobre a extremidade do coto. A operação é a primeira de pelo menos duas cirurgias necessárias para construir um coto satisfatório. Ela sempre deve ser seguida por um fechamento secundário, reamputação, revisão ou cirurgia plástica. A finalidade desse tipo de amputação é evitar ou eliminar infecções para que o fechamento final do coto possa ser realizado sem o rompimento da lesão. Amputações abertas são indicadas em infecções e em lesões traumáticas graves com extensa destruição de tecido e contaminação visível por materiais estranhos. Antibióticos adequados são utilizados até que o coto esteja totalmente cicatrizado.

Edições anteriores deste livro descreveram as técnicas para amputações abertas com retalhos de pele invertidos e amputações abertas circulares com tração de pele no pós-operatório. Mais recentemente, em casos de contaminação de tecido ou trauma severo no local da amputação, temos utilizado a técnica do fechamento assistido a vácuo. Ele é aplicado ao coto aberto imediatamente após o desbridamento inicial. Desbridamentos subsequentes são programados em intervalos de 48 horas. O fechamento assistido a vácuo é reaplicado depois que cada desbridamento é realizado, até que a lesão esteja pronta para o fechamento.

CUIDADOS PÓS-OPERATÓRIOS

Os cuidados da amputação no pós-operatório frequentemente exigem uma abordagem de uma equipe multidisciplinar. Além do cirurgião, a equipe deve incluir um fisioterapeuta, um terapeuta ocupacional, um psicólogo e um assistente social. Geralmente, um clínico geral também é necessário para ajudar com os problemas médicos do pós-operatório. Todas as mesmas precauções são seguidas como para qualquer cirurgia ortopédica, incluindo antibióticos perioperatórios, profilaxia da trombose venosa profunda e higiene pulmonar. O controle da dor inclui o uso breve de narcóticos intravenosos seguidos por medicamentos para dor de uso oral, os quais vão diminuindo conforme o paciente começa a tolerar a dor. Diversos estudos notaram um uso decrescente de narcóticos com melhor administração da dor através do uso de anestesia infusional perineural no pós-operatório por alguns dias.

O tratamento do coto a partir do momento da amputação até a sua finalização, quando a prótese definitiva é encaixada, é crucial para a obtenção de um coto funcional e forte, capaz de ter um desempenho máximo com a prótese. Desde a metade da década de

1970, tem havido uma mudança gradual do uso de curativos macios "convencionais" para o uso de curativos rígidos, especialmente nos centros que realizam muitas amputações. O curativo rígido consiste em um molde de gesso de Paris, que é aplicado ao coto no final da cirurgia. A sustentação de peso inicial não é uma parte essencial do programa de reabilitação do pós-operatório. Se a locomoção com sustentação de peso não for planejada no período imediato do pós-operatório, o curativo rígido pode ser aplicado pelo cirurgião, desde que em conformidade com as precauções de aplicação do gesso padrão, incluindo o preenchimento de todas as proeminências ósseas, evitando a constrição proximal do membro e o uso de métodos dependentes de suspensão de gesso. Se a locomoção com sustentação de peso no período imediato do pós-operatório for antecipada, um legítimo molde protético deverá ser aplicado, de preferência por um protético certificado, com o uso apropriado de meias para próteses, com contornos preenchendo todas as proeminências ósseas e técnicas de suspensão específicas. Um pilão metálico com prótese de pé é fixado ao gesso e alinhado corretamente para a locomoção. Detalhes específicos de tais aplicações de gesso para níveis maiores de amputação são fornecidos após cada discussão da técnica cirúrgica. Curativos rígidos para cotos podem ser utilizados com sucesso e com benefícios em essencialmente todos os níveis de amputação nos membros inferiores e superiores, e são aplicáveis para todas as idades.

Curativos rígidos oferecem diversas vantagens em relação aos macios. Eles evitam edemas no local da cirurgia, protegem a lesão de traumas do leito, melhoram a cicatrização da lesão e o amadurecimento precoce do coto, além de diminuírem as dores no pós-operatório, permitindo uma mobilização antecipada do leito para a cadeira, e a locomoção com apoio. Para amputações transtibiais, os curativos rígidos evitam a formação de contraturas de flexão do joelho. Os benefícios fisiológicos da postura ereta para os sistemas respiratório, cardiovascular, urinário e gastrointestinal são facilmente detectados, mas às vezes eles são mais sutis. Na maior parte das vezes, o período de internação pode ser diminuído, bem como os custos relacionados a ele. Por fim, é possível que o encaixe definitivo da prótese seja realizado mais cedo, e uma maior porcentagem de pacientes é reabilitada com sucesso.

Os drenos são normalmente retirados após 48 horas. O paciente é instruído sobre como posicionar o coto apropriadamente enquanto estiver no leito, quando estiver sentando e ficando de pé. O coto é elevado quando o pé também é elevado do leito, o que ajuda a controlar edemas e dores no pós-operatório. Ele é avisado sobre o fato de que o coto não deve ficar em uma posição dependente. Nas amputações transfemorais, o paciente não poderá colocar um travesseiro no meio das pernas ou sob o coto ou mantê-lo flexionado ou dobrado. Essas precauções são necessárias para ajudar a evitar contraturas por encolhimento ou por flexão. Exercícios para o coto começam sob a supervisão de um fisioterapeuta no dia após a cirurgia, ou assim que for tolerável. Eles deverão consistir em exercícios para definição muscular seguidos de exercícios para mobilizar as articulações. Pacientes deverão se mover do leito para a cadeira no primeiro dia do pós-operatório. Aqueles que realizaram amputações na extremidade inferior devem iniciar a fisioterapia nos primeiros dias e começar a se locomover através de barras paralelas. Em seguida, a locomoção deve ser feita com um andador ou muletas quando os pacientes puderem controlar o membro e estiverem se sentindo confortáveis o suficiente.

O tempo ideal para iniciar a locomoção com a prótese com sustentação de peso protegida depende de muitos fatores, incluindo a idade, força e agilidade do paciente e a sua capacidade de proteger o coto de lesões devido ao excesso de sustentação de peso. A disponibilidade de uma equipe bem treinada de enfermeiros, terapeutas e protéticos, os quais podem realizar um programa de tratamento bem integrado de forma consistente, e o desejo e disposição do cirurgião para supervisionar tal programa meticulosamente são fatores importantes.

A aplicação gradual de tensão mecânica funcional na distribuição adequada pode melhorar a cicatrização da lesão; no entanto, forças de cisalhamento podem levar a rupturas. Sustentações de peso sem proteção podem resultar em escaras na pele ou na demora da cicatrização da lesão. Qualquer sustentação de peso antes de o coto ter sido cicatrizado deverá ser supervisionada estritamente. O avanço da sustentação deverá ser individualizado. Um paciente jovem com uma amputação traumática *acima* da zona da lesão provavelmente pode começar com uma sustentação de peso parcial de 25 libras (aproximadamente 11 kg) imediatamente após a operação. Um paciente com amputação traumática *através* da zona da lesão ou um paciente com amputação realizada após isquemia deve esperar até que a cicatrização primária da lesão seja documentada antes de iniciar gradualmente a sustentação parcial. A sustentação deverá ser reavaliada a cada troca de gesso. Se a lesão estiver progredindo bem, a sustentação de peso pode progredir para incrementos de 25 libras por semana. A supervisão é especialmente importante em pacientes com neuropatia periférica, pois eles podem ter dificuldade em julgar quanto peso estão colocando sobre seus cotos. Amputados mais jovens também precisam de uma supervisão mais estrita, pois geralmente se sentem muito confortáveis em uma prótese temporária e tentam andar sem apoio.

Independentemente de quando a locomoção com prótese irá começar, o curativo rígido deverá ser retirado e a lesão, verificada em um período de 7 a 10 dias. O afrouxamento do gesso, febre, drenagem excessiva ou sintomas sistêmicos de infecção da lesão são indicações para a remoção antecipada do gesso. Se a lesão cicatrizar bem, um novo curativo rígido é aplicado, e a locomoção com ou sem um pilão e a prótese do pé continua a ser realizada. O gesso deverá ser trocado semanalmente até que a lesão esteja cicatrizada. Depois disso, o curativo rígido pode ser removido para a higiene e banho do coto e, se necessário, uma atadura elástica pode ser utilizada à noite, no lugar do curativo rígido. Conforme a contração do coto ocorre, a compressão suave contínua do coto é mantida utilizando-se uma meia específica adicional antes de a prótese de gesso ser colocada; isto minimiza a necessidade de trocar o gesso diversas vezes. O uso do curativo rígido é contínuo até que o volume permaneça inalterado em relação à semana anterior. Nesse momento, o protético poderá aplicar a primeira prótese. Uma ou mais trocas de gesso são frequentemente exigidas nos primeiros 18 meses, de modo muitos protesistas preferem realizar a prótese inicial de forma modular.

COMPLICAÇÕES

HEMATOMA

A hemostasia meticulosa antes do fechamento, o uso do dreno e um curativo rígido devem minimizar a frequência da formação de hematomas. Um hematoma pode atrasar a cicatrização da lesão, e serve como meio de cultura para infecção bacteriana. Se houver a formação de um hematoma, esta deverá ser tratada com compressão do curativo. Caso ele esteja associado ao atraso da cicatrização da lesão, com ou sem infecção, ele deverá ser drenado na sala da cirurgia.

INFECÇÃO

Infecções são consideravelmente mais comuns em amputações por doenças vasculares periféricas, especialmente em pacientes com diabetes, do que em amputações após traumas ou tumores. Qualquer infecção de lesão profunda deverá ser tratada com desbridamento imediato e irrigação na sala de cirurgia, além dos cuidados com a lesão aberta. Antibióticos deverão ser adaptados de acordo com os resultados de culturas intraoperatórias. A demora no fechamento pode ser difícil devido ao edema e retração dos retalhos. Smith e Burgess descreveram um método pelo meio do qual um terço central da lesão é fechado e o restante é aberto (Fig. 14-3). Esse método permite que os cuidados com a lesão aberta continuem enquanto os retalhos adequados são mantidos para a cobertura óssea distal.

NECROSE DA LESÃO

O primeiro passo para avaliar significativamente a necrose da lesão é reavaliar a seleção pré-operatória do nível da amputação. Se estudos de oxigênio transcutâneo não foram obtidos antes da operação, eles deverão ser realizados neste momento, para avaliar o potencial de cicatrização da lesão. Um nível de albumina sérica e uma contagem de linfócitos totais deverão ser obtidos. Muitos autores relataram significativamente mais problemas com a cicatrização de lesões em pacientes com níveis de albumina sérica abaixo de 3,5 g/L ou contagem de linfócitos total abaixo de 1.500 células/mL. Foi mostrado que a suplementação nutricional promove a cicatrização da lesão nesse momento. Pacientes que fumam devem parar imediatamente, pois o cigarro compromete gravemente o fluxo sanguíneo cutâneo, diminuindo a pressão de oxigênio do tecido. Em um estudo realizado por Lind et al., o risco de infecção e reamputação foi 2,5 vezes maior em pacientes que fumavam do que em pacientes que não fumavam.

A necrose da pele com menos de 1 cm pode ser tratada conservadoramente com o tratamento da lesão aberta. Há várias alternativas para cuidar de necroses mais graves. A lesão pode ser tratada conservadoramente com desbridamentos locais combinados com suplementação nutricional. Em pacientes que são melhores candidatos à reabilitação, alguns autores recomendam o gesso de contato total com progressão contínua da sustentação de peso e reabilitação. Eles afirmam que a sustentação, quando encaixada corretamente em um gesso de contato total, estimula a cicatrização da lesão e o amadurecimento do coto. Preferimos adiar o uso da prótese até que a lesão esteja cicatrizada. Usamos extensivamente o fechamento assistido a vácuo nesses casos.

Em casos de necrose severa com pouca cobertura da extremidade do osso, a ressecção em cunha pode ser indicada. O princípio básico da ressecção em cunha é considerar a extremidade do coto como um hemisfério. Mesmo que a ressecção local aumente a tensão em tecidos já comprometidos, a ressecção em cunha incorporando todo o diâmetro do coto pode permitir uma nova formação do hemisfério, ao mesmo tempo em que minimiza as pressões locais (Fig. 14-4). Por fim, a terapia com oxigenoterapia hiperbárica e a estimulação elétrica transcutânea do nervo foram exibidas em alguns estudos para promover a cicatrização da lesão.

FIGURA 14-3 Fechamento parcial da amputação transtibial infectada.

CONTRATURAS

Contraturas leves ou moderadas nas articulações de um coto deverão ser prevenidas através do posicionamento correto do coto, do alongamento passivo e suave, e fazendo com que o paciente realize os exercícios para alongar os músculos que controlam a articulação.

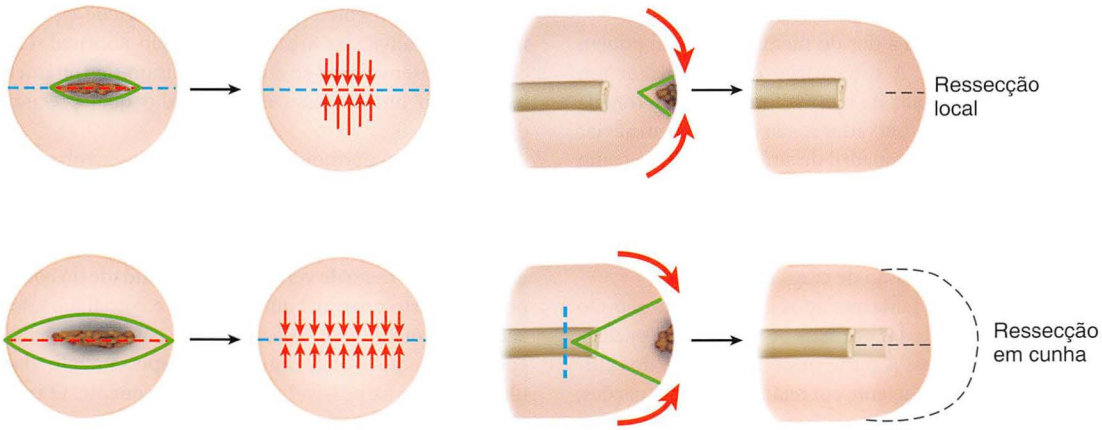

FIGURA 14-4 Diagramas das vistas lateral e superior dos cotos. A ressecção local produz uma tensão desigual; esta é reduzida e distribuída igualmente após a ressecção em cunha.

No joelho, o aumento da locomoção tende a reduzir a contratura. Em alguns pacientes, a modificação da prótese pode ser necessária para adaptar-se à contratura. Raramente contraturas fixas severas podem precisar de tratamento através de gessos em cunha ou cirurgias para liberar as estruturas contraídas.

DOR

Depois que a dor imediata do pós-operatório é resolvida, alguns pacientes continuam a sentir dores crônicas em função de diversos motivos. O primeiro passo é diagnosticar a causa com precisão. Dores fantasma do membro devem ser diferenciadas de dores do membro residual, e ambas devem ser distinguidas da dor que surge de um ponto distante, como um disco lombar herniado.

Lombalgias mecânicas têm se mostrado mais predominantes em amputados do que na população em geral. Em estudo com 92 pacientes amputados, a lombalgia foi classificada como mais incômoda do que a dor do membro fantasma ou do membro residual. Além de outros tratamentos aceitáveis para a lombalgia, os pacientes deverão ser instruídos sobre a locomoção adequada com a prótese, para minimizar estresses anormais na coluna lombar.

A dor do membro residual geralmente é causada pelo encaixe incorreto da prótese. O coto deverá ter suas áreas de pressão anormal avaliadas, especialmente sobre as proeminências ósseas. Edema distal do coto, comumente chamado de "sufocamento", pode ocorrer se a extremidade não estiver completamente encaixada na prótese, e isto pode resultar em ulcerações e gangrena. Esses problemas podem ser evitados com modificações da prótese.

Um neuroma sempre se forma após a divisão de um nervo. Um neuroma doloroso ocorre quando a extremidade do nervo está sujeita à pressão ou irritação repetidas. Normalmente, ele pode ser evitado através da tração suave no nervo, seguido da divisão proximal acentuada, permitindo que a extremidade do nervo retraia-se profundamente para dentro do tecido mole. Um neuroma doloroso em geral é facilmente detectado usando-se as mãos, e possui um sinal de Tinel positivo. O tratamento consistente inicialmente na troca da prótese. Caso isso não seja suficiente para revelar os sintomas, a excisão do neuroma ou uma neurectomia mais proximal podem ser necessárias. Alguns autores recomendam a excisão do neuroma combinada com a anastomose centrocentral do coto proximal, ou um procedimento para fechar a manga epineural. Raramente, pode ser difícil distinguir um neuroma de um possível tumor recorrente. Provost et al. forneceram algumas descrições úteis sobre as características de ultrassonografia de um neuroma.

Outras causas possíveis para a dor do membro residual podem não estar relacionadas ao coto. A osteoartrite do quadril em um paciente amputado deve ser tratada da mesma forma como é tratada em outro paciente. Se medidas conservadoras não conseguirem aliviar os sintomas, a artroplastia total do quadril deverá ser oferecida como uma opção considerável. A dor da osteoastrite do joelho em uma paciente com amputação transtibial, apesar de rara, pode ser parcialmente aliviada adicionando-se uma junta do joelho e um colete apertado à prótese, para permitir a divisão de carga com a coxa.

As sensações do membro fantasma após a amputação são tão comuns que devem ser consideradas normais. A maioria dos pacientes não acha que são incômodas. A parte mais importante dos cuidados é simplesmente educar o paciente em relação a essas situações, para que ele não fique surpreso com sua presença. Durante o primeiro ano após a amputação, muitos pacientes vivenciam um fenômeno chamado de "telescoping", no qual o membro fantasma gradualmente é diminuído até a extremidade do membro residual.

A dor no membro fantasma é bem menos comum. A incidência exata é difícil de ser determinada, pois diversos autores não conseguiram diferenciar a dor do membro fantasma e as sensações do membro fantasma. Outros autores não conseguiram distinguir a mera presença do membro fantasma da presença de dor severa do membro fantasma, o que possui um efeito significativo no paciente. Subsequentemente, alguns relatos afirmam que a dor do membro fantasma está presente em 80% dos amputados. Muitos autores concordariam que uma dor realmente incômoda é muito menos comum e está presente em provavelmente menos de 10% dos amputados. De acordo com nossa experiência, a dor do membro fantasma é mais comumente presente em amputações proximais, como amputações dianteiras e traseiras. A dor também aparenta ser mais comum em pacientes que sentiam dor no membro antes da amputação. Subsequentemente, alguns pesquisadores afirmam que a dor do membro fantasma pode ser prevenida com o uso de anestesia peridural no dia anterior à cirurgia. Outros não conseguiram fundamentar essas afirmações. No entanto, quando a dor intensa é estabelecida, pode ser extremamente difícil realizar um tratamento. Mesmo que nenhum método específico seja universalmente benéfico, alguns pacientes podem usar vários métodos para o alívio/melhora, como massagem, gelo, calor, utilizar a prótese por mais tempo, treinar o processo de relaxamento, *biofeedback*, bloqueio simpático, bloqueio dos nervos locais, bloqueios epidurais, ultrassonografia, estimulação elétrica transcutânea do nervo e um estimulador da coluna dorsal.

PROBLEMAS DERMATOLÓGICOS

Os pacientes devem ser orientados a lavar seus cotos com sabão neutro pelo menos uma vez por dia. O coto deverá ser totalmente lavado e seco antes de colocar a prótese. Dessa forma, a prótese deverá ser mantida limpa e seca durante o encaixe.

A dermatite de contato é comum e pode ser confundida com infecção. A inflamação da pele é associada com coceira e queimação intensas quando a meia é colocada. A causa mais comum ocorre quando os resíduos dos produtos de limpeza das meias do coto não são retirados totalmente. Outros sensibilizadores incluem níquel, cromados utilizados em couro, cremes para pele, antioxidantes para borracha, antibióticos e anestésicos tópicos. O tratamento consiste na remoção da irritação, uso do creme esteroide e compressão.

A foliculite bacteriana pode ocorrer em áreas da pele oleosas e que tenham pelos. O problema pode aumentar quando os pelos são raspados e a higiene não é feita corretamente. O tratamento consiste inicialmente em uma melhor higiene e possíveis trocas de meias para aliviar as áreas com pressão anormal. Ocasionamente, celulites desenvolvem-se e estas precisam de tratamento com antibióticos ou um abscesso é formado, o qual precisa de incisão e drenagem.

Cistos epidermoides podem se desenvolver nas bordas da meia. Eles geralmente não ocorrem imediatamente e o melhor tratamento é trocar as meias. A excisão poderá ser necessária.

A hiperplasia verrucosa refere-se a um crescimento exagerado da pele em formato de verruga na extremidade do coto. Ela é causada por um aperto proximal que evita que o coto fique totalmente encaixado na prótese. Esse "sufocamento", conforme mencionado, causa edema no coto distal, seguido do espessamento da pele, fissura, ulceração e uma possível infecção subsequente. O tratamento é inicialmente direcionado para resolver o problema da infecção. A pele deverá ser tratada com compressas e ácido salicílico para amolecer a queratina. A troca da meia é obrigatória, pois a pressão na pele distal é essencial para tratar o problema e evitar recorrências.

AMPUTAÇÕES EM CRIANÇAS

Amputações em crianças podem ser divididas em duas categorias gerais: as congênitas e as adquiridas. Pesquisas em clínicas especializadas em amputações em crianças têm mostrado que aproximadamente 60% das amputações na infância ocorrem devido a deficiências congênitas do membro e que 40% ocorrem devido a condições adquiridas. As adquiridas mais frequentes ocorrem após traumas, seguidas de neoplasia e infecção. Acidentes com veículos e ferimentos por bala e por ferramentas elétricas são as causas mais comuns de perda de membro em crianças mais velhas; nas mais jovens, acidentes com ferramentas elétricas, como cortadores de grama, e outros acidentes domésticos estão entre as causas mais comuns. Amputações com comprometimento vascular em crianças são raras, mas, quando ocorrem, geralmente são secundárias a eventos embólicos ou trombóticos causados por outro problema. Amputações congênitas são discutidas nos Capítulos 29 e 31; apenas as adquiridas são consideradas aqui.

A maioria das técnicas de amputação descritas para adultas também são úteis para crianças, mas em pacientes pediátricos o crescimento geral do corpo e do coto é um fator significativo. Krajbich resumiu os princípios gerais da cirurgia de amputação na infância da seguinte forma: (1) preservar o comprimento, (2) preservar as placas de crescimento importantes, (3) realizar a desarticulação em vez da amputação transóssea, sempre que possível, (4) preservar a articulação do joelho, sempre que possível, (5) estabilizar e normalizar a porção proximal do membro e (6) estar preparado para lidar com tecidos, além da deficiência do membro em crianças com outras condições clinicamente importantes.

Preservar o comprimento é crucial. Setenta e cinco por cento do crescimento do fêmur ocorre na placa de crescimento distal. Consequentemente, qualquer amputação transfemoral realizada em uma criança poderá resultar em um coto curto quando ela for adulta. No entanto, mesmo um coto transtibial muito curto em uma criança poderá resultar em um coto funcional quando adulto, caso a placa de crescimento seja preservada.

A desarticulação pode fornecer à criança um coto firme e bem balanceado, capaz de sustentar pesos. O comprimento e a fise são preservados sem os riscos de crescimento excessivo terminal. Além disso, a suspensão da prótese é melhorada com uma desarticulação secundária para preservar os retalhos metafísários. Isso é importante devido às altas demandas mecânicas que as crianças geralmente colocam sobre suas próteses.

O crescimento excessivo do osso terminal é um problema significativo em uma criança que passa pela amputação transóssea. O problema não ocorre após a desarticulação. O crescimento excessivo é causado pela formação do novo osso fora da posição, e não está relacionado ao crescimento da fise. O osso resultante é alongado e frequentemente fica num formato de lápis. Isso pode causar inchaço, edema, dor e formação de bolsa, e em casos mais graves pode penetrar na pele. O crescimento excessivo é mais comum após amputações traumáticas do que após amputações realizadas por outras indicações. Ele também é mais comum em crianças mais jovens do que em mais velhas, e ocorre com mais frequência no úmero e fíbula, e menos frequentemente na tíbia, fêmur, rádio e ulna, nesta ordem. A incidência exata é difícil de determinar devido a variáveis na definição do crescimento excessivo *significativo* e variações no limite de idade de diferentes estudos. Em um estudo, 27% das crianças amputadas vivenciaram esse crescimento excessivo de forma grave o suficiente para que uma cirurgia de revisão fosse necessária.

O crescimento excessivo terminal é tratado eficientemente com ressecção cirúrgica do osso em excesso. A epifisiodese não tem mostrado sucesso e é contraindicada. O fechamento do osso com um dispositivo sintético somente teve sucesso limitado e tem sido complicado pela infecção ou fratura do implante ou osso. Melhores resultados têm sido obtidos neste procedimento com um enxerto epifisário recolhido do membro amputado no procedimento (Fig. 14-5) ou no fechamento com um enxerto de crista ilíaca tricortical em uma operação de revisão.

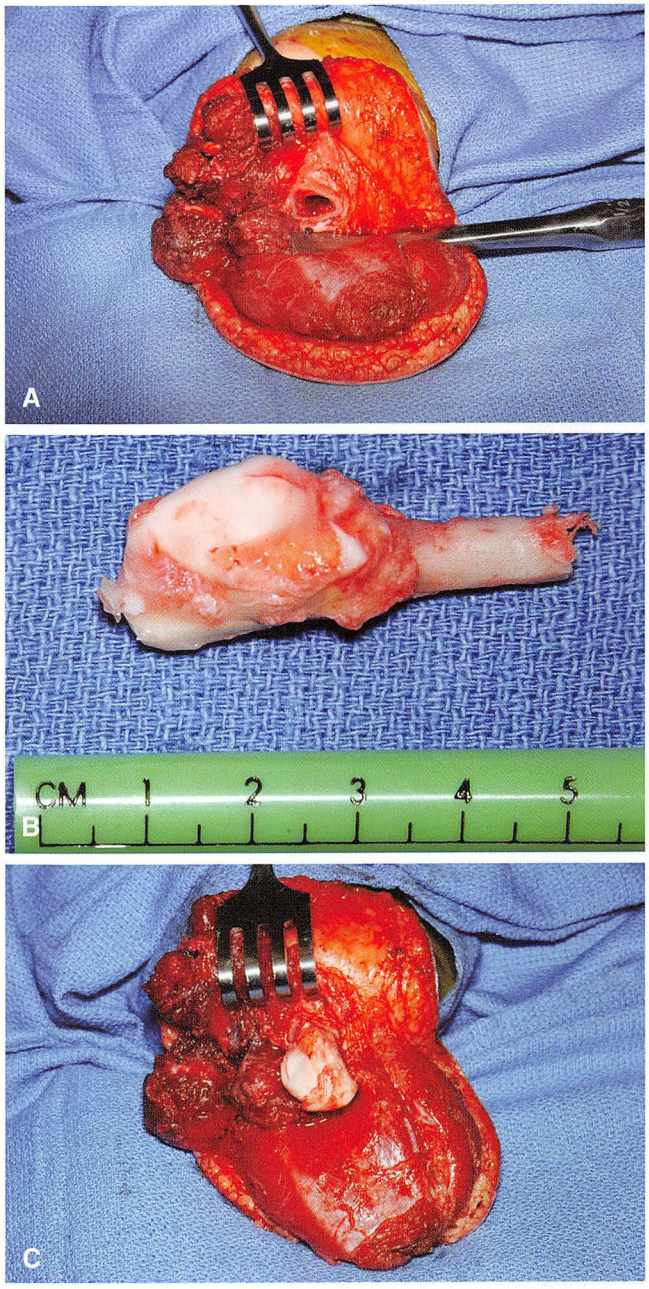

FIGURA 14-5 Procedimento de fechamento do coto. **A,** Amputação transtibial em uma criança de 2 anos. **B,** A fíbula distal da perna amputada é adaptada para ser encaixada na extremidade de corte da tíbia. **C,** A fíbula é encaixada na tíbia.

Devido ao crescimento dos tecidos e a um aumento do metabolismo corporal, frequentemente as crianças podem tolerar procedimentos de amputação que não são tolerados por adultos, incluindo

trações mais fortes da pele, aplicação de enxertos de pele extensivos, e fechamento de retalhos de pele sob tensão moderada. Além disso, complicações após a cirurgia podem ser menos graves em crianças. Dores do membro fantasma não se desenvolvem, e neuromas raramente apresentam problema suficiente para serem operados. Mesmo cicatrizes extensivas são bem toleradas. Uma ou mais espículas ósseas geralmente desenvolvem-se na extremidade do osso, mas, em contraste com o crescimento excessivo terminal, quase nunca precisam de ressecção. Problemas psicológicos após a amputação são raros em crianças até que tenham alcançado a adolescência, momento o qual eles podem se agravar o suficiente para que um tratamento seja realizado.

As crianças utilizam muito bem as próteses, e sua proficiência aumenta conforme a idade e a maturidade também aumentam. No geral, um programa de prótese progressiva deve ser criado em paralelo com o desenvolvimento motor. Nos primeiros anos de vida da criança, as funções motoras são bem realizadas com próteses simples. Conforme vão crescendo, modificações podem ser realizadas, como a adição de uma articulação do joelho, uma articulação móvel do cotovelo ou uma mão mecânica. Quando elas atingem a adolescência, podem começar a aproveitar as vantagens de próteses mais sofisticadas, incluindo as feitas para atividades específicas. Devido ao nível das atividades realizadas e ao crescimento, crianças com amputações devem ser observadas com atenção para que reparos na prótese sejam realizados, para trocar frequentemente a meia e para o encaixe de novas próteses.

REFERÊNCIAS

Aksnes LH, Bauer HC, Jebsen NL, et al: Limb-sparing surgery preserves more function than amputation: a Scandinavian sarcoma group study of 118 patients, *J Bone Joint Surg Br* 90:786, 2008.

Avci S, Musdal Y: Skin blood flow level and stump healing in ischemic amputations, *Orthopedics* 23:33, 2000.

Bacci G, Ferrari S, Lari S, et al: Osteosarcoma of the limb: amputation or limb salvage in patients treated by neoadjuvant chemotherapy, *J Bone Joint Surg* 84B:88, 2002.

Bacci G, Ferrari S, Longhi A, et al: Nonmetastatic osteosarcoma of the extremity with pathologic fracture at presentation: local and systemic control by amputation or limb salvage after preoperative chemotherapy, *Acta Orthop Scand* 74:449, 2003.

Bech B, Melchiors J, Børglum J, Jensen K: The successful use of peripheral nerve blocks for femoral amputation, *Acta Anaesthesiol Scand* 53:257, 2009.

Belcher H, Pandya A: Centro-central union for the prevention of neuroma formation after finger amputation, *J Hand Surg* 25B:154, 2000.

Bickels J, Wittig J, Kollender Y, et al: Sciatic nerve resection: is that truly an indication for amputation? *Clin Orthop Relat Res* 399:201, 2002.

Bosse MJ, McCarthy ML, Jones AL, et al: The insensate foot following severe lower extremity trauma: an indication for amputation? *J Bone Joint Surg Am* 87:2601, 2005.

Blair JW, Moskal MJ: Revision amputation achieving maximum function and minimizing problems, *Hand Clin* 17:457, 2001.

Bottner F, Gotze C, Koller A, et al: Creation of an above-the-knee amputation stump after hip disarticulation for severe periprosthetic infection and fracture: a report of two cases, *J Bone Joint Surg* 87A:410, 2005.

Brown KV, Ramasamy A, McLeod J, et al: Predicting the need for early amputation in ballistic mangled extremity injuries, *J Trauma* 66(Suppl 4):S93, 2009.

Busse JW, Jacobs CL, Swiontkowski MF, et al: Complex limb salvage or early amputation for severe lower-limb injury: a meta-analysis of observational studies, *J Orthop Trauma* 21:70, 2007.

Cauchy E, Marsigny B, Allamel G, et al: The value of technetium 99 scintigraphy in the prognosis of amputation in severe frostbite injuries of the extremities: a retrospective study of 92 severe frostbite injuries, *J Hand Surg* 25A:969, 2000.

Chiodo C, Stroud C: Optimal surgical preparation of the residual limb for prosthetic fitting in below-knee amputations, *Orthop Prosthet Foot Ankle* 6:253, 2001.

Dedmond BT, Davids JR: Function of skin grafts in children following acquired amputation of the lower extremity, *J Bone Joint Surg* 87A:1054, 2005.

Fujii H, Kazuteru D, Baliarsing A: Transtibial amputation with plantar flap for congenital deficiency of the tibia, *Clin Orthop Relat Res* 403:186, 2002.

Green G, Short K, Easley M: Transtibial amputation, prosthetic use and functional outcome, *Orthop Prosthet Foot Ankle* 6:315, 2001.

Hansen ST: Salvage or amputation after complex foot and ankle trauma, *Foot Ankle Trauma* 32:181, 2001.

Harness N, Pinzur M: Health related quality of life in patients with dysvascular transtibial amputation, *Clin Orthop Relat Res* 383: 204, 2001.

Harris AM, Althausen PL, Kellum J, et al: Complications following limb-threatening lower extremity trauma, *J Orthop Trauma* 23:1, 2009.

Harrison DK, Hawthorne IE: Amputation level viability in critical limb ischaemia: setting new standards, *Adv Exp Med Biol* 566:325, 2005.

Knetsche RP, Leopold SS, Brage ME: Inpatient management of lower extremity amputations, *Orthop Prosthet Foot Ankle* 6:229, 2001.

Mack AW, Freedman BA, Shawen SB, et al: Wound complications following the use of FiberWire in lower-extremity traumatic amputations: a case series, *J Bone Joint Surg Am* 91:680, 2009.

MacKenzie EJ, Bosse MJ, Castillo RC, et al: Functional outcomes following trauma-related lower-extremity amputation, *J Bone Joint Surg* 86A:1636, 2004.

MacKenzie EJ, Jones AS, Bosse MJ, et al: Health-care costs associated with amputation or reconstruction of a limb-threatening injury, *J Bone Joint Surg Am* 89:1685, 2007.

Matsen S, Malchow D, Matsen F: Correlations with patients' perspectives of the result of lower-extremity amputation, *J Bone Joint Surg* 82A:1089, 2000.

McClure SK, Shaughnessy WJ: Farm-related limb amputations in children, *J Pediatr Orthop* 25:133, 2005.

McIntosh J, Earnshaw JJ: Antibiotic prophylaxis for the prevention of infection after major limb amputation, *Eur J Vasc Endovasc Surg* 37:696, 2009.

Mohler DG, Kessler JI, Earp BE: Augmented amputations of the lower extremity, *Clin Orthop Relat Res* 371:183, 2000.

Morey T, Giannoni J, Duncan E, et al: Nerve sheath catheter analgesia after amputation, *Clin Orthop Relat Res* 397:281, 2002.

Pant R, Younge D: Turn-up bone flap for lengthening the below--knee amputation stump, *J Bone Joint Surg* 85B:171, 2003.

Pardasaney PK, Sullivan PE, Portney LG, Mankin HJ: Advantage of limb salvage over amputation for proximal lower extremity tumors, *Clin Orthop Relat Res* 444:201, 2006.

Patterson BM, Smith AA, Holdren AM, et al: Case reports: osteocutaneous pedicle flap of the foot for salvage of below-knee amputation level after lower extremity injury, *J Trauma* 48:767, 2000.

Pinzur MS, Beck J, Himes R, Callaci J: Distal tibiofibular bone--bridging in transtibial amputation, *J Bone Joint Surg Am* 90:2682, 2008.

Pinzur MS, Gottschalk FA, Pinto MA, Smith DG: Controversies in lower-extremity amputation, *J Bone Joint Surg Am* 89:1118, 2007.

Potter BK, Burns TC, Lacap AP, et al: Heterotopic ossification following traumatic and combat-related amputations: prevalence, risk factors, and preliminary results of excision, *J Bone Joint Surg Am* 89:476, 2007.

Reed AB, Delvecchio C, Giglia JS: Major lower extremity amputation after multiple revascularizations: was it worth it? *Ann Vasc Surg* 22:335, 2008.

Refaat Y, Gunnoe J, Hornicek F, et al: Comparison of quality of life after amputation or limb salvage, *Clin Orthop Relat Res* 397:298, 2002.

Regenbogen SE, Gawande AA, Lipsitz SR, et al: Do differences in hospital and surgeon quality explain racial disparities in lower--extremity vascular amputations? *Ann Surg* 250:424, 2009.

Rush RM Jr, Beekley AC, Puttler EG, Kjorstad RJ: The mangled extremity, *Curr Probl Surg* 46:851, 2009.

Sadat U, Chaudhuri A, Hayes PD, et al: Five day antibiotic prophylaxis for major lower limb amputation reduces wound infection rates and the length of in-hospital stay, *Eur J Vasc Endovasc Surg* 35:75, 2008.

Saddawi-Konefka D, Kim HM, Chung KC: A systematic review of outcomes and complications of reconstruction and amputation for type IIIB and IIIC fractures of the tibia, *Plast Reconstr Surg* 122:1796, 2008.

Schanzer A: Impact of comorbidities on decision-making in chronic critical limb ischemia, *Semin Vasc Surg* 22:209, 2009.

Shawen SB, Keeling JJ, Branstetter J, et al: The mangled foot and leg: salvage versus amputation, *Foot Ankle Clin* 15:63, 2010.

Smith D: Amputation: preoperative assessment and lower extremity surgical techniques, *Orthop Prosthet Foot Ankle* 6:271, 2001.

Smith D, Assal M, Reiber G, et al: Minor environmental trauma and lower extremity amputation in high-risk patients with diabetes: incidence, pivotal events, etiology, and amputation level in a prospectively followed cohort, *Foot Ankle Int* 24:690, 2003.

Stansburg LG, Branstetter JG, Lalliss SJ: Amputation in military trauma surgery, *J Trauma* 63:940, 2007.

Stiebel M, Lee C, Fontes R: Calcaneal fillet of sole flap: durable coverage of the traumatic amputation stump, *J Trauma* 49:960, 2000.

Stone PA, Flaherty SK, Aburahma AF, et al: Factors affecting perioperative mortality and wound-related complications following major lower extremity amputations, *Ann Vasc Surg* 20:209, 2006.

Taghipour H, Moharamzad Y, Mafi AR, et al: Quality of life among veterans with war-related unilateral lower extremity amputation: a long-term survey in a prosthesis center in Iran, *J Orthop Trauma* 23:525, 2009.

Tenholder M, Davids J, Gruber H, et al: Surgical management of juvenile amputation overgrowth with a synthetic cap, *J Pediatr Orthop* 24:218, 2004.

Walker JL, Knapp D, Minter C, et al: Adult outcomes following amputation or lengthening for fibular deficiency, *J Bone Joint Surg Am* 91:797, 2009.

Willrich A, Pinzur M, McNeil M, et al: Health related quality of life, cognitive function, and depression in diabetic patients with foot ulcer or amputation: a preliminary study, *Foot Ankle Int* 26:128, 2005.

Wittig J, Bickels J, Kollender Y, et al: Palliative forequarter amputation for metastatic carcinoma to the shoulder girdle region: indications, preoperative evaluation, surgical technique, and results, *J Surg Oncol* 77:105, 2001.

As referências completas estão disponíveis em www.expertconsult.com.

AMPUTAÇÕES DO PÉ

David R. Richardson

CAPÍTULO 15

AMPUTAÇÕES DOS DEDOS DO PÉ 613
AMPUTAÇÕES DO MEDIOPÉ 623
AMPUTAÇÕES DO RETROPÉ E DO TORNOZELO 624

As amputações de pé e tornozelo estão se tornando cada vez mais comuns (Fig. 15-1) em percentagem de amputações envolvendo a extremidade inferior. O sucesso das amputações parciais de pé e tornozelo, medido através de escores funcionais e do grau de independência, parece estar aumentando com os avanços nas avaliações de perfusão e vascular e aperfeiçoamentos nos calçados e próteses para os pés. Quando é determinado que o salvamento do membro não é a melhor opção para o paciente, a amputação ou desarticulação deve ser vista como um procedimento de reconstrução, em vez de uma falha de tratamento.

As indicações para amputação da extremidade inferior incluem trauma, doença vascular periférica, neuropatia e tumor. Os cirurgiões devem conhecer os avanços nas técnicas e novas tecnologias que podem influenciar na decisão da amputação ou preservação. Ao longo dos últimos anos, surgiram novos trabalhos que melhor definem as indicações para uma amputação. O *Lower Extremity Assessment Project* (estudo LEAP, Projeto de Avaliação da Extremidade Inferior) sugere que os sistemas de classificação da gravidade da lesão, incluindo o *Limb Salvage Index* (Índice de Salvamento do Membro), *Predictive Salvage Index* (Índice de Salvamento Preditivo) e *Mangled Extremity Severity Score* (Classificação da Gravidade da Extremidade Esmagada), são insensíveis para indicar aqueles pacientes que acabam se beneficiando com a amputação. O estudo LEAP, no entanto, considera o *Mangled Extremity Severity Score* altamente específico para a exclusão dos pacientes que não precisam de amputação.

Atualmente, pacientes diabéticos representam mais de 70% das amputações, devido à isquemia, e mais de 30% dos pacientes diabéticos com amputação parcial do pé irão progredir para um nível mais proximal de perda de membro. Foi descoberto que as infecções pós-operatórias severas ocorrem com mais frequência em pacientes com diabetes complicado (definido como a presença de neuropatia, histórico de úlcera, neuroartropatia de Charcot ou doença vascular) do que naqueles com diabetes sem complicações, ou pacientes sem diabetes. Apesar da natureza definitiva de uma amputação, os pacientes diabéticos com neuroartropatia severa ou ulceração consideram sua qualidade de vida igual à daqueles que sofreram a amputação da extremidade inferior.

O estado nutricional e a perfusão do membro devem ser avaliados antes da cirurgia. Pelo fato de um terço das amputações de tornozelo e pé em pacientes diabéticos progredir para um nível mais alto, é importante aperfeiçoar a cicatrização potencial antes da cirurgia. Foram estabelecidos valores críticos para prever a cicatrização da ferida após a amputação na extremidade inferior. Indicações de perfusão adequada incluem um índice de pressão tornozelo-braço acima de 0,5, embora este índice seja falsamente elevado em pacientes com vasos não compressíveis (esclerose de Monckeberg), pressão nos dedos do pé acima de 30 mmHg, e pressão de perfusão transcutânea de oxigênio em ar ambiente acima de 30 mmHg. O estado nutricional do paciente também é crucial na cicatrização da ferida após procedimentos de amputação ao nível dos pés e tornozelos. Um valor de albumina sérica inferior a 3,5 g/ dL e uma contagem total de linfócitos inferior a 1.500/ mL se correlacionam com uma má cicatrização. Uma taxa de cicatrização de 82% pode ser obtida com uma contagem total de linfócitos acima de 1.500/mL e um nível de albumina maior que 3,5 g /dL. Pacientes com mau estado nutricional devem ser conduzidos com suplementação dietética antes da cirurgia, para maximixar a cicatrização. Se o atraso da amputação acarretar um risco inaceitável para o paciente, é possível escolher um nível mais alto de amputação.

A técnica cirúrgica cuidadosa, incluindo evitar pressão excessiva nas bordas da pele com afastadores e usar retalhos cutâneos espessos, pode diminuir as complicações da ferida. Evitar o uso de torniquete, controlar a hemostasia e evitar a formação de hematoma pode ser benéfico.

Os avanços no manejo de feridas permitiram um sucesso maior em amputações mais distais. Existem muitos tipos de curativos, incluindo o hidrocoloide, hidrogel, alginato e agente desbridante, e outros tipos de curativos biológicos, tais como Allomatrix e matriz Graftjacket (Wright Medical, Arlington, TN). Os curativos de pressão negativa sobre a ferida (fechamento a vácuo) também são benéficos em feridas maiores do mediopé, retropé e tornozelo. Foi demonstrado que o sistema de fechamento assistido a vácuo cicatriza feridas de pé diabético proximal ao nível transmetatarsal mais rápida e previsivelmente que trocas de gazes. Os curativos de fechamento a vácuo podem ser menos benéficos em feridas pequenas no antepé ou na doença vascular periférica severa. Foi sugerido que as trocas de gazes podem ser mais eficazes em pacientes com doença vascular periférica. Estudos maiores, de condições específicas, são necessários para determinar melhor a função de cada uma das opções desses tratamentos.

AMPUTAÇÕES DOS DEDOS DO PÉ

A amputação de um só dedo do pé, com poucas exceções, causa pouco distúrbio na pisada ou na marcha. A amputação do hálux não afeta funcionalmente a postura ortostática ou o andar em ritmo normal. No entanto, se o paciente andar rápido ou correr, ele começa a mancar devido à falta da força de desprendimento, normalmente proporcionada pelo hálux. A amputação do segundo dedo, frequentemente, é seguida por hálux valgo severo, pois o hálux tende a deslocar-se em direção ao terceiro, para preencher o espaço deixado pela amputação. Smith recomendou uma amputação do segundo

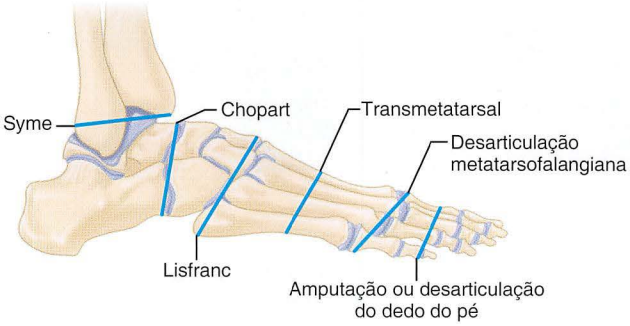

FIGURA 15-1 Níveis de amputação parcial de pé.

FIGURA 15-2 Amputação de segundo raio com fixação de parafuso para estreitamento do pé.

FIGURA 15-3 Fotografias clínicas após remoção do quinto dedo bilateralmente.

raio e o estreitamento do pé. A fixação de um parafuso é usada nessa técnica (Fig. 15-2) para prevenir que ocorra uma deformação severa do valgo. A amputação de qualquer outro dedo causa pouco distúrbio. As amputações dos dedos do pé são as amputações parciais do pé de maior ocorrência, e, dentre elas, o quinto dedo é o mais comumente amputado, sendo uma indicação comum a sobreposição ao quarto dedo. Nesse caso, a amputação geralmente é preferível a procedimentos reconstrutivos, pois é simples e definitiva (Fig. 15-3). A amputação de todos os dedos causa pouca alteração de marcha em velocidades baixas, mas provoca deficiência durante uma marcha mais rápida, e quando são necessários saltos e resistência do pé. Isso interfere no agachamento e no posicionamento sobre a ponta dos pés. Geralmente, a amputação de todos os dedos não requer prótese, além de um preenchimento para sapatos (Fig. 15-4). A amputação de mais de dois raios geralmente é mais debilitante do que uma amputação transmetatarsal.

A amputação através do metatarso é debilitante em proporção ao nível da amputação — quanto mais proximal o nível, maior

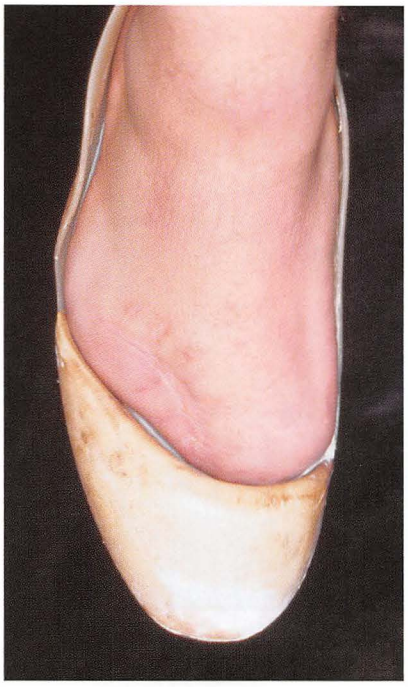

FIGURA 15-4 Sapato customizado inserido para amputação transmetatarsal.

FIGURA 15-5 Deformidade grave em equino após amputação através das articulações de Lisfranc.

a deficiência. A perda da força de desprendimento na ausência de um apoio no antepé é, sobretudo, responsável pelo prejuízo da marcha. Não é necessária nenhuma prótese, apenas um preenchimento para sapato.

As amputações do pé proximais ao nível dos metatarsos resultam em uma alteração considerável da marcha, devido à perda do apoio e ao desprendimento. Consequentemente, a maioria das amputações de antepé e mediopé é desconsiderada em favor de amputações mais funcionais no retropé ou no tornozelo. No entanto, esses procedimentos são, ocasionalmente, indicados após um trauma severo ou em pacientes diabéticos. Os melhores testes pré-operatórios para perfusão de tecido tornaram possível prever, com precisão razoável, aqueles pacientes cujas amputações de dedos, raio e parciais de pé irão cicatrizar. Além de usar o índice tornozelo-braquial, pressões acima de 45 mmHg e pressão parcial transcutânea de oxigênio superior a 30 mmHg correlacionam-se com cicatrização de feridas. Uma pressão parcial transcutânea de oxigênio inferior a 20 mmHg prevê que a cicatrização é pouco provável nesse nível.

Roach e McFarlane relataram bons resultados funcionais e de cicatrização em uma pequena série de pacientes diabéticos, após amputações abertas de Lisfranc ou Chopart com fechamento secundário. No entanto, a amputação em um desses níveis geralmente resulta em uma deformidade em equino, devido à perda das inserções dos extensores do pé (Fig. 15-5), e pode ser necessária uma artrodese de tornozelo, ou uma revisão a um nível mais alto, pois essas deformidades impedem a deambulação. A tenotomia do tendão calcâneo, ou tenectomia, pode evitar que deformidades em equino tornem-se rígidas, o que pode diminuir o número de pacientes que precisam de revisão a um nível superior. As amputações de Lisfranc (Fig. 15-6) e Chopart realizadas para trauma grave de pé possuem uma alta taxa de falha. Há pacientes que recuperam bem a função com simples dispositivos protéticos, e bons resultados podem ser alcançados com níveis de amputação que foram insatisfatórios anteriormente.

AMPUTAÇÃO TERMINAL DE SYME

Esta amputação divide o nome das amputações de Syme através do tornozelo, devido à reconstrução similar do retalho plantar usado para cobertura. Indicações incluem ulcerações terminais do hálux, crescimento crônico de unhas encravadas com paroníquia ou deformidades da unha, osteomielite do tofo do hálux, ou lesão traumática na ponta do hálux envolvendo a prega ungueal. É preciso cuidado para remover a matriz ungueal toda, e tentar manter a inserção do extensor e flexor longos do hálux.

TÉCNICA 15-1

- Palpe a articulação interfalangiana do hálux e marque a incisão dorsal, distalmente a este nível de orientação transversa. Um garrote de dedo pode ser usado, mas, geralmente, não é necessário.
- Estenda a incisão nos dois lados da prega ungueal do hálux para incluir a paroníquia. Estenda distalmente a incisão para incluir o aspecto terminal do hálux (Fig. 15-7A).
- Remova a placa da unha, o leito ungueal, o tecido mole contíguo e o aspecto distal da falange distal (retendo a inserção do flexor longo do hálux e o extensor longo do hálux) (Fig. 15-7B).
- Feche a pele em uma única camada evertida (Fig. 15-7C). Não tente contornar as pregas da pele, pois elas irão se remodelar com o tempo (Fig. 15-7D), e removê-las pode causar problemas com feridas.
- Cubra a ferida com um curativo ligeiramente compressivo do antepé.

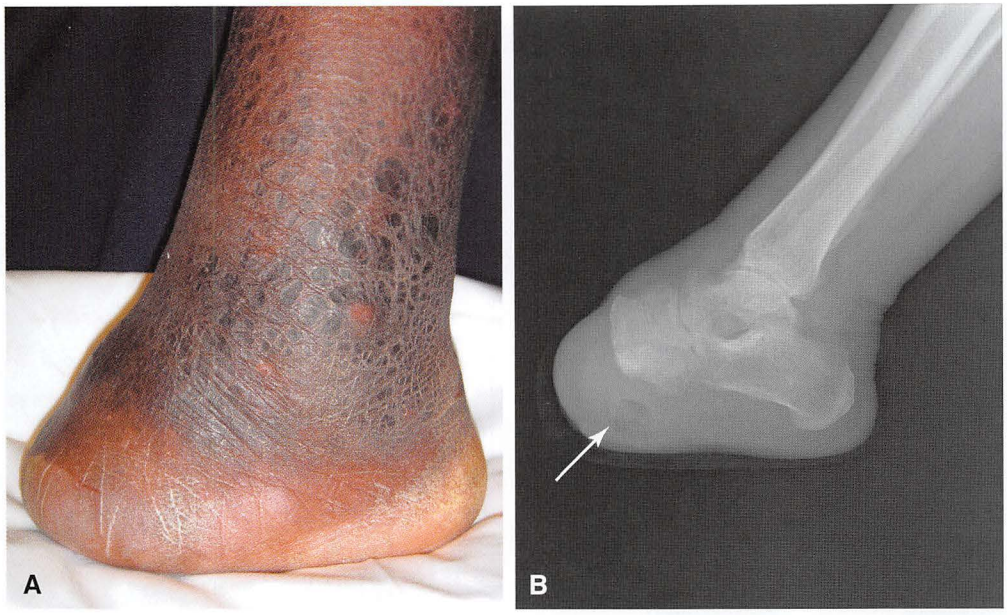

FIGURA 15-6 Amputação através da articulação de Lisfranc. Observe um seroma recorrente na radiografia em perfil.

CUIDADO PÓS-OPERATÓRIO Um curativo estéril é mantido no local durante 2 semanas. As suturas são retiradas entre 12 e 16 dias. O apoio de peso é permitido com sapato de sola rígida, até que a ferida esteja cicatrizada. Então o paciente poderá fazer uma transição para um sapato com a câmara anterior larga.

AMPUTAÇÃO NA BASE DA FALANGE PROXIMAL

Geralmente, é preferível manter a base da falange proximal às desarticulações da articulação metatarsofalangianas. Isso permite a reserva de algumas propriedades de apoio de peso, principalmente no hálux, em que 1 cm da falange proximal permite contribuir com o flexor curto do hálux e a fáscia plantar; também pode desacelerar o desvio dos dedos adjacentes, quando um dos dedos menores é amputado.

TÉCNICA 15-2

- A incisão de pele varia com o dedo envolvido. Para o hálux, faça uma incisão medial longa e depois circunscreva o dedo. Comece a incisão proximal à cabeça do primeiro metatarso, na linha média, medialmente, e faça uma curva distalmente acima dos aspectos lateral e posterior, para uma distância ligeiramente maior do que o diâmetro anteroposterior do dedo, e ligeiramente mais longa no sentido plantar do que dorsal (Fig. 15-8A).
- Com uma serra oscilante, faça uma osteotomia na base da primeira falange proximal a 1 cm da base. Certifique-se de que as inserções do flexor e extensor curtos do hálux estão preservadas (Fig. 15-8B).
- No segundo, terceiro e quarto dedos, a amputação é feita através de uma incisão em forma de raquete dorsal curta (Fig. 15-8C). Comece a incisão 1 cm proximalmente à articulação metatarsofalangiana, e estenda-a distalmente para a base da falange proximal, depois curve-a para passar em volta do dedo, através da superfície plantar ao nível da prega flexora.
- Com uma serra oscilante, faça uma osteotomia na falange proximal a 1 cm da base, garantindo a integridade do flexor e extensor curto dos dedos.
- No quinto dedo, faça uma incisão lateralmente, e estenda-a ao redor do aspecto medial do dedo, distalmente ao nível da articulação interfalangeal proximal. Deixe novamente 1 cm do osso na base da falange proximal.
- Tracione os tendões extrínsecos distalmente, corte-os, e deixe que eles se retraiam.
- Identifique os nervos digitais, corte-os proximalmente à extremidade do osso, e seccione e ligue os vasos do dedo.
- Tanto no hálux quanto no quinto dedo, limpe de forma abundante a ferida, obtenha hemostasia, e feche a ferida aproximando as bordas da pele (Fig. 15-8D e E). Em cada exemplo, após fazer a incisão, reflita os retalhos subperiostalmente.
- Feche a ferida com sutura não absorvível interrompida.

CUIDADO PÓS-OPERATÓRIO Proteja o local da amputação com um curativo estéril por 12 a 16 dias. Remova as suturas nos pacientes desvascularizados em 21 a 23 dias, a menos que a ferida tenha boa cicatrização antes. Geralmente, o apoio protegido não é necessário. Um sapato com a câmara anterior aberta, ou um sapato com solado de madeira pós-operatório, é usado até que a sutura seja removida. Quando o edema diminuir, é permitida a ambulação em um sapato de acomodação de sola macia.

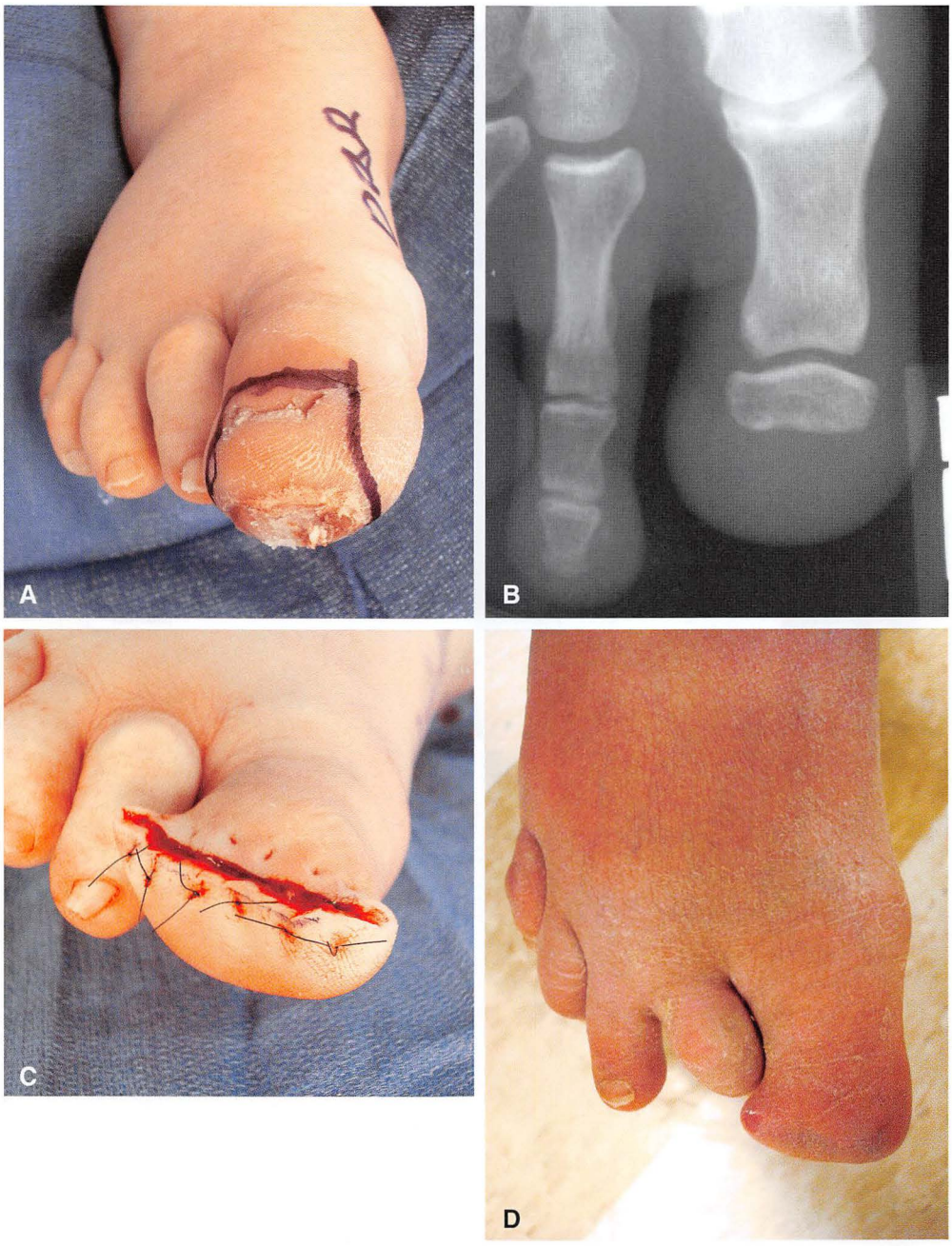

FIGURA 15-7 Amputação tipo Syme terminal. **A,** Incisão. **B,** Remoção do aspecto distal da falange junto da unha e do leito ungueal. **C,** Fechamento da pele. **D,** Aparência final do dedo. **VEJA A TÉCNICA 15-1.**

DESARTICULAÇÃO DA ARTICULAÇÃO METATARSOFALANGEAL

Em um pé diabético, a isquemia ou osteomielite, ou ambas, são as indicações mais importantes para a amputação da articulação metatarsofalangeal.

TÉCNICA 15-3

- Faça um retalho de pele dorsal curto e um plantar longo. Comece a incisão no nível desejado da secção óssea, no ponto médio do lado medial do dedo, e faça uma curva pelo aspecto dorsal, até o final, em um ponto similar ao lado lateral. Faça um retalho plantar semelhante, mas faça-o ligeiramente mais longo do que o diâmetro dorsoplantar do dedo, no nível da seção do osso.
- Disseque os retalhos de pele proximalmente ao nível da seção do osso.
- Corte os tendões extensor e flexor, e deixe que eles retraiam-se proximalmente à extremidade do osso.
- Isole e corte os nervos digitais, e ligue os vasos do dedo.

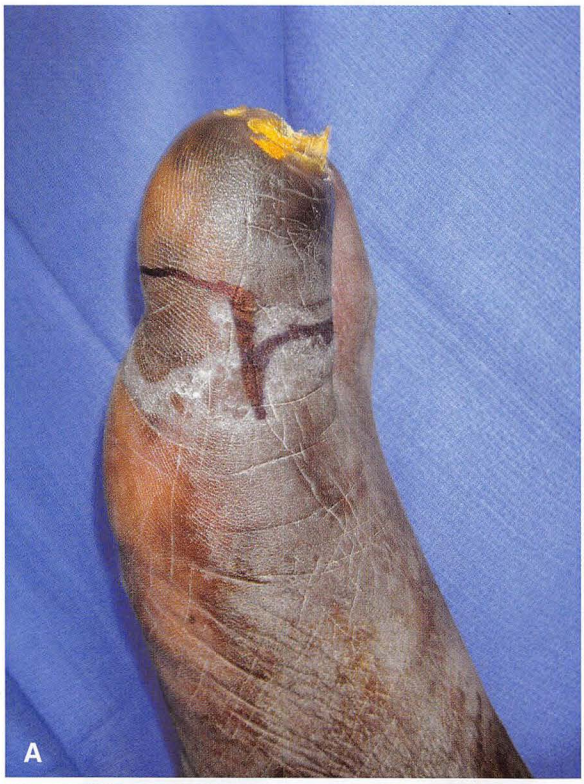

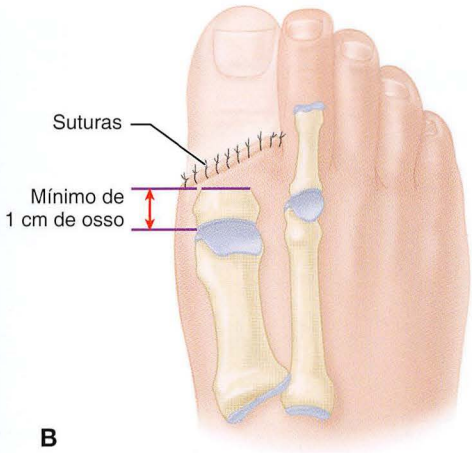

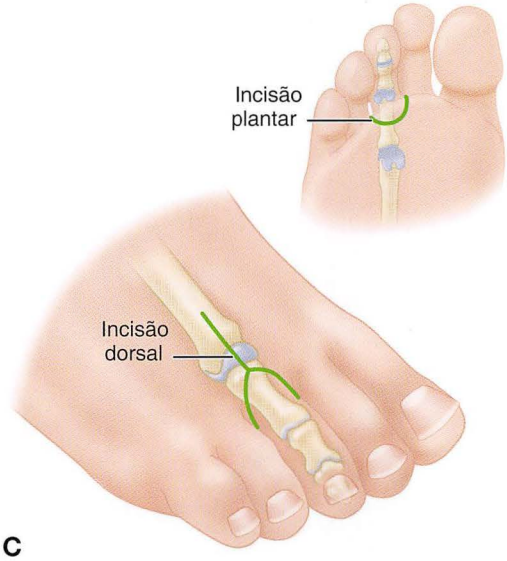

FIGURA 15-8 Amputação na base da falange. **A,** Incisão. **B,** Osteotomia da falange proximal do hálux a 1 cm da base. **C,** Incisão em formato de raquete. A osteotomia dos dedos menores também é realizada a 1 cm da base da falange proximal. **D** e **E,** Fechamento da ferida. **VEJA AS TÉCNICAS 15-2 E 15-4.**

- Corte o osso no nível selecionado e arredonde sua extremidade com uma lima.
- Feche os retalhos com suturas não absorvíveis interrompidas.

TÉCNICA 15-4

- A desarticulação da articulação metatarsofalangeal é realizada da mesma maneira que a amputação através da base da falange proximal, diferenciando-se apenas no nível e na maneira de amputação óssea. Os retalhos de pele podem variar.
- Continue a incisão distalmente ao nível da articulação metatarsofalangeal, e estenda-a distal e circunferencialmente, ao prosseguir em direção plantar (Fig. 15-8C).
- Identifique a cápsula da articulação metatarsofalangeal e, com o dedo em flexão aguda, corte primeiro seu lado dorsal; estenda o dedo, exponha e incise o restante da cápsula após cortar os tendões flexores e feixes neurovasculares, cauterizando o último. Seccione o feixe neurovascular distalmente à bifurcação, para não colocar em risco os dedos adjacentes.
- Para o primeiro e o quinto dedo, desenhe a incisão como descrita na Técnica 15-2. Se a pele permitir, é indicado um retalho plantar mais longo (Fig. 15-9).
- Ao realizar uma desarticulação metatarsofalangeal do hálux, é recomendável a remoção dos sesamoides nos pés insensíveis. Permaneça junto do periósteo ao redor dos sesamoides (Fig. 15-10).

CUIDADO PÓS-OPERATÓRIO O cuidado pós-operatório é o mesmo da Técnica 15-2.

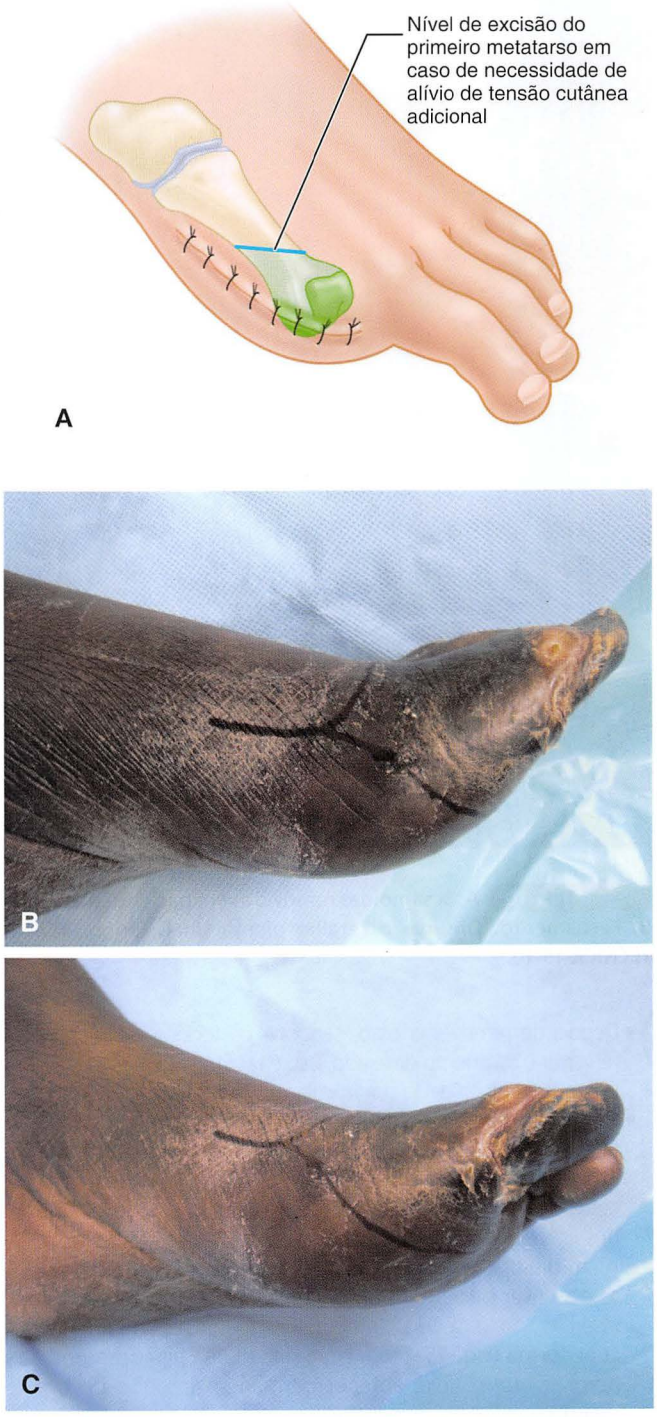

FIGURA 15-9 A, Desarticulação na articulação metatarsofalangiana do dedão. B e C, Isquemia grave do hálux ao nível da articulação metatarsofalangiana. **VEJA AS TÉCNICAS 15-4 E 15-5.**

AMPUTAÇÃO DO PRIMEIRO OU QUINTO RAIO (AMPUTAÇÃO DO RAIO MEDIAL OU LATERAL)

TÉCNICA 15-5

- Para amputações no primeiro (ou quinto) raio (dedo da borda), a incisão a seguir é utilizada. Estabeleça a incisão medial (primeiro dedo) (Fig. 15-9A) ou dorsolateralmente (quinto dedo) (Fig. 15-11A), estendendo da linha média da eminência medial (ou eminência lateral do quinto metatarso) dorsalmente e na direção plantar para cerca do nível do meio do metatarso. Se o raio estiver sendo amputado por causa da infecção profunda crônica ou aguda, como no pé diabético com osteomielite, pressione a incisão em direção ao osso, pois os planos dos tecidos moles estão obscuros, e o retalho de pele pode não sobreviver, se deixado fino.
- Quando o retalho de espessura total dorsal for elevado para o metatarso, complete o retalho plantar da mesma maneira.
- Abra a cápsula dorsal ao retalho plantar e afaste os dois retalhos proximalmente, completando a desarticulação.
- Cauterize os feixes neurovasculares.
- Para o hálux, a remoção de sesamoides geralmente não é indicada, exceto se a cabeça do metatarso for preservada.
- Estendendo a incisão em formato de raquete proximalmente ao longo da diáfise do metatarso, todo o primeiro (ou quinto) metatarso (ou parte dele) pode ser removido. Leve a incisão para o osso, levante os retalhos no plano do osso, e corte o primeiro metatarso de plantar proximal, e de medial para lateral e dorsal distal. Corte o quinto metatarso de plantar proximal e de lateral para o medial e dorsal distal (Fig. 15-11B).

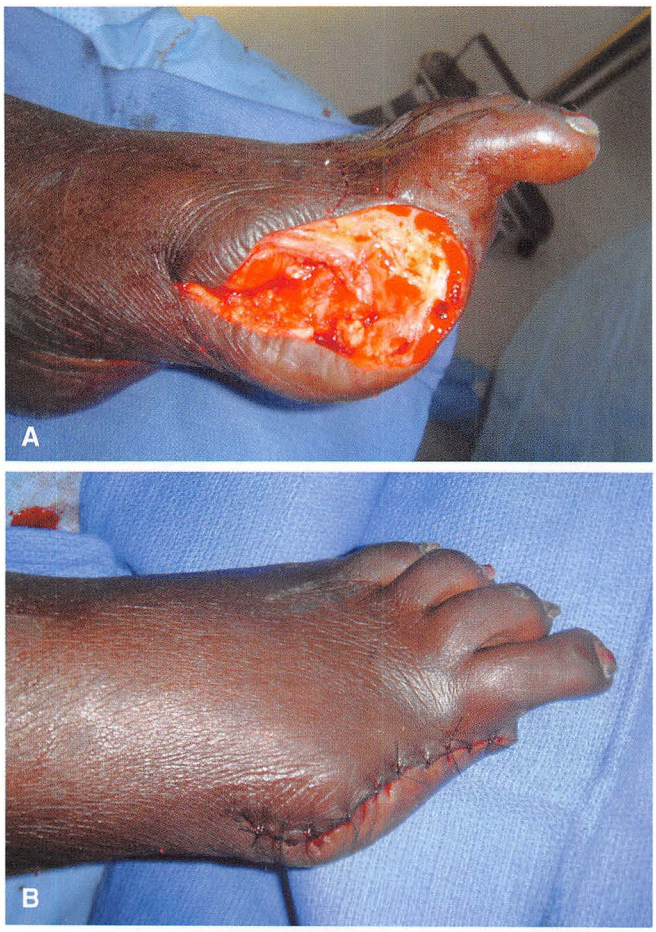

FIGURA 15-10 **A,** Sesamoides removidos em paciente diabético. **B,** Fechamento. Observe o retalho plantar mais longo. **VEJA A TÉCNICA 15-10.**

- Depois de remover o osso, seccione os tecidos moles para remover o segmento desejado. Isso é facilitado ao desarticular primeiramente o dedo na articulação metatarsofalangeal.
- Se uma desarticulação do primeiro metatarso no cuneiforme medial for feita, tente preservar o ramo penetrante da artéria pediosa dorsal, correndo em direção plantar cerca de 1 cm distal à articulação. Geralmente, é necessário um ligamento sutural ou cauterização, se ela for dividida. Além disso, considere fazer a reinserção do tibial anterior, se este tiver sido desinserido. Esse tendão tem uma ampla inserção na base do primeiro metatarso e do primeiro cuneiforme (Fig. 15-11C). Uma dissecção cuidadosa pode permitir que o tibial anterior permaneça inserido no primeiro cuneiforme, evitando a necessidade de reinserção. A reinserção do fibular longo não é necessária.
- Nas amputações do quinto raio, preserve a base do quinto metatarso para manter a inserção do fibular curto (Fig. 15-11D). Se o metatarso inteiro for removido, reinsira o fibular curto localmente, ou faça tenodese no fibular longo.
- Feche em uma camada única de sutura não absorvível (Fig. 15-11E).

CUIDADO PÓS-OPERATÓRIO O cuidado pós-operatório é o mesmo da Técnica 15-2.

AMPUTAÇÃO DE MÚLTIPLOS RAIOS

Em geral, se mais de dois raios precisarem ser removidos, em especial medialmente, uma amputação transmetatarsal será mais funcional.

Após uma ressecção do primeiro raio, o segundo raio também pode ser removido através da mesma incisão (Fig. 15-12). Se a pele para cobertura for escassa, um retalho de filé pode ser baseado lateralmente. Se a forma da amputação for imposta por trauma, em vez de infecção ou arteriosclerose, preserve o máximo possível da arquitetura óssea. Pode ser necessário um retalho livre vascularizado, particularmente em um paciente jovem (Fig. 15-13).

As amputações parciais de pé são principalmente preferíveis em pacientes diabéticos, cujo pé contralateral está em risco. A amputação de dois raios mediais ou laterais, ou mesmo três raios, geralmente proporciona um pé com apoio de peso funcional (Fig. 15-14).

AMPUTAÇÃO DE RAIO CENTRAL

Ocasionalmente, devido à infecção com ou sem isquemia, principalmente em pés diabéticos, e após trauma, é indicada a remoção parcial ou completa de um ou mais raios centrais. Se o terceiro e quarto raios precisarem ser removidos, é particularmente difícil conseguir o fechamento, por causa da imobilidade do segundo raio. Uma osteotomia da base do quinto metatarso pode facilitar o fechamento.

TÉCNICA 15-6

- Comece uma incisão longitudinal dorsal sobre a diáfise do metatarso do raio a ser ressecado; posicione a incisão entre os metatarsos quando dois raios forem removidos. Preservar uma pequena margem óssea da base do metatarso, se não for contraindicada devido à infecção, facilita a excisão.
- A desarticulação no nível cuneiforme é difícil devido à exposição limitada, à força das estruturas capsuloligamentares, e aos ângulos dos planos nas articulações tarsometatarsais. Desarticular o dedo do pé na articulação metatarsofalangiana antes da excisão do metatarso também facilita a excisão. Os tendões extensores podem ser retraídos ou removidos para aumentar a exposição.
- Através da dissecção cortante, remova os músculos intrínsecos nos dois lados, corte o osso transversalmente, e, levantando de proximal a distal, limpe a superfície plantar do metatarso.
- Após a esqueletização do osso ao nível da osteotomia, corte o osso a partir do distal dorsal ao proximal plantar, de modo a evitar o excesso de pressão com apoio de peso (Fig. 15-15).
- A desarticulação no cuneiforme ou cuboide é uma técnica alternativa.
- A menos que a ferida esteja cirurgicamente limpa, deixe-a aberta e inspecione-a de 48 a 96 horas.
- Feche primariamente, ou com enxerto de pele, quando a ferida permitir. Considere a colocação de um dreno (Fig. 15-16).

FIGURA 15-11 Amputação do quinto raio. **A** a **C**, Incisão e remoção do metatarso ressecado. **D**, Ressecção do quinto metatarso. **E**, Fechamento da ferida. **VEJA A TÉCNICA 15-5.**

FIGURA 15-12 Amputação completa do primeiro raio através de incisão medial.

CUIDADO PÓS-OPERATÓRIO Recomenda-se o apoio de carga protegido durante 3 a 4 semanas. Um sapato macio é utilizado até que haja diminuição do edema, o que pode levar algumas semanas.

Um abscesso no espaço central profundo com necrose dos músculos intrínsecos do pé pode ser tratado através de desbridamento externo e excisão de um ou mais raios com osteotomia do metatarso da borda lateral, para fechar o espaço. Algumas suturas de maior tensão (quando a circulação do pé não está em questão) aproximam as bordas medial e lateral do pé, proporcionando um fechamento folgado e permitindo drenagem; o restante da ferida cicatriza por segunda intenção. Na circunstância em que o salvamento de qualquer parte funcional do pé é o objetivo, a angulação da osteotomia do metatarso não apresenta consequência grave.

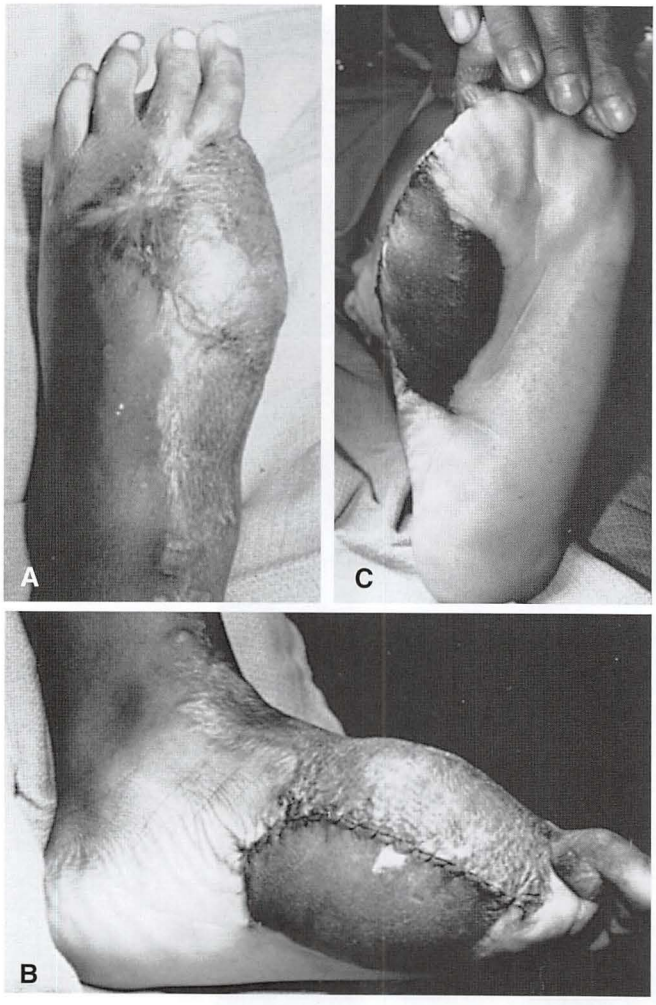

FIGURA 15-13 A, Amputação traumática através do primeiro raio em adolescente; a cobertura foi obtida com retalho livre miocutâneo do grande dorsal. B e C, Imagens plantar e medial. Essa amputação é indicada quando a preservação da estrutura óssea é primordial, e quando não há infecção profunda ou arteriosclerose. O retalho livre vascularizado pode ser usado no tratamento de infecção, mas apenas em pacientes selecionados, e com tipos específicos de feridas.

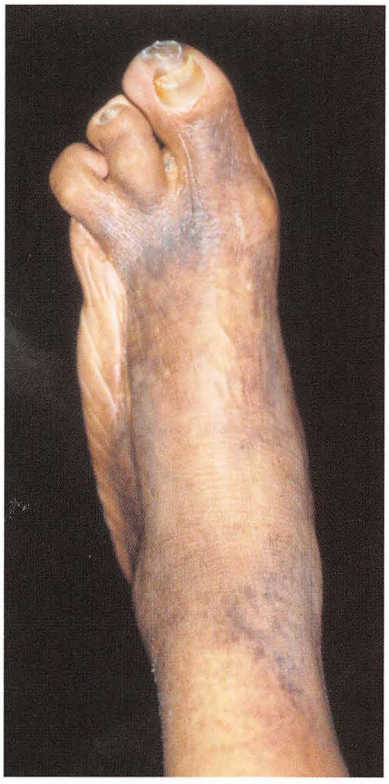

FIGURA 15-14 Dois raios laterais amputados em paciente diabético idoso com isquemia e infecção da borda lateral do pé, incluindo osteomielite.

AMPUTAÇÃO TRANSMETATARSAL

A amputação transmetatarsal permite que os pacientes andem com um preenchimento de sapato e com solas convexas, mas sem uma prótese. O comprimento do membro é preservado e a marcha é mantida relativamente bem. Embora as amputações transmetatarsais apresentem pior cicatrização do que as amputações transtibiais, se a vascularização do paciente permitir, os benefícios geralmente superam o risco de necessidade de uma segunda cirurgia para revisão. Apesar de preservar a força de extensão do tendão tibial anterior, o alongamento do tendão de Aquiles, ou recesso do gastrocnêmio, é quase sempre indicado devido à tendência ao desenvolvimento de contratura em flexão, como resultado de um menor braço da alavanca do pé, limitando a extensão. O procedimento de alongamento também diminui a pressão sobre o aspecto terminal da amputação ao andar. O alongamento do tendão de Aquiles deve ser feito primeiro para prevenir a contaminação, e para permitir o uso de um braço da alavanca maior para ajudar na correção do equino.

As indicações para a amputação transmetatarsal incluem infecção ou gangrena envolvendo múltiplos dedos e, possivelmente, da pele dorsal proximal às articulações metatarsofalangeal. Essencialmente, toda a pele plantar proximal às articulações metatarsofalangeais devem ser preservadas. Por causa da inconsistência da cicatrização da ferida, a má vascularização é uma contraindicação relativa que depende da severidade e da vontade do paciente, e da capacidade de passar por uma cirurgia de revisão, se necessária.

TÉCNICA 15-7

- Para modelar um retalho dorsal curto e plantar longo de espessura total (Fig. 15-17A), comece a incisão dorsal ao nível do corte ósseo desejado no aspecto anteromedial do pé, e curve-a ligeiramente distal ao nível do corte do osso para alcançar o ponto médio do lado lateral do pé (Fig. 15-17B). Comece a incisão plantar no mesmo ponto da dorsal, faça-a distalmente além das cabeças metatarsais, e curve-a proximalmente para a extremidade no ponto médio do lado lateral do pé (Fig. 15-17C). Pelo fato de o diâmetro transversal maior estar coberto com pele medialmente, a incisão é ligeiramente mais longa no lado medial do que no lateral. Molde o retalho plantar para incluir a gordura subcutânea e uma camada dos músculos plantares.

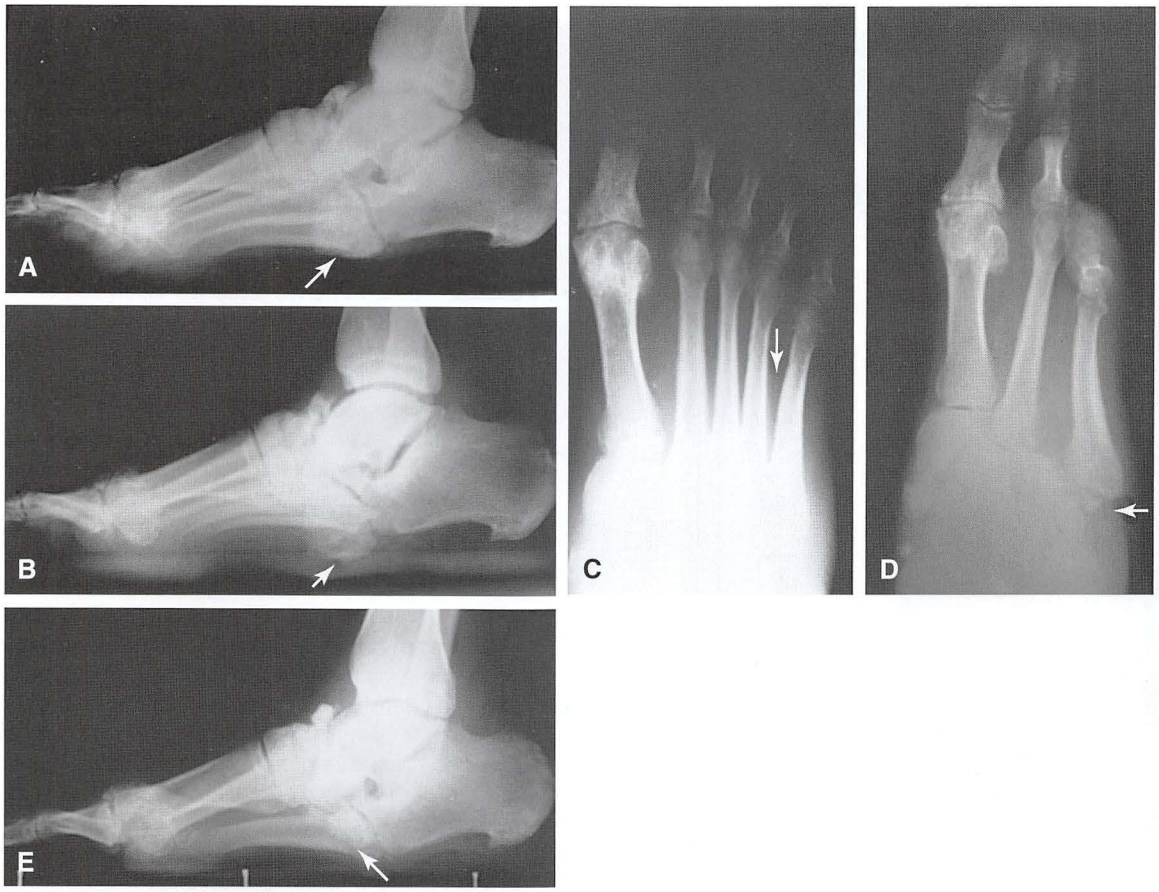

FIGURA 15-15 **A** e **B,** Colapso progressivo do mediopé e do retropé com perda de arquitetura óssea em pacientes idosos com diabetes melito e artropatia de Charcot. **C,** Abscesso do espaço plantar profundo e osteomielite ou periostite neuropática seguida por deformidade com colapso com ulceração. **D** e **E,** Por meio da osteotomização do metatarso da borda lateral ou da incisão da cápsula na articulação com tarso, o espaço criado pelas múltiplas amputações de raios pode ser fechado e, ocasionalmente, conduzido sem necessidade de enxerto de pele ou cobertura com retalhos. **VEJA A TÉCNICA 15-6.**

- Remova os dedos nas articulações metatarsofalangianas, e corte os metatarsos de maneira biselada dorsal-distal a plantar-proximal entre a metade e o terço distal (Fig. 15-17D). Os metatarsos devem ser removidos em cascata, com a osteotomia do segundo metatarso apenas alguns milímetros mais curta do que a do primeiro metatarso, enquanto cada corte sucessivo é 2 a 3 mm mais curto do que o do metatarso medial anterior (Fig. 15-17E e F). O quinto metatarso deve ser ainda mais curto (4 a 5 mm mais curto do que o quarto). Use sempre uma serra elétrica para ressecar o metatarso, para tentar prevenir um supercrescimento ósseo subsequente. Use uma rugina e raspe para regular quaisquer proeminências ósseas. Se houver infecção distalmente, tente não violar qualquer acesso, deixando a articulação metatarsofalangiana intacta.
- Identifique os nervos e corte-os proximalmente, para que suas extremidades de corte fiquem proximais às extremidades dos ossos.
- Corte os tendões sob tensão, para que eles se retraiam no pé. Como uma alternativa, suture os tendões flexor e extensor um ao outro, para formar uma mioplastia. Um dreno pode ser usado quando necessário.
- Traga o retalho plantar longo para as extremidades dos ossos e suture-o com o retalho dorsal com suturas não absorvíveis interrompidas (Fig. 15-17G-I). Tome cuidado ao aparar as bordas medial e lateral, pois isso pode afetar o fornecimento de sangue para o retalho. Esse tecido em excesso desaparece com o tempo.
- Aplique um curativo compressivo leve, e coloque o pé em uma tala posterior acolchoada com cuidado, com o tornozelo em posição neutra para uma leve extensão.

CUIDADO PÓS-OPERATÓRIO Exceto pela necessidade de um preenchedor de sapato, o cuidado pós-operatório é o mesmo da Técnica 15-2.

AMPUTAÇÕES DO MEDIOPÉ

As amputações através do meio do pé incluem a amputação de Lisfranc, nas articulações tarsometatársicas, e a amputação de Chopart, na articulação transversa do tarso (Fig. 15-1), ambas cada vez menos realizadas, devido à ocorrência de deformidade equinovaro severa (Fig. 15-5), e a amputação de Pirogoff, em que o calcâneo é rotacionado para a frente, para ser fundido com a tíbia após o corte vertical através de seu meio. Para a prevenção da deformidade em equino após as amputações do meio pé, um ou mais extensores do tornozelo

FIGURA 15-16 Amputação do raio central; a aproximação das bordas medial e lateral do pé proporciona um fechamento frouxo, permitindo o uso de dreno. **VEJA A TÉCNICA 15-6.**

devem ser transferidos. Também é necessário diminuir a força da flexão do tendão de Aquiles. A tenectomia do tendão de Aquiles (remoção de 2 a 3 cm do tendão) é recomendada, em vez de um alongamento simples. Deve ser colocado no paciente um curativo rígido de extensão leve durante 6 semanas, para a prevenir a deformidade em equino e permitir a incorporação dos extensores do tornozelo transferidos. Para o salvamento das amputações tarsometatarsais e mediotarsais nas quais a deformidade em equino fixo se desenvolveu, Burgess e Lieberman et al. recomendaram a divisão do tendão de Aquiles e a colocação de um curativo rígido em extensão leve durante 6 semanas. Dessa maneira, o equino é corrigido, e o peso é sustentado, como deve ser, na pele plantar do calcanhar e no resto do pé.

A deformidade de pé em calcâneo pode se desenvolver, mas em geral não causa dificuldade para colocar o sapato, nem é uma fonte de dor. Apesar de o desprendimento estar comprometido, o coto antes do alongamento do tendão de Aquiles não é capaz de muito desprendimento na presença de uma deformidade em equino fixo. Através desse método simples, problemas de pele, irritação por pressão e dor associada ao excesso de peso na extremidade do coto são amplamente eliminados.

AMPUTAÇÃO DE CHOPART

TÉCNICA 15-8

- Para evitar a contaminação, comece fazendo uma incisão posteromedial, e em seguida uma tenotomia do tendão de Aquiles. Faça uma excisão de 2 cm do tendão, e tente preservar a bainha do tendão de Aquiles. Manipule os tecidos moles com cuidado.
- Marque a incisão da pele antes da cirurgia, criando um retalho "boca de peixe" na superfície plantar. Comece a incisão nas articulações transtarsais, medial e lateralmente. Estenda os retalhos em uma direção dorsal e plantar, criando retalhos de pele adequados para cobertura (Fig. 15-18A a C). Realize a incisão através da pele e do tecido subcutâneo.
- Localize e puxe os nervos sensoriais superficiais distalmente, depois corte-os transversalmente e deixe que eles se retraiam.
- Identifique os tendões do extensor longo do hálux e do tibial anterior (Fig. 15-18D), resseque-os distalmente, e prepare-os para transferência.
- Identifique as articulações transversas do tarso (calcaneo-cuboide e talonavicular), e desarticule-as liberando os ligamentos, dorsal e plantar (Fig. 15-18E e F).
- Transfira o tendão tibial anterior para o aspecto lateral do colo do tálus, usando um túnel ósseo com um parafuso de biotenodese ou criando um sulco no tálus e utilizando uma âncora de sutura ou um grampo para garantir a fixação (Fig. 15-18G e H). Diversos autores sugeriram que uma única transferência de tendão é inadequada para equilibrar o pé nessa posição, e além da transferência do tendão tibial anterior para o colo do tálus, também transferimos o fibular curto ou o extensor longo do hálux para o processo anterior do calcâneo. Além disso, o tibial anterior e os tendões do extensor longo do hálux podem receber tenodese e ser transferidos para o colo do tálus, e o extensor longo dos dedos pode ser transferido para o aspecto anterior do calcâneo.
- Feche a ferida aproximando as camadas fasciais plantar e dorsalmente, e depois a pele de maneira livre de tensão. Coloque um dreno conforme necessário após a hemostasia ter sido obtida e a ferida, copiosamente irrigada (Fig. 15-18I e J).
- Aplique um curativo rígido de extensão bem acolchoado.

CUIDADO PÓS-OPERATÓRIO O curativo rígido de extensão é trocado intermitentemente para verificar a ferida. As suturas são mantidas no local durante 4 a 6 semanas, para uma cicatrização adequada. A tala deve ser usada durante 6 a 8 semanas para prevenir a contratura do equino do retropé. O paciente precisará de uma órtese tornozelo-pé em um sapato com sola convexa (p. ex., tênis de corrida) para ambulação (Fig. 15-18K).

AMPUTAÇÕES DO RETROPÉ E DO TORNOZELO

As amputações ao redor da articulação do tornozelo não devem apenas atender aos requerimentos de um coto com sustentação na extremidade, mas também devem deixar um espaço suficiente entre a extremidade do coto e o solo, para a construção de algum tipo de mecanismo de articulação do tornozelo para o pé artificial. Em 1843, Syme descreveu uma amputação que atende melhor a esses requerimentos do que qualquer outra nessa região. A amputação de Syme consiste em um corte ósseo na tíbia distal e na fíbula 0,6 cm proximal à periferia da articulação do tornozelo e passa pela cúpula do tornozelo centralmente. A pele durável e resistente do retalho do

FIGURA 15-17 **A,** Incisões dorsal e plantar para amputação transmetatarsal e desarticulação nas articulações metatarsofalangianas. **B,** Incisão dorsal. **C,** Incisão plantar.

calcanhar proporciona uma pele de apoio de peso normal. Aparentemente não há um meio-termo para essa amputação: quando boa, é o nível funcional mais satisfatório na extremidade inferior, mas quando ruim, é inútil, e a extremidade deve ser amputada em um nível mais proximal. As causas mais comuns de um coto de Syme insatisfatório são a migração posterior do coxim do calcanhar e o sofrimento da pele resultante da diminuição excessiva das "orelhas" (canto dobrado), ou de uma artéria tibial posterior comprometida. Elas podem ser minimizadas pela atenção ao planejamento pré-operatório e à técnica cirúrgica.

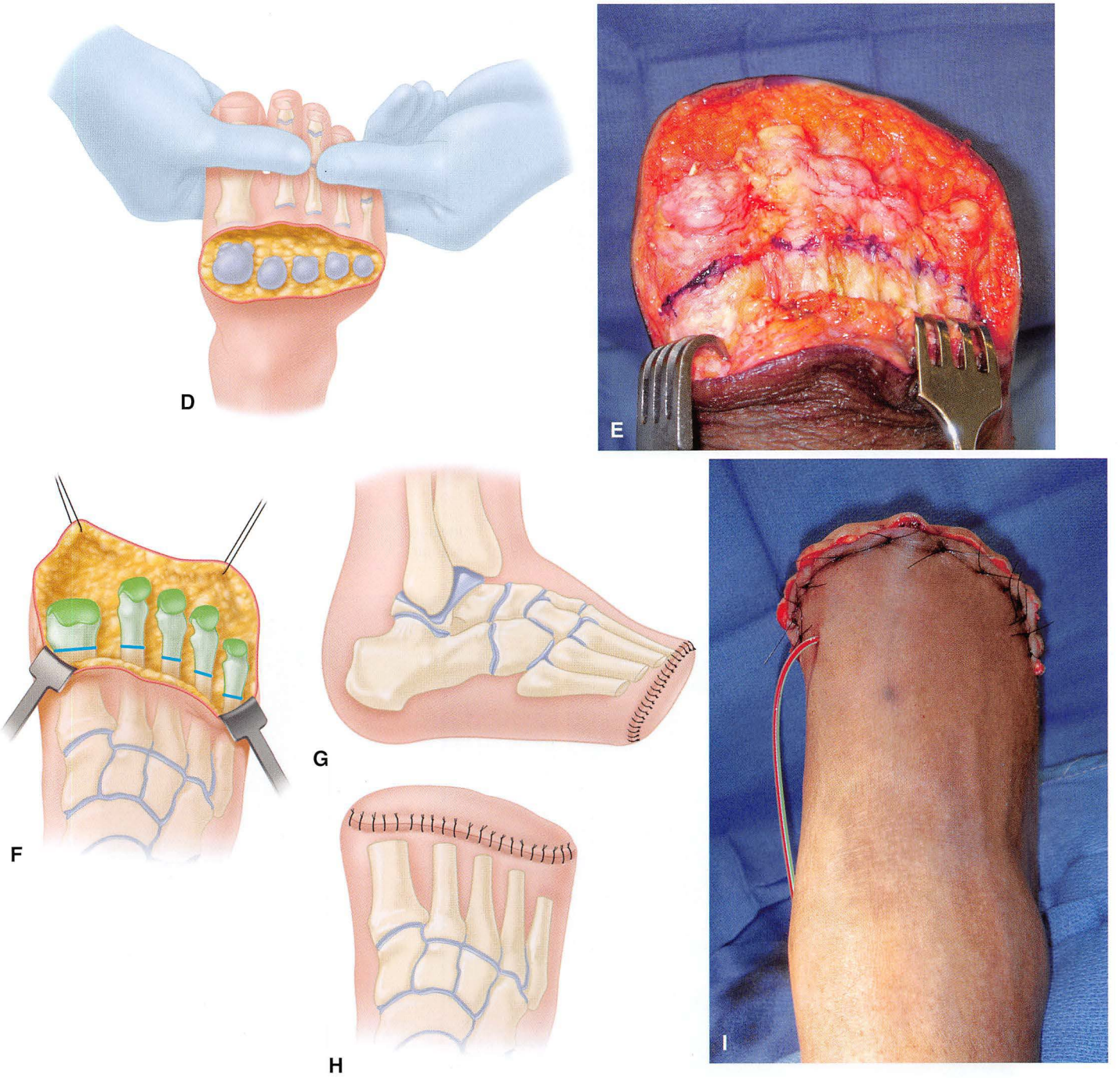

FIGURA 15-17, cont. **D-F,** Nível de transecção óssea na amputação transmetatarsal. **G** e **H,** Os locais da osteotomia são levemente curvados. **I,** Fechamento em camada única usando monofilamento não absorvível. **VEJA A TÉCNICA 15-7.**

A principal objeção a essa amputação é cosmética. A prótese usada deve acomodar o formato da metáfise tibial distal que é coberta com pele plantar dura, e é grande e volumosa. A prótese usada para uma amputação clássica de Syme é composta por uma meia de plástico moldada, com uma janela medial removível, para permitir a passagem da extremidade bulbosa do coto através de sua haste estreita, e uma prótese de pé com calcanhar acolchoado e tornozelo sólido (Fig. 15-19).

Sarmiento descreveu uma modificação da técnica de Syme que produz um coto menos bulboso e permite o uso de uma prótese mais cosmética. Ele aconselhou a transecção da tíbia e da fíbula, aproximadamente 1,3 cm proximal à articulação do tornozelo, e a excisão do maléolo medial e lateral. Isso produz um coto que é apenas um pouco mais largo na circunferência do que a parte diafisária da perna, e permite uma adaptação com uma prótese que incorpore uma meia expansível, em vez de uma janela removível.

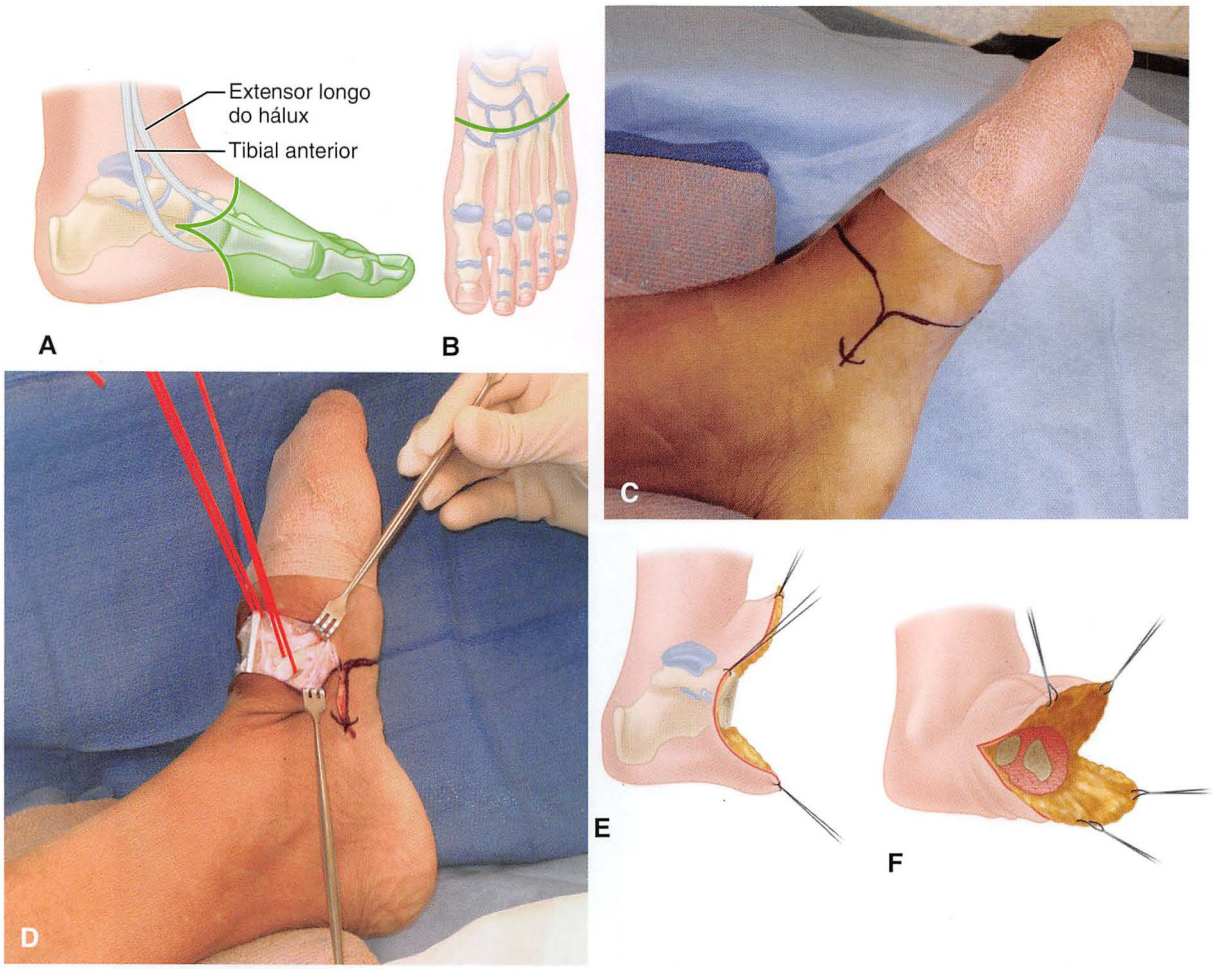

FIGURA 15-18 Amputação de Chopart. **A,** Incisões: imagem lateral dos retalhos dorsal e plantar. **B,** Imagem dorsal da incisão. **C,** Retalhos dorsais delineados. **D,** Ressecção dos tendões extensor longo do hálux e do tibial anterior. **E** e **F,** Retalhos retraídos após ressecção do pé distal.

No passado, a maioria dos cirurgiões não usava a amputação de Syme para membros isquêmicos, pois a taxa de falha de cicatrização de ferida era inaceitavelmente alta. Mais recentemente, a determinação pré-operatória da perfusão do tecido local e a oxigenação através de técnicas como ultrassom com Doppler, com medição de pressão arterial segmentada, testes de *clearance* de xenônio radioativo, e medições transcutâneas de oxigênio aumentaram significativamente a taxa de sucesso da amputação de Syme nesses membros. Uma técnica em duas etapas da amputação de Syme foi descrita para uso em pacientes diabéticos com uma lesão de pé gangrenada ou infectada, e alcançou um sucesso notável com os pacientes devidamente selecionados. No entanto, diversos autores relataram que as duas etapas podem ser seguramente combinadas quando a infecção não está adjacente ao coxim do calcanhar.

A amputação de Boyd também produz um excelente coto com sustentação na extremidade em volta do tornozelo, e elimina o problema da migração posterior do coxim do calcanhar que ocorre às vezes após uma amputação de Syme. Ela envolve talectomia, deslocamento anterior do calcâneo e artrodese tibiocalcaneana. A artrodese torna o procedimento tecnicamente mais difícil do que a amputação de Syme, e produz um coto mais bulboso. No entanto, uma prótese satisfatória, que é cosmeticamente aceitável, foi desenhada para ser usada após essa amputação. Dois estudos recentes demonstraram sucesso quanto à amputação de Boyd em adultos.

A amputação de Pirogoff envolve a artrodese entre a tíbia e parte do calcâneo; o calcâneo é cortado verticalmente, sua parte anterior é removida, e sua parte posterior restante e o retalho do calcanhar são rodados para a frente e para cima 90 graus até que a superfície cruenta do calcâneo encontre a extremidade distal cruenta da tíbia. Essa amputação não tem vantagem em relação à de Boyd, e tecnicamente é mais difícil.

AMPUTAÇÃO DE SYME

TÉCNICA 15-9

- É usado um único retalho posterior longo do calcanhar. Comece a incisão na ponta distal do maléolo lateral e passe-a através do aspecto anterior da articulação do tornozelo, ao nível da extremidade distal da tíbia, para um ponto um dedo abaixo da ponta do maléolo medial; estenda-a diretamente à direção plantar e cruze a sola do pé ao aspecto lateral, finalizando-a no ponto de partida (Fig. 15-20A).

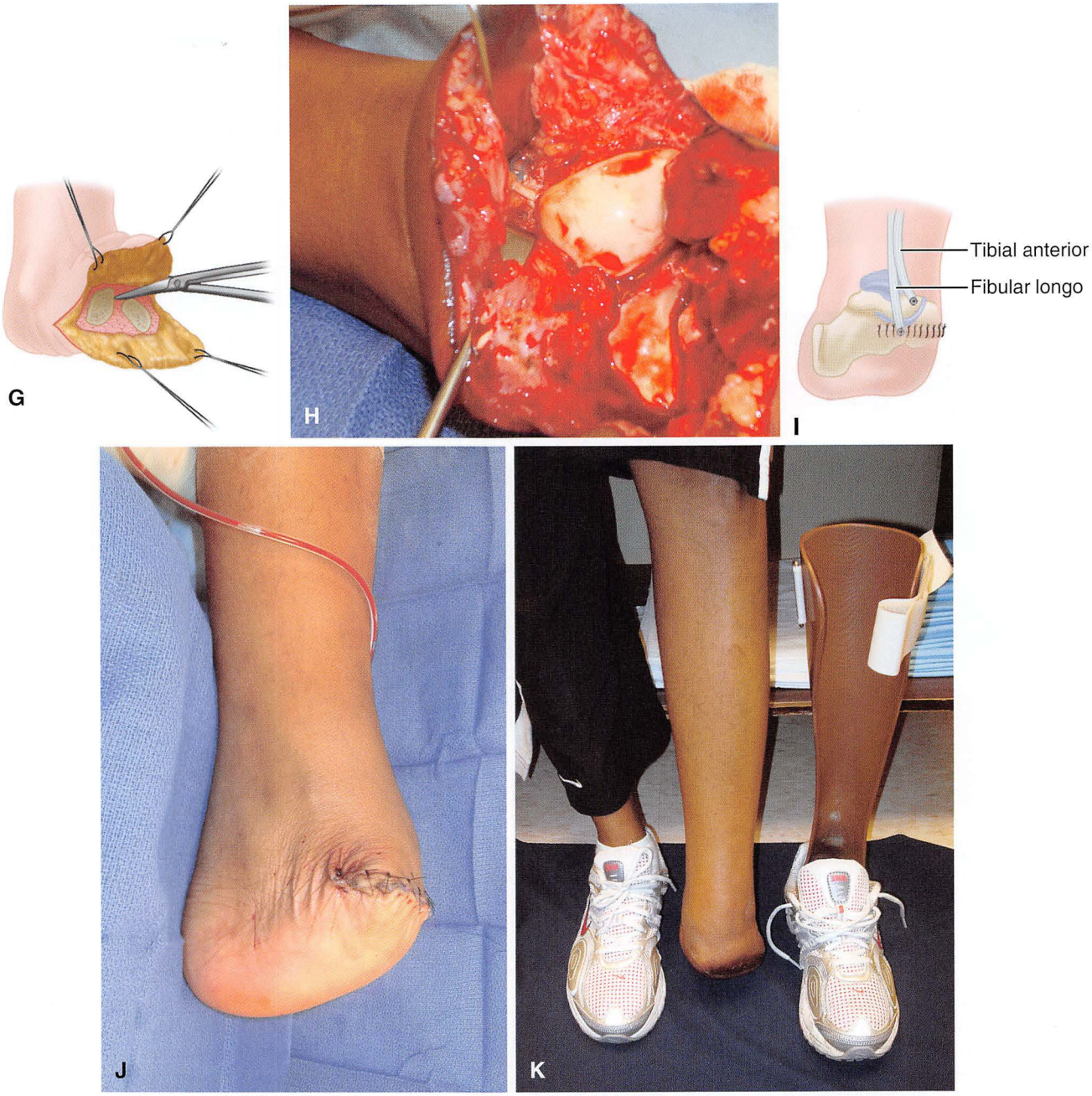

FIGURA 15-18, cont. **G,** Transferência do tendão tibial anterior através de túnel no colo do tálus. **H,** Túnel criado no tálus para transferência do tendão tibial anterior. **I** e **J,** Após fechamento de incisões. **K,** Órtese tornozelo-pé usada para deambulação. **VEJA A TÉCNICA 15-8.**

- Corte todas as estruturas até o osso.
- Para excisão do tarso, posicione o pé no equino máximo e abra a cápsula anterior da articulação do tornozelo.
- Insira um bisturi no espaço da articulação entre o tálus e o maléolo medial e direcione inferiormente o corte do ligamento deltoide, protegendo a artéria tibial posterior; repita essa manobra no lado lateral para o corte do ligamento calcaneofibular (Fig. 15-20B).
- Coloque um gancho de osso no aspecto posterior do tálus, de modo a oferecer mais equino, e prossiga com a dissecção posteriormente, dividindo a cápsula posterior da articulação do tornozelo (Fig. 15-20C).
- Continue a dissecção posteriormente, próxima à superfície superior do calcâneo.
- Identifique e exponha o tendão de Aquiles, corte-o em sua inserção no calcâneo, tomando cuidado para não danificar a pele sobrejacente, pois isso pode causar necrose de todo o retalho.
- Com um elevador periosteal, disseque os tecidos moles a partir das superfícies lateral e medial do calcâneo, e puxe

FIGURA 15-19 **A** e **B**, Imagem frontal da amputação de Syme com prótese (**B**). **C** e **D**, Radiografias anteroposterior e de perfil da amputação de Syme. Observe a ausência dos maléolos.

ainda mais o osso em equino (Fig. 15-20D). Continue a dissecção subperiosteal na superfície anterior do calcâneo, até alcançar a extremidade distal do retalho da pele plantar (Fig. 15-20E e F).

- Remova o pé inteiro, com exceção do retalho do calcanhar. Retraia o retalho posteriormente e disseque o tecido mole a partir da tíbia e do maléolo.
- Corte o periósteo circunferencialmente 0,6 cm proximal à linha da articulação, e corte a tíbia e a fíbula neste nível, para que a linha de transecção passe através da cúpula da articulação do tornozelo centralmente (Fig. 15-20G e H). O plano da transecção deve ser tal qual as superfícies de corte da tíbia e da fíbula que estão paralelas ao solo, quando o paciente está em pé. Deixe todas as extremidades ósseas redondas e lisas.
- Disseque os nervos plantar medial e lateral, e corte-os proximal à extremidade do osso.
- Puxe inferiormente e corte todos os tendões visíveis para que retraiam proximalmente na perna.
- Isole a veia e a artéria tibial posterior, e ligue-as bem proximal ao corte da borda distal do retalho do calcanhar. Ligue a artéria tibial anterior como se ela ficasse no retalho anterior.

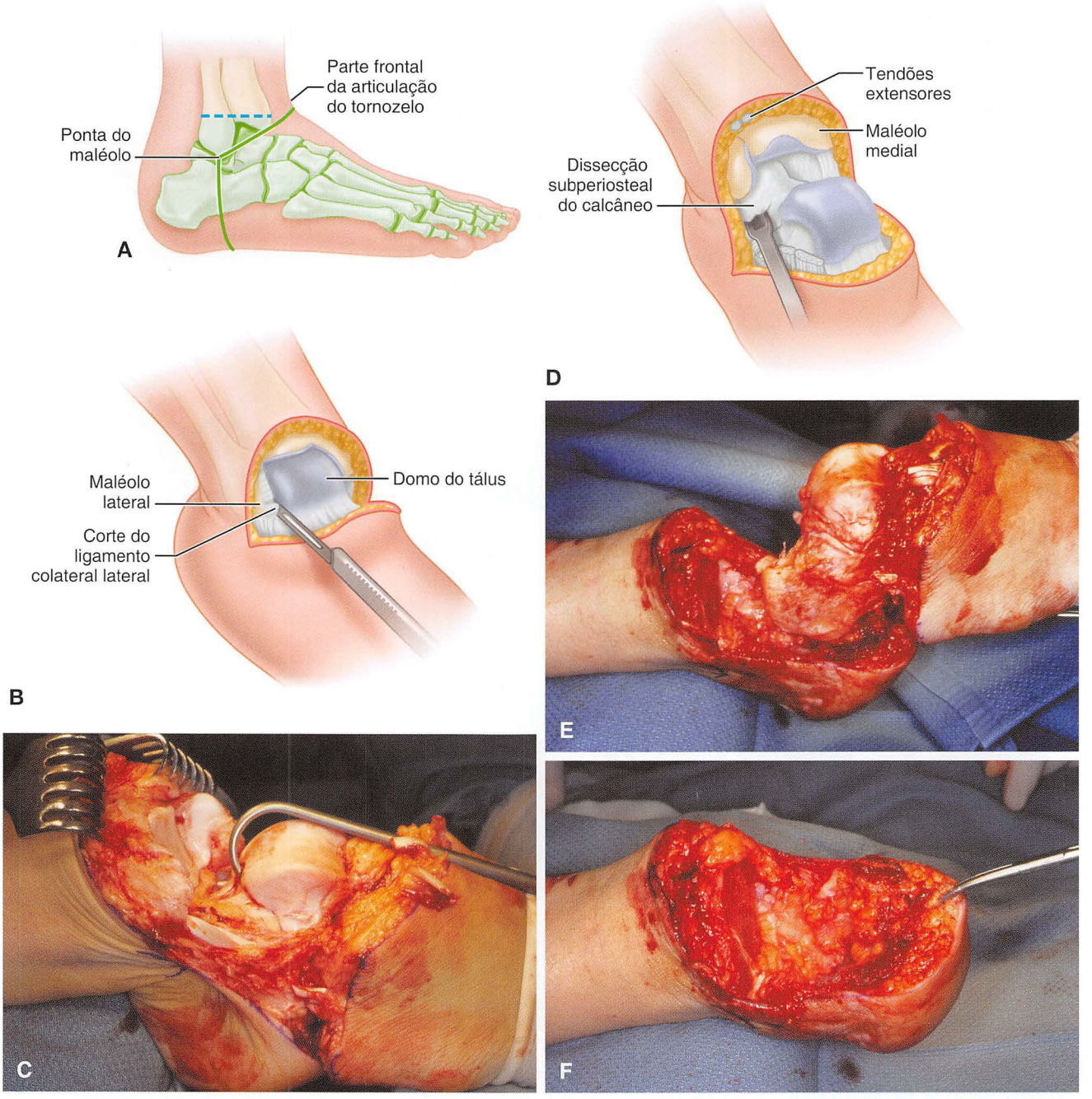

FIGURA 15-20 Amputação de Syme. **A,** Incisão e nível do osso. **B,** Exposição do tornozelo e corte dos ligamentos. **C,** Gancho ósseo puxando o tálus distalmente, expondo a superfície articular distal da tíbia e da fíbula. **D,** Dissecção dos tecidos moles do calcâneo. **E** e **F,** Remoção subperiosteal do calcâneo, deixando o coxim plantar intacto.

- Faça um desbridamento mínimo de quaisquer pregas do tecido mole do músculo plantar e da linha da fáscia, na superfície interna do retalho do calcanhar, e mantenham intactos a gordura subcutânea e seu septo, pois este é um tecido especializado que tolera a pressão.
- Diversas técnicas têm sido usadas para prevenir a migração do coxim do calcanhar na extremidade do coto, como ligar o retalho do calcanhar à perna com fitas adesivas, fixar o retalho do calcanhar ao osso com um fio de Kirschner, ou deixar uma pequena lasca do calcâneo ligada ao retalho do calcanhar, que se une à extremidade da tíbia. A técnica de Wagner é simples e tem sido eficaz em suas mãos.
- Faça diversos furos através da borda da tíbia e fíbula, e suture a fáscia profunda que reveste o retalho do calcanhar aos ossos através desses furos (Fig. 15-20I e J).
- Sob nenhuma tensão, aproxime a borda da pele do retalho do calcanhar à borda da pele do retalho anterior com suturas não absorvíveis interrompidas (Fig. 15-20K). Grandes pregas salientes de pele, ou "orelhas", são

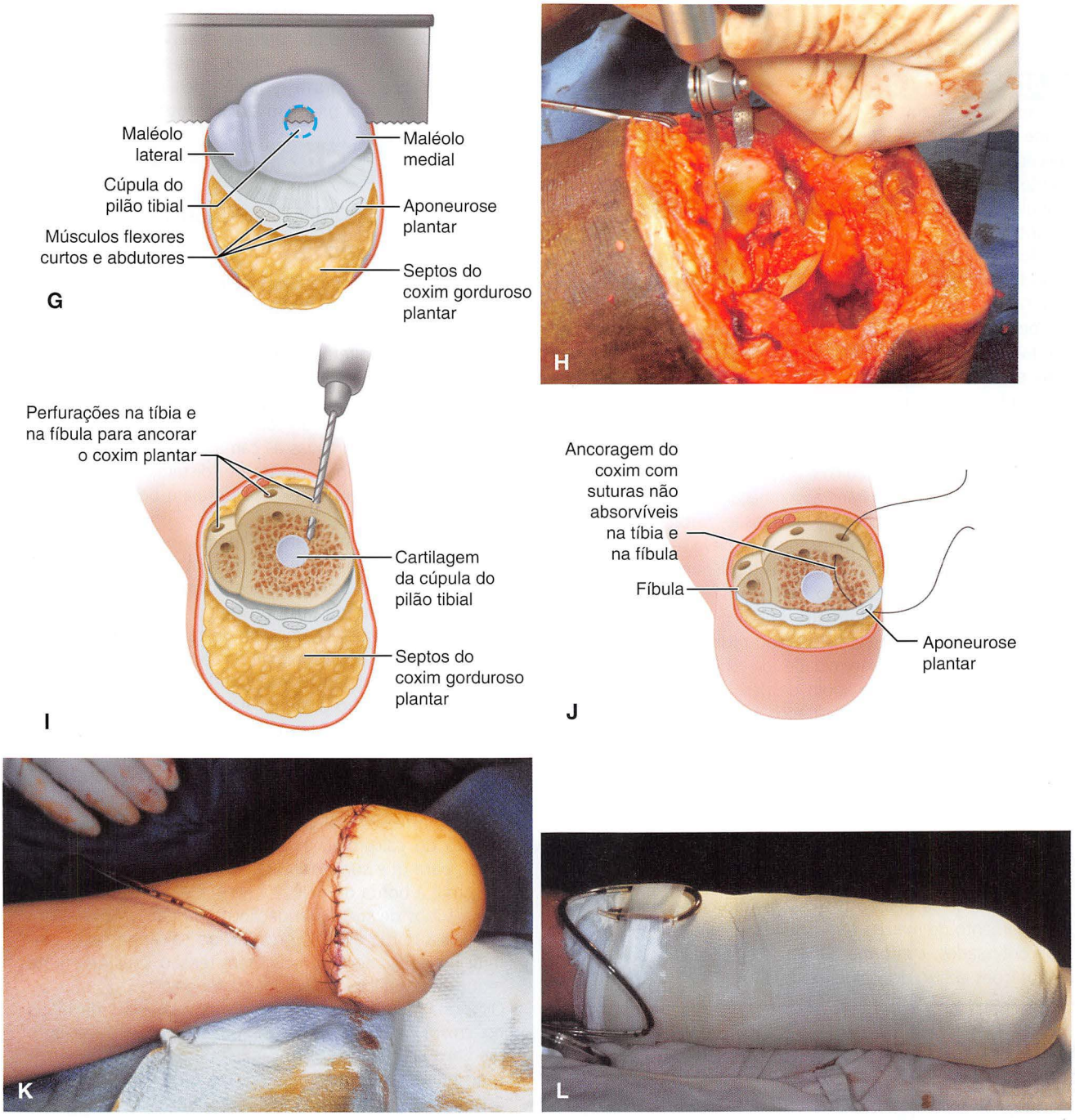

FIGURA 15-20, cont. **G,** Corte da tíbia e da fíbula ao nível da cúpula da articulação do tornozelo. **H,** Plano de transecção para manter superfícies cortadas da tíbia e da fíbula paralelas ao solo, com o paciente em pé. **I,** Furos feitos na borda anterior da tíbia e da fíbula para fixar o coxim plantar. **J,** A borda do coxim plantar e a fáscia profunda são fixadas à tíbia e à fíbula. **K** e **L,** Fechamento da pele sobre o dreno, e aplicação de gesso acima do joelho. **VEJA A TÉCNICA 15-9.**

encontradas em cada extremidade da linha de sutura; elas nunca devem ser removidas, pois carregam uma grande porção do fornecimento sanguíneo para o retalho do calcanhar, e desaparecem depois com o curativo.

- Aplique gesso estendendo-o acima do joelho e ao longo do dreno, e remova o dreno de 24 a 48 horas após a cirurgia (Fig. 15-20L).

CUIDADO PÓS-OPERATÓRIO Pode-se aplicar um curativo macio, e o tratamento pode ser continuado, conforme abordado no Capítulo 14. Um acesso preferível é a aplicação de um curativo rígido acolchoado adequadamente na sala de operação, ao término da cirurgia. Se a ambulação for adiada até que a cicatrização da ferida seja garantida, um simples gesso bem acolchoado é adequado. Caso seja preferível uma ambulação adiantada, ou quando uma ambulação protética subsequente for definida no período pós-operatório, deve-se aplicar um gesso protético verdadeiro da seguinte maneira. Aplique um curativo estéril leve na ferida, e aplique uma meia para coto estéril. Almofadas de feltro estéreis são moldadas adequadamente e aparadas pelo protético, para aliviar a pressão ao longo da crista tibial e das bordas dos ossos seccionados; o protético cola essas almofadas na meia para coto com adesivo médico e aplica o molde em gesso. Use o gesso elástico de Paris ao começar a enrolar, para proporcionar um bom controle de tensão; reforce-o com gesso convencional. A compressão suave deve ser máxima ao longo da extremidade do coto, e gradualmente diminuída proximalmente. O gesso não precisa ser estendido acima do joelho, pois o formato do coto e o ajuste profundo entre o coto e o curativo rígido proporcionam suspensão suficiente. A extremidade do curativo rígido é achatada para suportar o apoio de peso pressionando-se uma placa contra o gesso molhado. A parte proximal do curativo é moldada para criar uma barra patelar e um sulco poplíteo, como na prótese de apoio do tendão patelar, para permitir um apoio de peso através do tendão patelar e dos côndilos tibiais. Se necessário, é acrescentado um bloco de preenchimento para corrigir a discrepância do comprimento da perna, e um pé protético de Syme ou um calcanhar de borracha é fixado ao gesso. São usados um cinto e fitas de suspensão para suspensão complementar. O treinamento de marcha e mais cuidados pós-operatórios são continuados, conforme abordados na seção sobre as amputações abaixo do joelho, no Capítulo 16.

AMPUTAÇÃO DE SYME EM DOIS ESTÁGIOS

O procedimento da amputação de Syme em dois estágios foi desenvolvido para elevar a taxa de sucesso das amputações realizadas ao nível de Syme, em paciente com grave infecção do antepé. Foi comprovada que ela é extremamente benéfica para pacientes diabéticos, principalmente quando associada ao uso de técnicas sofisticadas de determinação da viabilidade do membro antes da operação. Diversos autores relataram que os dois estágios podem ser seguramente combinados quando a infecção não está adjacente ao coxim do calcanhar.

Esse procedimento consiste na realização de uma desarticulação do tornozelo, como no primeiro estágio, preservando a cartilagem articular tibial e maleolar, e no fechamento tipo Syme sobre um sistema de sucção-irrigação, que permite a instalação de uma solução antibiótica na ferida. A irrigação é continuada até que os sinais locais e sistêmicos de infecção tenham desaparecido. Após 6 semanas, se o coto tiver cicatrizado, um segundo procedimento é realizado para a remoção dos maléolos e para estreitar o coto para um bom ajuste protético.

TÉCNICA 15-10

(WYSS ET AL.; MALONE ET AL.; WAGNER)

PRIMEIRO ESTÁGIO

- Para permitir que os retalhos de pele sejam ligeiramente maiores e cubram os maléolos, comece a incisão 1 cm distal e 1 cm anterior à ponta de cada maléolo. Realize a incisão inferior diretamente através da sola do pé para conectar esses dois pontos, cortando todas as camadas até o osso. Realize a incisão superior obliquamente através da articulação do tornozelo, conectando os dois pontos, e cortando todas as camadas até o osso.
- Puxe os tendões no dorso do pé, distalmente na ferida, e seccione-os para que eles se retraiam bem proximal à borda da pele.
- Identifique e ligue a artéria dorsal pediosa. Corte a cápsula anterior da articulação do tornozelo, faça a flexão do pé e seccione os ligamentos colaterais do tornozelo, preservando a artéria tibial posterior.
- Use um gancho ósseo no corpo do tálus para puxar o pé para uma flexão ainda maior, e comece a dissecção subperiosteal sobre a superfície superolateral do calcâneo. Continue essa dissecção posterior e medialmente, seccione o tendão de Aquiles próximo a sua inserção no calcâneo, e proteja a artéria tibial posterior medialmente.
- Separe o pé da perna, realizando uma transecção da aponeurose plantar.
- Ligue a artéria tibial posterior próximo à margem do retalho do calcanhar, e faça uma transecção do nervo tibial, para que sua extremidade de corte retraia-se bem proximal à borda da pele.
- Insira tubos de sucção-irrigação na ferida.
- Reduza a borda distal do retalho do calcanhar para permitir um fechamento preciso sem tensão, mas não tente reduzir as "orelhas" ao redor da ferida.
- Ocasionalmente, é necessário dividir as bandas da fáscia no coxim do calcanhar, para prevenir o deslocamento medial ou lateral do coxim. Similarmente, pode ser necessário realizar pequenas incisões no tecido adiposo, para acomodar os maléolos. Essas manobras geralmente permitem um assentamento seguro do coxim do calcanhar sobre a extremidade dos ossos.
- Suture a fáscia profunda do retalho anterior à fáscia profunda do retalho posterior com suturas absorvíveis interrompidas, e aproxime as bordas da pele com suturas não absorvíveis interrompidas.
- Cubra a ferida com um curativo de compressão macio.
- Após a cirurgia, a ferida é irrigada com uma solução antibiótica durante 48 a 72 horas, ou até que os sinais sistêmicos e locais da infecção tenham diminuído.

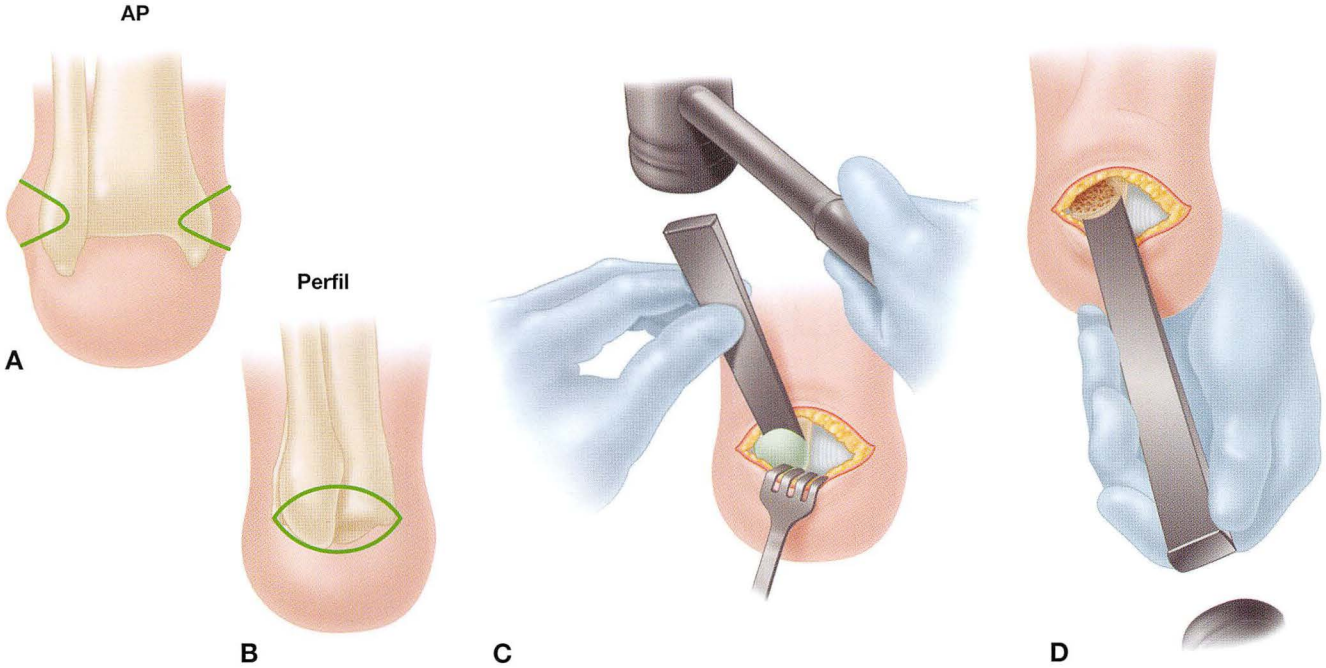

FIGURA 15-21 Segundo estágio da amputação de Wagner-Syme. **A** e **B**, Remoção das "orelhas" sobre cada maléolo. **C** e **D**, Ressecção da expansão metafisária paralela à diáfise da fíbula; o mesmo procedimento é realizado na tíbia distal. **VEJA A TÉCNICA 15-10.**

- Depois da remoção dos drenos, aplique um gesso bem acolchoado no coto, usando almofadas de feltro delineadas para proteger as "orelhas".
- A ambulação com ou sem apoio de peso pode começar nesse ponto, sob supervisão estrita. Geralmente, em 6 semanas a cicatrização é segura o bastante para realizar segundo estágio ou a amputação definitiva.

SEGUNDO ESTÁGIO

- Faça uma incisão elíptica ao longo de cada maléolo para remover as "orelhas". O volume de tecido removido deve ser igual àquele do maléolo (Fig. 15-21A e B).
- Deixe o maléolo exposto através da dissecção subperiosteal, protegendo a artéria tibial posterior e medialmente.
- Realize a ressecção de cada maléolo ao nível da superfície articular e remova o alargamento metafisário adjacente alinhando às diáfises da tíbia e da fíbula (Fig. 15-21C e D). Isso estreita e achata o coto medial e lateralmente, mas ainda mantém o alargamento anterior e posterior para suspensão protética.
- Costure os tecidos moles para permitir um posicionamento seguro do coxim do calcanhar ao longo das extremidades dos ossos.
- Suture a fáscia profunda do coxim plantar através dos furos feitos no osso, e feche a ferida com suturas interrompidas.

CUIDADO PÓS-OPERATÓRIO Aplique um curativo de compressão macio, até que a ferida esteja bem cicatrizada. Coloque uma bota gessada e comece o apoio de peso de 10 a 12 dias após a cirurgia. O gesso deve ser trocado a cada 2 semanas ou antes, caso ele fique frouxo ou desconfortável. O ajuste protético definitivo geralmente é possível cerca de 8 semanas após a cirurgia.

AMPUTAÇÃO DE BOYD

TÉCNICA 15-11

- Molde um retalho plantar longo e um retalho dorsal curto. Comece a incisão na ponta do maléolo lateral, e passe-a através do dorso do pé, ao nível da articulação talonavicular, para um ponto um dedo abaixo do maléolo medial; curve-a inferior e distalmente através da planta do pé, ao nível das bases do metatarso, e direcione-a superior e proximalmente à ponta do maléolo lateral.
- Eleve os retalhos da pele e ampute o antepé através das articulações mediotársicas.
- Corte os ligamentos entre o calcâneo e a tíbia através de dissecção cortante próxima ao osso, e depois remova o tálus.
- Faça a excisão da parte anterior do calcâneo através da osteotomia transversa, distal ao tubérculo fibular.
- Remova a cartilagem das superfícies da tíbia, fíbula e calcâneo, para prepará-los para a artrodese.
- Extraia distalmente quaisquer tendões presentes na ferida, e corte-os proximalmente, de modo a permitir que eles se retraiam.
- Corte os nervos plantar medial e lateral para preveni-los de ficarem sujeitos à pressão.
- Desloque o calcâneo para a frente em sua relação com a articulação do tornozelo, e encaixe-o em uma posição para artrodese, fazendo com que sua superfície fique paralela em relação ao chão.
- Se preferir, passe o pino Steinmann ou parafuso canulado superiormente através do calcanhar, para fixar o calcâneo à tíbia na posição adequada.

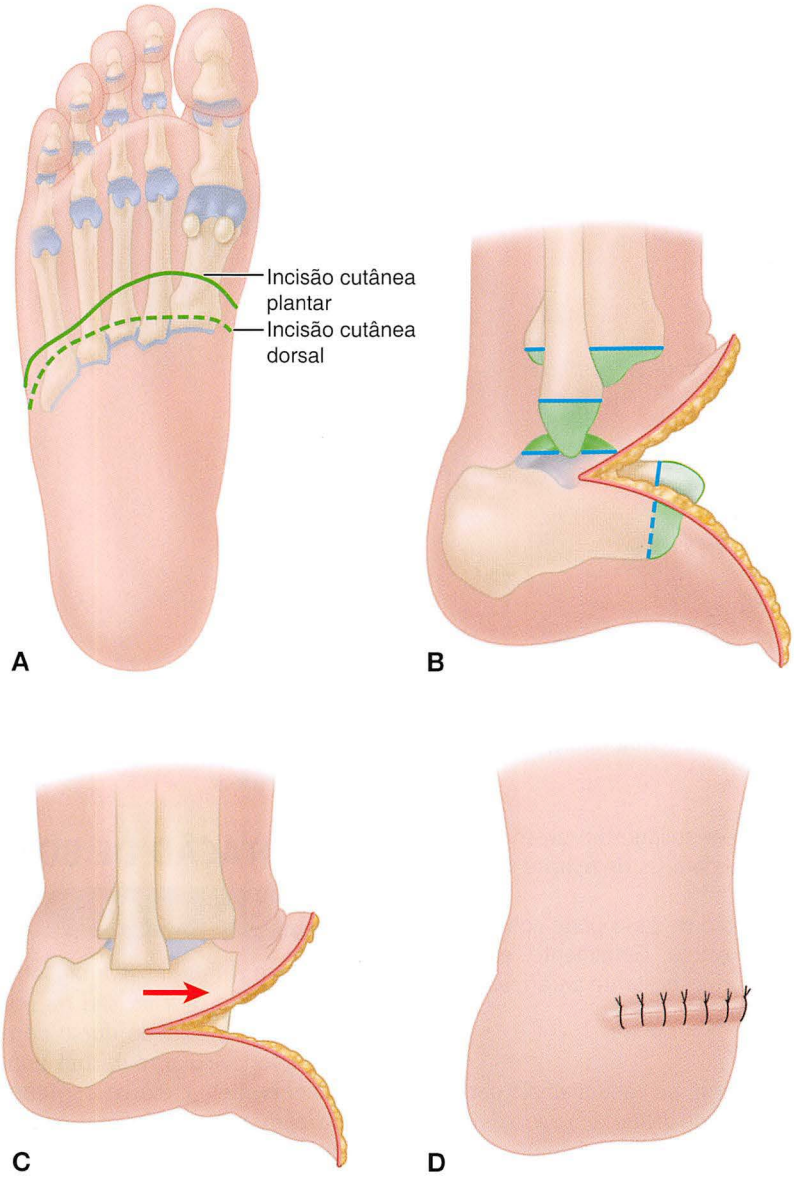

FIGURA 15-22 Amputação de Boyd com artrodese tibiocalcaneana. **A,** Retalhos de espessura total com extensão plantar mais longa na amputação do mediopé. Esses retalhos se estendem distalmente às articulações metatarsofalangianas, para que a ferida possa ser aproximada sem tensão de pele. **B,** Desarticulação das articulações mediotarsais, talectomia e fibulectomia parcial. **C,** O tálus foi removido. Plataforma da tíbia e do calcâneo preparada para artrodese. **D,** Fechamento em plano único com sutura não absorvível monofilamentar 2-0 (sobre o dreno). **VEJA A TÉCNICA 15-11.**

- Aproxime os retalhos de pele com suturas interrompidas, e insira um dreno, que é removido em 48 a 72 horas.

CUIDADO PÓS-OPERATÓRIO As suturas são removidas depois de 2 semanas, e qualquer pino Steinmann é removido depois de 4 semanas. Não é permitido o apoio de peso sobre o coto até 8 semanas. Uma bota gessada é aplicada e deixada no local até que a artrodese esteja consolidada.

REFERÊNCIAS

Anthony T, Roerts J, Modrall JG, et al: Transmetatarsal amputation: assessment of current selection criteria, *Am J Surg* 192:e8, 2006.

Armstrong DG, Lavery LA: Negative pressure wound therapy after partial diabetic foot amputation: a multicentre, randomised controlled trial, *Lancet* 366:1704, 2005.

Attinger C, Cooper P, Blume P, et al: The safest surgical incisions and amputations applying the angiosome principles and using the Doppler to assess the arterial-arterial connections of the foot and ankle, *Foot Ankle Clin North Am* 6:745, 2001.

Attinger CE, Meyr AJ, Fitzgerald S, Steinberg JS: Preoperative Doppler assessment for transmetatarsal amputation, *J Foot Ankle Surg* 49:101, 2010.

Berceli SA, Brown JE, Irwin PB, Ozaki CK: Clinical outcomes after closed, staged, and open forefoot amputations, *J Vasc Surg* 44:347, 2006.

Bosse MJ, MacKenzie EJ, Kellam JF, et al: A prospective evaluation of the clinical utility of the lower-extremity injury severity scores, *J Bone Joint Surg* 83A:3, 2001.

Bosse MJ, McCarthy ML, Jones AL, et al: The insensate foot following severe lower extremity trauma: an indication for amputation? *J Bone Joint Surg* 87A:2601, 2005.

Bowker JH, Pfeifer MA, editors: *Levin and O'Neal's the diabetic foot*, ed 6, St. Louis, 2001, Mosby.

Carter SA, Tate RB: The relationship of transcutaneous oxygen tension, pulse waves and systolic pressures to the risk for limb amputation in patients with peripheral arterial disease and skin ulcers or gangrene, *Int Angiol* 25:67, 2006.

Clare MP, Fitzgibbons TC, McMullen ST, et al: Experience with the vacuum assisted closure pressure technique in the treatment of nonhealing diabetic dysvascular wounds, *Foot Ankle Int* 23:896, 2002.

Dillingham TR, Pezzin LE, Shore AD: Reamputation, mortality, and health care costs among persons with dysvascular lower-limb amputations, *Arch Phys Med Rehabil* 86:480, 2005.

Dillon MP, Barker TM: Preservation of residual foot length in partial foot amputation: a biomechanical analysis, *Foot Ankle Int* 27:110, 2006.

Driver VR, Madsen J, Goodman RA: Reducing amputation rates in patients with diabetes at a military medical center: the limb preservation service model. *Diabetes Care* 28:248, 2005.

Dudkiewicz I, Schwarz O, Heim M, et al: Trans-metatarsal amputation in patients with a diabetic foot: reviewing 10 years experience, *Foot* 19:201, 2009.

Eckardt A, Schöllner C, Decking J, et al: The impact of Syme amputation in surgical treatment of patients with diabetic foot syndrome and Charcot-neuro-osteodystrophy, *Arch Orthop Trauma Surg* 124:145, 2004.

Eginton MT, Brown KR, Sealbrook GR, et al: A prospective randomized evaluation of negative-pressure wound dressings for diabetic foot wounds, *Ann Vasc Surg* 17:645, 2003.

Fergason J, Keeling JJ, Bluman EM: Recent advances in lower extremity amputations and prosthetics for the combat injured patient, *Foot Ankle Clin North Am* 15:151, 2010.

Glass H, Rowe VL, Hood DB, et al: Influence of transmetatarsal amputation in patients requiring lower extremity revascularization, *Am Surg* 70:845, 2004.

Gu YQ: Determination of amputation level in ischaemic lower limbs, *Aust N Z J Surg* 74:31, 2004.

Hansen ST: Salvage or amputation after complex foot and ankle trauma, *Orthop Clin North Am* 32:181, 2001.

Harness N, Pinzur MS: Health related quality of life in patients with dysvascular transtibial amputation, *Clin Orthop Relat Res* 383:240, 2001.

Hunt D, Gerstein H: Foot ulcers and amputations in diabetes, *Clin Evid* 10:657, 2003.

Keyzer-Dikker CM, Moerman E, Leijdekkers VJ, Vahl AC: Can transcutaneous oxygen tension measurement determine re-amputation levels? *J Wound Care* 15:27, 2006.

Krause FG, de Vries G, Meakin C, et al: Outcome of transmetatarsal amputations in diabetics using antibiotic beads, *Foot Ankle Int* 30:486, 2009.

Langeveld ARJ, Oostenbroek RJ, Wijffels MPJM, Hoedt MTC: The Pirogoff amputation for necrosis of the forefoot: a case report, *J Bone Joint Surg* 92A:968, 2010.

Lawrence SJ, Singhal M: Open hindfoot injuries, *J Am Acad Orthop Surg* 15:367, 2007.

Matsen SL, Malchow D, Matsen FA: Correlations with patients' perspectives of the result of lower-extremity amputation, *J Bone Joint Surg* 82A:1089, 2000.

Mwipatayi BP, Naidoo NG, Jeffery PC, et al: Transmetatarsal amputation: three-year experience at Groote Schuur Hospital, *World J Surg* 29:245, 2005.

Ng VY, Berlet GC: Evolving techniques in foot and ankle amputation, *J Am Acad Orthop Surg* 18:223, 2010.

Norgren L, Hiatt WR, Dormandy JA, et al: Inter-society consensus for the management of peripheral arterial disease (TASC II), *Eur J Vsc Endovasc Surg* 33(Suppl 1):S1, 2007.

Oznur A, Ozer H: Ray amputation with limited incision: clinical tip, *Foot Ankle Int* 27:382, 2006.

Pinzur MS, Gottschalk F, Pinto MA, Smith DG: Controversies in lower extremity amputation, *Instr Course Lect* 57:663, 2008.

Pinzur MS, Stuck RM, Sage R, et al: Syme ankle disarticulation in patients with diabetes, *J Bone Joint Surg* 85A:1667, 2003.

Smith DG, Assal M, Reiber GE, et al: Minor environmental trauma and lower extremity amputation in high-risk patients with diabetes: incidence, pivotal events, etiology, and amputation level in a prospectively followed cohort, *Foot Ankle Int* 24:690, 2003.

Snyder DC, Salameh JR, Clericuzio CP: Retrospective review of forefoot amputations at a Veterans Affairs hospital and evaluation of post-amputation follow-up, *Am J Surg* 192:e51, 2006.

Sohn MW, Stuck RM, Pinzur M, et al: Lower-extremity amputation risk after Charcot arthropathy and diabetic foot ulcer, *Diabetes Care* 33:98, 2010.

Steel MW, DeOrio JK: Forefoot amputation with limb revascularization: the effects of amputation, timing, and wound closure on the peripheral vascular bypass graft site, *Foot Ankle Int* 28:690, 2007.

Stone PA, Back MR, Armstrong PA, et al: Midfoot amputations expand limb salvage rates for diabetic foot infections, *Ann Vasc Surg* 19:805, 2005.

Trepman E, Nihal A, Pinzur MS: Current topics review: Charcot neuropathy of the foot and ankle, *Foot Ankle Int* 26:46, 2005.

Willrich A, Pinzur M, McNeil M, et al: Health related quality of life, cognitive function, and depression in diabetic patients with foot ulcer or amputation: a preliminary study, *Foot Ankle Int* 26:128, 2005.

Younger ASE, Awwad MA, Kalla TP, de Vries G: Risk factors for failure of transmetatarsal amputation in diabetic patients: a cohort study, *Foot Ankle Int* 30:1177, 2009.

As referências completas estão disponíveis em www.expertconsult.com.

AMPUTAÇÕES DOS MEMBROS INFERIORES

Marc J. Mihalko

CAPÍTULO 16

AMPUTAÇÕES DE PÉ E TORNOZELO 637
AMPUTAÇÕES TRANSTIBIAIS (ABAIXO DO JOELHO) 637
MEMBROS NÃO ISQUÊMICOS 638
Amputação Osteoplástica 640
MEMBROS ISQUÊMICOS 640
DESARTICULAÇÃO DO JOELHO 642
AMPUTAÇÕES TRANSFEMORAIS (ACIMA DO JOELHO) 645

As amputações de membros inferiores são as mais comuns de todas as amputações. Apesar dos avanços nas técnicas de revascularização, a indicação mais comum para a amputação de membros inferiores continua a ser um membro disvascular, incluindo a causada por diabetes melito e doença vascular periférica. Os índices de altas hospitalares para amputações não traumáticas permanecem relativamente inalterados. De acordo com um relatório de 2011 do CDC e da American Diabetes Association, 25,8 milhões de crianças e adultos, um pouco mais de 8% da população, têm diabetes. O índice de amputação de membros inferiores na população é de cerca de 4 por 1.000. Para a população em geral, o índice de amputação de membros inferiores de 2005 foi de 2,4 por 10.000. O índice de mortalidade em 5 anos após a amputação de um membro inferior disvascular varia de 40% a 60%, com doença vascular primária com maiores morbidade e mortalidade do que diabetes melito. Alguns relatos mostraram uma taxa de sobrevida dos pacientes de apenas 39 % em 7 anos após a amputação. A amputação do membro contralateral é necessária dentro de 5 anos em 30% a 50% dos pacientes que têm uma amputação de um membro inferior disvascular. Vinte por cento das amputações abaixo do joelho são convertidas para amputações acima do joelho.

O número de amputações para outras causas que não o diabetes e a doença vascular, tais como tumores, trauma e infecção, diminuiu nos Estados Unidos por causa dos inovadores avanços médicos e cirúrgicos e da observação dos parâmetros de segurança do trabalho. Em países devastados pela guerra, minas terrestres continuam sendo causas frequentes de amputações traumáticas.

O nível de amputação é sempre uma decisão difícil, e tem um efeito importante sobre a qualidade de vida de um paciente. Morbidade é mais frequente após amputações transfemorais que após amputações transtibiais. O gasto energético é uma consideração importante na escolha do nível de amputação. O aumento do consumo de energia de locomoção bípede para amputados transtibiais varia entre 40% e 50%, em comparação com 90% a 100% em amputados transfemorais. Os pacientes com amputações transfemorais são muito menos propensos a usar uma prótese com sucesso e de forma consistente que os pacientes com amputações mais distais. Os pacientes mais jovens com amputações traumáticas ou amputações necessárias para o tratamento de tumores são mais bem-sucedidos com o uso de prótese do que os pacientes com amputações de membros disvasculares; pacientes em diálise têm ainda menos sucesso com próteses. Nos membros disvasculares, o nível de amputação é crítico por causa da má cicatrização. O nível mais distal deve ser escolhido, desde que haja potencial de cicatrização. Esse processo de decisão pode ser aumentado por ferramentas clínicas, tais como tensão de oxigênio transcutâneo. O estado nutricional (nível de albumina de > 3 g/dL, contagem de linfócitos de > 1.500/mL) também foi observado como sendo um preditor de cicatrização de feridas em amputações.

A amputação não deve ser vista como uma falha no salvamento ou reconstrução do membro, e sim como uma oportunidade de restabelecer ou melhorar o nível funcional do paciente e facilitar um retorno à sua locomoção quase normal. A atenção à técnica cirúrgica meticulosa é necessária para fornecer um apoio ideal, porque os membros residuais funcionam como um "órgão terminal sensório-motor", com tolerabilidade limitada na interface coto-prótese para atender a descarga dinâmica de peso durante a marcha. A evolução no campo das próteses vai de técnicas de medidas e modelagem dos encaixes (digitalização do contorno do coto assistida por computador) até o uso de próteses com componentes mais sofisticados (materiais mais leves, revestimentos de gel de silicone, unidades de joelho inovadoras, alternativas de dispositivos de suspensão, e sistemas de pé-tornozelo acomodativos que armazenam energia).

AMPUTAÇÕES DE PÉ E TORNOZELO

Amputações ao redor do pé e tornozelo são discutidas no Capítulo 15.

AMPUTAÇÕES TRANSTIBIAIS (ABAIXO DO JOELHO)

A amputação transtibial tornou-se o nível mais comum. A importância da preservação da articulação do joelho do próprio paciente no sucesso da reabilitação dos amputados dos membros inferiores não pode ser subestimada. Amputações transtibiais podem ser divididas em três níveis (Fig. 16-1). O nível adequado deve ser determinado para cada paciente individualmente. Embora existam

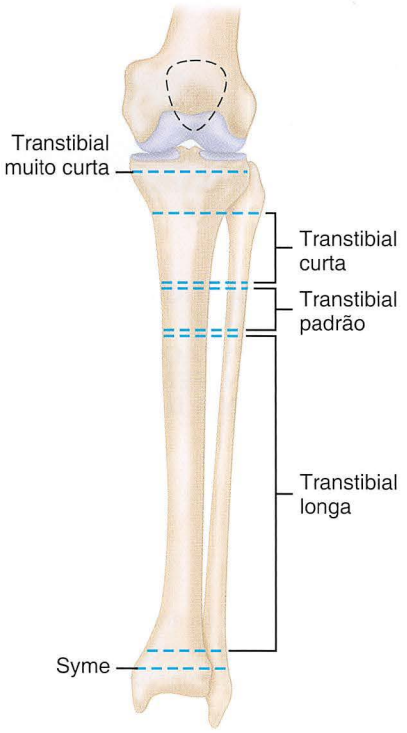

FIGURA 16-1 Níveis de amputações transtibiais.

muitas variações da técnica, todos os procedimentos podem ser divididos entre aqueles para os membros não isquêmicos e para aqueles em membros isquêmicos. Essas duas técnicas gerais variam principalmente na construção dos retalhos de pele e em técnicas de estabilização do músculo. Nos membros não isquêmicos, retalhos de pele de várias técnicas de desenho e de estabilização muscular, tais como miodese de tensão e mioplastia, frequentemente são usados. Essas técnicas são utilizadas para preparar um coto mais adequado para o suporte do peso e para proteger as partes moles de lesões. Na miodese de tensão, grupos musculares transeccionados são suturados ao osso sob tensão fisiológica; na mioplastia, o músculo é suturado ao tecido mole, como grupos musculares opostos ou fáscia. Na maioria dos casos, os fechamentos mioplásticos são realizados, mas alguns autores defenderam o uso da estabilização firme fornecida pela miodese em indivíduos jovens e ativos. Em membros isquêmicos, a miodese de tensão é contraindicada, pois pode comprometer ainda mais o fornecimento de sangue já marginal. Além disso, um longo retalho miocutâneo posterior e um pequeno ou mesmo ausente retalho anterior são recomendados para membros isquêmicos, pois o suprimento de sangue é menos abundante anteriormente que em outras partes da perna.

Em ferimentos de combate que resultam de explosões ou feridas fragmentadas, o uso de retalhos padrão pode ser impossível. Muitas vezes, os retalhos têm de ser formados a partir de tecido remanescente viável. Enxertos de pele podem ser utilizados para cobrir defeitos dos tecidos moles, mas os enxertos de pele não são ideais para uma interface de coto-prótese. A medida do coto através da digitalização computadorizada pode ser útil nesses pacientes com cotos irregulares.

MEMBROS NÃO ISQUÊMICOS

A reabilitação após amputações transtibiais nos membros não isquêmicos em geral é muito bem-sucedida, em parte por causa de uma população mais jovem, mais saudável, com menos comorbidades. O nível ideal de amputação nessa população tradicionalmente é escolhido para fornecer um comprimento do coto que permita o maior braço de alavanca possível para o controle da prótese, com "circulação" suficiente para a cicatrização adequada e cobertura de partes moles para proteção e suporte de peso. O nível de amputação também é regido pela causa (p. ex., margens livres para tumor, gravidade do trauma e anomalias congênitas). Um membro residual mais longo teria uma aparência de marcha mais normal, mas cotos estendendo-se até o terço distal da perna foram considerados de qualidade inferior, porque há menos tecido mole disponível para sustentação de peso e menos espaço para acomodar alguns sistemas de armazenamento de energia. O terço distal da perna também foi considerado relativamente avascular e mais lento para curar do que os níveis mais proximais. Revestimentos contemporâneos e sistemas de armazenamento de tornozelo e pé permitem agora mais opções para acomodar um membro mais residual, mas é desconhecido o risco, em longo prazo, de ruptura da pele em pacientes mais velhos com estes componentes protéticos mais recentes.

No adulto, o comprimento ideal do osso para um coto de amputação abaixo do joelho é de 12,5 a 17,5 cm, dependendo da altura do corpo. Uma regra de ouro razoavelmente satisfatória para a seleção do nível de secção óssea é permitir 2,5 cm de comprimento do osso para cada 30 cm de altura do corpo. Normalmente, o nível mais satisfatório é de cerca de 15 cm de distância da superfície articular tibial medial. Um coto de menos de 12,5 cm de comprimento é menos eficiente. Cotos sem a função do quadríceps não são úteis. Em um coto curto de 8,8 cm ou menos recomenda-se que a totalidade da fíbula com alguma massa muscular seja removida, de modo que o coto possa caber mais facilmente no encaixe da prótese. Muitos protesistas acreditam, no entanto, que a retenção da cabeça da fíbula é desejável porque o soquete de contato total moderno pode obter melhor vantagem no coto curto. Seccionar os tendões isquiotibiais para permitir que um coto curto entre mais profundamente no soquete também pode ser considerado. Embora o procedimento tenha a desvantagem de enfraquecer a flexão do joelho, isto não tem sido um problema grave, e *genu recurvatum* não foi relatado.

Amputações de membros não isquêmicos resultam de tumor, trauma, infecção ou anomalia congênita. Em cada um desses, a lesão subjacente determina o nível de amputação e a escolha de retalhos cutâneos. Técnicas microvasculares tornaram possível a preservação de cotos transtibiais com o uso de retalhos livres distantes e retalhos de "peças de reposição" do membro amputado. Segue a descrição da amputação transtibial clássica usando igualmente seguimentos de retalhos anteriores e posteriores.

AMPUTAÇÃO TRANSTIBIAL

TÉCNICA 16-1

- Coloque o paciente em decúbito dorsal na mesa de operação, e use um torniquete pneumático para a hemostasia.
- Comece aproximadamente da linha da articulação anteromedial, meça distalmente o comprimento desejado do osso e marque esse nível sobre a crista da tíbia com uma caneta de marcação de pele.

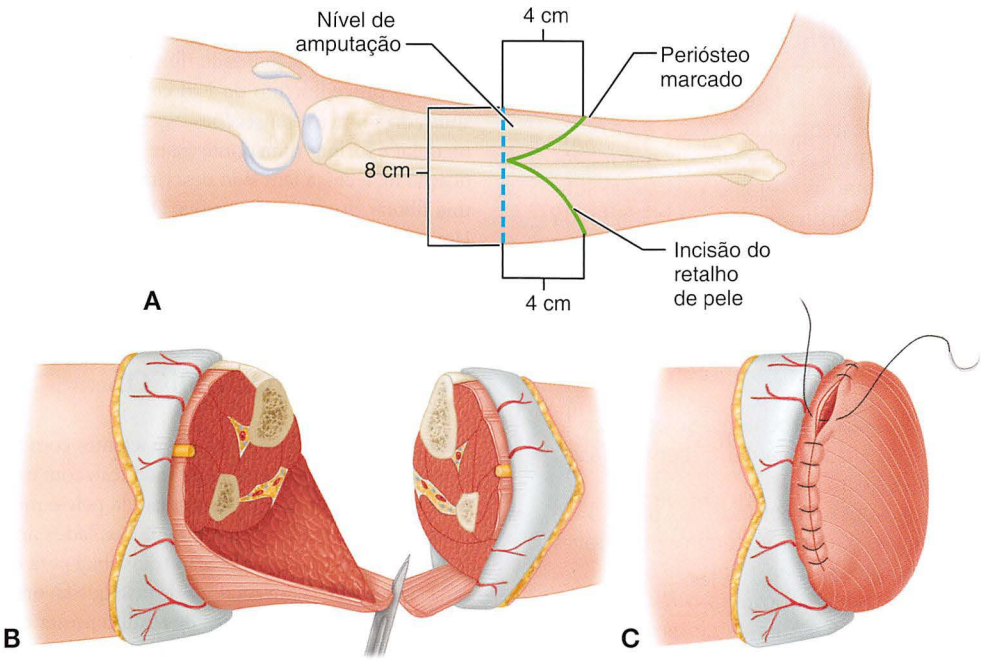

FIGURA 16-2 Amputação através do terço médio da perna para membros não isquêmicos. **A,** Moldagem dos retalhos de pele anterior e posterior iguais, cada metade de diâmetro anteroposterior da perna ao nível do corte ósseo. **B,** Moldagem do retalho miofascial posterior. **C,** Sutura do retalho miofascial anteriormente ao periósteo. **VEJA A TÉCNICA 16-1.**

- Contorne igualmente os retalhos de pele anteriores e posteriores, o comprimento de cada retalho sendo igual a metade do diâmetro anteroposterior da perna ao nível previsto do corte ósseo.
- Comece a incisão anterior medial ou lateralmente ao nível pretendido do corte ósseo, e curve-a distal e convexamente para o nível previamente determinado, retornando proximalmente para terminar em uma posição similar no lado oposto da perna.
- Ao cruzar a crista da tíbia, aprofunde a incisão e marque o periósteo com um corte para estabelecer um ponto de medição futuro.
- Comece a incisão posterior no mesmo ponto que a anterior, e leve-a primeiro distal e convexamente, e então proximamente, como na incisão anterior (Fig. 16-2A).
- Aprofunde a incisão posterior para baixo através da fáscia profunda, mas não separe a pele ou fáscia profunda do músculo subjacente.
- Everta como uma única camada com o retalho anterior da fáscia profunda e periósteo sobre a superfície anteromedial da tíbia.
- Continue essa dissecção proximal ao nível do corte ósseo pretendido.
- Como o retalho anterior se contrai, ele não pode ser usado para medir o nível de corte ósseo pretendido. Em vez disso, use a marca que já fez no periósteo da tíbia para medir o comprimento original do retalho e restabelecer o nível do corte ósseo. Com uma serra, marque o osso nesse ponto.
- Insira uma pinça hemostática curva no plano de clivagem natural na face lateral da tíbia, de modo que sua ponta siga ao longo da membrana interóssea e passe sobre a face anterior da fíbula para permanecer anterior ao músculo fibular curto.
- Identifique e isole o nervo fibular superficial no intervalo entre o extensor longo dos dedos e fibular curto, desenhe-o com cuidado distalmente, e divida-o no alto para que ele se retraia bem próximo ao final do coto.
- Divida os músculos do compartimento anterior da perna num ponto de 0,6 cm distalmente ao nível do corte do osso para estes se retraírem nivelados com a extremidade do osso. Como esses músculos são seccionados, tome cuidado especial para identificar e proteger os vasos tibiais anteriores e nervo fibular profundo.
- Isole estas estruturas, e ligue individualmente os vasos em um nível imediatamente próximo ao nível do corte do osso pretendido.
- Exerça leve tração no nervo e seccione-o proximalmente, de modo que ele se retraia bem proximal ao final do coto.
- Antes de seccionar a tíbia, regularize sua crista com uma serra: comece com 1,9 cm proximal ao nível do corte do osso, e corte distalmente de forma oblíqua, criando um bizel que atravessa este nível 0,5 cm anteriormente à cavidade medular.
- Corte a tíbia transversalmente, e corte a fíbula 1,2 cm proximalmente.
- Estabilize seus segmentos distais com um fórceps de osso de modo que eles possam ser puxados anterior e distalmente para expor a massa muscular posterior.
- Seccione os músculos no compartimento profundo posterior 0,6 cm distalmente ao nível do corte do osso para que eles se retraiam nivelados com a extremidade do

osso. Isso expõe os vasos tibiais e fibulares posteriores e o nervo tibial que se encontram próximos do músculos gastrocnêmio-sóleo. Faça uma ligadura dupla e seccione os vasos, e corte o nervo de modo que a sua extremidade se retraia bem proximal à osteotomia.

- Com o bisturi, seccione a massa muscular do gastrocnêmio-sóleo de modo a formar um retalho miofascial suficientemente grande para alcançar da extremidade da tíbia até a fáscia anterior (Fig. 16-2B).
- Regularize suavemente as extremidades da tíbia e fíbula com uma lima, e irrigue a ferida para remover todo o resíduo ósseo.
- Solte o torniquete, e ligue ou eletrocoagule todos os pontos de sangramento.
- Leve o retalho dos músculos gastrocnêmio-sóleo sobre as extremidades dos ossos, e suture-o anteriormente à fáscia profunda e ao periósteo (Fig. 16-2C).
- Coloque um dreno de sucção profundo ao retalho de músculo e fáscia e traga-o para fora lateralmente através da pele de 10 a 12 cm próximo ao final do coto.
- Molde os retalhos como necessário para o fechamento suave, sem a tensão da pele, e suture-os juntamente com suturas não absorvíveis interrompidas.

CUIDADO PÓS-OPERATÓRIO A reabilitação após a amputação transtibial em um membro não isquêmico é bastante agressiva, a menos que o paciente seja imunocomprometido, possua enxerto de pele, ou lesões concomitantes ou condições médicas que impeçam o início precoce da fisioterapia. Um curativo rígido pós-operatório imediato ajuda a controlar o edema, limita a contratura da flexão do joelho, e protege o membro de trauma externo.

Um protesista pode ser útil com esse imobilizador e pode aplicar um encaixe que permita fixação e alinhamento para uso pilão. O suporte de peso é inicialmente limitado, com o apoio dos membros superiores nas barras paralelas, um andador ou muletas. O gesso é trocado a cada 5 a 7 dias para cuidar da pele. Dentro de 3 a 4 semanas, o imobilizador rígido pode ser alterado para uma prótese temporária removível, se não houver complicações da pele. Ao paciente é mostrado o uso adequado de enfaixamento elástico para controlar o edema e ajudar a moldar o membro residual quando a prótese estiver sendo usada. O fisiatra e o terapeuta podem ajudar a monitorar o progresso através das várias transições de próteses temporárias para a permanente, o que pode demorar vários meses. Projetos endoesqueléticos têm sido os mais frequentemente utilizados, pois as modificações são mais simples. A reabilitação em regime de internação é breve, já que a maior parte é feita ambulatorialmente. Um programa voltado para o retorno do paciente à sua ocupação, *hobbies* e atividades educacionais anteriores pode ser estruturado com a ajuda de um assistente social, um terapeuta ocupacional, e um conselheiro profissional.

AMPUTAÇÃO OSTEOPLÁSTICA (OSTEOPLASTIA TIBIOFIBULAR)

A amputação osteoplástica transforma o local típico da amputação transóssea em um membro de suporte de final. Tipicamente, as próteses para essas amputações transferem as forças de sustentação de peso mais proximais. Possibilitar carga terminal em um coto, agrega várias vantagens teóricas, incluindo diminuição da dor, melhora da propriocepção com a ambulação, preservação da qualidade do tecido e prevenção da instabilidade tibiofibular. Foram descritas várias técnicas. O procedimento de Ertl consiste em uma ponte de periósteo suturado sobre as transecções ósseas. Isso funciona para selar o canal medular e formar uma ponte óssea entre a tíbia e a fíbula. Uma modificação da técnica tem sido descrita com a utilização de uma osteotomia fibular que é fixada à tíbia, através de uma rotação de 90 graus. Um relato de casos com um pequeno grupo de pacientes que passaram por esse procedimento mostrou bons resultados, embora não significativamente diferentes daqueles de um grupo-controle.

MEMBROS ISQUÊMICOS

As comorbidades frequentes em pacientes com membros isquêmicos exigem medidas de precaução e interação com uma equipe de cirurgia vascular. Como o aporte sanguíneo da pele é muito melhor nas faces posteriores e mediais da perna que nos lados anteriores ou anterolaterais, as técnicas de amputação transtibial para o membro isquêmico são caracterizadas por retalhos de pele que favorecem o lado posterior e medial da perna. A técnica de retalho posterior longo popularizada por Burgess é mais comumente usada, mas retalhos mediais e laterais de igual comprimento, como descrito por Persson, retalhos de inclinação, e longos retalhos mediais também são usados. Todas as técnicas destacam a necessidade de preservar intactas as conexões vasculares entre a pele e o músculo, evitando a dissecção através dos tecidos planos e pela construção de retalhos miocutâneos. Além disso, amputações realizadas em membros isquêmicos estão habitualmente a um nível superior (p. ex., de 10 a 12,5 cm distalmente à linha articular) das amputações nos membros não isquêmicos. Miodese de tensão e o procedimento de osteomioplatia de Ertl, que podem ser de valor em pacientes jovens e vigorosos, são contraindicados em pacientes com membros isquêmicos porque os procedimentos tendem a comprometer um suprimento de sangue já precário.

Tradicionalmente, torniquetes não são utilizados na amputação de membros disvasculares para evitar danos às artérias doentes mais proximais. No entanto, um estudo randomizado e controlado, examinando os efeitos de um torniquete de exsanguinação em amputação transtibial de membros disvasculares, revelou diminuição na perda de sangue, diminuição da queda dos níveis de hemoglobina no pós-operatório, e uma diminuição da necessidade de transfusão de sangue. Em comparação com os controles, não foram observados aumentos nas taxas de cicatrização de feridas, revisão ou avaria de feridas.

AMPUTAÇÃO TRANSTIBIAL USANDO RETALHO DE PELE POSTERIOR LONGO

TÉCNICA 16-2

(BURGESS)

- Posicione o paciente em decúbito dorsal na mesa de operação; não aplique um torniquete. Prepare e disponha os campos de modo que uma amputação acima do joelho possa ser realizada se o sangramento e viabilidade do tecido forem insuficientes para permitir uma amputação transtibial bem-sucedida. Para membros isquêmicos, Burgess recomendou a amputação de 8,8 a 12,5 cm distalmente à linha da articulação do joelho.

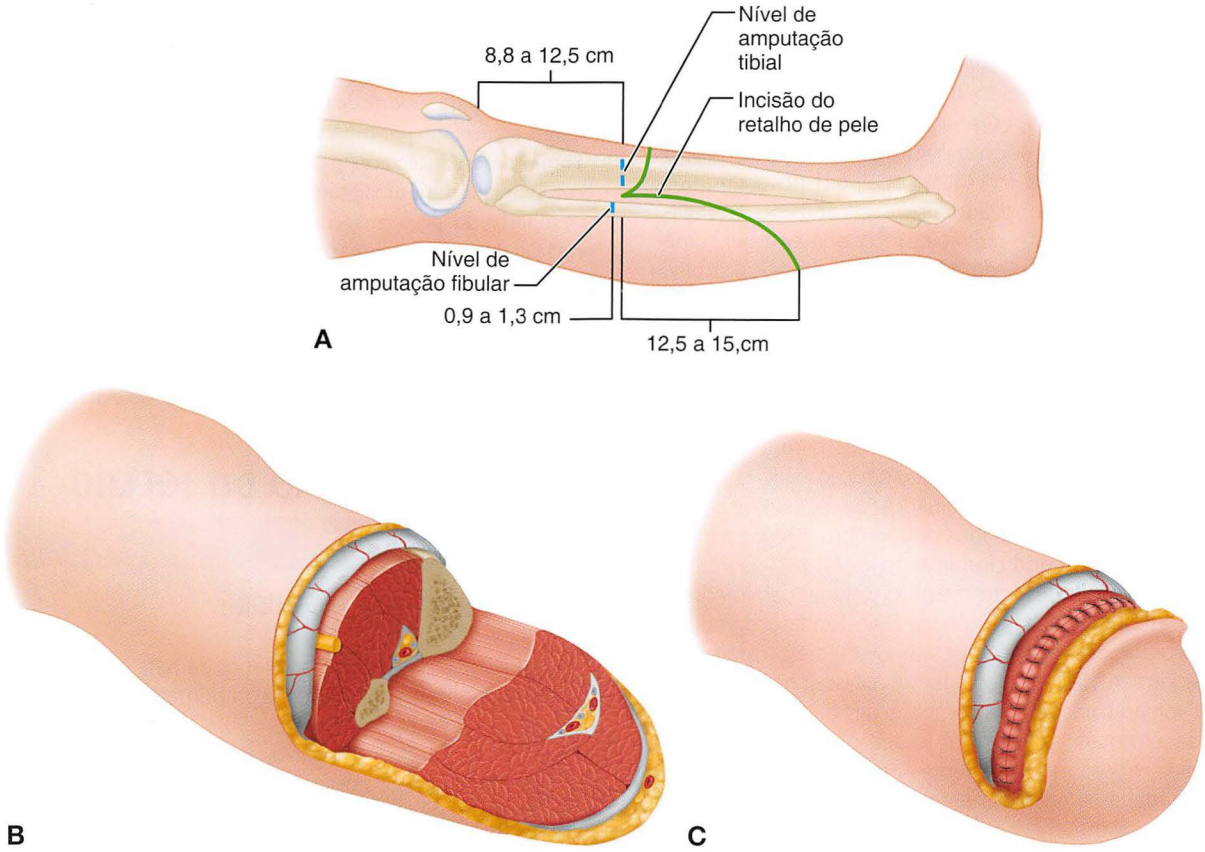

FIGURA 16-3 Amputação transtibial em membros isquêmicos. **A,** Moldagem de um retalho de pele anterior curto e posterior longo. **B,** Separação e remoção da perna distal. Massa muscular é adaptada para formar retalhos. **C,** Sutura do retalho de fáscia profunda e periósteo anteriormente. (Redesenhada de Burgess EM, Zettl JH: Amputations below the knee, *Artif Limbs* 13:1, 1969.) **VEJA A TÉCNICA 16-2.**

- Delineie um retalho posterior longo e um anterior curto. O retalho posterior deve medir 1 cm a mais do que o diâmetro da perna ao nível da divisão do osso.
- Molde o retalho anterior ao nível de corte planejado da tíbia (Fig. 16-3A).
- Everta como uma única camada com o retalho anterior, a fáscia profunda e o periósteo sobre a superfície anteromedial da tíbia.
- Disseque os músculos anterolaterais até o septo intermuscular, ligando e dividindo os vasos tibiais anteriores e nervos fibulares.
- Osteotomize a tíbia, e em um nível não superior a 0,9 a 1,3 cm proximalmente, corte a fíbula. Disseque os tecidos moles a partir do aspecto posterior da tíbia e fíbula distal ao nível da divisão transversal posterior da pele, e separe e remova o segmento distal da perna, ligando e seccionando os nervos e os vasos (Fig. 16-3B).
- Regularize cuidadosamente o contorno da tíbia e forme um bisel curto nos seus aspectos anterior e medial. A miodese de tensão não é recomendada neste caso.
- Faça um corte oblíquo na massa muscular posterior para formar um retalho (Fig. 16-3B) e mova-o anteriormente, suturando-o à fáscia profunda e ao periósteo (Fig. 16-3C).
- Obtenha hemostasia meticulosa.
- Coloque um dreno de sucção profundo no retalho do músculo e fáscia e traga-o para fora lateralmente através da pele de 10 a 12,5 cm proximalmente ao final do coto; se preferir, um dreno de Penrose por completo pode ser utilizado, porém é mais difícil removê-lo.
- Molde os retalhos de pele como necessário para obter o fechamento suave, sem muita tensão. Apare quaisquer "orelhas de cão" com moderação; caso contrário, a circulação na pele pode ser perturbada.
- Feche a pele com suturas interrompidas não absorvíveis.

CUIDADO PÓS-OPERATÓRIO A reabilitação em pacientes com membros isquêmicos deve ser feita com cautela devido ao potencial comprometimento da cicatrização da pele e às condições médicas que o acompanham. Esforços pós-operatórios iniciais estão centrados na cicatrização da pele. Após a amputação transtibial, um curativo macio pode ser aplicado, mas um curativo rígido é preferível e pode ser utilizado independentemente do fato de a ambulação precoce ser prescrita. Se ambulação protética precoce não é indicada, o coto pode ser moldado com um gesso simples e bem acolchoado, que se estende proximalmente ao meio da coxa e é aplicado de forma a evitar a constrição proximal do membro. Boa suspensão

do gesso é essencial para evitar que ele escorregue distalmente e prejudique a circulação no coto. Isso pode exigir o contorno compressivo do imobilizador na área do supracondilar, e uma faixa, correia de suspensão, ou ambos. O imobilizador deve ser removido em 5 a 7 dias; e se a cicatrização da ferida for satisfatória, um novo curativo rígido ou prótese imobilizadora são aplicados. Se ambulação protética imediata ou rápida é o que se quer, uma prótese provisória moldada adequadamente por um protético qualificado é uma boa opção. O sucesso de reabilitação depende de múltiplas variáveis, incluindo o estado cognitivo, nível funcional pré-mórbido, condição das extremidades superiores e membro inferior contralateral, e condições médicas e neurológicas coexistentes. Esforços de reabilitação precoce podem ser voltados para a independência em uma cadeira de rodas, educação de cuidados com o coto, técnicas de cuidados da pele para evitar úlceras de decúbito, cuidados do membro inferior contralateral intacto e condicionamento geral pré-protético. A sustentação do peso no membro residual geralmente é adiada até a que cicatrização da pele tenha progredido. Curativos rígidos no pós-operatório imediato raramente são usados em pacientes com membros isquêmicos, devido à sua vulnerabilidade para complicações da ferida. Se uma abordagem mais agressiva for levada para o treinamento protético, trocas mais frequentes de curativos rígidos são recomendadas e possivelmente o uso de soquetes claros para permitir o monitoramento da pele. Alguns pacientes podem necessitar de mais avaliação médica e investigação (p. ex., teste de estresse cardíaco induzido quimicamente ou ecocardiograma ou estudos vasculares do membro contralateral) para avaliar a tolerância para o treinamento protético. Um especialista em tratamento da dor pode ser necessário para ajudar a tratar a dor do membro fantasma no pós-operatório. Muitos pacientes recebem treinamento de reabilitação no hospital, com a terapia subsequente em regime ambulatorial ou em uma unidade de cuidados apropriada ou com adaptação domiciliar. A maioria dos pacientes pode se tornar usuária bem-sucedida de próteses. Os objetivos de reabilitação propostos também ditam quais os componentes protéticos seriam aprovados por operadoras de seguros.

DESARTICULAÇÃO DO JOELHO

A desarticulação do joelho resulta em um coto de sustentação excelente. Projetos mais recentes de encaixe e mecanismos de joelho protético que fornecem controle da fase de balanço eliminaram muitas das antigas queixas relativas a este nível de amputação. Embora o benefício da sua utilização em crianças e adultos jovens tenha sido provado, o uso em idosos e em especial em pacientes com isquemia é limitado nos Estados Unidos. Um estudo recente de 50 pacientes com doença arterial periférica mostrou uma taxa de cicatrização de 81%. Isso é válido principalmente porque os longos retalhos necessários permitem um coto mais funcional do que a amputação transtibial curta na maioria dos casos. Esses retalhos longos são sujeitos a necrose em membros isquêmicos. Um estudo mostrou que a desarticulação do joelho não é tão eficaz em amputações pós-traumáticas, presumivelmente devido à falta de musculatura viável na zona do ferimento. No entanto, a desarticulação do joelho permanece em um nível viável e até desejável de amputação para alguns pacientes.

As vantagens da desarticulação do joelho incluem (1) a preservação das grandes superfícies de suporte da extremidade do fêmur distal coberta por pele e outros tecidos moles que são naturalmente adequados para suporte de peso, (2) a criação de um braço de alavanca longo, controlado por músculos fortes, e (3) a estabilidade da prótese. Foram descritas técnicas para reduzir o volume do osso no final do coto, para permitir uma prótese mais estética, enquanto ainda mantém o suporte do peso, suspensão, e as características de controle de rotação do encaixe sobre o coto. Incisões modificadas na pele permitem uma maior utilização deste nível de amputação em pacientes com isquemia. Em pacientes não deambulantes, o comprimento adicional da extremidade fornece suporte adequado para sentar e se equilibrar. Contraturas de flexão do joelho e úlceras distais associadas comumente com amputações transtibiais também são evitadas.

DESARTICULAÇÃO DO JOELHO

TÉCNICA 16-3

(BATCH, SPITTLER E MCFADDIN)

- Medindo a partir do polo inferior da patela, crie um longo retalho anterior do mesmo comprimento do diâmetro do joelho (Fig. 16-4A).
- Inicie a medida no nível da fossa poplítea e forme um retalho posterior curto de comprimento igual a metade do diâmetro do joelho. Coloque as extremidades laterais dos retalhos ao nível dos côndilos tibiais.
- Aprofunde a incisão anterior através da fáscia profunda até os ossos e disseque o retalho anterior da tíbia e do músculo adjacente. Inclua no retalho a inserção do tendão patelar e a pata de ganso (*pes anserinus*) (Fig. 16-4B).
- Exponha a articulação do joelho dissecando a cápsula das margens anteriores e laterais da tíbia; disseque os ligamentos cruzados e a cápsula posterior da tíbia (Fig. 16-4C).
- Identifique o nervo tibial, tracione-o distalmente, e seccione-o proximalmente, de modo que ele se retraia proximalmente ao nível da amputação (Fig. 16-4D).
- Identifique, ligue duplamente, e divida os vasos poplíteos.
- Solte o tendão do bíceps da fíbula, complete a amputação posteriormente, e retire a perna.
- Não extirpe a patela ou tente fundi-la aos côndilos do fêmur. Não lese a cartilagem articular dos côndilos do fêmur e da patela. Realize uma sinovectomia apenas se especificamente indicado.
- Suture o tendão patelar aos ligamentos cruzados e os remanescentes do músculo gastrocnêmio ao tecido na fossa intercondilar (Fig. 16-4D).
- Coloque um dreno de Penrose por completo na ferida.
- Feche a fáscia profunda e os tecidos subcutâneos com suturas absorvíveis e as bordas da pele com suturas não absorvíveis interrompidas (Fig. 16-4E).
- Se não estiver disponível pele suficiente para um fechamento frouxo, resseque a parte posterior dos côndilos do fêmur, em vez de arriscar perder os retalhos cutâneos. Geralmente, a ferida cicatriza rapidamente, entretanto, e uma prótese permanente em geral pode ser montada em 6 a 8 semanas, porque a diminuição do volume do coto não é muito comum. Se a ferida não cicatriza primariamente, não há motivo para apreensão ou reamputação porque ela geralmente granula e cura satisfatoriamente sem cirurgia adicional.

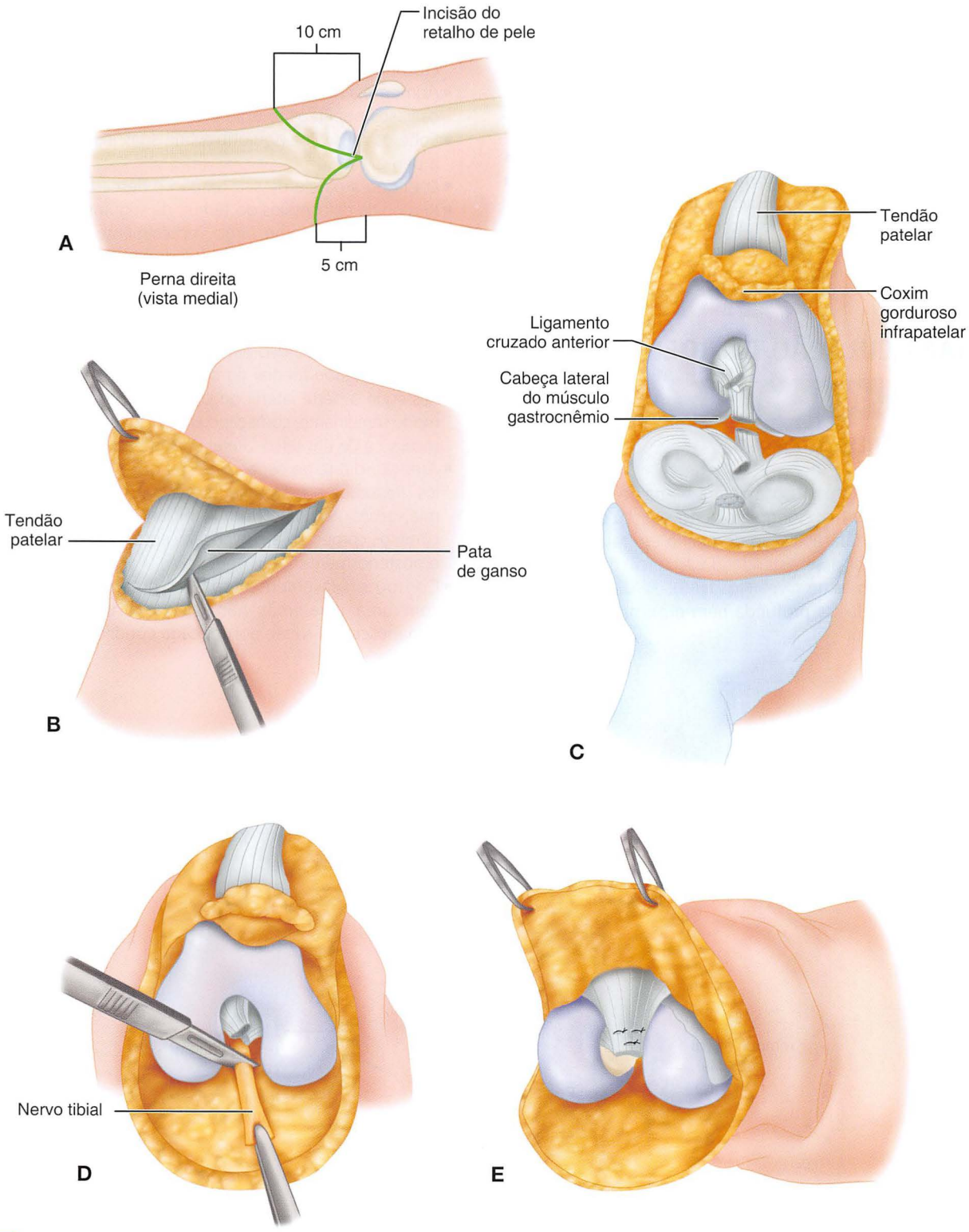

FIGURA 16-4 Desarticulação da articulação do joelho. **A,** Incisão da pele. **B,** Retalho anterior elevado, incluindo a inserção de tendão patelar e pata de ganso (*pes anserinus*). **C,** Ligamentos cruzados e cápsula posterior dividida. **D,** Nervo tibial seccionado alto. **E,** Tendão patelar suturado a ligamentos cruzados. **VEJA A TÉCNICA 16-3.**

Mazet e Hennessy recomendaram um método que apresenta a ressecção dos côndilos femorais salientes mediais, laterais e posteriores para a criação de um coto de desarticulação do joelho para que uma prótese mais cosmeticamente aceitável possa ser construída. Com essa técnica, há maior tolerância do coto no interior do encaixe, mais adução do coto é permitida no alinhamento da prótese, e a diminuição do volume do coto permite maior facilidade na aplicação e remoção da prótese. O coto sem massa requer retalhos menores de pele, o que pode ser benéfico para a cura de feridas em membros disvasculares. Esses pacientes podem usar um tipo de prótese de sucção, que é de aplicação menos complicada que a de uma prótese tradicional de amputação acima do joelho e não requer a remoção para usar o banheiro.

DESARTICULAÇÃO DO JOELHO

TÉCNICA 16-4

(MAZET E HENNESSY)

- Faça a incisão habitual "boca de peixe" na pele, fazendo o retalho anterior mais longo e extensível a 10 cm distalmente ao nível da articulação do joelho e o retalho posterior mais curto e se estendendo a cerca de 2,5 cm distalmente ao mesmo nível (Fig. 16-5).
- Afaste a pele e fáscia profunda bem proximalmente aos côndilos do fêmur.
- Seccione o tendão patelar no terço médio entre a patela e a tuberosidade da tíbia.
- Flexione o joelho e seccione os ligamentos colaterais e cruzados.
- Aumente a flexão do joelho a 90 graus, identifique e ligue os vasos poplíteos, e isole e seccione o nervo tibial.
- Solte os músculos isquiotibiais de suas inserções, e retire a perna.
- Disseque a patela de seu tendão e descarte-o.
- Remodele os côndilos do fêmur, da seguinte forma. Direcione um osteótomo largo verticalmente numa direção proximal através do côndilo femoral medial para emergir no nível do tubérculo adutor. Comece esse corte ao longo de uma linha que se estende da margem articular medial anterior ao ponto médio da superfície articular distal posteriormente (o côndilo é mais largo posteriormente). Descarte a metade medial do côndilo.
- Resseque a parte lateral do côndilo femoral lateral de um modo semelhante, começando com a junção dos dois terços mediais e de um terço lateral da superfície articular distal.
- Atenção direta ao aspecto posterior de ambos os côndilos. Resseque o osso saliente posterior por uma osteotomia vertical no plano frontal, iniciando no ponto onde os côndilos começam a curvar-se acentuadamente, superior e posteriormente.
- Contorne suavemente todas as proeminências ósseas com uma lima, mas não lese a cartilagem articular remanescente. Nesse ponto, cada côndilo tem uma área

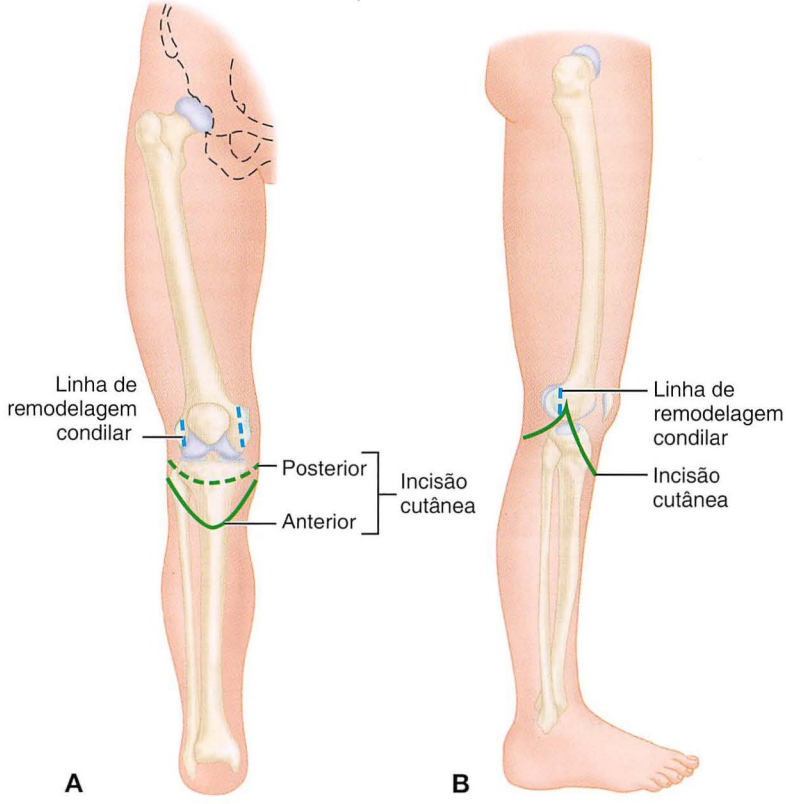

FIGURA 16-5 Desarticulação do joelho segundo Mazet e Hennessy. **A,** Vista anterior. **B,** Vista lateral. (Redesenhada de Mazet R Jr, Hennessy CA: Knee disarticulation: a new technique and a new knee-joint mechanism, *J Bone Joint Surg* 48A:126, 1966.) **VEJA A TÉCNICA 16-4.**

relativamente ampla de sustentação de peso, enquanto o lado que se projeta e a face posterior foram removidos de cada um e o osso remanescente é suavemente arredondado.

- Suture o tendão patelar aos isquiotibiais na fossa intercondilar sob leve tensão. Insira drenos em cada extremidade da ferida, e feche a fáscia profunda e a pele em camadas separadas.

DESARTICULAÇÃO DO JOELHO

TÉCNICA 16-5

(KJØBLE)

- Com o paciente em decúbito ventral na mesa de operação, delineie um retalho lateral que é metade do diâmetro anteroposterior do joelho, em comprimento, e um retalho medial que é de 2 a 3 cm mais longo para permitir uma cobertura adequada do côndilo femoral medial, que é maior (Fig. 16-6). Através da construção de retalhos medial e lateral mais curtos, essa técnica proporciona cicatrização mais frequente em membros isquêmicos do que as técnicas que utilizam retalhos anteriores posteriores longos.
- Comece a incisão distal ao polo inferior da patela, e estenda-a distalmente à tuberosidade da tíbia, curvando-se, a partir deste ponto, medialmente para o retalho medial e lateralmente para o lateral.
- Conduza as duas incisões posteriormente para se encontrarem na linha média do membro, em um ponto a 2,5 cm proximalmente à linha articular.
- Aprofunde as incisões através do tecido subcutâneo e fáscia até o osso.

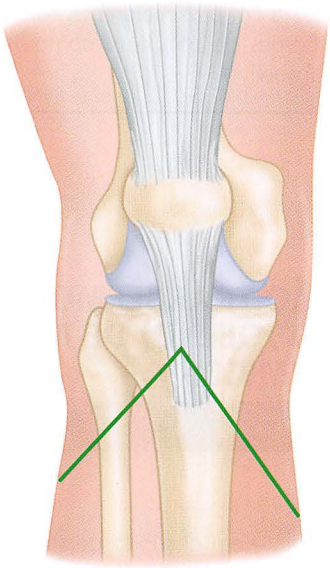

FIGURA 16-6 Desarticulação do joelho segundo Kjøble, com retalhos de pele medial e lateral. **VEJA A TÉCNICA 16-5.**

- Seccione o tendão patelar em sua inserção, e desinsira os tendões isquiotibiais mediais e laterais em suas inserções.
- Seccione os ligamentos colaterais e os ligamentos cruzados.
- Incise a cápsula articular posterior e exponha os vasos poplíteos, ligue-os duplamente, e seccione-os. Identifique e seccione em um corte único e transversal os nervos fibular e tibial, de modo que se retraiam proximalmente à extremidade do coto.
- Solte as origens dos gastrocnêmios do fêmur distal, e resseque todo o restante dos tecidos moles.
- Suture o tendão patelar e os tendões isquiotibiais uns aos outros e aos ligamentos cruzados na fossa intercondilar.
- Aproxime as bordas da pele com suturas não absorvíveis interrompidas.

CUIDADO PÓS-OPERATÓRIO Se desejável, um curativo macio pode ser aplicado e pode ser instituído o tratamento pós-operatório convencional como descrito anteriormente (Cap. 14). O tratamento preferível é aplicar um curativo rígido ou prótese provisória com ou sem carga precoce. Se a carga não for desejada, o curativo rígido deve consistir apenas em um molde adequadamente almofadado que se estende para a região inguinal e é firmemente suspenso pelo contorno bem moldado da área supracondilar ou por um cinto, correia de suspensão, ou ambos. Se a carga for desejada, a prótese provisória deve ser moldada por um protético qualificado. O cuidado pós-operatório é semelhante ao descrito após a amputação transfemoral (veja seção sobre amputações transfemorais).

AMPUTAÇÕES TRANSFEMORAIS (ACIMA DO JOELHO)

Os níveis de amputação acima do joelho podem ser classificados como transfemoral curto, transfemoral medial, transfemoral longo e supracondilar (Fig. 16-7). A amputação através da coxa é a segunda em frequência, perdendo apenas para a amputação transtibial. Nesse procedimento, a articulação do joelho do paciente é perdida, por isso é extremamente importante que o coto seja tão longo quanto possível para proporcionar um braço de alavanca forte para o controle da prótese. A articulação convencional do joelho, usada na maioria das próteses transfemorais, se estende de 9 a 10 cm de distância da extremidade do encaixe da prótese. Da mesma forma, o osso tem de ser seccionado nessa distância proximal ao joelho para permitir espaço para a articulação protética. Quando o nível de amputação é mais distal que isso, a articulação do joelho da prótese é mais distante do que o joelho do membro oposto, o que é esteticamente indesejável, e é especialmente evidente quando o paciente está sentado. Cotos de amputação muito curtos, com menos que 5 cm distalmente ao trocânter menor, apresentam função da marcha com prótese semelhante às desarticulações de quadril.

Nos membros não isquêmicos, a estabilização muscular pela miodese ou mioplastia é importante na construção de um coto de amputação forte e resistente. Gottschalk apontou que, na ausência de miodese do adutor magno, a maioria das amputações transfemorais resulta na perda de pelo menos 70% do poder de adução. A maioria das amputações, mesmo no nível transfemoral, é feita por causa de problemas de isquemia, e a miodese não deverá ser tentada porque um fornecimento vascular limitado pode ser comprometido

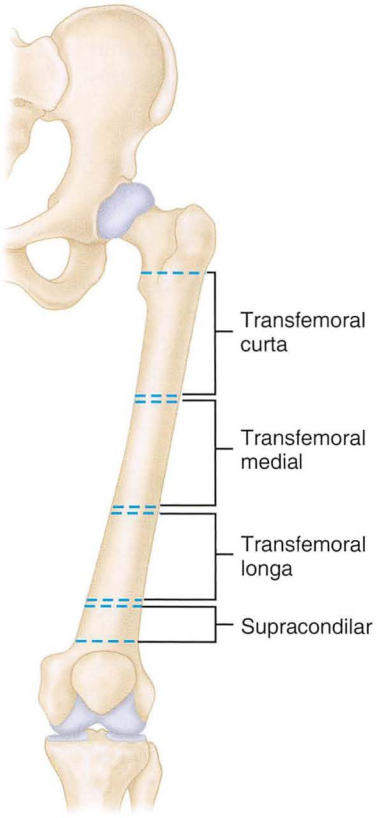

FIGURA 16-7 Níveis de amputações transfemorais.

mais adiante. Porém, a estabilização do músculo com a mioplastia é desejável no membro isquêmico, para diminuir o desvio anterolateral da extremidade do osso seccionado, que ocorre muitas vezes.

AMPUTAÇÃO TRANSFEMORAL (ACIMA DO JOELHO) DE MEMBROS NÃO ISQUÊMICOS

TÉCNICA 16-6

- Posicione o paciente em decúbito dorsal na mesa de operação e realize a cirurgia usando torniquete.
- Começando proximal ao nível previsto do corte ósseo, delineie retalhos de pele anteriores e posteriores simétricos. O comprimento de cada retalho deve ser, pelo menos, metade do diâmetro anteroposterior da coxa, a este nível. Retalhos atípicos sempre são preferidos à amputação em um nível superior.
- Crie o retalho anterior com uma incisão que começa no ponto médio na face medial da coxa ao nível da secção óssea antecipada. A incisão forma uma curva suave distal e lateralmente, atravessando o aspecto anterior da coxa ao nível determinado conforme mencionado, e se curva proximalmente para terminar na face lateral da coxa oposta ao ponto de partida (Fig. 16-8A).
- Forme o retalho posterior de modo semelhante.
- Aprofunde as incisões na pele através do tecido subcutâneo e fáscia profunda, e afaste os retalhos proximais ao nível do corte ósseo.
- Seccione o músculo quadríceps e suas fáscias sobrepostas ao longo da linha da incisão anterior, e afaste-a proximalmente ao nível do corte ósseo pretendido como um retalho miofascial.
- Identifique a artéria e a veia femoral no canal femoral no lado medial da coxa ao nível da secção do osso, ligue-as individualmente e seccione-as. Corte o periósteo do fêmur circunferencialmente, e osteotomize o osso com uma serra imediatamente distal à incisão do periósteo.
- Com uma lima afiada, regularize as arestas do osso e aplaine o aspecto anterolateral do fêmur para reduzir as pressões da unidade entre o osso e os tecidos moles sobrejacentes.
- Identifique o nervo ciático logo abaixo dos músculos isquiotibiais, ligue-o proximalmente à extremidade do osso, e seccione-o distal à ligadura.
- Seccione os músculos posteriores transversalmente de modo que as suas extremidades se retraiam para o nível de corte de osso, e remova a perna (Fig. 16-8B).
- Isole e corte todos os nervos cutâneos, de modo que seu coto proximal se retraia. Irrigue a ferida com uma solução salina para remover todo o pó de osso.
- Através de vários pequenos orifícios perfurados distalmente no fêmur, reinsira os músculos adutores e isquiotibiais ao osso com suturas não absorvíveis ou absorvíveis (Fig. 16-8C). Os músculos devem ser fixados sob leve tensão.
- Neste ponto, libere o torniquete e realize hemostasia meticulosamente.
- Transponha o quadríceps sobre a extremidade do osso, e suture sua fáscia à fáscia posterior da coxa, ressecando qualquer excesso de músculo ou fáscia para permitir uma aproximação limpa e confortável.
- Insira dreno de sucção sob o retalho do músculo e fáscia profunda, e leve-os para fora através da face lateral da coxa de 10 a 12,5 cm proximalmente ao final do coto.
- Aproxime as bordas da pele com pontos separados de material não absorvível.

AMPUTAÇÃO TRANSFEMORAL (ACIMA DO JOELHO) DE MEMBROS NÃO ISQUÊMICOS

TÉCNICA 16-7

(GOTTSCHALK)

- Coloque o paciente em decúbito dorsal com um coxim sob a nádega do lado afetado.
- Disseque retalhos de pele usando uma aba longa medial no plano sagital quando possível.

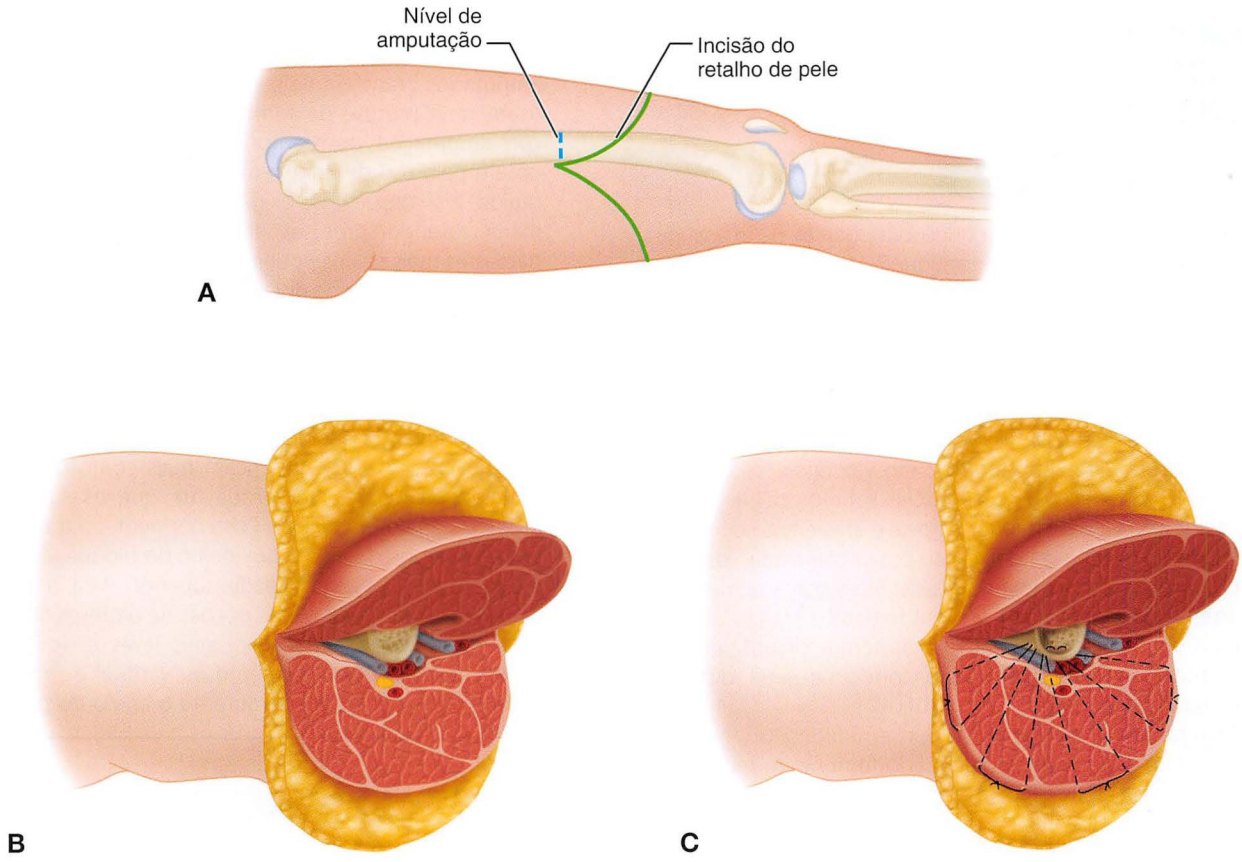

FIGURA 16-8 Amputação através de terço médio da coxa. **A,** Incisão e nível ósseo. **B,** Retalho miofascial formado a partir do músculo quadríceps e fáscia. **C,** Músculos adutor e isquiotibial ligados à extremidade do fêmur através de orifícios perfurados no osso. **VEJA A TÉCNICA 16-6.**

- Retire o quadríceps proximal à patela, mantendo parte de seu tendão.
- Afaste o vasto medial para fora do septo intermuscular.
- Desinsira o adutor magno do tubérculo adutor, e afaste-o medialmente para expor o fêmur. Identifique e ligue os vasos femorais no canal de Hunter.
- Divida o grácil, sartório, semimembranoso e semitendíneo de 2,5 a 5 cm abaixo do corte pretendido do osso.
- Osteotomize o fêmur 12 cm acima da articulação do joelho.
- Faça orifícios nos aspectos lateral, anterior e posterior do fêmur, 1,5 cm da sua extremidade distal.
- Segure o fêmur em adução máxima e suture o adutor magno ao seu aspecto lateral usando furos anteriormente perfurados (Fig. 16-9). Além disso, coloque suturas anterior e posteriormente para evitar o seu deslizamento para trás ou para a frente.
- Suture o quadríceps ao fêmur posterior passando-o sobre o adutor magno, mantendo o quadril em extensão.
- Suture os músculos posteriores restantes no aspecto posterior do adutor magno. Feche a fáscia investida e a pele, e aplique um curativo macio.

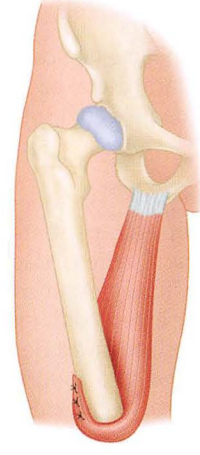

FIGURA 16-9 Fixação do adutor magno ao fêmur lateral. (Redesenhada de Gottschalk F: Transfemoral amputations. In Bowker JH, Michael JW, editors: *Atlas of limb prosthetics: surgical, prosthetic, and rehabilitation principles,* ed 2, St. Louis, 1992, Mosby.) **VEJA A TÉCNICA 16-7.**

AMPUTAÇÕES TRANSFEMORAIS (ACIMA DO JOELHO) DE MEMBROS ISQUÊMICOS

TÉCNICA 16-8

- Posicione o paciente em decúbito dorsal na mesa de operação, e não use um torniquete.
- Esboce retalhos cutâneos anteriores e posteriores iguais, começando proximalmente ao nível pretendido de corte ósseo. O comprimento de cada retalho deve ser, pelo menos, metade do diâmetro anteroposterior da coxa a este nível.
- Aprofunde as incisões através do tecido subcutâneo e fáscia profunda, e afaste o retalho posterior ao nível do corte ósseo.
- Não afaste o retalho anterior; em vez disso, seccione o músculo quadríceps e suas fáscias sobrepostas ao longo da linha da incisão anterior na pele e afaste todo o retalho miocutâneo ao nível de secção óssea planejada. Identifique, ligue individualmente e seccione transversalmente a artéria e veia femorais no canal femoral.
- Faça uma incisão no periósteo do fêmur circunferencialmente e osteotomize o osso com uma serra distal à incisão do periósteo.
- Regularize suavemente as extremidades do osso e aplaine o aspecto anterolateral do fêmur para reduzir as pressões da unidade entre o osso e os tecidos moles sobrepostos.
- Identifique o nervo ciático, ligue-o proximal à extremidade do osso, e seccione-o imediatamente distal à ligadura.
- Seccione os músculos posteriores de modo que as suas extremidades se retraiam para o nível de corte de osso, e remova a perna.
- Identifique e seccione de todos os nervos cutâneos, de modo que suas extremidades cortadas se retraiam proximalmente à extremidade do coto.
- Lave bem a ferida para remover todo o pó de osso, e grampeie e ligue ou eletrocoagule todos os pontos de sangramento.
- Leve o retalho miocutâneo anterior sobre a extremidade do osso, e suture sua camada fascial profunda à fáscia profunda posterior da coxa.
- Insira os drenos profundamente nos músculos, e traga-os para fora através da face lateral da coxa.
- Aproxime as bordas da pele com suturas não absorvíveis interrompidas.

CUIDADO PÓS-OPERATÓRIO Muitos conceitos e estratégias relevantes para esses pacientes foram discutidos anteriormente no tópico sobre cuidados pós-operatórios de amputações transtibiais. A ênfase está no reconhecimento de que pacientes com membros isquêmicos geralmente são menos saudáveis do que pacientes com membros não isquêmicos; o programa de reabilitação geralmente progride mais lentamente e com mais cautela. Um dos principais obstáculos para a reabilitação após a amputação transfemoral é a perda da articulação do joelho, o que aumenta exponencialmente o gasto de energia para a locomoção com uma prótese. Isto tem consequências para os doentes cardíacos e pacientes com membros contralaterais isquêmicos. O paciente e a família devem estar cientes dos riscos envolvidos com um programa de reabilitação fisicamente exigente. Muitos amputados transfemorais com doença vascular nunca usam uma prótese de forma consistente. Os pacientes com amputações transfemorais bilaterais frequentemente optam pelo uso de uma cadeira de rodas porque é mais rápido, e o consumo de oxigênio é de quatro a sete vezes maior usando próteses transfemorais bilaterais. Os pacientes mais jovens podem experimentar um progresso mais rápido, conforme discutido no tópico sobre cuidados pós-operatórios transtibiais.

Um curativo macio é adequado inicialmente para pacientes disvasculares idosos, enquanto curativos rígidos pós-operatórios imediatos e suporte de peso com um pilão bloqueando o joelho são apropriados em pacientes mais jovens. Os pacientes ficam mais confortáveis se a sustentação de peso é adiada até que as suturas ou grampos sejam removidos. Posteriormente, a ambulação pode ser progredida com um joelho desbloqueado e com menos apoio na extremidade superior. Para a prótese definitiva, uma variedade de opções de próteses de joelho está disponível, as quais são mais leves e acomodam cadências de marcha constante ou variável e proporcionam uma boa estabilidade durante o apoio do peso.

REFERÊNCIAS

Amputee Coalition of America: *Amputation statistics by cause: limb loss in the United States, Knoxville, Tenn, 2004.* Available online at www.amputee-coalition.org.

Aulivola B, Hile CN, Hamdan AD, et al: Major lower extremity amputation: outcome of a modern series, *Arch Surg* 139:395, 2004.

Berlet GC, Pokabla C, Serynek P: An alternative technique for the Ertl osteomyoplasty, *Foot Ankle Int* 30:443, 2009.

Buzato MA, Tribulatto EC, Costa SM, et al: Major amputations of lower leg: the patients two years later, *Acta Chir Belg* 102:248, 2002.

Centers for Disease Control: Diabetes surveillance system: nontraumatic lower extremity amputation with diabetes by level, *Diabetes Public Health Resource*, September 23, 2003.

Choksy SA, Lee Chong P, Smith C, et al: A randomised controlled trial of the use of a tourniquet to reduce blood loss during transtibial amputation for peripheral arterial disease, *Eur J Vasc Endovasc Surg* 31:646, 2006.

Cruz CP, Eidt JF, Capps C, et al: Major lower extremity amputations at a Veterans Affairs hospital, *Am J Surg* 186:449, 2003.

Cull DL, Taylor SM, Hamontree SE, et al: A reappraisal of a modified through-knee amputation in patients with peripheral vascular disease, *Am J Surg* 182:44, 2001.

Decoster TA, Homedan S: Amputation osteoplasty, *Iowa Orthop J* 26:54, 2006.

Dillingham TR, Pezzin LE, MacKenzie EJ: Limb amputation and limb deficiency: epidemiology and recent trends in the United States, *South Med J* 95:875, 2002.

Fergason J, Keeling JJ, Bluman EM: Recent advances in lower extremity amputation and prosthetics for the combat injured patient, *Foot Ankle Clin* 15:151, 2010.

Kock HJ, Friederichs J, Ouchmaev A, et al: Long-term results of through-knee amputation with dorsal musculocutaneous flap in

patients with end-stage arterial occlusive disease, *World J Surg* 28:801, 2004.

MacKenzie EJ, Bosse MJ, Castillo RC, et al: Functional outcomes following trauma-related lower-extremity amputation, *J Bone Joint Surg* 86A:1636, 2004.

Mohler DG, Kessler JI, Earp BE: Augmented amputations of the lower extremity, *Clin Orthop Relat Res* 371:183, 2000.

Morse BC, Cull DL, Kalbaugh C, Cass AL, Taylor SM: Through-knee amputation in patients with peripheral arterial disease: a review of 50 cases, *J Vasc Surg* 48:638, 2008.

Nehler MR, Coll JR, Hiat WR, et al: Functional outcome in a contemporary series of major lower extremity amputations, *J Vasc Surg* 38:7, 2003.

Pinzur MS, Beck J, Himes R, Callaci J: Distal tibiofibular bone-bridging in transtibial amputation, *J Bone Joint Surg Am* 90:2682, 2008.

Pinzur MS, Gottschalk F, Pinto MA, Smith DG: Controversies in lower extremity amputation, *Instr Course Lect* 57:663, 2008.

Rayman G, Krishnan ST, Baker NR, et al: Are we underestimating diabetes-related lower-extremity amputation rates? Results and benefits of the first prospective study, *Diabetes Care* 27:1892, 2004.

Sandnes DK, Sobel M, Flum DR: Survival after lower-extremity amputation, *J Am Coll Surg* 199:394, 2004.

Subramaniam B, Pomposelli F, Talmor D, et al: Perioperative and long-term morbidity and mortality after above-knee and below-knee amputations in diabetics and nondiabetics, *Anesth Analg* 100:1241, 2005.

Toursarkissian B, Shireman PK, Harrison A, et al: Major lower-extremity amputation: contemporary experience in a single Veterans Affairs institution, *Am Surg* 68:606, 2002.

As referências completas estão disponíveis em www.expertconsult.com.

AMPUTAÇÕES DO QUADRIL E DA PELVE

Marc J. Mihalko

CAPÍTULO 17

DESARTICULAÇÃO DO QUADRIL 651

HEMIPELVECTOMIA 653

A desarticulação do quadril e as várias formas de hemipelvectomia são realizadas mais frequentemente para o tratamento de tumores. As dimensões da amputação variam de acordo com as necessidades oncológicas, e os retalhos não convencionais muitas vezes são necessários. Apesar de próteses satisfatórias estarem disponíveis, poucos pacientes as consideram úteis. Para os pacientes com amputação de nível alto, o gasto energético para usar uma prótese foi estimado em 200% da deambulação normal; locomoção por cadeira de rodas é mais rápida e requer menos gasto de energia; no entanto, especialmente em pacientes mais jovens, a capacidade de andar com prótese, mesmo para distâncias curtas, pode ser benéfica para a saúde física e mental.

DESARTICULAÇÃO DO QUADRIL

A desarticulação do quadril ocasionalmente é indicada após trauma grave, por insuficiência arterial, por infecções graves, para úlceras de decúbito extensas, ou para certas deficiências congênitas dos membros. Na maioria das vezes, no entanto, a desarticulação do quadril é necessária para o tratamento de sarcomas ósseos ou de tecidos moles do fêmur ou coxa que não podem ser ressecados adequadamente por métodos de preservação do membro. A desarticulação do quadril corresponde a 0,5% das amputações dos membros inferiores. As taxas de mortalidade variam de 0% a 44%. Os linfonodos inguinais e ilíacos não são rotineiramente removidos com a desarticulação do quadril. O método anatômico de Boyd e o método de retalho posterior de Slocum estão descritos aqui; no entanto, as modificações frequentemente são necessárias com base na localização da patologia.

DESARTICULAÇÃO ANATÔMICA DO QUADRIL

TÉCNICA 17-1

(BOYD)

- Com o paciente na posição de decúbito lateral, faça uma incisão em forma de raquete anterior (Fig. 17-1A), começando a incisão na espinha ilíaca anterossuperior e curvando-a de modo distal e medial, quase paralela com o ligamento inguinal, para um ponto na face medial da coxa 5 cm distal à origem dos músculos adutores. Isole e ligue a artéria e veia femoral, seccione o nervo femoral; continue a incisão em torno da face posterior da coxa, cerca de 5 cm distal à tuberosidade isquiática e ao longo da face lateral da coxa, cerca de 8 cm distal à base do trocânter maior. A partir desse ponto, curve a incisão proximalmente para juntá-la ao início da incisão imediatamente inferior à espinha ilíaca anterossuperior.
- Destaque o músculo sartório da espinha ilíaca anterossuperior e o reto femoral da espinha ilíaca anteroinferior e afaste-os distalmente.
- Divida o pectíneo em aproximadamente 0,6 cm do púbis.
- Rode a coxa externamente para trazer o trocânter menor e o tendão iliopsoas à vista; seccione o último em sua inserção e afaste-o proximalmente.
- Destaque os músculos adutor e grácil do púbis e seccione na sua origem a parte do adutor magno que se origina a partir do ísquio.
- Desenvolva o plano muscular entre o pectíneo e obturador externo e rotadores externos curtos do quadril para expor os ramos da artéria obturatória. Pince, ligue e divida os ramos nesse momento. Mais tarde, na operação, o músculo obturador externo é dividido na sua inserção no fêmur, e não na sua origem na pelve, porque caso contrário a artéria obturatória pode ser seccionada e retrair para dentro da pelve, levando a uma hemorragia que pode ser de difícil de controle.
- Rode a coxa internamente e destaque os glúteos médio e mínimo das suas inserções no trocânter maior e afaste-os os proximalmente.
- Separe a fáscia lata e as fibras mais distais do músculo glúteo máximo, distalmente à inserção do músculo tensor da fáscia lata na linha da incisão da pele, e separe o tendão do glúteo máximo de sua inserção na linha áspera. Afaste essa massa muscular de modo proximal.
- Identifique, ligue e seccione o nervo ciático.
- Desinsira os rotadores externos curtos do quadril (i.e., o piriforme, os gêmeos, o obturador interno, o obturador externo, e o quadrado femoral) nas suas inserções no fêmur, e seccione os músculos isquiotibiais da tuberosidade isquiática.
- Faça uma incisão na cápsula de articulação do quadril e no ligamento redondo para completar a desarticulação (Fig. 17-1B).
- Leve o retalho do glúteo anteriormente e suture a parte distal dos músculos do glúteo para a origem do pectíneo e dos músculos adutores.
- Coloque um dreno na parte inferior da incisão e aproxime as bordas da pele com suturas inabsorvíveis separadas.

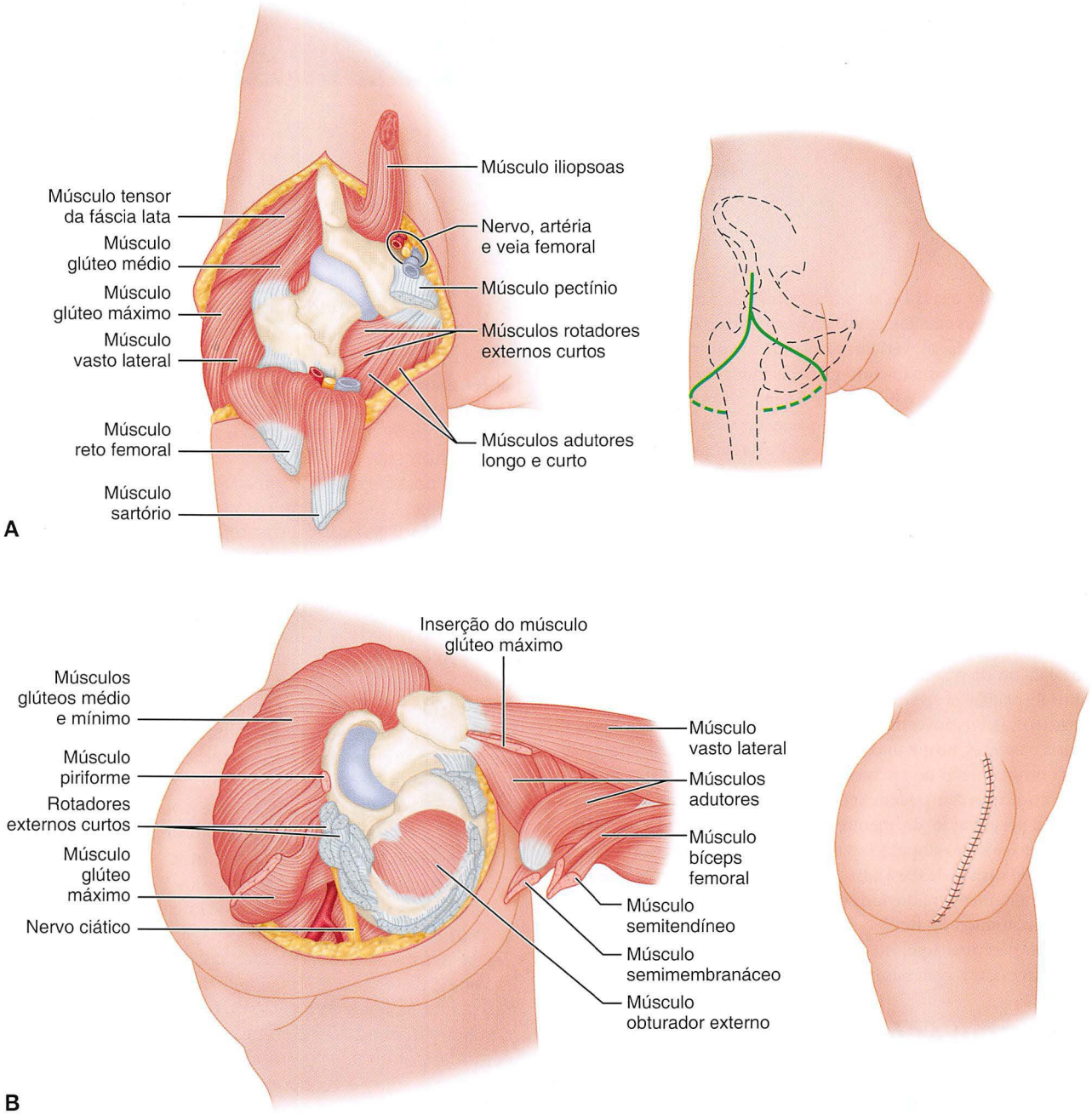

FIGURA 17-1 A desarticulação Boyd do quadril. **A,** Vasos femorais e nervo foram ligados, e os músculos sartório, reto femoral, pectíneo e iliopsoas foram destacados. *Detalhe*, Linha de incisão da pele. **B,** Os músculos glúteos foram separados das inserções, o nervo ciático e os rotatores externos curtos foram divididos, e os músculos isquiotibiais foram destacados da tuberosidade isquiática. *Detalhe*, Fechamento final do coto. (Redesenhada de Boyd HB: Anatomic disarticulation of the hip, *Surg Gynecol Obstet* 84:346, 1947.) **VEJA A TÉCNICA 17-1.**

RETALHO POSTERIOR

TÉCNICA 17-2

(SLOCUM)

- Comece a incisão ao nível do ligamento inguinal, leve-a distalmente sobre a artéria femoral por 10 cm, curve-a ao longo da face medial da coxa, continue lateral e proximalmente sobre o trocânter maior, e gire-a anteriormente para o ponto inicial. Um retalho posteromedial longo o suficiente para cobrir a extremidade do coto é formado.
- Isole, ligue e seccione os vasos femorais, seccione o nervo femoral para cair bem proximal ao ligamento inguinal.
- Abduza acentuadamente a coxa e divida os músculos adutores nas suas origens púbicas.
- Seccione os dois ramos do nervo obturatório de modo que eles retraiam para longe das áreas de pressão.
- Libere as origens do sartório e reto femoral das espinhas ilíacas anterossuperior e anteroinferior. Realize moderadamente a adução e rode internamente a coxa, dividindo o tensor da fáscia lata ao nível da extremidade proximal do trocânter maior; ao mesmo nível, divida junto do osso os músculos inseridos no trocânter. Em seguida, faça a abdução da coxa acentuadamente e divida o glúteo máximo na extremidade distal do retalho de pele posterior.
- Identifique, ligue, e seccione o nervo ciático.
- Divida a cápsula da articulação e complete a desarticulação.
- Rode o longo retalho posteromedial que contém o glúteo máximo anteriormente e suture-o nas margens anteriores da incisão.

HEMIPELVECTOMIA

A hemipelvectomia muitas vezes é realizada para tumores que não podem ser adequadamente ressecados por técnicas de preservação do membro ou desarticulação do quadril. Outras indicações para hemipelvectomia incluem infecção que ameaça a vida e insuficiência arterial. Chan et al. relataram a hemipelvectomia para úlceras de decúbito em pacientes com lesão medular. Em contraste com a desarticulação do quadril, todos os tipos de hemipelvectomia ressecam os linfonodos inguinais e ilíacos.

A hemipelvectomia não convencional inclui um retalho posterior ou glúteo, e desarticula a sínfise púbica e articulação sacroilíaca e o membro ipsolateral. Uma hemipelvectomia ampliada inclui ressecção das estruturas musculoesqueléticas adjacentes, como o sacro ou partes da coluna lombar. Em uma hemipelvectomia interna, a secção óssea divide o ílio acima do acetábulo, preservando a crista do ílio. A hemipelvectomia interna é uma ressecção de preservação do membro, muitas vezes obtendo margens proximal e medial iguais à amputação correspondente. Esse procedimento é discutido no Capítulo 24.

Todos os tipos de hemipelvectomia são procedimentos extremamente invasivos e mutiladores. Eles exigem a otimização do estado nutricional do paciente, preparação para a transfusão sanguínea e monitoramento adequado durante a cirurgia. Muitos pacientes têm dor fantasma significativa no pós-operatório inicial. A necrose do retalho e dos tecidos moles é uma complicação comum. Na sua revisão de 160 hemipelvectomias externas, Senchenkov et al. relataram uma taxa de morbidade de 54%, incluindo lesões intraoperatórias geniturinárias (18%) e gastrointestinais (3%). As complicações da ferida foram as complicações mais comuns no pós-operatório, incluindo infecção e necrose do retalho. Os pacientes com retalho posterior, que tiveram ligadura dos vasos ilíacos comuns, foram 2,7 vezes mais propensos a ter necrose do retalho do que aqueles pacientes que tiveram ligadura dos vasos ilíacos externos. O apoio emocional e psicológico é parte importante da reabilitação. Apesar de boas próteses estarem disponíveis para pacientes após a hemipelvectomia, poucos as consideram úteis. As técnicas para a hemipelvectomia convencional, retalho anterior e hemipelvectomia interna estão descritas.

HEMIPELVECTOMIA CONVENCIONAL

TÉCNICA 17-3

- Insira um cateter de Foley. Coloque o paciente em posição de decúbito lateral com o lado comprometido para cima. Mantenha o paciente de tal modo que a mesa possa ser inclinada para facilitar a dissecção anterior e posterior.
- Realize primeiramente a dissecção anterior, fazendo uma incisão que se estenda de 5 cm acima da espinha ilíaca anterossuperior para o tubérculo púbico (Fig. 17-2A). Aprofunde a incisão através do tensor da fáscia lata, da aponeurose do oblíquo externo e dos músculos oblíquo interno e transverso.
- Afaste o cordão espermático medialmente.
- Exponha a fossa ilíaca por dissecção romba.
- Eleve o peritônio parietal separando-o dos vasos ilíacos e permita que ele caia inferiormente com a víscera.
- Ligue os vasos epigástricos inferiores.
- Libere o músculo reto e corte a partir do púbis.
- Identifique os vasos ilíacos, afaste o ureter medialmente, e ligue a veia e artéria ilíaca comum. Tracione lateralmente na veia e artéria ilíaca, ligue seus ramos para o sacro, reto e bexiga, separando o reto e a bexiga da parede lateral pélvica e expondo as raízes nervosas sacras (Fig. 17-2B e C). Se necessário para a exposição, divida a sínfise púbica e articulação sacroilíaca antes dessa dissecção.
- Tampone a ferida anterior com compressas quentes e úmidas.
- Faça uma incisão posterior na pele, estendendo-a 5 cm acima da espinha ilíaca anterossuperior, correndo sobre a face anterior do trocânter maior, em paralelo com a prega glútea posteriormente em torno da coxa, unindo-a com a extremidade inferior da incisão anterior (Fig. 17-2A).
- Levante o retalho posterior, dissecando a fáscia glútea diretamente, separando-a do glúteo máximo. Inclua a fáscia com o retalho. Se possível, inclua a parte medial do glúteo máximo com o retalho. Superiormente, eleve o retalho separando-o da crista ilíaca.
- Divida o oblíquo externo, eretores da espinha, latíssimo do dorso e quadrado lombar da crista do ílio.
- Afaste o glúteo máximo do ligamento sacrotuberal, cóccix e sacro (Fig. 17-2D).
- Divida o músculo iliopsoas, os nervos genitofemoral, obturador e femoral e o tronco nervoso lombossacral ao nível da crista ilíaca.

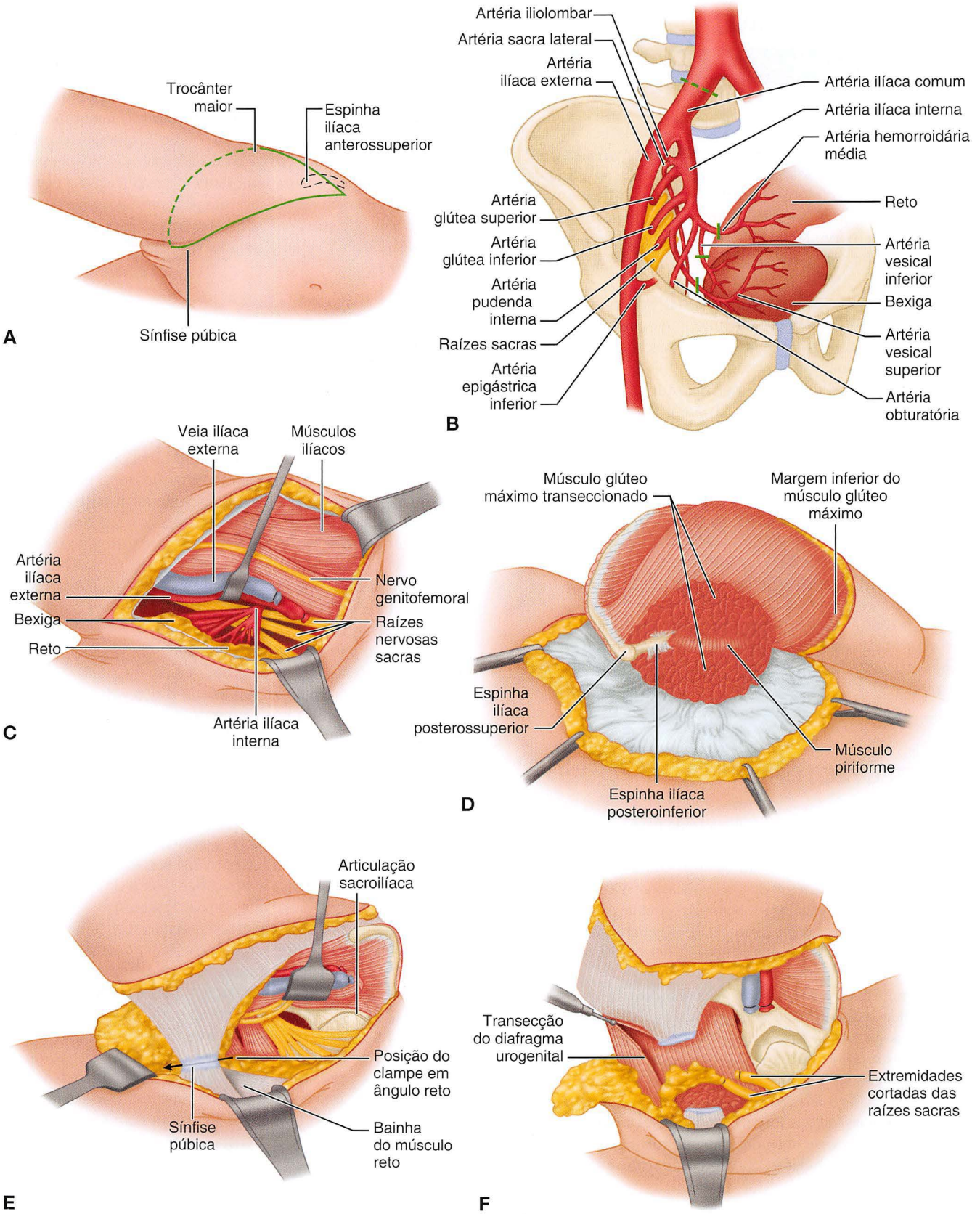

FIGURA 17-2 Hemipelvectomia convencional. **A,** Incisão. **B** e **C,** Transecção das artérias ilíacas e secção dos vasos ilíacos internos. **D,** Liberação da crista ilíaca e glúteo máximo. **E,** Divisão da sínfise púbica. **F,** Divisão dos músculos da pelve. **VEJA A TÉCNICA 17-3.**

- Faça a abdução do quadril, colocando tensão nos tecidos moles em torno da sínfise púbica. Passe um clampe longo de ângulo reto em torno da sínfise e divida-a com um bisturi (Fig. 17-2E).
- Seccione as raízes do nervo sacras, preservando os nervos esplâncnicos pélvicos se possível. Afaste o músculo ilíaco lateralmente, expondo a face anterior da articulação sacroilíaca.
- Divida a articulação anteriormente com um bisturi ou osteótomo e divida o ligamento iliolombar.
- Coloque tração considerável sobre a extremidade, separando a parede lateral pélvica da víscera. Prosseguindo de anterior para posterior, seccione a partir da parede lateral pélvica: diafragma urogenital, isquiococcígeo, iliococcígeo, pubococcígeo, piriforme, ligamento sacrotuberal e ligamentos sacroespinais (Fig. 17-2F). Todas essas estruturas devem ser divididas sob tensão. Mova a extremidade anteriormente e divida a face posterior da articulação sacroilíaca para completar a dissecção.
- Coloque os drenos de sucção na ferida e faça a sutura da fáscia glútea com a fáscia da parede abdominal. Feche a pele.

CUIDADO PÓS-OPERATÓRIO Os drenos e cateter de Foley devem ser deixados por vários dias. Não deve ser exercida pressão no retalho posterior por vários dias.

HEMIPELVECTOMIA DO RETALHO ANTERIOR

A hemipelvectomia do retalho anterior é indicada para lesões na nádega ou coxa proximal posterior que não podem ser adequadamente tratadas por métodos de preservação do membro. O defeito posterior maior é coberto por um retalho miocutâneo do quadríceps mantido pela artéria femoral superficial.

TÉCNICA 17-4

- Insira um cateter de Foley. Coloque o paciente na posição de decúbito lateral com o lado operado para cima, e mantenha o paciente na mesa de modo que ela possa ser inclinada para facilitar as dissecções anterior e posterior. Prepare a pele desde os dedos até as costelas, deixando a extremidade livre. Marque a incisão na pele de tal modo que o comprimento e largura do retalho anterior cubra adequadamente o defeito posterior que deve ser criado (Fig. 17-3A).
- Faça uma incisão superiormente à crista ilíaca a partir de seu ponto médio-lateral, em torno da nádega imediatamente lateral ao ânus, e para o ponto médio-medial da coxa. Continue a incisão distalmente na coxa até uma distância adequada para cobrir o defeito posterior, a região anterior da coxa até o ponto médio-lateral e superiormente para juntar a incisão superior.
- Realize primeiramente a dissecção posterior. Preserve uma margem de pele de 3 cm do ânus. Destaque o glúteo máximo e eretores da espinha do sacro. Destaque o músculo oblíquo externo, eretores da espinha, latíssimo do dorso e quadrado lombar da crista ilíaca.
- Flexione o quadril e coloque sob tensão os tecidos na região da prega glútea. Destaque as origens restantes do glúteo máximo do cóccix e ligamento sacrotuberal (Fig. 17-3B). Realize a dissecção romba lateralmente ao reto para dentro da fossa isquiorretal.
- Mova-se para a frente do paciente e aprofunde a incisão anterior na junção dos terços médio e distal da coxa através do quadríceps até o fêmur. Continue a dissecção lateralmente a partir desse ponto em uma direção cefálica para a espinha anterossuperior, seccionando o vasto lateral do fêmur e separando o tensor da fáscia lata da sua fáscia de tal forma que esteja incluído na amostra (Fig. 17-3C).
- Inicie a dissecção medial no canal de Hunter e ligue os vasos femorais superficiais. Siga os vasos superiormente até o ligamento inguinal, dividindo e ligando vários pequenos ramos aos músculos adutores.
- Tracione o retalho miocutâneo para cima e destaque o vasto medial e intermédio do fêmur.
- Ligue os vasos femorais profundos na sua origem a partir da veia e artéria femoral comum.
- Separe o retalho miocutâneo da pelve, liberando os músculos abdominais da crista ilíaca, o sartório da espinha anterossuperior, o reto femoral da espinha anteroinferior e o reto abdominal do púbis (Fig. 17-3D).
- Afaste o retalho medialmente e disseque ao longo do nervo femoral para dentro da pelve para expor os vasos ilíacos.
- Divida a sínfise púbica enquanto protege a bexiga e a uretra.
- Ligue os vasos ilíacos internos a partir da sua origem nos ilíacos comuns. Ao tracionar medialmente a bexiga e o reto, divida os ramos viscerais dos vasos ilíacos internos. Divida o músculo psoas, quando ele se junta ao ilíaco, e divida o nervo obturatório subjacente, mas proteja o nervo femoral que vai para dentro do retalho. Divida o nervo lombossacral e as raízes do nervosas sacras (Fig. 17-3E).
- Coloque a tração sobre o diafragma pélvico, elevando a extremidade, e divida o diafragma urogenital, elevador do ânus, e piriforme perto da pelve.
- Divida a articulação sacroilíaca e o ligamento iliolombar e remova a parte amputada.
- Vire o retalho do quadríceps cobrindo o defeito posterior e feche a ferida sobre drenos de sucção, suturando o quadríceps à parede abdominal, aos eretores da espinha, ao sacro e ao diafragma pélvico.

CUIDADO PÓS-OPERATÓRIO O paciente pode deambular quando o conforto e a estabilidade permitirem. Os drenos e cateter de Foley devem ser deixados no local por vários dias. A necrose da pele é muito menos frequente do que com o retalho posterior clássico.

HEMIPELVECTOMIA INTERNA

A hemipelvectomia interna é indicada para tumores em torno da coxa proximal e quadril que não podem ser ressecados adequadamente por meio de técnicas de preservação do membro e não necessitam de desarticulação sacroilíaca para margens proximais satisfatórias. A operação é uma amputação supra-acetabular que divide o ílio através da incisura isquiática maior.

TÉCNICA 17-5

- Insira um cateter de Foley. Coloque o paciente na posição de decúbito lateral com o lado operado para cima e mantenha o paciente na mesa de modo que ela possa ser inclinada para qualquer lado.
- Inicie a incisão de 1 a 2 cm acima da espinha ilíaca anterossuperior e continue posterior e lateralmente cruzando do trocânter maior para a prega glútea. Acompanhe a prega glútea até a coxa medial posteriormente. Comece com uma segunda incisão a partir da primeira incisão 5 cm abaixo do ponto inicial e continue até um pouco acima e paralelo ao ligamento inguinal para o tubérculo púbico. Leve a incisão posteriormente cruzando a coxa na face medial para unir-se com a primeira incisão (Fig. 17-4A).
- Realize primeiramente a dissecção anterior. Divida os músculos da parede abdominal, expondo o peritônio.
- Disseque rombamente o espaço retroperitoneal expondo os vasos ilíacos (Fig. 17-4B).
- Divida a sínfise púbica, protegendo a bexiga e uretra.
- Divida o ílio através da incisura isquiática maior da seguinte forma: realize a dissecção romba do músculo iliopsoas da parede medial do ílio passando um dedo desde a espinha anterossuperior até a incisura isquiática maior. De modo semelhante, disseque os músculos glúteos da face lateral do ílio. Passe uma serra de Gigli através da incisura isquiática maior abaixo da origem do glúteo mínimo e divida o ílio (Fig. 17-4C).
- Agora a extremidade pode ser posicionada para colocar vários grupos de músculo sob tensão de modo que eles possam ser divididos nos níveis apropriados juntamente com os nervos femoral, obturatório e ciático. Deve-se tomar cuidado para dividir os diafragmas urogenital e pélvico nas suas fixações pélvicas, protegendo a bexiga e reto.
- Feche a ferida sobre os drenos de sucção.

CUIDADO PÓS-OPERATÓRIO Os drenos e cateter de Foley são deixados no local por vários dias. Não deve ser exercida pressão no retalho posterior por vários dias após a cirurgia.

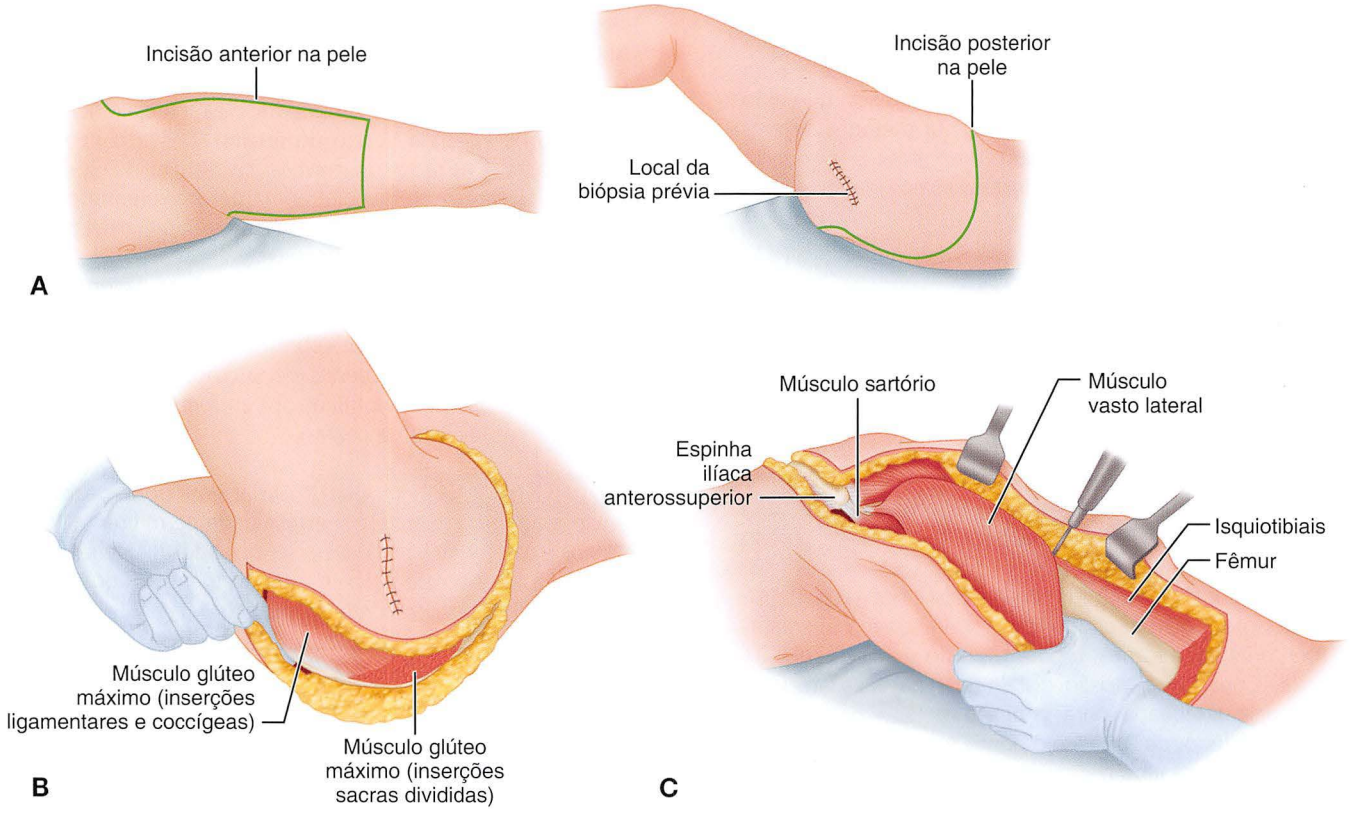

FIGURA 17-3 Hemipelvectomia de retalho anterior. **A,** Incisões anterior e posterior. **B,** Destaque das origens do glúteo máximo do cóccix e ligamento sacrotuberal. **C,** Seccionando o vaso lateral do fêmur e separando o tensor da fáscia lata da fáscia.

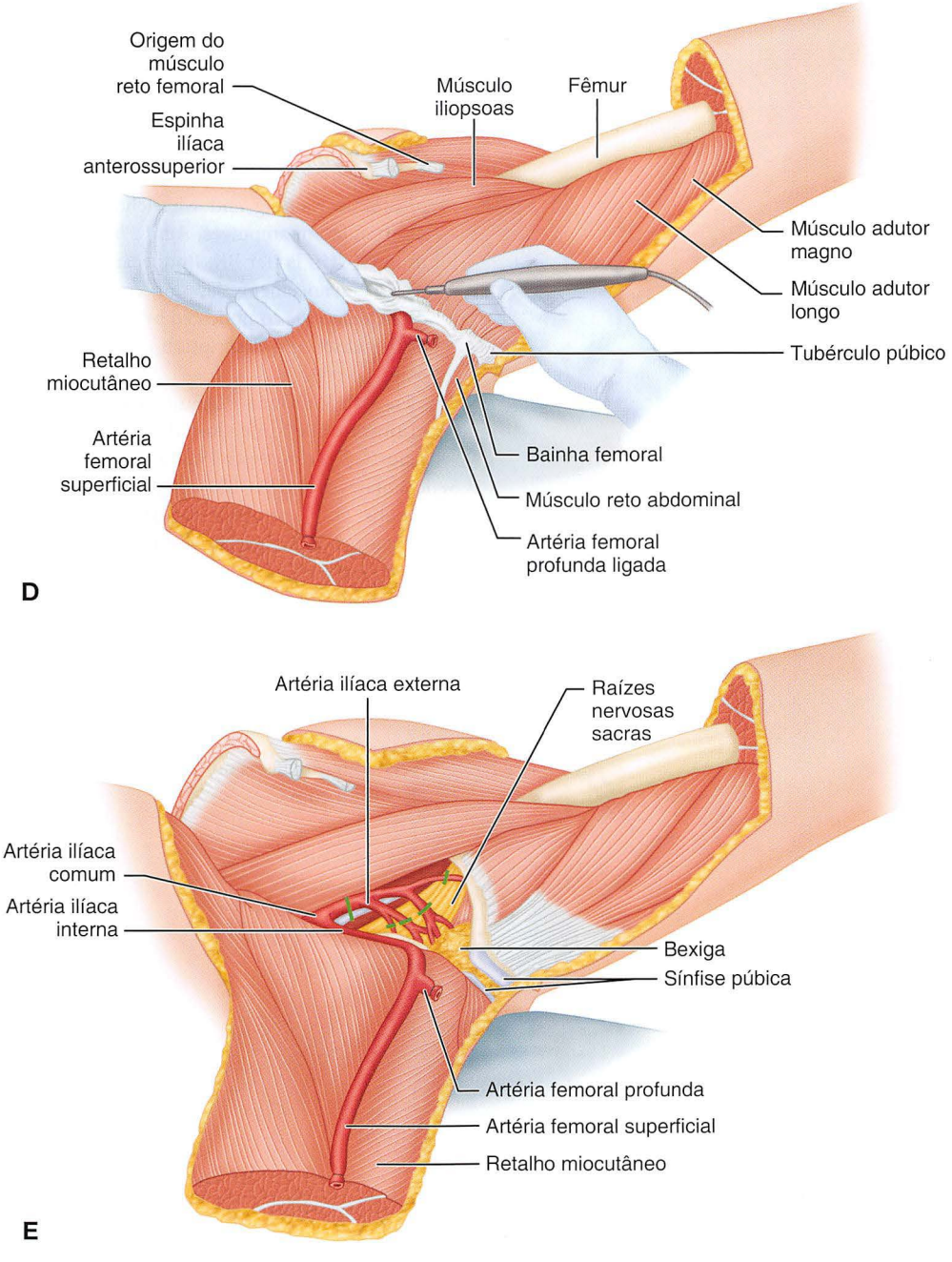

FIGURA 17-3, cont. **D,** Separação do retalho miocutâneo. **E,** Transecção dos vasos ilíacos internos e seus ramos. **VEJA A TÉCNICA 17-4.**

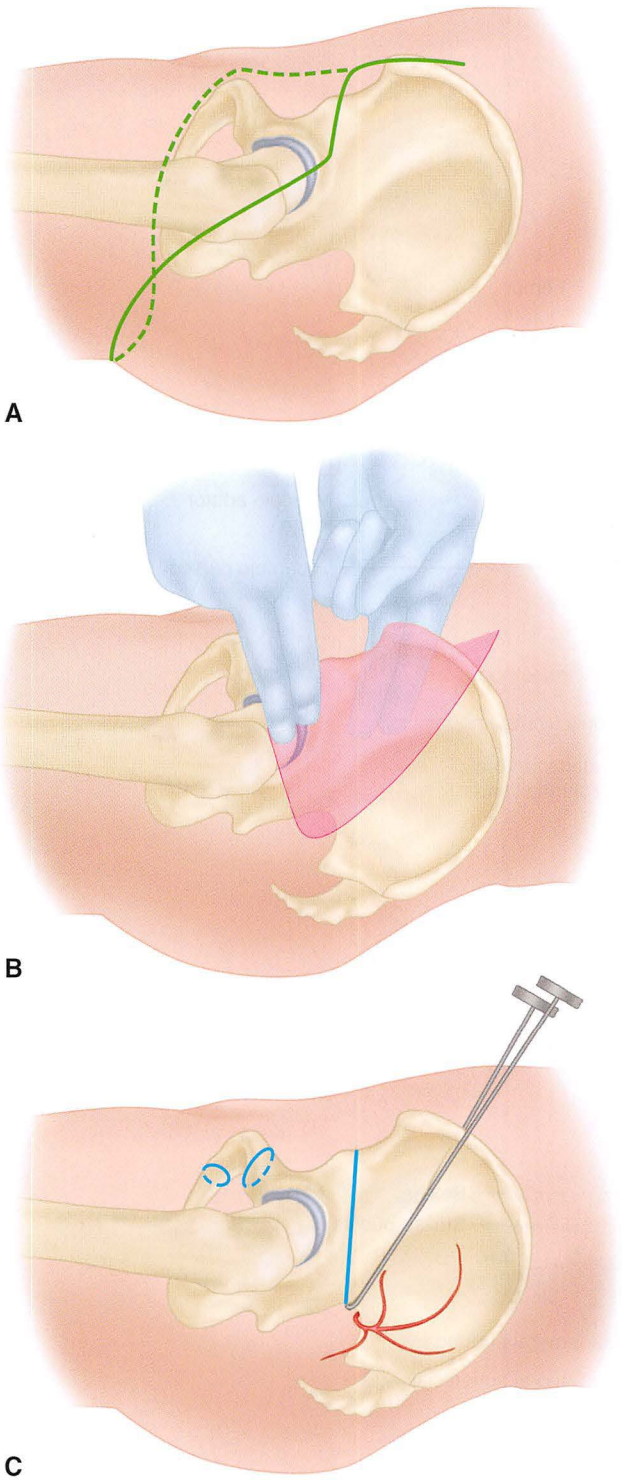

FIGURA 17-4 **A,** Tipo raquete de incisão. **B,** Separação de músculos do ílio. **C,** Divisão do ílio por serra Gigli. (Redesenhada de Sherman CD Jr, Duthie RB: Modified hemipelvectomy, *Cancer* 13:51, 1960.) **VEJA A TÉCNICA 17-5.**

REFERÊNCIAS

Baliski CR, Schachar NS, McKinnon G, et al: Hemipelvectomy: a changing perspective for a rare procedure, *Can J Surg* 47:99, 2004.

Chan JWH, Virgo KS, Johnson FE: Hemipelvectomy for severe decubitus ulcers in patients with previous spinal cord injury, *Am J Surg* 185:69, 2003.

Chansky HA: Hip disarticulation and transpelvic amputation: surgical management. In Smith DG, Michael JW, Bowker JH, editors: *Atlas of amputations and limb deficiencies: surgical, prosthetic, and rehabilitation principles*, ed 3, Rosemont, IL, 2004, American Academy of Orthopaedic Surgeons.

Chin T, Oyabu H, Maeda Y, et al: Energy consumption during prosthetic walking and wheelchair locomotion by elderly hip disarticulation amputees, *Am J Phys Med Rehabil* 88:399, 2009.

Johnson ON III, Potter BK, Bonnecarrere ER: Modified abdominoplasty advancement flap for coverage of trauma-related hip disarticulations complicated by heterotopic ossification: a report of two cases and description of a surgical technique, *J Trauma* 64:E54, 2008.

Krijnen MR, Wuisman PI: Emergency hemipelvectomy as a result of uncontrolled infection after total hip arthroplasty: two case reports, *J Arthroplasty* 19:803, 2004.

Senchenkov A, Moran SL, Petty PM, et al: Predictors of complications and outcomes of external hemipelvectomy wounds: account of 160 consecutive cases, *Ann Surg Oncol* 15:355, 2008.

Yari P, Dijkstra PU, Geertzen JHB: Functional outcome of hip disarticulation and hemipelvectomy: a cross-sectional national description study in the Netherlands, *Clin Rehabil* 22:1127, 2008.

Zalavras CG, Rigopoulos N, Ahlmann E, Patzakis MJ: Hip disarticulation for severe lower extremity infections, *Clin Orthop Relat Res* 467:1721, 2009.

As referências completas estão disponíveis em www.expertconsult.com.

AMPUTAÇÕES DA EXTREMIDADE SUPERIOR

Kevin B. Cleveland

CAPÍTULO 18

AMPUTAÇÕES DA MÃO 659
AMPUTAÇÕES DO PUNHO 659
AMPUTAÇÕES DO ANTEBRAÇO (TRANSRADIAIS) 660
DESARTICULAÇÃO DO COTOVELO 662
AMPUTAÇÕES DO BRAÇO (TRANSUMERAIS) 663
AMPUTAÇÕES DO OMBRO 664
AMPUTAÇÃO DO QUARTO DIANTEIRO 667

As amputações devem ser consideradas o início da reabilitação. As principais amputações da extremidade superior (diferentes das amputações digitais) são responsáveis por 3% a 15% de todas as amputações e são aproximadamente 20 vezes menos comuns que as amputações da extremidade inferior. O trauma é o motivo mais comum para amputações da extremidade superior, exceto para desarticulação do ombro e amputações do quarto dianteiro, para as quais os tumores malignos são as principais razões. Geralmente, todo comprimento possível deve ser preservado nas amputações da extremidade superior. A preservação do comprimento pode ser mantida por uma avaliação cuidadosa e alongamento de um coto curto por distração osteogênica (o método de Ilizarov) e anastomose microvascular. Os retalhos livres distais e retalhos de parte sobressalente (retalhos em filé) do membro amputado também devem ser utilizados para preservar o comprimento. No entanto, protesistas são capazes de ajustar até mesmo pequenos cotos com próteses para melhorar a função. Muitas vezes um pequeno coto distal ao cotovelo pode ser funcionalmente melhor que uma longa amputação acima do cotovelo. Um membro protético não pode substituir de forma adequada a sensibilidade da mão, e a função de um membro protético diminui com maiores níveis de amputação. Alguns pacientes com amputações ao redor do ombro são usuários regulares de prótese. O uso de um curativo rígido e o subsequente início temporário da prótese adequada em pacientes com amputações transumerais ou mais distais incentivam a retomada das atividades bimanuais, suavizam o golpe psicológico da perda do membro, e diminuem a taxa de rejeição protética. Após 4 a 6 semanas de pós-operatório, os tecidos moles foram curados significativamente e o edema deve ser controlado o suficiente para prosseguir com um encaixe definitivo para o paciente. Uma prótese mioelétrica pode ser uma opção para pacientes com uma amputação abaixo do cotovelo. No entanto, para trabalhadores manuais um dispositivo mais tradicional deve ser empregado. Algumas instituições utilizam sistemas híbridos que consistem em uma articulação de bloqueio do ombro com um cotovelo movido pelo corpo e externamente acionado pelo punho e dispositivos terminais. Esses sistemas são mais úteis nas amputações da extremidade dominante. Os receptores utilizam a prótese por aproximadamente 14 horas por dia. Alguns relatórios indicam, contudo, que 50% dos pacientes descontinuam o uso da prótese após 5 anos. Vários dispositivos terminais estão disponíveis e são facilmente intercambiáveis (Fig. 18-1). Independentemente disso, os protesistas experientes são imprescindíveis para garantir que os pacientes tenham dispositivos funcionais adequados, e eles devem ser consultados, quando disponível, por cada paciente.

AMPUTAÇÕES DA MÃO

As amputações da mão são discutidas no Capítulo 19.

AMPUTAÇÕES DO PUNHO

Sempre que possível, a amputação transcarpal ou desarticulação do punho é definitivamente preferível à amputação através do antebraço, porque, desde que a articulação radioulnar distal permaneça normal, a pronação e a supinação são preservadas. Embora somente 50% de qualquer pronação ou supinação seja transmitida para a prótese, esses movimentos são extremamente valiosos para o paciente, e cada esforço deve ser feito para preservá-los. Em amputações transcarpais, a flexão e a extensão da articulação radiocarpal devem ser preservadas de modo que esses movimentos também, possam ser usados de forma protética. Embora difícil, o ajuste protético de cotos de amputação transcarpal pode ser alcançado por um protesista habilidoso. As excelentes próteses de desarticulação do punho estão disponíveis, e as unidades de punho protético finas podem ser utilizadas para eliminar uma extensão considerável da objeção anterior da mão artificial ou gancho protético se estendendo abaixo do nível da mão oposta. Em comparação com amputações mais proximais, o longo braço de alavanca suprimido por amputação no punho aumenta a facilidade e a força com que a prótese pode ser usada.

AMPUTAÇÃO NO PUNHO

TÉCNICA 18-1

- Modele um longo retalho da pele palmar e um curto dorsal em uma razão de 2:1. Realize a dissecção dos retalhos proximalmente ao nível da secção de osso proposta e exponha as estruturas moles subjacentes.
- Levante os tendões dos flexores e extensores do dedo distalmente, divida-os e permita sua retração no antebraço.
- Identifique os tendões dos flexores e extensores do punho, libere suas inserções e afaste-os proximalmente ao nível da secção do osso. Identifique os nervos mediano

FIGURA 18-1 Prótese mioelétrica para amputação do antebraço com dispositivos terminais intercambiáveis.

e ulnar e os filamentos finos do nervo radial. Levante os nervos distalmente, e corte-os proximalmente ao nível de amputação de modo que suas extremidades se retraiam bem acima da extremidade do coto.

- Proximal ao nível da secção do osso pretendido, clampeie, ligue e divida as artérias radial e ulnar, e divida os tecidos moles remanescentes abaixo do osso.
- Realize uma transecção nos ossos com uma serra, e raspe todas as bordas rugosas para formar um contorno liso e arredondado.
- Em pontos convenientes, de acordo com as suas inserções normais, fixe os tendões dos flexores e extensores do punho aos ossos do carpo remanescentes de modo que o movimento ativo do punho seja preservado.
- Com suturas não absorvíveis simples, feche o tecido subcutâneo e da pele na extremidade do coto, e insira um dreno de tecido de borracha ou dreno de sucção.

DESARTICULAÇÃO DO PUNHO

TÉCNICA 18-2

- Modele um longo retalho de pele palmar e um curto dorsal (Fig. 18-2A). Comece a incisão 1,3 cm distalmente ao processo estiloide radial, realize-a distalmente e em toda a palma, e curve-a proximalmente para a extremidade 1,3 cm distalmente ao processo estiloide ulnar.
- Forme um curto retalho da pele dorsal, conectando as duas extremidades da incisão palmar sobre o dorso da mão; retalhos atípicos podem ser formados, se necessário, para evitar a amputação em um maior nível. Afaste os retalhos da pele junto com o tecido subcutâneo e a fáscia proximal à articulação radiocarpal.
- Proximalmente à articulação, identifique, ligue e divida as artérias radial e ulnar.
- Identifique os nervos mediano, ulnar e radial e gentilmente guie-os distalmente na ferida. Corte-os de modo que se retraiam proximalmente ao nível da amputação.
- Em um nível proximal, divida todos os tendões e permita sua retração no antebraço.
- Realize a incisão na cápsula de articulação do punho de modo circunferencial, completando a desarticulação (Fig. 18-2B e C).
- Faça a ressecção dos processos estiloides radial e ulnar, e raspe as extremidades dos ossos para formar um contorno suavemente arredondado. Tome cuidado para evitar danos à articulação radioulnar distal, incluindo o ligamento triangular, de modo que a pronação e supinação normais do antebraço sejam preservadas e a dor na articulação seja evitada (Fig. 18-2D).
- Com suturas não absorvíveis simples, feche os retalhos de pele sobre as extremidades dos ossos (Fig. 18-2E), e insira um dreno de tecido de borracha ou dreno de sucção.

AMPUTAÇÕES DO ANTEBRAÇO (TRANSRADIAIS)

Em amputações através do antebraço, como em outros lugares, é desejável preservar o máximo comprimento sempre que possível. No entanto, quando a circulação na extremidade superior é gravemente prejudicada, as amputações através do terceiro distal do antebraço têm menos probabilidade de cura de forma satisfatória do que aquelas em um nível mais proximal, porque distalmente a pele é muitas vezes fina e o tecido subcutâneo é escasso. Os tecidos moles subjacentes distalmente consistem primariamente em estruturas relativamente avasculares, como a fáscia e tendões. Nessas circunstâncias excepcionais, uma amputação na junção do meio e terceiro distal do antebraço é preferível. Em amputações através do terceiro proximal do antebraço, até mesmo um curto coto abaixo do cotovelo com 3,8 a 5 cm de comprimento é preferível a uma amputação através ou acima do cotovelo. De um ponto de vista funcional, preservar a própria articulação do cotovelo do paciente é crucial. Ao utilizar técnicas de ajuste protético melhoradas, como de Münster ou um soquete de divisão com articulações reforçadas, um protesista habilidoso pode fornecer um excelente dispositivo protético para até mesmo um curto coto abaixo do cotovelo.

AMPUTAÇÃO DO ANTEBRAÇO DISTAL (TRANSRADIAL DISTAL)

TÉCNICA 18-3

- Começando proximalmente no nível de secção do osso pretendido, modele os retalhos de pele anterior e posterior iguais (Fig. 18-3A); faça o comprimento de cada um aproximadamente igual a uma metade do diâmetro do antebraço no nível da amputação. Junto com os retalhos de pele, afaste o tecido subcutâneo e aprofunde a fáscia proximalmente para o nível de secção do osso.
- Clampeie, faça dupla ligadura e divisão das artérias radial e ulnar proximal a esse nível.
- Identifique os nervos radial, ulnar, e mediano; levante-os gentilmente de modo distal; e realize a transecção elevada de modo que eles se retraiam bem proximal à extremidade do coto.

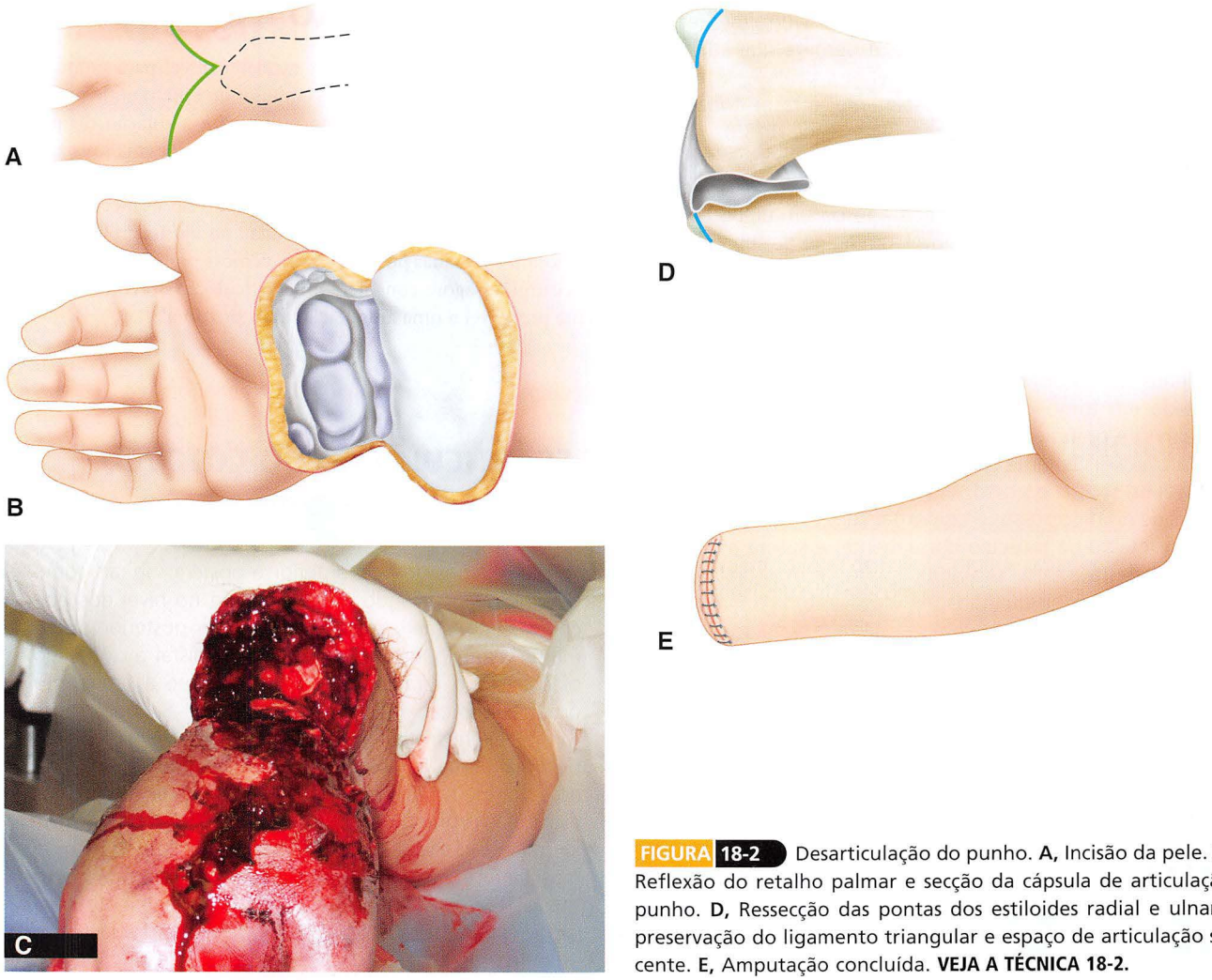

FIGURA 18-2 Desarticulação do punho. **A,** Incisão da pele. **B** e **C,** Reflexão do retalho palmar e secção da cápsula de articulação do punho. **D,** Ressecção das pontas dos estiloides radial e ulnar com preservação do ligamento triangular e espaço de articulação subjacente. **E,** Amputação concluída. **VEJA A TÉCNICA 18-2.**

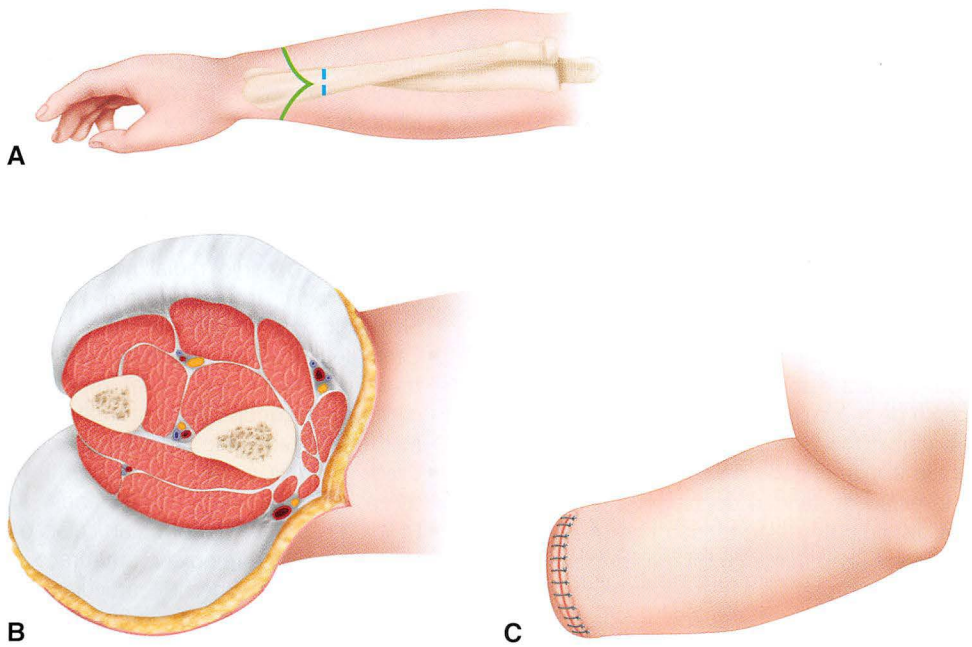

FIGURA 18-3 Amputação através do antebraço distal. **A,** Incisão da pele e nível do osso. **B,** Os retalhos são refletidos, e ossos e estruturas moles são divididos. **C,** Amputação concluída. **VEJA A TÉCNICA 18-3.**

- Corte através dos ventres musculares transversalmente distais ao nível de secção do osso, e permita que suas extremidades retraiam para esse nível.
- Divida o rádio e a ulna transversalmente, e raspe todas as arestas afiadas das suas extremidades (Fig. 18-3B).
- Feche a fáscia profunda com finas suturas absorvíveis e os retalhos de pele com suturas não absorvíveis simples (Fig. 18-3C), e insira de forma profunda à fáscia um dreno de tecido de borracha ou, se preferível, um dreno de sucção.
- Se desejado, um fechamento mioplástico pode ser feito nesta amputação da maneira a seguir. Após levantar os retalhos de pele e fáscia apropriados, forme um retalho de flexor anterior do músculo sublime radial longo o suficiente de modo que a sua extremidade possa ser realizada em torno da extremidade dos ossos à fáscia dorsalmente profunda.
- Divida transversalmente os tecidos moles remanescentes no nível de secção do osso.
- Depois de dividir os ossos e contornar suas extremidades, tome o retalho de músculo dorsalmente, e suture a sua extremidade à fáscia profunda sobre a musculatura dorsal. Para prevenir quantidade excessiva, toda a massa de músculo anterior nunca deve ser utilizada dessa forma.
- Feche o coto conforme descrito.

AMPUTAÇÃO DO TERÇO PROXIMAL DO ANTEBRAÇO (TRANSRADIAL PROXIMAL)

TÉCNICA 18-4

- Quando houver disponibilidade de pele boa, forme os retalhos de pele anterior e posterior de igual comprimento; se não houver disponibilidade de pele boa, forme retalhos atípicos, conforme necessário, em vez de amputar em um nível mais proximal. Afaste proximalmente ao nível de secção do osso pretendido a fáscia profunda junto com os retalhos de pele.
- Proximalmente a esse nível, faça identificação, dupla ligadura e divisão dos principais vasos.
- Identifique os nervos mediano, ulnar e radial; puxe-os distalmente; e corte-os proximalmente de modo que suas extremidades se retraiam proximalmente à extremidade do coto.
- Divida os ventres musculares transversalmente distais ao nível de secção do osso de modo que suas extremidades proximais retraiam-se para esse nível. Corte cuidadosamente todo excesso de músculo.
- Divida o rádio e ulna transversalmente, e suavize suas bordas cortadas. Se a extremidade do coto não é, pelo menos, distal à inserção do tendão do bíceps, realize a ressecção 2,5 cm distalmente deste tendão conforme a técnica de Blair e Morris. Isso aumenta o coto funcionalmente e melhora o ajuste protético. Mesmo sem a função do bíceps, o cotovelo pode ser flexionado satisfatoriamente pelo músculo braquial.
- Com as suturas absorvíveis simples, feche a fáscia profunda; com suturas não absorvíveis simples, feche as bordas da pele. Insira na fáscia profunda um dreno de tecido de borracha ou um dreno de sucção.

DESARTICULAÇÃO DO COTOVELO

A articulação do cotovelo é um excelente nível para amputação, porque o amplo alargamento dos côndilos do úmero pode ser transmitido firmemente pelo soquete protético e a rotação do úmero pode ser transmitida para a prótese. Em amputações mais proximais, a rotação do úmero não pode ser, então, transmitida, de modo que uma plataforma giratória protética do cotovelo é necessária. As dificuldades anteriormente apresentadas no ajuste protético neste nível foram superadas por modernas técnicas protéticas, e a maioria dos cirurgiões agora considera a desarticulação do cotovelo geralmente preferível a uma amputação mais proximal.

DESARTICULAÇÃO DO COTOVELO

TÉCNICA 18-5

- Forme retalhos de pele anterior e posterior iguais como se segue. Começando proximalmente no nível dos epicôndilos do úmero, estenda o retalho posterior distalmente a um ponto cerca de 2,5 cm distal à ponta do olécrano e o retalho anterior distalmente a um ponto distal à inserção do tendão do bíceps. Se necessário, forme retalhos atípicos. Em seguida, afaste os retalhos proximalmente ao nível dos epicôndilos do úmero e, no aspecto medial do cotovelo, comece a dissecção das estruturas profundas.
- Identifique e divida o lacerto fibroso, liberte a origem da musculatura flexora a partir do epicôndilo do úmero medial e afaste a massa do músculo distalmente para expor o feixe neurovascular que se situa em relação ao aspecto medial do tendão do bíceps.
- Proximal ao nível da articulação, isole, faça dupla ligadura e divida a artéria braquial.
- Levante gentilmente o nervo mediano distalmente, e, com uma faca afiada, divida-o proximalmente de modo que ele retraia pelo menos 2,5 cm proximal à linha de articulação. Identifique o nervo ulnar no seu sulco posterior para o epicôndilo medial, e trate-o de uma maneira semelhante.
- Libere a inserção do tendão do bíceps a partir do rádio e a inserção do tendão braquial a partir do processo coronoide da ulna.
- Identifique o nervo radial no sulco entre o braquial e braquiorradial; isole-o, levante-o distalmente, e corte-o proximalmente longe.
- Cerca de 6,3 cm distalmente à linha da articulação, divida transversalmente a musculatura extensora que surge a partir do epicôndilo do úmero lateral, e afaste proximalmente a extremidade proximal da massa do músculo.
- Divida a fáscia posterior juntamente com o tendão do tríceps perto da ponta do olécrano.
- Divida a cápsula anterior da articulação para completar a desarticulação, e remova o antebraço.
- Deixe intacta a superfície articular do úmero. Traga o tendão do tríceps anteriormente, e suture-o aos tendões dos músculos braquial e bíceps.
- Modele um fino retalho a partir da massa do músculo extensor deixado anexado ao epicôndilo do úmero lateral, tome-o medialmente, e costure-o aos remanescentes dos músculos flexores no epicôndilo medial. Cubra todas as

proeminências ósseas e tendões expostos na extremidade do úmero, passando as suturas adicionais através do periósteo e o retalho do músculo.

- Corte os retalhos da pele para um fechamento confortável sem tensão, e aproxime suas bordas com suturas simples de fio não absorvível. Insira profundamente à fáscia um dreno de tecido de borracha ou um dreno de sucção.

AMPUTAÇÕES DO BRAÇO (TRANSUMERAIS)

A amputação através do braço, ou amputação transumeral, é definida como amputação em qualquer nível a partir da região supracondilar do úmero distalmente ao nível da dobra auxiliar proximalmente. As amputações mais distais, como a transcondilar, são ajustadas proteticamente e funcionam como desarticulações do cotovelo; as amputações proximais no nível da função de dobra auxiliar funcionam como desarticulações do ombro. Como em todas as outras amputações, o comprimento deve ser preservado tanto quanto possível. A prótese com a qual será feita a amputação transumeral de um paciente deve incluir um mecanismo de bloqueio do cotovelo interno e uma plataforma giratória do cotovelo. O mecanismo de bloqueio do cotovelo é necessário para estabilizar a articulação em completa extensão, completa flexão, ou uma posição entre estas. O mecanismo da plataforma giratória substitui a rotação do úmero. O mecanismo de bloqueio do cotovelo se estende cerca de 3,8 cm distalmente a partir da extremidade do soquete protético e deve ser cosmeticamente agradável ao nível do cotovelo oposto. Portanto, ao realizar amputações transumerais, o nível da secção do osso deve ser pelo menos 3,8 cm proximal à articulação do cotovelo para permitir espaço para esse mecanismo. Embora uma amputação ao nível da dobra auxiliar ou mais proximalmente deva ser ajustada proteticamente como uma desarticulação do ombro, preservando a parte mais proximal do úmero, incluindo a cabeça, ela é valiosa; o contorno normal do ombro é mantido, o que é cosmeticamente desejável, e a prótese de desarticulação é mais estável em um ombro em que permanece parte do úmero à qual seu encaixe pode ser fixado.

Em crianças menores de 12 anos, o supercrescimento ósseo das amputações diafisárias foi relatado, com o úmero e fíbula sendo mais comuns. Em geral, a desarticulação no cotovelo é recomendada; entretanto, se a desarticulação não é viável, um enxerto de nivelamento da extremidade do osso do úmero deve ser feito. Vários autores sugeriram utilizar fáscia, metal ou enxertos da crista ilíaca. Nós utilizamos, com bons resultados, a parte amputada do úmero distal como um enxerto de nivelamento no momento da amputação primária. Acompanhamento clínico de perto é obrigatório, e as revisões são, algumas vezes, necessárias.

ÁREA SUPRACONDILAR

TÉCNICA 18-6

- Começando proximalmente no nível da secção do osso pretendido, modele os retalhos de pele anterior e posterior iguais, cada um sendo o comprimento de uma metade do diâmetro do braço neste nível (Fig. 18-4A).
- Faça dupla ligadura e divida a artéria braquial proximal ao nível da secção do osso, e realize a transecção dos nervos mediano, ulnar e radial em um maior nível, de modo que suas extremidades proximais retraiam-se bem proximais à extremidade do coto.
- Divida os músculos no compartimento anterior do braço 1,3 cm distal ao nível da secção do osso pretendido, de modo que eles se retraiam a esse nível.
- Libere a inserção do tendão do tríceps a partir do olécrano, preservando a fáscia e músculo com um grande retalho. Afaste esse retalho proximalmente, e faça a incisão do periósteo do úmero de modo circunferencial em um nível de pelo menos 3,8 cm proximal à articulação do cotovelo para deixar espaço para o mecanismo do cotovelo da prótese.
- Divida o osso neste nível, e com uma lixa arredonde suavemente a sua extremidade (Fig. 18-4B).
- Corte o tendão do tríceps para formar um grande retalho, leve-o através da extremidade do osso, e costure-o à fáscia sobre os músculos anteriores.
- Insira de forma profunda, neste retalho, um dreno de Penrose ou um tubo plástico para drenagem por sucção. che a fáscia com finas suturas absorvíveis e os retalhos de pele com suturas não absorvíveis simples (Fig. 18-4C).

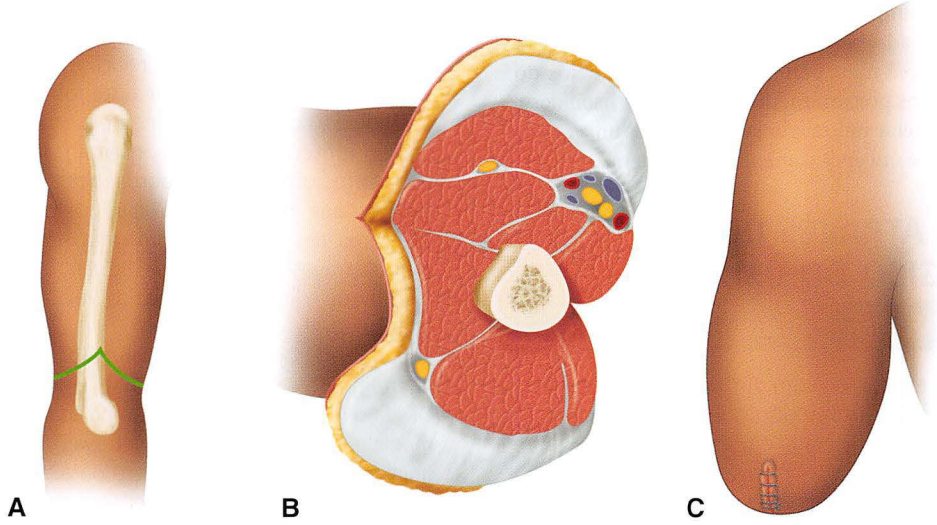

FIGURA 18-4 Amputação através braço ao nível supracondilar. **A,** Incisão da pele e nível do osso. **B,** Músculos anteriores são divididos transversalmente, retalho do tríceps e fáscia são construídos, e o osso é seccionado. **C,** Amputação concluída. **VEJA A TÉCNICA 18-6.**

AMPUTAÇÃO PROXIMAL À ÁREA SUPRACONDILAR

TÉCNICA 18-7

- Começando proximalmente ao nível de secção do osso pretendido, modele os retalhos de pele anterior e posterior iguais, o comprimento de cada um sendo ligeiramente maior do que uma metade do diâmetro do braço neste nível.
- Proximalmente ao nível de secção do osso pretendido, identifique, faça dupla ligadura e divida a artéria e veia braquiais.
- Identifique, puxe distalmente e divida em um nível mais proximal os principais nervos de modo que suas extremidades proximais se retraiam proximalmente à extremidade do coto.
- Corte os músculos do compartimento anterior do braço 1,3 cm distalmente ao nível da secção do osso de modo que suas extremidades cortadas retraiam-se para esse nível.
- Divida o músculo do tríceps 3,8 a 5 cm distalmente ao nível da secção do osso, e retraia sua extremidade proximal.
- Faça a incisão do periósteo de modo circunferencial e divida o úmero. Utilizando uma lixa, arredonde suavemente a extremidade do osso.
- Corte em ângulo o músculo do tríceps para formar um retalho fino, leve-o para a extremidade do osso, e sutureo à fáscia do músculo anterior.
- Aprofunde até o retalho, insira um dreno de tecido de borracha ou um dreno de sucção; em seguida, feche a fáscia com suturas absorvíveis simples. Corte os retalhos de pele para um fechamento confortável e aproxime as suas bordas com suturas não absorvíveis simples.

AMPUTAÇÕES DO OMBRO

A maioria das amputações na área do ombro é realizada para o tratamento de tumores ósseos malignos ou tumores de tecido mole que não podem ser tratados por métodos de divisão do membro. Com menos frequência, a amputação nesta área é indicada para insuficiência arterial e raramente para trauma ou infecção. A extensão da amputação e o desenho dos retalhos de pele devem ser modificados muitas vezes. A dor fantasma é comum e provavelmente é mais bem tratada por bloqueios do nervo proximal realizados por um médico anestesista habilidoso. Alguns pacientes regularmente utilizam uma prótese, mas uma cobertura cosmética do ombro é útil após a amputação dianteira.

AMPUTAÇÃO ATRAVÉS DO COLO CIRÚRGICO DO ÚMERO

TÉCNICA 18-8

- Coloque o paciente em supino com um saco de areia bem abaixo do ombro afetado, de modo que a parte de trás esteja em um ângulo de 45 graus em relação à mesa de operação.
- Comece a incisão da pele anteriormente no nível do processo coracoide, e tome-a distalmente ao longo da borda anterior do músculo deltoide à inserção do músculo e ao longo da borda posterior do músculo à dobra auxiliar posterior. Conecte os dois membros da incisão através de uma segunda incisão que passe através da axila (Fig. 18-5A).
- Identifique, ligue e divida a veia cefálica no sulco deltopeitoral.
- Separe o deltoide e o peitoral maior, e retraia o músculo deltoide lateralmente. Em seguida, divida o músculo peitoral maior na sua inserção e afaste-o medialmente.
- Desenvolva o intervalo entre o músculo peitoral menor e músculo coracobraquial para expor o feixe neurovascular. Isole, faça dupla ligadura e divida a artéria e veia auxiliares imediatamente inferior ao peitoral menor.
- Isole os nervos mediano, ulnar, radial e musculocutâneo; levante-os gentil e distalmente na ferida e divida-os de modo que suas extremidades proximais retraiam-se bem proximais ao peitoral menor (Fig. 18-5B).
- Divida o músculo deltoide na sua inserção, e afaste-o superiormente junto com o retalho de pele anexado na lateral.
- Perto das suas inserções no sulco bicipital, divida os músculos redondo maior e latíssimo do dorso. Em um ponto distal a 2 cm proximalmente do nível da secção do osso pretendido, corte as cabeças longa e curta do bíceps, do tríceps, e do coracobraquial.
- Corte o úmero no nível do seu pescoço e alise a extremidade cortada com uma lixa (Fig. 18-5C).
- Faça uma sutura na cabeça longa do tríceps, em ambas as cabeças do bíceps e do coracobraquial, sobre a extremidade do úmero; gire lateralmente o músculo peitoral maior, e suture-o à extremidade do osso (Fig. 18-5D).
- Adapte o retalho de pele lateral e o músculo deltoide subjacente para permitir aposição precisa das bordas da pele, e faça a sutura das bordas com material não absorvível ininterrupto (Fig. 18-5E). Aprofunde nos músculos e, na extremidade do osso, insira os drenos de Penrose ou drenos de sucção.

DESARTICULAÇÃO DO OMBRO

TÉCNICA 18-9

- Posicione o paciente em supino com um saco de areia sob o ombro afetado de modo que a parte de trás esteja em um ângulo de 45 graus em relação à mesa de operação.
- Comece a incisão da pele anteriormente no processo coracoide e continue distalmente junto com a borda anterior do músculo deltoide à inserção do músculo e superiormente junto com a borda posterior do músculo à extremidade na dobra auxiliar posterior. Junte os dois membros dessa incisão com uma segunda incisão passando através da axila (Fig. 18-6A).
- Identifique, ligue e divida a veia cefálica no sulco deltopeitoral.
- Separe o deltoide e o peitoral maior, e retraia o deltoide lateralmente.
- Divida o músculo peitoral maior na sua inserção, e afaste-o medialmente. Desenvolva o intervalo entre o coracobraquial e a cabeça curta do bíceps para expor o feixe neurovascular. Isole, ligue duplamente e divida a artéria e veia auxiliares; identifique a artéria toracoacromial, e trate-a de uma maneira semelhante (Fig. 18-6B). Deixe o vaso retrair-se superiormente abaixo do músculo peitoral menor.

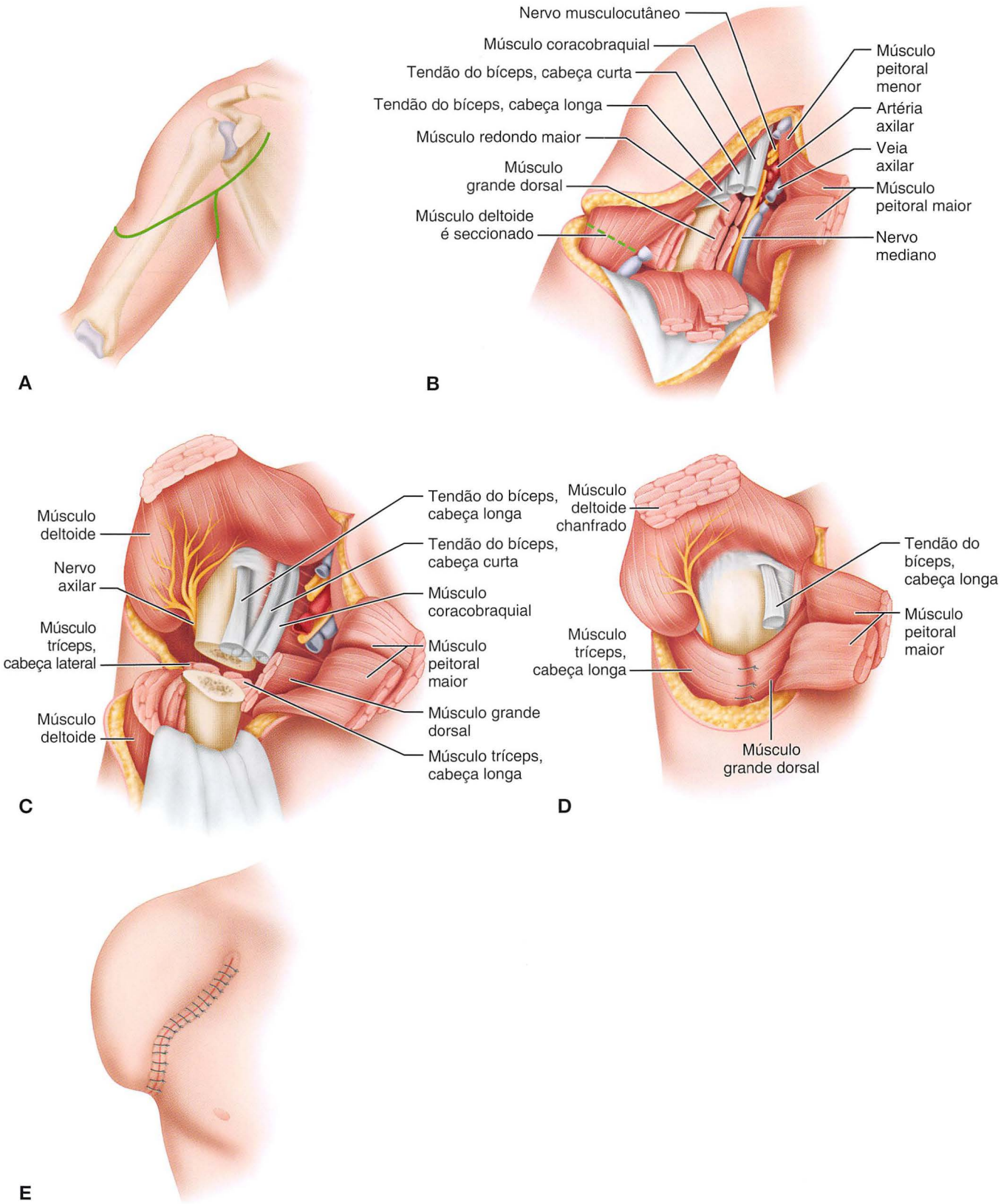

FIGURA 18-5 Amputação através do colo cirúrgico de úmero. **A,** Incisão da pele. **B,** Secção dos músculos anteriores. **C,** Nível do osso e secção do músculo concluída. **D,** Fechamento do retalho do músculo. **E,** Amputação concluída. **VEJA A TÉCNICA 18-8.**

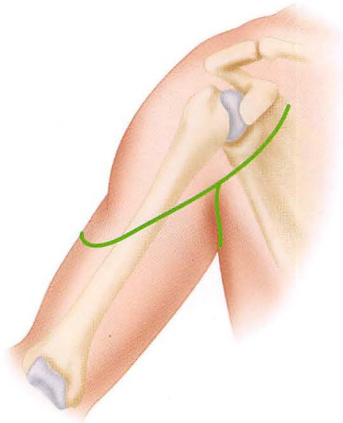

A

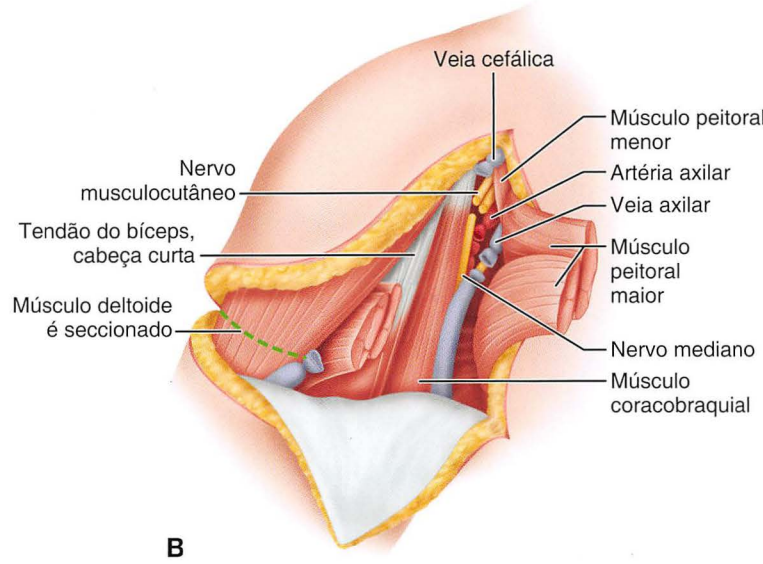

B

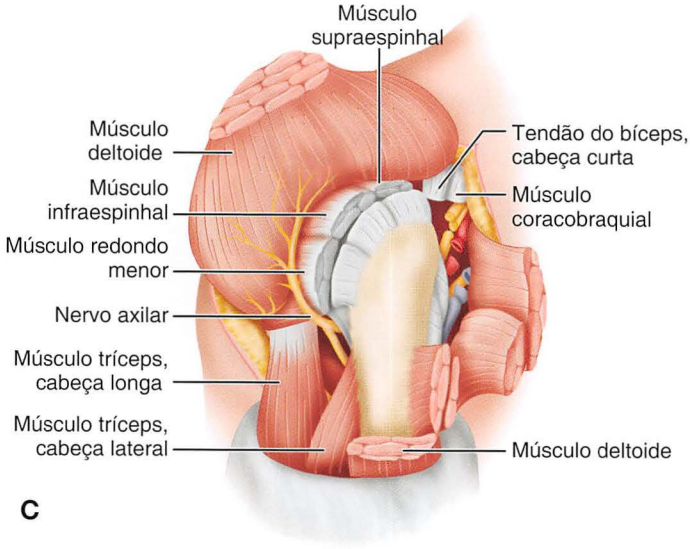

C

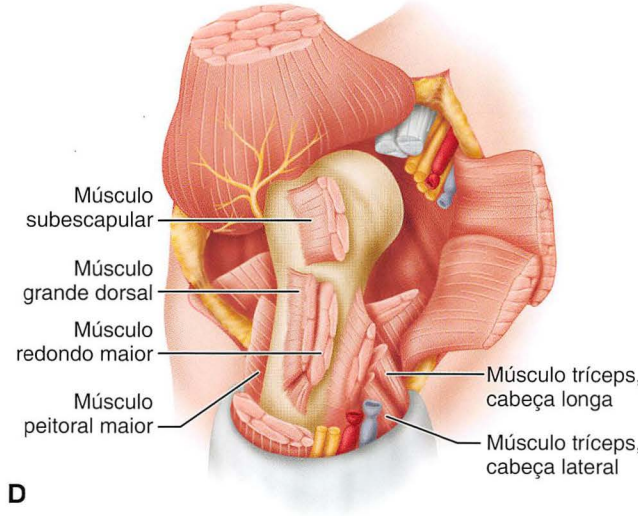

D

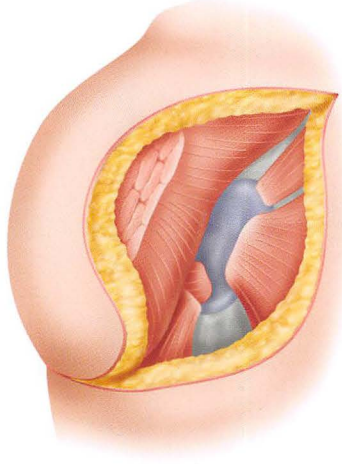

E

F

FIGURA 18-6 Desarticulação do ombro. **A,** Incisão. **B,** Exposição e seccionamento do feixe neurovascular. **C,** Reflexão do deltoide; o braço é colocado em rotação interna; seccionamento dos músculos supraespinhal, infraespinhoso e redondo menor, e da cápsula posterior; seccionamento de coracobraquial e bíceps no coracoide. **D,** O braço é colocado em rotação externa; subescapular e cápsula anterior são seccionados. **E,** Sutura dos músculos na cavidade glenoidal. **F,** Amputação concluída. **VEJA A TÉCNICA 18-9.**

- Identifique e isole os nervos mediano, ulnar, musculocutâneo e radial; levante-os gentilmente de modo inferior na ferida e divida-os proximalmente de modo que eles também se retraiam abaixo do peitoral menor.
- Divida o coracobraquial e a curta cabeça do bíceps perto das suas inserções no processo coracoide. Libere o músculo deltoide da sua inserção no úmero, e afaste-o superiormente para expor a cápsula da articulação do ombro. Perto das suas inserções, divida os músculos redondo maior e latíssimo do dorso.
- Coloque o braço na rotação interna para expor os músculos curtos do rotador externo e o aspecto posterior da cápsula da articulação do ombro, e divida todas essas estruturas (Fig. 18-6C).
- Coloque o braço na extrema rotação externa, e divida o aspecto anterior da cápsula de articulação e o músculo subescapular (Fig. 18-6D). Corte o músculo do tríceps próximo à sua inserção, e divida a cápsula inferior do ombro para cortar o membro completamente a partir do tronco.
- Afaste as extremidades cortadas de todos os músculos na cavidade glenoide, e corte-as para ajudar a preencher o vazio deixado pela remoção da cabeça do úmero (Fig. 18-6E).
- Leve o retalho do músculo deltoide inferiormente, e corte-o inferior à glenoide.
- Aprofunde o retalho deltoide, insira os drenos de Penrose ou tubos plásticos.
- Excise parcialmente de qualquer processo do acrômio indevidamente proeminente para dar ao ombro um contorno suavemente arredondado
- Corte os retalhos de pele para o ajuste preciso, e feche suas bordas com suturas não absorvíveis simples (Fig. 18-6F).

AMPUTAÇÃO DO QUARTO DIANTEIRO

A amputação do quarto dianteiro remove toda a extremidade superior no intervalo entre a escápula e a parede torácica. Geralmente, é indicada para tumores malignos que não podem ser adequadamente removidos por ressecções de preservação do membro, tais como o procedimento de Tikhoff-Linberg. A maioria dos tumores pode ser avaliada para procedimentos de preservação do membro no lugar da amputação através de angiografia por ressonância magnética ou arteriografia, que vão mostrar compressão da artéria, edema do membro, e *deficits* neurológicos que necessitam de amputação. No entanto, uma inspeção cuidadosa no momento da cirurgia vai determinar o procedimento apropriado. A extensão da operação para incluir a ressecção da parede torácica ocasionalmente é necessária. As disposições para substituição adequada do sangue e monitoramento do paciente são necessárias.

A abordagem anterior de Berger e nossa abordagem posterior preferida de Littlewood estão descritas. A operação é realizada mais rápida e facilmente utilizando a técnica de Littlewood. Ferrario et al. descreveram uma abordagem anterior e posterior combinada. Essa técnica é útil para pacientes em que os planos de tecido normal foram destruídos por causa da radiação para a axila. Excelente exposição é obtida e a ligação dos vasos subclávios ocorre na entrada torácica, em vez de onde os vasos cruzam a terceira costela (Fig. 18-7).

ABORDAGEM ANTERIOR

TÉCNICA 18-10

(BERGER)

- Comece com o membro superior da incisão na borda lateral do músculo esternocleidomastóideo, e estenda-o lateralmente junto com o aspecto anterior da clavícula, através da articulação acromioclavicular, sobre o aspecto superior do ombro para a espinha da escápula, e através do corpo da escápula para o ângulo escapular. Comece com o membro inferior da incisão no terço médio da clavícula, e estenda-o inferiormente no sulco entre os músculos deltoide e peitoral e através da axila para juntar o membro superior da incisão no ângulo da escápula (Fig. 18-8A).
- Aprofunde a parte clavicular da incisão para o osso, e libere e afaste distalmente a origem clavicular do músculo peitoral maior.
- Divida a fáscia profunda sobre a borda superior da clavícula próxima ao osso, e, por dissecção com um dedo e um dissector curvo sem corte, libere o aspecto profundo da clavícula. Retraia a veia jugular externa do campo ou, se estiver no caminho, separe-a após ligá-la.
- Divida a clavícula na borda lateral do esternocleidomastóideo com uma serra de Gigli, levante o osso superiormente, e remova-o dividindo a articulação acromioclavicular (Fig. 18-8B).
- Para completar a exposição do feixe neurovascular, libere a inserção do peitoral maior a partir do úmero e a origem do peitoral menor a partir do processo coracoide (Fig. 18-8C). Isole, faça dupla ligadura e divida a veia e artéria subclávias.
- Realize a dissecção do plexo braquial, e por tração inferiormente traga-o bem no campo de operação; corte os nervos em sequência e deixe-os retrair superiormente (Fig. 18-8D).
- Libere o latíssimo do dorso e tecidos moles remanescentes que ligam a cintura escapular à parede torácica anterior, e permita que o membro caia posteriormente.
- Segurando o braço através do peito e exercendo a tração descendente, divida de superior a inferiormente os músculos remanescentes que fixam o ombro à escápula.
- Divida os músculos que sustentam a escápula ao tórax, começando com o trapézio e continuando através do omo-hióideo, elevador escapular, romboide maior e menor, e serrátil anterior (Fig. 18-8E). O membro fica livre e pode ser removido.
- Para formar preenchimento adicional, suture os músculos peitoral maior, trapézio, e quaisquer outras estruturas musculares remanescentes sobre a parede torácica lateral. Traga os retalhos de pele juntos, e corte-os para formar um fechamento suave. Insira os drenos de Penrose ou drenos de sucção, e feche as bordas da pele com suturas não absorvíveis simples (Fig. 18-8F).

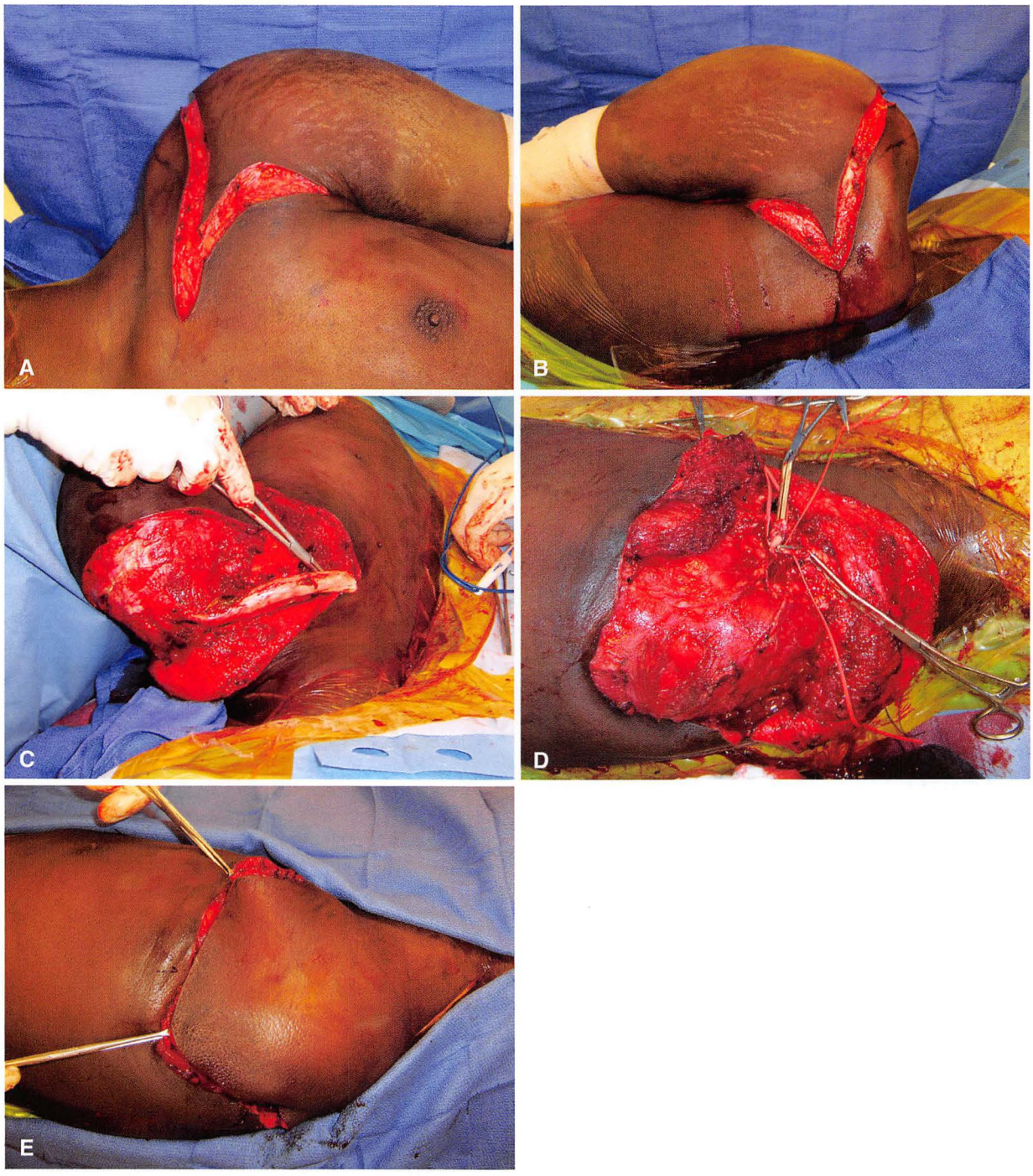

FIGURA 18-7 Amputação do quarto dianteiro por meio das abordagens anterior e posterior combinadas. **A,** Retalho anterior. **B,** Retalho posterior. **C,** Osteotomia realizada através da clavícula medialmente. **D,** Dissecção profunda para a escápula. **E,** Vasos ligados e quarto dianteiro removido; retalho fechado.

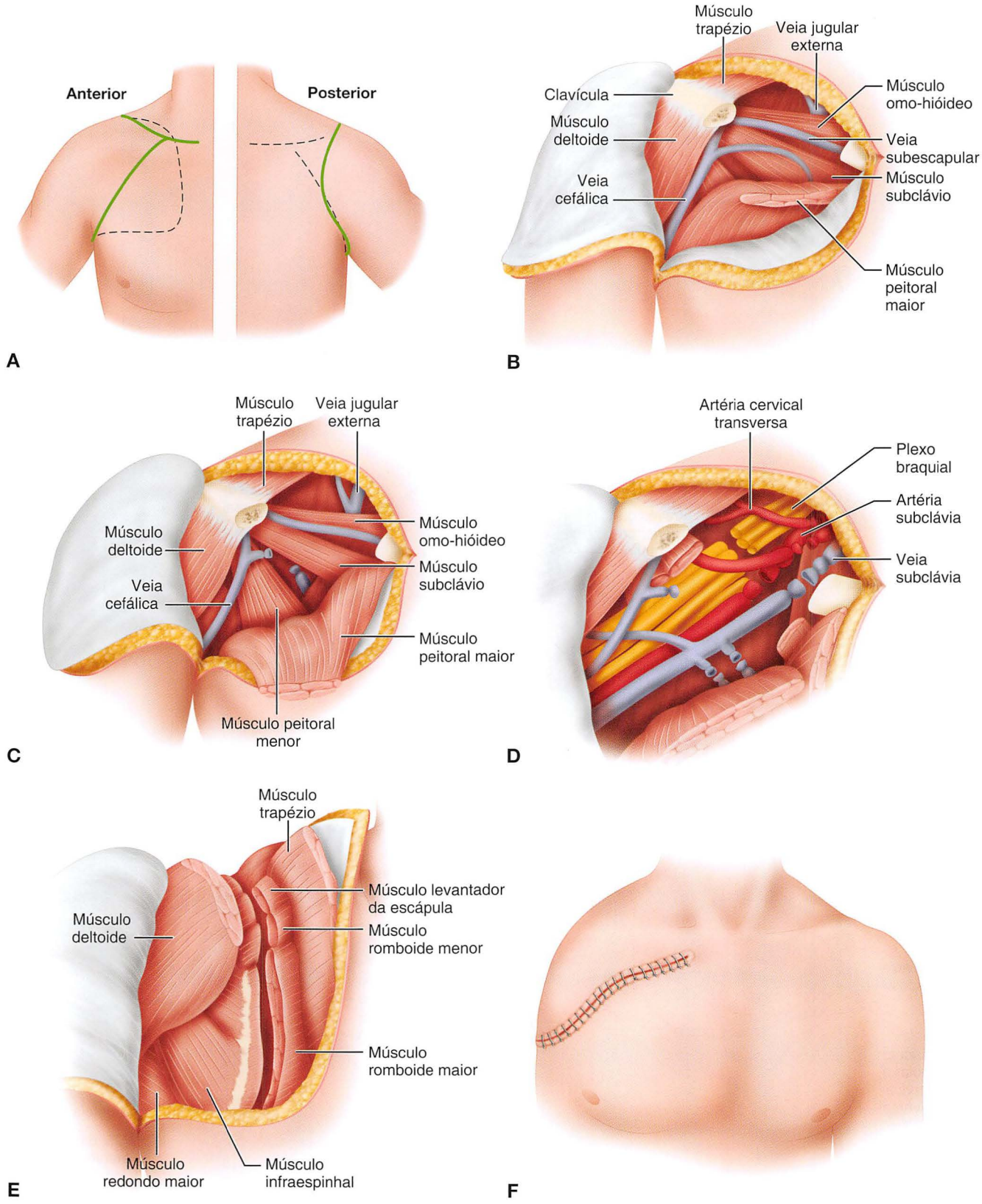

FIGURA 18-8 Amputação do quarto dianteiro através da abordagem anterior. **A,** Incisão. **B,** Ressecção da clavícula. **C,** Elevação da tampa peitoral. **D,** Seccionamento dos vasos e nervos após a incisão através da fáscia auxiliar e inserção do peitoral menor, membrana costocoracoide, e subclavícula. **E,** Seccionamento dos músculos de apoio da escápula. **F,** Amputação concluída. **VEJA A TÉCNICA 18-10.**

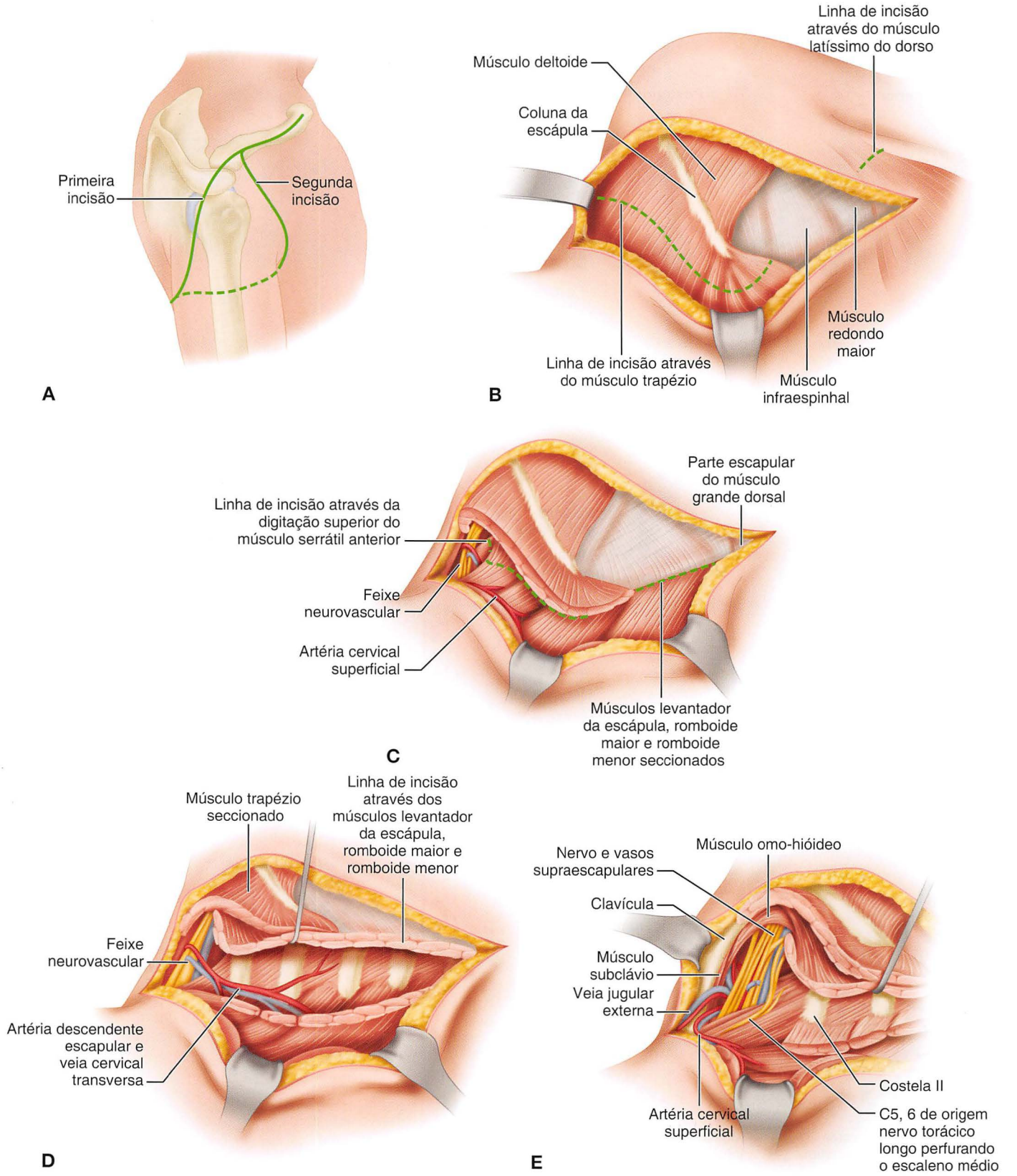

FIGURA 18-9 Técnica de Littlewood para amputação interescapulotorácica (quarto dianteiro). **A,** Incisão. **B,** Retalhos da pele prejudicados pela clavícula. **C,** Escápula retirada da parede torácica com gancho ou retrator; levantador da escápula e romboides menor e maior divididos. **D,** Exposição das estruturas neurovasculares. **E,** Visão mais detalhada das estruturas neurovasculares. **VEJA A TÉCNICA 18-11.**

ABORDAGEM POSTERIOR

TÉCNICA 18-11

(LITTLEWOOD)

- Insira um cateter de Foley. Coloque o paciente em uma posição de decúbito lateral com o lado operado para cima. Proteja o paciente na mesa de operação de modo que ela possa ser inclinada anterior e posteriormente.
- Duas incisões são necessárias: uma posterior (cervicoescapular) e uma anterior (peitoral axilar) (Fig. 18-9A). Faça a incisão posterior primeiro, começando na extremidade medial da clavícula e estendendo-a lateralmente por todo o comprimento do osso. Realize a incisão sobre o processo do acrômio à dobra posterior axilar, e continue junto com a borda axilar da escápula a um ponto inferior ao ângulo escapular. Finalmente, curve-a medialmente para a extremidade de 5 cm da linha média das costas. Eleve um retalho de pele e tecido subcutâneo medial à borda vertebral da escápula, estendendo-o a partir do ângulo inferior da escápula à clavícula (Fig. 18-9B).
- Identifique os músculos trapézio e latíssimo do dorso, e divida-os proximalmente à escápula.
- Tire a escápula da parede torácica com um gancho ou retrator, e divida o elevador da escápula e os romboides maior e menor (Fig. 18-9C).
- Ligue os ramos dos vasos cervical superficial e escapular descendente.
- Divida a digitação superior do serrátil anterior próximo ao ângulo superior da escápula e a inserção remanescente do serrátil anterior junto com a borda vertebral da escápula.
- Divida a clavícula e o músculo subclávio na extremidade medial do osso. Isso permite que a extremidade fique anteriormente, colocando o feixe neurovascular sob tensão. Este último encontra-se no tecido fibrogorduroso perto da digitação superior do serrátil anterior. Divida os fios do plexo braquial próximo à espinha, faça dupla ligadura e divida a veia e artéria subclávias (Fig. 18-8D e E). Tome cuidado para evitar a lesão à cúpula pleural.
- Divida o músculo omo-hióideo, e ligue e divida os vasos supraescapulares e a veia jugular externa.
- Faça a incisão anterior, começando no meio da clavícula e curvando-a inferiormente apenas lateral, mas paralela com o sulco deltopeitoral. Estenda-a através da dobra axilar anterior, e leve-a inferior e posteriormente para juntar a incisão posterior no terço inferior da borda axilar da escápula.
- Divida os músculos peitoral maior e menor, e remova o membro.
- Feche os retalhos sobre os drenos de sucção sem tensão excessiva. Ocasionalmente, é necessário fixar um retalho à parede torácica e completar o fechamento com um enxerto de pele.

CUIDADO PÓS-OPERATÓRIO A dor fantasma no início do período pós-operatório é comum. Bloqueios do nervo por um anestesista experiente pode ser útil. Embora alguns pacientes considerem útil o uso de prótese, uma cobertura cosmética do ombro é desejável.

REFERÊNCIAS

Bernstein RM, Watts HG, Setoguchi Y: The lengthening of short upper extremity amputation stumps, *J Pediatr Orthop* 28:86, 2008.

Daly WK: Elbow disarticulation and transhumeral amputation: prosthetic management. In Smith DG, Michael JW, Bowker JH, editors: *Atlas of amputations and limb deficiencies*, Rosemont, IL, 2004, American Academy of Orthopaedic Surgeons.

Ferrario T, Palmer P, Karakousis CP: Technique of forequarter interscapulothoracic amputation, *Clin Orthop Relat Res* 423:191, 2004.

Flurry M, Melissinos EG, Livingston CK: Composite forearm free fillet flaps to preserve stump length following traumatic amputations of the upper extremity, *Ann Plast Surg* 60:391, 2008.

Freeland AE, Psonak R: Traumatic below-elbow amputations. Available online at www.orthosupersite.com/print.aspx?rid=20414. Accessed September 27, 2010.

Lundborg G, Rosén B: Sensory substitution in prosthetics, *Hand Clin* 17:481, 2001.

Maman E, Malawer MM, Kollender Y, et al: Large tumors of the axilla, *Clin Orthop Relat Res* 461:189, 2007.

Michaels F, De Smet L: Osseous overgrowth in congenital amputations of the upper limb: report of 3 cases treated with autologous stump plasty, *Acta Orthop Belg* 67:452, 2001.

Miguelez JM, Miguelez MD, Alley RD: Amputations about the shoulder: prosthetic management. In Smith DG, Michael JW, Bowker JH, editors: *Atlas of amputations and limb deficiencies*, Rosemont, IL, 2004, American Academy of Orthopaedic Surgeons.

Smith DG: Amputations about the shoulder: surgical management. In Smith DG, Michael JW, Bowker JH, editors: *Atlas of amputations and limb deficiencies*, Rosemont, IL, 2004, American Academy of Orthopaedic Surgeons.

As referências completas estão disponíveis em www.expertconsult.com.

AMPUTAÇÕES DA MÃO

James H. Calandruccio

CAPÍTULO 19

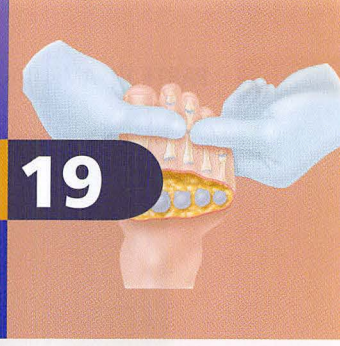

CONSIDERAÇÕES PARA AMPUTAÇÃO 673
PRINCÍPIOS DE AMPUTAÇÕES DE DEDO 674
AMPUTAÇÕES DA EXTREMIDADE DO DEDO 674
ENXERTO DE PELE LIVRE 677
RETALHOS PARA COBERTURA DA EXTREMIDADE DO DEDO 678
AMPUTAÇÕES DE DEDOS ISOLADOS 685
DEDO INDICADOR 685
AMPUTAÇÕES DO RAIO DO DEDO MÉDIO OU DO ANELAR 686
Fraturas por Avulsão do Dedo Anular 689
AMPUTAÇÕES DO DEDO MÍNIMO 690
AMPUTAÇÕES DO POLEGAR 690
AMPUTAÇÕES DE MAIS DE UM DEDO 690
COTO DE AMPUTAÇÃO DOLOROSA 692
RECONSTRUÇÕES APÓS A AMPUTAÇÃO 692
RECONSTRUÇÃO APÓS A AMPUTAÇÃO DA MÃO 692
RECONSTRUÇÃO APÓS A AMPUTAÇÃO DE VÁRIOS DEDOS 693
RECONSTRUÇÃO DO POLEGAR 694
Policização 696

Ferimentos graves na extremidade dos dedos e no polegar são comuns e exigem reparação rápida e meticulosa do tecido mole composto em amputações incompletas. Amputações completas proximais à prega eponiquial no polegar e em vários dedos podem ser recuperadas por meio de técnicas microvasculares (Cap. 63); no entanto, as fraturas desvascularizantes mais distais raramente podem ser recuperadas por tais meios e, geralmente, necessitam de técnicas especiais de cobertura de tecido mole composto ou da conclusão da amputação.

Em geral, deve-se fazer o máximo esforço para manter ou fornecer boa sensibilidade da pele, mobilidade articular, e comprimento digital com elementos ósseos bem revestidos. Esforços prolongados para preservar estruturas severamente danificadas, especialmente aquelas onde não haja sensibilidade, pode atrasar a cura, aumentar a deficiência, e levar a uma penosa série de procedimentos cirúrgicos que não vão melhorar o resultado final. Assim, a amputação primária pode ser o procedimento adequado para muitos pacientes. Obter uma cobertura de tecido mole flexível nas extremidades do polegar e dos outros dedos é essencial. Em amputações de vários dedos, apertar e agarrar são as principais funções a serem preservadas. Amputação de revisão através dos dedos ou dos metacarpais é um procedimento reconstrutivo para preservar o máximo de função possível em partes lesadas, ou não, da mão.

CONSIDERAÇÕES PARA AMPUTAÇÃO

As amputações podem ser consideradas para uma variedade de condições em que a função seja limitada por dor, rigidez, insensibilidade, e questões estéticas. Um pedido de amputação de uma parte lesada por um paciente é geralmente o culminar de um processo de pensamento crítico e, geralmente, é justificável. Mais frequentemente, outros fatores devem ser considerados para decidir se a amputação é, ou não, aconselhável. A função definitiva do membro deve ser boa o suficiente para justificar que ele seja poupado.

Uma análise das cinco áreas de tecido (pele, tendões, nervos, ossos e articulações) às vezes é útil na tomada de decisão de amputar. Se três ou mais dessas cinco áreas requererem procedimentos especiais, tais como enxerto de pele, sutura do tendão ou do nervo, fixação óssea, ou fechamento de articulações, deve-se considerar a amputação porque a função dos dedos restantes pode ser comprometida pela sobrevivência de um dedo mutilado. Em crianças, a amputação é raramente indicada, a menos que a parte danificada esteja inviável e não possa ser restaurada por meio de técnicas microvasculares.

Mesmo que a amputação seja indicada, pode ser desejável atrasá-la caso partes do dedo possam ser utilizadas mais tarde, em um processo de reconstrução. A pele de um dedo inutilizado pode ser empregada como enxerto livre. A pele e as estruturas moles mais profundas podem ser utilizadas como enxerto em filetes (Cap. 65); se for o caso, o osso pode ser removido antes e a borda restante, adequadamente moldada durante um segundo procedimento. A pele bem suportada por um ou mais feixes neurovasculares, mas não por ossos, pode ser guardada e usada como um enxerto vascular ou neurovascular (Cap. 68). Segmentos de nervos podem ser utilizados como enxertos autógenos. Uma unidade musculotendinosa, especialmente um flexor superficial dos dedos ou um extensor do indicador, pode ser salva para ser utilizada numa transferência para melhorar a função em um dígito sobrevivente (p. ex., para melhorar o poder adutor do polegar quando o terceiro eixo do metacarpal tiver sido destruído ou para melhorar a abdução quando o ramo recorrente do nervo mediano não estiver funcionando). Os tendões do flexor superficial do quinto dedo, o extensor do dedo mínimo, e o extensor do indicador podem ser utilizados como enxertos livres. Os ossos podem ser utilizados como enxertos ou para o preenchimento de imperfeições ósseas. Sob determinadas circunstâncias, até

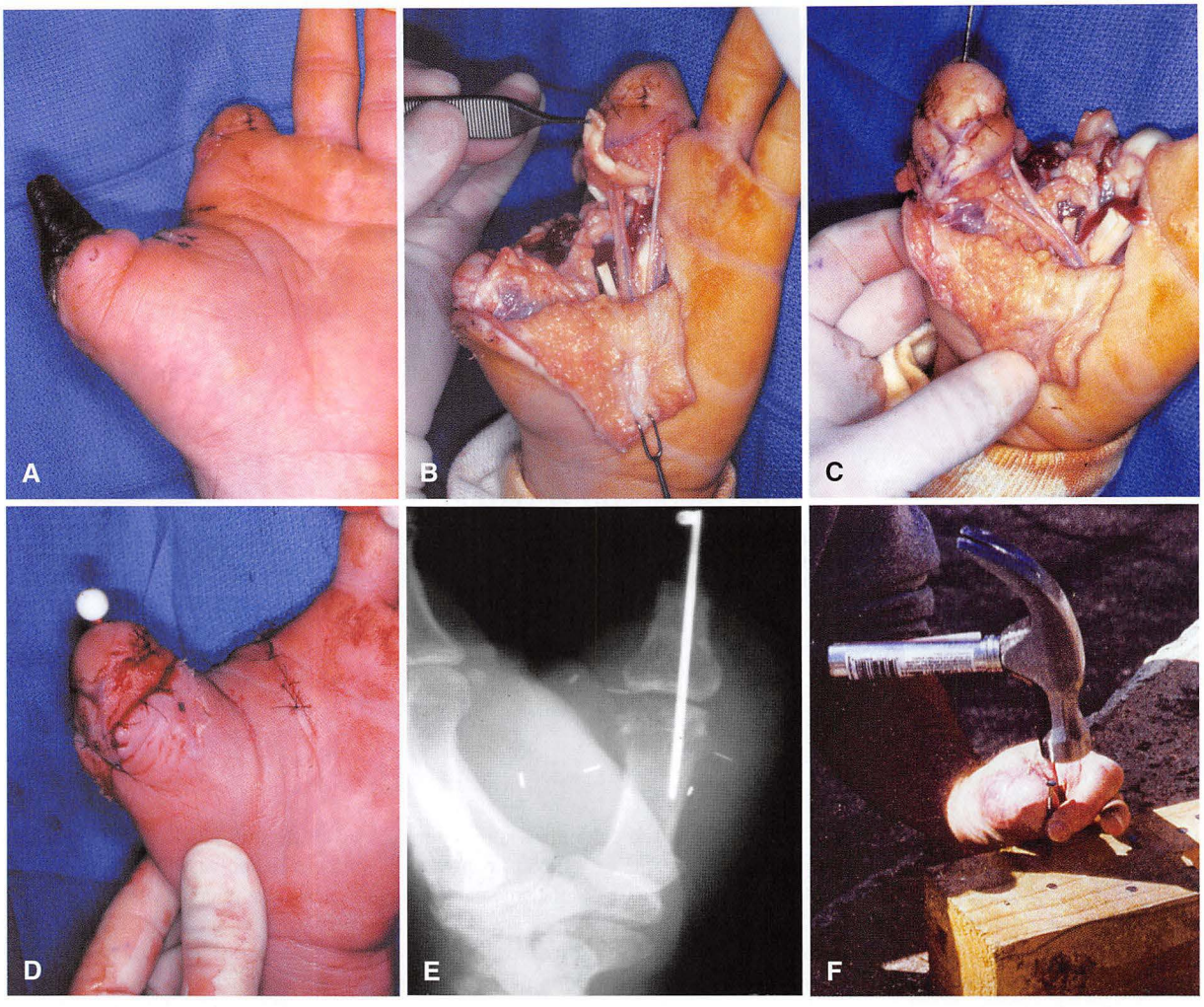

FIGURA 19-1 Reconstrução do polegar. **A,** Falha num reimplante de polegar após a fratura ocasionada por uma serra com amputação concomitante do raio principal do dedo indicador e parcial do dedo médio. **B** a **D,** Desarticulação na articulação metacarpofalângica do polegar e transferência neurovascular de segmento proximal da falange do dedo médio para reconstrução do polegar. **E,** Aparência radiográfica de transferência da falange proximal do dedo médio para o tecido complexo do polegar. **F,** Exemplo de uso funcional da mão restaurada após a reconstrução do composto inervado sensorial do polegar.

mesmo as articulações podem ser utilizadas. Deve-se fazer o possível para salvar o polegar (Fig. 19-1).

PRINCÍPIOS DE AMPUTAÇÕES DE DEDO

Seja uma amputação feita em primeiro ou segundo plano, alguns princípios devem ser observados para que se obtenha um coto indolor e utilizável. O retalho de pele volar deve ser longo o suficiente para cobrir a superfície volar e a extremidade das estruturas ósseas, de preferência para se juntar ao retalho dorsal sem tensão. As extremidades dos nervos digitais devem ser cuidadosamente dissecadas a partir do retalho volar, gentilmente colocadas sob tensão, de modo a não romper axônios mais proximais, e ressecadas em pelo menos 6 mm proximais da extremidade do retalho de tecido mole. Os neuromas são inevitáveis, mas devem ser desenvolvidos apenas em áreas macias, onde fiquem menos propensos a ser dolorosos. Quando cicatrizes ou defeitos na pele fazem com que seja impossível construir um retalho clássico, um retalho diferenciado pode ser improvisado, mas a extremidade do osso deve ser preenchida também. Tendões flexores e extensores devem ser elaborados de maneira distal, dividida, e retraída proximalmente. Quando uma amputação é feita através de uma articulação, a dilatação dos côndilos ósseos deve ser contornada para evitar o desgaste do coto. Antes de a ferida ser fechada, o torniquete deve ser liberado e os vasos, cauterizados para controlar o sangramento.

AMPUTAÇÕES DA EXTREMIDADE DO DEDO

As amputações da extremidade do dedo variam marcadamente dependendo da quantidade e da configuração da pele perdida, da profundidade do defeito dos tecidos moles, e de se a falange foi

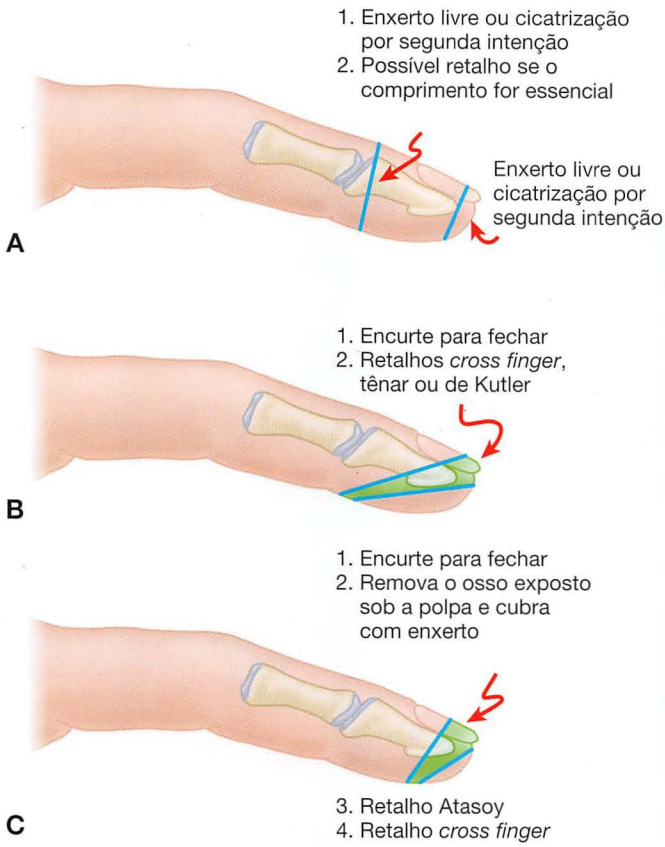

FIGURA 19-2 Técnicas utilizadas para fechar amputações de dedo. **A,** Para amputações em níveis mais distais, aplica-se enxerto livre; em níveis mais proximais, o osso é encurtado para permitir o fechamento, ou, se o comprimento for essencial, podem-se usar retalhos dorsais. **B,** Para amputações através de áreas marrons, o osso pode ser encurtado para permitir o fechamento ou o cruzamento do dedo ou pode-se usar um retalho tênar. **C,** Para amputações através da área marrom, o osso pode ser reduzido para permitir o fechamento, ossos expostos podem ser ressecados e enxertos de espessura parcial podem ser aplicados, retalhos de avanço de Kutler podem ser usados, ou retalhos *cross finger* podem ser aplicados. Em crianças pequenas, as pontas dos dedos geralmente se curam sem enxertos.

exposta ou mesmo parcialmente amputada (Fig. 19-2). O tratamento adequado é determinado pelo tipo de fratura e por se outros dígitos também foram feridos ou não.

Fraturas com perda de pele só podem se curar por segunda intenção ou ser cobertas por um enxerto de pele (Fig. 19-3). Quando tendão, nervo ou o osso é exposto, a cobertura do tecido mole pode ser conseguida de várias maneiras. Se metade da unha não for suportada pela falange distal remanescente, é geralmente indicada uma ablação do leito ungueal; caso contrário, pode se desenvolver uma unha em forma de gancho. A reamputação do dedo em um nível mais proximal pode fornecer mais pele e outros tecidos moles para o fechamento, mas requer a redução do dedo. Se outras partes da mão estiverem gravemente feridas ou se a mão inteira estiver ameaçada pela manutenção de um dedo em uma posição por um longo período de tempo, a amputação pode ser adequada. Isto é ainda mais certo para pacientes com artrite ou para pacientes menos exigentes fisicamente. Pode-se usar um enxerto de pele livre para a cobertura, mas a sensibilidade normal

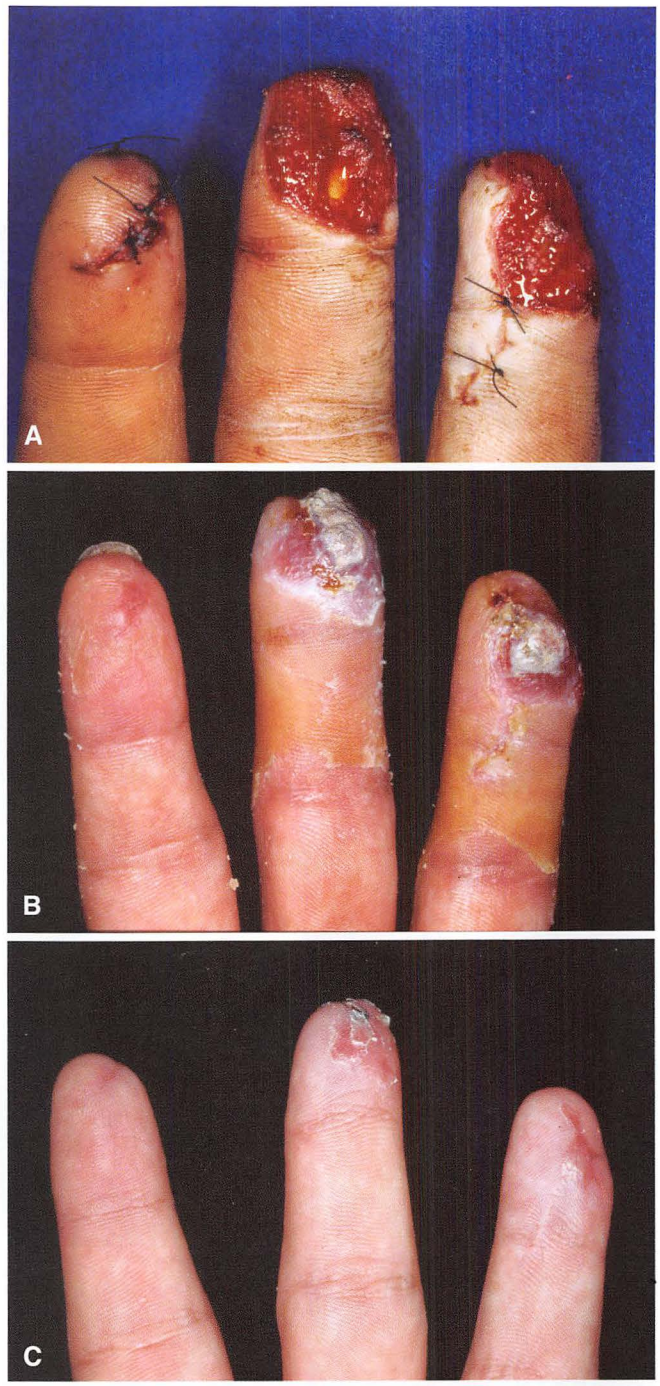

FIGURA 19-3 Fratura de abrasão da mão esquerda tratada por cicatrização em segunda intenção. **A,** Visão volar logo após a fratura, com 2 × 2 cm de perda da pele dos dedos médio e anular. **B,** Mesmos dedos com cuidados locais da ferida em 4 semanas. **C,** Resultado em 8 semanas sem intervenção cirúrgica.

é raramente restaurada. Um enxerto de espessura parcial é, muitas vezes, suficiente se o osso estiver apenas ligeiramente exposto e sua extremidade é roída sob a gordura. Tal enxerto se contrai durante a cura e eventualmente atinge cerca de metade do seu tamanho original. Pode ser que um enxerto de espessura total esteja disponível a partir de outras partes feridas da mão, mas a gordura deve ser removida da sua parte mais profunda. Ocasionalmente, a parte

FIGURA 19-4 Técnica de cap. **A** e **B,** Perda de tecidos moles compostos do dedo indicador esquerdo ocorrida ao trocar um pneu. **C** e **D,** Vistas biplanares do dedo, indicando cobertura inadequada dos tecidos moles. **E,** Parte distal desossada e sem gordura, com pele de boa qualidade e matriz estéril. **F** e **G,** Tecido composto recolocado, com a unha antiga sendo utilizada como uma moldura da matriz da unha.

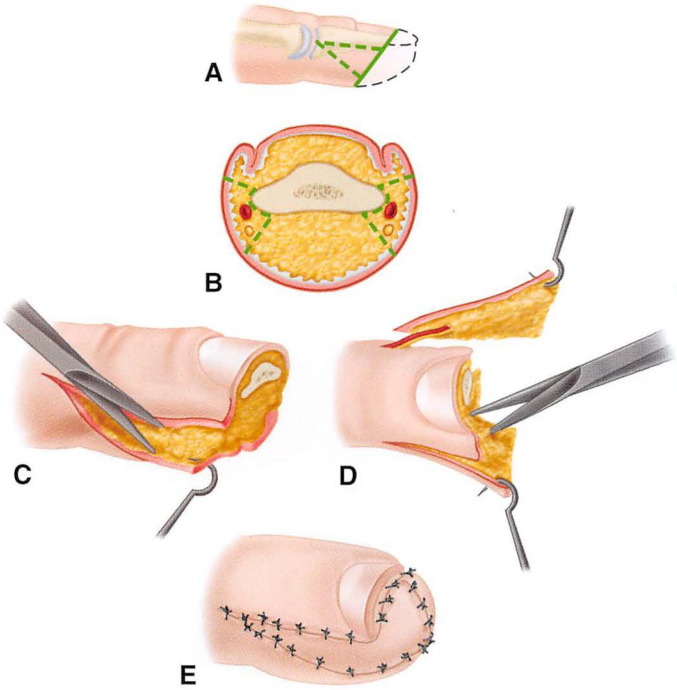

FIGURA 19-5 Retalhos de avanço V-Y de Kutler. **A,** Retalhos de avanço sobre pedículos neurovasculares realizados até o osso. **B-D,** Septos fibrosos são definidos **(B)** e divididos **(C)**, permitindo a mobilização livre apenas em pedículos neurovasculares **(D)**. **E,** Os retalhos avançam prontamente para a linha média. **VEJA A TÉCNICA 19-1.**

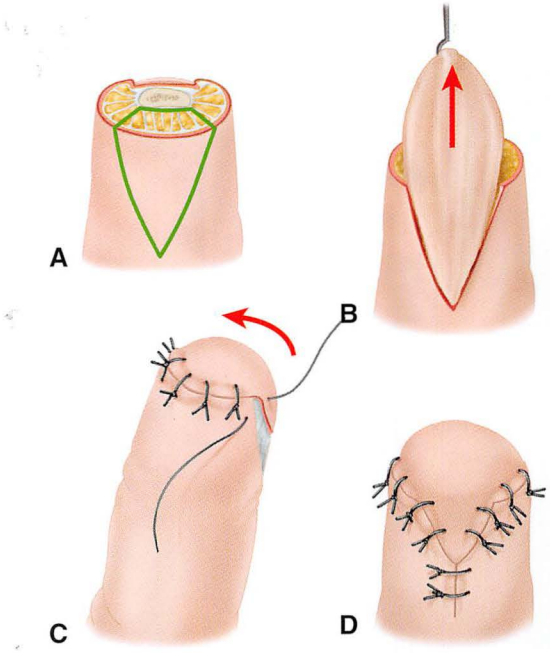

FIGURA 19-6 Técnica de V-Y de Atasoy. **A,** Incisão cutânea e mobilização do retalho triangular. **B,** Avanço do retalho triangular. **C,** Sutura da base do retalho triangular para o leito ungueal. **D,** Fechamento do defeito, técnica V-Y. **VEJA A TÉCNICA 19-2.**

amputada da extremidade do dedo é recuperada e substituída como enxerto livre ou técnica de cap (Fig. 19-4). Esse procedimento requer a remoção de detritos ósseos e desengorduramento parcial da parte distal antes do religamento. O procedimento de cap é muito bem-sucedido em ambos, crianças e adultos. Esses enxertos compostos livres devem ser assegurados por um curativo compressivo sobre a extremidade do dedo.

O aspecto medial do braço distal apenas à axila, região volar do antebraço e do punho e a eminência hipotênar são áreas convenientes de onde os enxertos de pele podem ser obtidos.

Se tecidos e pele mais profundos tiverem de ser substituídos para cobrir tendão e osso expostos, vários retalhos ou enxertos podem ser utilizados. Retalhos de avanço distais utilizados com frequência incluem os V-Y duplos laterais de Kutler e os retalhos de avanço V-Y volares de Atasoy (Figs. 19-5 a 19-7). Esses retalhos envolvem o avanço tecido do dedo lesionado e fornecem uma cobertura limitada. O retalho de pedículo dorsal é utilizado quando um dedo é amputado próximo ao leito ungueal (Fig. 19-8). Se não puder haver maior encurtamento, no entanto, esse tipo de retalho pode ser retirado do dorso do dedo ferido e levado de maneira distal sem envolver outro dedo. Defeitos dorsais podem ser administrados por retalhos de dobra adipofascial, nos quais os tecidos adipofasciais subcutâneos proximais são virados distalmente sobre uma zona vascularizada do mesmo tecido (Fig. 19-9). As vantagens de técnicas de cobertura do mesmo dígito incluem a falta de necessidade de uma segunda cirurgia para a divisão de retalho (como com um retalho de *cross finger*), prevenção da rigidez do dedo adjacente que ocorre com as técnicas de cobertura de dedo adjacentes (especialmente em pacientes com condições artríticas subjacentes), e oportunidade para a cobertura em pacientes nos quais os dedos adjacentes estejam lesionados. O retalho *cross finger* proporciona uma excelente cobertura, mas pode ser afetado por rigidez, não só do dedo envolvido, mas também do dedo doador. Esse tipo de cobertura exige cirurgia em duas etapas e um enxerto de espessura parcial para cobrir a área doadora. O retalho tênar também requer a operação em duas etapas. Ele geralmente não cobre um defeito tão grande quanto um retalho *cross finger* e, por vezes, é afetado pela sensibilidade da área doadora. Ele tem a vantagem, no entanto, de envolver apenas um dedo diretamente. Uma alternativa a este método é o método de invólucro palmar, em que a extremidade do dedo distal (exceto a do polegar) pode ser enterrada na palma homolateral. O dedo é removido do invólucro de 16 a 20 dias após a cirurgia. Os resultados foram bem-sucedidos em 13 de 16 pacientes de acordo com Arata et al. Em crianças, observamos que apenas suturar novamente as pontas dos dedos sem gordura geralmente demonstra resultados satisfatórios.

Um retalho de pedículo neurovascular local pode ser avançado distalmente e fornece um bom revestimento com sensibilidade normal. Retalhos de $2 \times 1{,}5\ cm^2$ e avanço de 18 mm têm sido relatados (Fig. 19-10). Retalhos de pedículo retrógrado requerem dissecção tediosa, mas oferecem excelente cobertura distal e utilidade para defeitos dorsais e volares (Fig. 19-11). A morbidade da área doadora pode ser reduzida em retalhos de pedículo retrógrados que usem apenas elementos subcutâneos (Fig. 19-12).

Pode-se conseguir a transferência de tecido mole composto para o dedo mínimo pela utilização de um retalho hipotênar ulnar. Este retalho de fluxo retrógrado baseia-se na artéria ulnar digital e pode ser usado para promover sensações quando o ramo sensorial dorsal do nervo ulnar estiver incluído no retalho cutâneo (Fig. 19-13).

ENXERTO DE PELE LIVRE

As técnicas para a aplicação de enxertos de pele livre estão descritas no Capítulo 65.

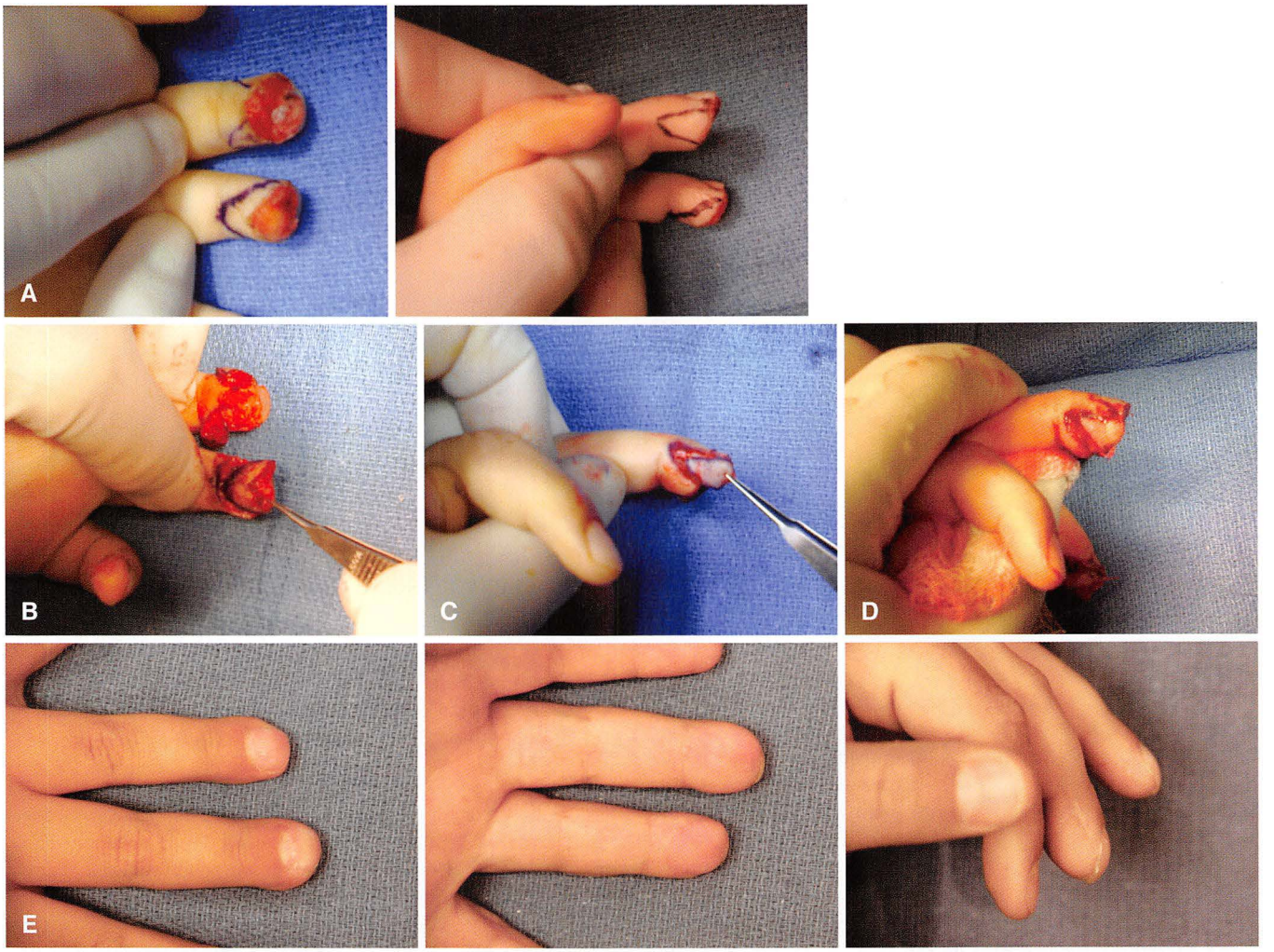

FIGURA 19-7 Amputação distal da extremidade do dedo adequada para um retalho de avanço V-Y. **A,** Pele com esboço da incisão pretendida. **B** e **C,** Retalho erguido com dissecção sequencial a partir do periósteo da falange distal e do tendão flexor profundo dos dedos no sentido do centro ao dorso, e margens do dorso radial e dorso ulnar por dissecção até o osso da falange distal, lateralmente, além da liberação do septo de modo volar. Note que os feixes neurovasculares devem ser cuidadosamente mantidos com a pele, e nem sempre a inspeção direta dos mesmos é possível. **D,** Retalho suturado na posição com área proximal aberta para cicatrizar por segunda intenção. **E,** Resultado clínico em 6 semanas de pós-operatório.

RETALHOS PARA COBERTURA DA EXTREMIDADE DO DEDO

RETALHOS DE AVANÇO V-Y DE KUTLER OU TRIANGULAR DE ATASOY

A cobertura de extremidade de dedo de retalho de avanço V-Y duplo lateral de Kutler ou V-Y volar de Atasoy chama a atenção porque envolve apenas o dedo lesionado. No entanto, fornece cobertura limitada, e não resulta, de forma consistente, na sensibilidade normal. O padrão da fratura determina que retalho usar. Quanto mais sobra pele, mais se utiliza o retalho de Atasoy. Quando a pele está comprometida e a pele hiponiquial lateral não está lesionada, pode-se usar o retalho de Kutler.

TÉCNICA 19-1

(KUTLER; FISHER)

- A anestesia local é preferível em adultos; crianças podem necessitar de anestesia geral. Anestesie o dedo por bloqueio digital da falange proximal e aplique um torniquete digital.
- Faça o desbridamento da extremidade do dedo de bordas irregulares de tecidos moles e de qualquer osso saliente (Fig. 19-5).
- Desenvolva dois retalhos triangulares, um em cada lado do dedo, com o vértice de cada um dirigido proximalmente e centrado na linha média lateral do dedo. Evite fazer retalhos muito grandes; seus lados devem medir, cada, cerca de 6 mm, e as suas bases devem medir aproximadamente o mesmo ou um pouco menos.

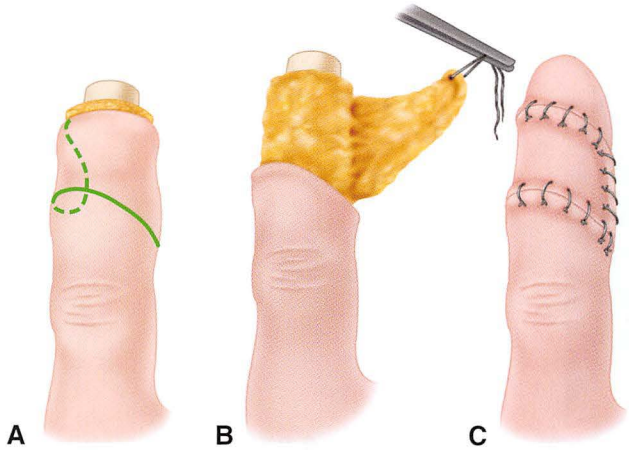

FIGURA 19-8 Retalho de pedículo dorsal utilizado para amputações proximais à unha, quando é essencial preservar o comprimento. Ele pode ter dois pedículos ou, como ilustrado aqui, apenas um. **A,** Retalho delineado. **B,** Retalho elevado, deixando apenas um único pedículo. **C,** Retalho suturado na extremidade do coto, e o defeito restante no dorso do dedo foi coberto por enxerto de pele de espessura parcial.

- Desenvolva os retalhos mais distantes por incisão mais profunda em direção ao leito ungueal e à pele volar. Tome cuidado para não prender os retalhos com fórceps. Em vez disso, insira um gancho de pele perto da base de cada um e aplique uma leve tração no sentido distal. Com uma tesoura pequena em cada vértice, divida a pele suficiente (geralmente não mais do que metade da sua espessura) para permitir que os retalhos sejam mobilizados até a extremidade do dedo. Evite dividir qualquer pele distalmente.
- Arredonde os cantos finos da parte restante da falange distal, e remodele a sua extremidade para se adequar ao tufo normal.
- Aproxime as bases dos retalhos e costure-os com pequenas suturas simples não absorvíveis; costure as partes dorsais dos retalhos à unha ou ao leito ungueal restante.
- Frequentemente, o fechamento das imperfeições proximais e laterais é impossível sem que se coloque tensão significativa sobre os retalhos. Em tais casos, os lados dos retalhos triangulares devem ser deixados sem suturas para que sejam cicatrizados satisfatoriamente por segunda intenção (Fig. 19-7D). Aplique gaze Xeroform® e um curativo de proteção.

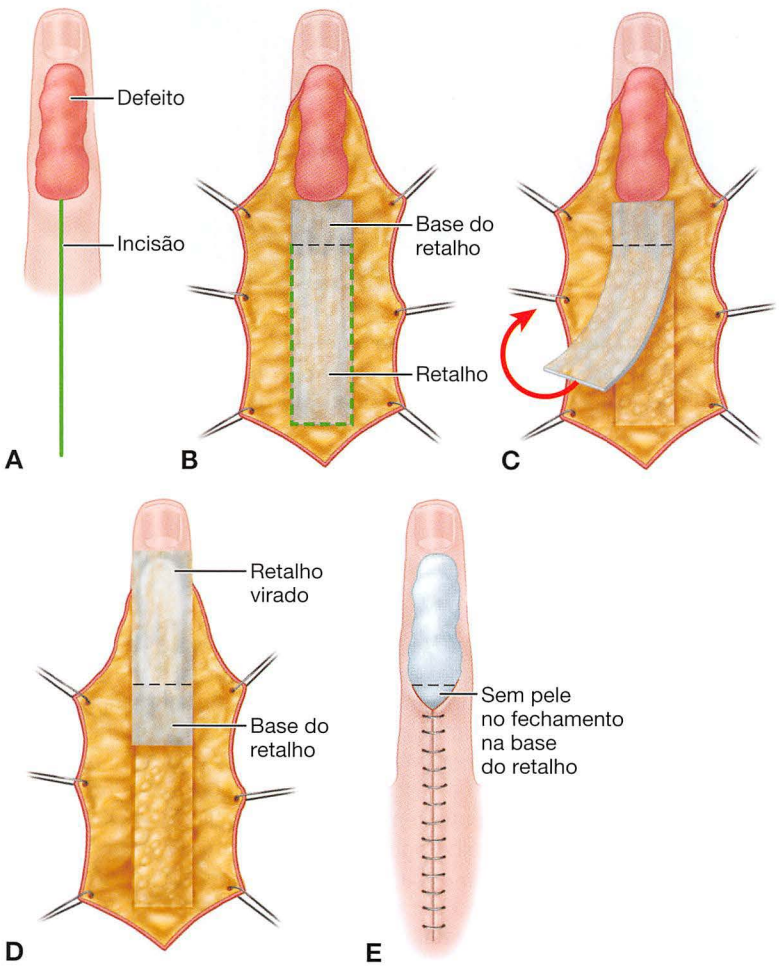

FIGURA 19-9 Retalho de dobra adipofascial. **A,** Defeito complexo. **B,** Desenho do retalho adipofascial. A base do retalho é imediatamente proximal ao defeito, e a largura do retalho é ligeiramente maior do que o defeito. **C,** Desenvolvimento de um retalho com base distal, separando-o do paratendão subjacente do tendão extensor. (Paratendão intacto garante que o tendão deslize após a cirurgia.) **D,** O retalho é dobrado para cobrir o defeito e sua base. **E,** Retalho coberto com enxerto fino de pele. O fechamento da pele não é realizado na base do retalho para evitar a tensão. **VEJA A TÉCNICA 19-4.**

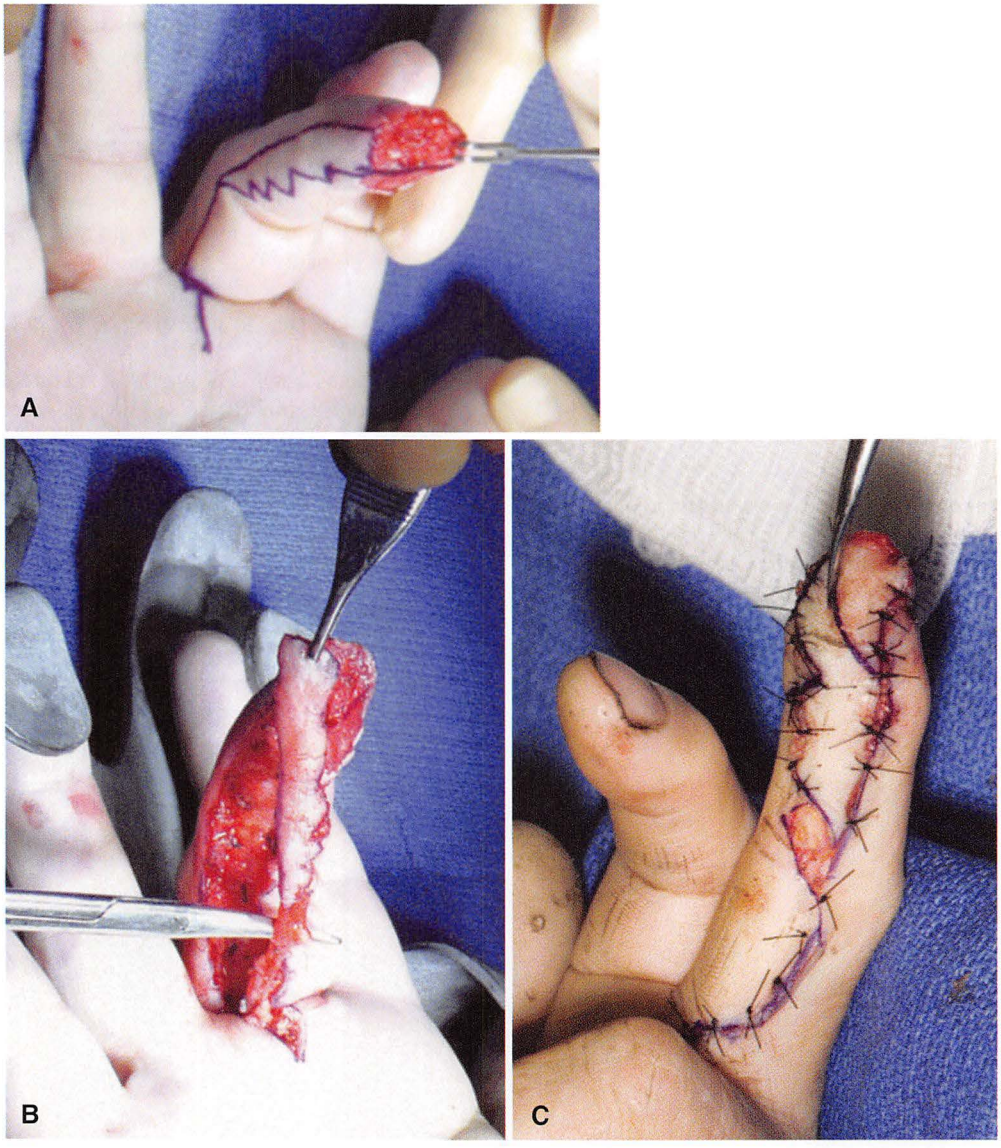

FIGURA 19-10 Retalho pediculado neurovascular homodigital de fluxo anterógrado. **A,** Padrão do retalho no dedo médio esboçado com borda dorsal em linha axial média com padrão de dente de serra progressivamente mais estreito, convergindo de modo volar apenas proximal à articulação interfalângica proximal. **B,** Retalho erguido com feixe neurovascular intacto. **C,** Retalho distalmente avançado e inserido, com a área proximal exigindo enxerto de pele na unha, fora da palma. (De Henry M, Stutz C: Homodigital antegrade-flow neurovascular pedicle flaps for sensate reconstruction of fingertip amputation injuries, *J Hand Surg* 31:1220, 2006.)

TÉCNICA 19-2

(ATASOY ET AL.)

- Com auxílio do torniquete e utilizando um anestésico apropriado, corte um triângulo com base distal apenas através da pele, com a base do triângulo igual à largura da borda do corte da unha (Fig. 19-6).
- Desenvolva um retalho de espessura total com nervos e suprimento de sangue preservados. Separe cuidadosamente o tecido subcutâneo fibroadiposo do periósteo e da bainha tendínea utilizando dissecção aguda.
- Corte seletivamente os septos verticais que seguram o retalho no lugar, e avance no retalho distal.
- Suture o retalho de pele à matriz estéril ou à unha. O defeito volar do avanço pode ser deixado em aberto e para se curar por intenção secundária, se o fechamento comprometer a vascularização. Alguns milímetros da falange podem ser removidos até o nível da matriz estéril. A base do retalho pode ser difícil de suturar até a matriz estéril ou até a unha, e uma agulha de calibre 22 pode ser usada como um pino intramedular na falange distal para manter o retalho nessa posição.

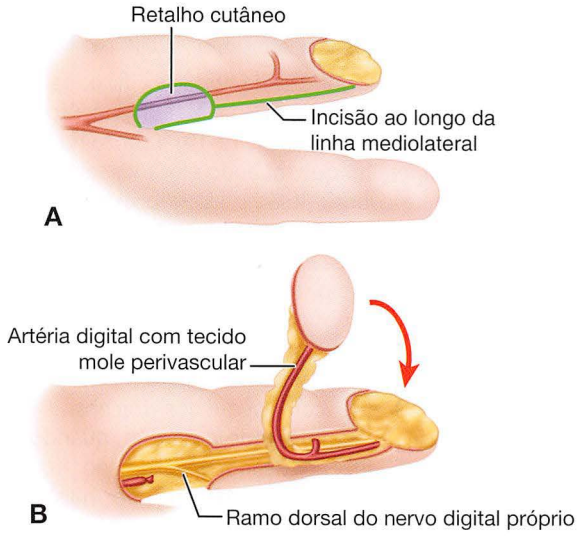

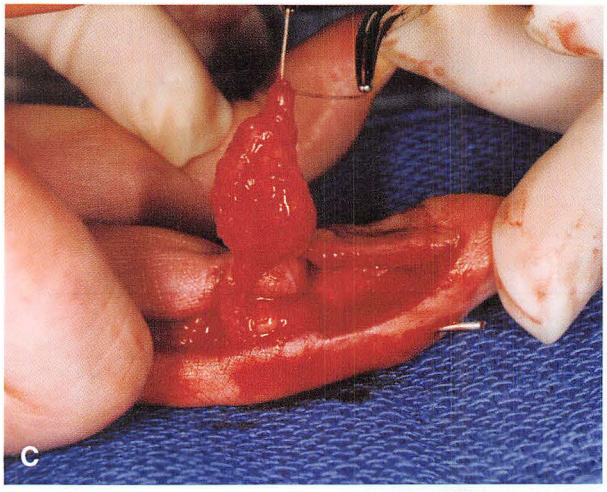

FIGURA 19-11 Retalho de artéria digital reversa. **A,** Desenho do retalho. **B** e **C,** A artéria digital é ligada proximalmente. O retalho de pele é erguido, juntamente com artérias e tecidos moles perivasculares. O ramo dorsal do nervo digital pode ser incorporado e microanastomosado com o nervo digital contralateral seccionado para facilitar a inervação do retalho.

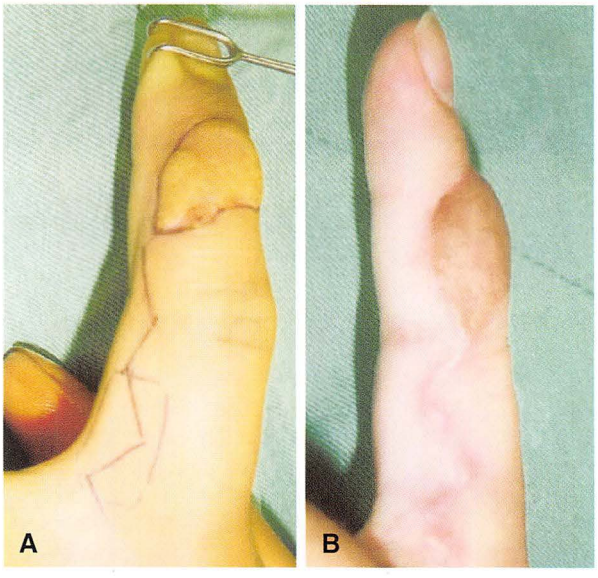

FIGURA 19-12 Retalho adipofascial reverso. **A,** Incisão de pele delineando retalho e defeito. **B,** Resultado pós-operatório com enxerto de pele livre sobre o local da lesão. (De Chang KP, Wang WH, Lai CS, et al: Refinement of reverse digital arterial flap for finger defects: surgical technique, *J Hand Surg* 30:558, 2005.)

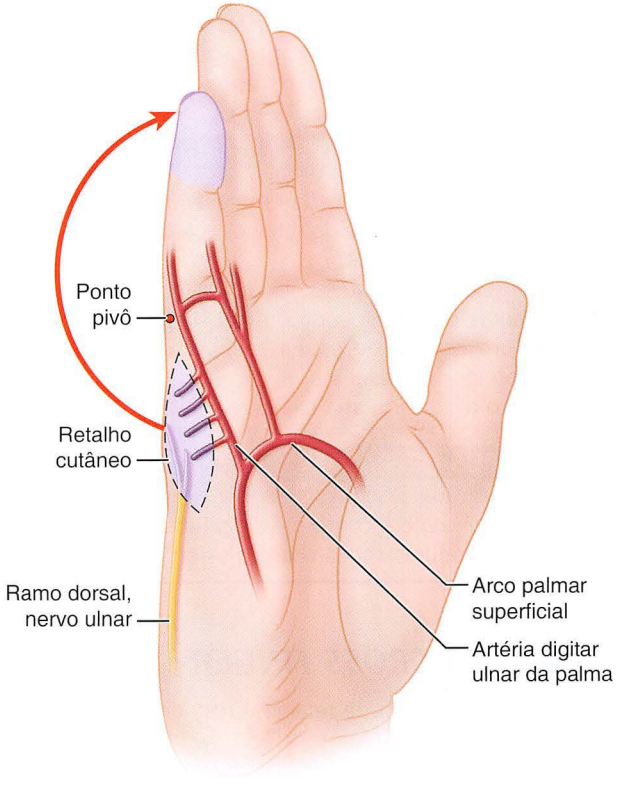

FIGURA 19-13 Retalho hipotênar ulnar reverso. **VEJA A TÉCNICA 19-9.**

RETALHOS DORSAIS BIPEDICULADOS

Um retalho dorsal bipediculado é utilizado quando um dedo é amputado de maneira proximal ao seu leito ungueal, e quando é essencial preservar toda a sua extensão restante, mas é indesejável anexá-lo a um outro dedo. Quando esta aba pode ser feita suficientemente grande em relação ao seu comprimento, um de seus pedículos pode ser dividido, deixando-a ligada apenas a um lado (Fig. 19-8).

TÉCNICA 19-3

- Começando na margem cruenta distal da pele e procedendo proximalmente, eleve a pele e o tecido subcutâneo do dorso do dedo.

- Em um nível mais proximal, faça uma incisão dorsal transversal para criar um retalho bipediculado longo o suficiente, quando desenhada distalmente, para cobrir o osso e os outros tecidos no final do coto.
- Suture o retalho no lugar, e cubra a imperfeição criada no dorso do dedo com um enxerto de pele de espessura parcial. O retalho pode ser feito com mais mobilidade, libertando um dos seus pedículos, mas isso reduz a sua vascularização.

RETALHO DE DOBRA ADIPOFASCIAL

A retalho de dobra adipofascial é um retalho desepitelizado que pode ser usado para cobrir imperfeições dorsais distais de 3 cm de comprimento.

TÉCNICA 19-4

- Com o uso do torniquete, repare as imperfeições traumáticas, como indicado, como a reparação dos tendões extensores e a fixação da fratura.
- Delineie o retalho planejado com uma caneta própria para pele. Deixe a largura 2 a 4 mm maior do que o defeito traumático. A proporção entre base e comprimento deve ser de 1:1,5 a 1:3. A base do retalho deve ser de 0,5 a 1 cm de comprimento e é feita imediatamente proximal ao defeito. O retalho deve ter, pelo menos, este comprimento a mais do que o defeito (Fig. 19-9B).
- Desenvolva a aba adipofascial de maneira superficial ao paratendão extensor de proximal a distal (Fig. 19-9C).
- Após o retalho ser destacado de maneira proximal e ao longo dos lados da base do retalho, vire-o e suture-o de maneira distal (Fig. 19-9D).
- Não coloque suturas no local da rotação para evitar a tensão sobre o pedículo vascular (Fig. 19-9E).
- Use de um enxerto de espessura parcial para cobrir o defeito no local do retalho.
- Imobilize o dígito em uma tala de proteção.

CUIDADO PÓS-OPERATÓRIO A primeira troca de curativo é realizada 3 semanas após a cirurgia, e o movimento digital começa conforme a cicatrização das feridas e de outras fraturas concomitantes assim o permitir.

RETALHOS *CROSS FINGER*

A técnica de aplicação de retalhos *cross finger* é descrita no Capítulo 65.

RETALHO TÊNAR

A cobertura do dedo médio e a do anelar podem ser realizadas através da utilização do retalho tênar. Podem ocorrer o amaciamento da área doadora e as contraturas das flexões das articulações interfalângicas proximais, e os retalhos não devem ser deixados no local por mais de 3 semanas.

TÉCNICA 19-5

- Com o polegar na posição de abdução, flexione o dedo lesionado, de modo que a sua extremidade toque no meio da eminência tênar (Fig. 19-14). Esboce na eminência tênar um retalho que, quando elevado, seja grande o suficiente para cobrir a lesão e esteja posicionado corretamente; pressionar o coto ensanguentado do dedo lesionado contra a pele tênar mostra, através de uma mancha de sangue, o tamanho do defeito a ser coberto.
- Com a sua base em posição proximal, erga o retalho tênar para incluir a maior parte da gordura subjacente; manipule o retalho com ganchos de pele para evitar esmagamento mesmo que com pequenos fórceps. Deixe o retalho suficientemente grande para que, quando suturado à extremidade do dedo convexo, não fique sob tensão. Deixe seu comprimento com não mais do que duas vezes a sua largura. Debilitando devagar a borda da

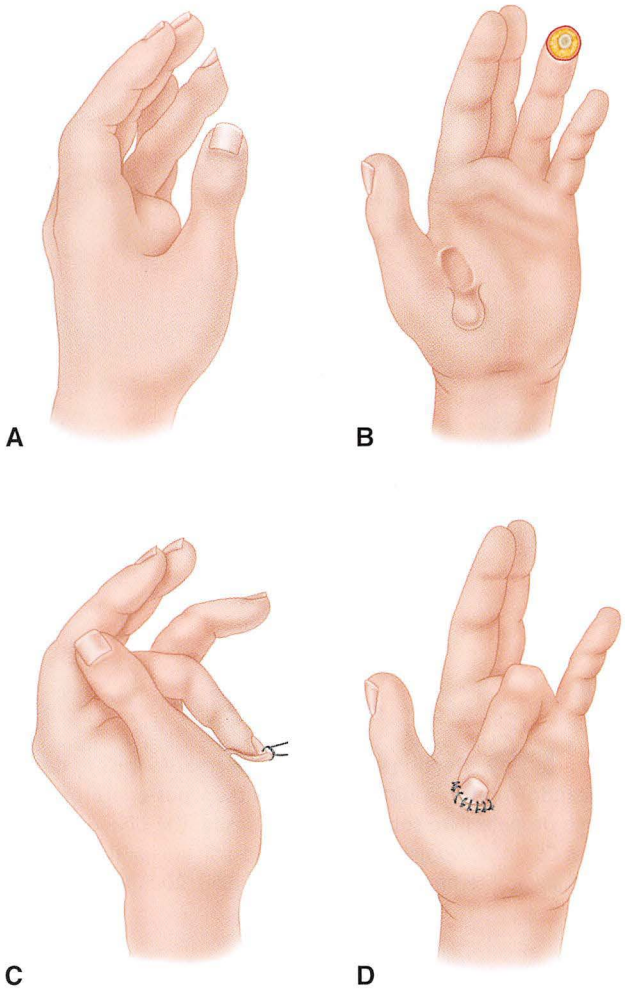

FIGURA 19-14 Retalho tênar para amputação da extremidade do dedo. **A,** A extremidade do dedo anular foi amputada. **B,** O dedo foi flexionado de modo que sua extremidade toque o meio da eminência tênar, e o retalho tênar foi esboçado. **C,** O enxerto de espessura parcial deve ser suturado à área doadora antes de o retalho ser ligado ao dedo. **D,** A extremidade do retalho foi ligada ao dedo por suturas passadas através da unha e através do tecido em cada um dos seus lados. **VEJA A TÉCNICA 19-5.**

pele no local doador, a imperfeição pode ser fechada diretamente, sem a necessidade de recorrer a um enxerto.

- Ligue a extremidade distal do retalho à borda cortada da unha por meio de suturas passadas através da unha. As bordas laterais do retalho devem estar encaixadas nas margens do defeito, mas, para evitar problemas de circulação no retalho, faça a sutura somente em suas partes mais distais, se houver, do dedo. Evite que o retalho fique dobrado sobre si mesmo e estrangule os vasos.
- Controle qualquer sangramento, verifique as posições do retalho e do dedo, e aplique gentilmente um algodão molhado, comprimindo-o para seguir os contornos do enxerto e da ponta do dedo.
- Usando gaze e esparadrapo, mantenha o dedo na posição adequada, e use uma tala para apoiar o punho.

CUIDADO PÓS-OPERATÓRIO Após 4 dias, aplica-se um curativo ao enxerto, que é então mantido tão seco quanto possível, trocando-se o curativo a cada 1 ou 2 dias e deixando o enxerto parcialmente exposto. Após 2 semanas, a base do enxerto é liberada, e as bordas soltas de pele são suturadas no lugar. Os contornos da ponta do dedo e a eminência tênar melhoram com o decorrer do tempo.

RETALHO NEUROVASCULAR LOCAL

Um enxerto neurovascular anterógrado pode fornecer um revestimento satisfatório e sensibilidade normal à superfície funcional mais importante dos dígitos.

TÉCNICA 19-6

- Faça uma incisão passando pelo meio de cada lado do dedo (ou polegar), começando distalmente no defeito e se estendendo proximalmente ao nível da articulação interfalângica proximal ou da articulação interfalângica do polegar.
- Em cada lado e começando na região proximal, disseque cuidadosamente o feixe neurovascular distal ao nível selecionado para a margem proximal do enxerto (Fig. 19-15A). Neste passo, faça uma incisão volar transversal através da pele e do tecido subcutâneo, mas proteja cuidadosamente os feixes neurovasculares (Fig. 19-15B).
- Se necessário, faça uma outra incisão na margem do defeito, liberando uma área retangular da pele e da gordura subjacente à qual estão ligados os dois feixes neurovasculares.
- Passe cuidadosamente esta área ou este enxerto distalmente, e coloque-o sobre o defeito (Fig. 19-15C). Evite colocar muita tensão sobre os feixes; caso a tensão comprometa a circulação no enxerto, disseque os feixes de maneira mais proximal ou flexione a articulação distal, ou faça os dois.
- Suture o enxerto no lugar com suturas pequenas interrompidas não absorvíveis.
- Cubra os defeitos criados na superfície volar do dedo com enxerto de espessura total livre.
- Coloque cuidadosamente curativos estéreis com contornos, tais como chumaços de algodão embebidos em glicerina, sobre os enxertos para diminuir a probabilidade do excesso de pressão sobre os feixes neurovasculares.
- Aplique um curativo compressivo até a remoção da sutura em 10 a 14 dias.

CUIDADO PÓS-OPERATÓRIO Comece a fisioterapia digital assim que as fraturas permitirem.

RETALHOS PEDICULADOS

O retalho pediculado com padrão axial pode ser usado para fornecer sensibilidade ou apenas tecido mole composto aos dedos ou ao polegar adjacente. O tamanho da camada de pele pode variar de acordo com a lesão.

TÉCNICA 19-7

- Este procedimento é realizado como cirurgia ambulatorial, e a anestesia geral tem preferência.
- Infle o torniquete de braço depois de usar uma caneta própria para pele, para indicar claramente o desenho pretendido do retalho.
- Meça o tamanho do defeito após o desbridamento adequado e retire um retalho ligeiramente maior para o dedo doador.
- Faça uma incisão médio-axial ou em zigue-zague volar para expor o feixe neurovascular da área do arco superficial, o ponto de rotação habitual do retalho.
- Se for desejado que um retalho neurovascular proporcione sensibilidade a uma determinada área, é imperativo que a borda ulnar do dedo mínimo e borda radial do dedo indicador não sejam usadas como doadoras porque a manutenção ou a obtenção da sensibilidade nestas áreas é desejável. A camada de pele está centralizada de forma ideal sobre o feixe neurovascular.
- Com o uso do torniquete, localize o feixe neurovascular proximal e cuidadosamente disseque-o até sua origem no arco superficial. Deixe uma quantidade de tecido mole ao redor do feixe neurovascular porque as veias discretas não são facilmente visíveis, mas existem nos tecidos periarteriais. Disseque o feixe profundamente e use cautério bipolar bem longe da artéria digital apropriada para controlar vasos perfurantes que adentrem a bainha flexora.
- Eleve a camada de pele, tendo o cuidado de garantir que o feixe vascular esteja razoavelmente centralizado sob o retalho, e divida a artéria de maneira distal.
- Use fio simples de náilon 5-0 para suturar o feixe vascular distal até a borda distal do retalho de pele.
- Coloque o retalho sobre o local de destino para determinar o melhor caminho para o pedículo, pois este não deve estar sob qualquer tensão. A pele entre o ponto de rotação pode ser sacrificada e ampliada, espalhada gentilmente, liberando com uma pinça hemostática o caminho pretendido do pedículo. O túnel deve permitir a passagem do retalho de maneira fácil. Frequentemente, uma ligação de 2 a 3 cm de pele pode ser deixada entre as incisões proximais do doador e do receptor. No entanto, se subsistirem dúvidas em relação à tensão ou ao choque do pedículo, essas incisões devem ser conectadas.
- Esvazie o torniquete e controle o sangramento.
- Puxe a sutura com o fio de náilon 5-0 suavemente através da ligação na pele, tomando cuidado para não colocar uma tensão que possa rompê-la entre o pedículo e o retalho.
- Suture o retalho livremente até a posição pretendida e feche as feridas remanescentes. Certifique-se de que o retalho continue bem vascularizado antes de colocar um curativo e uma tala de proteção frouxa.

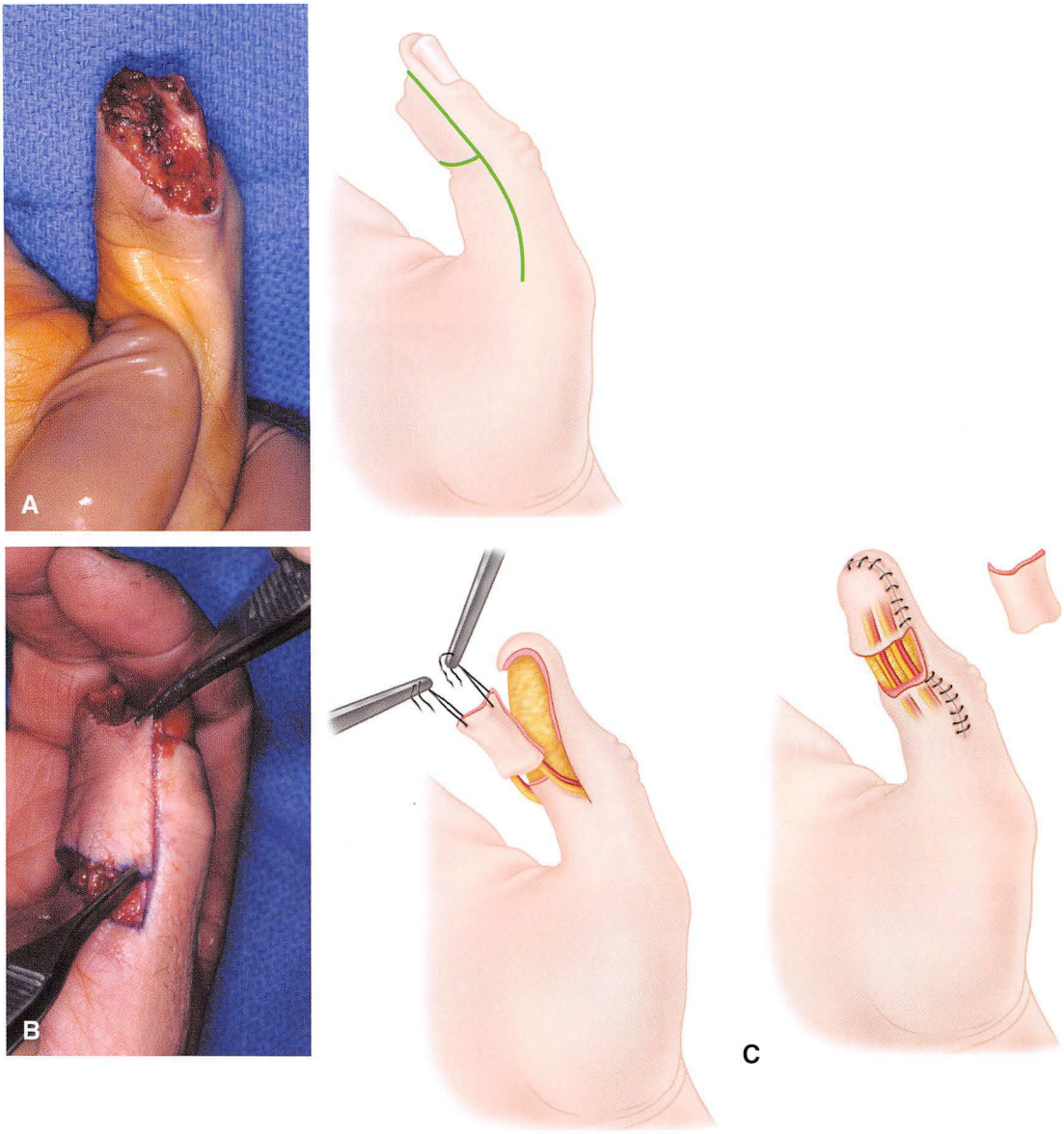

FIGURA 19-15 A-C, Retalho neurovascular local (veja o texto). **VEJA A TÉCNICA 19-6.**

- *Observação: Quando este procedimento for realizado como um retalho pediculado, o nervo digital apropriado deve ser cuidadosamente preservado e protegido para evitar neuromas problemáticos. Disestesias transitórias que geralmente ocorrem com esta técnica desaparecem em 6 a 8 semanas.*

CUIDADO PÓS-OPERATÓRIO O paciente é observado durante 5 a 7 dias, e a fisioterapia é iniciada assim que os ferimentos permitirem, geralmente de 2 a 3 semanas após a cirurgia.

RETALHO DE PEDÍCULO RETRÓGRADO

Este retalho homodigital retrógrado é bem adequado para cobrir defeitos dorsais e volares de forma distal. O procedimento baseia-se em fluxo retrógrado através da artéria digital apropriada, fornecendo um tecido composto proximal (Fig. 19-11).

TÉCNICA 19-8

- Depois de preparar o local recipiente adequadamente, determine o tamanho do defeito do doador.
- Exponha o pedículo vascular utilizando uma incisão linear ou em zigue-zague ao longo dos dedos, com comprimento 1,0 a 1,5 cm maior do que a distância entre a extremidade proximal da lesão e da borda distal do doador.
- Disseque de proximal a distal com o uso do torniquete.
- Separe a artéria digital proximal apropriada do retalho doador do nervo digital subjacente. Ligue e divida a artéria, e erga o retalho com cuidado, com seu pedículo. Deixe uma área de 1 cm do feixe vascular intacta de maneira distal para nutrir o retalho e agir como ponto de articulação para ele.
- Esvazie o torniquete e controle o sangramento com cautério bipolar.

- Suture sem tensão no local receptor e feche a fratura, mas de maneira a deixá-la frouxa para não comprometer o pedículo.
- Os defeitos das áreas doadoras requerem tipicamente um enxerto de pele de espessura parcial e um curativo macio não aderente, como gaze Xeroform® e chumaços de algodão embebidos em glicerina.
- *Observação: Este retalho pode ser usado como uma área homodigital retrógrada sem pele para diminuir a morbidade associada com a camada de pele. Em tal modificação, o enxerto de pele é aplicado sobre o enxerto composto no local destinatário.*

CUIDADO PÓS-OPERATÓRIO O curativo é retirado com 7 a 10 dias de pós-operatório, e a fisioterapia é iniciada dependendo da cicatrização das fraturas.

RETALHO HIPOTÊNAR ULNAR

O retalho hipotênar ulnar é um retalho de pedículo vascular retrógrado que conta com a metade distal do suprimento vascular da pele hipotênar da artéria digital ulnar do dedo mínimo. O retalho pode ser usado para cobrir os defeitos que tenham aproximadamente 5 × 2 cm. Com base na artéria digital apropriada para o dedo mínimo, este retalho pode proporcionar a sensibilidade ao suturar-se o nervo digital ulnar a um ramo sensorial do nervo cutâneo que for colhido por este retalho.

TÉCNICA 19-9

- Esboce o retalho na metade distal da eminência hipotênar para corresponder ao defeito da área receptora.
- Com o uso do torniquete e da anestesia geral, disseque o plano subfascial, começando pelo lado dorsal da mão. Inclua os múltiplos perfurantes vasculares com o retalho antes de dividir a artéria digital ulnar palmar proximalmente.
- Escolha a dissecção distal do pedículo até o ponto de rotação da articulação interfalângica proximal (Fig. 19-13).
- Feche a incisão, mas deixe-a frouxa, após o sangramento ser controlado, e aplique um curativo macio e volumoso.

CUIDADO PÓS-OPERATÓRIO O curativo macio e volumoso é removido dentro de 1 semana após a cirurgia, e a fisioterapia da articulação metacarpofalângica e interfalângica proximal é iniciada.

AMPUTAÇÕES DE DEDOS ISOLADOS

DEDO INDICADOR

Quando o dedo indicador é amputado exatamente ou mais proximal ao nível de sua articulação interfalângica proximal, o coto restante é inutilizado e pode dificultar o movimento de pinça entre o polegar e o dedo médio. Na maioria dos casos, quando uma amputação primária deve estar em tal nível proximal, qualquer amputação secundária deve ser feita através da base do segundo metacarpal. Essa amputação do raio do indicador é especialmente desejável em mulheres, por razões estéticas. Por ser uma operação mais extensa do que a amputação através do dedo, no entanto ela pode causar rigidez dos outros dedos e pode ser contraindicada em mãos artríticas. O nervo radial digital do dedo médio deve ser cuidadosamente isolado e dissecado, livre do nervo digital comum do espaço da segunda membrana. Técnica inadequada pode resultar numa cicatriz retraída no dorso da mão ou na ancoragem do primeiro interósseo dorsal no mecanismo extensor, em vez de na base da falange proximal, causando sobretensão intrínseca.

AMPUTAÇÃO DO RAIO DO INDICADOR

TÉCNICA 19-10

- Com uma caneta marcadora, delineie as incisões planejadas (Fig. 19-16A). Comece a linha palmar no segundo espaço da comissura na base radial do dedo médio, e continue esta linha proximal até a área média da palma, tomando cuidado para não atravessar as pregas de flexão palmares a 90 graus. Comece uma segunda linha palmar aproximadamente 1 cm distal da prega de flexão palmar digital da base radial do dedo indicador, e estenda essa linha proximal para chegar até a primeira incisão na área média da palma. Incisões em zigue-zague na pele palmar podem diminuir a incidência de contraturas longitudinais nas cicatrizes.
- Delineie a parte dorsal da incisão que se estende desde as linhas palmares para convergir em um ponto na articulação carpometacarpal do indicador de maneira dorsal.
- Agora faça as incisões como esboçado anteriormente.
- Ligue e divida as veias dorsais, e, em um nível mais proximal, divida os ramos do nervo radial superficial ao dedo indicador.
- Recolha os tendões do músculo extensor comum e do músculo extensor do indicador de maneira distal, corte-os e permita que eles se retraiam de maneira proximal.
- Retire a inserção tendinosa do primeiro interósseo dorsal e disseque o músculo proximal do segundo eixo do metacarpo (Fig. 19-16B). Retire o interósseo volar do mesmo eixo e divida o ligamento transverso do metacarpo que liga à segunda e à terceira cabeça do metacarpal. Tome cuidado para não danificar o nervo digital radial do dedo médio.
- Divida cuidadosamente o segundo metacarpo obliquamente do dorso radial proximal até a área volar ulnar de maneira distal, cerca de 2 cm distal à sua base. Não desmonte o osso na sua extremidade proximal. Alise quaisquer bordas ásperas na parte restante do metacarpal.
- Divida ambos os tendões flexores do dedo indicador, e deixe que se retraiam (Fig. 19-16C).
- Ligue e divida as artérias digitais até o dedo indicador.
- Identifique cuidadosamente e divida ambos os nervos digitais, deixando comprimento suficiente para que suas pontas possam ser enterradas na área interóssea.
- Insira a inserção tendinosa do primeiro interósseo dorsal à base da falange proximal do dedo médio. Não a insira ao tendão extensor ou à sua cobertura, pois isso pode causar sobretensão intrínseca.

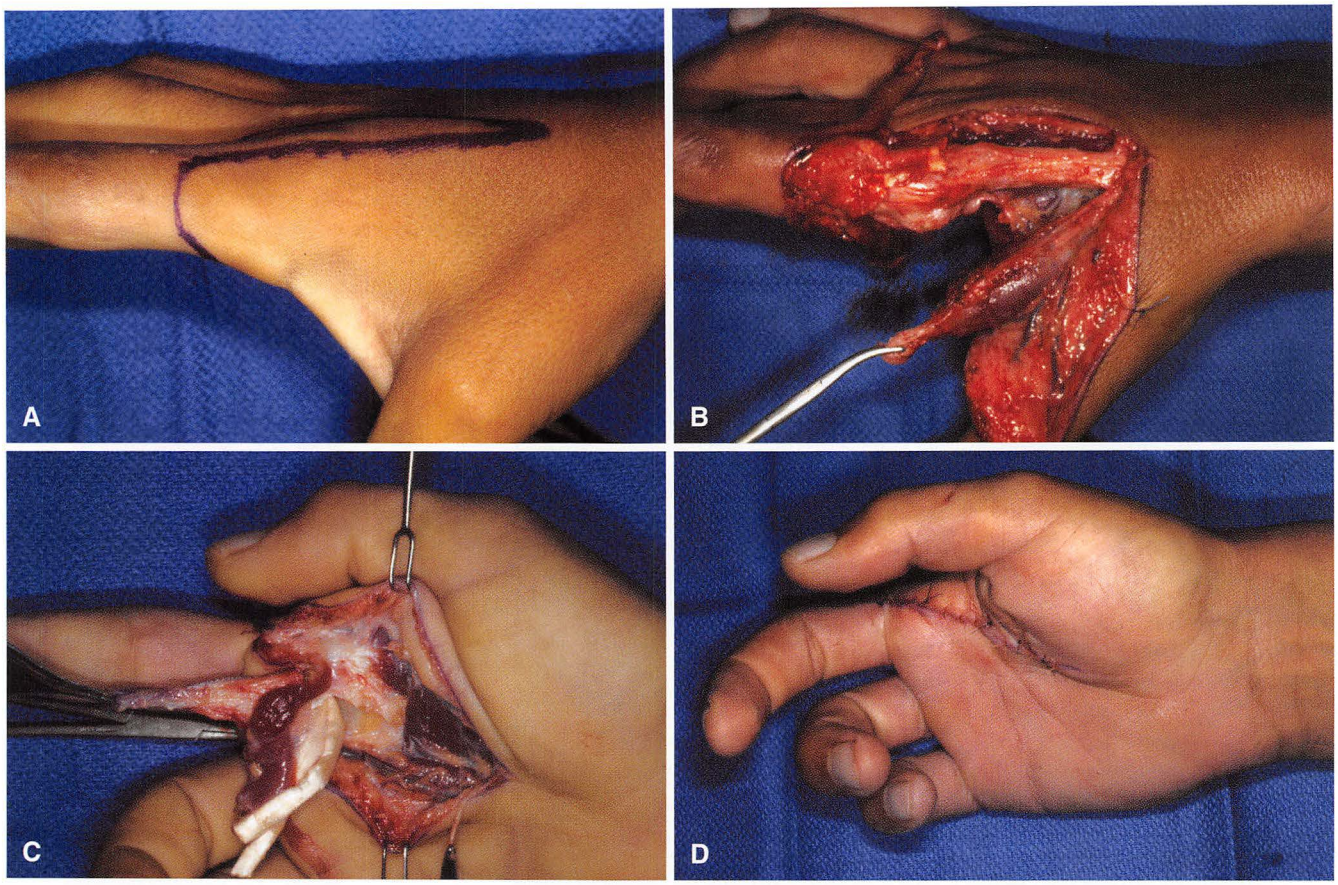

FIGURA 19-16 Técnica para amputação do raio do indicador. **A,** Incisões na pele dorsais planejadas com caneta marcadora. A incisão na pele palmar pode ser descrita em zigue-zague para reduzir a contratura da linha da sutura na pele. **B,** Tendões do músculo flexor superficial e do músculo flexor profundo dos dedos seccionados a uma distância proximal da origem lumbrical após o isolamento e a divisão de estruturas neurovasculares apropriadas. **C,** Primeiro interósseo dorsal mantido para inserção na base radial da falange proximal do dedo médio. **D,** Aspecto após a amputação do raio do indicador. **VEJA A TÉCNICA 19-10.**

- Com uma sutura contínua, aproxime os ventres musculares na região anteriormente ocupada pelo segundo eixo do metacarpo.
- Ligue ou cauterize todos os sangradores óbvios.
- Aproxime as bordas da pele ao longo de um dreno, e remova o torniquete (Fig. 19-16D).
- Aplique um curativo úmido bem moldado em conformidade com a nova comissura entre o dedo médio e o polegar e apoie o punho com um curativo grande e volumoso ou uma tala de gesso.

CUIDADO PÓS-OPERATÓRIO A mão é erguida imediatamente após a cirurgia por 48 horas. Depois de 24 horas, remove-se o dreno. Inicia-se a fisioterapia digital de 5 a 7 dias após a cirurgia.

AMPUTAÇÕES DO RAIO DO DEDO MÉDIO OU DO ANULAR

Em contraste com a falange proximal do dedo indicador, a falange proximal do dedo médio ou do dedo anular é funcionalmente importante. A sua ausência em qualquer dedo faz um furo através do qual podem-se passar objetos pequenos quando a mão é usada como uma taça ou no movimento de escavar; sua ausência faz com que os dedos restantes tendam a se desviar em direção à linha média da mão. Em amputações múltiplas, o comprimento do dedo médio ou do dedo anular torna-se ainda mais importante. A terceira e a quarta cabeça do metacarpal também são importantes porque ajudam a estabilizar o arco metacarpal, fornecendo acessórios para o ligamento transverso do metacarpo.

Em uma criança ou mulher, quando o dedo médio é amputado em posição proximal à articulação interfalângica proximal e, especialmente, quando é amputado em posição proximal à cabeça do metacarpal, pode ser viável transpor o raio do indicador no sentido ulnar para substituir o terceiro raio. Essa operação resulta numa maior simetria natural, remove qualquer coto visível, e faz com que a presença de apenas três dedos seja menos notória. A transposição do metacarpal do indicador após a amputação parcial do metacarpal do dedo médio é tecnicamente desafiadora e tem complicações significativas. Se esse procedimento mais estético for escolhido, deve-se tomar muito cuidado para que sejam alcançadas rotação adequada e fixação óssea sólida. A união de osteotomias do metacarpal da parte média do eixo é mais difícil, e recomendamos a fixação metafisária em tais casos.

Retirar o terceiro eixo metacarpal remove a origem do adutor do polegar e enfraquece a força do movimento de apertar. O raio do

FIGURA 19-17 Ressecção do raio do dedo médio. **A** e **B**, Aparência clínica do dedo médio contraído e duro, sem possibilidade de salvação, após ferimento de bala na mão. **C** e **D**, Incisões palmares e dorsais planeadas para ressecção do raio. **E** e **F**, Aparência estética após a amputação parcial do metacarpal do dedo médio.

indicador não deve ser transposto, a menos que este adutor possa ser recolocado em outro lugar. A operação é contraindicada se a mão for necessária para trabalho manual pesado (Fig. 19-17).

Da mesma forma, quando o dedo anular for amputado, transpor o quinto raio no sentido radial para substituir o quarto raramente é indicado. A ressecção do quarto metacarpal em sua base ou na articulação carpometacarpiana e o fechamento da pele para criar uma membrana comum permite um dobramento do quinto dígito para fechar a lacuna sem a transposição do quinto metacarpal. A desarticulação do dedo anelar na articulação carpometacarpal permite que a base do metacarpal do dedo médio se desloque radialmente sobre a faceta do hamato, eliminando essencialmente o desvio radial do raio (Fig. 19-18).

TRANSPONDO O RAIO DO INDICADOR

TÉCNICA 19-11

(PEACOCK)

- Planeje a incisão de modo que uma cunha da pele seja removida a partir da superfície dorsal e ventral da mão (Fig. 19-19).
- Marque na região do arco do metacarpal transverso, os pontos exatos que devem ser reunidos para formar um

FIGURA 19-18 Amputação do raio do dedo anular. **A** e **B,** Visão palmar e dorsal da mão do paciente após a fratura por avulsão no dedo anular. **C,** Desarticulação em bloco da articulação carpometacarpal do dedo anular com divisão proximal de tendões flexores e extensores. **D,** Ligamentos intermetacarpais dos dedos médio e mínimo são suturados na posição sobreposta para evitar a atrofia do dedo mínimo. **E,** Radiografia da mão indicando "radialização" da base do metacarpal do dedo mínimo na faceta do hamato. **F** e **G,** Aparência clínica após a ressecção do raio do dedo anular.

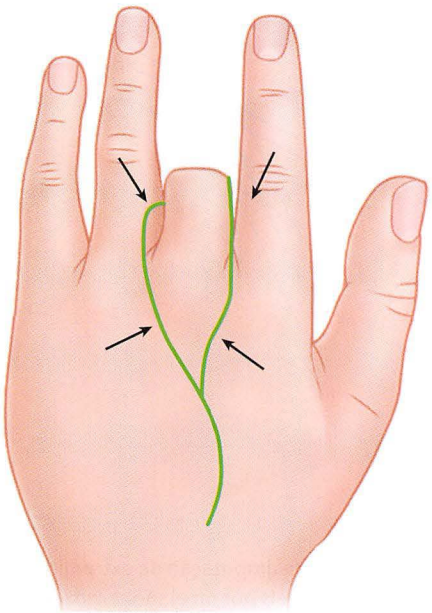

FIGURA 19-19 Técnica de Peacock para a transposição do raio do indicador. A incisão dorsal é exibida; *setas* indicam pontos ao longo das bordas da pele que serão aproximados. Faz-se uma incisão palmar similar (veja o texto). **VEJA A TÉCNICA 19-11.**

arco liso em todo o dorso da mão, quando a segunda e a quarta cabeça do metacarpal forem aproximadas.

- Curve ligeiramente a extremidade proximal da incisão dorsal em direção à segunda base do metacarpal, de modo que a base possa ser facilmente exposta.
- Molde a extremidade distal da incisão, de modo que um pequeno triângulo de pele seja excisado do dedo anular para receber um triângulo semelhante da pele do coto ou da área entre os dedos; transferir esse triângulo é importante para evitar que a linha de sutura passe através da parte profunda da membrana reconstruída.
- Depois que as cunhas dorsais e volares de pele forem removidas e os retalhos forem erguidos, exponha o terceiro metacarpal através de uma incisão longitudinal no seu periósteo.
- O raio do indicador é o comprimento certo quando seu metacarpal é movido diretamente para a base do terceiro metacarpal. Com uma serra oscilante, divida transversalmente o terceiro metacarpal o mais próximo possível de sua base. Retire o terceiro eixo do metacarpal e os músculos interósseos até o dedo médio. Tome cuidado para não danificar os músculos interósseos dos dedos restantes.
- Identifique os feixes neurovasculares do dedo médio; ligue individualmente as artérias e veias, e divida os nervos digitais.
- Enquanto o pulso é mantido flexionado, puxe os tendões flexores de maneira distal, o máximo possível, e divida-os.
- Recolha os tendões extensores do dedo indicador, exponha o segundo metacarpal em sua base, e divida o osso no mesmo nível do terceiro metacarpo.
- Do lado radial do segundo metacarpal, disseque cuidadosamente os músculos intrínsecos apenas o suficiente para permitir que este metacarpal seja colocado sobre a base do terceiro metacarpal sem colocar tensões indevidas sobre os músculos. Chanfre a segunda base do metacarpal obliquamente para produzir um contorno suave no lado da mão.
- A partir do terceiro metacarpal excisado, molde um enxerto essencial para se estender de um fragmento do metacarpal reconstruído para o outro.
- Passe um fio de Kirschner longitudinalmente através da articulação metacarpofalângica do raio transposto, e puxe-o para fora, no dorso do punho flexionado; puxe-o de maneira proximal através do metacarpal até que sua extremidade distal esteja proximal à articulação metacarpofalângica.
- Com o pulso flexionado, corte a parte proximal do fio e permita que a extremidade remanescente desapareça sob a pele.
- Flexione todos os dedos ao mesmo tempo para garantir a rotação correta do raio transposto, e insira um fio de Kirschner transversalmente através do colo do quarto metacarpal e dos metacarpais transpostos. Pode-se utilizar também fixação óssea com uma pequena placa e parafusos. Isso requer técnica precisa e deve ser aplicado somente após o alinhamento correto da rotação ser determinado. Fixar a placa no fragmento distal antes de tudo e flexionar as articulações metacarpofalângicas totalmente antes de a fixação da placa proximal estar segura reduz a chance de má rotação.
- Feche a pele e insira um dreno de borracha.
- Aplique um curativo com pouca pressão; não há necessidade de apoio externo adicional.

CUIDADO PÓS-OPERATÓRIO No 2° dia, o dreno de borracha é removido, e em 8 a 10 dias, todas as suturas e os curativos são removidos. Uma tala de gesso volar leve é aplicada para manter o punho na posição de ponto morto e apoiar o raio transposto; no entanto, a tala é removida diariamente para limpar a mão e exercitar as articulações menores. Em cerca de 5 semanas, quando os fragmentos do metacarpal forem unidos, os fios de Kirschner são removidos com o uso de anestesia local.

FRATURAS POR AVULSÃO DO DEDO ANULAR

O tecido mole do dedo anular é geralmente puxado de maneira forçada em sua base quando um anel de metal usado neste dedo fica preso em um prego ou gancho. A força é geralmente suficiente para provocar a separação da pele e quase sempre danifica o fornecimento vascular para o tecido distal. Fraturas e danos aos ligamentos também podem ocorrer, mas os tendões parecem ser os últimos a se separar. As tentativas de resgate normalmente falham, a menos que o fornecimento vascular possa ser restabelecido. Mesmo com a reparação microvascular bem-sucedida, rigidez e sensibilidade anormal são inevitáveis. Amputação do quarto raio com fechamento da comissura é o procedimento mais adequado para crianças ou mulheres. Amputação simples do metacarpal em vez de ressecção pode ser indicada para alguém que desempenhe trabalho pesado. Um relatório comparando amputação do metacarpal com ressecção do raio sugeriu que, apesar da má estética e da incompetência palmar, a amputação do metacarpal preservou uma força maior. Ao ressecar o quarto raio em sua base ou na articulação carpometacarpal, o quinto raio se fecha sem ter que ser transposto cirurgicamente. A amputação simples do próprio dedo deve ser feita se houver

necrose e infecção; e, se indicada, a amputação do raio é feita mais tarde, como um procedimento eletivo.

AMPUTAÇÕES DO DEDO MÍNIMO

A maior parte do dedo mínimo deve ser salva, desde que todos os requisitos para que haja um coto indolor sejam satisfeitos. Muitas vezes, esse dedo sobrevive quando todos os outros foram destruídos, e torna-se importante na formação do movimento de pinça juntamente com o polegar. Quando apenas o dedo mínimo é amputado, e quando a aparência da mão é importante ou a amputação é feita ao nível da articulação metacarpofalângica, o quinto eixo do metacarpal é dividido obliquamente no terço médio; a inserção do adutor do quinto dígito é transferida para a falange proximal do dedo anular, assim como o primeiro interósseo dorsal é transferido para o dedo médio na amputação do raio do indicador, como descrito. Isso suaviza a borda ulnar da mão e é usado na maioria das vezes como um procedimento eletivo para um dedo mínimo contraído ou doloroso.

AMPUTAÇÕES DO POLEGAR

Em amputação parcial do polegar, em contraste com a de qualquer outro dedo, não se deve considerar a reamputação em um nível mais proximal para se obter um fechamento, pois o polegar raramente deve ser encurtado. A fratura deve ser fechada em primeiro lugar por um enxerto livre, um retalho de avanço do pedículo (descrito posteriormente), ou um retalho local ou distante.

Se for necessário um retalho, dê preferência por retirá-lo do dorso da mão ou do dedo indicador ou médio. Um retalho de uma dessas áreas proporciona uma área de toque que é estável, mas que não recupera a sensibilidade normal.

Cobrir a superfície volar do polegar com um retalho abdominal é contraindicado; mesmo quando o retalho é fino, a pele e a gordura abdominal proporcionam uma superfície não adequada para o movimento de pinça porque faltam septos fibrosos ou ela se desloca sob pressão. A pele do abdome é muito diferente em aparência à da mão e à dos dígitos. Quando a pele e todos os elementos neurais tiverem sido perdidos em uma área significativa do polegar, indica-se o uso de um enxerto neurovascular (Cap. 68). O defeito deve ser fechado em primeiro lugar por um enxerto de espessura parcial; o enxerto neurovascular ou, se possível, um enxerto neurovascular local ou retalho de avanço como descrito para amputações na extremidade dos dedos (Técnica 19-1) é aplicado em segundo plano.

Se o polegar tiver sido amputado, para que um segmento útil da falange proximal permaneça, a única cirurgia necessária, exceto para o fechamento primário da ferida, é o aprofundamento da membrana do polegar por Z-plastia (Cap. 64). Quando a amputação tiver sido feita na articulação metacarpofalângica ou em um nível mais proximal, a reconstrução do polegar pode ser indicada (Técnica 19-15).

RETALHO DE AVANÇO DO PEDÍCULO PARA FRATURAS NO POLEGAR

Retalhos de avanço de fraturas na extremidade do dedo geralmente sobrevivem se as incisões no retalho volar não forem postas em posição proximal à articulação interfalângica proximal. No polegar, no entanto, a drenagem venosa não é tão dependente do retalho volar; esta técnica é segura, e o retalho pode ser mais longo (Fig. 19-20).

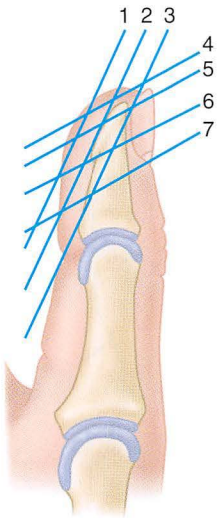

FIGURA 19-20 Níveis de amputação da extremidade do polegar. Os procedimentos aceitáveis por nível são: 1, enxerto de espessura parcial; 2, retalho *cross finger* ou retalho de avanço; 3, retalho de avanço, retalho *cross finger*, ou encurtar o polegar e fechar; 4, enxerto de pele de espessura parcial; 5, encurtar osso e enxerto de espessura parcial de pele, retalho de avanço, ou retalho *cross finger*; 6, retalho de avanço ou retalho *cross finger*; e 7, retalho de avanço e remoção de leito ungueal remanescente.

TÉCNICA 19-12

- Utilize o controle de torniquete e a anestesia adequada, faça uma incisão mediolateral de cada lado do polegar, da extremidade à articulação metacarpofângica (Fig. 19-21A).
- Erga o retalho que contém ambos os feixes neurovasculares, sem perturbar a bainha do tendão flexor (Fig. 19-21B).
- Flexione as articulações para permitir que a tampa seja avançada e cuidadosamente suturada sobre a imperfeição com suturas interrompidas (Fig. 19-21C).

CUIDADO PÓS-OPERATÓRIO As articulações devem ser mantidas em flexão no pós-operatório por 3 semanas. Este retalho grande é usado apenas quando uma grande área da pele do polegar é perdida.

AMPUTAÇÕES DE MAIS DE UM DEDO

Em amputações parciais de todos os dedos, manter o comprimento restante dos dígitos é muito mais importante do que numa amputação de um único dedo. Por causa da ação natural do tipo dobradiça entre o primeiro e quinto metacarpos, qualquer coto remanescente do dedo deve desempenhar um papel importante na preensão com o polegar intacto; esta ação do tipo dobradiça pode ser aumentada em cerca de 50% por divisão do ligamento metacarpal transverso entre o quarto e quinto raios. Na amputação parcial de todos os dedos e do polegar, a função pode ser melhorada através de um alongamento

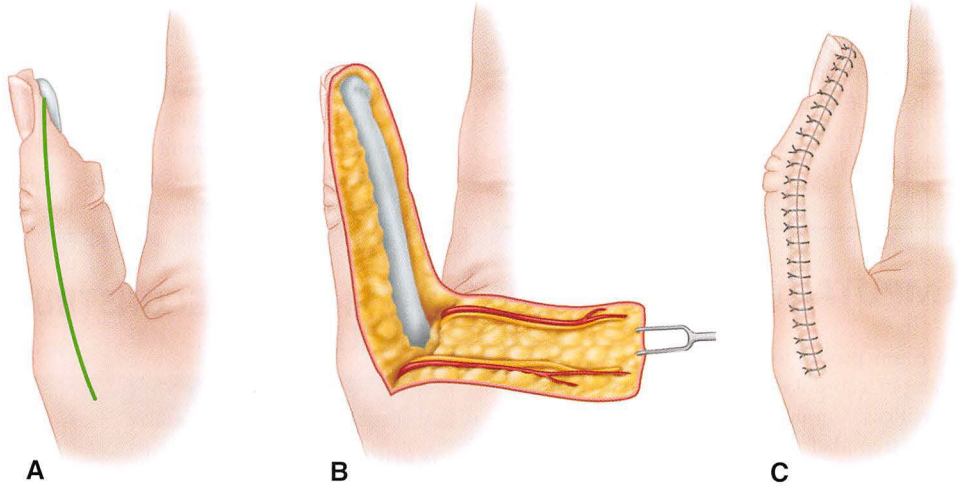

FIGURA 19-21 Retalho de avanço do pedículo para fraturas no polegar. **A,** Lesões profundas na pele do polegar, expondo o osso, podem ser cobertas com retalho de avanço do pedículo. **B,** Avanço do pedículo neurovascular. **C,** A flexão da articulação distal do polegar é necessária para permitir a colocação do retalho (veja o texto). **VEJA A TÉCNICA 19-12.**

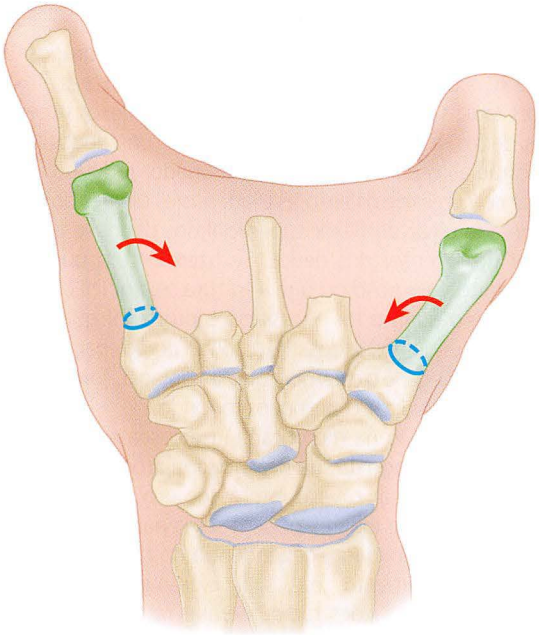

FIGURA 19-22 Em amputações múltiplas, incluindo a do polegar, a função pode ser melhorada através da osteotomia do primeiro e quinto metacarpais e girando seus fragmentos distais em direção ao outro (veja o texto).

relativo dos dígitos, aumentando a sua mobilidade. A função do polegar pode ser melhorada através do aprofundamento da comissura por Z-plastia (Cap. 64) e osteotomizando-se o primeiro e quinto metacarpais, girando seus fragmentos distais em direção ao outro (Fig. 19-22), enquanto, caso necessário, o quinto metacarpal é inclinado em direção ao polegar. Se a primeira articulação carpometacarpal for funcional, mas o primeiro metacarpal for bastante curto, o segundo metacarpal pode ser transposto para o primeiro para alongá-lo e para alargar e aprofundar a primeira comissura.

Na amputação completa de todos os dedos, se o polegar intacto não puder alcançar facilmente a quinta cabeça do metacarpo, pode-se utilizar a falangização do quinto metacarpal. Nessa operação, o quarto metacarpal é ressecado, e o quinto é osteotomizado, rotacionado, e separado do resto da palma. O alongamento do quinto metacarpal também é utilizado. Na amputação completa de todos os dedos e do polegar, em que a amputação tiver sido transversal através dos metacarpais, a falangização dos metacarpais selecionados pode melhorar a função. O quarto metacarpal é ressecado para aumentar a amplitude do movimento do quinto, e a função do quinto metacarpal é melhorada ainda mais pela osteotomia do metacarpal, em que o fragmento distal é rotacionado no sentido radial e flexionado. O segundo metacarpal é ressecado em sua base, mas para preservar a origem do adutor do polegar, o terceiro metacarpal não é ressecado. O polegar não deve ser alongado por reconstrução osteoplástica a menos que se possa adicionar sensibilidade à sua superfície palmar. Quando a amputação tiver sido feita pelo meio dos eixos do metacarpal, a preensão, provavelmente, não pode ser restaurada, mas o movimento de gancho pode ser feito com a flexão do tronco na altura do pulso. Este movimento no pulso pode ser ainda mais útil pela montagem de uma plataforma artificial à qual a superfície palmar do coto pode estar ativamente oposta.

FALANGIZAÇÃO DO QUINTO METACARPAL

TÉCNICA 19-13

- Durante o quarto metacarpal, faça incisões longitudinais dorsais e volares que se juntem de maneira distal.
- Exponha e resseque o ligamento metacarpal transverso em cada lado da quarta cabeça do metacarpal.
- Divida de maneira proximal os nervos digitais até o dedo anular, e ligue e divida os vasos correspondentes.
- Resseque o quarto eixo do metacarpal apenas distalmente até sua articulação carpometacarpal. Através da mesma incisão, faça a osteotomização do quinto metacarpal perto de sua base.
- Retire rapidamente e flexione o fragmento distal, e rotacione-o em direção ao polegar. Fixe os fragmentos com um fio de Kirschner.

- Cubra as superfícies brutas entre o terceiro e quinto metacarpais com enxertos de espessura parcial, criando uma membrana na junção dos terços proximal e médio dos ossos. Certifique-se de que o preenchimento sobre a quinta cabeça do metacarpal esteja em boa situação e, se possível, que a sensibilidade esteja normal em seu ponto de contato máximo com o polegar.

COTO DE AMPUTAÇÃO DOLOROSA

A cirurgia de revisão é um procedimento eletivo frequente para administrar cotos de amputação dolorosa, especialmente os resultantes de fraturas traumáticas. Um neuroma localizado numa zona não revestida perto da extremidade do coto é a causa habitual de dor. Uma área bem localizada de sensibilidade extrema associada com uma massa pequena, geralmente de acordo com um nervo digital, é diagnóstica. Alguns neuromas dolorosos podem ser tratados por meio de preenchimento e dessensibilização, embora a excisão cirúrgica seja frequentemente necessária. O neuroma é dissecado livre de cicatriz, e o nervo divide-se em um nível mais proximal. Outro neuroma deve se desenvolver, mas indolor, quando localizado em uma área revestida. Suturar os nervos radiais e digitais de extremidade a extremidade (em comparação com a ressecção proximal, conforme mencionado) não mostrou reduzir a dor em repouso, a intolerância ao frio, ou a sensibilidade percebida. A redução na sensibilidade é conseguida por esta união do nervo de uma extremidade a outra, no entanto, à custa da sensibilidade tátil.

Dor em um coto proveniente de amputação também pode ser causada por proeminências ósseas cobertas apenas por uma pele fina, tal como um enxerto de espessura parcial, ou pela pele apertada por uma cicatriz. Nesses casos, pode-se indicar a excisão da pele fina ou da cicatriz, o encurtamento do osso, e a aplicação de um enxerto suficientemente revestido. Cotos provenientes de amputação que sejam dolorosos por causa da cobertura da pele fina na junção da pele e da unha podem ser melhorados através de um retalho de avanço limitado, tal como descrito na seção de amputações de polegar. No dedo, a disseção proximal para desenvolver esses retalhos não deve se estender de maneira proximal à articulação interfalângica proximal.

Por fim, as sensações de dolorosas de câimbras na mão e no antebraço podem ser causadas por contratura em flexão de um coto resultante da sobretensão dos tendões extensores ou da aderência dos tendões flexores; a liberação de quaisquer tendões aderentes pode ajudar.

RECONSTRUÇÕES APÓS A AMPUTAÇÃO

RECONSTRUÇÃO APÓS A AMPUTAÇÃO DA MÃO

A amputação de ambas as mãos é extremamente incapacitante. Em pacientes selecionados, pode-se utilizar a operação de Krukenberg. Ela converte o antebraço em pinça, na qual o raio radial age contra o raio ulnar. Swanson comparou a função do membro reconstruído com o uso de hashis (os famosos pauzinhos para comida japonesa). A sensibilidade normal entre as pontas dos raios é garantida pela mudança adequada da pele durante o fechamento da fratura. A operação é especialmente utilizada em pacientes cegos com amputações bilaterais porque fornece não somente preensão, mas também sensibilidade às partes terminais do membro. Também é utilizada em outros pacientes com amputações semelhantes, especialmente em ambientes onde não haja serviços de próteses modernas. De acordo com Swanson, as crianças com amputação bilateral congênita acham o membro reconstruído muito mais útil do que uma prótese mecânica; elas transferem o domínio deste membro quando a prótese é usada no membro oposto. Nas crianças, o aparecimento do membro após a cirurgia não se mostrou angustiante, e a operação não impede o uso de uma prótese comum, se desejada.

TÉCNICA DE RECONSTRUÇÃO DE KRUKENBERG

TÉCNICA 19-14

(KRUKENBERG; SWANSON)

- Faça uma incisão longitudinal na superfície flexora do antebraço ligeiramente para o lado radial (Fig. 19-23A). Faça uma incisão semelhante na sua superfície dorsal ligeiramente para o lado ulnar, mas, nesta superfície, erga um retalho em forma de V, para formar uma membrana na junção dos raios (Fig. 19-23B).
- Separe os músculos do antebraço em dois grupos (Fig. 19-23C e D): O lado radial compreende os flexores e extensores radiais do punho, a metade radial do flexor superficial dos dedos, a metade radial do extensor dos dedos, o braquiorradial, o palmar longo, e o pronador redondo; o lado ulnar compreende os flexores e extensores ulnares do punho, a metade ulnar do flexor superficial dos dedos, e a metade ulnar do extensor dos dedos. Se fizerem com que o coto seja muito volumoso ou que a fratura seja difícil de fechar, resseque o quanto for necessário o pronador quadrado, o flexor profundo dos dedos, flexor longo do polegar, o abdutor longo do polegar e o extensor curto do polegar. Tome cuidado para não prejudicar o pronador redondo.
- Faça uma incisão na membrana interóssea em toda a sua extensão, ao longo da sua fixação ulnar, tomando cuidado para não danificar o vaso interósseo e o nervo.
- Os raios radiais e ulnares podem ser separados em 6 a 12 cm na sua extremidade, dependendo do tamanho do antebraço; o movimento, nas suas extremidades proximais, ocorre nas articulações radioumeral e radioulnar proximal. As extremidades opostas dos raios devem se tocar; se não, faça a osteotomização do rádio ou da ulna o quanto for necessário. Agora, os adutores do raio radial são o pronador redondo, o supinador, o flexor radial do carpo, a metade radial do flexor superficial dos dedos, e o palmar longo; os abdutores do raio radial são o braquiorradial, o extensor radial longo do carpo, o extensor radial curto do carpo, a metade radial do extensor dos dedos, e o bíceps. Os adutores do raio ulnar são o flexor ulnar do carpo, a metade ulnar do flexor superficial dos dedos, o braquial e o ancôneo; os abdutores do raio ulnar são o extensor ulnar do carpo, a metade ulnar do extensor dos dedos, e o tríceps.
- Retire o torniquete, promova a hemostasia, e observe a circulação nos retalhos.
- Retire o excesso de gordura, rotacione a pele em torno de cada raio, e feche a pele sobre cada um de modo a que a linha da sutura não fique sobre a superfície oposta de nenhum deles (Fig. 19-23E e F).

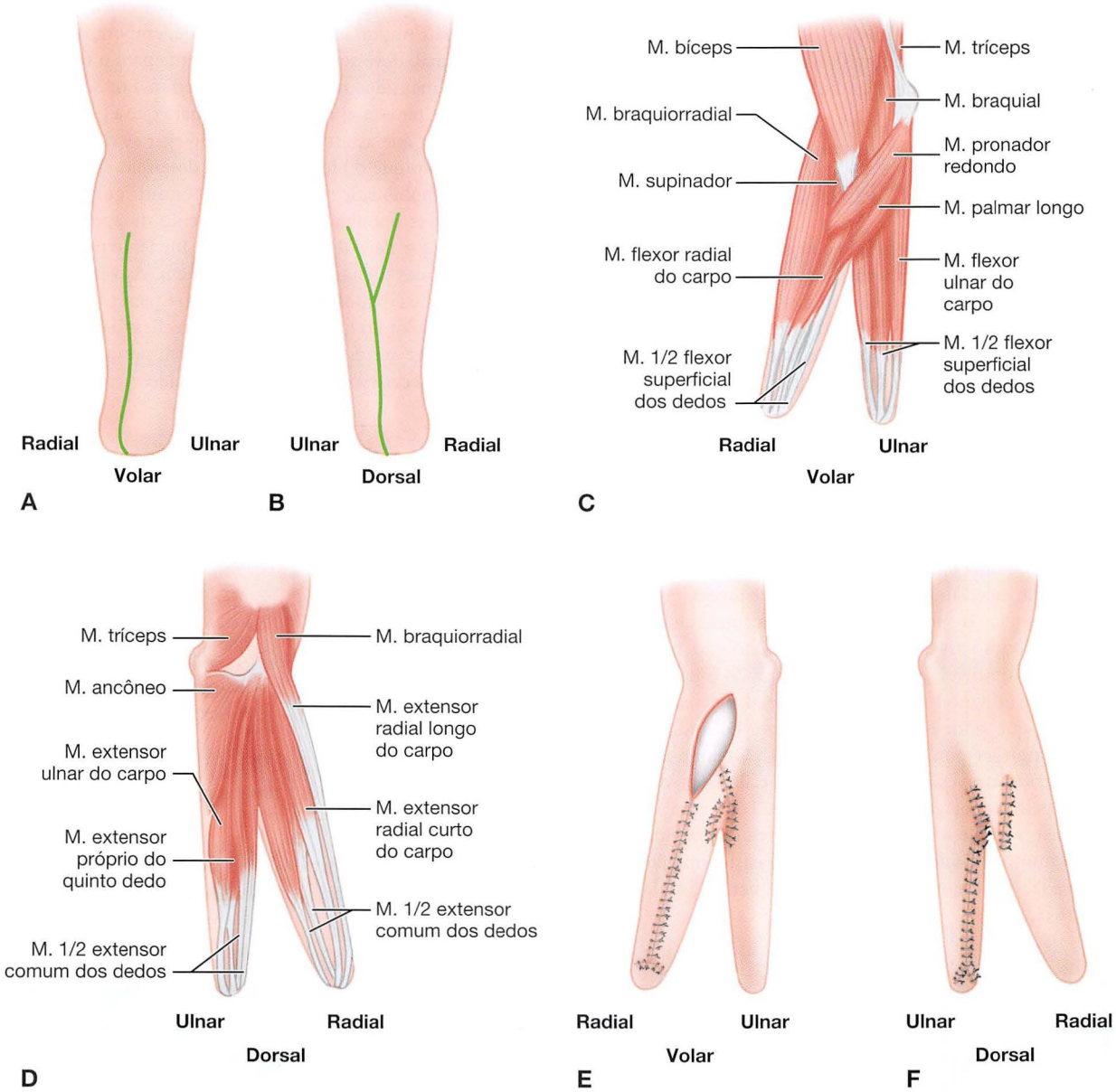

FIGURA 19-23 Operação de Krukenberg. **A,** Incisão na superfície flexora do antebraço. **B,** Incisão na superfície dorsal (veja o texto). **C** e **D,** Os músculos do antebraço foram separados em dois grupos (veja o texto). **E,** Fechamento da pele na superfície flexora do antebraço; a área ainda a ser fechada indica a localização de qualquer enxerto de pele de espessura parcial necessário. **F,** Fechamento da pele na superfície dorsal (veja o texto). **VEJA A TÉCNICA 19-14.**

- Retire qualquer pele cicatrizada nas extremidades dos raios, e, se for necessário para permitir o fechamento, encurte os ossos; em crianças, a pele é geralmente suficiente para o fechamento, e os ossos não devem ser encurtados porque o crescimento nas epífises distais ainda está incompleto.
- Preserve qualquer dígito rudimentar restante. Em seguida, suture o retalho na junção dos raios, e aplique qualquer enxerto de espessura parcial necessário.
- Insira pequenos drenos de borracha, e, com as pontas dos raios separadas a 6 cm ou mais, aplique um curativo compressivo.

CUIDADO PÓS-OPERATÓRIO O membro fica direto continuamente, durante 3 a 4 dias. As suturas são removidas no tempo certo. Depois de 2 a 3 semanas, a reabilitação é iniciada para desenvolver a abdução e a adução dos raios.

RECONSTRUÇÕES APÓS A AMPUTAÇÃO DE VÁRIOS DEDOS

Várias operações reconstrutivas são feitas após a amputação de vários dígitos em vários níveis. Após a estabilização dos tecidos moles ser feita, há a opção do alongamento digital por alongamento

ósseo. A policização do polegar pode ser necessária quando a transposição de dígitos restantes for possível. A restauração da oposição por dígitos opositores sensíveis muitas vezes necessita de um período reconstrutivo prolongado, o que desafia a criatividade do cirurgião e a paciência do paciente.

RECONSTRUÇÃO DO POLEGAR

A ausência congênita ou traumática do polegar causa uma deficiência grave na função da mão; tal ausência é geralmente considerada como uma deficiência de 40% da mão como um todo. Quando o polegar for parcial ou totalmente ausente, a cirurgia reconstrutiva é uma possibilidade. Antes de ser tomada uma decisão sobre a cirurgia, no entanto, diversos fatores devem ser considerados, incluindo o comprimento de qualquer parte restante do polegar, a condição do resto da mão, as exigências do trabalho e a idade do paciente, além do conhecimento e da experiência do cirurgião. Se o polegar oposto for normal, alguns cirurgiões questionam a necessidade de reconstruir até mesmo um polegar totalmente ausente; pelo menos aqui a reconstrução não é obrigatória. A função da mão pode ser melhorada, no entanto, através de uma operação cuidadosamente planejada e habilmente executada, especialmente em um paciente jovem.

Normalmente, o polegar deve ser reconstruído apenas quando a amputação tiver ocorrido na articulação metacarpo-falângica ou em um nível mais proximal. Quando esta articulação e um segmento utilizável da falange proximal permanecerem, a única cirurgia que pode ser necessária é o aprofundamento da comissura do polegar por Z-plastia (Cap. 64). Quando a amputação tiver ocorrido através da articulação interfalângica, da falange distal, ou da pele do polegar, só é necessária a cobertura adequada por pele, a não ser que a sensibilidade na área do movimento de apertar seja muito prejudicada; neste último caso, uma cobertura mais elaborada, como por uma transferência neurovascular, pode ser indicada (Cap. 68).

Um polegar reconstruído deve cumprir cinco requisitos. Primeiro e mais importante, a sensibilidade, embora não necessariamente normal, deve ser indolor e suficiente para o reconhecimento de objetos mantidos na posição de apertar. Em segundo lugar, o polegar deve ter estabilidade suficiente para que a pressão de apertar não faça com que as articulações do polegar se desviem, colapsem ou façam com que o bloco de pele se desloque. Em terceiro lugar, deve haver mobilidade suficiente para permitir que a mão se achate e o polegar se oponha para o movimento de apertar. Em quarto lugar, o polegar deve ter comprimento suficiente para permitir que as extremidades digitais opostas se toquem. Às vezes, a amputação ou a rigidez dos dígitos restantes podem requerer um comprimento do polegar maior do que o normal para realizar a preensão. Quinto, o polegar deve ser esteticamente aceitável, porque, se não for, ele pode permanecer escondido e não ser usado.

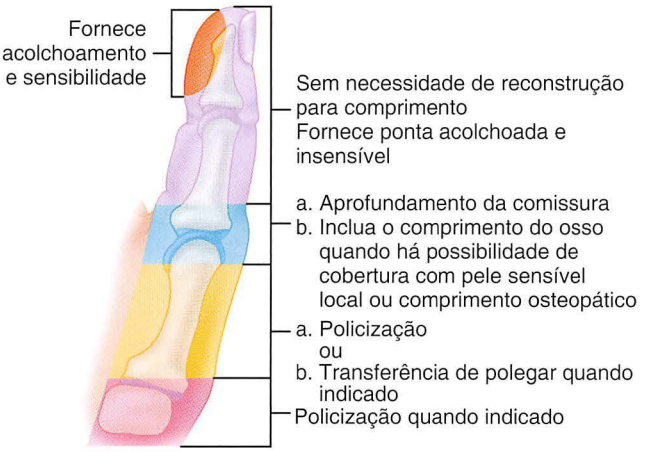

FIGURA 19-24 Reconstrução do polegar em vários níveis. As necessidades básicas são sensibilidade, estabilidade, mobilidade e comprimento.

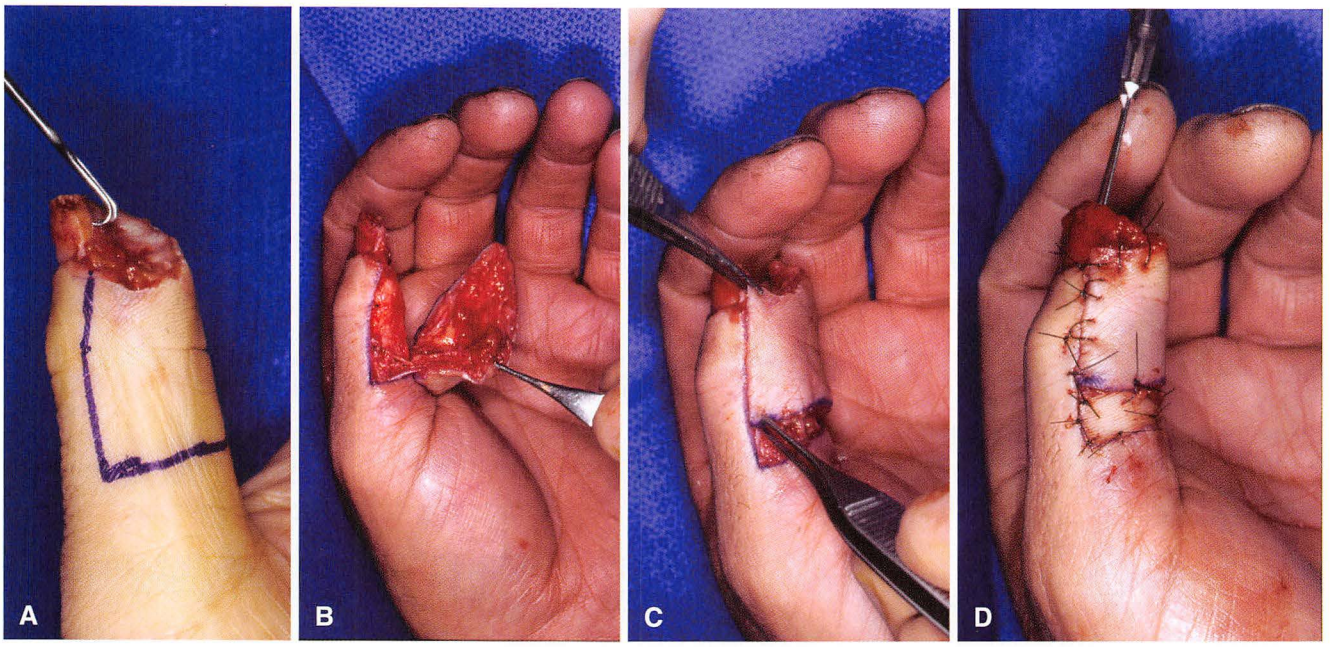

FIGURA 19-25 Retalho de avanço de Moberg. **A,** Defeito da pele do polegar com o retalho esboçado. **B,** Retalho erguido em pedículos neurovasculares intactos. **C,** Retalho avançado em 1,5 cm. **D,** Retalho suturado na posição com retalho de pele hipotênar com espessura total livre na base do retalho.

Vários procedimentos de reconstrução são possíveis, e a escolha depende do comprimento do coto remanescente e da sensibilidade da pele remanescente do polegar (Figs. 19-24 e 19-25). O polegar pode ser alongado por um enxerto ósseo curto ou por osteoplastia de distração. A sensibilidade pode ser restaurada por retalhos de rotação da pele, com a superfície da pele não oposta enxertada como no procedimento de "chapéu armado", de Gillies-Millard. Outra possibilidade é a policização de um dígito. Uma possibilidade promissora é a transferência microvascular livre de um dedo do pé para a mão. Nesse procedimento, a restauração sensorial nunca é normal. A técnica osteoplástica com enxerto ósseo e enxerto de pele de pedículo de tubo complementada por um pedículo neurovascular agora é raramente recomendada.

Por ausência congênita do polegar, a técnica mais utilizada é a policização do dedo indicador. A ausência congênita do polegar é frequentemente associada a outras malformações congênitas, como ausência congênita do rádio, e, ocasionalmente, a distúrbios metabólicos, incluindo discrasias sanguíneas. Estas últimas condições devem ser bem avaliadas antes que os procedimentos eletivos para a reconstrução do polegar sejam executados. Esses procedimentos reconstrutivos geralmente são feitos após o primeiro ou o segundo ano de vida.

O chamado polegar flutuante, uma anomalia congênita em que o segmento distal do polegar não tem boa fixação, a não ser por um pedículo estreito de tecido mole, e parece oscilar de um segmento de pele, não é considerado útil o suficiente para se tentar uma reconstrução. A pele deste dedo pode ser usada para um enxerto de pele, se necessário, mas como regra geral deve ser separada durante os primeiros meses de vida.

ALONGAMENTO DO METACARPAL E TRANSPOSIÇÃO DE RETALHO LOCAL

Quando a amputação do polegar tiver ocorrido na articulação metacarpofalângica ou dentro da área do côndilo do primeiro metacarpal, os músculos tênares conseguem estabilizar o dígito. Nesses casos, pode ser indicado o alongamento do metacarpal por enxerto ósseo e transferência de um retalho de pele local. A técnica descrita por Gillies e Millard pode ser concluída em um estágio, e o tempo necessário para cirurgia e convalescença é menor do que em algumas outras reconstruções. As desvantagens desse procedimento incluem a reabsorção do enxerto ósseo, o encurtamento do raio e a perfuração da pele após a contração do retalho. Esse procedimento requer que exista um mínimo de cicatrização no coto amputado.

TÉCNICA 19-15

(GILLIES E MILLARD MODIFICADA)

- Faça uma incisão em curva em torno dos aspectos dorsais, radiais e volares da base do polegar (Fig. 19-26A).
- Libere a pele de maneira distal, mas fique acima das principais veias para evitar o congestionamento do retalho. Continue a liberação até que um retalho oco seja erguido e deslizado para fora da extremidade do coto; o fornecimento de sangue para o retalho vem de uma fonte em torno da base do indicador na membrana do polegar. (Se desejado, pode-se adiar o ato de completar a elevação do retalho.)
- Anexe um enxerto ósseo ao ilíaco ou uma falange retirada de um dedo do pé à extremidade distal do metacarpal, diminuindo gradativamente o enxerto e colocando-o dentro de um orifício na extremidade do metacarpal.
- Fixe o enxerto ao osso por um fio de Kirschner, e coloque lascas ilíacas em torno de sua base. Certifique-se de que o enxerto seja pequeno o suficiente para que o retalho possa ser colocado facilmente sobre ele.
- Cubra a área cruenta na base do polegar com um enxerto de pele de espessura facial (Fig. 19-26B).

CUIDADO PÓS-OPERATÓRIO O polegar recém-construído é imobilizado por um suporte, e uma tala de gesso volar é aplicada à palma da mão e ao antebraço. O fio de Kirschner é removido quando o enxerto tiver sido unido ao metacarpal. Z-plastias menores podem ser necessárias mais adiante para aliviar a comissura volar e dorsal formada através do avanço do retalho.

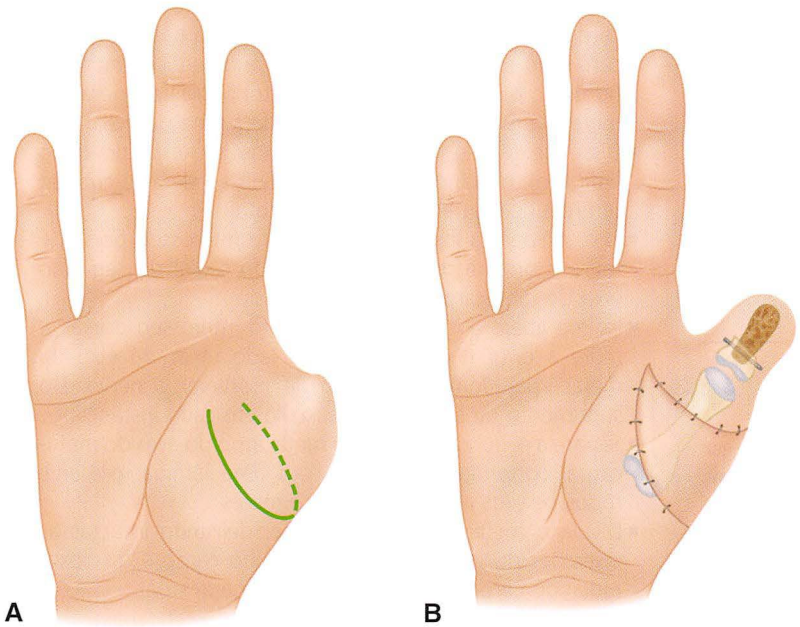

FIGURA 19-26 Reconstrução do polegar pela técnica de Gillies e Millard modificada. **A,** A incisão curva em torno de aspectos dorsais, radiais e volares da base do polegar foi esboçada. **B,** O retalho oco foi debilitado e elevado, o enxerto ósseo do ilíaco foi fixado (desta vez à base da falange proximal), e a área cruenta na base do polegar foi coberta por enxerto de pele de espessura parcial. **VEJA A TÉCNICA 19-15.**

RECONSTRUÇÃO OSTEOPLÁSTICA E TRANSFERÊNCIA DE ENXERTO NEUROVASCULAR

Verdan fez a recomendação da reconstrução osteoplástica especialmente para casos em que a primeira articulação carpometacarpal tiver sido poupada e estiver com funcionamento normal. É um método útil quando a parte restante do primeiro metacarpal for curta. Como na técnica de Gillies e Millard, nenhum dedo corre risco, e todos são poupados para funcionar em oposição ao polegar reconstruído. A transferência de um enxerto neurovascular fornece pouca sensibilidade para o novo polegar, mas sempre falta reorientação sensorial precisa (Fig. 19-1).

TÉCNICA 19-16

(VERDAN)

- Erga do abdome, da região subpeitoral, ou de alguma outra área apropriada um enxerto de pedículo em tubo que contenha apenas gordura subcutânea moderada.
- Retire a pele e o tecido subcutâneo sobre a extremidade distal do primeiro metacarpal; faça este espaço para a implantação do enxerto em tubo, oval e longo, o maior possível, de modo que o enxerto possa incluir muitos vasos e nervos e não se contraia mais tarde (Fig. 19-27A).
- Insira na extremidade do primeiro metacarpal um enxerto ósseo do ilíaco moldado como uma paleta para imitar o polegar normal. Não alinhe o enxerto com o primeiro metacarpal, mas coloque-o em um ângulo obtuso na direção oposta. Certifique-se de que o enxerto não seja muito longo. Coloque a extremidade do pedículo em tubo sobre o enxerto ósseo e suture-a no polegar (Fig. 19-27B e C).
- Imobilize a mão e o pedículo em tubo para permitir o movimento normal dos dedos e algum movimento do ombro e do cotovelo.
- Após 3 a 4 semanas, libere o pedículo em tubo.
- Feche a pele sobre a extremidade distal do polegar construído recentemente, ou transfira um enxerto neurovascular a partir de uma área apropriada até o aspecto volar do polegar para auxiliar no fechamento e para melhorar a sensação e a circulação no dígito (Fig. 19-27D a G).

CUIDADO PÓS-OPERATÓRIO Um curativo e uma tala de gesso volar são aplicados. O polegar recém-construído fica protegido durante cerca de 8 semanas para evitar ou diminuir a reabsorção do enxerto ósseo. Se um enxerto neurovascular não tiver sido incluído na reconstrução, essa transferência deve ser feita mais adiante.

POLICIZAÇÃO

A policização (transposição de um dedo para substituir um polegar ausente) pode pôr em risco o dedo transposto; por isso, alguns cirurgiões recomendam a transposição de apenas um dedo que já tenha sido encurtado ou recebido outros danos. Quando a amputação tiver sido traumática, cicatrizes extensas podem exigir que um enxerto de pele do pedículo seja refeito antes da policização. Em tais casos, a função completa do novo polegar dificilmente pode ser adiantada, e não se deve esperar um funcionamento pleno, mesmo após a transposição bem-sucedida de um dedo normal. No entanto, em amputações perto da articulação carpometacarpal, especialmente em pacientes com amputações bilaterais significativas em nível geral, a policização pode ser benéfica.

Nas mãos de um cirurgião experiente, no entanto, a policização vale a pena, especialmente em um polegar flutuante (pouce flottant) e na ausência congênita de um polegar, assumindo que o dígito a ser policizado seja relativamente normal. A policização é realizada quando a criança tem de 9 a 12 meses de idade; no entanto, quando o polegar é congenitamente ausente, a idade para policização não é tão importante quanto a consciência do córtex cerebral de um posto de oposição radial.

POLICIZAÇÃO DE RIORDAN

Na técnica de Riordan, o raio do indicador é encurtado por ressecção do eixo do seu metacarpal. Para simular o trapézio, a segunda cabeça do metacarpal é colocada em posição palmar com relação ao plano normal da base do metacarpal, e a articulação metacarpofalângica atua como a articulação carpometacarpal do novo polegar. O primeiro interósseo dorsal é convertido a abdutor curto do polegar, e o primeiro interósseo volar é convertido a adutor do polegar. A técnica, da maneira descrita, é feita para uma mão infantil com ausência congênita do polegar, incluindo o multiangular maior, mas ela pode ser modificada da forma adequada para outras mãos.

TÉCNICA 19-17

(RIORDAN)

- Começando pela falange proximal do dedo indicador, faça uma incisão circunferencial oval (Fig. 19-28A e B) na superfície dorsal.
- Coloque o nível da incisão no meio da falange e no nível da superfície palmar com a base da falange. Do aspecto radiopalmar deste oval, estenda a incisão proximal, radial, e dorsalmente ao lado radial da segunda cabeça do metacarpal, então até o lado radial da terceira base do metacarpal no meio da palma da mão, no sentido palmar e no ulnar, e, finalmente, radialmente, outra vez, para terminar na margem radial da base da palma da mão.
- Disseque a pele a partir da falange proximal do dedo indicador, deixando a gordura ligada ao dedo e criando um retalho de pele de espessura total.
- Isole e libere a inserção do primeiro interósseo dorsal, e retire a origem do músculo do lado radial do segundo eixo do metacarpal.
- Isole e libere a inserção do primeiro interósseo dorsal, e retire a origem do músculo do lado ulnar do eixo do metacarpal. Tome o cuidado de preservar o nervo e o suprimento de sangue do músculo em cada instância.
- Separe a segunda cabeça do metacarpo do eixo do metacarpal cortando sua epífise com uma lâmina; preserve todos os seus anexos de tecidos moles.
- Divida o metacarpo em sua base, deixando intactas as inserções do extensor radial longo do carpo e do flexor radial do carpo; descarte o eixo do metacarpal.

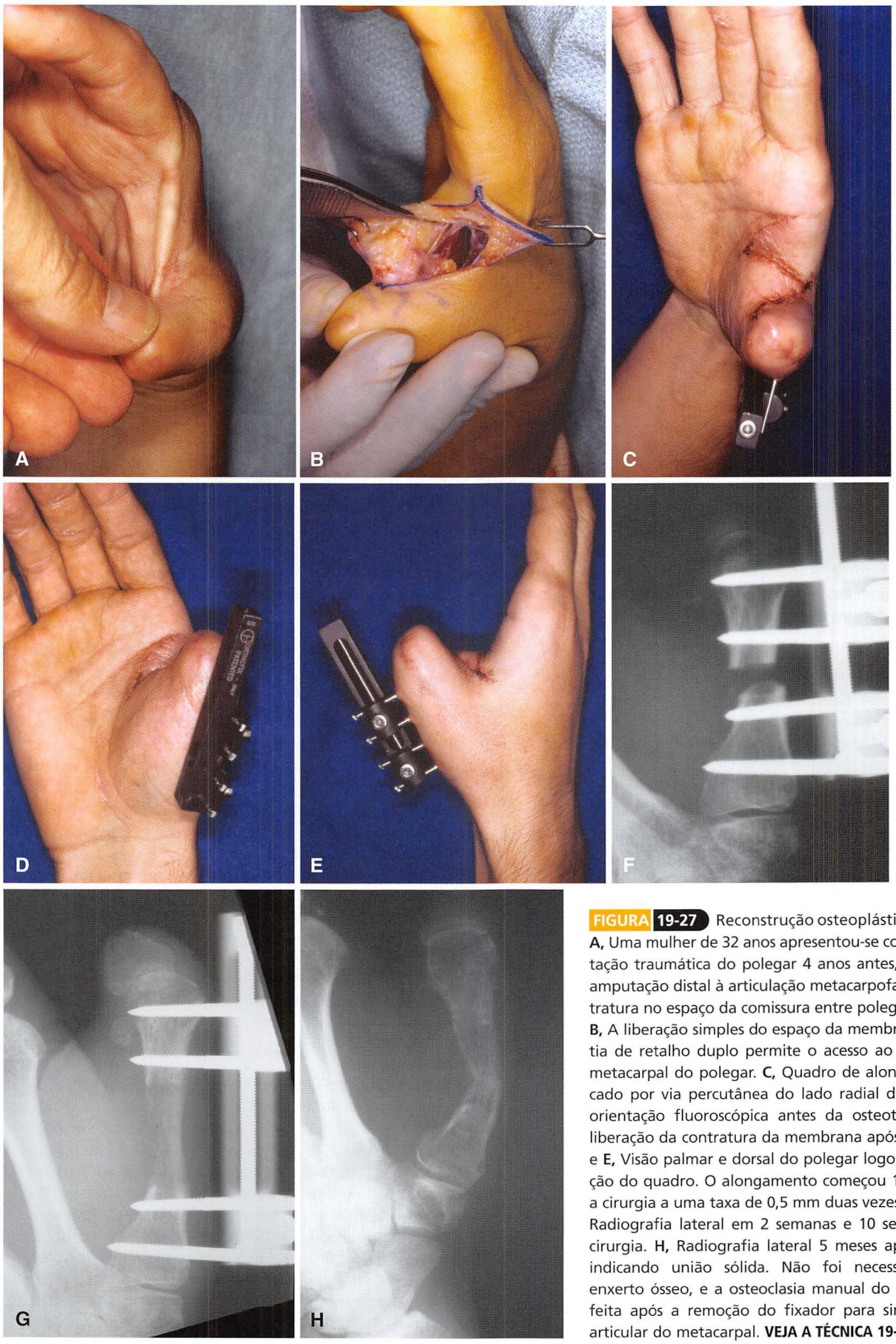

FIGURA 19-27 Reconstrução osteoplástica do polegar. **A,** Uma mulher de 32 anos apresentou-se com uma amputação traumática do polegar 4 anos antes, com nível de amputação distal à articulação metacarpofalângica e contratura no espaço da comissura entre polegar e indicador. **B,** A liberação simples do espaço da membrana da Z-plastia de retalho duplo permite o acesso ao eixo ulnar do metacarpal do polegar. **C,** Quadro de alongamento aplicado por via percutânea do lado radial do polegar sob orientação fluoroscópica antes da osteotomia. Note a liberação da contratura da membrana após a Z-plastia. **D** e **E,** Visão palmar e dorsal do polegar logo após a aplicação do quadro. O alongamento começou 1 semana após a cirurgia a uma taxa de 0,5 mm duas vezes ao dia. **F** e **G,** Radiografia lateral em 2 semanas e 10 semanas após a cirurgia. **H,** Radiografia lateral 5 meses após a cirurgia, indicando união sólida. Não foi necessário nenhum enxerto ósseo, e a osteoclasia manual do metacarpo foi feita após a remoção do fixador para simular a fusão articular do metacarpal. **VEJA A TÉCNICA 19-16.**

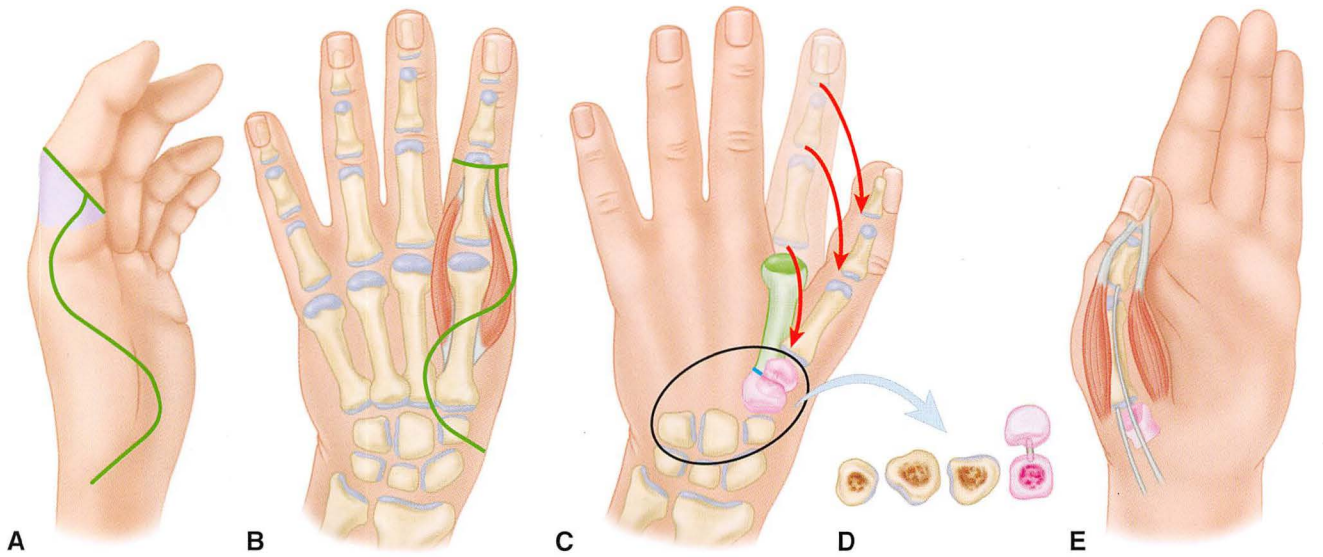

FIGURA 19-28 A policização de Riordan por ausência congênita do polegar, incluindo um trapézio maior, em uma mão infantil. **A** e **B,** incisão (veja o texto). A pele da falange proximal (*área marrom* em A) é erguida como um retalho de pele de espessura total. **C** e **D,** O segundo metacarpal foi ressecado pela divisão de base proximal e cortando-se a epífise distal, e o dedo foi transferido proximal e radialmente. A cabeça do segundo metacarpal foi ancorada de maneira palmar à base do segundo metacarpal e simula um trapézio maior (veja o texto). **E,** A inserção do primeiro interósseo dorsal foi ancorada à faixa radial lateral do mecanismo extensor do novo polegar e a origem aos tecidos moles na base dos dígitos; a inserção do primeiro interósseo volar foi ancorada à banda lateral oposta e a origem aos tecidos moles. **VEJA A TÉCNICA 19-17.**

- Coloque o dedo indicador proximal e radialmente, e transfira a segunda área palmar da cabeça do metacarpal para a segunda base do metacarpal, para que ela simule um trapézio (Fig. 19-28C); tome cuidado ao rotacioná-la e angulá-la, para que o novo polegar fique posicionado corretamente.
- Insira-a nesta posição com uma sutura de fio (Fig. 19-28D). Insira a inserção do primeiro interósseo dorsal à faixa lateral radial do mecanismo extensor do novo polegar e sua origem aos tecidos moles na base do dedo; este músculo agora funciona como um abdutor curto do polegar (Fig. 19-28E).
- Insira a inserção do primeiro interósseo volar à banda lateral oposta e sua origem aos tecidos moles; este músculo agora funciona como um adutor do polegar.
- Encurte o extensor do indicador através da ressecção de um segmento de seu tendão; este músculo agora funciona como um extensor curto do polegar. Além disso, encurte o extensor dos dedos através da ressecção de um segmento de seu tendão.
- Insira o segmento proximal do tendão à base da falange proximal; este músculo agora funciona como um abdutor longo do polegar.
- Apare os retalhos de pele de forma adequada; molde o retalho palmar para que, quando suturado, exerça tensão suficiente sobre o novo polegar de modo a mantê-lo na oposição.
- Suture os retalhos, mas evite um fechamento circunferencial na base do novo polegar.
- Aplique um curativo compressivo de algodão embebido.

CUIDADO PÓS-OPERATÓRIO Em 3 semanas, o gesso é removido e a fisioterapia é iniciada. O polegar está devidamente imobilizado.

POLICIZAÇÃO DE BUCK-GRAMCKO

Buck-Gramcko relatou experiência com 100 operações de policização do dedo indicador em crianças com ausência congênita ou hipoplasia acentuada do polegar. Ele enfatizou a redução no comprimento do trapézio do dígito policizado. Para melhores resultados, o dedo indicador tem de ser rotacionado inicialmente cerca de 160 graus durante a operação, de modo a ficar de frente para o dedo anular. Essa posição muda durante a sutura dos músculos e da pele, de modo que no final da operação haja uma rotação de aproximadamente 120 graus. Além disso, o dígito policizado é angulado a cerca de 40 graus em abdução palmar.

TÉCNICA 19-18

(BUCK-GRAMCKO)

- Faça uma incisão em forma de S para o lado radial da mão apenas na superfície palmar.
- Comece a incisão perto da base do dedo indicador sobre o aspecto palmar, e termine-a proximal ao punho. Faça uma incisão transversal ligeiramente curva através da base do dedo indicador na superfície palmar, que se liga perpendicularmente à extremidade distal da primeira incisão. Ligue as duas extremidades da incisão no dorso da mão (Fig. 19-29A). Faça uma terceira incisão no dorso da falange proximal do dedo indicador da articulação interfalângica proximal, que se prolonga proximalmente até a extremidade da incisão em volta da base do dedo indicador (Fig. 19-29B).

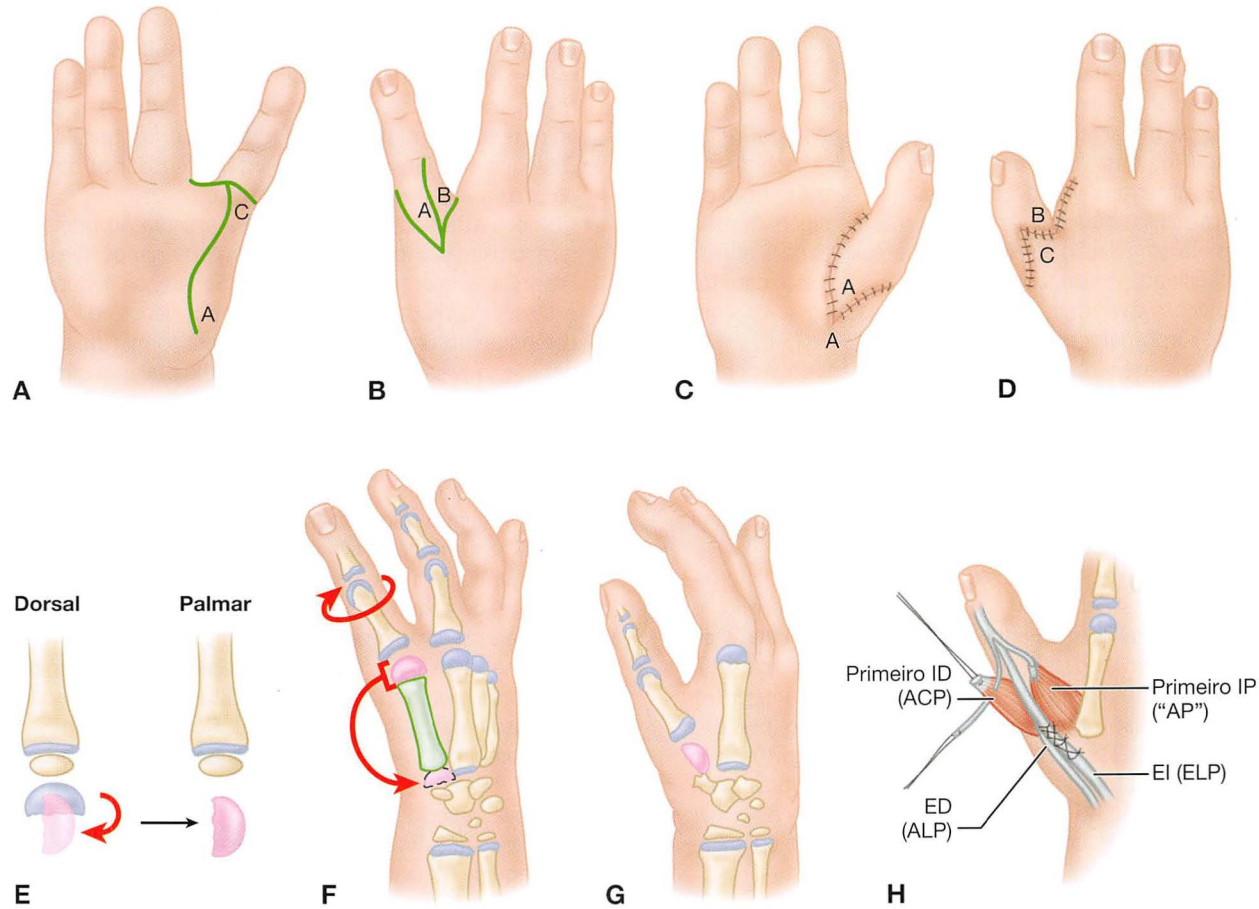

FIGURA 19-29 Policização do dedo indicador. **A** e **B,** Incisões palmares e dorsais na pele. **C** e **D,** Aparência após o fechamento da ferida. **E,** Rotação da cabeça do metacarpal em flexão para evitar hiperextensão pós-operatória. **F,** O dedo indicador rotacionado cerca de 160 graus ao longo do eixo longo para colocar o dedo na posição oposta. **G,** Posição final do esqueleto em cerca de 40 graus de abdução palmar com a cabeça do metacarpal presa à base do metacarpal ou do carpo. **H,** Recolocação dos tendões para promover o controle do novo polegar. O primeiro interósseo palmar (IP) tem a função de adutor do polegar (AP), o primeiro interósseo dorsal (ID) tem a função de abdutor curto do polegar (ACP), o extensor do dedo (ED) tem a função de abdutor longo do polegar (ALP) e o extensor do indicador (EI) tem a função de extensor longo do polegar (ELP). **VEJA A TÉCNICA 19-18.**

- Através da incisão palmar, liberte o feixe neurovascular entre os dedos indicador e médio pela ligação da artéria ao lado radial do dedo médio.
- Separe o nervo digital comum cuidadosamente em suas partes componentes para os dois dedos adjacentes, de modo que não exista tensão após o dedo indicador ser rotacionado.
- Às vezes, um anel neural anômalo é encontrado ao redor da artéria; divida este anel com cuidado para que não ocorra a angulação da artéria após a transposição do dedo. Se não houver artéria radial digital do dedo indicador, é possível realizar a policização no pedículo vascular de apenas uma artéria. No lado dorsal, preserve, pelo menos, uma das grandes veias.
- No dorso da mão, corte o tendão do extensor do dedo ao nível da articulação metacarpofalângica.
- Separe os músculos interósseos do dedo indicador a partir da falange proximal e as faixas laterais da aponeurose dorsal.
- De modo parcial, retire subperiostalmente as origens dos músculos interósseos do segundo metacarpal, tendo o cuidado de preservar as estruturas neurovasculares.
- Osteotomize e resseque o segundo metacarpal da seguinte forma. Se as falanges do dedo indicador são de tamanho normal, todo o metacarpal é ressecado, com a exceção da sua cabeça. Quando as falanges são relativamente curtas, a base do metacarpal deve ser retida de modo a obter o comprimento adequado do novo polegar.
- Quando todo o metacarpal é ressecado, exceto a cabeça, rotacione-a, como mostrado na Figura 19-29E, e anexe-a por suturas à cápsula articular do carpo e dos ossos do carpo, que em crianças pequenas pode ser perfurada com uma agulha fina.

- Rotacione o dedo em 160 graus para permitir que ele fique em posição de oposição (Fig. 19-29F).
- A união óssea não é essencial, e a fixação fibrosa da cabeça é suficiente para um bom funcionamento. Quando a base do metacarpal for retida, fixe a cabeça do metacarpal à sua base, com um ou dois fios de Kirschner, na posição anteriormente descrita. Quando fixar a cabeça do metacarpal, coloque a falange proximal em hiperextensão completa em relação à cabeça do metacarpal para atingir a estabilidade máxima da articulação. Se isso não for feito, é provável que haja hiperextensão no novo conjunto "carpometacarpal" (Fig. 19-29G).
- Suture a extremidade proximal do tendão do extensor digital destacado à base da antiga falange proximal (agora atuando como primeiro metacarpal) para que se torne o novo "abdutor longo do polegar".
- Corte o tendão do extensor do indicador, encurte-o de forma adequada, e suture-o por anastomose de uma extremidade a outra.
- Suture as inserções tendinosas dos dois músculos interósseos às faixas laterais da aponeurose dorsal, tecendo as faixas laterais através da parte distal do músculo interósseo e rotacionando-as distalmente para formar uma alça suturada em si mesma. Dessa maneira, o primeiro interósseo palmar torna-se um "adutor do polegar" e o primeiro interósseo dorsal se torna um "abdutor curto" (Fig. 19-29H).
- Feche a ferida formando um retalho cutâneo dorsal para fechar o defeito ao longo da falange proximal, e formar o resto das abas conforme o necessário para o fechamento da pele, como na Figura 19-29C e D.

CUIDADO PÓS-OPERATÓRIO A mão é imobilizada por 3 semanas, e depois começa a movimentação com cautela.

POLICIZAÇÃO DE FOUCHER

Apesar da boa sensibilidade, da mobilidade, do crescimento e da integração do dedos policizados, a perda da força para os movimentos de agarrar e de prender (55% e 42% do lado não envolvido, respectivamente) promoveu modificações técnicas. A fraqueza na abdução e na adução, assim como a aparência fina e fissurada do dedo policizado, são corrigidas com a técnica de Foucher.

TÉCNICA 19-19

- Delineie as incisões sobre o dedo indicador e a palma (Fig. 19-30A). A linha AB, conforme ilustrada na Figura 19-30A, situa-se na linha que passa pelo meio e atravessa a articulação interfalângica proximal. A linha DE fica no aspecto volar da membrana média do indicador, e a linha EF é volar à linha mediolateral, prolongando a incisão da membrana. A linha F é mais distal do que a linha A. A linha GHI é uma incisão longitudinal da prega do punho volar. Comece a dissecção volarmente para permitir o preenchimento das veias dorsais e simplificar a dissecção dorsal. Erga as artérias e veias, observando ausência ou hipoplasia da artéria radial digital. Preserve a gordura ao redor das artérias digitais para proteger as pequenas veias comitantes. Divida a artéria radial digital até o dedo médio e tome ciência da deformidade na bolsa de Hartmann (circular nervoso em torno da artéria). Divida o ligamento intermetacarpal e resseque o lumbrical.
- Disseque o primeiro músculo interósseo dorsal do distal ao proximal para evitar denervação.
- Comece a disseção dorsal sobre a articulação interfalângica proximal e preserve as veias e os ramos sensoriais. Exponha o mecanismo extensor. Separe os tendões do extensor do indicador e do extensor dos dedos ao longo do comprimento da falange proximal para formar duas faixas distintas que são seccionadas na base da falange proximal.
- Separe a cabeça do metacarpal de seu eixo através da placa epifisária, que é destruída por curetagem para evitar o crescimento excessivo do dedo policizado. Disseque o primeiro músculo interósseo palmar do eixo do metacarpal do indicador e retire o eixo por cisão do osso com uma inclinação palmar em sua base. Mantenha 1 cm do osso na base do metacarpal para preservar inserções do flexor radial do carpo e do extensor radial longo do carpo. Se houver, destrua a pseudoepífise na base do metacarpal e abra a base como se fosse uma flor para fornecer estabilidade para a cabeça do metacarpal. Coloque a cabeça do metacarpal na sua base e evite a torção dos vasos. Rotacione a cabeça do metacarpal para permitir que ele fique na posição de oposição e fixe-a na posição de flexão para evitar hiperextensão da nova articulação carpometacarpal (Fig. 19-30B). Um suporte para sutura pode facilitar essa fixação.
- Em seguida, equilibre o polegar através das transferências de tendões (Fig. 19-30C). Para promover força de adução, anexe o adutor do polegar hipoplásico, que muitas vezes existe, ao extensor do indicador, e anexe o segundo músculo interósseo palmar ao enxerto ulnar do tendão distal.
- A abdução e a pronação são conseguidas pela transferência do extensor do indicador (através de uma faixa fibrosa proximal radial do primeiro músculo interósseo dorsal) e do primeiro músculo interósseo dorsal para a metade radial do enxerto do tendão distal sobre a falange proximal. O polegar deve ter 135 graus de pronação e 45 graus de abdução palmar.
- Suture a pele, mantendo alguma tensão na prega da membrana dorsal do retalho dorsal. Para evitar cicatrizes circulares, faça uma Z-plastia no aspecto radial do polegar (Fig. 19-30D e E).

CUIDADO PÓS-OPERATÓRIO Um curativo macio é colocado no espaço da nova comissura, e uma gota de cola instantânea mantém contato entre o novo polegar e o dedo médio. Uma casca de gesso dorsal é aplicada, incorporando o cotovelo com duas faixas de curativo para impedir o escape. Não se utiliza nenhum tipo de terapia, e uma tala em oposição deve ser usada toda noite, durante 2 meses. Pode ser necessária fazer compressão na cicatriz, caso a policização seja realizada com antecedência, pois hipertrofia de cicatriz é mais comum em crianças mais novas. Em 6 semanas, se a flexão da articulação interfalângica e da metacarpofalângica estiver limitada, uma tala deve ser usada por 1 hora de manhã e à noite até que flexão ativa completa seja atingida (em 4 a 5 meses).

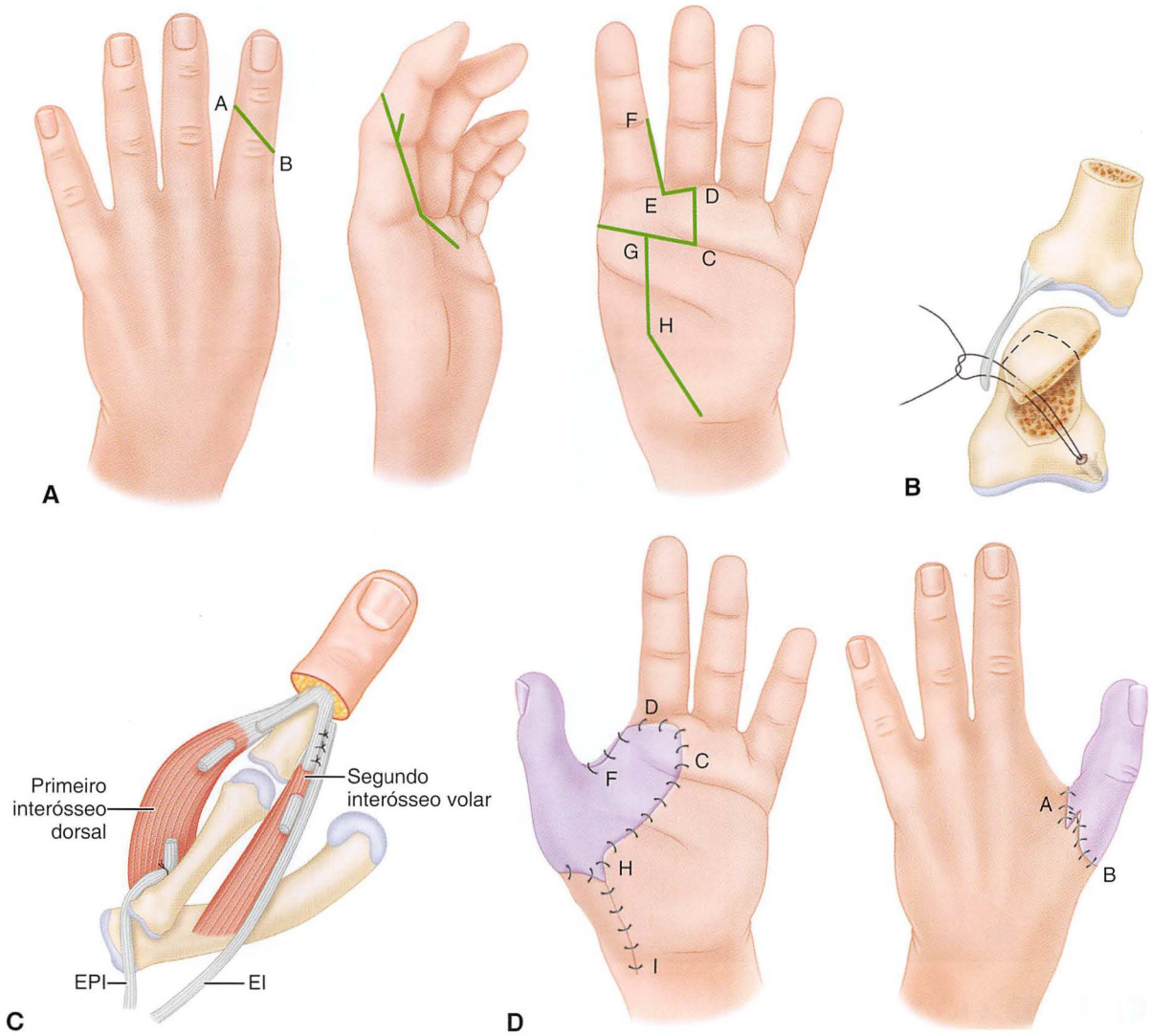

FIGURA 19-30 Técnica de policização do polegar de Foucher. **A,** Incisões propostas na pele promovendo um grande retalho dorsal e um reverso com base palmar distal, que fornecem uma prega com mais forma de comissura. **B,** Cabeça do metacarpal rotacionada em flexão e fixada na base do metacarpal com um gancho ósseo. **C,** Novo polegar equilibrado pelas transferências do tendão; a adução é promovida pelo extensor comum do indicador (EI), pelo segundo interósseo volar (2° IV), e pelo adutor do polegar (não exibido), e a abdução é promovida pelo extensor próprio do indicador (EPI) e pelo primeiro interósseo dorsal (1° ID). **D,** Retalhos de pele suturados mostrando espaço parecido com comissura entre o novo polegar e o dedo médio, e prevenção de cicatriz circular por Z-plastia com base radial.

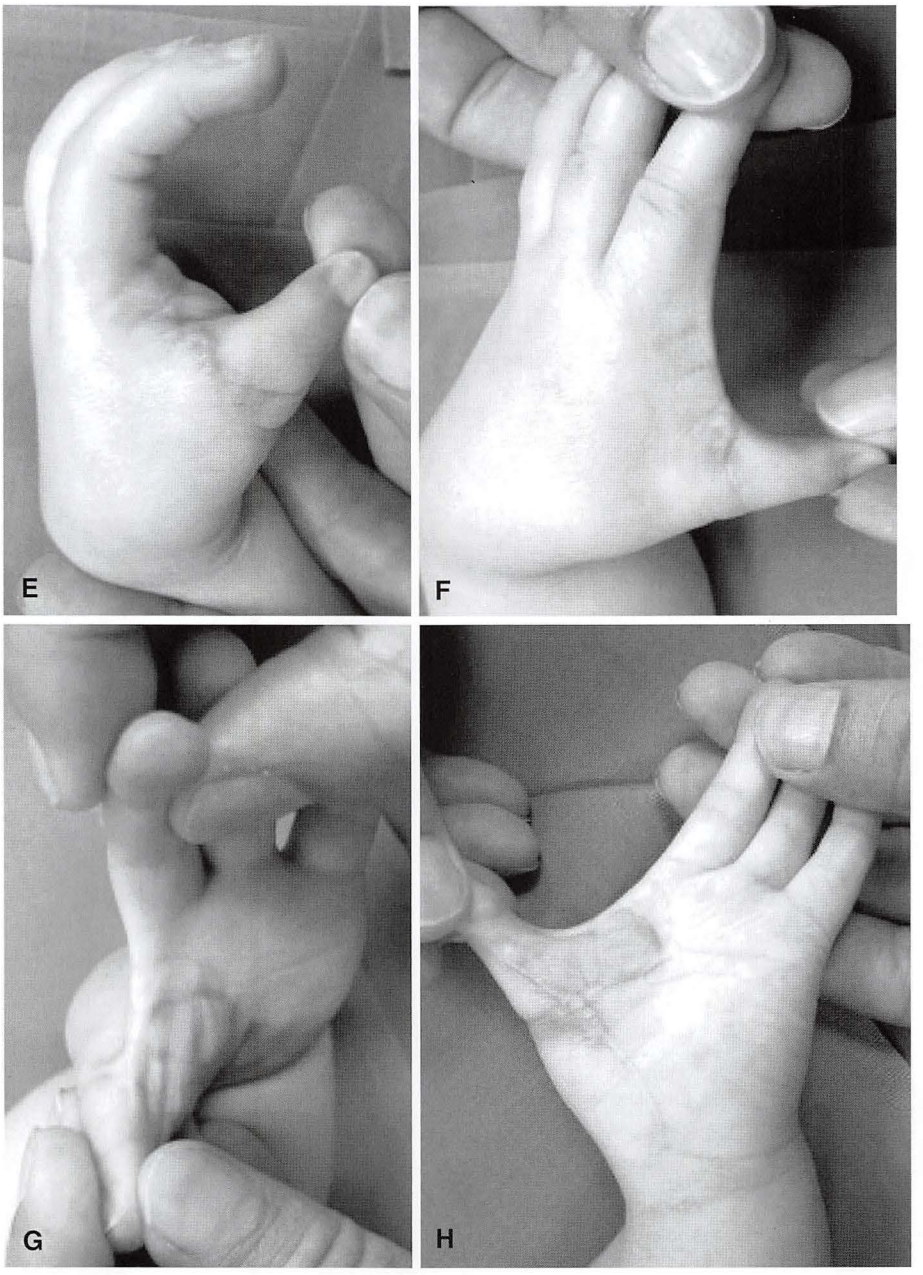

FIGURA 19-30, cont. **E–H,** O novo polegar aos 3 meses de pós-operatório. (**E** de Foucher G, Medina J, Lorea P, Pivato G: Principalization of pollicisation of the index finger in congenital absence of the thumb, *Tech Hand Upper Extr Surg* 9:96, 2005.) **VEJA A TÉCNICA 19-19.**

REFERÊNCIAS

Al-Qattan MM: De-epithelialized cross-finger flaps versus adipofascial turnover flaps for the reconstruction of small complex dorsal digital defects: a comparative analysis, *J Hand Surg* 30A:549, 2005.

Aliu O, Netscher DT, Stains KB, et al: 5-Year interval evaluation of function after pollicisation for congenital thumb aplasia using multiple outcome measures, *Plast Reconstr Surg* 122:198, 2008.

Arata J, Ishikawa K, Soeda H, et al: The palmar pocket method: an adjunct to the management of zone I and II fingertip amputations, *J Hand Surg* 26:945, 2001.

Belcher HJ, Pandya AN: Centro-central union for the prevention of neuroma formation after finger amputation, *J Hand Surg* 25:154, 2000.

Chang KD, Wang WH, Lai CS, et al: Refinement of reverse digital arterial flap for finger defects: surgical technique, *J Hand Surg* 30A:558, 2005.

Chen S-Y, Wang CH, Fu J-P, et al: Composite grafting for traumatic fingertip amputation in adults: technique reinforcement and experience in 31 digits, *J Trauma* 20:30, 2010.

Foucher G, Medina J, Lorea P, Pivato G: Principalization of pollicisation of the index finger in congenital absence of the thumb, *Tech Hand Upper Extr Surg* 9:96, 2005.

Heitmann C, Levin LS: Distraction lengthening of thumb metacarpal, *J Hand Surg* 29B:71, 2004.

Henry M, Stutz C: Homodigital antegrade-flow neurovascular pedicle flaps for sensate reconstruction of fingertip amputation injuries, *J Hand Surg* 31A:1220, 2006.

Houshian S, Ipsen T: Metacarpal and phalangeal lengthening by callus distraction, *J Hand Surg* 26B:13, 2001.

Huang Y-C, Liu Y, Chen T-H: Use of homodigital reverse island flaps for distal digital reconstruction, *J Trauma* 68:429, 2010.

Laoulakos DH, Tsetsonis CH, Michail AA, et al: The dorsal reverse adipofascial flap for fingertip reconstruction, *Plast Reconstr Surg* 114:1678, 2004.

Manske PR: Index pollicisation for thumb deficiency, *Tech Hand Upper Extr Surg* 14:22, 2010.

Moschella F, Cordova A: Reverse homodigital dorsal radial flap of the thumb, *Plast Reconstr Surg* 117:920, 2006.

Nuzumlali E, Orhun E, Ozturk K, et al: Results of ray resection and amputation for ring avulsion injuries at the proximal interphalangeal joint, *J Hand Surg* 28:578, 2003.

Omokawa S, Yajima H, Inada Y, et al: A reverse ulnar hypothenar flap for finger reconstruction, *Plast Reconstr Surg* 106:828, 2000.

Takeishi M, Shinoda A, Sugiyama A, Ui K: Innervated reverse dorsal digital island flap for fingertip reconstruction, *J Hand Surg* 31A:1094, 2006.

Toh S, Narita S, Arai K, et al: Distraction lengthening by callostasis in the hand, *J Bone Joint Surg* 84B:205, 2002.

Varitimidis SE, Dailiana ZH, Zibis AH, et al: Restoration of function and sensitivity utilizing a homodigital neurovascular island flap after amputation injuries of the fingertip, *J Hand Surg* 30B:338, 2005.

Wilson ADH, Stone C: Reverse digital artery island flap in the elderly, *Injury* 35:507, 2004.

As referências completas estão disponíveis em www.expertconsult.com.

PARTE VII

INFECÇÕES

PRINCÍPIOS GERAIS DE INFECÇÃO

Kevin B. Cleveland

CAPÍTULO 20

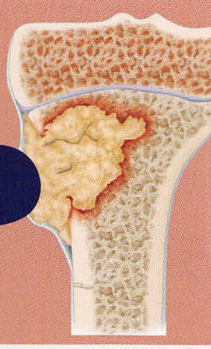

ETIOLOGIA 706
FATORES DEPENDENTES DO PACIENTE 706
Estado Nutricional 706
Estado Imunológico 707
FATORES DEPENDENTES DO CIRURGIÃO 707
Preparação da Pele 707
Ambiente da Sala Cirúrgica 708
Antibioticoterapia Profilática 708
Staphylococcus Aureus Resistente à Meticilina 709
DIAGNÓSTICO 709
ESTUDOS LABORATORIAIS 709
ESTUDOS DE IMAGEM 710
ESTUDOS DE CULTURA 715
TRATAMENTO 716
VÍRUS DA IMUNODEFICIÊNCIA HUMANA (*Human Immunodeficiency Virus, HIV*) 717
TESTES DE DIAGNÓSTICOS 718
TESTES CONFIRMATÓRIOS 718
SÍNDROMES MUSCULOESQUELÉTICAS NOS PACIENTES INFECTADOS PELO VÍRUS DA IMUNODEFICIÊNCIA HUMANA 718
RISCOS E PREVENÇÃO 719

ETIOLOGIA

As infecções ósseas e articulares representam um grande desafio para o cirurgião ortopédico. A elevada taxa de sucesso da antibioticoterapia na maioria das doenças bacterianas não foi obtida nas infecções ósseas e articulares, devido às características fisiológicas e anatômicas do osso. A taxa total de infecção do sítio cirúrgico foi estimada pelos Centros de Controle e Prevenção de Doenças (*Centers for Disease Control and Prevention*, CDC) dos Estados Unidos em 2,8%. Embora a bacteremia seja comum— estima-se sua ocorrência em 25% dos casos após uma simples escovação dos dentes —, outros fatores etiológicos devem estar presentes para que uma infecção ocorra. A simples presença de bactérias no osso, seja decorrente de bacteremia, seja de inoculação direta, é insuficiente para produzir osteomielite. Doenças, desnutrição e insuficiência do sistema imunológico também podem contribuir para as infecções ósseas e articulares. Tal como acontece em outras partes do corpo, os ossos e as articulações produzem respostas inflamatórias e imunológicas à infecção. A osteomielite ocorre quando uma quantidade adequada de um organismo suficientemente virulento supera as defesas naturais do hospedeiro (respostas inflamatórias e imunológicas) e estabelece um foco de infecção. Fatores locais esqueléticos também desempenham papel relevante no desenvolvimento da infecção. Por exemplo, a relativa ausência de células fagocíticas nas metáfises dos ossos em crianças pode explicar por que a osteomielite hematogênica aguda é mais comum nesse local.

Um abscesso no osso tem a peculiaridade de estar contido em uma estrutura firme, com poucas chances de expansão do tecido. À medida que a infecção progride, o material purulento se desloca através dos sistemas harvesianos e dos canais de Volkmann, levantando o periósteo da superfície do osso. A combinação de pus na cavidade medular e no espaço subperiosteal provoca necrose do osso cortical. Esse osso cortical necrótico, conhecido como sequestro, pode continuar a abrigar bactérias, mesmo no caso de tratamento com antibióticos. Antibióticos e células inflamatórias não conseguem acessar, de forma adequada, essa área avascular, resultando, assim, em falha no tratamento médico da osteomielite.

Levando em conta essas características únicas das infecções ósseas, o melhor caminho é a prevenção. O cirurgião ortopédico deve avaliar o risco de infecção em cada paciente, considerando os fatores dependentes do cirurgião e do paciente. Os fatores dependentes do paciente incluem nutrição, estado imunológico e infecção a distância. Os fatores dependentes do cirurgião incluem antibióticos profiláticos, cuidados com a pele e com a ferida, ambiente da sala cirúrgica, técnica cirúrgica e tratamento de infecções iminentes, como, por exemplo, nos casos de fratura exposta. Em termos simples, é muito mais fácil prevenir uma infecção do que tratá-la.

FATORES DEPENDENTES DO PACIENTE

ESTADO NUTRICIONAL

O estado nutricional e a resposta imunológica de um paciente são importantes. Se um paciente estiver desnutrido ou imunocomprometido e não for possível desenvolver resposta à infecção, os efeitos de qualquer tratamento serão diminuídos. A subnutrição afeta, de forma adversa, a imunidade humoral e a imunidade mediada por células, prejudica a quimiotaxia dos neutrófilos, diminui a remoção de bactérias e deprime a função bactericida dos neutrófilos, a entrega de células inflamatórias para os focos infecciosos e os componentes do complemento sérico. Os requisitos de energia basal de um paciente traumatizado ou infectado aumentam em 30% a 55% do valor normal. Febre de apenas 0,5°C acima do normal aumenta a taxa metabólica do corpo em 13%. O estado nutricional pode ser determinado no pré-operatório através de (1) medidas antropométricas (peso, altura, espessura da dobra cutânea triciptal e circunferência muscular do braço), (2) medição das proteínas séricas ou de tipos celulares (linfócitos) e (3) reação dos anticorpos a determinados antígenos em testes de pele. Recomenda-se suporte nutricional antes da cirurgia eletiva no caso de pacientes com perda recente de peso superior a 4,5 kg, níveis de albumina sérica menores que 3,4 g/dL ou contagem de linfócitos inferior a 1.500 células/mm^3, índices que podem ser obtidos a partir de um hemograma completo de rotina e em outros painéis de

testes. Com o uso da albumina sérica e dos níveis de transferrina, a fórmula a seguir pode ser utilizada para selecionar pacientes que venham a necessitar de suporte nutricional: [(1,2 × albumina sérica) + (0,013 × transferrina sérica)] – 6,43. Se a soma for 0 ou um número negativo, o paciente apresenta deficiência nutricional e elevado risco para sepse. Caso seja necessário suporte nutricional, a terapia entérica deve ser utilizada quando o trato gastrointestinal estiver funcional; caso contrário, deve-se empregar hiperalimentação.

ESTADO IMUNOLÓGICO

Para combater a infecção, o paciente deve montar respostas inflamatórias (contagem de glóbulos brancos) e imunológicas (anticorpos) que inicialmente detenham a propagação da infecção e, em seguida, idealmente, destruam os organismos infectantes. Os principais mecanismos de defesa do corpo são (1) resposta dos neutrófilos, (2) imunidade humoral, (3) imunidade mediada por células e (4) células retículo-endoteliais. Eventual deficiência na produção ou função de qualquer um desses mecanismos predispõe o hospedeiro a uma infecção por grupos específicos de patógenos oportunistas. As deficiências do sistema imunológico podem ser adquiridas ou resultar de anormalidades congênitas. Hospedeiros imunocomprometidos não são suscetíveis a todos os patógenos oportunistas. A suscetibilidade a um microrganismo depende de um defeito específico na imunidade. Neutrófilos anormais ou a imunidade humoral e a imunidade mediada por células deficientes têm sido implicados nas infecções causadas por bactérias encapsuladas em crianças e idosos, no aumento da incidência de infecções por *Pseudomonas* nos viciados em heroína e em infecções por *Salmonella* e *Pneumococcus* nos pacientes com anemia falciforme.

Diabetes, alcoolismo, malignidade hematológica e terapia citotóxica são as causas comuns de anormalidade nos neutrófilos. Se a contagem de neutrófilos diminuir para menos de 55/mm^3, as infecções causadas por *Staphylococcus aureus*, bacilos gram-negativos, *Aspergillus* e *Candida* se tornam uma grande ameaça.

As imunoglobulinas e os complementos são dois tipos de proteínas plasmáticas que desempenham papel fundamental na imunidade humoral. Pacientes com hipogamaglobulinemia ou que tenham passado por uma esplenectomia apresentam maior risco de infecção causada por bactérias encapsuladas, tais como *Streptococcus pneumoniae*, *Haemophilus influenzae* e *Neisseria*. Quando um defeito em um componente da cascata do complemento está presente, as infecções por *S. aureus* e bacilos gram-negativos se tornam comuns. A artrite séptica causada por organismos incomuns, como *Mycoplasma pneumoniae* e *Ureaplasma urealyticum*, tem sido relatada e deve ser suspeitada em pacientes com hipogamaglobulinemia e artrite séptica com culturas negativas.

A imunidade mediada por células depende da interação entre linfócitos T e macrófagos. Deficiências primárias da imunidade mediadas por células são raras, porém deficiências secundárias são bem mais comuns. Corticoterapia, desnutrição, linfoma, lúpus eritematoso sistêmico, imunodeficiência em pacientes idosos e síndrome de deficiência autoimune podem causar deficiência secundária da imunidade mediada por células, o que predispõe o hospedeiro a infecções por fungos e micobactérias e também a infecções pelo vírus do herpes e por *Pneumocystis jiroveci*.

As vacinas também desempenham papel relevante na resposta do hospedeiro. A vacina contra a hepatite B tem reduzido a incidência do vírus da hepatite B, enquanto a vacina contra o *H. influenzae* tipo B que é aplicada em crianças tem praticamente eliminado as infecções musculoesqueléticas causadas pelo *H. influenzae*.

FATORES DEPENDENTES DO CIRURGIÃO

PREPARAÇÃO DA PELE

Há contaminação da ferida sempre que a barreira cutânea for quebrada, porém a preparação adequada da pele reduz a contaminação causada por bactérias nela presentes. As barreiras cutâneas também podem diminuir a contaminação da pele durante a cirurgia. Mesmo que a pele nunca seja totalmente desinfectada, o número de bactérias presentes pode ser significativamente reduzido antes da cirurgia. A pele e os pelos podem ser esterilizados com álcool, iodo, hexaclorofeno ou clorexidina, mas é praticamente impossível esterilizar os folículos pilosos e as glândulas sebáceas, onde as bactérias normalmente residem e se reproduzem. As preparações de pele apresentam efeito limitado sobre as glândulas sebáceas e os folículos pilosos, pois não conseguem penetrar em um ambiente oleoso. Os antissépticos que penetram no ambiente oleoso são absorvidos pelo corpo e apresentam efeitos colaterais potencialmente tóxicos. O hexaclorofeno tem melhor penetração, mas também apresenta efeitos colaterais neurotóxicos.

A lavagem das mãos é o procedimento mais importante para a prevenção das infecções nosocomiais. Estudos sugerem que esfregar as mãos por dois minutos é tão eficaz quanto o tradicional procedimento de esfregá-la por cinco minutos. O tempo ideal pelo qual as mãos devem ser esfregadas ainda não foi determinado. Em um estudo de Parienti et al., observou-se que o ato de esfregar as mãos com uma solução aquosa alcoólica, precedido pela lavagem das mãos com uma substância não antisséptica por um minuto, para o primeiro caso do dia, mostra-se tão eficaz na prevenção de infecções do sítio cirúrgico quanto a lavagem tradicional das mãos com sabonete antisséptico. A eficácia dos antissépticos comuns está resumida na Tabela 20-1.

Não se recomenda a remoção de cabelos do local da cirurgia, a menos que seja realizada na sala de cirurgia. Raspar o local da cirurgia na noite anterior pode causar trauma local, produzindo um ambiente favorável à reprodução de bactérias.

A prevenção da transmissão de infecção entre o paciente e o cirurgião também inclui vestimentas cirúrgicas adequadas. Edlich et al. mostraram que uma luva estreita aumentou, de modo significativo, a segurança da interface capote-luva. Nos Estados Unidos, o Food and Drug Administration aceita uma taxa de falha de 2,5% para luvas estéreis não utilizadas. Estudos apontam que ocorre perfuração da luva em 48% das operações. Em geral, as perfurações ocorrem cerca de 40 minutos após o início do procedimento e, em 83% das vezes, o cirurgião não tem conhecimento da perfuração. Na maioria dos casos, a perfuração ocorre no dedo indicador ou no polegar da mão não dominante. O enluvamento duplo reduz a taxa de exposição em até 87%. Além disso, o enluvamento duplo diminui o volume de sangue em uma agulha sem lúmen (através do mecanismo de limpeza, pela luva externa) em até 95% dos casos. Uma metanálise realizada por Tanner e Parkinson revelou que o enluvamento duplo diminuiu a contaminação da pele, e o uso de luvas cirúrgicas indicadoras Biogel® (Regent Medical, Norcross, GA) aumentou a detecção de uma perfuração na luva. No entanto, quando ambas as luvas são comprometidas, as luvas cirúrgicas indicadoras não aumentam a detecção de uma perfuração. Contanto que a luva cirúrgica indicadora esteja intacta, a perfuração da luva externa é prontamente detectada em 90% dos casos. Utilizar uma luva externa de tecido sobre uma luva de látex reduz significativamente o número de perfurações na luva de látex mais interna. Quando uma luva de forro foi utilizada entre duas luvas de látex, a taxa de perfuração da luva mais interna diminuiu. Não se observou

TABELA 20-1 Características dos Agentes Antissépticos Comuns

AGENTE	EM BACTÉRIAS GRAM-POSITIVAS	EM BACTÉRIAS GRAM-NEGATIVAS	EM VÍRUS*	NA *MYCOBACTERIUM TUBERCULOSIS*	EM FUNGOS
Álcool	+++	+++	++	+++	+++
Clorexidina	+++	++	++	++	++
Iodóforos	+++	+++	++	++	++
Triclosan	++	++	++	+	–

*Todos os agentes são eficazes contra os vírus envelopados, incluindo o vírus da hepatite B, o vírus da hepatite C, o vírus da imunodeficiência humana e o coronavírus

+++, excelente; ++, bom; +, justo; –, deficiente.

De Wong KC, Leung KS: Current concepts review: transmission and prevention of occupational infections in orthopaedic surgeons, *J Bone Joint Surg* 86A:1065, 2004.

nenhuma redução na perfuração ao se utilizar uma luva externa de malha de aço. O enluvamento duplo não reduz as perfurações quando ocorrem rupturas como resultado das configurações geométricas, como osso ou agulhas com lúmen. As luvas cirúrgicas devem ser trocadas, no mínimo, a cada duas horas.

AMBIENTE DA SALA CIRÚRGICA

Bactérias no ar são outra fonte de contaminação da ferida na sala de cirurgia. Em geral, essas bactérias são gram-positivas e têm origem quase exclusivamente nos seres humanos presentes na sala de cirurgia; cerca de 5.000 a 55.000 partículas são desprendidas por minuto de cada indivíduo na sala de cirurgia. Em uma sala de cirurgia convencional, o ar pode conter entre 10 e 15 bactérias a cada 28 litros de ar e 250.000 partículas no mesmo volume. As concentrações bacterianas no ar da sala de cirurgia podem ser reduzidas em pelo menos 80% através de sistemas de fluxo de ar laminar e mais ainda com sistemas de isolamento pessoal. Estudos relatam que as taxas de contaminação de feridas foram reduzidas em 80% com o uso desses sistemas, embora também se tenha relatado aumento na taxa de infecção através do fluxo laminar horizontal após artroplastia total do joelho, possivelmente a partir da deposição de bactérias desprendidas por instrumentadores cirúrgicos que não estavam utilizando sistemas de isolamento pessoal. A luz ultravioleta também tem-se demonstrado útil na diminuição da incidência de infecção de feridas, ao reduzir o número de bactérias no ar; no entanto, a utilização de salas com luz ultravioleta não é recomendada pelo Hospital Infection Control Practice Advisory Committee americano.

ANTIBIOTICOTERAPIA PROFILÁTICA

Vários estudos têm apontado a eficácia de antibióticos profiláticos na redução das taxas de infecção após procedimentos ortopédicos. Nas primeiras 24 horas, a infecção depende do número de bactérias presentes. Nas primeiras duas horas, o mecanismo de defesa do hospedeiro trabalha para diminuir o número total de bactérias. Nas quatro horas seguintes, o número de bactérias permanece razoavelmente constante, com o número de bactérias que se multiplicam e o de bactérias que estão sendo mortas pelas defesas do hospedeiro permanecendo mais ou menos iguais. Essas primeiras seis horas são chamadas de "período de ouro", após o qual as bactérias se multiplicam exponencialmente. Os antibióticos reduzem geometricamente o crescimento bacteriano e retardam a reprodução das bactérias. A administração de antibióticos profiláticos amplia o período de ouro.

Um antibiótico profilático deve ser seguro, bactericida e eficaz contra os organismos mais comuns que causam infecções em cirurgia ortopédica. Como a pele do paciente continua a ser a principal fonte de infecção ortopédica, os antibióticos profiláticos devem ser administrados contra o microrganismo normalmente mais encontrado na pele, que é o *S. aureus*, embora a frequência de *Staphylococcus epidermidis* esteja aumentando. Esse aumento de *S. epidermidis* é importante, pois tal organismo é resistente a antibióticos e, muitas vezes, fornece dados errôneos de sensibilidade. Os organismos *Escherichia coli* e *Proteus* também devem ser cobertos pelos antibióticos profiláticos. Nos Estados Unidos, as cefalosporinas de primeira geração foram favorecidas por diversas razões: são relativamente atóxicas, baratas e eficazes contra a maioria dos patógenos potenciais nas cirurgias ortopédicas. As cefalosporinas são mais eficazes contra *S. epidermidis* que as penicilinas semissintéticas. A clindamicina pode ser administrada caso um paciente apresente histórico de anafilaxia à penicilina. Deve-se evitar o uso rotineiro de vancomicina para a profilaxia.

De forma ideal, a antibioticoterapia deve ser iniciada imediatamente antes da cirurgia (trinta minutos antes da incisão da pele). Deve-se administrar uma dosagem máxima de antibiótico, que possa ser repetida a cada quatro horas no intraoperatório ou sempre que a perda de sangue exceder 1.000 a 1.500 mL. Pouco se ganha ao estender a cobertura antibiótica por 24 horas, e a possibilidade de efeitos colaterais, tais como tromboflebite, reações alérgicas, superinfecções ou febre por drogas, aumenta. A administração de antibióticos profiláticos não deve ser prolongada para além das 24 horas, mesmo que os drenos e cateteres ainda estejam no local. Namias et al. constataram que a cobertura com antibióticos por mais de quatro dias levou ao aumento de bacteremia e infecções intravenosas nos pacientes em unidades de terapia intensiva. Evidências atuais revelam que o prazo de 24 horas de administração de antibióticos é tão benéfico quanto o de 48 e o de 72 horas.

A irrigação com antibióticos não tem desempenhado papel relevante na cirurgia ortopédica. Vários estudos têm mostrado diminuição na contagem de colônias em feridas, bem como nas taxas de infecção pelo uso da irrigação com antibióticos nos procedimentos cirúrgicos habituais. Ao utilizar um antibiótico tópico, ele deve apresentar (1) amplo espectro de atividade antibacteriana, (2) capacidade de permanecer em contato com os tecidos normais sem causar irritação local significativa, (3) baixa absorção sistêmica e toxicidade, (4) baixa alergenicidade, (5) potencial mínimo para indução de resistência bacteriana e (6) disponibilidade de uma preparação tópica que possa ser facilmente colocada em suspensão em uma solução fisiológica. Em nossa instituição, uma solução que contenha três antibióticos (neomicina, polimixina e bacitracina) é a mais comumente usada na irrigação de feridas.

A importância da irrigação e do desbridamento no tratamento de fraturas expostas tem sido bem documentada. Os princípios da

eliminação do tecido desvitalizado e do espaço morto, a evacuação de hematomas e a cobertura com tecidos moles também podem ser aplicados nas cirurgias ortopédicas limpas.

STAPHYLOCOCCUS AUREUS RESISTENTE À METICILINA

A evolução do *S. aureus* para um patógeno resistente a vários medicamentos (*S. aureus* resistente à meticilina [*methicilin-resistant S. aureus*, MRSA]) tornou-se um grande problema de saúde em todo o mundo. Aproximadamente 57% das bactérias *S. aureus* são resistentes à meticilina e, atualmente, cepas resistentes à vancomicina estão sendo relatadas. Provavelmente, esse é um dos problemas mais preocupantes na luta contra as infecções bacterianas. Inicialmente, o MRSA era visto apenas em ambientes hospitalares e instalações de cuidados no longo prazo; no entanto, agora está se tornando cada vez mais prevalente em indivíduos jovens e saudáveis da comunidade (Tabela 20-2; grupos de risco), sendo particularmente virulento. A taxa de mortalidade associada a infecções invasivas por MRSA é de 20%.

Em geral, a infecção por *S. aureus* na ortopedia de pacientes hospitalizados está em torno de 3%; no entanto, mais da metade desses pacientes apresenta MRSA. A osteomielite causada por MRSA aparece com pouca frequência, porém o tratamento pode mostrar-se particularmente problemático. Além disso, os relatos de abcesso subperiosteal e fasceíte necrosante por MRSA também estão aumentando. As estimativas de infecção por MRSA após as artroplastias totais variam entre 1% e 4%, e a infecção pode ocorrer em até 12 anos após a cirurgia. Kim et al. estudaram, de forma prospectiva, a viabilidade de triagem para bactérias antes de cirurgia ortopédica eletiva no *New England Baptist Hospital*. Eles observaram que 22,6% dos 7.019 pacientes eram colonizados por *S. aureus*, enquanto 4,4% eram colonizados por MRSA. Os pacientes colonizados por MRSA apresentaram uma taxa de infecções de sítio cirúrgico estatisticamente maior do que aqueles colonizados por *S. aureus* (0,97%, em comparação com 0,14%, P = 0,0162). Os pacientes colonizados por *S. aureus* sensível à meticilina (*methicilin-sensitive S. aureus*, MSSA) também apresentaram taxas mais altas (0,19%), embora não estatisticamente significativas. Após a triagem ser iniciada, a taxa de infecção institucional caiu de 0,45% para 0,19% (P = 0,0093). A relação custo-efetividade desse tipo de triagem não foi determinada.

TABELA 20-2 Fatores de Risco e Grupos de Risco para MRSA Adquirido na Comunidade
Staphylococcus aureus

GRUPOS DE RISCO	FATORES DE RISCO
Atletas em esportes de contato	Uso de antibióticos no último ano
Crianças em creches	Condições de vida em aglomerados, espaços fechados
Pessoas desabrigadas	Integridade da pele comprometida
Usuários de drogas intravenosas	Superfícies contaminadas
Homens homossexuais	Contato frequente pele a pele
Recrutas militares	Itens compartilhados
Nativos do Alasca, Nativos norte-americanos, Nativos das Ilhas do Pacífico	Limpeza não ideal
Presidiários	

De Marcotte AL, Trzeciak MA: Community-acquired methicillin-resistant *Staphylococcus aureus:* an emerging pathogen in orthopaedics, *J Am Acad Orthop Surg* 16:98, 2008.

Cerca de 3% dos surtos de MRSA foram atribuídos a profissionais de saúde assintomáticos colonizados. Schwarzkopf et al. estudaram, de forma prospectiva, a prevalência da colonização por *S. aureus* nos cirurgiões ortopédicos e em seus pacientes, descobrindo que, entre os cirurgiões e os residentes, houve maior prevalência de MRSA em comparação a um grupo de pacientes de alto risco. Novos residentes apresentaram a mesma prevalência de colonização por MRSA que aqueles já internados, provavelmente por causa do tempo substancial gasto em sua assistência direta. Esses pesquisadores recomendaram a higienização das mãos na prevenção do MRSA. Além disso, a descolonização universal dos pacientes através do emprego de mupirocina foi recomendada antes de se realizarem artroplastias totais e cirurgias de coluna vertebral, embora se sugiram mais estudos sobre essa prática.

Por causa da prevalência de MRSA adquirida na comunidade (*community acquired*, CA-MRSA), é necessário identificar rapidamente o organismo, determinar a sensibilidade aos antibióticos e iniciar a terapia com antibióticos (para saber a respeito da cobertura empírica, ver a Tabela 22-2). No caso de infecções invasivas, recomenda-se vancomicina intravenosa ou, como alternativa, é possível utilizar daptomicina, gentamicina ou linezolida. Clindamicina, gentamicina, rifampicina, sulfametoxazol-trimetoprima e vancomicina são eficazes em casos de fasceíte necrosante. Até que se determine a sensibilidade, recomenda-se a cobertura antimicrobiana específica para CA-MRSA. Nos casos de abscesso subperiosteal ou superficial, é necessário realizar irrigação e desbridamento, a fim de reduzir a contagem de bactérias. É altamente recomendada a opinião de um infectologista.

DIAGNÓSTICO

O diagnóstico da infecção pode ser óbvio ou obscuro. Os sinais e sintomas variam de acordo com o grau e a extensão do envolvimento ósseo e articular. Traços característicos, como, por exemplo, febre, calafrios, náuseas, vômitos, mal-estar, eritema, edema e sensibilidade podem ou não estar presentes. A tríade clássica inclui febre, edema e sensibilidade (dor). A dor provavelmente é o sintoma mais comum. A febre nem sempre é um achado consistente. A infecção também pode ser tão indolente quanto uma dor lombar progressiva ou uma diminuição ou perda da função de uma extremidade. Nenhum teste é capaz de servir como indicador definitivo da presença de infecção musculoesquelética.

ESTUDOS LABORATORIAIS

Deve-se obter um hemograma completo, incluindo o diferencial, a velocidade de hemossedimentação (VHS) e a proteína C-reativa (PCR), durante a avaliação inicial de infecções ósseas e articulares. O global de leucócitos é um indicador pouco confiável de infecção e, com frequência, pode mostrar-se normal, mesmo na presença de infecção. O diferencial mostra aumento de neutrófilos durante as infecções agudas. A VHS se torna elevada quando há infecção, mas isso não ocorre exclusivamente em sua presença. Fraturas ou outras doenças subjacentes podem causar elevação da VHS. A VHS também não é confiável em recém-nascidos, pacientes com doença falciforme, pacientes que tomam corticoides e naqueles cujos sintomas estão presentes há menos de 48 horas. O pico de elevação da VHS ocorre entre três e cinco dias após o início da infecção, retornando ao normal em aproximadamente três semanas após o início do tratamento. A PCR, sintetizada pelo fígado em resposta à infecção, é a melhor maneira de acompanhar a resposta da infecção ao

TABELA 20-3 Análise do Líquido Sinovial

	LEUCÓCITOS	NEUTRÓFILOS (%)
Normal	<200	<25
Traumático	<5.000	<25
Sinovite tóxica	5.000-15.000	<25
Febre reumática aguda	10.000-15.000	50
Artrite reumatoide juvenil	15.000-80.000	75
Artrite séptica	>80.000	>75

De Morrissy RT: Septic arthritis. In Gustilo RB, Genninger RP, Tsukayama DT, editors: *Orthopaedic infection: diagnosis and treatment,* Philadelphia, 1989, WB Saunders.

tratamento. A PCR aumenta até seis horas após o início da infecção, atingindo o pico de elevação dois dias após, retornando, em seguida, ao normal uma semana após o início do tratamento adequado. Outros testes, como o teste de antígenos de superfície do *S. aureus* ou o teste de anticorpos, além de exames por imunofluorescência da urina, são promissores; no entanto, sua utilidade em situações clínicas ainda não foi provada. O material obtido pela aspiração de líquido sinovial pode ser enviado ao laboratório para uma contagem com diferencial de células, a fim de distinguir a artrite séptica aguda de outras causas de artrite. Na artrite séptica, em geral a contagem de células é superior a 80.000/mm^3, com mais de 75% das células sendo neutrófilos (Tabela 20-3). Jung et al. desenvolveram um algoritmo para prever a probabilidade de artrite séptica em crianças (Tabela 20-4). Uma coloração de Gram também deve ser obtida. As colorações de Gram identificam os tipos de organismos (bactérias gram-positivas ou gram-negativas) em cerca de um terço dos aspirados ósseos e articulares. Também se deve realizar um exame de congelação intraoperatória nos casos em que há suspeita de infecção. Uma contagem de glóbulos brancos superior a dez por campo de alta potência é considerada indicativo de infecção, enquanto uma contagem inferior a cinco glóbulos brancos por campo de alta potência a exclui.

ESTUDOS DE IMAGEM

Os estudos de imagem são muito úteis, embora mais no acompanhamento da resposta ao tratamento do que no diagnóstico de infecções ósseas e articulares agudas. Radiografias simples mostram edema dos tecidos moles, estreitamento ou alargamento do espaço articular e destruição óssea (Fig. 20-1). No entanto, a destruição óssea não é visível em radiografias a menos que a infecção esteja presente por dez a 21 dias. Além disso, cerca de 30% a 50% da matriz óssea deve ser perdida para mostrar uma lesão lítica nas radiografias (Fig. 20-2). Wheat constatou que menos de 5% das radiografias simples se mostravam inicialmente anormais nas infecções ósseas e articulares, e menos de 30% estavam anormais em uma semana; porém, 90% ficaram anormais em três a quatro semanas. Se as radiografias iniciais estiverem normais na avaliação das infecções ósseas e articulares, devem-se empregar outros métodos de imagem que mostrem edema dos tecidos moles e perda dos planos de gordura normais ao redor do osso ou articulação envolvida.

A tomografia convencional pode ser útil na identificação de um sequestro ou de uma destruição da placa óssea subcondral, embora tenha sido largamente substituída por métodos radiográficos mais convencionais. A artrografia ajuda a documentar a aspiração adequada de uma suspeita de articulação com artrite séptica. O corante deve ser injetado apenas após obtenção do fluido da articulação, pois o efeito bactericida do material de contraste iodado pode levar a um

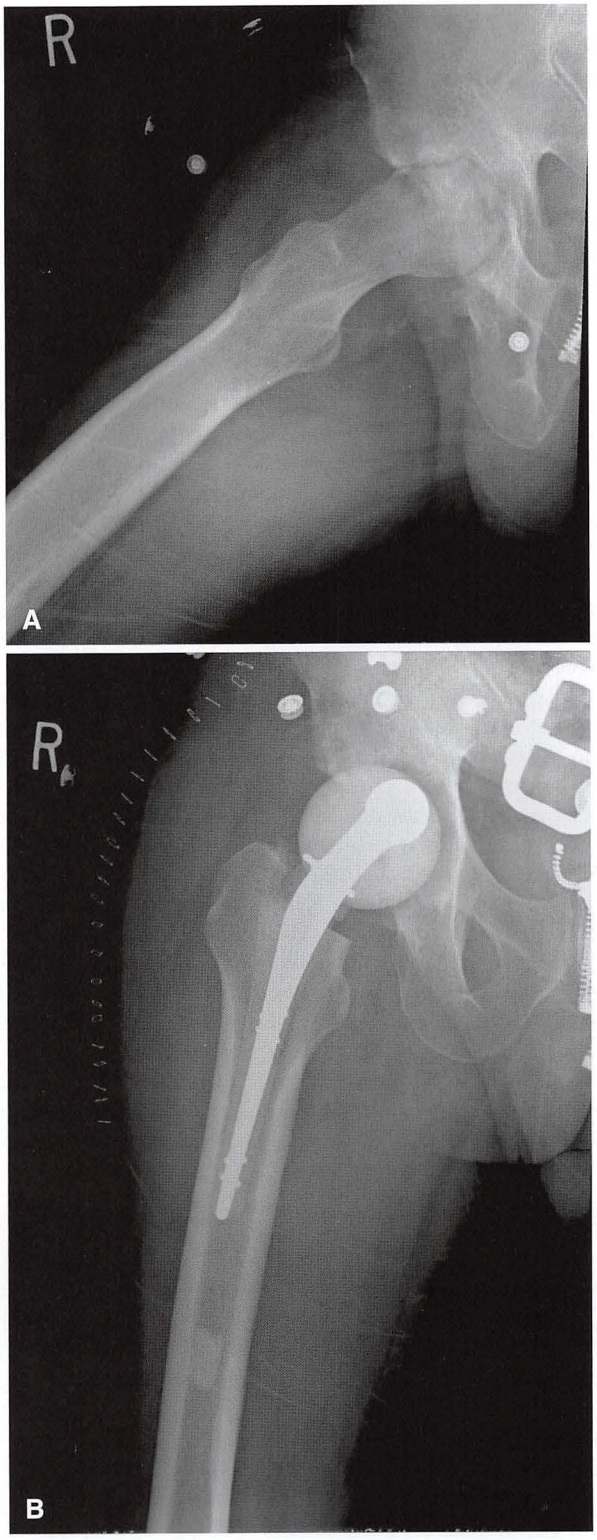

FIGURA 20-1 **A,** Evidência radiográfica de infecção óssea e articular aguda. **B,** Tratamento com espaçador de cimento com antibiótico. (Cortesia de Andrew Crenshaw.)

TABELA 20-4 Algoritmo para Probabilidade de Artrite Séptica

TEMPERATURA (>37°C)	VHS (>20 mm/h)	PCR (>1,0 mg/dL)	CGL (>11.000 células/mL)	DIFERENÇA DA DISTÂNCIA DO ESPAÇO ARTICULAR (<2 mm)	PROBABILIDADE PREDITIVA DE ARTRITE SÉPTICA (%)
S	S	S	S	S	99,1
S	S	S	S	N	97,3
S	S	S	N	S	84,8
S	S	S	N	N	65,5
S	S	N	S	S	90,9
S	S	N	S	N	77,2
S	S	N	N	S	34,5
S	S	N	N	N	15,2
S	N	S	S	S	85,9
S	N	S	S	N	67,4
S	N	S	N	S	24,3
S	N	S	N	N	9,9
S	N	N	S	S	36,5
S	N	N	S	N	16,4
S	N	N	N	S	2,9
S	N	N	N	N	1,0
N	S	S	S	S	90,1
N	S	S	S	N	75,6
N	S	S	N	S	32,5
N	S	S	N	N	14,1
N	S	N	S	S	46,2
N	S	N	S	N	22,7
N	S	N	N	S	4,3
N	S	N	N	N	1,5
N	N	S	S	S	34,4
N	N	S	S	N	15,2
N	N	S	N	S	2,7
N	N	S	N	N	0,9
N	N	N	S	S	4,7
N	N	N	S	N	1,7
N	N	N	N	S	0,3
N	N	N	N	N	0,1

PCR, Proteína C-reativa; VHS, Velocidade de hemossedimentação; CGL, contagem global de leucócitos.
De Jung ST, Rowe SM, Moon ES, et al: Significance of laboratory and radiologic findings for differentiating between septic arthritis and transient synovitis of the hip, *J Pediatr Orthop* 23:368, 2003.

resultado falso-negativo na cultura. Uma tomografia pode ajudar a determinar o grau de envolvimento medular. Pus na cavidade medular substitui a gordura da medula, provocando aumento da densidade na tomografia computadorizada. Abscessos do tecido mole adjacente também podem ser vistos com facilidade (Fig. 20-3).

O diagnóstico tomográfico de osteomielite aguda se baseia na detecção de gás intraósseo, osteólise, massas de tecido mole, abscessos ou corpos estranhos. Além disso, o aumento da vascularização após administração de contraste também pode auxiliar no diagnóstico. O estreitamento da cavidade medular por tecido de granulação e por osso novo é imediatamente demonstrado na fase de cura da osteomielite. A tomografia computadorizada identifica sequestro na osteomielite crônica (Fig. 20-4), sendo útil também no caso de alteração das áreas mal visualizadas nas radiografias simples, como, por exemplo, articulação esternoclavicular, articulação sacroilíaca e coluna vertebral. É possível utilizar material de contraste para delinear abscessos no tecido necrótico que não realcem no tecido circundante hiperêmico.

A ultrassonografia também pode ser utilizada para localizar a cavidade de um abscesso, detectar derrame articular ou guiar um médico na colocação correta da agulha durante a obtenção de aspirados de ossos ou articulações.

A cintilografia tornou-se útil como ferramenta de imagem auxiliar no diagnóstico de osteomielite. Embora a radiografia e a tomografia computadorizada forneçam uma imagem estrutural ou anatômica, a cintilografia, por sua vez, fornece uma imagem mais fisiológica. A cintilografia óssea não detecta presença de infecção, mas reflete as alterações inflamatórias ou a reação do osso à infecção.

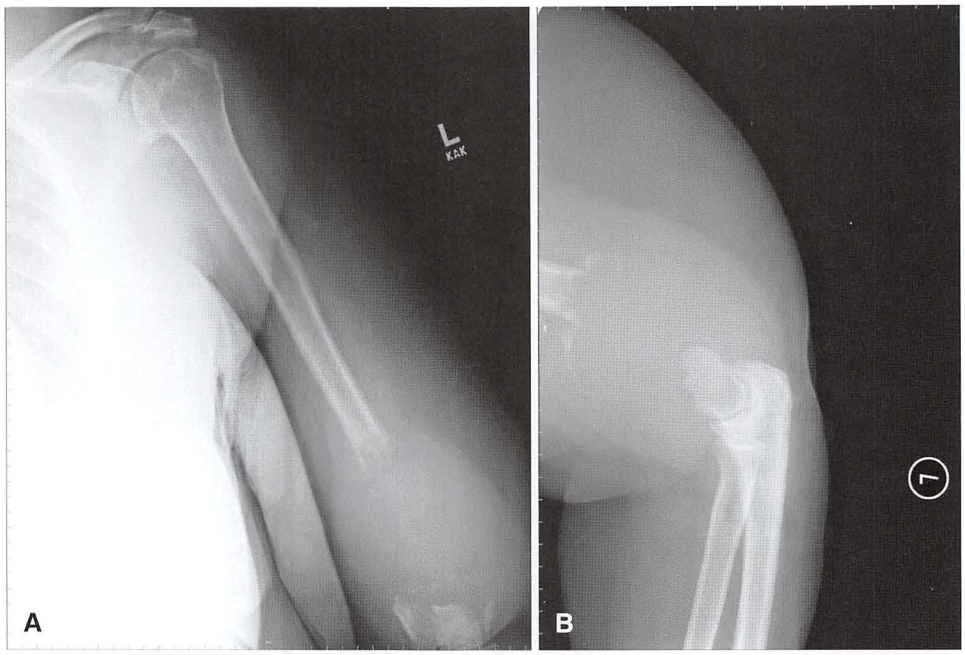

FIGURA 20-2 Radiografias anteroposterior **(A)** e lateral **(B)** mostrando destruição óssea.

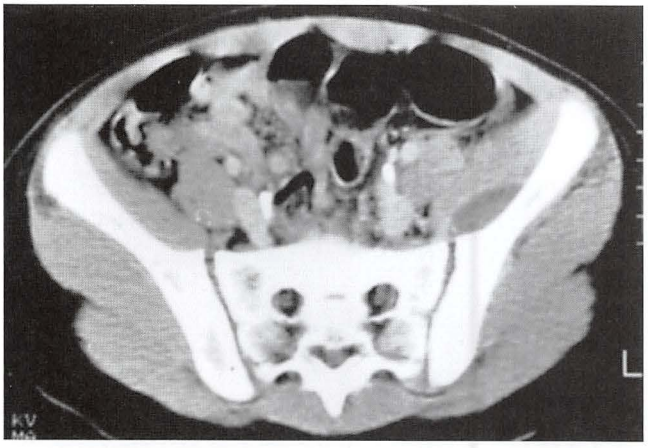

FIGURA 20-3 TC de acesso pélvico em uma criança.

A cintilografia também é útil no caso de pacientes com implantes metálicos, nos quais a TC e a RM apresentam valor limitado, devido a contraindicações e artefatos gerados pelo metal, embora softwares de subtração de metal estejam melhorando os exames de imagem nesses pacientes. Os três radioisótopos mais empregados são o fosfato de tecnécio-99m (^{99m}Tc), o citrato de gálio-67 (^{67}Ga) e os leucócitos marcados com índio-111 (^{111}In). O mais comum é o fosfato de ^{99m}Tc, que pode detectar osteomielite em até 48 horas após o início clínico da infecção. A absorção desse composto está principalmente relacionada à atividade osteoblástica, embora o fluxo sanguíneo da região também desempenhe papel relevante na absorção óssea. Após a injeção intravenosa, o tecnécio é rapidamente distribuído por todo o compartimento extracelular. A absorção óssea é rápida, com mais de 50% da dosagem administrada sendo levada ao osso em até uma hora. O restante do corante é excretado pelos rins na urina.

A técnica-padrão de exame de imagem com fosfato de ^{99m}Tc consiste na realização de um estudo trifásico. Embora isso não aumente significativamente a sensibilidade do teste, faz a especificidade aumentar de 74% para 94%. A cintilografia óssea trifásica consiste em imagens produzidas (1) na fase de fluxo, (2) na fase imediata ou de equilíbrio e (3) na fase tardia. A imagem da fase de fluxo é semelhante a uma angiografia de radionuclídeos em que o fluxo de sangue é mostrado. A imagem da fase de equilíbrio mostra o fluxo vascular relativo e a distribuição do radioisótopo no espaço extracelular. Em geral, a imagem da fase tardia é obtida de duas a quatro horas após a injeção, quando a excreção renal elimina a maior parte do isótopo, exceto a porção retirada pela atividade osteoblástica do osso. Essa imagem mostra a atividade dos osteoblastos e é positiva em vários estados patológicos, incluindo osteomielite, tumores, doença degenerativa das articulações, trauma e alterações pós-cirúrgicas. Em geral, aparece um foco de osteomielite como uma área de maior captação do traçador em imagens tardias. A fim de obter uma "área quente" em uma cintilografia óssea, a vascularização do osso envolvido deve estar intacta. Se o fluxo de sangue para a área envolvida for diminuído por pus subperiosteal, necrose (ou seja, sequestro), derrame articular, vasoespasmo ou edema do tecido mole, é possível que o resultado seja uma varredura "fria".

A principal desvantagem da cintilografia óssea trifásica com fosfato de ^{99m}Tc é a dificuldade de distinguir o aumento da captação causado pela osteomieli te daquele causado por doença articular degenerativa ou por alterações pós-traumáticas ou pós-cirúrgicas. A atividade relativa em cada uma das três fases pode ser útil ao diferenciar outras causas de aumento de captação. A celulite provoca aumento da atividade nas fases de fluxo e de equilíbrio, além de absorção diminuída ou normal na fase tardia. A osteomielite provoca aumento da captação nas três fases (Fig. 20-5). O aumento da captação na fase tardia, mas não nas fases de fluxo ou equilíbrio, sugere doença articular degenerativa (Tabela 20-5). As cintilografias ósseas com fosfato de ^{99m}Tc não são confiáveis em recém-nascidos (< 6 semanas de idade) e, em geral, são negativas em 60% desses pacientes com infecções ósseas ou articulares.

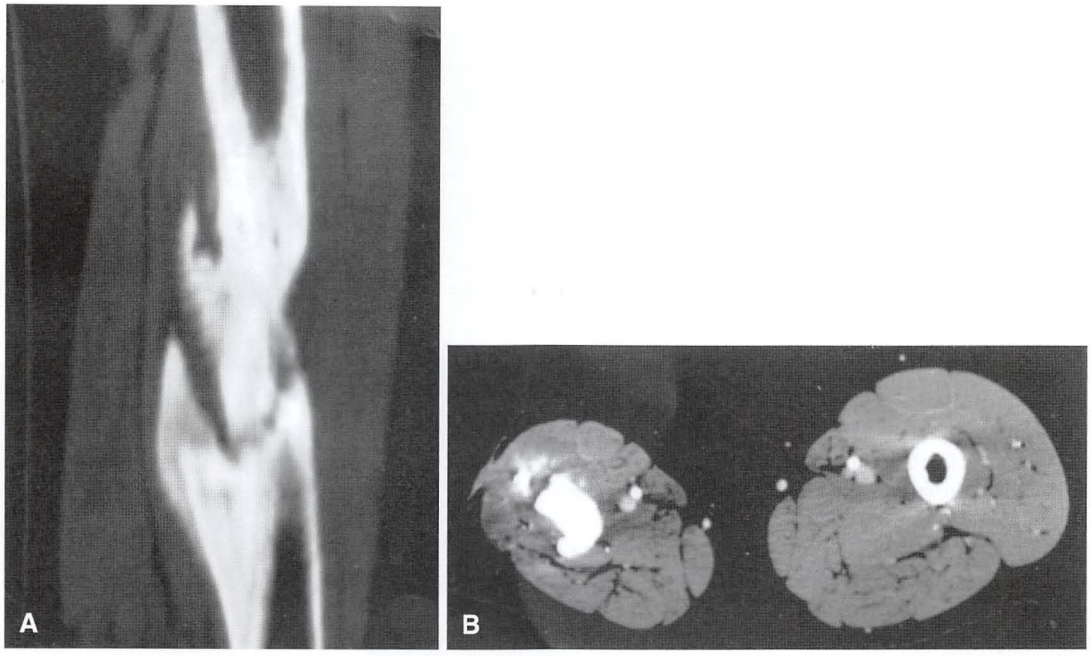

FIGURA 20-4 A e B, TC mostrando sequestro. (Cortesia de Todd Williams.)

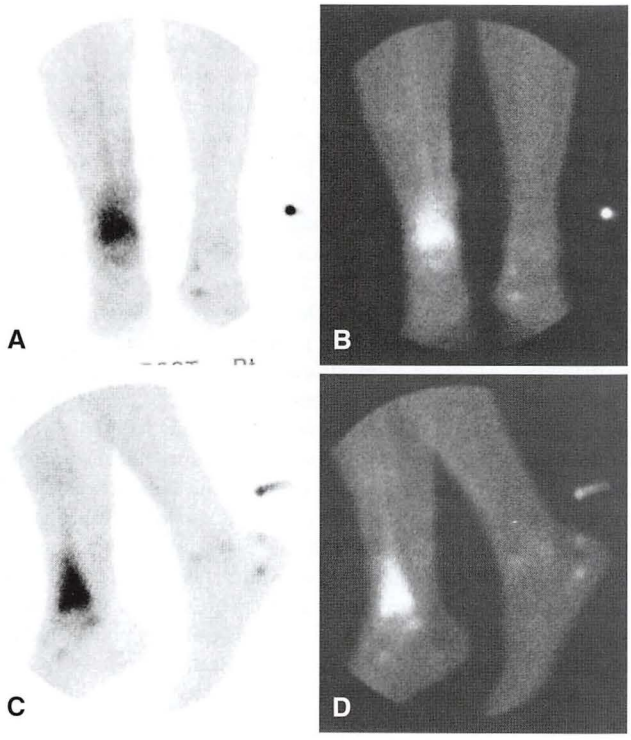

FIGURA 20-5 Cintilografia óssea trifásica mostrando osteomielite. (Cortesia de Michael Fleming.)

Citrato de ^{67}Ga é o traçador mais antigo e tem sido usado para localizar lesões inflamatórias, bem como tecido maligno. O mecanismo de deposição de gálio é controverso, parecendo estar relacionado ao aumento da permeabilidade endotelial ou à difusão por transporte, como gálio-transferrina. A especificidade de uma cintilografia óssea apenas com citrato de ^{67}Ga é deficiente (82%).

TABELA 20-5 Captação da Cintilografia Óssea Trifásica

	FLUXO	EQUILÍBRIO	TARDIA
Osteomielite	↑	↑	↑
Celulite	↑	↑	↔
Osteoartrite	↔	↔	↑

A cintilografia com citrato de ^{67}Ga pode ser útil em caso de osteomielite quando empregada em conjunto com a cintilografia com fosfato de ^{99m}Tc. Na formação óssea puramente reativa (pós-traumática ou pós-cirúrgica), a intensidade da cintilografia com fosfato de ^{99m}Tc é proporcionalmente maior do que na cintilografia com citrato ^{67}Ga. No entanto, em áreas de inflamação, a absorção de gálio ou excede a de tecnécio em magnitude relativa ou exibe uma configuração de atividade espacialmente diferente. Uma das desvantagens apresentadas no exame de imagem com citrato de ^{67}Ga é sua eliminação lenta após a injeção, o que requer um atraso na imagem que varia de 24 horas após a injeção para o esqueleto apendicular até 72 horas no caso do esqueleto axial. A especificidade diminui na cintilografia com citrato de ^{67}Ga quando a lesão se situa perifericamente, e não centralmente. Com a combinação de cintilografias com citrato de ^{67}Ga e fosfato de ^{99m}Tc para a detecção da osteomielite, a sensibilidade e a especificidade são de 70% e de até 93%, respectivamente.

Sugeriram-se leucócitos marcados com ^{111}In para a diferenciação entre osteomielite e formação óssea reativa. Essa varredura é positiva nas fases mais precoces da osteomielite do que a cintilografia com fosfato de ^{99m}Tc. A técnica de varredura com leucócitos envolve a marcação com radionuclídeos *in vitro* e a injeção de leucócitos autólogos, predominantemente polimorfonucleares do tipo neutrófilo, seguidas por imagem de 24 a 48 horas depois. São obtidos 50 mL de sangue venoso do paciente, separando-se, em seguida, dos outros elementos sanguíneos *in vitro* e, após, marcando-se com ^{111}In. Os leucócitos marcados são, então, reinjetados no paciente, e as

varreduras são obtidas em 24 horas. Uma varredura é positiva se a acumulação focal da atividade exceder a atividade óssea normal adjacente. Relatou-se como útil a cintilografia com ^{111}In para o diagnóstico de osteomielite aguda, mas há divergências quanto à sua eficácia no caso de osteomielite crônica, pois esta última é predominantemente linfocítica e pode resultar em uma varredura "fria" ou negativa. A varredura com ^{111}In também não é confiável para a diferenciação entre a soltura séptica ou asséptica de uma artroplastia dolorosa. Teller et al. não recomendavam o uso rotineiro de fosfato de ^{99m}Tc associado a varreduras marcadas com ^{111}In para detectar a soltura asséptica ou séptica de artroplastias, devido ao alto custo associado a esses testes e às baixas sensibilidade e especificidade, de 78% e 64%, respectivamente. Em uma metanálise, Prandini et al. observaram que os leucócitos marcados com ^{99m}Tc apresentaram sensibilidade (89%) e especificidade (90,1%) superiores àqueles marcados com ^{111}In. Com a finalidade de melhorar a detecção, vários autores têm recomendado prolongar o tempo de varredura para até 24 horas no caso do método com leucócitos marcados com ^{99m}Tc. A imunoglobulina monoclonal marcada com ^{111}In é uma substituta para os leucócitos marcados com ^{111}In, parecendo tão eficaz quanto os leucócitos marcados com ^{111}In, além de não requerer flebotomia e evitar o risco de radiação para os glóbulos brancos e o possível risco de transformação maligna. De acordo com Hakki et al., o fragmento de anticorpo monoclonal (LeukoScan, Granuloscint, NeutoSpect) apresenta melhor sensibilidade, especificidade e precisão diagnóstica, em comparação com a cintilografia realizada com leucócitos marcados com ^{111}In e fosfato de ^{99m}Tc. Além disso, esses pesquisadores sugeriram que a LeukoScan é uma ferramenta de diagnóstico mais precisa nos pacientes com baixa contagem de leucócitos (p. ex., pacientes infectados com o vírus da imunodeficiência humana) e naqueles com osteomielite crônica. No entanto, estudos de metanálise mostram que esses agentes são menos precisos que os leucócitos marcados *in vitro* na maioria dos pacientes, havendo risco de reação alérgica (algumas até mesmo fatais), especialmente quando são necessárias varreduras repetidas. Esses agentes apresentam disponibilidade limitada nos Estados Unidos; no entanto, a busca por um fragmento de anticorpo monoclonal perfeito continua. A detecção da osteomielite crônica, especialmente do esqueleto central, pode ser melhorada com uma varredura por ^{99m}Tc/ciprofloxacino (infecção) e por uma tomografia por emissão de pósitrons marcada com flúor-18 (^{18}F)-fluoro-deoxi-glicose (Positron Emission Tomography, FDG-PET). A FDG-PET é o teste mais preciso (92%) e com valor preditivo postivo mais alto (94%), mostrando-se extremamente útil no caso de infecções crônicas e naquelas já tratadas com antibióticos. No entanto, é mais dispendiosa e não se encontra prontamente disponível em todos os centros.

A RM tem sido utilizada para avaliar infecções ósseas e articulares. A RM é um método de imagem complexo que alinha os prótons do corpo ao longo do eixo de um campo magnético externo poderoso e grava o movimento dos prótons à medida que retornam para o alinhamento do campo magnético, após absorverem energia de uma bobina de radiofrequência. Cada tipo de tecido tem suas próprias características de sinal. Dois parâmetros são avaliados. O primeiro é o tempo de eco (TE), ou seja, aquele que decorre entre o pulso de radiofrequência inicial e seu retorno à antena de rádio (semelhante a um *ping* de sonar). O segundo é o tempo de repetição (TR), ou seja, aquele decorrido entre os pulsos de radiofrequência consecutivos para o paciente (a frequência de *pings*). Quando TR e TE são curtos, produz-se uma imagem em T1 que mostra a gordura como um sinal alto e brilhante. Quando TR e TE são longos, obtém-se uma imagem em T2 que mostra a água como um sinal luminoso. Um sinal adicional é obtido pela supressão do sinal de gordura; isso

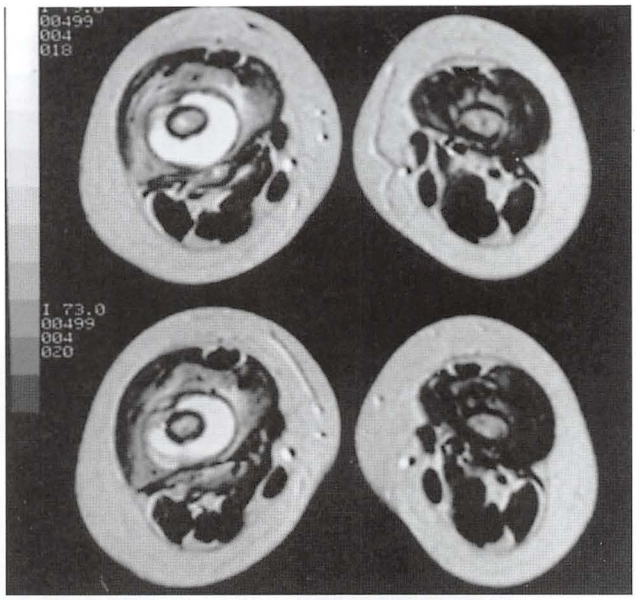

FIGURA 20-6 RM do abscesso (*imagens à esquerda*). (Cortesia de Amber Turner.)

é chamado de *short tau inversion recovery* (STIR). Os sinais de STIR apresentam alto valor preditivo negativo para osteomielite, na ordem de quase 100%; entretanto, o STIR não pode ser usado para diferenciar coleções líquidas (p. ex., abscessos) de edemas circunscritos de tecido mole. As imagens anormais relatadas refletem aumento no teor de água, resultante de um edema na cavidade medular. A gordura da medula é substituída por infiltrados edematosos e celulares com sinal mais baixo que a gordura nas imagens de T1 e sinais mais altos que a gordura em imagens de T2 e STIR. Os achados clássicos de osteomielite na RM são redução do sinal normalmente alto da medula nas imagens em T1 e sinal normal ou aumentado nas imagens em T2 (Fig. 20-6). De acordo com Boutin et al., a RM é a ferramenta mais apropriada para descartar infecção epifisária cartilaginosa. Mazur et al. mostraram que, para a detecção de osteomielite, a RM foi superior em sensibilidade (97%) e especificidade (92%) em relação à cintilografia óssea com fosfato de ^{99m}Tc. No curso da doença, a RM detecta alterações (p. ex., zonas líticas) bem mais cedo que as radiografias, pois mostra a condição da cavidade intramedular. As alterações de sinal vistas na RM não são específicas, e qualquer coisa que cause edema ou hiperemia (p. ex., fraturas, tumores e processos inflamatórios) produz alterações de sinal semelhantes àquelas que ocorrem na osteomielite. Apesar de a RM ser boa para detalhar envolvimento da medula e discite, pouco ajuda na detecção precoce do envolvimento da cortical óssea.

É possível adicionar material de contraste com gadolínio à RM para ajudar a distinguir um abscesso (abscesso envolvido em sinal luminoso sem realce do fluido em seu interior) de uma celulite coexistente. Além disso, realça o tecido de granulação ao redor de uma fístula ou sequestro, porém não realça o trajeto ou o sequestro no osso. O contraste com gadolínio não ajuda a distinguir osteomielite de edema da medula óssea.

No geral, sequestro, fístulas, abscessos e coleções subperiosteais são sinais positivos da RM que sugerem osteomielite. A RM deve ser reservada a pacientes com diagnóstico inconclusivo, pacientes com infecções que envolvem a pelve ou a coluna vertebral e aqueles que venham a necessitar de intervenção cirúrgica. É extremamente útil na detecção de osteomielite hematogênica aguda.

Em resumo:

1. Pacientes com suspeita de infecção musculoesquelética devem tirar radiografias simples da área em questão.
2. A TC é útil na detecção de anormalidades ósseas, como, por exemplo, sequestro.
3. A ultrassonografia ajuda a estabelecer se há derrame articular presente e também para guiar a aspiração com agulha, a fim de diagnosticar artrite séptica.
4. Uma cintilografia óssea trifásica detecta, com precisão, a osteomielite em um osso não violado. Se houver material de osteossíntese, história de trauma anterior no osso ou se houver presença de uma articulação de Charcot, por exemplo, uma cintilografia óssea trifásica será útil apenas como teste de triagem. Uma cintilografia óssea com leucócitos marcados ajuda na detecção de osteomielite complicada, e esse exame, combinado com uma varredura com coloide, maximiza a acurácia do teste. Essa combinação é especialmente útil no caso de artroplastias totais infectadas e pés diabéticos, porém é menos eficiente nas articulações neuropáticas. Não é útil nos casos de osteomielite vertebral.
5. A RM mostra o tecido circundante e é excelente na detecção de osteomielite. O acréscimo de gálio melhora a detecção da osteomielite vertebral.
6. A FDG-PET também é útil no diagnóstico de infecção da coluna vertebral e osteomielite crônica, porém não se encontra prontamente disponível em todos os centros.

ESTUDOS DE CULTURA

Embora exames de sangue, radiografias e sinais clínicos forneçam evidências presumíveis de uma infecção, não são suficientes para fornecer um diagnóstico bacteriológico real, o que permitiria o desenvolvimento de um plano de tratamento que incluísse a escolha correta de antibióticos. O laboratório tem a responsabilidade de isolar e identificar o organismo agressor, bem como de determinar sua suscetibilidade aos antibióticos. Esse processo pode ser mais fácil e mais informativo quando houver uma comunicação adequada entre o cirurgião ortopédico e a equipe do laboratório que deve ser informada sobre os fatores de risco do paciente, antibioticoterapia, local e forma de obtenção da cultura, assim como os possíveis organismos procurados.

O tempo e a escolha da cultura são cruciais. A maioria das infecções ortopédicas é profunda, e é difícil obter as amostras de cultura adequadas. Apesar disso, é preciso empreender todos os esforços para se obter uma amostra de cultura antes de a antibioticoterapia ser iniciada. Não se deve confiar em culturas de feridas superficiais ou fístulas, pois elas têm-se mostrado fracos indicadores de infecção profunda e, em geral, são polimicrobianas. O Swab de uma fístula fornece resultados enganosos, a menos que o *S. aureus* coagulase seja o isolado predominante ou que uma única espécie seja isolada em uma cultura pura. Na maioria das infecções bacterianas e fúngicas, a amostra preferida é o fluido aspirado (fluido articular ou purulento). Uma biópsia profunda da ferida ou uma amostra curetada após a limpeza da ferida são procedimentos aceitáveis. Em certos tipos de infecções bacterianas e fúngicas, é preferível coletar uma amostra de biópsia de tecido da borda da ferida. Swabs aeróbios e anaeróbios são os instrumentos mais comumente utilizados, mas é preferível empregar um fluido aspirado ou uma amostra da biópsia do tecido. De acordo com Levine e Evans, a utilização de frascos de hemocultura no intraoperatório para a colocação de fluido aspirado é mais sensível do que as culturas de Swab ou que a biópsia de tecido; no entanto, outros autores, como, por exemplo, Wilson e Winn, não viram vantagem em utilizar frascos de hemocultura ou Swabs; o líquido enviado para o laboratório em ambiente estéril era o único procedimento necessário. As amostras de tecido devem ser colocadas em pequenos recipientes cheios de dióxido de carbono, a fim de reduzir a exposição ao ar.

Procedimentos rápidos de diagnóstico que podem ajudar na tomada de decisão inicial são apenas testes qualitativos. A coloração de Gram determina se há bactérias gram-negativas ou gram-positivas presentes. A morfologia bacteriana e algumas medidas de inflamação também podem ser obtidas a partir de uma coloração de Gram. Se a coloração de Gram for negativa e houver elevada suspeita de infecção devido à presença de muitas células inflamatórias agudas, uma coloração alaranjada de acridina observada com o auxílio de um microscópio de fluorescência pode auxiliar na detecção das bactérias gram-negativas.

Quando há suspeita de infecção fúngica, uma preparação de montagem molhada de hidróxido de potássio a 10% ou uma coloração de calcoflúor de fluoresceína auxiliam na detecção da morfologia fúngica característica. Outras colorações especiais, como, por exemplo, as colorações de ácido-rápido, auramina-rodamina ou fluoresceína com anticorpo marcado, também podem auxiliar na obtenção de um diagnóstico rápido. O desenvolvimento de anticorpos monoclonais para antígenos bacterianos específicos teve um efeito importante, porém, exceto para a detecção de antígenos bacterianos de *H. influenzae*, *Neisseria meningitidis* e *S. pneumoniae* no líquido sinovial, esses testes são úteis apenas para a rápida identificação de bactérias já isoladas, e não para a detecção de bactérias específicas em uma amostra clínica.

Há vários tipos diferentes de meios disponíveis para o isolamento e a identificação de bactérias. As amostras iniciais devem ser cultivadas para organismos aeróbios e anaeróbios estritos e facultativos. O meio para esses organismos deve incluir ágar sangue, ágar chocolate para *H. influenzae* e *Neisseria gonorrhoeae* e um caldo enriquecido em nutrientes para organismos fastidiosos. Os meios seletivos devem ser empregados quando houver suspeita de fungos ou bactérias ácido-álcool resistentes. Em geral, é possível identificar um organismo em 24 a 48 horas, porém alguns isolados podem levar vários dias ou semanas.

Após o organismo ter sido isolado e identificado, deve-se determinar sua sensibilidade antimicrobiana. As três principais formas de testar a sensibilidade ou a eficácia antimicrobiana s ão: (1) testes de suscetibilidade *in vitro* de um isolado bacteriano, (2) medição dos níveis séricos bactericidas ou de inibição do paciente em relação às suas próprias bactérias infecciosas e (3) medida de concentração sérica real do antibiótico que o paciente está recebendo.

O Comitê Nacional para Padrões Laboratoriais Clínicos dos Estados Unidos fornece recomendações para a realização de testes padronizados, sugerindo o antibiótico genérico protótipo que pode ser testado para representar cada classe de antibióticos quando se realizam suscetibilidades antimicrobianas *in vitro*. Os estudos de suscetibilidade *in vitro* se baseiam (1) na diluição em série do antibiótico do teste no caldo ou em um meio de ágar sólido, (2) na difusão do antibiótico de um disco de papel em um meio de ágar sólido ou (3) na eluição do antibiótico em um disco de papel no caldo. A menor concentração de um antibiótico que inibe o crescimento do isolado do paciente é designada de concentração inibitória mínima (CIM). Se o nível da CIM puder ser facilmente alcançado no soro do paciente através da dosagem e da via de administração normais, considera-se que o organismo é suscetível ou sensível. Depois de a CIM ser determinada, pode-se realizar uma subcultura para determinar a concentração bactericida mínima, que é a concentração mais baixa de agente

antimicrobiano que permite a sobrevivência de menos de 0,1% do inóculo inicialmente cultivado.

Segundo o método de difusão em disco, a zona de inibição do crescimento em torno de um disco impregnado com antibiótico é medida e comparada com o resultado de uma bactéria de teste-padrão. Considera-se o resultado sensível, intermediário ou resistente, dependendo da magnitude da zona de inibição. O método de eluição de disco em caldo é empregado no caso de bactérias anaeróbias. Um disco de papel impregnado com antibiótico é colocado em um caldo anaeróbio e incubado com a bactéria a ser testada. Os resultados visuais são lidos como apresentando nenhum crescimento (sensível) ou apresentando crescimento (resistente).

Medir a concentração bactericida sérica (CBS) é outra forma de aferir a eficácia antimicrobiana. A CBS mede a atividade de próprio soro do paciente contra o organismo infectante. A menor diluição do soro do paciente que mata 99,9% de um inóculo-padrão é chamada de CBS. Isso requer que o soro do paciente seja obtido em seu pico e em concentrações mínimas. Esse método tem conquistado popularidade no tratamento de artrite séptica e osteomielite na pediatria, a fim de testar a dosagem adequada de antibiótico por via oral. A dosagem oral é ajustada para fornecer um pico de CBS de 1:8 ou 1:16 e uma CBS mínima de 1:2 ou superior.

A concentração real de antibióticos no soro também pode ser medida. Em geral, é utilizada para determinar se está sendo obtido um nível terapêutico eficaz e também para orientar a dosagem do antibiótico, a fim de evitar os efeitos colaterais tóxicos.

Dois testes especiais que podem ser utilizados em infecções ortopédicas são o teste de cultura quantitativa de tecido e o teste de sinergismo antibiótico *in vitro* em relação à suscetibilidade do antagonismo. A cultura quantitativa de tecido tem-se mostrado útil na detecção de infecções clinicamente significativas em pacientes com queimaduras. Seu uso na ortopedia tem auxiliado nas decisões que dizem respeito ao fechamento da ferida e à antibioticoterapia. Após o desbridamento de uma ferida aberta, coleta-se uma amostra de tecido de 1 mL, obtendo-se um esfregaço de coloração de Gram quantitativa a partir de 0,01 mL de um homogeneizado não diluído. Em seguida, esse esfregaço é transferido para uma lâmina de microscópio de vidro limpa e espalhado em uma área não superior a 15 mm de diâmetro. Após a secagem, a lâmina recebe coloração de Gram, e todo o esfregaço é examinado através do microscópio com uma ampliação de 1.000. A presença de um único organismo em qualquer campo indica esfregaço positivo, o que sugere infecção em curso. O restante do homogeneizado de tecido pode ser diluído em série, em um caldo de nutrientes, para cultura quantitativa. Culturas que contêm dez organismos por grama de tecido apresentam alta probabilidade de permanecer infectadas se forem fechadas. Tem-se relatado a precisão das técnicas microbiológicas quantitativas na ordem de 84% para coloração de Gram e de 89% para cultura. Devem ser considerados testes com antibióticos *in vitro* para sinergismo e antagonismo quando uma infecção persistente mostrar-se refratária ao tratamento com antibióticos. Esse teste mede o efeito de soma *in vitro* de dois antibióticos distintos.

Com frequência, a antibioticoterapia é iniciada antes de se obter um resultado definitivo de cultura, e a escolha de um antibiótico se baseia nas bactérias causadoras mais prováveis, o que varia de forma considerável, dependendo da idade e dos fatores epidemiológicos apresentados pelo paciente. O *S. aureus* é mais frequentemente isolado na artrite infecciosa. Em seguida, a *N. gonorrhoeae* é mais comum em adultos com menos de 30 anos, enquanto o *H. influenzae* tipo B é o mais comum em crianças com menos de 2 anos. Essas três bactérias, em conjunto com várias espécies de *Streptococcus*, constituem os isolados mais conhecidos nas infecções articulares. Em contrapartida, as infecções articulares protéticas são mais frequentemente causadas pela flora cutânea, como o *S. epidermidis*, e por outros, como o *Staphylococcus* coagulase-negativo e os bacilos gram-negativos, que são colonizadores cutâneos transitórios.

Os agentes etiológicos da osteomielite também dependem da idade e dos fatores epidemiológicos, além do fato de a osteomielite ser primária ou secundária. O *S. aureus* é o isolado mais frequente na osteomielite, mas organismos como a *Salmonella* têm maior incidência em pacientes com anemia falciforme ou osteomielite neonatal. A osteomielite pós-cirúrgica também tem predominância de flora cutânea e flora hospitalar. Esse é o caso em que uma pesquisa estatística hospitalar de infecções seria benéfica.

Testes de diagnóstico molecular para a detecção de infecções ainda são experimentais, dispendiosos e não se encontram prontamente disponíveis. No entanto, é possível realizar técnicas de reação em cadeia da polimerase visando à sequência do DNA bacteriano 16 S rRNA. Elas identificam a presença de bactérias, mas não o organismo específico. Ainda existe alta taxa de resultados falso-positivos, e ainda há progressos a serem feitos através de pesquisa e desenvolvimento adicionais. Moojen et al. adicionaram um processo de hibridização reversa em linhas que identificará alguns dos patógenos ortopédicos mais comuns. A utilidade clínica desses testes de diagnóstico molecular é evidente em diversas áreas. Eles podem identificar os patógenos específicos responsáveis pela infecção musculoesquelética – ainda que os antibióticos pré-teste já tenham sido administrados – e os organismos que causam infecções de baixo grau (pequena concentração de organismos), além de reconhecer rapidamente infecções que, em geral, apresentam longo período de cultura (p. ex., tuberculose).

TRATAMENTO

O tratamento de uma infecção ortopédica pode demandar terapia antimicrobiana e intervenção cirúrgica. O tratamento com antibióticos, por si só, pode ser suficiente, porém é preciso seguir alguns princípios. O organismo deve ser identificado com precisão, determinando-se sua suscetibilidade antimicrobiana. O antibiótico correto, preferencialmente bactericida, deve ser escolhido com base na CIM e na CBS. O antibiótico tem de ser entregue ao patógeno em concentração suficiente para destruí-lo.

A cirurgia pode caminhar lado a lado com o tratamento feito com antibióticos. A cirurgia pode conseguir em uma hora aquilo que o corpo e o tratamento com antibióticos talvez necessitem de dias ou semanas para fazer. O objetivo da cirurgia é o aumento da resposta do hospedeiro. O desbridamento reduz o inóculo e remove necrose vascular do osso, bactérias e produtos bacterianos nocivos. A cirurgia nem sempre é necessária, mas se torna essencial quando é encontrado pus na aspiração ou quando são visualizadas alterações radiográficas de osteomielite, indicando pus, material necrótico, e inflamação crônica. Se tais condições não estiverem presentes, uma tentativa de tratamento com antibiótico será apropriada somente após o material da cultura ser obtido. Se o paciente não responder ao tratamento com antibiótico em 36 a 48 horas, isso significa que se administrou o antibiótico errado ou que um abscesso se formou. Após 48 horas, a sensibilidade deverá ter sido relatada e, então, será possível escolher um antibiótico específico para o organismo. Caso se tenha formado um abscesso, então a cirurgia é indicada.

Existem várias vias para o tratamento com antibióticos. Antibióticos orais ainda são os mais comumente utilizados. A aplicação intravenosa pode ser exigida em caso de infecções mais

graves que não respondam aos antibióticos por via oral. A difusão local de antibióticos também pode ser benéfica. Esferas de polimetilmetacrilato (PMMA) impregnadas com antibiótico estável ao calor (tobramicina, vancomicina e gentamicina) têm sido utilizadas desde o início da década de 1970. Uma área de 2 a 3 cm em torno da cada esfera apresenta alta concentração de antibióticos. Com tobramicina e vancomicina, o pico de concentração de antibióticos entregue ao tecido local ocorre no primeiro dia e dura cerca de uma semana apenas. Esse sistema de entrega local evita a toxicidade sistêmica; no entanto, demanda remoção (em geral, cirúrgica) dentro de quatro semanas. Um sistema biodegradável mais atraente é a esponja de gentamicina e colágeno, que elimina a necessidade de remoção cirúrgica e entrega concentrações de antibióticos maiores do que as esferas de PMMA. Tem-se sugerido que a liberação de antibióticos através desse método pode ser completa dentro de quatro dias. A polimerase de ácido lático pode ser o próximo passo nos sistemas de entrega local de antibióticos biodegradáveis. Esse sistema entrega elevada concentração de quinolonas (bactericidas para prováveis patógenos de osteomielite crônica) por sessenta dias, com um pico de liberação de antibióticos no 15º dia. Um método adicional de liberação local de antibióticos mistura enxerto ósseo autógeno de crista ilíaca com piperacilina ou vancomicina. Os antibióticos devem ser escolhidos com cuidado. Por exemplo, antibióticos termoestáveis são necessários para aplicações de PMMA; quinolonas têm mostrado efeito prejudicial nos condrócitos e na consolidação de fraturas; e a tobramicina em níveis intermediários de concentração (400 μg/ mL) pode diminuir a replicação celular. No geral, a vancomicina é menos tóxica para osteoblastos em altas concentrações locais que os aminoglicosídeos e a rifampicina, enquanto as quinolonas não devem ser administradas quando a regeneração óssea for um problema. Uma consulta com um infectologista pode auxiliar na orientação do antibiótico adequado a cada paciente, além de se mostrar particularmente útil com o espectro microbiano em constante mudança. Ainda que diversas técnicas cirúrgicas tenham sido descritas para o tratamento da osteomielite (Cap. 21), a prevenção ainda é o melhor caminho, e a observância dos princípios básicos de tratamento de infecções ajudará a alcançar bons resultados.

VÍRUS DA IMUNODEFICIÊNCIA HUMANA (*HUMAN IMMUNODEFICIENCY VIRUS, HIV*)

O tratamento de pacientes com infecção pelo vírus do HIV ou síndrome da imunodeficiência adquirida (*Acquired Immunodeficiency Syndrome*, Aids) atingiu todos os campos da Medicina. O cirurgião ortopédico poderá ser requisitado para o tratamento de pacientes soropositivos na unidade de emergência, em clínicas ou na sala de cirurgia. Devido a essa crescente probabilidade, o ortopedista deve conhecer as causas, as doenças associadas que afetam o sistema musculoesquelético, os riscos de transmissão e as precauções no que diz respeito a essa infecção.

A Aids foi diagnosticada em 1981 em vários pacientes com complexos de doenças anteriormente vistos apenas em pessoas com imunodeficiência de causas conhecidas. Após o diagnóstico da Aids, identificou-se o vírus HIV e, então, descobriu-se que ele causava esse complexo de doenças. Duas cepas de HIV foram identificadas: o HIV-1, que é a cepa mais comum nos Estados Unidos, e o HIV-2, que tem sido descrito primariamente nos países europeus, africanos e, raramente, nos Estados Unidos.

A Aids é causada pelo HIV, um retrovírus de RNA humano. Esse grupo de vírus de RNA tem a capacidade de produzir a transcriptase reversa, que converte o RNA em DNA e se incorpora no cromossoma hospedeiro. O retrovírus do HIV é trófico para os receptores CD4 dos linfócitos T. O vírus provoca desregulação e destruição desses linfócitos T, resultando em um estado de imunodeficiência. Os resultados iniciais da infecção provocam estimulação das células B e aumento inicial do número de células supressoras e células T citotóxicas, seguidos por um declínio progressivo no número de linfócitos CD4 circulantes ao longo de vários anos. Quando a contagem de células CD4 está inferior a 200/mm^3, aparecem as infecções oportunistas e, então, as manifestações clínicas da Aids têm início.

Essa destruição progressiva da função imunológica do corpo deixa o indivíduo suscetível a uma variedade de infecções, doenças malignas e anormalidades neuropsiquiátricas. A pneumonia por *P. jiroveci* e doenças malignas como o sarcoma de Kaposi são as doenças oportunistas mais comuns associadas à Aids nos Estados Unidos.

Foram identificados quatro estágios de infecção pelo HIV, embora nem todos os indivíduos infectados percorram todos os quatro estágios. Os estágios são: (1) infecção aguda primária pelo HIV, (2) infecção assintomática crônica pelo HIV, (3) infecção sintomática pelo HIV e (4) doença oportunista avançada associada ao HIV ou à Aids. A infecção aguda primária pelo HIV se assemelha clinicamente à mononucleose infecciosa, ocorrendo de duas a seis semanas após a transmissão viral. Os sinais clínicos incluem faringite, disfagia, linfadenopatia, erupção cutânea, febre, fadiga, hepatoesplenomegalia e leucopenia. Esse estágio é autolimitado, e a maioria dos pacientes não procura atendimento médico. Dentro de três meses após a transmissão do vírus, a maioria dos pacientes desenvolve sorologia positiva e praticamente todos os pacientes são soroconvertidos em seis meses, embora existam relatos de soroconversão tardia 1 ano após a infecção. Após a infecção aguda, há um período prolongado que varia de cinco a mais de 15 anos de infecção crônica assintomática. No terceiro estágio (complexo relacionado com a Aids), o paciente infectado pelo HIV não se livra mais dos sintomas, mas ainda não desenvolve as infecções oportunistas definidoras da Aids, tal como definido pelo CDC, nem apresenta uma contagem absoluta de células CD4 inferior a 200/mm^3. No estágio final, uma doença oportunista com potencial risco de vida se desenvolve como resultado da imunodeficiência severa mediada por células. Os dados epidemiológicos sobre a transmissão do HIV indicam, de forma predominante, que o vírus é transmitido pelas vias sexuais, parenterais e materno-infantis. O HIV foi isolado de vários órgãos e tecidos, incluindo osso. Sangue, sêmen, secreções vaginais, ossos, leite materno e, possivelmente, a saliva tem sido implicados na transmissão do HIV. Com a triagem atual de doadores e técnicas de teste de HIV, o risco de infecção pelo HIV por unidade de sangue transfundido é de 1 em 2 milhões. Embora o risco de qualquer transfusão única seja baixo, cada transfusão tem o potencial de ser fatal. Esse potencial tem aumentado a conscientização de médicos e diminuído a utilização eletiva de sangue alogênico. Quando um indivíduo é infectado por uma transfusão, o desenvolvimento da Aids parece ser mais rápido do que nas outras formas de transmissão. Nos Estados Unidos, dois doadores foram responsáveis pela transmissão do HIV em quatro enxertos osteomusculares, em 1985 e 1988. Não há mais relatos de transmissões de HIV por aloenxertos desde 1988. No entanto, o risco de transmissão do HIV através de aloenxertos é estimado em 1 em 1,6 milhão (de um a dois casos a cada dois anos), relacionado ao fato de que ainda existe um período de janela entre o tempo do teste e o tempo em que o paciente se

TABELA 20-6 Processo de Aquisição e Armazenamento de Aloenxerto

TRIAGEM DE DOADORES	Exclusão pelo histórico de doença autoimune Ingestão ou exposição a substâncias tóxicas Artrite reumatoide Lúpus eritematoso sistêmico Poliarterite nodosa Sarcoidose Doença óssea clinicamente significativa A análise de sangue deve ser negativa em relação a anticorpos para HIV Teste de ácido nucléico para HIV-1 Antígeno de superfície de hepatite B Anticorpo total para antígeno do núcleo da hepatite B Anticorpos para o vírus da hepatite C Teste de ácido nucléico do vírus da hepatite C Anticorpos contra o vírus linfotrópico T humano Sífilis
TECIDO COLETADO	Dentro de 24 horas após o óbito, se o corpo estiver resfriado Dentro de 15 horas após o óbito, se o corpo não estiver resfriado Técnica asséptica Tecido cultivado antes do processamento
DESINFECÇÃO E REMOÇÃO DE CONTAMINANTES	Imersão de antibióticos
ESTERILIZAÇÃO SECUNDÁRIA E DESTRUIÇÃO DE TODAS AS FORMAS DE VIDA	Óxido etílico, outros esterilizantes químicos Irradiação por feixe de elétrons/gama Protocolos patenteados (p. ex., Allowash, BioClense, Clearant)
ARMAZENAMENTO	Aloenxerto fresco (utilizar no prazo de 24 dias) Fresco congelado (de 3 a 7 anos) Criopreservação (até 10 anos) Liofilização (de 3 a 5 anos, em temperatura ambiente)

Adaptado de Azar FM: Tissue processing: role of secondary sterilization techniques, *Clin Sports Med* 28:191, 2009.

apresenta com anticorpos virais detectáveis. O teste de anticorpos nucléicos tem um período de janela para o HIV e a hepatite C de sete dias, e de oito para a hepatite B. Além disso, foram relatados um caso de hepatite B e dois casos de hepatite C, com o mais recente ocorrendo em 2002. Com o advento de melhores técnicas de triagem, incluindo histórico do paciente, exames sorológicos e testes de ácido nucléico, as taxas permanecem baixas. Além disso, técnicas de esterilização química também diminuíram a oportunidade de transmissão de doenças através de aloenxertos. O risco atual de se adquirir uma infecção por aloenxerto permanece bem abaixo do risco nosocomial perioperatório geral. A cultura intraoperatória do aloenxerto apresenta baixa sensibilidade e, em geral, não é recomendada. No entanto, é importante que cada cirurgião conheça as especificações do banco de tecidos que ele utiliza e assegure que seja credenciado pela Associação Americana de Bancos de Tecidos (*American Association of Tissue Banks*, AATB) (Tabela 20-6).

TESTES DE DIAGNÓSTICO

Como os testes sorológicos atualmente utilizados para a detecção do HIV dependem da formação de anticorpos pelo paciente infectado, há um período conhecido como "janela imunológica", durante o qual o paciente está contagioso antes do aparecimento dos anticorpos contra o HIV. A maioria dos pacientes (cerca de 99%) desenvolve anticorpos contra o HIV em até seis meses após a infecção inicial, porém há relatos de soroconversão tardia (após um ano). A dependência de um único teste pode proporcionar uma falsa sensação de segurança.

O ensaio imunoabsorvente ligado à enzima (*Enzyme-Linked Immunosorbent Assay*, ELISA) foi desenvolvido para testar anticorpos contra o retrovírus. Por se tratar de um teste sorológico, a detecção dos anticorpos contra o HIV pelo ELISA indica uma infecção anterior. Em geral, os anticorpos aumentam a níveis detectáveis por meio desse ensaio em um a três meses. Se o teste for reativo, precisa ser repetido; se permanecer reativo, um teste de confirmação precisa ser conduzido, em geral um ensaio de *Western blot*. De acordo com o CDC, a sensibilidade do ELISA é de pelo menos 99% quando é realizado em ótimas condições laboratoriais em amostras de soro de indivíduos infectados por três meses ou mais. O ELISA foi projetado para ser extremamente sensível e é mais suscetível a produzir resultados falso-positivos do que falso-negativos. O motivo mais frequente para um resultado falso-negativo é que o indivíduo infectado ainda não tenha desenvolvido anticorpos contra o HIV no momento do ensaio.

TESTES CONFIRMATÓRIOS

O ensaio de *Western blot* é o tipo de teste confirmatório mais comum. É bem menos provável que esse ensaio produza resultados falsos, embora isso ainda seja possível. A probabilidade de se obterem testes falso-positivos com a sequência de testes ELISA e *Western blot* em uma população com baixa incidência de infecção foi estimada em 1 para 350.000. Outros testes confirmatórios incluem o teste de detecção de antígenos, o teste de hibridização *in situ*, o ensaio de imunofluorescência indireta, o ensaio de radioimunoprecipitação e o teste de reação em cadeia da polimerase. A contagem de linfócitos CD4 não é um teste de diagnóstico, mas uma medição do grau de imunossupressão.

SÍNDROMES MUSCULOESQUELÉTICAS NOS PACIENTES INFECTADOS PELO VÍRUS DA IMUNODEFICIÊNCIA HUMANA

As síndromes musculoesqueléticas mais comuns nos pacientes infectados pelo HIV incluem manifestações de toxicidade dos medicamentos, artrite reativa, artrite infecciosa, miosite, tendinite e bursite. Os princípios gerais que devem estar presentes ao se avaliar um paciente infectado com o vírus do HIV que apresente problemas musculoesqueléticos incluem: (1) qualquer síndrome musculoesquelética que ocorra em pacientes não infectados pelo HIV pode ocorrer nos pacientes infectados pelo HIV; (2) a infecção pelo HIV

TABELA 20-7 Síndromes Musculoesqueléticas nos Pacientes Infectados pelo Vírus da Imunodeficiência Humana

CONDIÇÃO	COMENTÁRIOS
Artralgia	As causas incluem infecção bacteriana sistêmica, inflamação e toxicidade de medicamentos
Artrite reativa (síndrome de Reiter)	Possivelmente mais grave no caso de HIV
Artrite psoriásica	Mais comumente, *Staphylococcus aureus* e *Streptococcus pneumoniae*
Osteomielite	Relatado no HIV como resultado da extensão da infecção de articulação séptica
Miosite	
Piomiosite	Dor focal, sensibilidade
Idiopática	Dor focal, sensibilidade
De zidovudina	Em geral, eliminada quando a zidovudina é descontinuada

De Lane N: HIV disease and arthritis: diagnostic and therapeutic dilemmas. In Cohen PT, Sande MA, Volberding PA, editors: *The AIDS knowledge base*, Boston, 1994, Little, Brown.

pode alterar a apresentação clínica, a gravidade e o curso dos problemas musculoesqueléticos; e (3) o diagnóstico precoce de infecção é especialmente importante para evitar sua propagação em um paciente imunodeprimido (Tabela 20-7).

Em geral, ocorre artrite reativa no pé e no tornozelo. A tendinite envolvendo o tendão de Aquiles e os tendões tibial anterior e posterior é comum. A artrite séptica ocorre mais comumente em usuários de drogas injetáveis e hemofílicos que foram infectados pelo HIV. As bactérias gram-positivas, como o *S. aureus* e o *S. pneumoniae*, normalmente encontradas em pacientes não infectados com artrite séptica e bursite, também são os organismos relatados com maior frequência que causam artrite séptica e bursite nos indivíduos infectados pelo HIV. A osteomielite primária tem sido relatada em pacientes infectados pelo HIV, mas, em geral, é o resultado da extensão direta de uma articulação séptica. Um paciente infectado pelo HIV com uma artroplastia total pode apresentar maior risco de infecção à medida que a imunossupressão progride.

A dor muscular, ou miosite, é uma queixa comum nos pacientes infectados com o HIV, incluindo polimiosite idiopática, polimiosite secundária, toxicidade da zidovudina e piomiosite. A polimiosite idiopática e a polimiosite pela zidovudina apresentam sinais e sintomas semelhantes. Os pacientes se queixam de fraqueza muscular, apresentando níveis elevados de creatina fosfoquinase, e amostras de biópsia muscular mostram necrose miofibrilar e inflamação associada. A piomiosite, normalmente causada pelo *S. aureus*, pode apresentar-se como um abscesso solitário ou como múltiplos abscessos dentro do músculo. O paciente apresenta febre, dor muscular localizada, edema e eritema. Em geral, antibióticos sistêmicos e aspiração são tratamentos adequados à piomiosite, mas a incisão cirúrgica e a drenagem podem ser necessárias.

RISCOS E PREVENÇÃO

Até agora, o risco de cirurgiões ortopédicos contraírem infecção pelo HIV dos pacientes é desconhecido. No entanto, nenhuma soroconversão documentada foi relatada nos cirurgiões ortopédicos. De acordo com o relatório do CDC de 2006, nenhum novo caso documentado de soroconversão ocorreu em profissionais de saúde desde 2000. É importante que os profissionais de saúde continuem tomando as precauções universais para que se mantenha o risco baixo. O potencial para a transmissão da doença ainda existe. Três fatores devem ser conhecidos para se calcular o risco que um cirurgião ortopédico tem de contrair HIV a partir de punções na sala de cirurgia. São eles: (1) frequência das punções, (2) porcentagem de pacientes HIV positivos e (3) risco de transmissão de HIV por agulha de pacientes HIV positivos já conhecidos.

No fim de 2008, a Organização Mundial da Saúde estimou que 33,4 milhões de pessoas em todo o mundo estavam infectadas com o HIV, e que 25 milhões haviam morrido de doenças relacionadas ao vírus. Em 2008, indivíduos com novas infecções somavam 2,7 milhões e, destes, 430.000 eram crianças com menos de 15 anos. No fim de 2008, as mulheres representavam 50% de todos os adultos com infecção pelo HIV no mundo. Nos Estados Unidos, tem-se estimado que 0,4% da população é HIV positiva, sendo que 21% desses pacientes não sabem que estão infectados. É impossível calcular, na prática de um cirurgião específico, sem que se realize um estudo prospectivo, a frequência exata de pacientes infectados pelo HIV. No entanto, tem-se relatado que os números chegam a 10%, com variações locais e regionais, com os centros que cuidam de traumas abrigando a maioria dos pacientes infectados. De acordo com o CDC, em 1986 a prevalência geral da infecção pelo HIV era de 1% da população que deu entrada em hospitais nos Estados Unidos por outros motivos que não a infecção. O CDC relatou que, em 1993, apenas 30% dos pacientes infectados foram reconhecidos durante o tratamento. Até 2006, 57 casos documentados de infecção ocupacional pelo HIV em profissionais de saúde (enfermeiras e técnicos em enfermagem na maioria) foram relatados nos Estados Unidos, e aproximadamente 140 casos adicionais tiveram uma possível etiologia ocupacional para infecção pelo HIV. A maioria (48) esteve relacionada a uma única picada percutânea de agulha.

Lemaire e Masson perceberam que entre 6% e 50% das operações resultam em pelo menos um contato de sangue entre o paciente e o profissional de saúde, e que cerca de 1,3% a 15,4% dos procedimentos envolvem cortes. O risco diminuiu com a experiência cirúrgica, mas aumentou com o tempo de operação. Fitch et al. relataram que o maior risco para a transmissão ocupacional do HIV envolvia a injeção parenteral de sangue através de pinos ortopédicos ou agulhas ocas. Nenhum caso de transmissão com agulhas sólidas ou com a exposição de uma ferida aberta ao sangue foi documentado. Outros locais com potencial de transmissão incluem as membranas mucosas e a exposição isolada da pele. O risco aumenta quando a carga viral do paciente sobe, quando a quantidade de sangue injetado é elevada e também quando há intensa profundidade de inoculação. Com base nos dados obtidos pela American Board of Orthopaedic Surgeons, estima-se a taxa estimada de punção sofrida pelo médico na área de ortopedia em 2,8%, com a média de aproximadamente dez punções por ano. Em 1998, o CDC estimou que a porcentagem de pacientes com HIV positivo estava em uma média entre 1% e 5,6%, dependendo da área geográfica e do tipo de prática. O CDC tem estimado o risco de transmissão por punção com agulha em 0,3%. Esses panoramas fazem com que o risco anual do cirurgião ortopédico esteja entre 0,025% e 0,5%, com um risco cumulativo (acima de 40 anos de prática) de 0,6%. Não se relatou o risco de

QUADRO 20-1 Recomendações de Procedimentos da Academia Americana de Cirurgiões Ortopédicos para a Sala de Operação

1. Evite o uso de instrumentos afiados, se possível.
2. Evite passar instrumentos afiados entre os membros da equipe.
3. Use a técnica *no-touch*.
4. Use o bisturi apenas para incisões cutâneas; dê preferência a tesouras e eletrocauterização.
5. Evite suturas simultâneas na mesma camada por dois membros diferentes da equipe.
6. Use preferencialmente agulhas de sutura rombas.
7. Evite gestos bruscos.
8. Esteja de acordo com as normas de eliminação de material descartável.
9. Sempe use luvas enquanto estiver manipulando material coberto de sangue.

Adaptado de Lemaire R, Masson JB: Risk of transmission of blood-borne viral infection in orthopaedic and trauma surgery, *J Bone Joint Surg* 82B:313, 2000.

transmissão do HIV de um cirurgião ortopédico para um paciente não infectado.

Na ausência de meios efetivos para a profilaxia, incluindo vacina, a defesa principal contra a infecção pelo HIV é a prevenção de sua transmissão. Profissionais de saúde em risco são os mais propensos a levarem agulhadas ou sofrerem cortes e ferimentos na pele na presença de fluidos e tecidos corporais contaminados. Os casos de transmissão do HIV através de feridas ressaltam a importância dos procedimentos de controle da infecção, especialmente na sala de cirurgia.

É frequente (3,7%) o contato com o sangue e outros fluidos corporais que contêm sangue em quantidades microscópicas ou elevadas durante os procedimentos cirúrgicos ortopédicos. Lacerações por fragmentos de ossos e extremidades, cortes e picadas de agulha devem ser evitados. Em seis estudos realizados, relatou-se o risco estimado de 0,09% após uma exposição mucocutânea, com base na soroconversão. A American Academy of Orthopaedic Surgeons (AAOS) desenvolveu diversas recomendações básicas para procedimentos na sala de cirurgia (Quadro 20-1). Essas precauções envolvem o uso de vestimentas cirúrgicas que oferecem proteção contra o contato com sangue, técnicas que não envolvem o uso da mão para cirurgia ou sutura, o ato de não passar instrumentos afiados de mão em mão (estabelecendo uma zona de "mãos livres") e a remoção

TABELA 20-8 Profilaxia Pós-exposição (*Postexposure Prophylaxis*, PEP). Recomendada contra o Vírus da Imunodeficiência Humana para Exposições da Membrana Mucosa e de Pele não Intacta*

TIPO DE EXPOSIÇÃO	HIV-POSITIVO, CLASSE 1†	HIV-POSITIVO, CLASSE 2†	FONTE COM SOROLOGIA DESCONHECIDA PARA O HIV‡	FONTE DESCONHECIDA§	HIV-NEGATIVO
Pouco volume‖	Considerar duas drogas básicas da PEP¶	Recomendam-se duas drogas básicas da PEP	Em geral, não se indica PEP. No entanto, considerar duas drogas básicas da PEP para a fonte com fatores de risco para HIV**	Em geral, não se indica PEP. No entanto, considere duas drogas básicas da PEP¶ em situações nas quais há probabilidade de exposição a indivíduos infectados pelo HIV	Não se indica PEP
Alto volume††	Recomendam-se duas drogas básicas da PEP	Recomenda-se esquema expandido, com três drogas da PEP	Em geral, não se indica PEP. No entanto, considere duas drogas básicas da PEP para a fonte com fatores de risco para HIV**	Em geral, não se indica PEP. No entanto, considere duas drogas básicas da PEP¶ em situações nas quais há probabilidade de exposição a indivíduos infectados pelo HIV	Não se indica PEP

*No caso de exposições de pele, o acompanhamento é indicado apenas se houver evidência de que a integridade da pele está comprometida (p. ex., dermatite, abrasão ou lesões abertas).
†HIV positivo, classe 1, Infecção assintomática pelo HIV ou carga viral baixa conhecida (p. ex., < 1.500 cópias/mL de RNA); HIV positivo, classe 2, infecção sintomática pelo HIV, Aids, soroconversão aguda ou alta carga viral conhecida. Se a resistência à droga for uma preocupação, procure um especialista. O início da PEP não deve ser adiado por causa de consultas médicas com especialistas; e, como essas consultas não podem substituir o aconselhamento pessoal, alguns recursos devem ser disponibilizados para promover a avaliação imediata e os cuidados de acompanhamento em todas as exposições.
‡Fonte com sorologia desconhecida para HIV (p. ex., indivíduo-fonte já falecido que não tenha amostras disponíveis para o teste de HIV).
§Fonte desconhecida (p. ex., contato com sangue descartado incorretamente).
‖Pouco volume (ou seja, poucas gotas).
¶A designação "considerar PEP" leva em conta que a PEP é opcional e deve basear-se em uma decisão individual entre quem foi exposto e o clínico que está realizando o tratamento.
**Se a PEP for oferecida e tomada, e a fonte for subsequentemente determinada como HIV negativo, o tratamento deverá ser descontinuado.
††Alto volume (ou seja, maior quantidade de sangue).
Do Centers From Disease Control and Prevention: Updated U.S. public health service guidelines for the management of occupational exposures to HBV, HCV, and HIV and recommendations for postexposure prophylaxis, *MMWR Morb Mortal Wkly* Rep 50:RR-11, 2001.

adequada de vestimentas contaminadas e limpeza pós-operatória. Recomendações específicas por parte da AAOS podem ser encontradas em seu boletim informativo *Preventing the Transmission of Bloodborne Pathogens* (2008).

A quimioprofilaxia para exposição ocupacional ao HIV é controversa. Os métodos mais eficazes para evitar a soroconversão ocupacional são o emprego das precauções universais. Recomenda-se a prática do uso de protetores para os olhos, pois a projeção de sangue apresenta uma taxa de contaminação entre 3% e 5%. Óculos comuns podem fornecer proteção, já que menos de 5% da contaminação esteve presente nas abas laterais de proteção da armação dos óculos. O uso de duas luvas em cada mão reduz o risco de contato com o sangue de 29% para 13%. No entanto, as luvas devem ser trocadas a cada duas horas ou a cada hora, em casos de traumas. Luvas cirúrgicas indicadoras também podem ser utilizadas para se detectar a perfuração da luva. As luvas Kevlar devem ser utilizadas no caso de existência de fragmentos ósseos ou quando forem utilizadas serras.

Após a exposição de um profissional de saúde ao sangue, deve-se realizar um teste rápido de HIV. Caso resulte negativo, nenhuma quimioprofilaxia deverá ser oferecida. No entanto, se for positivo, deve-se oferecer quimioprofilaxia. O teste rápido de HIV apresenta uma taxa baixa de resultados falso-positivos, razão pela qual todos os resultados positivos devem ser acompanhados por um imunoensaio enzimático e um ensaio de Western blot. O teste não identificará pacientes HIV positivos caso eles tenham sido infectados há menos de três meses. Eventual queda de 79% nas taxas de soroconversão têm sido exibidas com o uso da quimioprofilaxia após a exposição utilizando zidovudina e lamivudina, terminadores de cadeia para a transcriptase reversa. Adicionar um inibidor de protease, o indinavir, diminui ainda mais a atividade antirretroviral. Essas drogas devem ser administradas em até duas horas da exposição e, em geral, são recomendadas para uso contínuo por pelo menos quatro semanas. Em 2005, o CDC atualizou as Diretrizes de Serviço da Saúde Pública dos Estados Unidos para a gestão de exposições ocupacionais ao vírus da hepatite B, C e do HIV; algumas recomendações para a quimioprofilaxia podem ser encontradas na Tabela 20-8. O regime de medicação mais recente para a Profilaxia Pós-Exposição (*Postexposure Prophylaxis*, PEP) pode ser encontrado no National HIV/AIDS Clinicians Consultation Center (http://www.ucsf.edu/hivcntr). Dúvidas sobre a PEP podem ser respondidas através do telefone (PEPline) no +1 (888) HIV-4911, disponível apenas nos Estados Unidos. A maioria das exposições ao sangue infectado pelo HIV não causa soroconversão, e a toxicidade de um regime quimioprofilático deve ser considerada antes do início do tratamento. Se possível, recomenda-se a realização de uma consulta com um infectologista.

Outra preocupação quanto aos patógenos estende-se à hepatite. Anualmente, cerca de 10 mil trabalhadores da área de saúde são infectados com o vírus da hepatite B após uma exposição ocupacional. O desenvolvimento de uma vacina para esse vírus resultou em queda da transmissão, sendo recomendada para a maioria dos profissionais de saúde. O risco de hepatite C continua a crescer. Não há recomendações de PEP após o contato com esse vírus. As precauções universais deverão ser utilizadas para diminuir o risco da soroconversão desses patógenos.

REFERÊNCIAS

ETIOLOGIA E PROFILAXIA

Barie PS: Surgical site infections: epidemiology and prevention, *Surg Infect* 3:S–9, 2002.

Bhars CH, Marschal M, Weise K, et al: Acute musculoskeletal infection: comparison of different methods for intraoperative bacterial identification, *Acta Chir Orthop* 73:237, 2006.

Centers for Disease Control and Prevention: *Update: allograft-associated bacterial infections–United States, 2002.* Available at www.cdc.gov/mmwr/preview,mmwrhtmlmm5110a2.htm. Accessed November 18, 2010.

Edlich RF, Wind TC, Hill LG, et al: Creating another barrier to the transmission of bloodborne operative infections with a new glove gauntlet, *J Long Term Eff Med Implants* 13:97, 2003.

Fluit AC, Verhoef J, Schmitz FJ, European SENTRY Participants: Frequency of isolation and antimicrobial resistance of gram-negative and gram-positive bacteria from patients in intensive care units of 25 European university hospitals participating in the European arm of the SENTRY Antimicrobial Surveillance Program 1997-1998, *Eur J Clin Microbiol Infect Dis* 20:617, 2001.

French GL: What's new and not so new on the antimicrobial horizon? *Clin Microbiol Infect* 14:19, 2008.

Kak V, Chandrasekar PH: Bone and joint infections in injection drug users, *Infect Dis Clin North Am* 16:681, 2002.

Kim DH, Spencer M, Davidson SM, et al: Institutional prescreening for detection and eradication of methicillin-resistant *Staphylococcus aureus* in patients undergoing elective orthopaedic surgery, *J Bone Joint Surg* 92A:1820, 2010.

Klevens RM: Invasive methicillin-resistant *Staphylococcus aureus* infections in the United States, *JAMA* 298:1763, 2007.

Luedicke C, Slickers P, Ehricht R, Monecke S: Molecular fingerprinting of *Staphylococcus aureus* from bone and joint infections, *Eur J Clin Microbiol Infect Dis* 29:457, 2010.

Marcotte AL, Trzeciak MA: Community-acquired methicillin resistant *Staphylococcus aureus*: an emerging pathogen in orthopaedics, *J Am Acad Orthop Surg* 16:98, 2008.

Parienti JJ, Thibon P, Heller R, et al: Hand-rubbing with an aqueous alcoholic vs. traditional surgical hand-scrubbing and 30-day surgical site infection rates: a randomized equivalence study, *JAMA* 288:722, 2002.

Schmidt AH, Swiontkowski MF: Pathophysiology of infections after internal fixation of fractures, *J Am Acad Orthop Surg* 8:285, 2000.

Schwarzkopf R, Takemoto RC, Immerman I, et al: Prevalence of *Staphylococcus aureus* colonization in orthopaedic surgeons and their patients, *J Bone Joint Surg* 92A:1815, 2010.

Stefani S, Goglio A: Methicillin-resistant *Staphylococcus aureus:* related infections and antibiotic resistance, *Int J Infect Dis* 14S4:S19, 2010.

Tanner J, Parkinson H: Double gloving to reduce surgical cross-infection, *Cochrane Database Syst Rev* 3:CD003087, 2002.

Wilson ML, Winn W: Laboratory diagnosis of bone, joint, soft-tissue, and skin infections, *Clin Infect Dis* 46:453, 2008.

Wong KC, Leung KS: Transmission and prevention of occupational infections in orthopaedic surgeons, *J Bone Joint Surg* 86A:1065, 2004.

DIAGNÓSTICO

DeWinter F, Van de Wiele C, Vogelaers D, et al: Fluorine-18 fluorodeoxyglucose-positron emission tomography: a highly accurate imaging modality for the diagnosis of chronic musculoskeletal infections, *J Bone Joint Surg* 83A:651, 2001.

Jung ST, Rowe SM, Moon ES, et al: Significance of laboratory and radiologic findings for differentiating between septic arthritis and transient synovitis of the hip, *J Pediatr Orthop* 23:368, 2003.

Kattapuram TM, Treat ME, Kattapuram SV: Magnetic resonance imaging of bone and soft tissue infections, *Curr Clin Top Infect Dis* 21:190, 2001.

Levine BR, Evans BG: Use of blood culture vial specimens in intraoperative detection of infection, *Clin Orthop Relat Res* 382:222, 2001.

Moojen DJF, Spijkers SNM, Schot CS, et al: Identification of orthopaedic infections using broad-range polymerase chain reaction and reverse line blot hybridization, *J Bone Joint Surg* 89:1298, 2007.

Morrissy RT: Bone and joint sepsis. In Morrissy RT, Weinstein SL, editors: *Lovell and Winter's pediatric orthopaedics*, ed 5, Philadelphia, 2001, Lippincott-Raven.

Palestro CJ, Lov C, Miller TT: Imaging of musculoskeletal infections, *Best Pract Res Clin Rheumatol* 20:1197, 2006.

Prandini N, Lazzeri E, Rossi B, et al: Nuclear medicine imaging of bone infections, *Nucl Med Comm* 27:633, 2006.

Pruthi S, Thapa MM: Infectious and inflammatory disorders, *Magn Reson Imaging Clin North Am* 17:423, 2009.

Quigley AM, Gananasegaran G, Buscombe JR, Hilson AJ: Technetium-99m-labelled sulesomab (LeukoScan) in the evaluation of soft-tissue infections, *Med Princ Pract* 17:447, 2008.

Sonmezoglu K, Sonmezoglu M, Halac M, et al: Usefulness of ^{99m}Tc-ciprofloxacin (infection) scan in diagnosis of chronic orthopedic infections: comparative study with ^{99m}Tc-HMPAO leukocyte scintigraphy, *J Nucl Med* 42:567, 2001.

Teller RE, Christie MJ, Martin W, et al: Sequential indium-labeled leukocyte and bone scans to diagnose prosthetic joint infection, *Clin Orthop Relat Res* 373:241, 2000.

Turecki MB, Taljanovic MS, Stubbs AY, et al: Imaging of musculoskeletal soft-tissue infections, *Skeletal Radiol* 39:957, 2010.

Vicente AG, Almoguera M, Alonso JC, et al: Diagnosis of orthopedic infection in clinical practice using Tc-99m sulesomab (anti-granulocyte monoclonal antibody fragment fab 2), *Clin Nucl Med* 29:781, 2004.

Wolf G, Aigner RM, Schwarz T: Diagnosis of bone infection using ^{99m}Tc-HMPAO labeled leukocytes, *Nucl Med Commun* 22: 1201, 2001.

TRATAMENTO

Hanssen AD: Local antibiotic delivery vehicles in the treatment of musculoskeletal infection, *Clin Orthop Relat Res* 437:91, 2005.

Holtom PD, Patzakis MJ: Newer methods of antimicrobial delivery for bone and joint infections, *Instr Course Lect* 52:745, 2003.

Kanellakopoulou K, Giamarellos-Bourboulis EJ: Carrier systems for local delivery of antibiotics in bone infections, *Drugs* 59:1223, 2000.

Nathwani D: Place of parenteral cephalosporins in the ambulatory setting: clinical evidence, *Drugs* 3:47, 2000.

O'Donnell JA, Gelone SP: Fluoroquinolones, *Infect Dis Clin North Am* 14:489, 2000.

Tarkin IS, Dunman PM, Garvin KL: Improving the treatment of musculoskeletal infections with molecular diagnostics, *Clin Orthop Relat Res* 437:83, 2005.

VÍRUS DA IMUNODEFICIÊNCIA HUMANA (*HUMAN IMMUNODEFICIENCY VIRUS*, HIV)

American Academy of Orthopaedic Surgeons Advisory Statement: *Preventing the transmission of bloodborne pathogens*, February 2001, revised 2008. Available at www.aaos.org/wordhtml/papers/advistmt/1018.htm.

American College of Surgeons Committee on Perioperative Care: Statement on sharps safety, *Bull Am Coll Surg* 92:34, 2007.

Azar FM: Tissue processing: role of secondary sterilization techniques, *Clin Sports Med* 28:191, 2009.

Bassett IV, Freedberg KA, Walensky RP: Two drugs or three? Balancing efficacy, toxicity, and resistance in postexposure prophylaxis for occupational exposure to HIV, *Clin Infect Dis* 39:395, 2004.

Berguer R, Heller PJ: Strategies for preventing sharps injuries in the operating room, *Surg Clin North Am* 855:1299, 2005.

Biviji AA, Paiement GD, Steinbach LS: Musculoskeletal manifestations of human immunodeficiency virus infection, *J Am Acad Orthop Surg* 10:312, 2002.

Bouvet E, Pellissier G, Abiteboul D, L'Hériteau F: Group for the Prevention of Occupational Infections in Healthcare Workers: Is double gloving an effective barrier to protect surgeons against blood exposure due to needlestick injury? *Infect Control Hosp Epidemiol* 30:928, 2009.

Centers for Disease Control and Prevention: Updated U.S. public health service guidelines for the management of occupational exposures to HBV, HCV, and HIV and recommendations for postexposure prophylaxis, *MMWR Morb Mortal Wkly Rep* 50:(RR-11), 2001.

Centers for Disease Control and Prevention: *Division of HIV/AIDS prevention*: basic statistics, 2003. Available at www.cdc.gov/hiv/stats.htm#hivest.

Centers for Disease Control and Prevention: Public Health Service guidelines for the management occupational exposures to HIV and recommendations for postexposure prophylaxis. *MMWR Morbid Mortal Wkly Rep* 54:1, 2005.

Centers for Disease Control and Prevention: *Surveillance of occupationally acquired HIV/AIDS in healthcare personnel as of December 2006*. Available at www.cdc.gov/ncidod/dhqp/bp_hcp_w_hiv.html. Accessed October 5, 2010.

Centers for Disease Control and Prevention: *HIV in the United States*. Available at www.cdc.gov/hiv. Accessed November 18, 2010.

Corey KE, Servoss JC, Casson D, et al: Pilot study of postexposure prophylaxis for hepatitis C virus in health care workers, *Infect Control Hosp Epidemiol* 30:1000, 2009.

Friedlaender GE: Appropriate screening for prevention of infection transmission by musculoskeletal allografts, *Instr Course Lect* 49:615, 2000.

Judd WR, Romanelli F, Smith KM, Murphy BS: *Postexposure prophylaxis: a guide for prevention of human immunodeficiency virus transmission in orthopaedic surgery*. Available at www.orthosupersite.com/print.aspx?rid=27829. Accessed August 26, 2010.

Laine T, Aarnio P: Glove perforation in orthopaedic and trauma surgery: a comparison between single, double indicator gloving and double gloving with two regular gloves, *J Bone Joint Surg* 86B:898, 2004.

Lemaire R, Masson JB: Risk of transmission of blood-borne viral infection in orthopaedic and trauma surgery, *J Bone Joint Surg* 82B:313, 2000.

McAllister DR, Joyce MJ, Mann BJ, Vangsness T: Allograft update: The current status of tissue regulation, procurement, processing, and sterilization, *Am J Sports Med* 35:2148, 2007.

Mikhael MM, Huddleston PM, Zobitz ME, et al: Mechanical strength of bone allografts subjected to chemical sterilization and other terminal processing methods, *J Biomech* 41:2816, 2008.

Mroz TE, Joyce MJ, Steinmetz MP, et al: Musculoskeletal allograft risks and recalls in the United States, *J Am Acad Orthop Surg* 16;559, 2008.

Panlilio A: Current issues and update on human immunodeficiency virus infection in the orthopaedic setting, *Instr Course Lect* 49:621, 2000.

Panlilio AL, Cardo DM, Grohskopf LA, et al: Updated US Public Health Service guidelines for the management of occupational exposures to HIV and recommendations for postexposure prophylaxis, *MMWR Recomm Rep* 54:1, 2005.

Robert LM, Chamberland ME, Cleveland JL, et al: Investigation of patients of health care workers infected with HIV. Centers for Disease Control and Prevention database, *Ann Intern Med* 122:653, 1995.

Stramer SL: Current risks of transfusion-transmitted agents: a review, *Arch Pathol Lab Med* 131:702, 2007.

UNAIDS/WHO (Joint United Nations Program on HIV/AIDS—World Health Organization): *Global summary of HIV and AIDS epidemic, December 2004*. Available at www.unaids.org/html/pub/topics/epidemiology/slides02/12-04/epicoredec04slide001_en_ppt.htm.

Vangsness CT, Dellamaggiora RD: Current safety sterilization and tissue banking issues for soft tissue allografts, *Clin Sports Med* 28:183, 2009.

Wittmann A, Kralj N, Köver J, et al: Study of blood contact in simulated surgical needlestick injuries with single or double latex gloving, *Infect Control Hosp Epidemiol* 30:53, 2009.

World Health Organization Regional Office for the Western Pacific: *Fact sheets: 3 × 5—responding to a global crisis*. Available at www.wpro.who.int/media_centre/fact_sheets/fs_200312_3X5AIDS.htm.

Worldwide HIV & AIDS statistics: *2009 AIDS epidemic update*. Available at www.avert.org/worldstats.htm. Accessed October 5, 2010.

As referências completas estão disponíveis em www.expertconsult.com.

OSTEOMIELITE

Gregory D. Dabov

CAPÍTULO 21

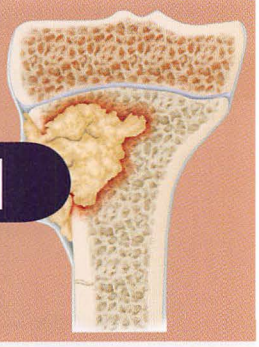

CLASSIFICAÇÃO 725
OSTEOMIELITE HEMATOGÊNICA AGUDA 725
DIAGNÓSTICO 727
TRATAMENTO 729
OSTEOMIELITE HEMATOGÊNICA SUBAGUDA 730
ABSCESSO DE BRODIE 731
OSTEOMIELITE CRÔNICA 731
CLASSIFICAÇÃO 732
DIAGNÓSTICO 733
TRATAMENTO 733
Cadeias de Esferas de Antibiótico de Polimetilmetacrilato 736
Sistemas de Liberação de Antibiótico Biodegradável 737
Drenos de Sucção Fechados 738
Transferência do Tecido Mole 738
Técnica de Ilizarov 738
Tratamentos Adjuvantes 739
OSTEOMIELITE ESCLEROSANTE DE GARRÉ 739
ESTÁDIO RESIDUAL DA OSTEOMIELITE 739
FRATURA PATOLÓGICA NA OSTEOMIELITE 739
OSTEOMIELITE MULTIFOCAL RECORRENTE CRÔNICA 739
OSTEOMIELITE APÓS FERIDA PUNTIFORME DO PÉ 740
OSTEOMIELITE ANAERÓBICA 740
OSTEOMIELITE DE REGIÕES ESPECÍFICAS 740
CALCÂNEO 740
TERÇO DISTAL DO FÊMUR 741
ÍLIO 742
Tratamento durante a Fase Aguda 742
Tratamento durante a Fase Crônica 742
ÍSQUIO E PÚBIS 742
COLUNA 742
RESSECÇÃO OU EXCISÃO PARA OSTEOMIELITE 742
RESSECÇÃO DOS TARSOS 743
RESSECÇÃO DA FÍBULA 743
RESSECÇÃO DA ASA ILÍACA 744
AMPUTAÇÃO PARA OSTEOMIELITE 744

A osteomielite tem sido um dos problemas mais difíceis e desafiadores confrontados pelos cirurgiões ortopédicos. Atualmente, morbidade e mortalidade da osteomielite são relativamente baixas por causa dos modernos métodos de tratamento, incluindo o uso de antibióticos e tratamento cirúrgico agressivo. A chave para o manejo bem-sucedido são diagnóstico precoce, tratamento cirúrgico e antimicrobiano adequado. Em casos complexos, uma abordagem multidisciplinar é necessária, envolvendo um cirurgião ortopédico, um especialista de doença infecciosa, e um cirurgião plástico.

A *osteomielite* é definida como uma inflamação do osso causada por um organismo infeccioso. A infecção pode ser limitada a uma única parte do osso ou pode envolver inúmeras regiões, como a medula, córtex, periósteo e o tecido mole circundante. A infecção geralmente é devido a um único organismo, mas as infecções polimicrobianas podem ocorrer, especialmente no pé diabético.

CLASSIFICAÇÃO

A classificação de osteomielite é baseada em inúmeros critérios, tais como a duração e mecanismo de infecção e o tipo de resposta do hospedeiro à infecção. A osteomielite pode ser classificada como *aguda*, *subaguda*, ou *crônica*, dependendo da duração dos sintomas. No entanto, o tempo-limite que define essas classes não é arbitrário. O mecanismo de infecção pode ser por *contiguidade* (*exógeno*) ou *hematogênico*. A osteomielite exógena é causada por fraturas abertas, cirurgia (iatrogênica), ou propagação contígua do tecido local infectado. A forma hematogênica resulta da bacteremia. A osteomielite também pode ser classificada como *piogênica* ou *não piogênica* com base na resposta do hospedeiro à doença. Cierny e Mader propuseram um sistema de classificação para osteomielite crônica com base em critérios anatômicos e por fatores do hospedeiro. Esse sistema está descrito na seção sobre osteomielite crônica. A classificação neste capítulo é baseada na duração dos sintomas (aguda, subaguda e crônica) e mecanismo de infecção (exógeno ou hematogênico).

OSTEOMIELITE HEMATOGÊNICA AGUDA

A osteomielite hematogênica aguda é o tipo mais comum de infecção do osso e normalmente é vista em crianças. A incidência de osteomielite hematogênica aguda diminuiu dramaticamente nas últimas décadas. Um melhor padrão de vida e de higiene provavelmente contribuiu para essa tendência. A osteomielite hematogênica aguda é mais comum no gênero masculino em todos os grupos de idade. É causada por uma bacteremia, que é de ocorrência comum na infância. As causas de bacteremia são muitas. O crescimento bacteriológico do osso geralmente está associado com outros fatores como trauma localizado, doença crônica, desnutrição, ou um sistema imunológico inadequado. Em muitos casos, a causa exata da doença não pode ser identificada.

Em crianças, a infecção geralmente envolve a metáfise de longos ossos que apresentam rápido crescimento. O crescimento bacteriano leva a uma reação inflamatória, a qual pode causar necrose isquêmica local do osso e subsequente formação de abscesso. Conforme o abscesso aumenta, a pressão intramedular aumenta causando isquemia cortical, a qual pode permitir que material purulento escape através do córtex no espaço subperiosteal. Um abscesso subperiosteal, então, se desenvolve (Fig. 21-1).

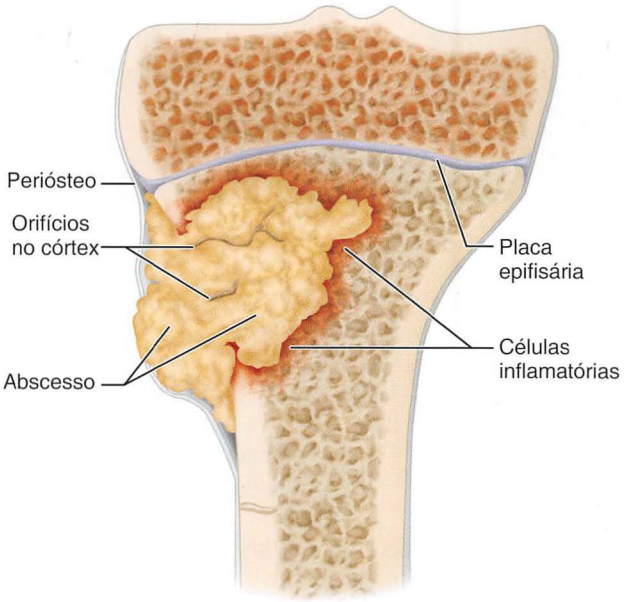

FIGURA 21-1 Fisiopatologia do esfregaço hematogênico. Quando sob pressão, exsudato ou abscesso pode estender-se através dos canais Volkmann na região subperiosteal e, a partir daqui, na cavidade medular ou epífise.

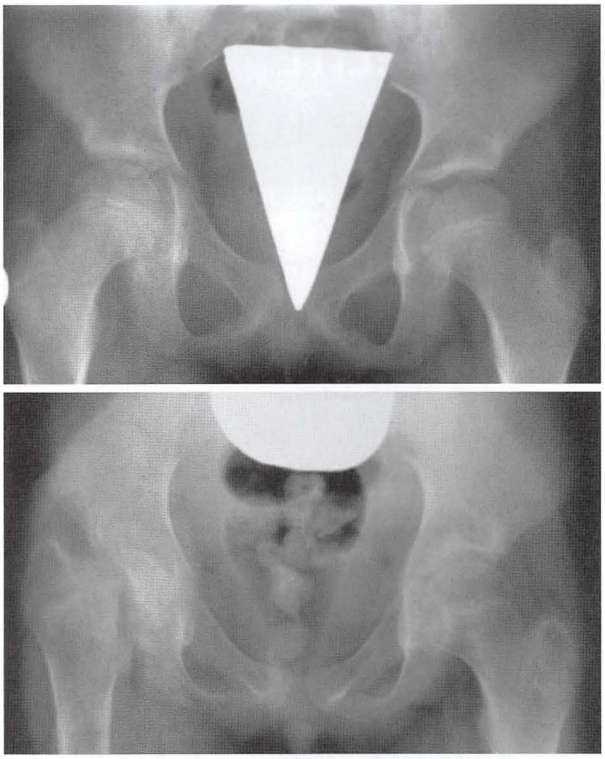

FIGURA 21-2 Fratura patológica após a destruição do osso cortical por infecção.

Se deixado sem ser tratado, esse processo eventualmente resulta em extensiva formação de sequela e em osteomielite crônica. A distribuição de idade da osteomielite hematogênica aguda em crianças é bimodal, geralmente afetando crianças menores de 2 anos e crianças com idade de 8 a 12 anos. Metade de todas as crianças com osteomielite tem menos de 5 anos. Os efeitos da osteomielite em crianças variam com a idade.

Em crianças menores do que 2 anos, alguns vasos sanguíneos cruzam a fise e podem permitir a difusão da infecção na epífise. Por esse motivo, as crianças estão suscetíveis à redução do comprimento do membro ou à deformidade angular se a fise ou epífise for danificada a partir da infecção. Caso contrário, a fise age como uma barreira que previne a difusão direta de um abscesso metafisário para a epífise. A metáfise tem relativamente menos células fagocíticas do que a fise ou diáfise, permitindo que a infecção ocorra mais facilmente nessa área. Um abscesso resultante rompe através do fino córtex metafisário, formando um abscesso subperiosteal. A diáfise raramente está envolvida, e o extensivo sequestro ocorre de forma infrequente, exceto nos casos mais graves.

Em crianças maiores do que 2 anos, a fise efetivamente age como uma barreira para a difusão de um abscesso metafisário. Como o córtex metafisário em crianças mais velhas é mais espesso, no entanto, a diáfise está em maior risco nesses pacientes. Se a infecção dissemina-se na diáfise, o suprimento de sangue endosteal pode ser ameaçado. Com um abscesso subperiosteal concomitante, o suprimento de sangue periosteal é danificado e pode resultar em extensivo sequestro e osteomielite crônica, se não tratado de forma adequada.

Após as fises serem fechadas, a osteomielite hematogênica aguda é muito menos comum. O crescimento bacteriano hematogênico do osso em adultos normalmente é visto em um hospedeiro comprometido. Embora ele possa ocorrer em qualquer lugar e em qualquer parte do osso, geralmente os corpos vertebrais são afetados. Nesses pacientes, os abscessos se espalham lentamente e raramente formam um grande sequestro. Se ocorre destruição localizada do osso cortical, a fratura patológica pode resultar (Fig. 21-2).

A difusão da infecção para uma articulação contígua também está relacionada com a idade do paciente. Em crianças menores do que 2 anos, o suprimento de sangue comum da metáfise e epífise cruza a fise e pode permitir difusão do abscesso metafisário na epífise e eventualmente na articulação. A articulação do quadril é a mais comumente afetada em pacientes jovens; no entanto, as fises do úmero proximal, colo radial e fíbula distal também são intra-articulares, e a infecção nessas áreas pode levar a artrite séptica também. Na infecção grave, a separação epifisária pode ocorrer em crianças menores do que 2 anos (Fig. 21-3). Em crianças mais velhas, essa circulação comum não é mais presente, e a artrite séptica é rara. Após as fises serem fechadas, a infecção pode se estender diretamente da metáfise para a epífise e envolver a articulação. A artrite séptica resultante da osteomielite hematogênica aguda geralmente é vista apenas em crianças.

O *Staphylococcus aureus* é o organismo infeccioso mais comum encontrado em crianças mais velhas e adultos com osteomielite. A bactéria gram-negativa foi encontrada como causadora de um número crescente de infecções no corpo vertebral em adultos. O *Pseudomonas* é o organismo infeccioso mais comum encontrado nos usuários de drogas intravenosas com osteomielite. A osteomielite fúngica é vista cada vez mais em pacientes cronicamente doentes que recebem tratamento intravenoso de longa duração ou nutrição parenteral. A osteomielite por *Salmonella* tem sido associada com hemoglobinopatias SS ou SC. Essa infecção tende a ser diafisária em vez de metafisária (Fig. 21-4).

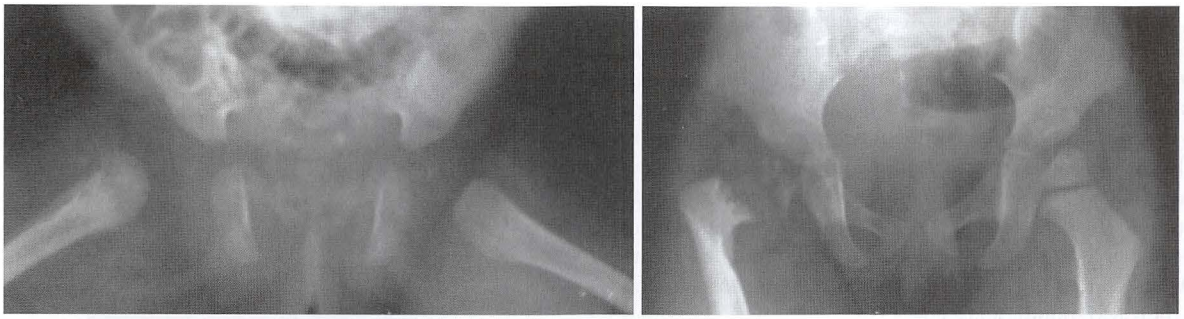

FIGURA 21-3 A separação epifisária causada por infecção em crianças jovens.

Em crianças com osteomielite hematogênica aguda, *S. aureus* ainda é um agente frequente, mas *Streptococcus* do grupo B e coliformes gram-negativos também são comumente encontrados. *S. aureus* ou organismos gram-negativos são a causa comum de infecções ortopédicas encontradas em crianças prematuras submetidas a tratamento na unidade de cuidado intensivo neonatal; mais de 40% têm envolvimento multifocal. O *Streptococcus* do grupo B é o organismo infeccioso mais provavelmente encontrado em crianças saudáveis de 2 a 4 semanas de idade. As infecções por *Haemophilus influenzae* ocorrem principalmente em crianças com 6 meses a 4 anos de idade. A incidência dessa infecção foi reduzida dramaticamente por causa das imunizações de rotina contra o organismo. Mais recentemente, houve um crescimento dramático no número de crianças com *S. aureus* resistente à meticilina (MRSA, do inglês, *methicillin-resistant S. aureus*) e infecções por MRSA adquiridas pela comunidade, as quais são associadas com o aumento das complicações.

DIAGNÓSTICO

A avaliação da osteomielite hematogênica aguda deve começar com uma história e exame físico (Quadro 21-1). Os sinais e sintomas podem variar de forma significativa. Em crianças, pacientes idosos, ou pacientes imunocomprometidos, os achados clínicos podem ser mínimos. Febre e mal-estar podem ou não estar presentes nos estádios iniciais da doença, embora dor e sensibilidade local sejam achados comuns. O inchaço pode ser significativo, e a síndrome compartimental foi relatada em crianças.

A contagem de leucócitos muitas vezes é normal, mas a velocidade de hemossedimentação (VHS) e o nível de proteína C-reativa normalmente são elevados. A proteína C-reativa é uma medição da resposta de fase aguda e é especialmente útil em monitorar o curso do tratamento de osteomielite aguda, porque ela normaliza muito mais rápido do que a VHS.

As radiografias padrão geralmente são negativas, mas podem mostrar inchaço do tecido mole adjacente. Embora o inchaço do tecido mole possa ser visto de 1 a 3 dias após o início da infecção, mudanças no esqueleto, como reação periosteal ou destruição óssea, geralmente não são vistas em radiografias simples até 10 a 12 dias na infecção (Fig. 21-5). As condições que podem ser confundidas com osteomielite nas radiografias simples incluem artrite séptica, sarcoma de Ewing, osteossarcoma, artrite juvenil, crise de célula falciforme, doença de

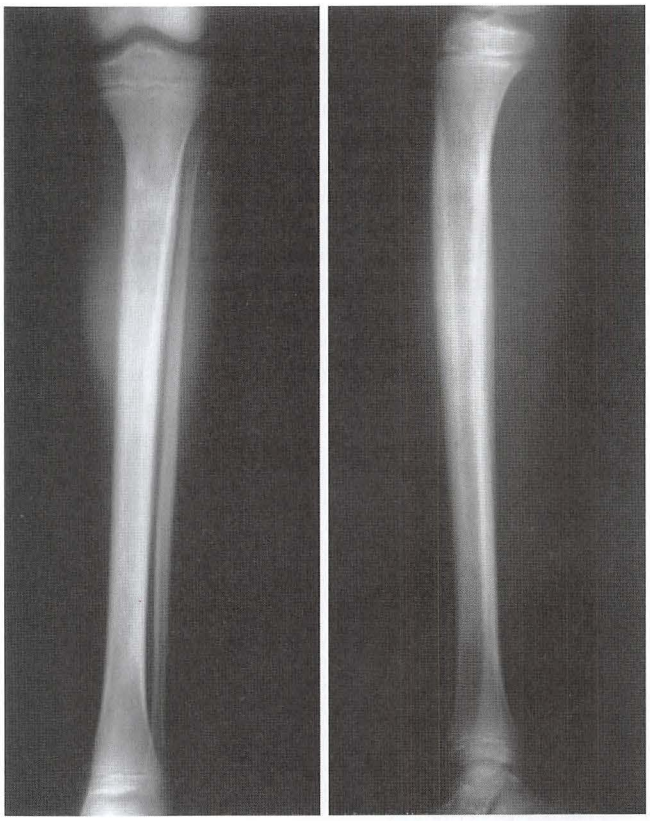

FIGURA 21-4 Osteomielite da tíbia em paciente com anemia falciforme.

QUADRO 21-1 Avaliação de Osteomielite Hematogênica Aguda

- Histórico e exame físico
- Testes laboratoriais: contagem de leucócitos, VHS, proteína C-reativa
- Radiografia simples
- Cintilografia óssea com tecnécio-99m ± RM
- Aspiração para suspeita de abscesso

Gaucher e fraturas por estresse. A cintilografia do osso com tecnécio-99m podem confirmar o diagnóstico de 24 a 48 horas após o início em 90% a 95% de pacientes (Fig. 21-6); uma cintilografia do osso com tecnécio-99m negativa exclui de forma efetiva o diagnóstico de osteomielite. As cintilografias por gálio e varreduras de leucócito marcadas por índio-111 também podem auxiliar no diagnóstico quando utilizadas em conjunção com a cintilografia com tecnécio. A RM pode mostrar mudanças inflamatórias precoces na medula óssea e tecido mole e é muito útil para detectar os abscessos intraósseo e subperiosteal. Nas imagens por RM ponderadas em T1, a osteomielite normalmente tem baixa intensidade de sinal; nas imagens de recuperação da inversão com T1 curto (STIR, do inglês, *short-tau inversion recovery*) e ponderadas em T2, ela tem uma alta intensidade de sinal da medula (Cap. 2). Embora a sensibilidade de RM para o diagnóstico de osteomielite seja alta (aproximadamente 98%), a especificidade é muito menor (em torno de 75%). Um estudo descobriu que aproximadamente 60% das efusões articulares sépticas não complicadas demonstraram intensidade de sinal da medula anormal que foi confundida com osteomielite. A ultrassonografia foi utilizada para diferenciar a osteomielite hematogênica aguda da celulite, o abscesso do tecido mole, artrite séptica aguda e tumores malignos do osso em crianças; no entanto, essa modalidade é altamente dependente do operador, com uma precisão de diagnóstico de aproximadamente 60%. Outras modalidades de diagnóstico atualmente sendo investigadas incluem varredura com antibióticos radiomarcados, tomografia por emissão de pósitron marcadas com fluorodesoxiglicose (FDG-PET, do inglês, *fluorodeoxyglucose-labeled positron emission tomography*), e tomografia computadorizada por emissão de fóton único (SPECT, do inglês, *single photon emission computed tomography*).

FIGURA 21-5 Radiografia mostrando a destruição óssea.

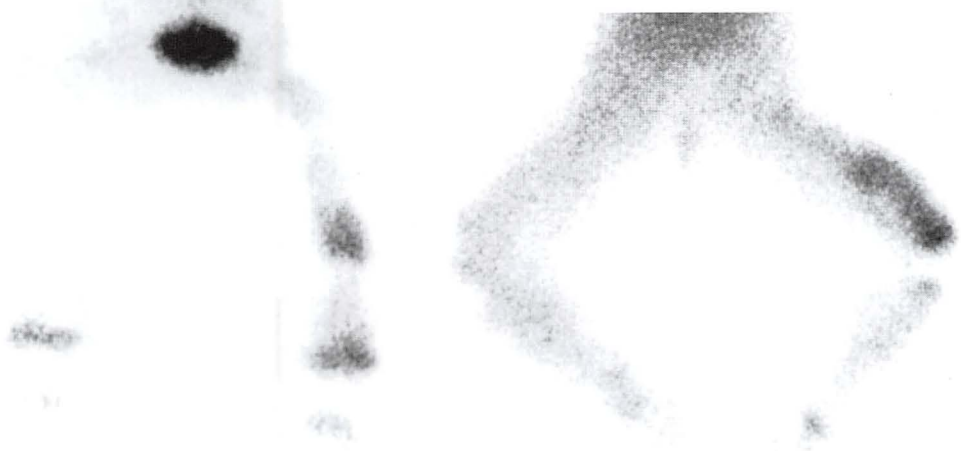

FIGURA 21-6 Cintilografia do osso mostrando aumento da captação na área da osteomielite.

O organismo causador pode ser identificado em aproximadamente 50% dos pacientes através de culturas de sangue. A aspiração do osso normalmente fornece um diagnóstico bacteriológico preciso e deve ser realizada com uma agulha de calibre 16 ou 18 na área de máximos inchaço e sensibilidade, normalmente a região da metáfise do osso. O espaço subperiosteal deve ser aspirado primeiramente inserindo-se a agulha no nível do córtex externo. Se nenhum material purulento ou fluido é encontrado, a agulha é colocada através do córtex para obter um aspirado da medula. Os pacientes com osteomielite suspeitada do quadril ou vértebra devem submeter-se a TC ou aspiração auxiliada por ultrassom. A amostra é enviada para o laboratório para coloração de Gram, cultura e sensibilidade a antibióticos.

TRATAMENTO

O tratamento apropriado e rápido após o início da osteomielite hematogênica aguda pode reduzir de forma significativa a morbidade. A cirurgia e o tratamento com antibióticos são complementares, e em alguns pacientes o tratamento antibiótico sozinho cura a doença; em outros, o tratamento antibiótico prolongado é destinado para casos de falhas sem tratamento cirúrgico. A escolha do antibiótico é baseada na atividade bacteriana mais elevada, menor toxicidade e menor custo.

Foi estabelecido que os abscessos sequestrados exigem a drenagem cirúrgica. As áreas de simples inflamação sem formação de abscesso podem ser tratadas apenas com antibióticos. Em 1983, Nade propôs cinco princípios para o tratamento da osteomielite hematogênica aguda que ainda são aplicáveis hoje: (1) um antibiótico apropriado é eficaz antes da formação do abscesso; (2) antibióticos não esterilizam tecidos avasculares ou abscessos, e essas áreas exigem remoção cirúrgica; (3) se essa remoção é eficaz, os antibióticos devem prevenir sua nova formação, e o fechamento da lesão primária deve ser seguro; (4) cirurgia não deve danificar o osso isquêmico e tecido mole; e (5) antibióticos devem ser continuados após a cirurgia.

Um paciente com suspeita de ter osteomielite hematogênica aguda deve ser avaliado como descrito anteriormente. O paciente deve receber cuidado de suporte geral, consistindo em fluidos intravenosos, analgésicos apropriados, e posicionamento confortável do membro afetado. Frequentes exames em série devem ser feitos. Se um abscesso que requer drenagem cirúrgica não é encontrado por RM ou ultrassom, o tratamento com antibiótico intravenoso empírico deve ser iniciado, e o paciente deve ser cuidadosamente monitorado. O valor da proteína C-reativa deve ser verificado a cada 2 a 3 dias após o início do tratamento com antibiótico. Se nenhuma resposta clínica apreciável para o tratamento com antibiótico é observada dentro de 24 a 48 horas, os abscessos ocultos devem ser procurados e a drenagem cirúrgica deve ser considerada. As duas principais indicações para cirurgia na osteomielite hematogênica aguda são (1) a presença de um abscesso que requer drenagem e (2) a falha de melhora do paciente, apesar do tratamento antibiótico intravenoso apropriado.

O objetivo da cirurgia é drenar qualquer cavidade de abscesso e remover todo o tecido não viável ou necrótico. Quando um abscesso subperiosteal é encontrado em uma criança, vários pequenos orifícios devem ser realizados através do córtex no canal medular. Se pus intramedular é encontrado, uma pequena janela de osso é removida. A pele é fechada frouxamente sobre os drenos, e o membro é protegido por tala. O membro é protegido por várias semanas para evitar fratura patológica. Os antibióticos intravenosos devem ser continuados no pós-operatório. A duração do tratamento com antibiótico é controversa; no entanto, a tendência atual é para um curso mais curto de antibióticos intravenosos, seguido por antibióticos por via oral e monitoramento dos níveis séricos de antibiótico. Esse cronograma deve ser determinado em uma base individual e em colaboração com um consultor de doença infecciosa.

DRENAGEM DA OSTEOMIELITE HEMATOGÊNICA AGUDA

A técnica para drenagem da osteomielite aguda da tíbia é descrita. A técnica e os princípios para drenagem em outros grandes ossos são semelhantes. As abordagens para várias áreas anatômicas são descritas no Capítulo 1.

TÉCNICA 21-1

- Use um torniquete sempre que possível. Eleve a extremidade por alguns minutos antes de inflar o torniquete. Não exsanguine o membro com uma bandagem elástica se a infecção estiver presente.
- Faça uma incisão anteromedial 5,0 a 7,5 cm de comprimento sobre a parte afetada da tíbia.
- Realize a incisão do periósteo longitudinalmente; ela pode ser elevada do osso por um abscesso subperiosteal, e, se assim for, o pus comprimido vai escapar.
- Se nenhum abscesso é encontrado, gentilmente eleve o periósteo 1,5 cm de cada lado. Tente tirar tão pouco quanto possível o periósteo; quanto mais periósteo é tirado, mais o suprimento de sangue para o osso é danificado.
- Perfure vários orifícios de 4 mm de diâmetro através do córtex no canal medular, independentemente de um abscesso subperiosteal estar presente. Se o pus escapa através desses orifícios, utilize uma broca para delinear uma janela cortical de 1,3 × 2,5 cm e remova o córtex com um osteótomo.
- Evacue o pus intramedular, e remova gentilmente qualquer tecido necrótico.
- Irrigue a cavidade com pelo menos 3 L de solução salina com um sistema de lavagem pulsátil. Os antibióticos podem ser colocados na solução de irrigação.
- Feche a pele frouxamente sobre os drenos, mas não feche a ferida se isto produz tensão excessiva na pele.

CUIDADO PÓS-OPERATÓRIO Uma longa tala de gesso posterior na perna é aplicada com o pé em uma posição neutra, o tornozelo a 90 graus, e o joelho a 20 graus de flexão. Quando a ferida cicatriza, a tala é removida e é iniciado o apoio para suportar o peso protegido com muletas. O paciente é colocado em antibióticos com base nas sensibilidades da cultura. Geralmente, um curso de 6 semanas com antibióticos intravenosos é administrado. O acompanhamento da doença ortopédica e infecciosa é continuado por pelo menos 1 ano.

OSTEOMIELITE HEMATOGÊNICA SUBAGUDA

Em comparação com a osteomielite aguda, a osteomielite hematogênica subaguda tem um início mais insidioso e não tem a gravidade dos sintomas, o que torna difícil o diagnóstico desse distúrbio. A osteomielite subaguda é relativamente comum, relatada como de ocorrência em mais de um terço dos pacientes com infecções primárias no osso.

Por causa do curso indolente da subosteomielite aguda, o diagnóstico normalmente é atrasado por mais de 2 semanas. Os sinais e sintomas sistêmicos são mínimos. A temperatura é apenas ligeiramente elevada. A dor leve a moderada é apenas um dos sinais consistentes que sugerem o diagnóstico. As contagens de leucócitos geralmente são normais. A taxa de VHS é elevada em apenas 50% dos pacientes, e as culturas de sangue normalmente são negativas. Mesmo com um aspirado de osso adequado ou amostra de biópsia, um patógeno é identificado em apenas 60% dos casos. As radiografias simples e as cintilografias do osso geralmente são positivas (Fig. 21-7).

Acredita-se que o curso indolente da osteomielite subaguda seja o resultado do aumento da resistência do hospedeiro, da diminuição da virulência bacteriana, ou da administração de antibióticos antes do início dos sintomas. Especula-se que a combinação de um organismo de baixa virulência com uma forte resposta ao hospedeiro pode permitir que a inflamação persista no osso sem produzir sinais ou sintomas significativos. No entanto, o diagnóstico correto depende amplamente da suspeita clínica e dos achados radiográficos.

Uma classificação radiográfica de osteomielite hematogênica subaguda foi descrita por Gledhill e modificada por Roberts et al. (Tabela 21-1 e Fig. 21-8). Diferenciar essas lesões de um tumor primário do osso algumas vezes pode ser difícil. Não existem grandes séries que relatem achados de RM na osteomielite subaguda, mas a RM é desejável para ajudar a estreitar o diagnóstico diferencial e auxiliar no planejamento cirúrgico. O diagnóstico muitas vezes deve ser estabelecido por cultura e biópsia aberta. O material purulento não é sempre obtido na biópsia, mas o tecido de granulação é um achado comum. *S. aureus* e *Staphylococcus epidermidis* são os organismos predominantes identificados na osteomielite subaguda.

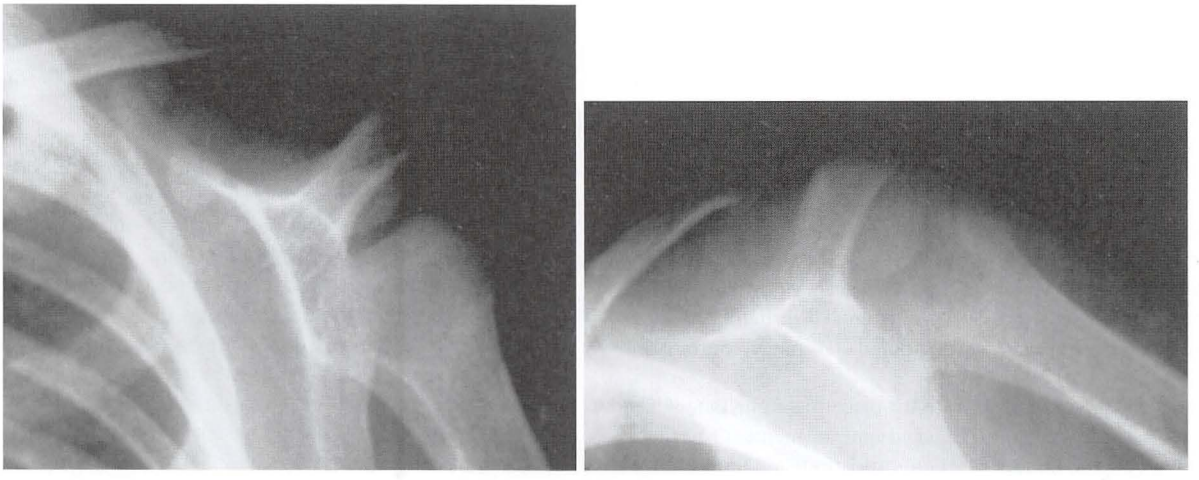

FIGURA 21-7 Osteomielite subaguda do úmero proximal.

TABELA 21-1 Osteomielite Subaguda

TIPO	CLASSIFICAÇÃO DE GLEDHILL	CLASSIFICAÇÃO DE ROBERT ET AL.	DIAGNÓSTICO DIFERENCIAL
I	Zona solitária localizada de radiolucência circundada por nova formação óssea reativa	Ia—Radiolucência da punção Ib—Formação da lesão radiolucente da punção com margem esclerótica	Histiocitose da célula de Langerhans Abscesso de Brodie
II	Radiolucências metafisárias com erosão cortical		Granuloma eosinofílico; sarcoma osteogênico
III	Hiperosteose cortical na diáfise; sem aparência de bulbo de cebola	Reação periosteal cortical localizada	Osteoma osteoide
IV	Novo osso subperiosteal e camada transparente	Reação periosteal na camada transparente	Sarcoma de Ewing
V		Radiolucência central na epífise	Condroblastoma
VI		Processo destrutivo envolvendo o corpo vertebral	Tuberculose; sarcoma osteogênico

De Willis RB, Rozencwaig R: Pediatric osteomyelitis masquerading as skeletal neoplasia, *Orthop Clin North Am* 27:625, 1996

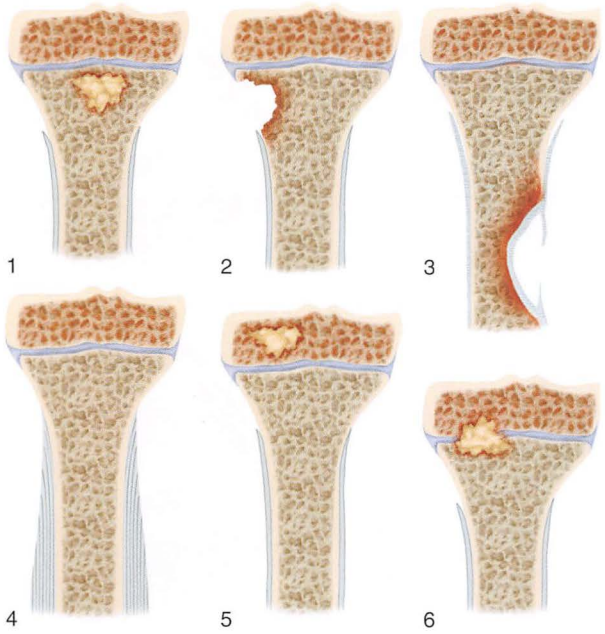

FIGURA 21-8 Classificação da osteomielite subaguda: *tipo* 1, lesão metafisária central; *tipo* 2, lesão metafisária excêntrica com erosão cortical; *tipo* 3, lesão cortical diafisária; *tipo* 4, lesão diafisária com nova formação do osso periosteal, mas sem definir a lesão óssea; *tipo* 5, osteomielite epifisária subaguda principal; e *tipo* 6, osteomielite subaguda cruzando a fise para envolver a metáfise e a epífise.

Biópsia e curetagem seguidas pelo tratamento com antibióticos apropriados geralmente são recomendadas para todas as lesões que parecem ser agressivas: "biópsia para anatomia patológica de todas as culturas e cultura de todas as biópsias para anatomia patológica." Para lesões que parecem ser um simples abscesso na epífise ou metáfise, a biópsia não é recomendada. Essas lesões, as quais são características da osteomielite hematogênica subaguda, devem ser tratadas com antibióticos intravenosos por 48 horas, seguidos por um curso de 6 semanas de antibióticos por via oral.

ABSCESSO DE BRODIE

Um abscesso de Brodie é uma forma localizada de osteomielite subaguda que ocorre mais frequentemente nos ossos longos das extremidades inferiores de jovens adultos. Antes do fechamento das fises, a metáfise é a mais frequentemente afetada. Em adultos, a área metafisário-epifisária é envolvida. A dor intermitente de longa duração é a queixa apresentada, juntamente com sensibilidade local sobre a área afetada. Em radiografias simples, um abscesso de Brodie geralmente aparece como uma lesão lítica com uma borda de osso esclerótico (Fig. 21-9), mas pode ter uma aparência notadamente variada. A avaliação cuidadosa de radiografias simples é obrigatória porque um abscesso de Brodie pode ser facilmente confundido com uma variedade de neoplasias.

Acredita-se que organismos de baixa virulência causem a lesão. *S. aureus* é cultivado em 50% dos pacientes; em 20%, a cultura é negativa. Essa condição muitas vezes requer uma biópsia aberta com curetagem para fazer o diagnóstico. A ferida deve ser fechada frouxamente sobre um dreno.

FIGURA 21-9 Abscesso de Brodie na epífise tibial distal direita de uma criança com 3 anos de idade.

OSTEOMIELITE CRÔNICA

A osteomielite crônica é difícil de erradicar completamente. Os sintomas sistêmicos podem diminuir, mas um ou mais focos no osso podem conter material purulento, tecido de granulação infectado ou um sequestro (Fig. 21-10). As exacerbações agudas intermitentes podem ocorrer durante anos e muitas vezes respondem ao repouso e antibióticos. O sinal patognomônico da osteomielite crônica é o osso morto infectado dentro do envelope de tecido mole comprometido. O foco infectado dentro do osso é circundado por osso esclerótico, relativamente avascular, coberto por um periósteo espessado e músculo com cicatrizes e tecido subcutâneo. Esse envelope avascular do tecido com cicatriz deixa os antibióticos sistêmicos essencialmente ineficazes.

Na osteomielite crônica, as infecções secundárias são comuns, e culturas de tecidos adjacentes normalmente não se correlacionam com culturas obtidas na biópsia do osso. Vários organismos podem crescer a partir das culturas tiradas de tecidos moles e das amostras da biópsia aberta do tecido mole e osso circundante.

A erradicação da osteomielite crônica geralmente requer desbridamento cirúrgico agressivo combinado com tratamento antibiótico eficaz. A cirurgia não é sempre a melhor opção, entretanto, especialmente em pacientes imunossuprimidos. Considere um hospedeiro ambulatorial imunossuprimido com vários problemas médicos, incluindo a osteomielite crônica do fêmur. Para esse paciente, que não deve sobreviver ao estresse cirúrgico extensivo necessário para erradicar a doença, poucas alternativas agressivas devem ser consideradas. O desbridamento cirúrgico limitado, combinado com antibioticoterapia e apoio nutricional, pode limitar a frequência da drenagem e dor nesses casos difíceis. O curso do tratamento e definição do sucesso do resultado devem ser individualizados para cada paciente.



FIGURA 21-10 Sequestro da osteomielite crônica na tíbia.

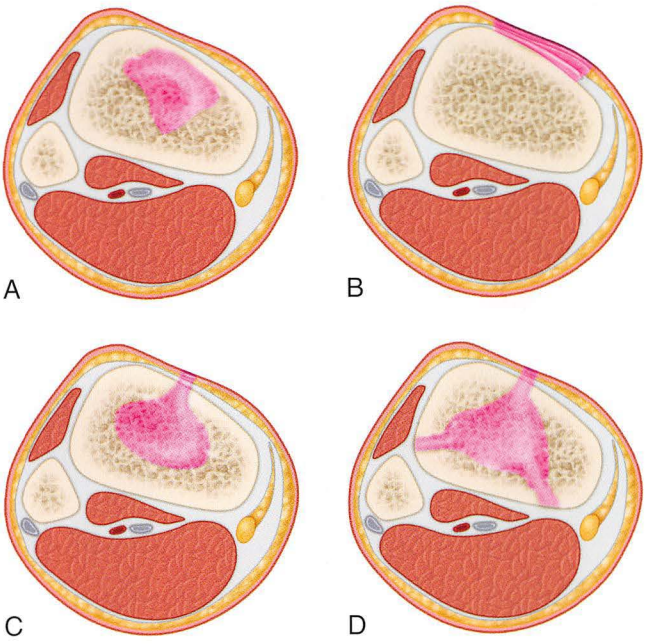

FIGURA 21-11 Classificação anatômica da osteomielite adulta. **A,** Tipo I, osteomielite intramedular; nicho é endosteal. **B,** Tipo II, osteomielite superficial; limitada à superfície do osso. **C,** Tipo III, osteomielite localizada, espessura total do córtex é envolvida. **D,** Tipo IV, osteomielite difusa; circunferência completa do osso é envolvida. (Redesenhada de arsons B, Strauss E: Surgical management of chronic osteomyelitis, *Am J Surg* 188[Suppl]:57S, 2004.)

CLASSIFICAÇÃO

Cierny e Mader desenvolveram um sistema de classificação para osteomielite crônica, com base nos critérios fisiológicos e anatômicos, para determinar o estádio da infecção. Os critérios fisiológicos são divididos em três classes com base em três tipos de hospedeiros. Os hospedeiros classe A têm uma resposta normal à infecção e cirurgia. Os hospedeiros classe B são comprometidos e têm capacidade deficiente de cura da ferida. Quando os resultados do tratamento são potencialmente mais nocivos do que a condição apresentada, o paciente é considerado um hospedeiro classe C.

Os critérios anatômicos consistem em quatro tipos. O tipo I, uma lesão medular, é caracterizado por doença endosteal. No tipo II, a osteomielite superficial é limitada à superfície do osso e a infecção é secundária a um defeito na cobertura. O tipo III é uma infecção localizada envolvendo uma lesão estável e bem demarcada, caracterizada por sequestro e cavitação cortical com espessura completa (nesse tipo, o desbridamento completo da área não leva à instabilidade). O tipo IV é uma lesão osteomielítica difusa que cria instabilidade mecânica, na apresentação ou após o tratamento apropriado, e requer reconstrução complexa (Tabela 21-2 e Fig. 21-11).

As classes anatômica e fisiológica são combinadas para designar um dos 12 estádios clínicos da osteomielite crônica. Uma lesão tipo II em um hospedeiro classe A designa osteomielite de estádio IIA. Esse sistema de classificação é útil em determinar se o tratamento deve ser simples ou complexo, curativo ou paliativo, e poupador do membro ou ablativo.

Mais recentemente, Jones et al. descreveram uma classificação de osteomielite hematogênica crônica em crianças em que três tipos principais são identificados com base no aspecto radiográfico: tipo A,

TABELA 21-2 Sistema de Estadiamento de Cierny e Mader para a Osteomielite Crônica

TIPO ANATÔMICO		
I	Medular	Doença endosteal
II	Superficial	Superfície cortical infectada por causa de problemas na superfície
III	Localizada	O sequestro cortical pode ser retirado sem comprometer a estabilidade
IV	Difusa	Características do I, II, e III, mais instabilidade mecânica antes ou após o desbridamento
CLASSE FISIOLÓGICA		
Hospedeiro A	Normal	Imunocompetência com boa vascularização local
Hospedeiro B	Comprometido	Fatores locais (L) ou sistêmicos (S) que comprometem a imunidade ou a cura
Hospedeiro C	Proibitivo	Incapacidade mínima, morbidade proibitiva prevista, ou mau prognóstico para a cura

Modificada de Cierny G III, Mader JT: Adult chronic osteomyelitis: an overview. In D'Ambrosia RD, Marier RL, editors: *Orthopaedic infections*, Thorofare, NJ, 1989, Slack.

abscesso de Brodie; tipo B, invólucro do sequestro; e tipo C, escleró-tico. O tipo B, invólucro do sequestro, tem quatro subtipos: B1, sequestro cortical localizado; B2, sequestro com invólucro estrutural; B3, sequestro com invólucro esclerótico; e B4, sequestro sem invólucro estrutural. O dano da fise é indicado pela adição de "P" (proximal) ou "D" (distal) à classificação. Pelo fato de a osteomielite crônica ser mais comum em países em desenvolvimento onde a TC e RM podem não estar disponíveis, a classificação utiliza radiografias simples, mas TC e RM podem adicionar mais informações, como a extensão da esclerose e a presença de sequestro não visível nas radiografias simples.

DIAGNÓSTICO

O diagnóstico de osteomielite crônica é baseado nos estudos clínicos, laboratoriais e de imagens. O "padrão-ouro" é obter uma amostra da biópsia para avaliação histológica e microbiológica do osso infectado.

O exame físico deve se concentrar na integridade da pele e tecido mole, determinar áreas de sensibilidade, avaliar a estabilidade do osso, e avaliar o estado neurovascular do membro. Os estudos laboratoriais geralmente não são específicos e não fornecem indicação da gravidade da infecção. A taxa de VHS e a proteína C-reativa são elevadas na maioria dos pacientes, mas a contagem de leucócitos é elevada em apenas 35%.

Vários estudos de imagem estão disponíveis para avaliar a osteomielite crônica; no entanto, nenhuma técnica pode confirmar ou excluir absolutamente a presença da osteomielite. Os estudos de imagem devem ser feitos para ajudar na confirmação do diagnóstico e para preparar para o tratamento cirúrgico. As radiografias simples podem render informação valiosa para estabelecer um diagnóstico de osteomielite crônica e devem ser o estudo inicial realizado. Os sinais de destruição cortical e reação periosteal sugerem fortemente o diagnóstico de osteomielite. A tomografia simples não está prontamente disponível conforme foi anteriormente; no entanto, se puder ser obtida, ela será extremamente útil na detecção do sequestro. A fistulografia pode ser realizada se uma faixa de fístula estiver presente e pode ser um adjunto valioso para o planejamento cirúrgico (Fig. 21-12).

A cintilografia do osso com isotópico é mais útil na osteomielite aguda do que na forma crônica. As cintilografias do osso com tecnécio-99m, que mostra absorção diminuída nas áreas de aumento do fluxo sanguíneo ou atividade osteoblástica, tendem a não ser específicas. Esse estudo tem um alto valor preditivo negativo, no entanto, apesar dos resultados falso-negativos que foram relatados. As cintilografias com gálio mostram aumento da captação nas áreas onde os leucócitos ou bactérias se acumulam. Uma cintilografia normal de gálio exclui virtualmente a presença de osteomielite e pode ser útil como um exame de acompanhamento após a cirurgia. As cintilografias com leucócito marcados por índio-111 são mais sensíveis do que as cintilografias por gálio e tecnécio, e são especialmente úteis para diferenciar a osteomielite crônica da artropatia neuropática no pé diabético.

A TC fornece excelente definição do osso cortical e uma avaliação precisa dos tecidos moles circundantes e é especialmente útil em identificar o sequestro. A RM é mais útil para avaliação do tecido mole do que a TC. A RM fornece uma determinação precisa da extensão do insulto patológico, mostrando as margens do osso e edema de tecido mole.

Na osteomielite crônica, a RM pode revelar uma borda bem definida de alta intensidade de sinal circundando o foco da doença ativa (sinal da borda). Os rastreamentos de fístulas e celulite aparecem como áreas de aumento da intensidade do sinal nas imagens ponderadas em T2. As desvantagens incluem custo, dificuldade da imagem em torno dos implantes de metal, e má delineação do osso cortical.

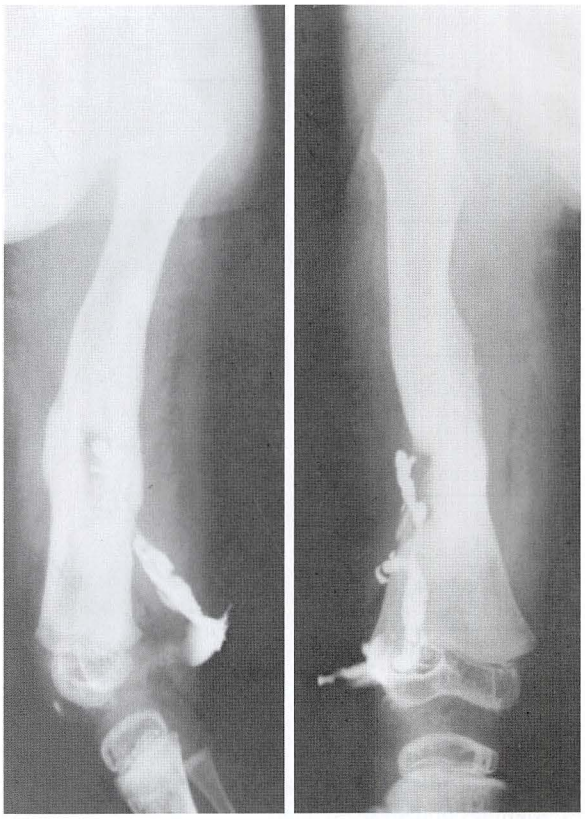

FIGURA 21-12 Radiografias feitas em dois planos após a injeção do líquido radiopaco na fístula muitas vezes são úteis em localizar o foco da infecção na osteomielite crônica.

Conforme observado, o "padrão-ouro" no diagnóstico da osteomielite é uma biópsia com cultura e sensibilidade. Uma biópsia não é somente útil em estabelecer um diagnóstico, mas também em determinar o regime de antibiótico adequado. Tipicamente, as espécies de estafilococos são identificadas, especialmente em infecções pós-traumáticas. Os anaeróbios e bacilos gram-negativos são frequentemente isolados. Os resultados das biópsias de osso e tecido mole podem variar; ambas as amostras de tecido mole e osso devem ser enviadas para o estudo microbiológico.

TRATAMENTO

O tratamento da osteomielite crônica requer uma abordagem multifacetada. Em adição à sensibilidade ao antibiótico, ao desbridamento cirúrgico e à reconstrução, as morbidades do hospedeiro precisam ser consideradas e devem ser tomadas medidas para corrigir estas, como a otimização dos níveis de açúcar no sangue em pacientes com diabetes, cessação do tabagismo, e tratamento do fígado ou má função renal. A osteomielite crônica geralmente não pode ser erradicada sem o tratamento cirúrgico. Os antibióticos sozinhos raramente podem erradicar a infecção por inúmeros motivos. As bactérias são capazes de aderir aos

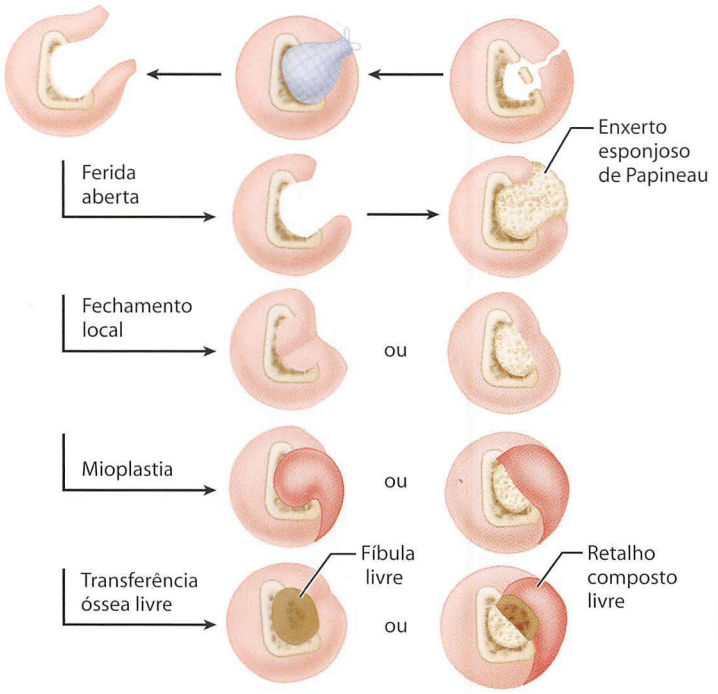

FIGURA 21-13 Quatro métodos básicos de tratamento biológico e imediato de espaço morto utilizando tecido vivo ou enxerto ósseo esponjoso.

implantes ortopédicos e à matriz do osso através de vários receptores. Algumas podem se esconder de modo intracelular. Outras podem formar uma camada viscosa que as protege das células fagocíticas e de antibióticos.

A cirurgia para osteomielite crônica consiste em sequestrectomia e ressecção de osso e tecido mole infectados e cicatrizados. Para o tratamento do tecido mole e condução do espaço morto, os fixadores externos do anel geralmente são utilizados após o desbridamento radical. O objetivo da cirurgia é a erradicação da infecção, alcançando um ambiente viável e vascular. O desbridamento radical muitas vezes é necessário para alcançar esse objetivo. O desbridamento extensivo geralmente cria um grande espaço morto e instabilidade óssea que requerem a reconstrução complexa do osso e tecido mole, muitas vezes exigindo vários procedimentos. As esferas de antibiótico de polimetilmetacrilato (PMMA) normalmente são usadas para preencher o espaço morto criado pelo desbridamento inicial. O desbridamento inadequado pode ser um motivo para a alta taxa de recorrência na osteomielite crônica.

O desbridamento adequado muitas vezes leva a um grande espaço morto que deve ser preenchido para prevenir a recorrência e perda significativa de osso, que podem resultar em instabilidade óssea. A reconstrução apropriada do osso em defeitos do tecido mole é necessária, combinada com tratamento específico de cultura com antibiótico. A reconstrução deve ser realizada somente após o planejamento cuidadoso e a identificação do sequestro e abscessos intraósseos por radiografias simples, fistulografia, TC e RM. O procedimento deve ser realizado em colaboração com um médico infectologista e, para as fases reconstrutivas, um cirurgião plástico habilitado em técnicas de cobertura, como enxertos de pele, músculo e retalhos miocutâneos, e ocasionalmente retalhos livres (Fig. 21-13). A duração dos antibióticos no pós-operatório é controversa. Tradicionalmente, um período de 6 semanas de antibióticos intravenosos é prescrito após o desbridamento cirúrgico da osteomielite crônica. Os antibióticos de fluoroquinolona são conhecidos por ter concentrações séricas equivalentes se administrados oral ou intravenosamente. Quando considerada apropriada, com base nas sensibilidades da cultura, a administração oral é preferida. Nossa prática é colocar o paciente em 6 semanas de antibióticos, normalmente administrados intravenosamente, sob a direção de um especialista de doença infecciosa, seguido por exames clínicos e laboratoriais.

SEQUESTRECTOMIA E CURETAGEM PARA OSTEOMIELITE CRÔNICA

A sequestrectomia e curetagem necessitam de mais tempo para serem realizadas e resultam em perda de sangue mais considerável do que um cirurgião sem experiência poderia antecipar. Consequentemente, a preparação apropriada deve ser feita antes da cirurgia. A fístula pode ser injetada com azul de metileno 24 horas antes da cirurgia para tornar mais fáceis a localizacão e a excisão (Fig. 21-12).

TÉCNICA 21-2

- Exponha a área infectada do osso e resseque todos os tecidos da fístula completamente.
- Realize a incisão do periósteo enrijecido e eleve-o de 1,3 a 2,5 cm em cada lado.
- Utilize uma broca para delinear uma janela cortical oval no lado apropriado, e remova-a com um osteótomo.
- Remova todo sequestro, material purulento, e tecido cicatrizado e necrótico (Fig. 21-14A e B). Se o osso esclerótico estiver vedando a cavidade dentro do canal medular, abra-o no canal em ambas as direções para permitir que os vasos sanguíneos cresçam na cavidade. Utilize uma broca de alta velocidade para desbridar o osso necrótico ou isquêmico até o "sinal de páprica" (osso com

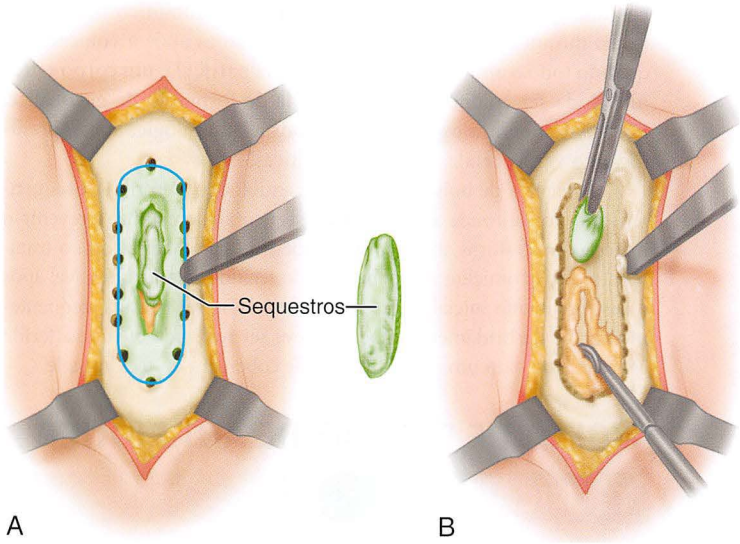

FIGURA 21-14 Sequestrectomia e curetagem. **A,** Osso afetado é exposto, e o sequestro é removido. **B,** Todo o tecido infectado é removido. **VEJA A TÉCNICA 21-2.**

ponteado hemorrágico ativo) ser alcançado, indicando um tecido saudável. Tecidos obtidos pelo debridamento cirúrgico devem ser enviados para cultura e estudos patológicos.

- Após remover, cuidadosamente, toda a matéria suspeita, faça a excisão das bordas salientes do osso. O espaço morto subsequente pode estar cheio de grânulos de antibiótico PMMA. Um tecido mole, um retalho muscular ou uma transferência de tecido livre podem ser feitos no momento da remoção do grânulo.
- Se houver uma não união com qualquer instabilidade óssea, o osso deve ser estabilizado, preferencialmente com um suporte externo tipo Ilizarov.
- Se possível, feche a pele de forma que fique folgada sobre os drenos e certifique-se de que não haja a presença de excesso de pele. Se o fechamento é impossível, cubra a ferida um pouco aberta ou aplique bolsa de grânulos de antibiótico e programe o fechamento ou enxerto de pele depois.
- Os antibióticos apropriados devem ser utilizados antes, depois e após a operação.

CUIDADO PÓS-OPERATÓRIO O membro é colocado em talas até que a ferida cicatrize; após, ele é protegido para evitar fraturas patológicas. O tratamento com antibiótico deve ser mantido por um período prolongado e monitorado por um especialista em doenças infecciosas.

Os defeitos ósseos e do tecido mole devem ser preenchidos para reduzir a chance de infecção e contínua perda da função. Várias técnicas foram descritas para o tratamento desses defeitos e provaram ser bem-sucedidas quando realizadas adequadamente, mas eles exigem a técnica cirúrgica meticulosa. Os métodos descritos para eliminar esse espaço morto são (1) enxerto de osso com fechamento primário ou secundário; (2) uso de esferas do antibiótico PMMA como um preenchedor temporário do espaço morto antes da reconstrução; (3) retalhos do músculo local e enxerto de pele com ou sem enxerto de osso; (4) transferência microvascular dos retalhos do músculo, miocutâneo, ósseo e osteocutâneo; e (5) o uso de transporte de osso (técnica de Ilizarov).

ENXERTO ÓSSEO ABERTO

Papineau et al. descreveram uma técnica de enxerto ósseo aberto para o tratamento da osteomielite crônica. Esse procedimento baseia-se na formação do tecido de granulação saudável em um leito do enxerto ósseo que vai se tornar rapidamente vascularizado. O tecido de granulação resiste à infecção e é permitido que ele drene adequadamente. Essa técnica é útil quando as opções de retalhos livres ou transferências de tecido mole são limitadas por causa da localização anatômica ou em pacientes que fumam ou estão clinicamente comprometidos. Archdeacon e Messerschmitt descreveram uma modificação da técnica de utilizando um fechamento auxiliado por vácuo (VAC, do inglês, *vacuum-assisted closure*). O VAC foi utilizado extensivamente na configuração de trauma agudo e é bastante útil para diminuir o edema e para o fechamento do espaço morto do tecido mole. O VAC também estimula a formação do tecido de granulação.

A operação é dividida em três estádios e normalmente requer várias cirurgias: (1) desbridamento e estabilização, (2) homoenxerto esponjoso, e (3) fechamento da pele. Os homoenxertos esponjosos específicos de cultura devem ser continuados além do último procedimento cirúrgico.

TÉCNICA 21-3

(PAPINEAU ET AL.; ARCHDEACON E MESSERSCHMITT)

ESTÁDIO I: DESBRIDAMENTO E ESTABILIZAÇÃO

- Desbride completamente todo sequestro e osso necrótico de tecido mole saudável e funcional e osso; irrigue completamente a área desbridada.
- Estabilize o osso com um fixador externo ou haste intramedular se necessário.
- Aplique VAC.
- Repita o desbridamento e irrigação com mudança de VAC a cada 48 a 96 horas até que um tecido viável e saudável seja obtido.

ESTÁDIO II: ENXERTO

- Colha o enxerto de osso esponjoso a partir da crista ilíaca ou tíbia proximal.

- Envolva o enxerto no defeito ósseo, preenchendo ao nível subcutâneo.
- Cubra com Adaptic (Smith-Nephew) e esponja VAC.
- Troque o VAC a cada 72 a 96 horas até que a ferida esteja coberta com tecido de granulação com aparência saudável.
- Troque o primeiro curativo entre o 3° e 5° dias, e substitua quaisquer enxertos que se aderem ao curativo. Troque os curativos até que os enxertos se estabilizem.
- Se indicado, utilize os enxertos com pedículos do músculo para melhorar o suprimento de sangue para os enxertos, e deixe a pele sobrejacente e o tecido subcutâneo abertos.
- Especialmente nos ossos subcutâneos como a tíbia, corte as bordas da ferida se a pele tende a cobrir o tecido de granulação antes de cobrir completamente o enxerto.

ESTÁDIO III: COBERTURA DA FERIDA

- Aplique enxertos de pele ou deixe a ferida curar por epitelialização espontânea.

CADEIAS DE ESFERAS DE ANTIBIÓTICO DE POLIMETILMETACRILATO

O uso de partículas de PMMA impregnadas de antibiótico no tratamento da osteomielite crônica é uma prática comum e é suportado por inúmeros estudos clínicos. A justificativa para esse tratamento é oferecer níveis de antibióticos localmente em concentrações que excedem as mínimas concentrações inibitórias. Os estudos farmacocinéticos mostraram que as concentrações locais de antibiótico alcançadas são 200 vezes maiores do que os níveis alcançados com administração sistêmica de antibiótico. Isso tem a vantagem de obter concentrações de antibiótico locais muito altas, mantendo baixos níveis séricos e baixa toxicidade sistêmica. O antibiótico é lixiviado a partir das partículas de PMMA no hematoma e na secreção da ferida pós-operatória, que age como um meio de transporte. Altas concentrações do antibiótico podem ser alcançadas somente com fechamento primário da ferida; se esse fechamento não pode ser realizado, a ferida pode ser coberta com um curativo impermeável. Antes de as partículas serem implantadas, todo o tecido infectado e necrótico deve ser adequadamente desbridado de modo cirúrgico e todo o material estranho deve ser removido. Os drenos de sucção não são recomendados porque o nível de concentração do antibiótico é diminuído quando eles são utilizados.

Os aminoglicosídeos são os antibióticos mais comumente empregados para utilizar com esferas de PMMA. As penicilinas, cefalosporinas, e clindamicinas são bem eluídas a partir das esferas de PMMA; a vancomicina elui muito menos eficazmente. Os antibióticos como as fluoroquinolonas, tetraciclinas, e polimixinas B são quebrados durante o processo exotérmico do endurecimento de cimento e não devem ser utilizados com partículas de PMMA. Os cimentos porosos e de alta viscosidade, que fornecem maior área de superfície, podem permitir que antibióticos eluam mais prontamente do que cimentos menos porosos. Atualmente, os cimentos de osso mais disponíveis comercialmente têm uma forma pré-embalada com gentamicina (500 mg/40 g pacote). Nós geralmente adicionamos 2 a 4 g de vancomicina, com ou sem 1 g de tobramicina, para cada 40 g pacote antes de adicionar o monômero.

A implantação de curto prazo, longo prazo ou até mesmo permanente de esferas de antibiótico de PMMA é possível. Na implantação de curto prazo, as esferas são removidas dentro de 10 dias, e na implantação de longo prazo elas podem ser deixadas por até 80 dias. A justificativa para remoção de esferas de PMMA é baseada em inúmeros fatores. Os níveis de antibiótico bactericida locais duram aproximadamente 2 a 4 semanas após a colocação, e quando todo o antibiótico for lixiviado da partícula, um corpo estranho pode ser colonizado pela bactéria de formação de glicocálice. PMMA também mostrou inibir resposta imunológica local, prejudicando várias células imunes fagocíticas.

A técnica de bolsa de esferas de antibiótico, descrita subsequentemente, foi utilizada com resultados encorajadores para prevenir a infecção em fraturas abertas. Ela também pode ser utilizada no tratamento de osteomielite se a cobertura do tecido mole é impossível após o desbridamento inicial. A bolsa de esferas deve ser trocada frequentemente, e o desbridamento repetido deve ser realizado até que a ferida esteja pronta para um procedimento de cobertura do tecido mole.

BOLSA DE ESFERAS DE ANTIBIÓTICO

TÉCNICA 21-4

(HENRY, OSTERMANN E SELIGSON)

- Desbride completamente todo o tecido necrótico conforme descrito anteriormente. Irrigue a ferida utilizando um sistema de lavagem pulsátil com 9 L de solução salina contendo bacitracina.
- Prepare as esferas de antibiótico de PMMA, misturando o pó de cimento do osso de alta viscosidade com uma forma de pó do antibiótico (2 a 4 g de antibiótico por 40 g pacote de monômero) em um recipiente. Adicione a solução ativadora, e agite a mistura até que o cimento seja trabalhável.
- Forme várias esferas enrolando-as. Coloque as partículas em um fio de calibre 18 ou 20 para formar uma cadeia de esferas. Deixe o cimento endurecer. Registre o número de esferas na cadeia no relatório de operação para garantir que todas elas sejam contabilizadas para a remoção.
- Coloque as cadeias de esferas de antibiótico de PMMA no defeito ósseo, preenchendo o espaço morto. Feche todas as extensões da ferida com suturas de náilon interrompidas.
- Seque as bordas da pele em torno da ferida, e aplique uma solução de benzoína nas bordas da pele de modo circunferencial.
- Aplique um filme adesivo de polietileno poroso (OpSite) para cobrir a ferida. Coloque uma segunda camada com um grande curativo OpSite ou Ioban sobre o primeiro curativo para prevenir o vazamento.

CUIDADO PÓS-OPERATÓRIO O membro deve ser apropriadamente imobilizado. A bolsa de esferas deve ser trocada em intervalos de 72 horas com desbridamento repetido e irrigação até que a ferida esteja pronta para um procedimento de cobertura de tecido mole.

HASTE INTRAMEDULAR DE CIMENTO COM ANTIBIÓTICO

Quando o desbridamento de um grande osso resulta em instabilidade, a fixação externa é um método de estabilização eficaz; no entanto, mais recentemente o uso de hastes intramedulares de PMMA de antibiótico foi descrito para esta situação. Nós achamos isto uma técnica útil em pacientes selecionados.

TÉCNICA 21-5

- Após o completo desbridamento de todo o tecido mole e osso necrótico e não viável, prepare o canal medular com a técnica usual de alargamento para inserção da haste intramedular. Envie as amostras para estudos de cultura.
- Irrigue o canal e osso com tubulação ou um mandril de irrigação (Fig. 21-15).
- Para moldar a haste de cimento, utilize um corte do dreno torácico T-95 para o comprimento desejado. Misture o antibiótico desejado com cimento e adicione o monômero. Misture e coloque em uma seringa de 60 mL.
- Injete a mistura de cimento de antibiótico no dreno torácico. Para prevenir que o cimento extrua da extremidade oposta do dreno, tenha um assistente ocluindo a abertura com o seu polegar.
- Antes de configurar o cimento, insira uma haste de Ender na extremidade do dreno torácico, com o polegar do assistente ainda fechando a extremidade do dreno. Deixe a extremidade proximal do haste fora do dreno torácico para ser utilizada como uma alça.
- Uma vez que a polimerização esteja completa, corte e remova o tubo plástico e insira a haste com a técnica normal de haste intramedular (Cap. 54).
- Aplique um gesso longo no joelho fletido.

CUIDADO PÓS-OPERATÓRIO O paciente é mantido sem suportar o peso no gesso por 6 a 8 semanas, tempo em que as avaliações clínica e laboratorial (p. ex., velocidade de hemossedimentação (VHS) , proteína C-reativa) são feitas. A haste com cimento é removida e substituída por uma haste intramedular regular para fixação definitiva. O material retirado é enviado ao laboratório para cultura.

SISTEMAS DE LIBERAÇÃO DE ANTIBIÓTICO BIODEGRADÁVEL

Os sistemas de liberação de antibiótico biodegradável oferecem uma vantagem significativa sobre o PMMA pelo fato de que um segundo procedimento não é necessário para remover o implante. Um sistema de liberação do antibiótico biodegradável é especialmente útil quando a instabilidade óssea não é um problema e a cobertura do tecido mole é adequada. Alguns substratos de dose biodegradável contêm materiais osteocondutivos e osteoindutivos, que podem ser utilizados para promover a nova formação do osso. Uma variedade de substratos de liberação foi extensivamente estudada em modelos animais. Atualmente, nenhum sistema de liberação de antibiótico biodegradável pré-embalado foi aprovado para ser utilizado nos Estados Unidos; no entanto, esses produtos estão disponíveis na Europa. Muitos fabricantes produzem uma variedade de substratos bioabsorvíveis (sulfato de cálcio ou fosfato de cálcio) que pode ser misturada com antibióticos. Embora não aprovados para esse uso, esses *kits* permitem ao cirurgião misturar antibióticos em pó (geralmente vancomicina ou tobramicina) com o sulfato de cálcio ou fosfato de cálcio, para produzir partículas reabsorvíveis ou preenchedor injetável. Essas esferas podem ser misturadas com uma variedade de produtos osteoindutivos disponíveis para preencher o espaço morto e agir como um substituto do enxerto ósseo osteocondutivo e osteoindutivo. Essas esferas normalmente são reabsorvidas cerca de 8 semanas após a cirurgia.

Os implantes de polilácido e poli(d,l)-lático-*co*-glicólico estavam em uso por algum tempo e atualmente estão sendo investigados para serem utilizados como transportadores de antibiótico biodegradável. Esses materiais foram relatados como causadores de uma reação inflamatória do corpo estranho que acredita-se ser causada por seus produtos de degradação acídicos. Os transportadores que não produzem esgotamento do ácido, como carbonato de politrimetileno (PTMC), estão nos estádios iniciais das investigações laboratoriais.

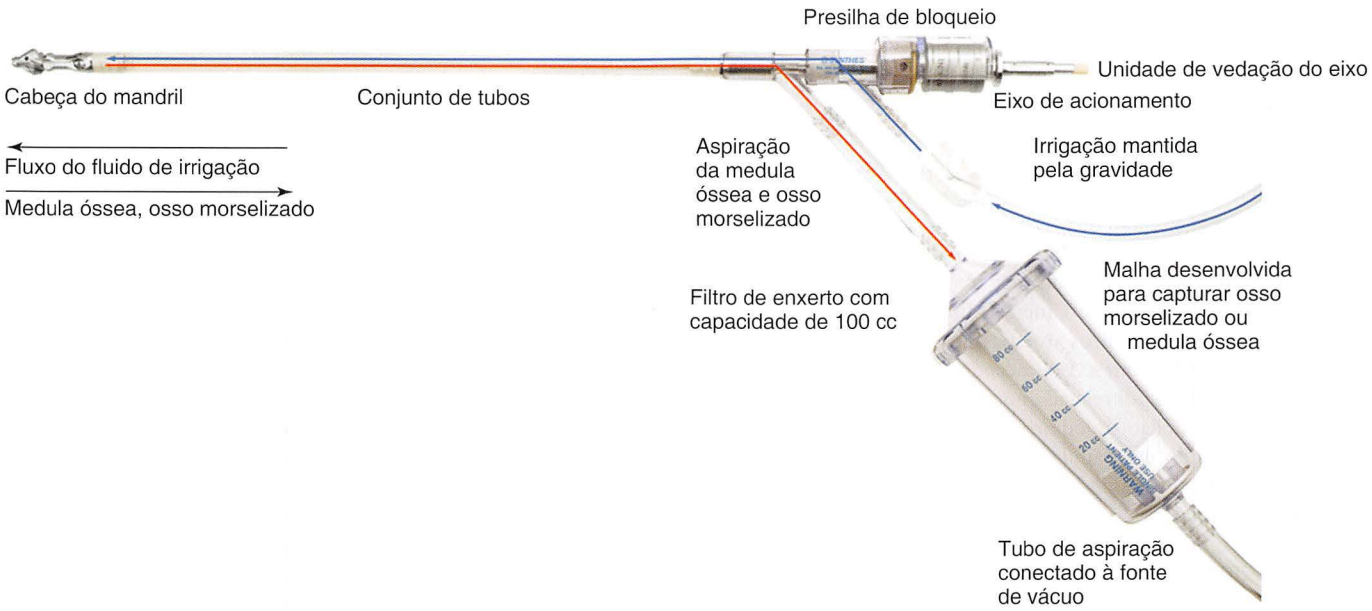

FIGURA 21-15 Dispositivo Aspirador Irrigador Alargador (RIA). (Cortesia de Synthes, Paoli, PA.) **VEJA A TÉCNICA 21-5.**

As substâncias biodegradáveis utilizadas como sistemas de liberação de antibiótico podem ser classificadas em três categorias principais: proteínas, materiais de enxerto ósseo e substitutos, e polímeros sintéticos. Dentro da categoria de proteína há uma variedade de substâncias derivadas dos tecidos biológicos, incluindo colágeno, gelatina, trombina e coágulo de sangue autólogo, todos fornecendo um arcabouço que pode ser utilizado para conter um antibiótico. O colágeno foi a substância estudada mais extensivamente, e relatórios são conflitantes sobre a eficácia do colágeno impregnado no antibiótico no tratamento da osteomielite. Entre os substitutos do enxerto ósseo, o sulfato de cálcio foi usado por causa da sua baixa imunorreatividade, pela habilidade de ser absorvido e por suas propriedades estruturais. Um problema que tivemos com transportadores à base de cálcio é que muitos pacientes desenvolveram uma drenagem purulenta que imita a drenagem de uma infecção bacteriana. Esses pacientes geralmente não têm dor, celulite, febre, ou leucocitose associada com uma infecção bacteriana. No entanto, a situação é incômoda e preocupante para o paciente e o cirurgião. Os materiais biodegradáveis investigados mais recentemente para serem utilizados no tratamento da osteomielite são os polímeros sintéticos. A principal vantagem dos materiais é que eles podem ser modificados para a liberação eficaz e precisa de quantidades especificadas de medicamento em uma quantidade especificada de tempo. Os polímeros mais amplamente utilizados é polilactida, mas outros foram utilizados em estudos com animais, incluindo esferas de poli(D,L)-láctida-*co*-glicólico impregnadas com vancomicina.

DRENOS DE SUCÇÃO FECHADOS

Taxas de sucesso de aproximadamente 85% foram relatadas para o método de Lautenbach modificado dos sistemas de irrigação de saída e entrada de antibiótico de sucção fechada (Fig. 21-16*). Uma vantagem dessa técnica é que ela permite uma troca na disponibilização local de antibiótico com base nos resultados da cultura obtidos a partir das biópsias cirúrgicas. A técnica também auxilia na redução gradual no tamanho do espaço morto do tecido mole. As desvantagens incluem frequente oclusão do cateter do dreno. Esse problema foi diminuído com o uso de doses frequentes de estreptoquinase para manter o cateter patente. Outras desvantagens são a hospitalização necessária prolongada e o risco de contaminação secundária. Nós não temos experiência com esse método.

Uma técnica de fechamento de ferida precoce é o tratamento da ferida com pressão negativa (NPWT, do inglês, *negative pressure wound therapy*), que consiste em uma bomba que gera um vácuo e é capaz de criar um ambiente de pressão negativa dentro de uma ferida fechada, em material do curativo usado para envolver e fechar a ferida, na tubagem para remoção do fluido da área da ferida, e em um recipiente para coletar materiais de resíduo removidos da ferida. A maioria dos estudos publicados sobre NPWT envolve o uso do sistema VAC (Conceitos de Cinética, Inc., San Antonio, TX); no entanto, uma série de outros sistemas de NPWT está disponível a partir de vários fabricantes. A eficácia do NPWT para o tratamento de feridas complexas foi relatada por vários autores, que sugeriram benefícios de redução de edema, aumento do fluxo sanguíneo, aumento do tecido de granulação e a possibilidade de depuração bacteriana melhorada das feridas. Embora esses estudos tenham enfatizado a *prevenção* da osteomielite em feridas complexas, há pouca informação sobre o *tratamento* da osteomielite com NPWT. Em um estudo de 2011 de 68 pacientes com osteomielite, os pesquisadores compararam NPWT (35 pacientes) com tratamento convencional (33 pacientes) e encontraram poucas recorrências significativas de infecção, uma necessidade diminuída para transferências de tecido ou retalhos do músculo, e mais feridas com depuração bacteriana naquelas tratadas com NPWT. A complicação mais séria relatada com o uso de NPWT é sangramento extenso, que na maioria das vezes ocorre com o uso do dispositivo na casa do paciente ou em uma casa de repouso. O NPWT não deve ser utilizado como uma substituição para o desbridamento cirúrgico, e não deve ser utilizado até que todo o tecido necrótico e não viável seja removido e o tratamento apropriado com antibiótico seja iniciado. Mais pesquisa é necessária para estabelecer parâmetros para intensidade da pressão, duração do tratamento, intervalo entre os tratamentos, modo de aplicação, e cronograma de aplicação que vai produzir o tratamento mais eficiente e rentável.

TRANSFERÊNCIA DO TECIDO MOLE

As transferências do tecido mole para preencher o espaço morto deixado após o desbridamento extensivo podem variar de um retalho de músculo localizado em um pedículo vascular a transferência de tecido livre microvascular. A transferência do tecido muscular vascularizado melhora o ambiente biológico local, trazendo um suprimento de sangue que é importante para os mecanismos de defesa do hospedeiro e para a liberação de antibiótico, consolidação óssea e cicatrização dos tecidos moles. As taxas de sucesso para essa técnica relatadas na literatura variaram de 66% a 100%.

Mais comumente, um retalho muscular local é usado no tratamento da osteomielite crônica da tíbia. O músculo gastrocnêmio é usado para defeitos em torno do terço proximal da tíbia, e o músculo solear é usado para defeitos em torno do terço médio. Uma transferência do músculo livre microvascular é necessária para defeitos em torno do terço distal da tíbia.

Vários autores relataram uma alta taxa de sucesso no tratamento da osteomielite crônica com o uso da transferência do tecido livre microvascular. Uma transferência microvascular de tecido pode consistir em músculo que é coberto com um enxerto de pele ou um retalho miocutâneo, ósseo, ou osteocutâneo. O desbridamento inicial adequado da área envolvida, de modo que o retalho seja colocado em um ambiente saudável, ajuda a garantir o sucesso do procedimento.

Quando um retalho de músculo livre microvascular é usado, e a perda segmentar de osso ocorreu, o enxerto do osso esponjoso autógeno pode ser feito em cerca de 6 semanas após a transferência de retalho livre inicial. O enxerto fibular livre pode ser usado para perda óssea segmentar da tíbia. Se a osteomielite crônica envolve a perda óssea segmental da tíbia e da fíbula, os resultados de um enxerto fibular livre não são bons, e a amputação ou reconstrução pela técnica de Ilizarov são aconselhados.

TÉCNICA DE ILIZAROV

A técnica de Ilizarov foi útil no tratamento da osteomielite crônica e das pseudartroses infectadas. Essa técnica permite a ressecção radical do osso infectado. A corticotomia é realizada através do osso normal proximal e distal à área da doença. O osso é transportado até a união ser alcançada. As desvantagens dessa técnica incluem tempo necessário para alcançar uma sólida união e a alta incidência de complicações associadas. Mesmo com esses problemas, no entanto, o procedimento de Ilizarov beneficia os pacientes que precisam de ressecção extensiva do osso e reconstrução para alcançar a estabilidade (Cap. 29). O uso de distração osteogênica com fixação do anel sobre uma haste intramedular foi usado para o tratamento de defeitos segmentares de até 13 cm.

*Disponível, em inglês, em www.expertconsult.com.

TRATAMENTOS ADJUVANTES

A terapia com oxigênio hiperbárico foi usada para o tratamento da osteomielite crônica, mas não provou ser confiavelmente eficaz. A utilização do oxigênio hiperbárico pode ser recomendada somente como um adjuvante para métodos mais tradicionais de tratamento. Os fatores de crescimento, como proteínas morfogênicas do osso (BMPs) e até mesmo plasma rico em plaqueta (PRP), foram sugeridos como tratamentos adjuvantes para osteomielite devido a sua capacidade de acelerar ou melhorar a osteogênese. Alguns estudos de modalidades de energia física (campos eletromagnéticos pulsados [PEMF, do inglês, *pulsed electromagnetic fields*] e ultrassom) sugeriram que eles podem interferir diretamente com a formação de biofilme, assim como agir de modo sinergético com antibióticos para melhorar a sua atividade.

OSTEOMIELITE ESCLEROSANTE DE GARRÉ

A osteomielite esclerosante é uma forma crônica de doença em que o osso é espessado e esclerótico mas abscessos e sequestro estão ausentes (Fig. 21-17). A doença afeta as crianças e adultos jovens. A sua causa é desconhecida, mas acredita-se que seja uma infecção causada por uma bactéria de baixo grau e possivelmente anaeróbica.

Os pacientes relatam dor intermitente de intensidade moderada e normalmente de longa duração. Inchaço e sensibilidade sobre o osso afetado podem ser encontrados. As radiografias mostram um osso expandido com esclerose generalizada. A VHS em geral é ligeiramente elevada. As amostras da biópsia mostram somente osteomielite crônica, de baixo grau, não específica, e culturas normalmente são negativas. Uma lesão secundária em um local distante pode ocorrer anos após início. Nenhum tratamento foi previsivelmente útil, mas fenestração do osso esclerótico e antibióticos são aconselháveis. A condição deve ser diferenciada de osteoma osteoide e doença de Paget.

FIGURA 21-17 Osteomielite esclerosante da tíbia documentada pela biópsia.

ESTÁDIO RESIDUAL DA OSTEOMIELITE

O estádio residual da osteomielite é caracterizado por uma ausência completa do sinais e sintomas de infecção, incluindo drenagem. O osso é esclerótico, e seu suprimento de sangue e sua força são normais. Durante esse estádio da osteomielite, o osso suporta a mesma relação que o osso normal suporta para o tecido conjuntivo normal. Os tecidos moles adjacentes são cicatrizados, e se a drenagem ocorreu, a pele muitas vezes adere ao osso. As adesões da pele ao osso são mais comuns se o osso é subcutâneo. A lesão para esses tecidos frequentemente faz com que a pele se rompa e até mesmo causa a recorrência de infecção. É algumas vezes difícil saber se a doença está em um estádio residual ou em uma remissão do estádio crônico. O tratamento do estádio residual consiste em corrigir a desigualdade no comprimento da perna ou deformidades angulares e na articulação. Algumas vezes, as cicatrizes contraídas devem ser liberadas, e as cicatrizes aderentes devem ser substituídas por retalhos miocutâneos.

FRATURA PATOLÓGICA NA OSTEOMIELITE

Porque o invólucro é algumas vezes insuficiente, a diáfise de um longo osso pode fraturar durante o estádio de osteomielite agudo ou subagudo antes de a imobilização ser iniciada. Mais tarde, como resultado de se tornar denso e frágil, o osso também pode fraturar.

Seja qual for a causa da fratura, todas as operações necessárias para combater a infecção devem ser realizadas completamente, e os fragmentos de osso são, então, realinhados e imobilizados como com qualquer outra fratura. As placas e hastes intramedulares têm sido usadas para fixar as fraturas infectadas, mas elas devem ser evitadas se possível. A fixação externa ou imobilização por gesso normalmente é preferível.

A fratura consolida lentamente conforme a infecção diminui, a menos que muito osso tenha sido removido ou a infecção contínua impeça a consolidação. Se a perda óssea é significativa, o defeito pode ser preenchido com enxerto ósseo autógeno, um enxerto ósseo vascularizado, ou transporte do osso utilizando a técnica de Ilizarov.

OSTEOMIELITE MULTIFOCAL RECORRENTE CRÔNICA

A osteomielite multifocal recorrente crônica (CRMO, do inglês, *chronic recurrent multifocal osteomyelitis*) é uma doença autoinflamatória do osso caracterizada por um início insidioso de dor leve a moderada, com sinais de inflamação sobre as partes afetadas, que tende a recorrer. Os sintomas aumentam e diminuem por meses ou anos. A causa de CRMO permanece desconhecida, embora a evidência seja acumulativa para a causa genética. Alguns sugeriram que a CRMO e a síndrome de Garré são a mesma entidade.

A doença é mais comum em crianças, com um pico de idade de 10 anos. Ela, na maioria das vezes, afeta a metáfise de longos ossos, especialmente a tíbia, o fêmur e a clavícula. A vértebra plana é frequente em pacientes com essa doença. Um estudo envolvendo 102 crianças e adolescentes com CRMO identificou o envolvimento vertebral, incluindo deformidades da vértebra, escoliose, e cifose, em 26%. Outra condição associada é a pustulose palmoplantar, que se manifesta como uma erupção pustular nas solas dos pés e palmas das mãos. Os testes laboratoriais normalmente mostram uma contagem de leucócitos normal ou ligeiramente elevada e taxa de VHS e nível de proteína C-reativa elevados; as culturas bacterianas dos ossos e sangue são negativas. Radiograficamente, as lesões ósseas são predominantemente líticas e bilateralmente simétricas. Vários graus de esclerose podem estar presentes. A cintilografia do osso completa com tecnécio-99m normalmente mostra áreas bilateralmente simétricas de aumento da captação. A RM pode ser útil para excluir o envolvimento piogênico. O diagnóstico é de exclusão. Se o diagnóstico é duvidoso, uma biópsia confirmatória é indicada. A seguir, foram propostos critérios para o diagnóstico de CRMO: duas ou mais lesões no osso imitando a osteomielite, achados radiográficos e cintilografia do osso consistente com a osteomielite, 6 meses ou mais de sintomas crônicos e reincidentes, falha de resposta a pelo menos 1 mês de tratamento apropriado, e uma falta de outra causa identificável.

Nenhum tratamento eficaz para CRMO foi encontrado, e se os resultados das culturas são negativos, o tratamento com antibiótico não é indicado. A medicação anti-inflamatória não esteroide pode ajudar a aliviar a dor. A remissão da doença após o tratamento com interferon-γ foi relatada, mas nenhuma prova absoluta de que o medicamento causou a remissão pôde ser demonstrada. Para CRMO refratária, especialmente com envolvimento vertebral, o tratamento bem-sucedido com bisfosfonatos (pamidronato) e fator de necrose tumoral-α foi relatado. A resolução dos sintomas seguida por meses de recorrência mais tarde é característica dessa doença. Geralmente, os sintomas continuam a recorrer ao longo de 2 anos e a doença geralmente é autolimitante. O prognóstico em longo prazo parece ser bom; no entanto, um estudo descobriu que aproximadamente 60% das crianças que foram diagnosticadas com CRMO tinham doença ativa e dor 6 meses a 15 anos após o diagnóstico.

OSTEOMIELITE APÓS FERIDA PUNTIFORME DO PÉ

As feridas puntiformes do pé frequentemente ocorrem em crianças. A associação de osteomielite por *Pseudomonas* com feridas puntiformes do pé é bem documentada na literatura; no entanto, é relativamente rara, considerando o número total de feridas vistas por médicos. A dor é apresentada inicialmente a partir da ferida por punção, mas isto normalmente diminui. Em casos de osteomielite, dor e inchaço aumentam de 2 a 4 dias após a lesão. O tratamento consiste em drenagem cirúrgica, curetagem, quando indicada, e tratamento com antibiótico apropriado.

OSTEOMIELITE ANAERÓBICA

As bactérias anaeróbicas são reconhecidas cada vez mais como uma causa importante da osteomielite. Em uma série, 40 de 182 pacientes submetidos a cirurgia para osteomielite foram encontrados como tendo bactéria anaeróbica em suas culturas operatórias. A dose de demonstração de bactérias requer cultivar o material clínico imediatamente após a coleta, utilizando meio fresco com condições anaeróbicas adequadas, e subcultivar as colônias imediatamente após removê-las do ambiente anaeróbico.

As infecções do tecido mole anaeróbico normalmente começam no tecido lesionado ou isquêmico. Frequentemente, uma secreção pútrida e produção de gás estão presentes, e a necrose de tecido extensiva tende a aprofundar-se através dos planos subcutâneo e da fáscia. As infecções anaeróbicas foram frequentemente associadas com gangrena diabética. O tratamento é por drenagem cirúrgica e ressecção do tecido necrótico, combinado com o uso de antibióticos apropriados conforme determinado pelos estudos de cultura e sensibilidade.

OSTEOMIELITE DE REGIÕES ESPECÍFICAS

CALCÂNEO

Na osteomielite do calcâneo, como dos outros ossos do tarso, a destruição do córtex normalmente não é extensiva. O periósteo é firmemente anexado ao osso, e é normalmente perfurado em vez de elevado por material purulento; a formação de um invólucro é mínima.

INCISÃO DO CALCANHAR DIVIDIDO

As abordagens medial e lateral para o calcâneo são satisfatórias para a incisão e drenagem de abscessos localizados, mas a abordagem de Gaenslen através da superfície plantar do calcanhar é indicada para ressecção do osso doente da osteomielite crônica. As cicatrizes resultantes normalmente são indolores; elas se situam tão profundamente, que os tecidos de ambos os lados enrolam-se e formam almofadas grossas (Fig. 21-18).

TÉCNICA 21-6

(GAENSLEN)

- Coloque o paciente em posição de decúbito com um suporte abaixo do tornozelo afetado.
- Faça uma incisão longitudinal exatamente na linha média do calcanhar, estendendo de 2,5 a 4,0 cm a partir do nível da base do quinto metatarso posteriormente para dividir a extremidade do tendão de Aquiles.
- Realize a incisão na aponeurose plantar no plano entre os músculos do abdutor do quinto artelho e flexor curto dos artelhos.
- Retraia medialmente a artéria lateral plantar e o nervo no ângulo distal da ferida.
- Exponha o músculo do quadrado plantar, e divida o ligamento plantar longitudinalmente.
- Divida o calcâneo de posterior para anterior com um amplo osteótomo, e retraia as duas metades para expor o interior do osso (Fig. 21-19). A articulação subtalar pode ser exposta aumentando-se a retração.

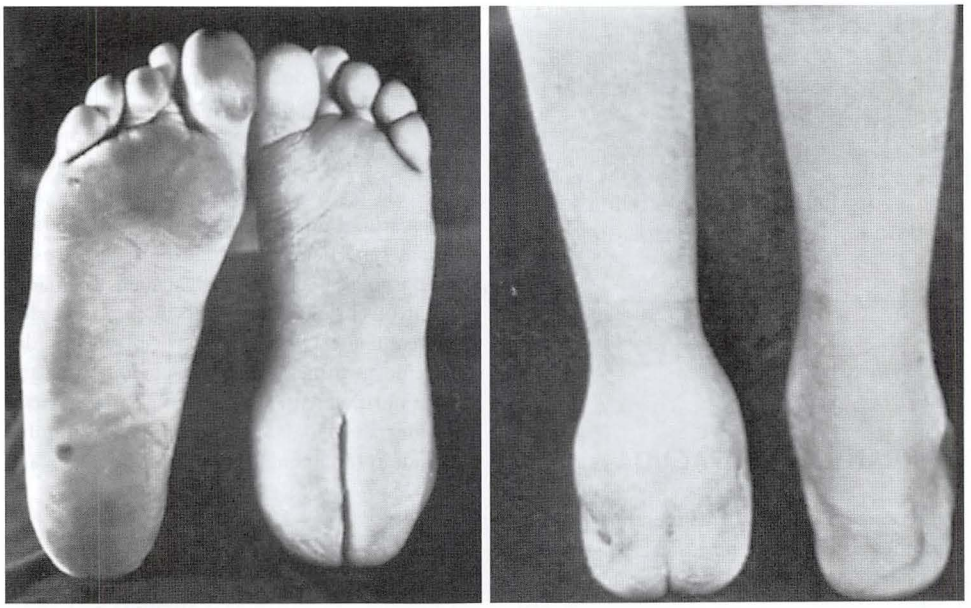

FIGURA 21-18 Retração da cicatriz impede a dor ao suportar o peso após a cura completa da incisão do calcanhar dividido de Gaenslen.

- Remova todo o sequestro e matéria obviamente infectada, mas danifique o córtex tão pouco quanto possível.
- Feche a ferida frouxamente sobre os drenos.

CUIDADO PÓS-OPERATÓRIO Um gesso curto de perna é aplicado com o pé na posição neutra e o tornozelo em 90 graus. Uma janela é cortada sobre o calcâneo para permitir trocas de curativo.

TERÇO DISTAL DO FÊMUR

A osteomielite crônica do terço distal do fêmur é difícil de tratar. Uma vez que o periósteo pode se tornar completamente separado posteriormente por um abscesso subperiosteal, esta parte do osso pode soltar a maior parte do seu suprimento de sangue, e fístulas muitas vezes persistem. Uma massa de formas de tecido com cicatriz interfere com a revascularização do osso; o tecido com cicatriz é relativamente inacessível cirurgicamente por causa da proximidade dos grandes vasos e nervos.

TÉCNICA 21-7

- Faça uma incisão lateral longitudinal no terço distal da coxa, começando 5 cm proximal à linha da articulação do joelho, e estendendo-se de modo proximal para 10 cm.
- Realize a incisão da banda iliotibial, retraia o músculo vasto lateral anteriormente, e exponha o fêmur.
- Evite abrir a articulação do joelho na extremidade distal da incisão. Limite a operação às superfícies lateral e posterolateral do osso, ou a bursa suprapatelar pode ser aberta e a articulação do joelho pode se tornar contaminada.

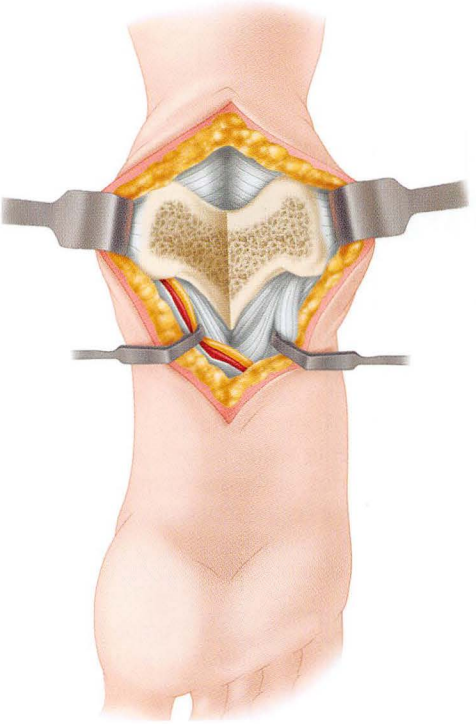

FIGURA 21-19 Incisão de calcanhar dividido de Gaensle. Observe a relação da extremidade distal da incisão à artéria plantar e nervo. **VEJA A TÉCNICA 21-6.**

- Utilize uma broca para delinear uma janela cortical na superfície posterolateral do osso, e remova a janela com um osteótomo.
- Insira o canal medular proximal à metáfise, e coloque a janela de modo que o pus drene posteriormente.

- Remova apenas o tecido necrótico e infectado.
- Feche a ferida frouxamente sobre os drenos de borracha, que saem através de incisões separadas e permitem drenagem posterolateral direta.

CUIDADO PÓS-OPERATÓRIO O membro é envolvido por tala com o joelho em extensão até que a ferida seja curada, e é protegido durante a ambulação para evitar fratura patológica.

ÍLIO

TRATAMENTO DURANTE A FASE AGUDA

No estádio agudo da osteomielite, o ílio normalmente é invadido por toda a parte, e os grandes abscessos subperiosteais se desenvolvem nos córtices medial e lateral. Os sintomas iniciais podem sugerir apendicite aguda ou artrite piogênica da articulação do quadril. Antes da incisão e drenagem, o tratamento sistêmico (especialmente antibióticos intravenosos e transfusões de sangue, se necessário) deve ser administrado. Quantidades adequadas de sangue devem estar disponíveis para serem utilizadas durante a cirurgia. As bactérias anaeróbicas podem ser envolvidas na osteomielite da pélvis associada com lesões dos intestinos.

DRENAGEM

TÉCNICA 21-8

- Comece a incisão ao longo do terco médio da crista ilíaca, e estenda-a conforme necessário.
- Tire os músculos subperiostealmente a partir dos córtices medial e lateral da asa ilíaca; normalmente escapa pus sob a pressão. Muitas vezes, os músculos já foram retirados pelos abscessos subperiosteais.
- Evite cuidadosamente entrar na articulação do quadril.
- Drene cada um dos abscessos com drenos. Traga os drenos através de incisões separadas para obter drenagem adequada da gravidade.
- Feche a pele frouxamente.

CUIDADO PÓS-OPERATÓRIO Porque uma contratura de flexão do quadril normalmente se desenvolve como resultado da irritabilidade dos músculos flexores do quadril, a tração de Buck é aplicada. O paciente é girado frequentemente para o lado afetado para promover a drenagem.

TRATAMENTO DURANTE A FASE CRÔNICA

Na osteomielite crônica do ílio, todo o osso muitas vezes é envolvido, e a infecção é tão difusa que é impossível remover o sequestro individual e drenar todos os abscessos. Uma vez que a maior parte da asa ilíaca pode ser removida sem causar deficiência significativa, a ressecção normalmente é preferível a menos operações radicais (Técnica 21-12).

ÍSQUIO E PÚBIS

Na osteomielite do ísquio e púbis, um abscesso se desenvolve abaixo dos músculos do obturador externo ou interno ou na fossa isquiorretal. A drenagem pode ser realizada através de uma incisão localizada longe do períneo para diminuir a possibilidade de contaminação da ferida e permitir maior retração dos músculos grácil e adutor. Se necessário, a membrana do obturador pode ser incisada e as profundas superfícies do osso, exploradas. A osteomielite da tuberosidade isquial é comum em pacientes acamados e paraplégicos que desenvolvem úlceras de pressão com infecção secundária, necrose, e osteomielite. O tratamento eficaz requer o desbridamento de todo o tecido necrótico e osso infectado, e uma transferência de tecido mole normalmente é necessária para fechar o defeito. Para osteomielite na região da sínfise, a ressecção da sínfise pode ser necessária quando o tratamento menos radical é ineficaz.

COLUNA

A osteomielite da coluna é discutida no Capítulo 43.

RESSECÇÃO OU EXCISÃO PARA OSTEOMIELITE

Foi demonstrado em muitos casos que se a infecção precisa ser controlada na osteomielite crônica, a parte infectada do osso deve ser radicalmente ressecada, mesmo se isso signifique remover um segmento de um grande osso essencial. A ressecção maciça de um longo osso afetado pela osteomielite hematogênica crônica não foi aconselhada no passado, no entanto, por três razões: (1) O periósteo pode deixar de reproduzir toda a diáfise (Fig. 21-20), (2) a qualidade do osso remanescente normalmente é insatisfatória para procedimentos reconstrutivos, e (3) uma infecção latente pode ser reativada se a reconstrução é realizada. Com técnicas mais novas de osso e transporte de tecido mole, as ressecções massivas podem ser realizadas e reconstruídas sem deficiência significativa, embora o tempo necessário para a reconstrução possa ser longo.

A ressecção maciça dos ossos não essenciais envolvidos por qualquer tipo de osteomielite crônica pode ser realizada de forma segura. Os ossos como metatarsos e tarsos e parte do calcâneo, fíbula, ílio, costelas, clavícula e escápula podem ser retirados, e a função satisfatória ainda pode ser mantida.

RESSECÇÃO DOS METATARSOS

TÉCNICA 21-9

- O primeiro metatarso deve ser mantido se possível.
- Faça uma incisão dorsal longitudinal sobre o osso afetado da linha distal dos tarsos ao meio da falange proximal do dedo do pé correspondente.
- Aprofunde a incisão ao periósteo, mas não abra as bainhas do tendão.
- Realize uma incisão no periósteo de acordo com o eixo, e tire-o completamente do osso.
- Realize a ressecção de todo o eixo, mas preserve a fise sempre que possível em crianças.
- Feche a ferida frouxamente sobre um dreno.

FIGURA 21-20 **A,** Defeito na tíbia de criança de 4 anos de idade após o tratamento da osteomielite aguda através da remoção de grande sequestro antes de o invólucro suficiente ser formado para garantir a continuidade do osso. **B,** Após o transplante da fíbula para o defeito da ponte.

CUIDADO PÓS-OPERATÓRIO Uma tala de gesso posterior é aplicada e utilizada até que a ferida seja curada; após isso, o suporte de peso protegido é iniciado.

RESSECÇÃO DOS TARSOS

Muitas vezes, mais de um osso do tarso pode ser envolvido na osteomielite crônica. Se necessário, o osso ou ossos afetados podem ser cortados utilizando-se incisões longitudinais dorsolaterais e dorsomediais. Se o calcâneo precisa ser retirado, a abordagem de Gaenslen é recomendada (Técnica 21-6).

CALCANECTOMIA PARCIAL

A calcanectomia parcial pode ser eficaz para o tratamento de grandes ulcerações do calcanhar e osteomielite calcânea.

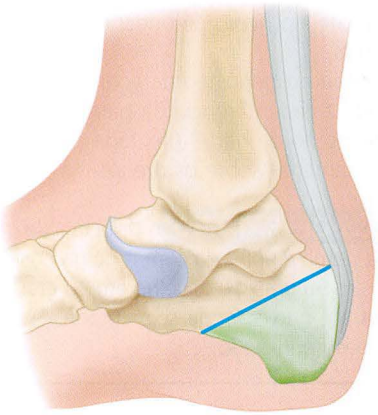

FIGURA 21-21 Ressecção parcial do calcâneo. **VEJA A TÉCNICA 21-10.**

TÉCNICA 21-10

- Realize a incisão para ajustar o tamanho e formato da úlcera. Se nenhuma úlcera estiver presente, utilize a abordagem de Gaenslen (Técnica 21-6).
- Realize a dissecção no calcâneo para proteger a almofada remanescente do calcanhar viável.
- Aproxime o tendão de Aquiles na área do calcâneo que precisa ser removida. Libere o tendão e deixe-o retrair proximalmente.
- Comece uma incisão de 1 cm posterior à borda das articulações subtalar e calcaneocuboide.
- Remova osso suficiente para permitir a mobilização e aproximação do tecido mole saudável adjacente.
- Feche as feridas sobre os drenos de sucção. Se o fechamento da pele primário é impossível, permita curar através da cicatrização por segunda intenção.
- Aplique um gesso com o tornozelo em 30 graus de equino para reduzir a tensão na ferida.

CUIDADO PÓS-OPERATÓRIO Quando as feridas são curadas, o paciente é colocado em uma órtese do pé e tornozelo moldada em uma base sólida.

RESSECÇÃO DA FÍBULA

Toda a fíbula pode ser retirada, se necessário, mas o quarto distal contribui para a estabilidade do tornozelo e deve ser mantido sempre que possível. Se a extremidade proximal é retirada, o ligamento colateral lateral do joelho e o tendão do bíceps femoral devem ser firmemente presos na tíbia.

TÉCNICA 21-11

- Faça uma incisão longitudinal sobre a parte envolvida da fíbula.
- Aproxime o osso no intervalo entre o músculo sóleo posteriormente e os músculos peroneais anteriormente.

- Exponha e proteja o nervo peroneal na extremidade proximal da ferida.
- Realize a incisão no periósteo de acordo com a diáfise, e tire-o de toda a circunferência da parte a ser retirada.
- Realize a ressecção da parte infectada da diáfise e feche a ferida frouxamente sobre os drenos.

CUIDADO PÓS-OPERATÓRIO Uma tala de gesso longa posterior da perna é aplicada com o pé na posição neutra, o tornozelo em 90 graus, e o joelho em 20 graus de flexão, e é utilizada até que a ferida seja curada. Em seguida, o suporte de peso é iniciado.

RESSECÇÃO DA ASA ILÍACA

A ressecção de uma grande parte da asa ilíaca pode ser indicada na osteomielite crônica do ílio com drenagem prolongada (Fig. 21-22).

TÉCNICA 21-12

(BADGLEY)

- Faça uma incisão sobre a crista ilíaca da coluna ilíaca superoposterior à coluna ilíaca superoanterior e distalmente na coxa, paralelo com o músculo sartório por 7,5 a 10 cm (Fig. 21-23A).
- Divida a fáscia 1,3 cm distal à crista, e faça a incisão do periósteo ao longo da crista.
- Solte os músculos glúteo e tensor da fáscia subperiostealmente à borda acetabular.
- Desenvolva o intervalo entre os músculos do tensor da fáscia lata e o sartório e retraia o tensor da fáscia lata para expor a parte anterior do ílio.
- Em crianças, a crista ilíaca cartilaginosa pode ser retirada facilmente com os músculos abdominais ligados a ela.
- Retire de modo subperiosteal os músculos abdominais e os músculos latíssimo dorsal, quadrado lombar, e eretor da espinha nas suas inserções.
- Tire os músculos do córtex medial do ílio distalmente à linha arqueada (Fig. 21-23B).
- Realize a ressecção do ílio como um todo tanto distalmente como a coluna inferior anterior, quanto posteriormente como a articulação sacroilíaca, se necessário.
- Coloque os drenos na ferida, e traga-os através da pele por uma incisão separada para estabelecer uma drenagem de gravidade adequada.
- Feche a pele frouxamente.

CUIDADO PÓS-OPERATÓRIO A ambulação protegida é iniciada quando as feridas cicatrizam e a condição do paciente permite.

AMPUTAÇÃO PARA OSTEOMIELITE

A amputação é realizada com pouca frequência para a osteomielite. Em alguns pacientes, essa forma de tratamento pode ser preferível, no entanto, a várias operações e tratamento prolongado com antibiótico. A prevalência de doença maligna decorrente da osteomielite crônica foi relatada como sendo de 0,2% a 1,6%. A maior parte delas é de carcinoma de células escamosas decorrente de uma faixa da fístula, mas o carcinoma das células do retículo, fibrossarcoma, e outras malignidades foram relatados. A amputação é o meio mais confiável de tratar a osteomielite associada com transformação maligna. A insuficiência arterial, paralisia do nervo principal, ou contraturas e rigidez da articulação que tornam um membro não funcional são as indicações para amputação.

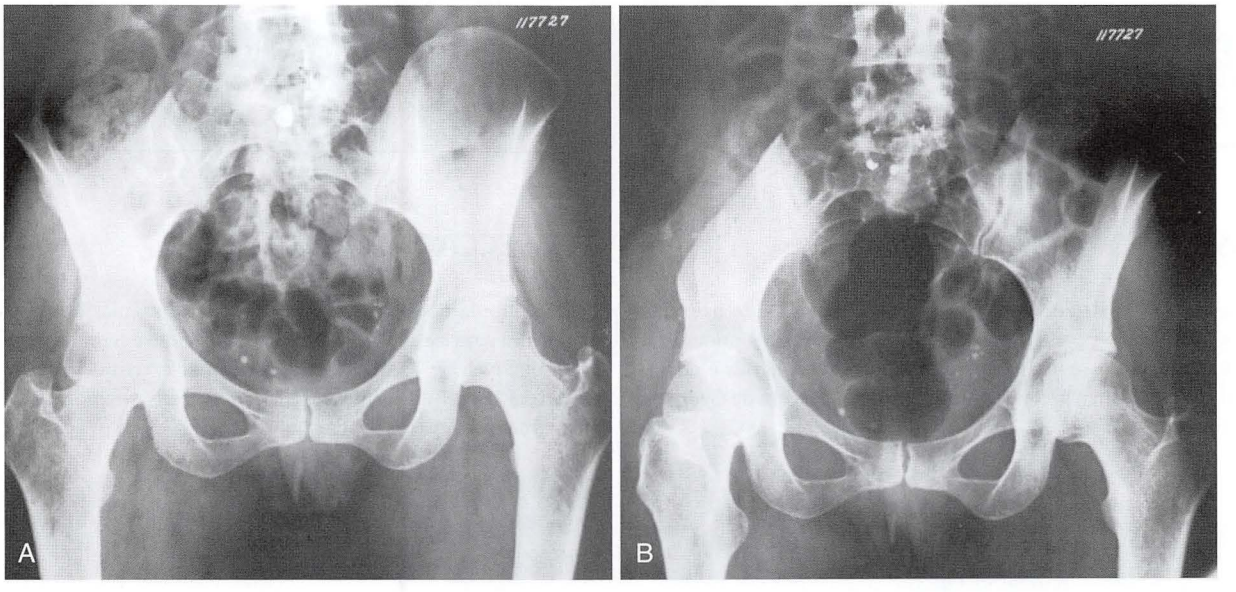

FIGURA 21-22 **A,** Hérnia abdominal e osteomielite da crista ilíaca direita após a remoção do enxerto ósseo para fusão da coluna lombar. **B,** Aparência do ílio após a ressecção da crista envolvida e reparo da hérnia.

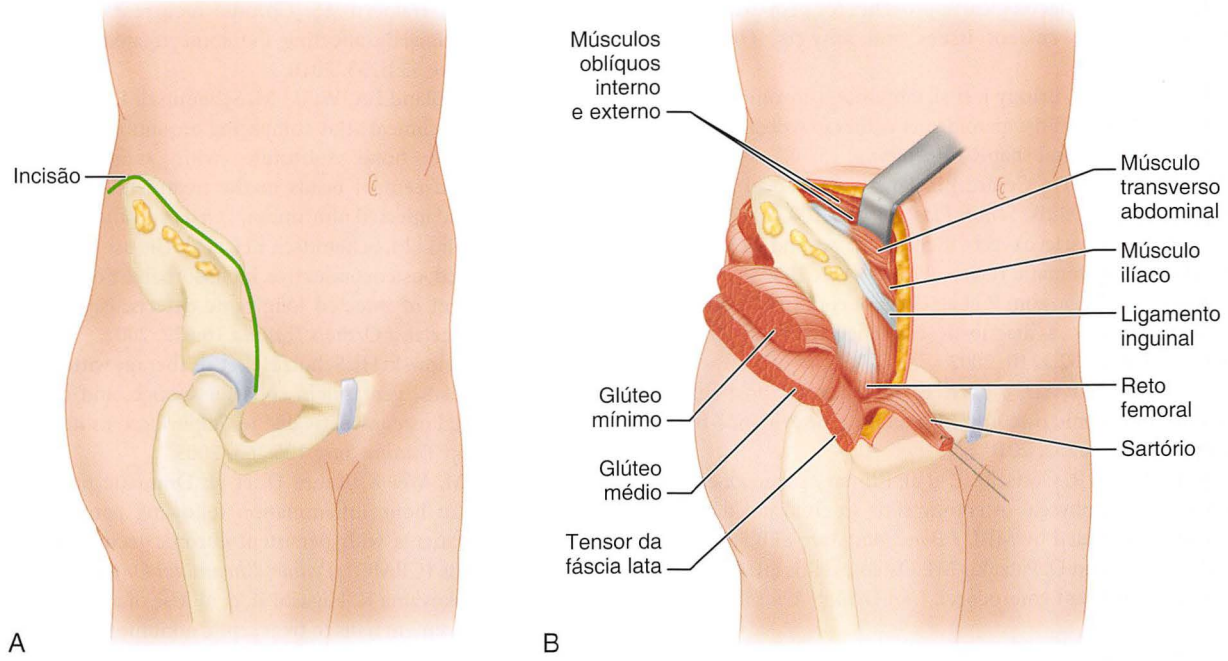

FIGURA 21-23 **A** e **B**, Exposição subperiosteal para ressecção da asa do ílio. O ligamento de Poupart pode ser rebatido do ílio, permitindo a remoção do osso do ramo superior do púbis para a articulação sacroilíaca. **VEJA A TÉCNICA 21-12.**

REFERÊNCIAS

Abril JC, Ramirez A: Successful treatment of chronic recurrent multifocal osteomyelitis with indomethacin: a preliminary report of five cases, *J Pediatr Orthop* 27:587, 2007.

Ambrose CG, Clyburn TA, Louden K, et al: Effective treatment of osteomyelitis with biodegradable microspheres in a rabbit model, *Clin Orthop Relat Res* 421:293, 2004.

Ambrose CG, Gogola GR, Clyburn TA, et al: Antibiotic microspheres: preliminary testing for potential treatment of osteomyelitis, *Clin Orthop Relat Res* 415:279, 2003.

Archdeacon MT, Messerschmitt P: Modern Papineau technique with vacuum-assisted closure, *J Orthop Trauma* 20:134, 2006.

Bar-On E, Weigl DM, Bor N, et al: Chronic osteomyelitis in children: treatment by intramedullary reaming and antibiotic-impregnated cement rods, *J Pediatr Orthop* 30:508, 2010.

Beals RK, Bryant RE: The treatment of chronic open osteomyelitis of the tibia in adults, *Clin Orthop Relat Res* 433:212, 2005.

Beardmore AA, Brooks DE, Wenke JC, et al: Effectiveness of local antibiotic delivery with an osteoinductive and osteoconductive bone-graft substitute, *J Bone Joint Surg* 87A:107, 2005.

Blyth MJG, Kincaid R, Craigen MAC, et al: The changing epidemiology of acute and subacute haematogenous osteomyelitis in children, *J Bone Joint Surg* 83B:99, 2001.

Calhoun JH, Manring MM, Shirtliff M: Osteomyelitis of the long bones, *Semin Plast Surg* 23:59, 2009.

Catalano-Pons C, Comte A, Wipff J, et al: Clinical outcome in children with chronic recurrent multifocal osteomyelitis, *Rheumatology (Oxford)* 47:1397, 2008.

Chan YS, Ueng SWN, Wang CJ, et al: Antibiotic-impregnated autogenic cancellous bone grafting is an effective and safe method for the management of small infected tibial defects: a comparison study, *J Trauma* 48:246, 2000.

Choi H, McCartney M, Best TM: Treatment of osteitis pubis and osteomyelitis of the pubic symphysis in athletes: a systematic review, *Br J Sports Med* 45:57, 2011.

Ciampolini J, Harding KG: Pathophysiology of chronic bacterial osteomyelitis: why do antibiotics fail so often? *Postgrad Med J* 76:479, 2000.

Cierny G 3rd: Surgical treatment of osteomyelitis, *Plast Reconstr Surg* 127(Suppl 1):1905, 2011.

Conterno LO, da Silva Filho CR: Antibiotics for treating chronic osteomyelitis in adults, *Cochrane Database Syst Rev* (3): CD004439, 2009.

Copley LA: Pediatric musculoskeletal infection: trends and antibiotic recommendations, *J Am Acad Orthop Surg* 17:618, 2009.

Courtney PM, Flynn JM, Jaramillo D, et al: Clinical indications for repeat MRI in children with acute hematogenous osteomyelitis, *J Pediatr Orthop* 30:883, 2010.

Darville T, Jacobs RJ: Management of acute hematogenous osteomyelitis in children, *Pediatr Infect Dis J* 23:255, 2004.

Egol KA, Singh JR, Nwosu U: Functional outcome in patients treated for chronic posttraumatic osteomyelitis, *Bull NYU Hosp Jt Dis* 67:313, 2009.

El-Husseiny M, Patel S, MacFarlane RJ, Haddad FS: Biodegradable antibiotic delivery systems, *J Bone Joint Surg* 93B:151, 2011.

El-Shanti HI, Freguson PJ: Chronic recurrent multifocal osteomyelitis: a concise review and genetic update, *Clin Orthop Relat Res* 462:11, 2007.

Eleftheriou D, Gerschman T, Sebire N, et al: Biologic therapy in refractory chronic non-bacterial osteomyelitis of childhood, *Rheumatology (Oxford)* 49:1505, 2010.

Fang RC, Galiano RD: Adjunctive therapies in the treatment of osteomyelitis, *Semin Plast Surg* 23:141, 2009.

Fraimow HS: Systemic antimicrobial therapy in osteomyelitis, *Semin Plast Surg* 23:90, 2009.

Geist A, Kuhn R: Pharmacological approaches for pediatric patients with osteomyelitis: current issues and answers, *Orthopedics* 32:573, 2009.

Gleeson H, Wiltshire E, Briody J, et al: Childhood chronic recurrent multifocal osteomyelitis: pamidronate therapy decreases pain and improves vertebral shape, *J Rheumatol* 35:707, 2008.

Gogia JS, Meehan JP, De Cesare PE, Jamali AA: Local antibiotic therapy in osteomyelitis, *Semin Plast Surg* 23:100, 2009.

Goldman RJ: Hyperbaric oxygen therapy for wound healing and limb salvage: a systematic review, *PM R* 1:471, 2009.

Gross T, Kaim AH, Regazzoni P, et al: Current concepts in posttraumatic osteomyelitis: a diagnostic challenge with new imaging options, *J Trauma* 52:1210, 2002.

Haidar R, Boghossian AD, Atiyeh B: Duration of post-surgical antibiotics in chronic osteomyelitis: empiric or evidence-based? *Int J Infect Dis* 14:e752, 2010.

Hempfing A, Placzek R, Göttsche T, et al: Primary subacute epiphyseal and metaepiphyseal osteotomyelitis in children: diagnosis and treatment guided by MRI, *J Bone Joint Surg* 85B:559, 2003.

Holtom PD, Zamorano D, Patzakis MJ: Osteomyelitis attributable to vancomycin-resistant enterococci, *Clin Orthop Relat Res* 403:38, 2002.

Hospach T, Langendoerfer M, von Kalle T, et al: Spinal involvement in chronic recurrent multifocal osteomyelitis (CRMO) in childhood and effect of pamidronate, *Eur J Pediatr* 169:1105, 2010.

Hung NN: Cortical bone fenestrations with continuous antibiotic irrigation to mediate hematogenous tibial osteomyelitis in children, *J Pediatr Orthop B* 19:497-506, 2010.

Jain JP, Chitkara D, Kumar N: Polyanhydrides as localized drug delivery carrier: an update, *Expert Opin Drug Deliv* 5:889, 2008.

Jones HW, Harrison JW, Bates J, et al: Radiologic classification of chronic hematogenous osteomyelitis in children, *J Pediatr Orthop* 29:822, 2009.

Kaim A, Ledermann HP, Bongartz G, et al: Chronic post-traumatic osteomyelitis of the lower extremity: comparison of magnetic resonance imaging and combined bone scintigraphy/immunoscintigraphy with radiolabelled monoclonal antigranulocyte antibodies, *Skeletal Radiol* 29:378, 2000.

Khanna G, Sato TSP, Ferguson P: Imaging of chronic recurrent multifocal osteomyelitis, *RadioGraphics* 29:1159, 2009.

Kumar J, Ramachandran M, Little D, Zenios M: Pelvic osteomyelitis in children, *J Pediatr Orthop B* 19:38, 2010.

Kuokkanen HOM, Tukiainen RJ, Asko-Seljavaara S: Radical excision and reconstruction of chronic tibial osteomyelitis with microvascular muscle flaps, *Orthopedics* 25:137, 2002.

Lazarettos J, Efstathopoulos N, Papagelopoulos PJ, et al: A bioresorbable calcium phosphate delivery system with teicoplanin for treating MRSA osteomyelitis, *Clin Orthop Relat Res* 423:253, 2004.

Lazzarini L, Lipsky BA, Mader JT: Antibiotic treatment of osteomyelitis: what have we learned from 30 years of clinical trials? *Int J Infect Dis* 9:127, 2005.

Lazzarini L, Maderf JT, Calhoun JH: Current concepts review: osteomyelitis in long bones, *J Bone Joint Surg* 86A:2305, 2004.

Li XD, Hu YY: The treatment of osteomyelitis with gentamicin--reconstituted bone xenograft-composite, *J Bone Joint Surg* 83B: 1063, 2001.

Madanagopal SG, Seligson D, Craig SR: The antibiotic cement nail for infection after tibial nailing, *Orthopedics* 27:709, 2004.

Mader JT, Stevens CM, Stevens JH, et al: Treatment of experimental osteomyelitis with a fibrin sealant antibiotic implant, *Clin Orthop Relat Res* 403:58, 2002.

Marangoni RG, Halpern AS: Chronic recurrent multifocal osteomyelitis primarily affecting the spine treated with anti-TNF therapy, *Spine* 35:E253, 2010.

McKee MD, Li-Bland EA, Wild LM, Schemitsch EH: A prospective, randomized clinical trial comparing an antibiotic-impregnated bioabsorbable bone substitute with standard antibiotic--impregnated cement beads in the treatment of chronic osteomyelitis and infected non-union, *J Orthop Trauma* 24:483, 2010.

McKee MD, Wild LM, Schemitsch EH, et al: The use of an antibiotic--impregnated, osteoconductive, bioabsorbable bone substitute in the treatment of infected long bone defects: early results of a prospective trial, *J Orthop Trauma* 16:622, 2002.

Mendel V, Simanowski HJ, Scholz HC, et al: Therapy with gentamicin--PMMA beads, gentamicin-collagen sponge, and cefazolin for experimental osteomyelitis due to *Staphylococcus aureus* in rats, *Arch Orthop Trauma Surg* 125:363, 2005.

Mietttunen PM, Wei X, Kaura D, et al: Dramatic pain relief and resolution of bone inflammation following pamidronate in 9 pediatric patients with persistent chronic recurrent multifocal osteomyelitis (CRMO), *Pediatr Rheumatol Online J* 7:2, 2009.

Ohtsuda H, Yokoyama K, Higashi K, et al: Use of antibiotic impregnated bone cement nails to treat septic nonunion after open tibial fracture, *J Trauma* 52:364, 2001.

Oudjhane K, Azouz EM: Imaging of osteomyelitis in children, *Radiol Clin North Am* 39:251, 2001.

Parsons B, Strauss E: Surgical management of chronic osteomyelitis, *Am J Surg* 188(1A Suppl):57, 2004.

Parvizi J, Wickstrom E, Zeiger AR, et al: Frank Stinchfield Award. Titanium surface with biologic activity against infection, *Clin Orthop Relat Res* 429:33, 2004.

Peltola H, Pääkkönen M, Kallio P, et al: Short- versus long-term antimicrobial treatment of acute hematogenous osteomyelitis of childhood: prospective, randomized trial on 131 culture-positive cases, *Pediatr Infect Dis J* 29:1123, 2010.

Pineda C, Espinosa R, Pena A: Radiographic imaging in osteomyelitis: the role of plain radiography, computed tomography, ultrasonography, magnetic resonance imaging, and scintigraphy, *Semin Plast Surg* 23:80, 2009.

Ramos O: Chronic osteomyelitis in children, *Pediatr Infect Dis J* 21:431, 2002.

Rao N, Ziran BH, Lipsky BA: Treatment osteomyelitis: antibiotics and surgery, *Plast Reconstr Surg* 127(Suppl 1):1775, 2011.

Ray PS, Simonis RB: Management of acute and chronic osteomyelitis, *Hosp Med* 63:401, 2002.

Rod-Fleury T, Dunkel N, Assal M, et al: Duration of post-surgical antibiotic therapy for adult chronic osteomyelitis: a single-centre experience, *Int Orthop* 2011 Feb 12 [Epub ahead of print].

Rutledge B, Huyette D, Day D, Anglen J: Treatment of osteomyelitis with local antibiotics delivered via bioabsorbable polymer, *Clin Orthop Relat Res* 411:280, 2003.

Shirtliff ME, Calhoun JH, Mader JT: Experimental osteomyelitis treatment with antibiotic-impregnated hydroxyapatite, *Clin Orthop Relat Res* 401:239, 2002.

Shuford JA, Steckelberg JM: Role of oral antimicrobial therapy in the management of osteomyelitis, *Curr Opin Infect Dis* 16:515, 2003.

Siegal HJ, Patzakis MJ, Holtom PD, et al: Limb salvage for chronic tibial osteomyelitis: an outcomes study, *J Trauma* 48:484, 2000.

Simm PJ, Allen RC, Zacharin MR: Bisphosphonate treatment in chronic recurrent multifocal osteomyelitis, *J Pediatr* 152:571, 2008.

Simpson AHRW, Deakin M, Latham JM: Chronic osteomyelitis: the effect of the extent of surgical resection on infection-free survival, *J Bone Joint Surg* 83B:403, 2001.

Song KM, Sloboda JF: Acute hematogenous osteomyelitis in children, *J Am Acad Orthop Surg* 9:166, 2001.

Sun Y, Zhang C, Jin D, et al: Free vascularised fibular grafting in the treatment of large skeletal defects due to osteomyelitis, *Int Orthop* 34:425, 2010.

Tan Y, Wang X, Li H, et al: The clinical efficacy of the vacuum--assisted closure therapy in the management of adult osteomyelitis, *Arch Orthop Trauma Surg* 131:255, 2011.

Tehranzadeh J, Wong E, Wang F, et al: Imaging of osteomyelitis in the mature skeleton, *Radiol Clin North Am* 39:223, 2001.

Tulner SAF, Schaap GR, Strackee SD, et al: Long-term results of multiple-stage treatment for posttraumatic osteomyelitis of the tibia, *J Trauma* 56:633, 2004.

Turner TM, Urban RM, Gitelis S, et al: Radiographic and histologic assessment of calcium sulfate in experimental animal models and clinical use as a resorbable bone-graft substitute, a bone graft expander, and a method for local antibiotic delivery: one institution's experience, *J Bone Joint Surg* 83A(Suppl 2):8, 2001.

Tutledge B, Huyette D, Day D, et al: Treatment of osteomyelitis with local antibiotics delivered via bioabsorbable polymer, *Clin Orthop Relat Res* 411:280, 2003.

Wang J, Calhoun JH, Mader MT: The application of bioimplants in the management of chronic osteomyelitis, *Orthopedics* 25:1247, 2002.

Zalavras CG, Patzakis MJ, Holtom P: Local antibiotic therapy in the treatment of open fractures and osteomyelitis, *Clin Orthop Relat Res* 427:86, 2004.

Ziran BH, Rao N, Hall RA: A dedicated team approach enhances outcomes of osteomyelitis treatment, *Clin Orthop Relat Res* 414:31, 2003.

As referências completas estão disponíveis em www.expertconsult.com.

ARTRITE INFECCIOSA

Anthony A. Mascioli • Ashley L. Park

CAPÍTULO 22

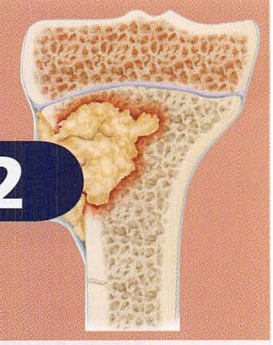

APRESENTAÇÃO CLÍNICA 749
DIAGNÓSTICO POR IMAGEM 750
PATOGÊNESE 751
MICROBIOLOGIA 751
TRATAMENTO 751
ARTICULAÇÕES TARSAIS 753
TORNOZELO 753
ASPIRAÇÃO 753
DRENAGEM 753
JOELHO 754
ASPIRAÇÃO 754
DRENAGEM 754
DRENAGEM ARTROSCÓPICA 754
QUADRIL 756
ASPIRAÇÃO 757
DRENAGEM 758
Drenagem Artroscópica 759
COMPLICAÇÕES DA ARTRITE SÉPTICA AGUDA DO QUADRIL 759
Luxação Patológica 759
Osteomielite 760
Abscesso Pélvico 760
Infecção Persistente 761
ARTICULAÇÃO SACROILÍACA 762
COLUNA 762
ARTICULAÇÕES ESTERNOCLAVICULAR E ACROMIOCLAVICULAR 762
OMBRO 762
ASPIRAÇÃO 762
DRENAGEM 762
Drenagem Artroscópica 763
COTOVELO 763
ASPIRAÇÃO 763
DRENAGEM 763
PUNHO 764
ASPIRAÇÃO 764
DRENAGEM 764
CIRURGIAS PARA CORRIGIR DEFORMIDADES PÓS-ARTRITE SÉPTICA 765
TORNOZELO 765
JOELHO 765
OSTEOTOMIA INTRA-ARTICULAR 767
QUADRIL 769
Artroplastia 769
Procedimentos para Estabilizar o Quadril 769
Procedimentos para Corrigir Deformidade 769
Procedimentos para Equalizar o Comprimento dos Membros Inferiores 771

A artrite séptica aguda resulta da invasão bacteriana no espaço da articulação, que pode ocorrer através de disseminação hematogênica, inoculação direta por trauma ou cirurgia, ou disseminação direta de um local adjacente como focos de osteomielite ou celulite. Apesar das pesquisas aprofundadas sobre a fisiopatologia e tratamento da artrite séptica aguda, a morbidade e mortalidade ainda são significativas, especialmente em pacientes nas idades extremas. A cepa bacteriana e o sistema imune do indivíduo determinam o desenvolvimento de artrite séptica ou uma infecção menos grave. Mesmo com antibióticos e regimes de tratamento atualmente disponíveis, complicações graves podem resultar. Atraso no diagnóstico e fracasso para começar o tratamento de imediato são as razões mais comuns para as complicações tardias da infecção.

Uma revisão sistemática da literatura por Mathews et al. descobriu que os fatores de risco para o desenvolvimento de artrite séptica incluíam artrite reumatoide, artrose, presença de prótese articular, baixo nível socioeconômico, abuso de fármacos intravenosos, alcoolismo, diabetes, infiltração prévia de corticoide intra-articular e úlceras cutâneas.

APRESENTAÇÃO CLÍNICA

Artrite séptica aguda pode ocorrer em qualquer idade, mas crianças e idosos são mais suscetíveis, especialmente se eles tiverem uma articulação já anormal por trauma anterior ou por doenças como a hemofilia, artrose ou artrite reumatoide. O comprometimento imunológico por qualquer motivo e doenças como câncer, diabetes, alcoolismo, cirrose e hiperuremia aumentam o risco de infecção. Normalmente, condições predisponentes são associadas a determinados tipos de organismos causadores (Tabela 22-1). Um histórico completo e exame físico devem ser obtidos.

A artrite séptica ocorre com maior frequência em adultos; no entanto, as sequelas mais graves da infecção ocorrem em crianças, especialmente se a articulação do quadril está envolvida e o tratamento foi tardio. Variáveis anatômicas dependentes da idade podem ser responsáveis por graves complicações em crianças, tais como a destruição da epífise e a osteonecrose associada com o aumento da pressão intracapsular e derrame séptico. Utilizando modelos de aves imaturas, Alderson et al. forneceram evidências de que vasos transepifisários existem e fornecem uma conexão direta entre as cartilagens da fise e epifisária, fornecendo uma rota para as bactérias se espalharem a partir de um foco osteomielítico na metáfise à epífise e, posteriormente, para o espaço articular.

As articulações dos membros inferiores que suportam peso são predominantemente afetadas (61% a 79%); no entanto, qualquer articulação pode estar envolvida, e infecções de múltiplas articulações ocorrem. Um exame minucioso para determinar se existe infecção monoarticular ou poliarticular é necessário antes de o tratamento ser iniciado. A inflamação de uma única articulação pode ser causada por várias doenças (Quadro 22-1). A artrite séptica deverá ser considerada precocemente, uma vez que a falha de diagnosticar esta condição rapidamente pode resultar em dano articular irreversível ou morte.

A artrite séptica aguda pode ser difícil de diagnosticar em recém-nascidos, porque a resposta inflamatória é frustra e sintomas tais como febre, inchaço, eritema e dor podem ser mínimos ou inexistentes. O único achado em um recém-nascido pode ser

TABELA 22-1 Organismos Encontrados em Ambientes Clínicos Comuns de Artrite Infecciosa

FATOR CLÍNICO	ORGANISMO
IDADE DO PACIENTE	
Recém-nascido	*Staphylococcus aureus*
<2 anos	*Haemophilus influenzae, S. aureus*
>2 anos	*S. aureus*
Adultos jovens (saudáveis, sexualmente ativos)	*Neisseria gonorrhoeae*
Idosos	*S. aureus* (50%), streptococci, gram-negative bacilli
ALTERAÇÕES ESTRUTURAIS	
Aspiração ou injeção	*S. aureus*
Trauma	Bacilos gram-negativos, anaeróbios, *S. aureus*
PRÓTESES	
Infecção precoce	*S. epidermidis*
Infecção tardia	Cocos gram-positivos, anaeróbios
CONDIÇÕES MÉDICAS	
Uso de fármacos injetáveis	Bacilos gram-negativos atípicos (p. ex., espécies de *Pseudomonas*)
Artrite reumatoide	*S. aureus*
Lúpus eritematoso sistêmico, anemia falciforme	Espécies de *Salmonella*
Hemophilia	*S. aureus* (50%), estreptococos, bacilos gram-negativos
Imunossupressão	*S. aureus*, espécies de *Mycobacterium*, fungos

Modificada de Stimmler MM: Infectious arthritis: tailoring initial treatment to clinical findings. *Postgrad Med* 99:127, 1996.

QUADRO 22-1 Diagnóstico Diferenciais Considerados em Artrite Monarticular

- Infecção
- Artrite induzida por cristal (gota, doença de deposição de di-hidrato de pirofosfato de cálcio)
- Trauma
- Hemartrose (hemofilia, anemia falciforme)
- Osteomielite
- Síndrome periarticular (bursite, tendinite)
- Cisto de Baker rompido
- Trombose venosa profunda
- Sinovite vilonodular pigmentada
- Desarranjo mecânico
- Corpo estranho

Adaptado de Stimmler MM: Infectious arthritis: tailoring initial treatment to clinical findings. *Postgrad Med* 99:127, 1996.

infecção em outro local (p. ex., o cateter umbilical), irritabilidade, *deficit* de crescimento, a assimetria de posição dos membros, ou o incômodo em ser manipulado.

DIAGNÓSTICO POR IMAGEM

Inúmeras técnicas de imagem estão disponíveis para ajudar a detectar infecções conjuntas, e embora elas possam ajudar a confirmar a suspeita de artrite séptica, não são diagnósticas. Nos primeiros dias após a infecção, as radiografias são geralmente normais; no entanto, elas podem ser úteis uma vez que podem apresentar aumento de partes moles, deslocamento da camada de gordura, ou alargamento do espaço articular causado pelo edema localizado. À medida que a infecção progride, o estreitamento do espaço articular por destruição da cartilagem pode tornar-se evidente. Radiografias podem ser utilizadas para monitorar a resposta ao tratamento e para detectar as fases de sequela em tratamentos inadequados da doença, tais como destruição generalizada da articulação, osteomielite, artrose, anquilose, ou perda óssea.

A ultrassonografia, em contraste com as radiografias, pode ser utilizada para detectar até mesmo pequenas poças de fluido no fundo das articulações. Derrames ecogênicos de coleções hemáticas coaguladas são características de uma articulação séptica. A ultrassonografia pode ser usada para guiar a aspiração e drenagem inicial da articulação e para monitorar o *status* dos compartimentos intra-articulares, cápsula articular, superfície óssea, e partes moles adjacentes. É um procedimento não invasivo, barato e de fácil manejo, porém altamente examinador-dependente.

A TC, a RM e a cintilografia óssea também podem ser obtidas para diagnosticar artrite séptica; no entanto, estes exames não são sempre necessários. TC, que é mais sensível do que a radiografia, tem uma utilização limitada nas fases iniciais da infecção. Ela pode mostrar o inchaço de partes moles, derrame articular e formação de abscesso, e pode ser usada para guiar a aspiração articular, monitorar o tratamento e ajudar a selecionar os acessos cirúrgicos. A RM pode detectar a infecção e sua extensão, e é particularmente útil no diagnóstico de infecções que são de difícil abordagem. A RM tem uma maior resolução do que a TC e mostra detalhes anatômicos melhor do que a cintilografia óssea, tornando-se útil na diferenciação entre infecções nos ossos e de partes moles e demostrando derrame articular. Além disso, os pacientes não são expostos à radiação. A RM é cara, tem um valor limitado na presença de implantes metálicos e tem uma resolução mais baixa do que a TC em estruturas ósseas calcificadas e córtex. Semelhante a outras técnicas de imagem, a RM não é específica e não pode diferenciar entre artropatias inflamatórias infecciosas e não infecciosas.

A cintilografia óssea pode frequentemente detectar áreas localizadas de inflamação. Embora a análise de tecnécio-99m (^{99m}Tc-metildifosfonado) mostre acúmulo de isótopos nas áreas de ação osteoblástica e aumento da vascularização, ela pode ser normal nas primeiras fases da artrite séptica. Outros radiofármacos, incluindo o citrato de gálio e cloreto de índio-111 (^{111}In), são mais específicos e sensíveis na detecção de infecção ativa do que o tecnécio-99m, mas eles não mostram bem detalhes do osso ou da articulação, e muitas vezes é difícil distinguir entre inflamação óssea, articular, ou de partes moles. Leucócitos marcados com índio-111 se concentram nas áreas de infecção aguda, mas, embora este tipo de exame seja positivo em

aproximadamente 60% dos pacientes com artrite séptica, resultados falso-positivos podem ocorrer em pacientes com artrose.

PATOGÊNESE

A infecção hematogênica de uma articulação começa com uma bacteremia sistêmica que finalmente invade a junção sinóvio-cartilaginosa a partir do espaço intravascular e se espalha através da membrana e do líquido sinovial. Não é claro porque as articulações são afetadas e outros órgãos vulneráveis, não; no entanto, os receptores de colágeno encontrados em *Staphylococcus aureus* (a causa infectante não gonocócica mais comum de artrite séptica hemática) podem desempenhar um papel importante. Além disso, a falta de uma membrana basal limitativa nos capilares da sinóvia pode permitir que as bactérias intravasculares alcancem o espaço extravascular do tecido sinovial através dos espaços entre as células endoteliais dos capilares. Além disso, os fibroblastos sinoviais inibem a fagocitose de bactérias.

Logo após a sinóvia ter sido infectada, ela se torna hiperêmica e infiltrada com leucócitos polimorfonucleares que aumentam rapidamente durante os dias seguintes. Histologicamente, as mudanças na aparência de inflamação aguda para crônica, com um aumento nos leucócitos e linfócitos mononucleares, que se tornam as células inflamatórias predominantes, ocorre por volta de 3 semanas.

A destruição da cartilagem articular, que resulta da degradação da matriz superficial, é aparente de 4 a 6 dias após a infecção. A depleção de matriz superficial, de acordo com Perry, começa cerca de 2 dias após a inoculação e é causada pela ativação de enzimas a partir da resposta inflamatória aguda, a produção de toxinas e de enzimas por bactérias, e a estimulação de linfócitos T durante a resposta imune tardia. Antígenos bacterianos depositados na membrana sinovial e toxinas específicas produzidas por bactérias, tais como enterotoxinas estafilocócicas, estimulam a proliferação de linfócitos T. À medida que o aumento da concentração de linfócitos T degrada a matriz condral, o colágeno é exposto à colagenase e as propriedades mecânicas da cartilagem articular são alteradas, aumentando a sua suscetibilidade ao desgaste. A destruição completa da cartilagem articular ocorre em cerca de 4 semanas. Luxação ou subluxação da articulação e osteomielite também podem ocorrer.

MICROBIOLOGIA

A idade é um fator importante na determinação do agente causador da infecção bacteriana. *S. aureus* é a causa principal de todas as idades, seguida por estreptococos do grupo A e *Enterobacter*. Até o desenvolvimento da vacina, *Haemophilus influenzae* era o principal agente patogênico em lactentes, o que ainda é encontrado na literatura. *S. aureus* (incluindo cepas resistentes à meticilina) é o agente mais comum de artrite séptica em recém-nascidos hospitalizados. Os cateteres intravenosos e a hiperalimentação têm sido implicados na transmissão desse organismo.

Kingella kingae, um organismo difícil de identificar por culturas articulares em meios sólidos, pode ser uma causa mais comum de artrite séptica do que reconhecido previamente.

Neisseria gonorrhoeae causa cerca de 75% dos casos de artrite séptica em jovens adultos saudáveis e sexualmente ativos, embora uma articulação verdadeiramente infectada se desenvolva em menos de 3% dos pacientes. Essa infecção tem uma apresentação ligeiramente diferente de outros tipos de artrite infecciosa. Muitas vezes, a infecção é poliarticular e pode ser associada com pápulas. Culturas articulares muitas vezes são negativas, mas as culturas da faringe ou da uretra podem ser positivas. A reação em cadeia da polimerase (PCR, do inglês, *polymerase chain reaction*) pode ajudar a identificar a *N. gonorrhoeae* no líquido sinovial de cultura negativa. A artrite gonocócica geralmente tem resposta favorável se tratada com antibióticos apropriados, sendo a drenagem geralmente desnecessária.

Tem havido um aumento notável no número de *S. aureus* resistentes à meticilina (MRSA, do inglês, *methicillin-resistant S. aureus*) em infecções comunitárias na população pediátrica em vários grandes centros. Isto inclui osteomielite e artrite séptica. Em nossa instituição pediátrica, a infecção comunitária por *S. aureus* resistente à meticilina foi responsável por 26% de todas as artrites sépticas e osteomielites hematogênicas agudas. As infecções por *S. aureus* resistentes à meticilina adquirida na comunidade são mais propensas a ter hemoculturas positivas após o tratamento adequado ter sido iniciado e a exigir procedimentos cirúrgicos múltiplos.

Em adultos mais velhos com a doença não gonocócica, a infecção por *S. aureus* causa cerca de metade dos casos de artrite séptica, enquanto estreptococos e bacilos gram-negativos são responsáveis pela outra metade. Infecção poliarticular causada por *S. aureus* é extremamente grave em pacientes com artrite reumatoide, hemofilia ou imunossupressão, e as taxas de mortalidade reportadas são de 56%. Achados típicos na artrite séptica aguda, como dor com movimento passivo, inchaço e eritema, também podem ser difíceis de interpretar em pacientes com artrite reumatoide. Os adultos com lúpus eritematoso têm maior probabilidade de infecção por *Salmonella*. Indivíduos com histórico de uso de drogas injetáveis estão predispostos a infecções por gram-negativos, incluindo as causadas por *Pseudomonas*.

TRATAMENTO

Os princípios na conduta da artrite séptica aguda incluem: (1) uma drenagem adequada da articulação, (2) antibióticos para diminuir os efeitos sistêmicos de sepse, e (3) repouso da articulação em uma posição estável. Drenagem imediata e avaliação do líquido purulento articular são fundamentais para a preservação da cartilagem articular e para a resolução da infecção.

Se uma articulação é suspeita de estar infectada, a aspiração com agulha de grosso calibre deve ser feita antes de a terapia com antibióticos ser iniciada. A preparação cuidadosa da pele antes de aspiração é obrigatória e o líquido obtido deve ser enviado imediatamente para a coloração de Gram, cultura, citometria e análise de cristais. Medir as taxas de sedimentação de eritrócitos ou níveis de proteína C-reativa pode ser útil para seguir o curso do tratamento. Tipicamente, a contagem de leucócitos no líquido sinovial superior a 50.000/mm^3 indica artrite infecciosa; a contagem de leucócitos de 28.000/ mm^3 ou menos têm sido relacionada a infecção, especialmente em pacientes imunocomprometidos. Além do número total de leucócitos, a porcentagem de neutrófilos polimorfonucleares superior a 90% indica infecção.

As culturas podem ser negativas em até 75% dos pacientes com artrite séptica. O uso empírico de antibióticos pode obscurecer resultados. Independentemente disso, o tratamento em crianças deve ser agressivo se um organismo causador for identificado ou não.

O tratamento empírico com antibiótico é baseado na idade do paciente e em fatores de risco (Tabela 22-2). A terapia empírica com antibiótico deve ser utilizada até que os resultados da cultura e sensibilidade estejam disponíveis, quando o tratamento definitivo é iniciado (Tabela 22-3). Se nenhum organismo é isolado, a terapia empírica deve ser continuada. Em geral, a decisão sobre a duração da terapia é deixada para o médico e depende do tipo de organismo

TABELA 22-2 Terapia Antimicrobiana Empírica

PATÓGENO	ANTIMICROBIANO EMPÍRICO
Cocos gram-positivos em cachos com fator de de risco para MRSA ou alergia a β-lactâmicos	Vancomicina 15 mg/kg IV 12/12h
Cocos gram-positivos em cachos, sem fatores de risco para MRSA	Nafcilina ou oxacilina 2 g IV 4/4h
Cocos gram-positivos, sem fatores de risco para MRSA	Cefazolina 2 g IV 8/8h
Cocos gram-positivos em cachos (presumidamente estreptococos)	Penicilina G 12-18 MU/d ou ampicilina 2 g IV 4/4h
Cocos gram-negativos (*Neisseria* presumível)	Ceftriaxona 1-2 g IV/IM 12/12-24/24h ou cefotaxima 2 g IV 8/8h
Bastonetes gram-negativos	Ceftazidima 2 g IV 8/8 h ou cefepima 2 g IV 8/8 h
Exame de coloração gram--negativo, previamente saudável, sem fatores de risco para MRSA	Cefazolina 2 g IV 8/8h
Exame de coloração gram--negativo, paciente institucionalizado ou outros fatores de risco para MRSA	Vancomicina 15 mg/kg, IV 12/12h, mais ceftazidima 2 g IV 8/8h, cefepima 2 g IV 8/8h ou piperacilina/ tazobactam 4,5 g IV 6/6h
Mordida humana, de cachorro ou de gato	Ampicilina sulbactam 1,5-3 g IV 4/4h

Fatores de risco para *Staphylococcus aureus* resistente a meticilina: hospitalização recente ou internação domiciliar, hemodiálise, diabetes, uso de medicamentos intravenosos, recente exposição a antibióticos, recente reclusão em prisão, infecção recente em partes moles do paciente ou em contato próximo. MRSA adquirida em comunidade muitas vezes ocorre sem fatores de risco preexistentes. Dados da Nuermberger E: *Septic arthritis community acquired.* Disponível em http://hopkins-abxguide.org.

infectante, do estado do doente, e da resposta à terapia. As infecções causadas por *H. influenzae* tipo b, *Neisseria*, ou *Streptococcus* geralmente respondem rapidamente à administração antibacteriana apropriada e a duração da terapia pode ser breve (<2 semanas). No entanto, as infecções causadas por estafilococos e bacilos gram--negativos respondem de forma mais lenta, muitas vezes necessitando de 4 a 6 semanas de tratamento. É necessário um período mais longo de tratamento se o quadril ou o ombro é envolvido, se o paciente é imunocomprometido, ou se a resposta ao tratamento foi fraca. Em geral, se achados laboratoriais não melhoram após o tratamento, a avaliação por um infectologista é justificada.

Embora algumas dúvidas sobre os efeitos benéficos da drenagem no início de uma articulação infectada permaneçam, a controvérsia continua sobre as vantagens de drenagem cirúrgica aberta, drenagem artroscópica, e múltiplas aspirações. Excelentes resultados foram relatados com todos os três métodos. Comparações clínicas de aspiração com artroscopia ou artrotomia são inconclusivas. Exceto para a artrite gonocócica, que geralmente pode ser tratada eficazmente com antibióticos, a drenagem deve ser realizada para todas as outras artrites infecciosas.

TABELA 22-3 Terapia Antimicrobiana Patógeno-Dirigida

PATÓGENO	TERAPIA ANTIMICROBIANA
Staphylococcus aureus (sensibilidade à meticilina)	Nafcilina ou oxacilina 2 g IV 4/4h × 3 semanas Cefazolina 2 g IV 8/8h × 3 semanas
Staphylococcus aureus (resistente a meticilina ou alergia a penicilina tipo I)	Vancomicina 15 mg/kg IV 12/12h × 3 semanas
Staphylococcus incluindo sensibilidade à penicilina de S. pneumoniae [CIM < 4 mg / L])	Penicilina G 12-18 MU IV dia, dose dividida, ou ampicilina 2 g IV 4/4h × 2 semanas
S. pneumoniae (resistente à penicilina)	Ceftriaxona 1-2 g IV 12/12h ou cefotaxima 2 g IV 8/8h se suscetível, ou vancomicina 15 mg/kg IV 12/12 h × 2 semanas
Bacilos entéricos gram--negativos	Ceftriaxona 1-2 g IV 12/12h ou cefotaxima 2 g IV 8/8h × 3 semanas
Gram-negative bacilli (*Pseudomonas aeruginosa*)	Ceftazidima 2 g IV 8/8h ou cefepima 2 g IV 8/8h, mais gentamicina or tobramicina 5 mg/kg IV 24/24h × 3 semanas
Bacilos gram-negativos	Ciprofloxacino 400 mg IV 8/8-12/12h ou 750 mg VO 12/12h ou levofloxacina 750 mg IV or 750 mg VO dia × 3 semanas
Polimicrobiano	Ampicilina/sulbactam 1,5-3 g IV 4/4h × 3 semanas Clindamicina 600 mg IV 6/6-8/8h × 3 3 semanas mais ciprofloxacino 400 mg IV ou 750 mg VO 12/12h ou levofloxacina 750 mg IVou 750 mg VO dia × 3 semanas
Etiologia gram-positiva e alergia a penicilina tipo I	Vancomicina 15 mg/kg IV 12/12h × 3 semanas

CIM, Concentração inibitória mínima.
Dados da Nuermberger E: *Septic arthritis community acquired.* Disponível em http://hopkins-abxguide.org.

Acreditamos que, se o diagnóstico é feito cedo e articulação envolvida é superficial, como o cotovelo ou tornozelo, a aspiração deve ser realizada e repetida, se necessário. Antibióticos adequados devem ser administrados e a articulação deve ser imobilizada com tala em posição de função. O paciente deve ser reavaliado para diminuição da dor, inchaço e temperatura e para a melhoria da mobilidade articular. As infecções causadas por organismos menos virulentos geralmente respondem prontamente ao tratamento. Se a resposta não é favorável e a repetição da aspiração não mostra uma redução no número de leucócitos sinoviais dentro de 24 a 48 horas, é necessário fazer a drenagem

cirúrgica aberta. Se o material purulento está situado profundamente em uma articulação, como no ombro ou no quadril, a drenagem cirúrgica aberta deve ser feita. A drenagem artroscópica é uma boa alternativa em relação à aberta em muitos casos, especialmente para as infecções que envolvem o joelho, cotovelo, ombro ou tornozelo.

Enquanto a infecção é resolvida, a fisioterapia para restaurar a função articular normal é iniciada, incluindo imobilização funcional para evitar deformidade inicialmente, fortalecimento muscular isométrico e exercícios ativos de amplitude de movimento. Os pacientes em tratamento para artrite infecciosa muitas vezes têm diferentes graus de deformidade, e o tratamento com tração, órteses dinâmicas, gessos seriados e exercícios passivos pode ser útil. Na fase residual, caso a infecção tenha passado completamente mas a articulação ou articulações envolvidas são permaneçam com deformidade ou limitação de movimento, então o tratamento é direcionado para a correção e recuperação funcional. Contudo, a possibilidade de reativação da infecção deve ser considerada quando for necessário realizar qualquer procedimento nesta fase.

ARTICULAÇÕES TARSAIS

A artrite séptica primária das articulações tarsais é rara. Uma infecção não controlada nas articulações tarsais requer ampla drenagem cirúrgica.

DRENAGEM CIRÚRGICA DAS ARTICULAÇÕES TARSAIS

TÉCNICA 22-1

- Faça uma incisão longitudinal medial ou lateral de 5 a 7,5 cm de comprimento.
- Aprofunde a incisão até as cápsulas articulares, e as abra amplamente.
- Colete material apropriado para a coloração de Gram e culturas, e evacue o pus por irrigação com soro fisiológico abundante.
- Feche a ferida frouxamente sobre drenos.

CUIDADO PÓS-OPERATÓRIO Uma tala de gesso posterior é aplicado com o pé em posição neutra e o tornozelo em 90 graus. A tala é usada até que a ferida tenha cicatrizado; então descarga de peso é iniciada gradualmente.

TORNOZELO

ASPIRAÇÃO

O edema ao redor do tornozelo muitas vezes torna a flutuação difícil de localizar. Para evitar a lesão de estruturas importantes, a agulha é inserida 2,5 cm proximalmente e 1,3 cm anteriormente à ponta do maléolo lateral. Este ponto é imediatamente lateral ao tendão fibular terceiro (Fig. 22-1).

DRENAGEM

O tornozelo pode ser drenado através de qualquer um dos seguintes acessos: anterolateral, anteromedial, posterolateral, e posteromedial (Figs. 1-30 e 1-31).

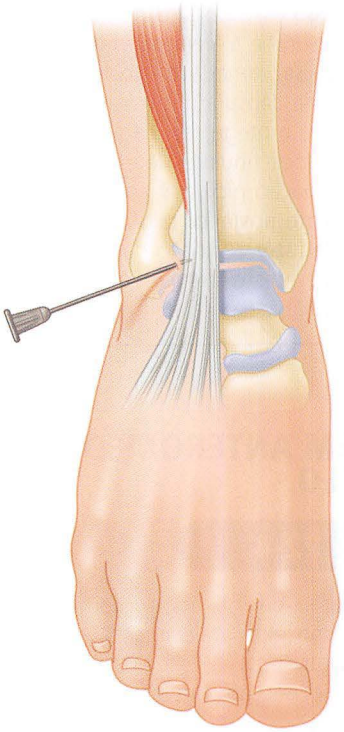

FIGURA 22-1 Aspiração de tornozelo, vista anterolateral.

DRENAGEM ANTEROLATERAL DO TORNOZELO

TÉCNICA 22-2

- Faça uma incisão de 5 a 7,5 cm de comprimento sobre a articulação e a uma distância entre 1,3 e 2,5 cm anterior ao maléolo lateral.
- Aprofunde a dissecção através da fáscia imediatamente lateral à bainha dos tendões extensores e do tendão fibular terceiro.
- Faça uma incisão longitudinal na cápsula articular.

O acesso posterolateral se mostrou mais seguro e mais eficaz do que qualquer outro acesso.

DRENAGEM POSTEROLATERAL DO TORNOZELO

TÉCNICA 22-3

- Mantenha o pé em dorsiflexão. Isso tende a obliterar o compartimento anterior e ampliar o compartimento posterior; consequentemente, o material purulento pode ser evacuado mais profundamente.
- Comece a incisão 5 cm proximalmente à ponta do maléolo lateral, e lateralmente ao tendão de Aquiles. Estenda a

incisão distalmente até o calcâneo, e curve-a ao longo da borda superior do osso por 2,5 cm.
- Afaste o nervo sural e a veia safena parva lateralmente. Pressione a grossa camada de tecido adiposo sobre a parte posterior da cápsula distalmente contra a articulação subtalar para proteger essa articulação.
- Recolha os tendões fibulares lateralmente, e faça uma incisão na articulação proximal ao brilhante e em forma de cabo ligamento posterior talofibular.
- Certifique-se de fazer a incisão da cápsula posterior sob visão direta. Esse acesso também é excelente para a drenagem da articulação subtalar.

DRENAGEM ANTEROMEDIAL DO TORNOZELO

TÉCNICA 22-4

- Faça uma incisão de 7,5 cm de comprimento na face anterior do tornozelo paralelamente à borda medial do tendão tibial anterior.
- Aprofunde a dissecção diretamente para dentro da cápsula articular.
- Não atinja as bainhas dos tendões.

DRENAGEM POSTEROMEDIAL DO TORNOZELO

TÉCNICA 22-5

- Faça uma incisão de 7,5 a 10 cm de comprimento medial e paralelamente ao tendão de Aquiles.
- Afaste o tendão flexor longo do hálux e o feixe neurovascular medialmente.
- Continue a dissecção até a cápsula articular do tornozelo. Incise a cápsula. Se a dissecção for mantida lateralmente ao tendão flexor longo do hálux, o nervo, vasos e tendões que se encontram posterior ao maléolo medial serão evitados.

CUIDADO PÓS-OPERATÓRIO Após a cápsula ter sido aberta por qualquer um dos métodos anteriores, a ferida é suturada de maneira frouxa sobre drenos. Uma tala posterior é aplicada com o pé em posição neutra e o tornozelo em 90 graus. A tala é usada até que a ferida tenha cicatrizado; em seguida, descarga de peso e exercícios ativos de amplitude de movimento são gradualmente iniciados.

JOELHO

A incidência de infecções bacterianas em grandes articulações é de 2 em 100.000 por ano. A articulação do joelho é a mais frequentemente afetada.

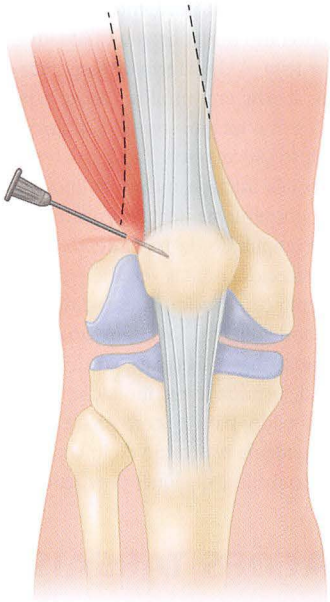

FIGURA 22-2 Aspiração do joelho, vista anteroposterior.

ASPIRAÇÃO

Por ser uma articulação superficial, o joelho pode ser facilmente aspirado. A agulha é inserida no lado lateral ao nível do polo superior da patela. Ela é avançada através do retináculo lateral e para dentro da articulação (Fig. 22-2).

DRENAGEM

Na artrite séptica aguda, geralmente a artrotomia anteromedial ou drenagem artroscópica e tratamento com antibióticos são adequados. Em casos mais difíceis, podem ser utilizadas as abordagens seguintes. Se o compartimento posterior do joelho esta distendido e um abscesso poplíteo está bem estabelecido, incisões paralelas anteriores combinadas com incisões posterolaterais e posteromediais (Henderson) geralmente são as melhores. Se possível, a drenagem posterior deve ser evitada, porque a infecção pode disseminar-se através dos planos fasciais da coxa e perna. Quando a flutuação indica uma bolsa de pus no compartimento posterior da articulação que não tenha sido (ou que não possa ser) drenada de maneira eficaz por meio de incisões de Henderson, é necessária a drenagem posterior. O compartimento posterior pode ser dividido por um septo mediano em compartimentos medial e lateral. Estes podem ser drenados de forma eficaz pelos acessos de Klein ou Kelikian (ambos descritos subsequentemente). O acesso da linha média posterior não deve ser usado para drenar um joelho infectado porque expõe os vasos poplíteos ao pus e à pressão do dreno e cria uma cicatriz potencialmente contraturável através da articulação.

DRENAGEM ARTROSCÓPICA

A drenagem artroscópica é o tratamento preferido para a artrite séptica aguda do joelho em adultos. Vários estudos relataram bons resultados com essa técnica, que combina as vantagens e evita as desvantagens das aspirações com agulha e por artrotomia. Com a

artroscopia, o material purulento pode ser removido e a articulação pode ser irrigada. A cartilagem articular pode ser inspecionada e loculações ou aderências podem ser removidas com o artroscópio. Uma sinovectomia parcial pode ser realizada, se necessário. Os drenos podem ser colocados dentro da articulação através dos locais do portal para drenagem ou por um sistema de drenagem por aspiração contínua. A artroscopia também tem a vantagem de permitir amplitude de movimento e reabilitação da articulação do joelho mais precocemente em comparação com a artrotomia.

DRENAGEM ARTROSCÓPICA DO JOELHO

TÉCNICA 22-6

- Após a preparação estéril do joelho, com o paciente sob anestesia geral ou regional, inserir uma cânula de *inflow* de grosso calibre na bolsa suprapatelar (Fig. 22-3A).
- Coloque o artroscópio através de um portal anterolateral padrão, e irrigue a articulação com soro fisiológico ou de Ringer lactato (de preferência solução de Neosporin G.U.®) até que o fluido que sai da articulação esteja limpo.
- Inspecione a articulação para qualquer evidência de detritos fibrinosos ou loculações e observe a condição da cartilagem articular.
- Use outros portais para desbridamento e irrigação, se necessário.
- Após a articulação ter sido inspecionada visualmente e desbridada, continue a irrigação.
- Após o artroscópio ter sido removido, insira um pequeno dreno através da camisa do artroscópio (Fig. 22-3B) e remova a camisa enquanto o dreno é mantido no seu lugar (Fig. 22-3C).
- Coloque uma tala no joelho em posição funcional.

CUIDADO PÓS-OPERATÓRIO Um programa de exercícios ativos começando com elevação da perna reta e ativação do quadríceps é iniciado imediatamente após a cirurgia. Ganho ativo de amplitude de movimento é iniciado assim que o paciente está confortável, geralmente 24 horas após artrotomia anteromedial ou drenagem artroscópica. Os drenos, se presentes, são removidos em 24 a 48 horas após a cirurgia. A imobilização funcional é mantida durante 1 semana, exceto para os períodos de exercício.

DRENAGEM ANTERIOR DO JOELHO

TÉCNICA 22-7

- Faça incisões paralelas anteriores de 7,5 a 10 cm de comprimento de cada lado da patela e suficientemente medial e lateral em relação ao tendão patelar.
- Incise a cápsula e a membrana sinovial, cuidadosamente evacue o material purulento, e interrompa quaisquer loculações ou adesões. Use irrigação com soro fisiológico abundante.
- Deixe a sinóvia aberta, mas feche frouxamente a cápsula e a pele sobre drenos. Utilize suturas monofilamentares absorvíveis para fechar a cápsula.
- Quando este acesso é utilizado para a drenagem, os pacientes devem passar a maior parte do seu tempo na posição prona para drenagem adequada, ou eles devem ser autorizados a realizar amplitude de movimento ativa do joelho precoce ou movimento passivo contínuo.

DRENAGEM POSTEROLATERAL E POSTEROMEDIAL DO JOELHO

TÉCNICA 22-8

(HENDERSON)

- Com o joelho flexionado, faça uma incisão de 7,5 cm de comprimento no aspecto posterolateral do joelho bem anterior à cabeça da fíbula e tendão do bíceps. Esse acesso evita o nervo fibular, que é paralelo à borda posteromedial do tendão do bíceps e passa ao redor do colo da fíbula. Continue a incisão através do trato iliotibial até a cápsula articular.
- Faça uma incisão na cápsula e entre na parte lateral do compartimento posterior do joelho (Fig. 1-47).
- Faça uma incisão similar posteromedial anteriormente aos tendões relaxados dos músculos semimembranoso, semitendinoso, sartório e grácil (Fig. 1-48).
- Prolongue a dissecção profundamente através da cápsula para a parte medial do compartimento posterior. Esta incisão capsular longitudinal é feita imediatamente posterior ao ligamento colateral tibial.

O acesso de Klein ao aspecto posteromedial da articulação tem a vantagem no fato de que as bursas entre o tendão semimembranoso e a cabeça medial do músculo gastrocnêmio se comunicam frequentemente com a articulação do joelho. Consequentemente, uma incisão nessas bursas muitas vezes leva diretamente à articulação.

DRENAGEM POSTEROMEDIAL DO JOELHO

TÉCNICA 22-9

(KLEIN)

- Com o joelho levemente fletido, faça uma incisão longitudinal de 10 cm de comprimento centrada sobre a articulação do joelho e localizada imediatamente lateral ao tendão semimembranoso.
- Incise a fáscia superficial e exponha os tendões dos isquiotibiais mediais.
- Identifique o intervalo entre o gastrocnêmio e o semimembranoso, e siga o gastrocnêmio proximalmente até sua inserção no côndilo femoral medial.
- Exponha e incise a cápsula neste intervalo.

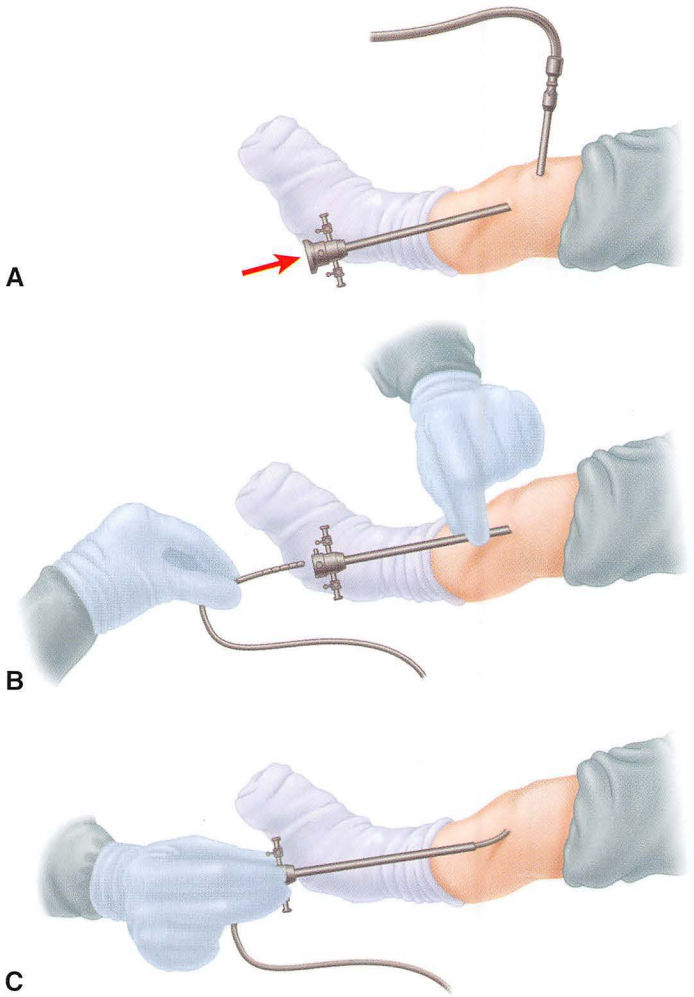

FIGURA 22-3 Irrigação artroscópica do joelho séptico. **A,** Cânula é inserida na bolsa suprapatelar para fluxo de saída, e o joelho é irrigado através da camisa do artroscópio. **B,** Pequeno dreno de sucção é inserido através da camisa do artroscópio. **C,** A camisa é removida enquanto o dreno é mantido no local. **VEJA A TÉCNICA 22-6.**

DRENAGEM POSTEROMEDIAL E POSTEROLATERAL DO JOELHO

TÉCNICA 22-10

(KELIKIAN)

- Faça uma incisão longitudinal posterior de 7,5 a 10 cm de comprimento centrada sobre a articulação e o tendão semimembranoso.
- Desenvolva o intervalo entre este tendão e a cabeça medial do músculo gastrocnêmio.
- Seccione o semimembranoso e suture sua extremidade proximal à fáscia profunda (Fig. 22-4A).
- Faça uma janela generosa na cápsula articular e seccione o corno posterior do menisco medial.
- Se o compartimento posterior for dividido por um septo mediano e a drenagem completa for impossível através da incisão posteromedial, ou se apenas a drenagem do compartimento lateral for desejada, faça uma incisão longitudinal de 7,5 a 10 cm de comprimento ao longo do tendão do bíceps femoral.
- Incise a fáscia profunda lateral e anteriormente a este tendão, e libere o tendão da cabeça da fíbula. Também libere o tendão poplíteo de sua inserção no côndilo femoral lateral.
- Suture as extremidades livres de ambos os tendões à fáscia profunda (Fig. 22-4B).
- Faça uma janela na cápsula articular, e remova uma cunha do menisco lateral.
- Kelikian orienta que drenos não sejam usados, mas sim que tração esquelética seja aplicada para separar as superfícies articulares.

QUADRIL

A artrite séptica aguda do quadril é uma doença mais grave em crianças do que em adultos, e complicações graves são muito mais comuns em crianças. Em muitos casos, a infecção começa em primeiro lugar na metáfise ou epífise e é transportada para dentro da articulação. Como resultado da circulação peculiar da cabeça femoral, um quadril

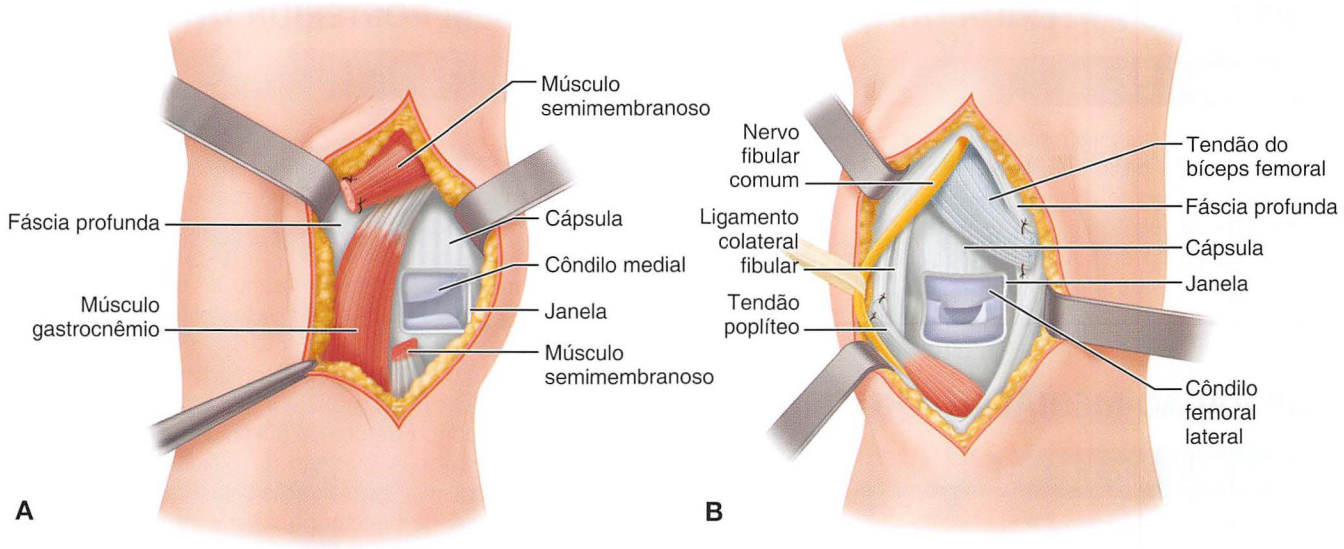

FIGURA 22-4 **A,** Acesso de Kelikian para drenar a metade medial do compartimento posterior do joelho. Tendão semimembranoso foi seccionado e sua extremidade proximal foi suturada à fáscia profunda. Foi feita uma janela na cápsula, e o corno posterior do menisco medial foi excisado. **B,** Acesso de Kelikian para drenar a metade lateral do compartimento posterior do joelho. A incisão foi feita medial ao tendão do bíceps femoral para proteger o nervo fibular comum. O tendão do bíceps foi seccionado na sua inserção, o tendão poplíteo foi liberado de sua origem, e as extremidades livres dos tendões foram suturadas à fáscia profunda. Foi feita uma janela, e uma cunha do menisco lateral foi excisada. **VEJA A TÉCNICA 22-10.**

séptico coloca a cabeça femoral em alto risco para a osteonecrose. A separação epifisária também foi relatada como uma complicação da artrite séptica do quadril em crianças. Se um quadril séptico não for diagnosticado em uma criança, luxação patológica pode ocorrer. Depois que um quadril infectado em um bebê ou criança foi drenado cirurgicamente, o quadril deve ser mantido em abdução para reduzir o risco de luxação patológica. A artrite séptica bilateral é vista com mais frequência no quadril do que em outras articulações e, ocasionalmente, está associada com infecção da coluna vertebral.

ASPIRAÇÃO

Um acesso lateral, anterior ou medial pode ser usado para aspirar a articulação do quadril. O uso do intensificador da imagem torna a colocação da agulha mais certeira. Se o fluido não puder ser aspirado, uma artrografia deve ser feita para verificar a posição da agulha. Por vezes, o pus não pode ser aspirado, apesar de mais tarde sua presença ser comprovada por drenagem aberta. Nessas circunstâncias, o quadril deve ser explorado se os sintomas locais e sistêmicos não puderem ser controlados.

ASPIRAÇÃO LATERAL DO QUADRIL

TÉCNICA 22-11

- Insira a agulha em um ângulo de 45 graus com a superfície da coxa imediatamente inferior e anterior ao trocânter maior (Fig. 22-5).
- Avance a agulha medial e proximalmente junto do osso por 5 a 10 cm, dependendo do tamanho do paciente, e para dentro da articulação.

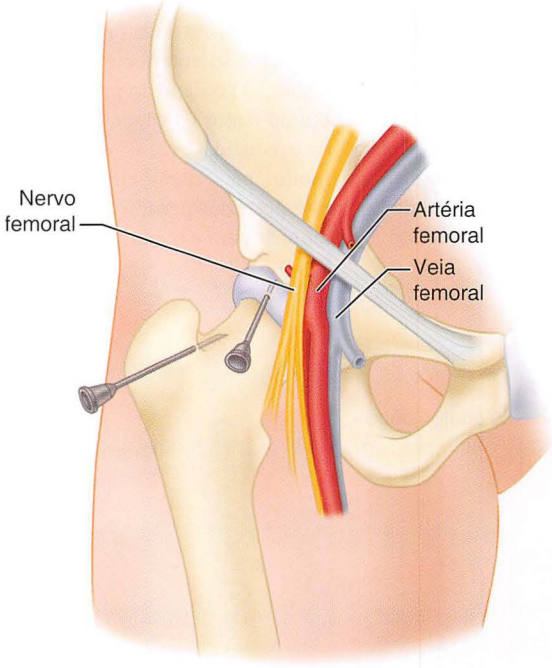

FIGURA 22-5 A aspiração do quadril, dois acessos. **VEJA A TÉCNICA 22-11.**

ASPIRAÇÃO ANTERIOR DO QUADRIL

TÉCNICA 22-12

- Palpe a artéria femoral em linha com o ligamento inguinal.
- Insira a agulha de 2,5 cm lateralmente e 2,5 cm distalmente a este ponto com um ângulo de 45 graus com a superfície da pele.
- Avance a agulha de 5 a 7,5 cm medial e proximalmente para dentro da articulação.

ASPIRAÇÃO MEDIAL DO QUADRIL

TÉCNICA 22-13

- Flexione e abduza a perna; esta é geralmente uma posição mais confortável para os pacientes com artrite séptica.
- Coloque a agulha inferiormente ao tendão adutor longo e, usando um intensificador de imagens, avance-a em um plano abaixo da artéria femoral palpada até que a cabeça ou o colo femoral seja atingido (Fig. 22-6).
- Aspire a articulação.

DRENAGEM

A drenagem do quadril pode ser realizada através de acesso posterior, medial, lateral ou anterior. O acesso anterior é preferido em crianças pequenas por várias razões: (1) o dano ao principal fornecimento de sangue para a cabeça do fêmur é evitado, (2) a possibilidade de luxação pós-operatória é reduzida, e (3) as referências para o tratamento cirúrgico são muito mais claras em uma criança pequena. Em um adulto, o acesso posterior permite drenagem gravitacional e é um acesso mais familiar para a maioria dos cirurgiões ortopédicos.

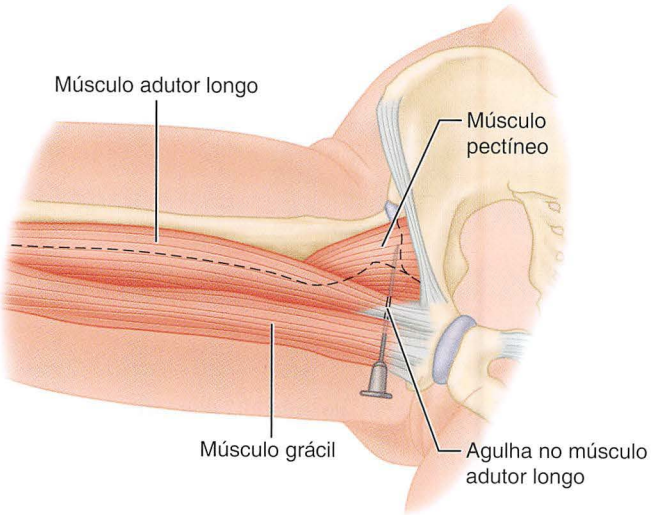

FIGURA 22-6 Aspiração de quadril, acesso medial. **VEJA A TÉCNICA 22-13.**

DRENAGEM POSTERIOR DO QUADRIL

TÉCNICA 22-14

(OBER)

- Faça uma incisão oblíqua em linha com o colo do fêmur estendendo-se do trocânter maior em direção à espinha ilíaca posterossuperior (Fig. 1-76).
- Divida o músculo do glúteo máximo de acordo com as suas fibras, ligando ramos dos vasos glúteos inferiores quando encontrados.
- Identifique e proteja o nervo ciático no ângulo medial da incisão.
- Divida os rotadores externos do quadril em suas inserções no trocânter maior. A proteção do quadrado femoral é crucial, pois contém a vascularização para a cabeça femoral.
- Incise a cápsula, de preferência na sua inserção pélvica, para proteger o fornecimento de sangue à cabeça do fêmur.
- Lave abundantemente a articulação com soro fisiológico para remover o pus completamente.
- Deixe a cápsula aberta, mas feche a pele frouxamente sobre os drenos.

DRENAGEM ANTERIOR DO QUADRIL

TÉCNICA 22-15

- Faça uma incisão vertical começando cerca de 1 cm abaixo da espinha ilíaca anterossuperior prosseguindo inferiormente.
- Exponha medialmente o músculo sartório e lateralmente os músculos tensor da fáscia lata e vasto lateral. Use dissecção romba para separar esses músculos.
- Identifique a borda lateral do reto femoral e afaste este músculo medialmente (Fig. 22-7); Isto expõe a cápsula da articulação do quadril.
- Faça uma incisão na cápsula, evacue o pus, e irrigue a articulação com soro fisiológico.
- Deixe a cápsula aberta, mas feche a pele frouxamente sobre os drenos.
- Se for necessária uma exposição mais ampla, estenda a incisão na pele proximalmente na crista ilíaca e subperiostealmente destaque as origens dos músculos tensor da fáscia lata e glúteos do ílio.
- Proteja o nervo cutâneo femoral lateral proximalmente e os ramos da artéria circunflexa femoral lateral distalmente, se possível.

DRENAGEM LATERAL DO QUADRIL

TÉCNICA 22-16

- Faça uma incisão longitudinal de 7,5 a 12,5 cm de comprimento paralela à borda anterior do trocânter maior.
- Incise o tensor da fáscia lata, expondo o vasto lateral.

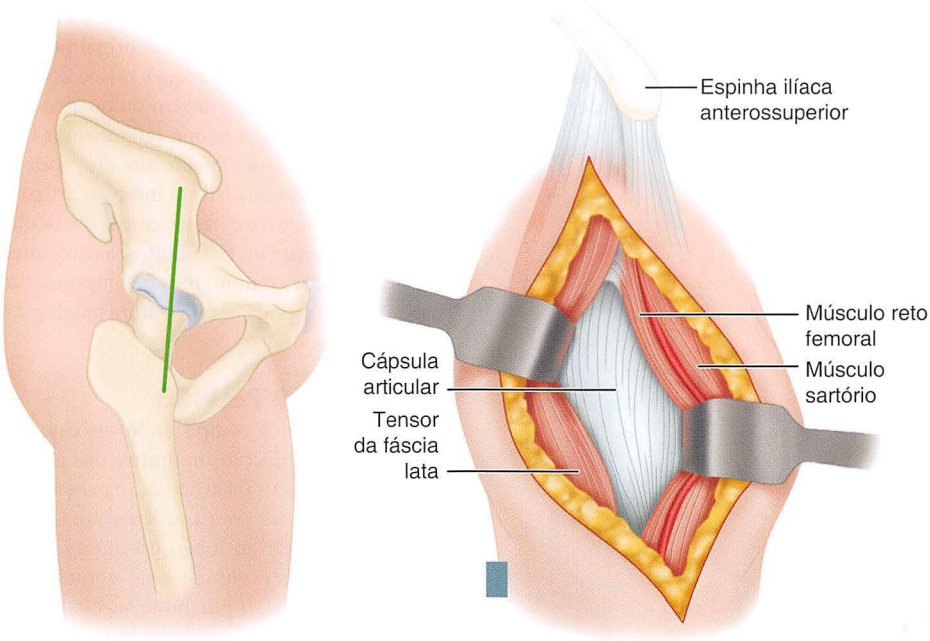

FIGURA 22-7 Acesso anterior ao quadril séptico (veja o texto). **VEJA A TÉCNICA 22-15.**

- Libere a porção anterior do músculo vasto lateral e afaste os músculos abdutores proximalmente para ganhar acesso à cápsula anterior do quadril.
- Incise a cápsula, evacue o pus, e irrigue a articulação com soro fisiológico.
- Feche a pele frouxamente sobre drenos.

DRENAGEM MEDIAL DO QUADRIL

TÉCNICA 22-17

(LUDLOFF)

- Faça uma incisão longitudinal de 7,5 a 10 cm de comprimento na face medial da coxa proximal e exponha o quarto proximal dos músculos grácil e adutor longo (Fig. 1-79).
- Disseque de maneira romba posteriormente aos músculos adutor longo e pectíneo até a cavidade do abscesso, que se comunica com a articulação do quadril por trás do músculo iliopsoas.
- Evacue o pus e irrigue a ferida com soro fisiológico.
- Feche a pele frouxamente sobre drenos.

CUIDADO PÓS-OPERATÓRIO Crianças geralmente são mais bem tratadas após a cirurgia com gesso pelvipodálico com a extremidade afetada em abdução moderada. Janelas apropiadas são feitas no gesso para a inspeção e cuidados com a ferida. Crianças mais velhas e adultos são restritos ao leito em tração de Buck até que a ferida tenha cicatrizado e o paciente possa controlar a perna (i.e., pode elevar o membro da cama contra a gravidade). É autorizada descarga de peso com proteção por muletas, e exercícios ativos de amplitude de movimento são iniciados.

DRENAGEM ARTROSCÓPICA

Drenagem artroscópica para artrite séptica aguda do quadril é relatada. Alguns estudos pequenos têm mostrado resultados bons e excelentes com essa técnica. Nós não temos nenhuma experiência com essa técnica em nossa instituição e preferimos a drenagem aberta de para a artrite séptica aguda do quadril.

COMPLICAÇÕES DA ARTRITE SÉPTICA AGUDA DO QUADRIL

LUXAÇÃO PATOLÓGICA

A luxação patológica do quadril ocorre predominantemente em crianças e é rara em adultos. Quando a luxação é reconhecida antes que tenha ocorrido contratura grave de partes moles, a redução é conseguida facilmente no momento da drenagem e pode resultar em função satisfatória (Fig. 22-8). No entanto, se a cabeça do fêmur foi danificada pela infecção, a tração esquelética deve ser aplicada através do fêmur distal e mantida até que a cabeça femoral esteja no nível do acetábulo. A luxação é reduzida pela abdução e rotação suave; a manipulação antes de o fêmur ser deslocado distalmente não deve ser tentada porque a cabeça ou colo do fêmur podem ser fraturados. Após a luxação ter sido reduzida, o quadril é imobilizado com gesso até que ele esteja estável ou até que anquilose fibrosa ou óssea se desenvolva.

OSTEOMIELITE

Quando a infecção se limita à articulação, a drenagem precoce e terapia antibiótica adequada devem prevenir osteomielite do fêmur proximal. No entanto, se a osteomielite resultar em sequestro da cabeça femoral em crianças com menos de 12 anos de idade, a cabeça pode ser totalmente reabsorvida (Fig. 22-9) ou pode ser substituída por um novo osso após a sua circulação ser restaurada. Crianças mais velhas e adultos normalmente permanecem como um sequestro infectado que requer ressecção. Qualquer uma das técnicas descritas para a drenagem do quadril pode ser utilizada, mas o acesso anterior proporciona uma melhor exposição da articulação. Em crianças, a osteomielite do ílio pode complicar uma artrite séptica aguda do quadril ou infecção articular pode ser secundária a uma infecção óssea; nestes casos, a articulação do quadril e o ílio requerem drenagem. Em adultos, a osteomielite do ílio é uma complicação menos comum, mas o comprometimento da circulação da cabeça femoral pode levar à fratura patológica do colo e ao sequestro da cabeça femoral.

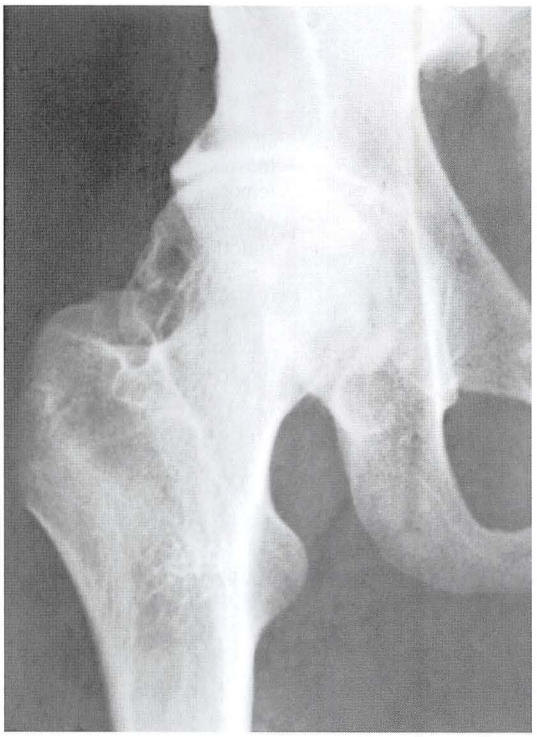

FIGURA 22-8 Aspecto de quadril 21 anos após luxação patológica e tratamento da artrite séptica. O espaço articular é ligeiramente estreitado, e o acetábulo e a cabeça femoral estão ligeiramente incongruentes, mas raramente o resultado é tão satisfatório. Normalmente, é mais satisfatório do que o mostrado na Figura 22-9.

ABSCESSO PÉLVICO

O abscesso pélvico complicando a artrite séptica aguda do quadril é causado por infecção supurativa dos gânglios linfáticos ilíacos ou por difusão a partir da articulação para a bainha do iliopsoas, a qual pode se comunicar com a articulação. O abscesso é retroperitoneal e tende a gravitar ao longo do músculo iliopsoas abaixo do ligamento inguinal, eventualmente apontando na coxa medial. Em grandes abscessos, o pus pode seguir proximalmente ao longo do iliopsoas e apontar proximalmente à crista ilíaca posterior. A RM pode ajudar a localizar e determinar a verdadeira extensão do envolvimento do psoas. Muitas vezes isso pode ser drenado por aspiração guiada por TC.

Freiberg e Perlman aconselham drenar abscessos pélvicos conforme descrito a seguir. Quando os abscessos apontam para a coxa medial, uma incisão de Ludloff é feita (Fig. 1-79). Por dissecção romba entre os músculos adutor longo e breve, o abscesso é encontrado anterior ou posteriormente ao músculo pectíneo. Quando o abscesso aponta subcutaneamente anterior ao pectíneo, a incisão pode ser feita diretamente sobre ele, mas é preciso ter cuidado para evitar ferir os vasos e nervo femorais. Drenar acima do ligamento inguinal não é aconselhável porque pode resultar uma fístula fecal, e o abscesso pode não ser completamente evacuado. Se o abscesso aponta proximal à crista ilíaca posterior, a incisão é feita paralelamente à crista e imediatamente

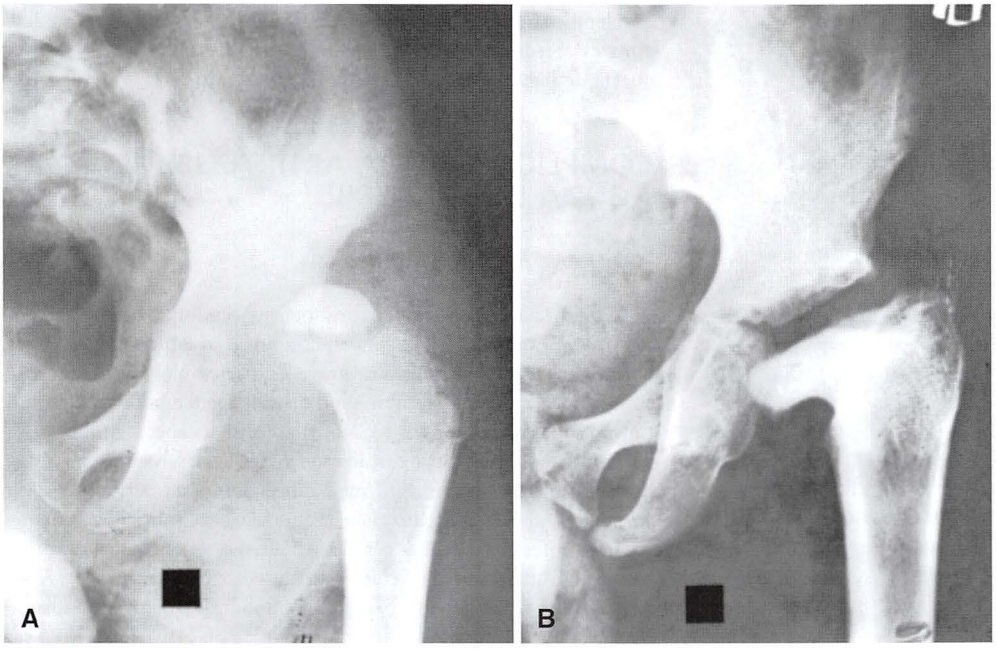

FIGURA 22-9 Luxação patológica do quadril. **A,** Sequestro precoce da epífise, demonstrado pelo aumento aparente na densidade. **B,** Após 16 meses, note a reabsorção da epífise e parte do colo.

proximal a ele. Os músculos abdominais são destacados a partir da crista, e o abscesso é aberto por dissecação romba. Qualquer artrite séptica associada do quadril é drenada através de um acesso posterior (Fig. 1-78).

INFECÇÃO PERSISTENTE

A infecção persistente ao redor do quadril, embora rara, é difícil de tratar. Geralmente, a cicatrização é extensa e os seios de drenagem se estabelecem. Muitas vezes, os seios ficam bloqueados, causando abscessos recorrentes. A menos que uma cirurgia agressiva seja feita, resultará em infecção crônica e sequelas. Girdlestone descreveu uma cirurgia radical para a infecção crônica piogênica ao redor do quadril. Nessa cirurgia, a área infectada em torno do quadril é quase completamente saucerizada. Além da ressecção de todo o osso infectado, uma massa de músculo é ressecada para assegurar a drenagem. Essa cirurgia poderá resultar em uma pseudoartrose quase inútil ou anquilose. Resulta ainda em encurtamento acentuado da extremidade afetada. Por essas razões, tal cirurgia é um último recurso. Antes da cirurgia, fistulografias devem ser feitas e terapia antibiótica adequada deve ser iniciada. Quantidades adequadas de sangue devem estar disponíveis durante a cirurgia.

RESSECÇÃO DO QUADRIL

TÉCNICA 22-18

(GIRDLESTONE)

- Comece uma incisão transversal posterior de 2,5 cm distal à espinha ilíaca anteriossuperior e estenda-a lateralmente até que o centro da incisão seja de cerca de 2,5 cm proximal ao trocânter maior (Fig. 22-10).
- Afaste as bordas da pele e exponha a fáscia que cobre o glúteo médio e uma parte do glúteo máximo.
- Faça duas incisões profundas em linha com as bordas da incisão na pele afastada. Na incisão proximal, incise os glúteos até o ílio imediatamente proximal ao acetábulo; na incisão distal, exponha o aspecto lateral do trocânter maior.
- Com um osteótomo apontado proximal e obliquamente para o aspecto superior da base do colo do fêmur, resseque o trocânter maior e remova-o com a massa incisada dos músculos glúteos.
- Incise a cápsula e exponha a cabeça e colo do fêmur e o rebordo acetabular.
- Não resseque a cabeça do fêmur se não estiver necrótica ou se o quadril estiver anquilosado. Caso contrário, separe o colo femoral e a borda acetabular femoral e remova a cabeça e o colo do fêmur.
- Curete todos os ossos necrosados e infectados do acetábulo e ílio. Certifique-se de que qualquer abscesso intrapélvico seja drenado adequadamente, e deixe apenas as superfícies vascularizadas do osso esponjoso.
- Avance parcialmente as abas de pele sobre o músculo saudável no fechamento.
- Se for encontrado um abscesso que se estenda do trocânter menor à região dos adutores, faça outra incisão na face medial da coxa proximal e resseque o suficiente dos músculos pectíneo, adutor longo e adutor curto para fornecer livre drenagem.

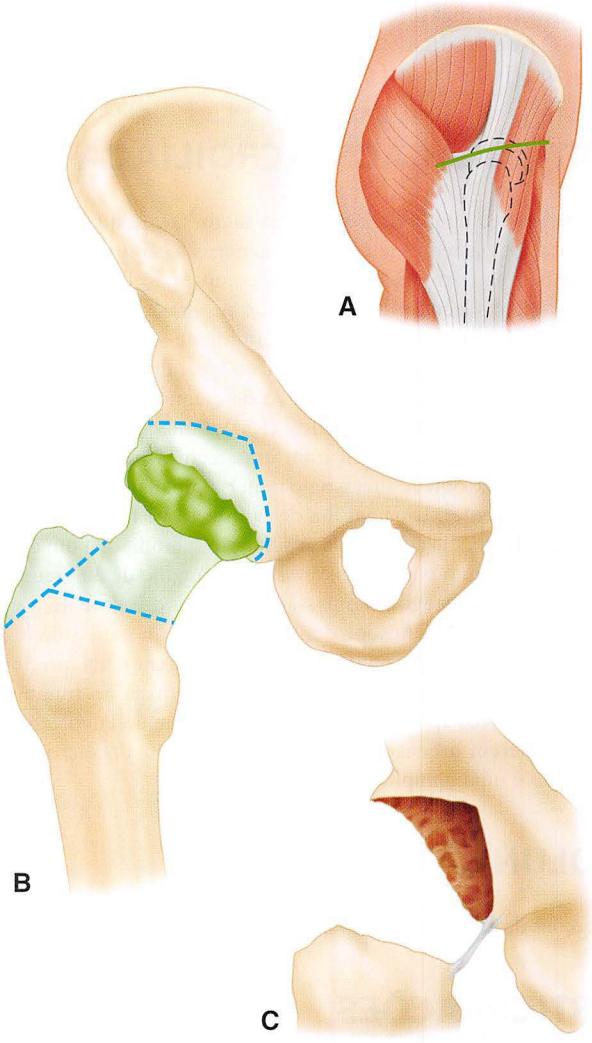

FIGURA 22-10 Ressecção de Girdlestone de quadril para infecção crônica ou profunda persistente. **A,** Linha de incisão. **B,** Linhas tracejadas representam a quantidade de osso a ser ressecada. **C,** Procedimento concluído. **VEJA A TÉCNICA 22-18.**

- Coloque dois ou três drenos e preencha a cavidade frouxamente com gaze vaselinada.

CUIDADO PÓS-OPERATÓRIO O quadril é imobilizado com gesso ou com tração em 20 a 30 graus de flexão. De acordo com Girdlestone, é especialmente importante que o deslocamento proximal do fêmur seja evitado; caso contrário, a finalidade da operação (saucerização da área) seria impedida e a drenagem do acetábulo, bloqueada.

Klein et al. descreveram uma técnica para o tratamento da infecção crônica do quadril em pacientes paraplégicos, que consiste em três medidas distintas de controlar a infecção, por: (1) um procedimento Girdlestone, (2) transposição do músculo vasto lateral para o vazio deixado pela remoção da cabeça e colo do fêmur e da

parede do acetábulo e (3) fixação externa para impedir o movimento desenfreado da diáfise femoral, que pode danificar o músculo transposto. O fixador externo abrange a articulação do quadril com uma armação pélvico-femoral posterior.

ARTICULAÇÃO SACROILÍACA

Artrite séptica aguda da articulação sacroilíaca é incomum, mas não rara. Os pacientes têm dor nas nádegas e geralmente também na lombar, na coxa e no abdome. A compressão ilíaca e os testes de Patrick e Gaenslen induzem dor na articulação sacroilíaca envolvida. Radiografias de rotina geralmente são normais. Cintilografias com tecnécio-99m e gálio-67 geralmente mostram o aumento da atividade, mas o estudo de diagnóstico mais sensível é a TC. Ressonância magnética (RM) também pode ser útil. Miskew, Block, e Witt publicaram uma técnica para aspiração na articulação que obteve sucesso no material de diagnóstico em sete dos oito pacientes. Uma agulha de calibre 18 vertebral é introduzida na linha média ao nível da articulação sacroilíaca a um ângulo de 45 graus com o plano transversal e um ângulo de 30 graus com o plano sagital. A agulha é passada lateral e distalmente a esses ângulos e um intensificador de imagens é usado para guiá-la nas articulações sacroilíacas a 0,5 cm da sua margem mais inferior. A maioria dos pacientes relatados teve boa resposta ao tratamento com antibióticos apropriados. Os pacientes que desenvolvem abscesso requerem drenagem aberta. A osteomielite do sacro ou ílio adjacente é uma complicação comum.

COLUNA

Infecções da coluna vertebral são discutidas no Capítulo 43.

ARTICULAÇÕES ESTERNOCLAVICULAR E ACROMIOCLAVICULAR

Geralmente as articulações esternoclavicular e acromioclavicular são afetadas somente quando a artrite séptica aguda envolve outras articulações ou em viciados em heroína, cujo organismo causador agora é predominantemente o *S. aureus*. As infecções por *Pseudomonas aeruginosa* em usuários de drogas injetáveis diminuíram drasticamente na década de 1980. Casos isolados foram descritos em adultos saudáveis, no entanto. Por essas articulações serem subcutâneas, a aspiração e drenagem cirúrgica podem ser realizadas. Ocasionalmente, uma porção da clavícula deve ser ressecada para osteomielite associada.

OMBRO

A artrite séptica do ombro raramente ocorre em indivíduos jovens e saudáveis em qualquer idade. Normalmente, a artrite séptica aguda do ombro em crianças é uma complicação da osteomielite da metáfise proximal do úmero; em adultos, geralmente é associada com uma doença debilitante e raramente responde bem ao tratamento. A articulação deve ser aspirada sempre que houver suspeita de infecção, e drenagem cirúrgica precoce é indicada se pus franco é obtido. TC ou RM podem ser úteis em determinar se um abscesso está presente.

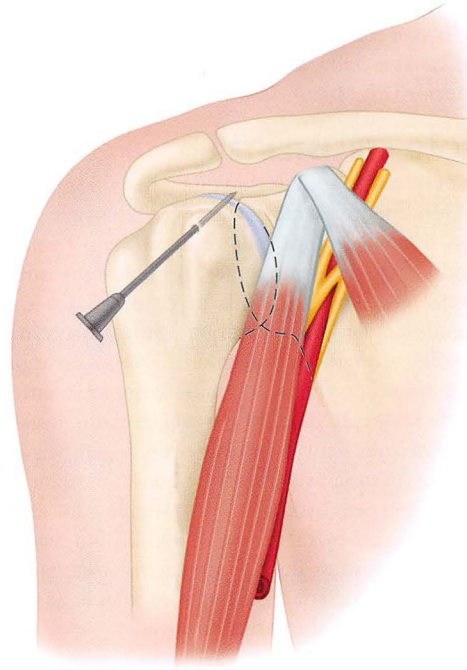

FIGURA 22-11 Aspiração de ombro.

ASPIRAÇÃO

O ombro pode ser aspirado anterior, posterior, ou lateralmente. Por causa da área flutuante geralmente ser palpável anteriormente, e os marcos ósseos poderem ser identificados mais facilmente (Fig. 22-11), a agulha é aí inserida com mais frequência. O local da aspiração está localizado a meia distância entre o processo coracoide e a borda anterolateral do acrômio. A agulha é dirigida posteriormente por meio da cápsula articular e a articulação é aspirada.

DRENAGEM

O ombro pode ser drenado através de uma incisão anterior ou uma incisão posterior, mas a incisão anterior é preferível. Em uma revisão com pacientes adultos tratados para artrite séptica do ombro, Leslie et al. descobriram que a artrotomia obteve melhores resultados do que as aspirações da repetição.

DRENAGEM ANTERIOR DO OMBRO

TÉCNICA 22-19

- Comece uma incisão longitudinal anterior na borda anterior do acrômio, e estenda-a de 5 a 7,5 cm acima do centro da cabeça do úmero.

- Divida as fibras do músculo deltoide a 5 cm do acrômio, seccione o tendão subescapular, e abra a cápsula sob visão direta.
- Abra a bainha sinovial da cabeça longa do tendão do bíceps. Evacue o pus e irrigue a articulação abundantemente com soro fisiológico.
- Em crianças, perfure a metáfise proximal do úmero para descomprimir qualquer abscesso, mas tome cuidado para não lesionar a fise.
- Feche a ferida frouxamente sobre drenos.

DRENAGEM POSTERIOR DO OMBRO

TÉCNICA 22-20

- Comece a incisão na base da espinha da escápula, e estenda-a distal e lateralmente por 7,5 cm de acordo com as fibras do músculo deltoide.
- Divida as fibras do deltoide, exponha os rotadores externos do ombro, e disseque entre os músculos infraespinhoso e redondo menor medialmente à tuberosidade maior do úmero.
- Incise a cápsula e evacue o pus.
- Lave a articulação com grandes quantidades de soro fisiológico e feche a pele frouxamente sobre drenos.

CUIDADO PÓS-OPERATÓRIO O ombro é apoiado em tipoia a 45 graus de abdução até que a ferida tenha cicatrizado. Em seguida, exercícios ativos e ativo-assistidos de amplitude de movimento são iniciados.

DRENAGEM ARTROSCÓPICA

A drenagem artroscópica foi ralatada e é vista mais frequentemente no tratamento de artrite séptica aguda do ombro. Com a artroscopia, a lavagem é feita sob visão direta, garantindo a remoção completa do material purulento. A drenagem artroscópica deve ser reservada para o tratamento de artrite séptica no início do processo da doença, particularmente antes de 2 semanas de início da fase de infecção I ou II de Gächter (Tabela 22-4). Loculações e aderências podem ser desbridadas, e sinovectomia pode ser feita. Os drenos podem ser colocados através dos portais, se necessário. (Veja no Cap. 52 uma técnica artroscópica utilizando portais anterior e posterior padrão.) Mobilização ativa pode ser iniciada mais precocemente do que com uma técnica aberta.

COTOVELO

ASPIRAÇÃO

Para aspiração do cotovelo, o médico flexiona o cotovelo e insere a agulha em sua face posterior imediatamente lateral ao olécrano (Fig. 22-12). A agulha é avançada através da pele e da cápsula articular e a articulação é aspirada.

TABELA 22-4 Estádios de Infecção de Gächter

Estádio I	Opacidade do líquido, rubor da membrana sinovial, possibilidade de sangramento das petéquias, sem alterações radiográficas
Estádio II	Inflamação grave, deposição fibrinosa, pus, sem alterações radiográficas
Estádio III	Espessamento da membrana sinovial, formação de compartimentos, sem alterações radiográficas
Estádio IV	*Pannus* agressivo com infiltração da cartilagem, comprometimento da cartilagem, sinais radiológicos da osteólise subcondral, possibilidade de erosões e cistos ósseos

De Gächter A: Der Gelenkinfektion. *Inform Arzt* 6:35, 1985.

DRENAGEM

O cotovelo é mais bem drenado através de acesso medial ou lateral, ou ambos.

DRENAGEM MEDIAL DO COTOVELO

TÉCNICA 22-21

- Faça uma incisão sobre o epicôndilo medial do úmero, e a estenda a 5 cm proximalmente e 2,5 cm distalmente.
- Desenvolva o intervalo entre o tríceps posteriormente e o braquial anteriormente, tomando cuidado para não lesar o nervo ulnar.
- Eleve o periósteo lateral e distalmente até que a cápsula seja exposta.
- Faça uma incisão na cápsula e evacue o pus.
- Lave a articulação com soro fisiológico e feche a pele solta sobre drenos.

DRENAGEM LATERAL DO COTOVELO

TÉCNICA 22-22

- Faça uma incisão sobre o epicôndilo umeral lateral e a estenda a 5 cm proximalmente e 2,5 cm distalmente.
- Separe o músculo tríceps posteriormente do extensor radial longo do carpo anteriormente, e exponha a cápsula articular. Disseque próximo ao osso para evitar lesão do nervo radial.
- Faça uma incisão na cápsula, evacue o pus, e irrigue a articulação com soro fisiológico.
- Feche a pele frouxamente sobre drenos.
- O compartimento posterior da articulação também pode ser drenado através dessa incisão dissecando-se posteriormente no úmero e elevando a inserção do tríceps da superfície lateral do osso.

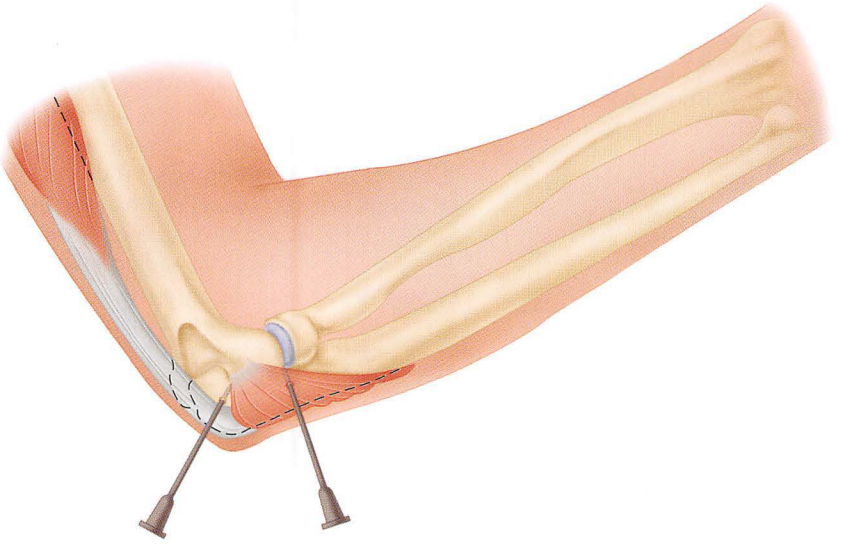

FIGURA 22-12 Aspiração de cotovelo.

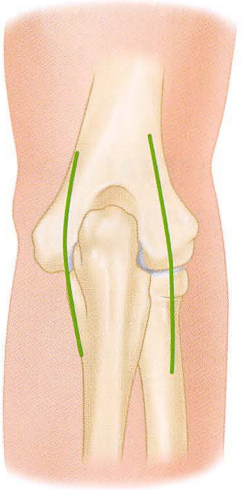

FIGURA 22-13 Incisão em cada lado da aponeurose do tríceps para drenagem posterior do cotovelo. **VEJA A TÉCNICA 22-23.**

DRENAGEM POSTERIOR DO COTOVELO

TÉCNICA 22-23

- Faça incisões longitudinais paralelas de cada lado do olécrano, e continue-as proximalmente por 7,5 cm (Fig. 22-13).
- Aprofunde as incisões através das bordas medial e lateral da aponeurose do tríceps para o compartimento posterior da articulação. Evite lesão do nervo ulnar à medida que atravessa o aspecto posterior do epicôndilo umeral medial.

CUIDADO PÓS-OPERATÓRIO O cotovelo é imobilizado a 90 graus com o antebraço em rotação neutra até que a ferida tenha cicatrizado. Em seguida, exercícios ativos de amplitude de movimento são iniciados.

PUNHO

A artrite séptica do punho é vista com menos frequência do que em outras articulações e geralmente ocorre após trauma penetrante. Os sinais podem ser sutis, e o diagnóstico é facilmente não realizado. A incisão e drenagem precoces devem ser realizadas para evitar as complicações da anquilose, osteomielite periarticular ou tenossinovite supurativa dos flexores.

ASPIRAÇÃO

A aspiração é realizada na face dorsal do punho. Vários locais de aspiração sobre o dorso do punho podem ser usados. O local mais comum de aspiração é entre o primeiro e segundo compartimentos extensores ao nível radiocarpal, imediatamente adjacentes ao ponto em que o extensor longo do polegar atravessa o extensor radial longo do carpo. Outros locais de aspiração estão entre o terceiro e quarto compartimentos extensores ou entre o quarto e quinto compartimentos extensores (Fig. 22-14).

DRENAGEM

O punho pode ser drenado através de abordagens medial, lateral ou posterior. Evite abrir as bainhas dos tendões.

DRENAGEM LATERAL DO PUNHO

TÉCNICA 22-24

- Faça uma incisão longitudinal de 5 cm entre os tendões abdutor longo do polegar e extensor curto do polegar palmarmente e o tendão extensor longo do polegar dorsalmente.
- Aprofunde a incisão na tabaqueira anatômica, tomando cuidado para evitar lesão da artéria radial.

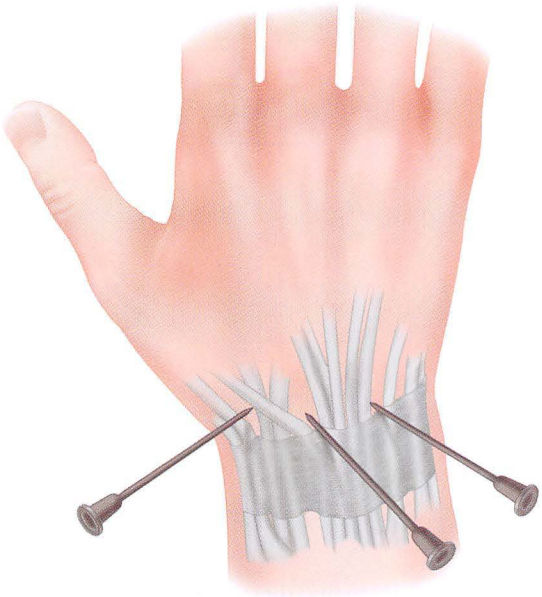

FIGURA 22-14 Aspiração de punho.

- Faça a incisão do ligamento colateral radial e da sinóvia e evacue o pus.
- Irrigue a articulação e feche frouxamente a pele sobre os drenos.

DRENAGEM MEDIAL DO PUNHO

TÉCNICA 22-25

- Faça uma incisão de 5 cm acima da cabeça ulnar entre os tendões do flexor e extensor ulnar do carpo. Evite lesar o ramo dorsal do nervo ulnar.
- Exponha o ligamento colateral ulnar e a sinóvia, e seccione-os distalmente ao estiloide ulnar. Não desinsira a fibrocartilagem triangular.

DRENAGEM DORSAL DO PUNHO

TÉCNICA 22-26

- Faça uma incisão longitudinal dorsal de 5 cm entre o tendão extensor longo do polegar e o tendão extensor próprio do indicador ou entre os tendões extensor ulnar do carpo e extensor próprio do quinto dedo.
- Incise o ligamento carpal dorsal e entre na articulação (Fig. 1-129).

CUIDADO PÓS-OPERATÓRIO É colocada uma tala no punho na posição de função até que a ferida tenha cicatrizado. Em seguida, exercícios ativos de amplitude de movimento são iniciados.

CIRURGIAS PARA CORRIGIR DEFORMIDADES PÓS-ARTRITE SÉPTICA

TORNOZELO

Quando o tornozelo está restrito a equino por contratura de partes moles, o tratamento por gessos de Quengel ou gessos com cunhas em série ou por cirurgias tais como alongamento do tendão de Aquiles com ou sem capsulotomia posterior geralmente é eficaz em restaurar posição plantígrada do pé. Quando equino fixo é causado por anquilose óssea, é indicada a osteotomia em cunha através da articulação.

OSTEOTOMIA DO TORNOZELO

TÉCNICA 22-27

- Exponha o tornozelo pelo acesso anterolateral (Fig. 1-30). Com um osteótomo, remova da articulação uma cunha.
- Se necessário, alongue o tendão calcâneo e realize a capsulotomia posterior para evitar ressecar osso excessivamente, o que causaria encurtamento demasiado.
- Dorsiflexione o tornozelo até a posição neutra e observe se as superfícies ósseas da osteotomia estão em aposição.
- Realize a fixação com uso de fixador externo, como usado para artrodese.

CUIDADO PÓS-OPERATÓRIO Os cuidados pós-operatórios devem ser os mesmos para a artrodese compressiva do tornozelo (Cap. 11).

JOELHO

Contraturas de flexão de partes moles do joelho podem ser manejadas por gessos seriados de Quengel ou podem exigir cirurgias de partes moles, tais como as descritas no Capítulo 45. Para anquilose óssea ou fibrosa rígida ou contraturas graves de partes moles, os seguintes procedimentos podem ser considerados, além de técnicas para correção de deformidades complexas, usando fixadores circulares ou outros dispositivos de compressão de fixação externa (Cap. 58). Uma deformidade em flexão pode ser corrigida indiretamente por uma osteotomia supracondiliana que provoca uma deformidade compensatória na direção oposta. Essa cirurgia deve ser considerada quando a deformidade em flexão não é grave, mas a articulação não esta adequada para manipulação ou a liberação das partes moles. Em crianças, a osteotomia deve ser feita imediatamente proximal à fise.

OSTEOTOMIA SUPRACONDILAR TRANSVERSA DO FÊMUR

TÉCNICA 22-28

- Faça uma incisão longitudinal lateral de 2,5 cm de comprimento imediatamente proximal ao côndilo femoral lateral. Incise a fáscia lata e o vasto lateral, expondo o fêmur.

- Insira um osteótomo e vire-o para cortar transversalmente.
- Divida o fêmur laterale posteriormente por dois terços de sua espessura.
- Por manipulação, crie uma fratura em galho-verde no osso remanescente, e corrija a deformidade (Fig. 22-15).
- Se a contratura em flexão for maior do que 45 graus, os tendões isquiotibiais devem ser alongados antes da osteotomia.

CUIDADO PÓS-OPERATÓRIO Após a extremidade estar alinhada, um gesso longo de membro inferior com uma tira pélvica é aplicado. Em 2 semanas, o gesso é alterado para permitir qualquer correção necessária da deformidade. De 8 a 12 semanas, o segundo gesso é removido e uma órtese longa de membro inferior com o joelho fixo na posição neutra é aplicada para manter a posição corrigida.

Se o joelho tinha amplitude de movimento funcional antes da cirurgia, a órtese é omitida.

Exercícios de movimento ativo do quadríceps são iniciados o mais breve possível e continuados até que a amplitude de movimento presente antes da cirurgia seja recuperada.

Anquilose do joelho em flexão pode ser corrigida pela osteotomia em V descrita por Thompson.

OSTEOTOMIA EM V DO FÊMUR

TÉCNICA 22-29

(THOMPSON)

- Divida o córtex anterior do fêmur pela osteotomia em V, divida o córtex medial e lateral obliquamente, e divida o córtex posterior transversalmente (Fig. 22-16).
- Faça uma escavação no fragmento distal, e insira a ponta do fragmento proximal nele.
- Resseque uma porção do fragmento proximal, se necessário, para reduzir a tensão sobre as estruturas neurovasculares.

CUIDADO PÓS-OPERATÓRIO O pós-operatório é o mesmo que o descrito para osteotomia transversal. Quando a contratura de flexão for maior do que 60 graus, a osteotomia transversal permite apenas aposição óssea limitada após a deformidade ter sido corrigida. A osteotomia cuneiforme é preferível, especialmente em adultos.

OSTEOTOMIA CUNEIFORME SUPRACONDILAR DO FÊMUR

TÉCNICA 22-30

- Faça uma incisão longitudinal lateral de 7,5 cm de comprimento, começando imediatamente proximal ao côndilo femoral lateral.
- Separe a fáscia lata e o músculo vasto lateral, e afaste o último anteriormente.
- Remova uma porção em forma de cunha do osso da superfície anterior da metáfise femoral. O ângulo da cunha deve ser aproximadamente a metade do ângulo de flexão da contratura (Fig. 22-17).
- Após a deformidade ter sido corrigida, a lacuna que foi criada é fechada e outra pequena lacuna é criada posteriormente.
- Quando a correção satisfatória tenha sido obtida no durante a cirurgia, os fragmentos são mais bem imobilizados e a consolidação é acelerada pela aplicação de um grampo de compressão ou algum outro dispositivo de compressão de fixação externa (Cap. 8). Isto é especialmente aplicável quando o joelho está solidamente anquilosado.

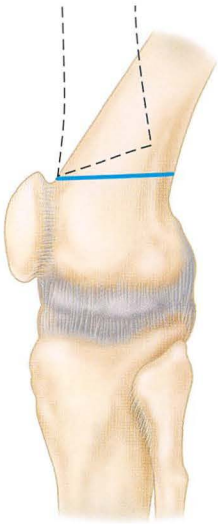

FIGURA 22-15 Osteotomia supracondilar para anquilose do joelho em flexão. Osteotomia transversal. A linha tracejada indica o fêmur após a correção, com o espaço em forma de cunha com base posterior. Na verdade, a telescopagem ocorre suficientemente para fechar os defeitos. **VEJA A TÉCNICA 22-28.**

CUIDADO PÓS-OPERATÓRIO O pós-operatório é o mesmo que para artrodese de compressão do joelho (Cap. 8).

A osteotomia femoral é indicada quando a amplitude funcional de flexão permanece além da contratura em flexão. A osteotomia deve ser feita tão perto da articulação quanto possível. A extensão total pode ser recuperada por essa cirurgia, mas a amplitude pré-operatória de flexão pode ser reduzida.

OSTEOTOMIA SUPRACONDILIANA DO FÊMUR ROTATÓRIA CONTROLADA

TÉCNICA 22-31

- Através de uma incisão lateral de 10 cm de comprimento, exponha subperiostealmente a área supracondiliana do fêmur, lateral e anteriormente.

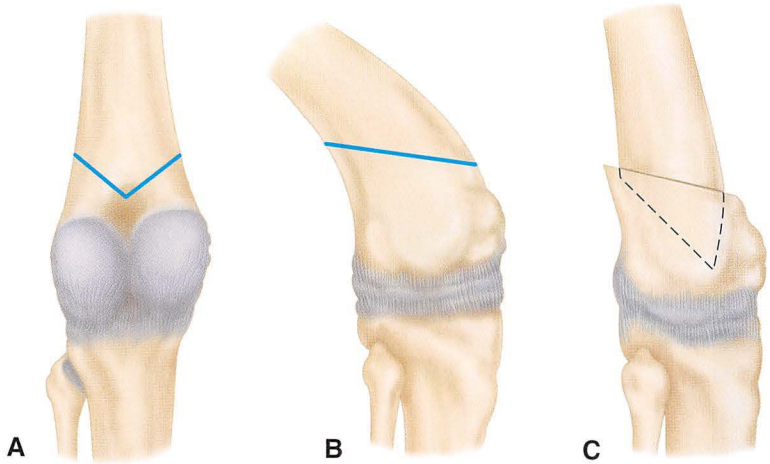

FIGURA 22-16 Osteotomia telescópica em V de Thompson. **VEJA A TÉCNICA 22-29.**

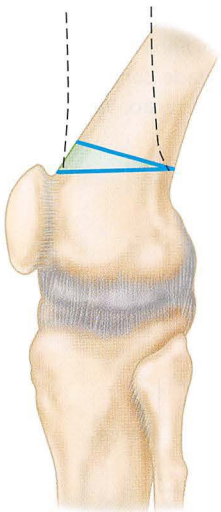

FIGURA 22-17 Osteotomia cuneiforme de base anterior. A secção de osso retirado é indicada pela área azul. As *linhas tracejadas* mostram a posição do fêmur após a osteotomia, com aposição completa das superfícies cruentas dos fragmentos.

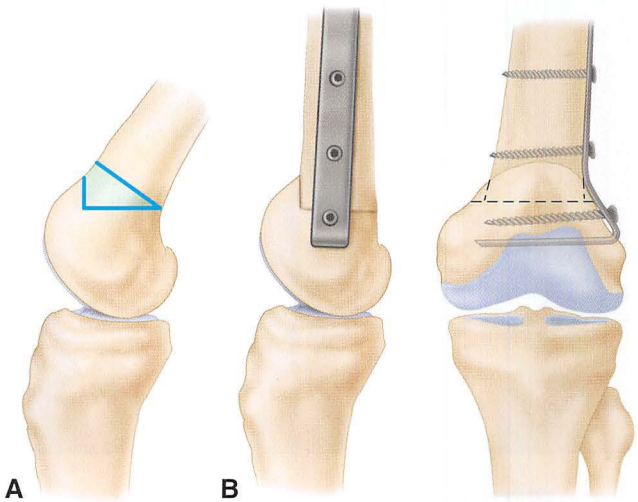

FIGURA 22-18 Modificação da osteotomia supracondiliana de rotação controlada do fêmur de Osgood. **A,** A área azul ilustra a secção de osso a ser removida. **B,** Após a osteotomia, a posição corrigida é mantida pela placa-lâmina. **VEJA A TÉCNICA 22-31.**

- Com uma serra oscilante motorizada, retire um pequeno segmento quadrilátero do osso. Corte a extremidade distal do fragmento proximal transversalmente e a extremidade proximal do fragmento distal em ângulo (Fig. 22-18), e em seguida rode os côndilos femorais anteriormente.
- Dobre uma placa-lâmina de Blount um pouco além de um ângulo reto. Insira a lâmina transversalmente através do fragmento distal, e fixe a placa ao fêmur com parafusos. Outros dispositivos de placa-lâmina que são moldados para o encaixe e que fornecem fixação rígida podem ser usados em seu lugar.

CUIDADO PÓS-OPERATÓRIO Se a fixação interna for segura, a extremidade é mantida em uma tala de extensão do joelho até que a ferida tenha cicatrizado; no outro caso, um gesso longo na perna é aplicado com o joelho estendido e usado durante 4 semanas.

OSTEOTOMIA INTRA-ARTICULAR

Por vezes, a anquilose óssea intra-articular ocorre em tanta flexão que a descarga de peso é impossível. Se a artroplastia é contraindicada por causa da idade ou da ocupação do paciente, a osteotomia intra-articular para corrigir a contratura de flexão é indicada. Em crianças, as fises devem ser protegidas (Fig. 22-19). Quando a articulação está anquilosada em flexão extrema, corrigir a deformidade completamente por cirurgia não é aconselhável. Se osso suficiente fosse removido para permitir a correção integral, haveria demasiado encurtamento; se osso insuficiente fosse removido e a articulação for forçada a extensão, complicações vasculares ou neurológicas seriam prováveis. Uma deformidade grave deve ser apenas parcialmente corrigida no momento da cirurgia, e as estruturas contraturadas na face posterior da articulação devem ser estendidas gradualmente, através de medidas conservadoras.

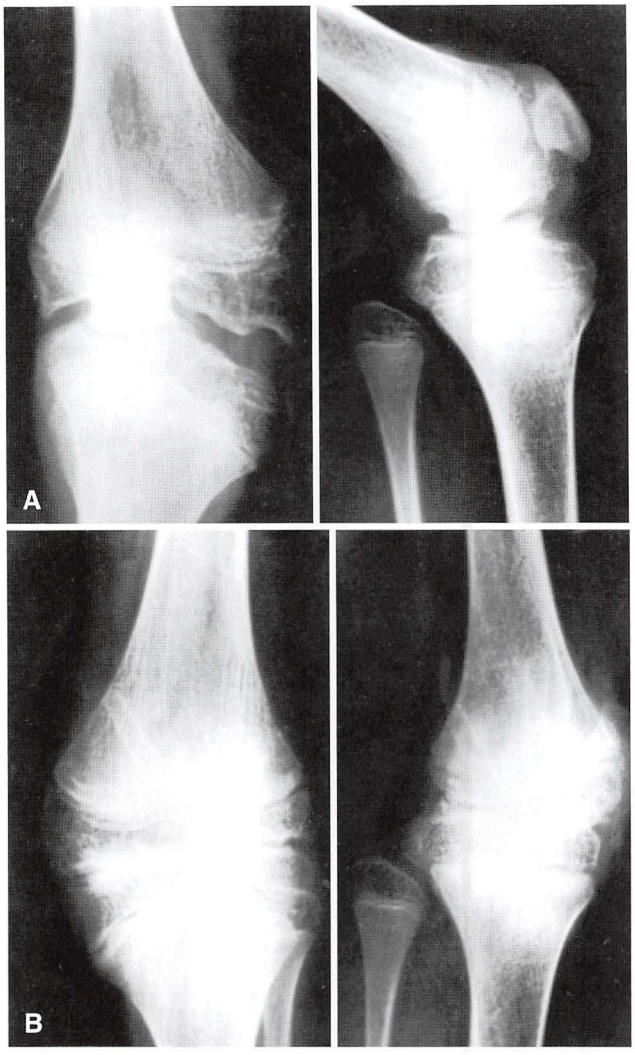

FIGURA 22-19 **A,** Anquilose e deformidade do joelho depois de artrite piogênica. **B,** Após osteotomia intra-articular e artrodese. As fises não foram danificadas pela cirurgia.

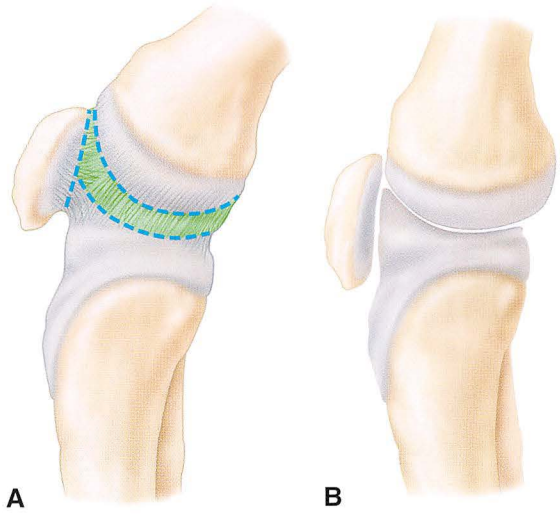

FIGURA 22-20 Osteotomia intra-articular por anquilose de joelho em flexão. **A,** As *linhas tracejadas* mostram onde o osso é dividido, em conformidade com o contorno geral das superfícies articulares. **B,** Após a correção. **VEJA A TÉCNICA 22-32.**

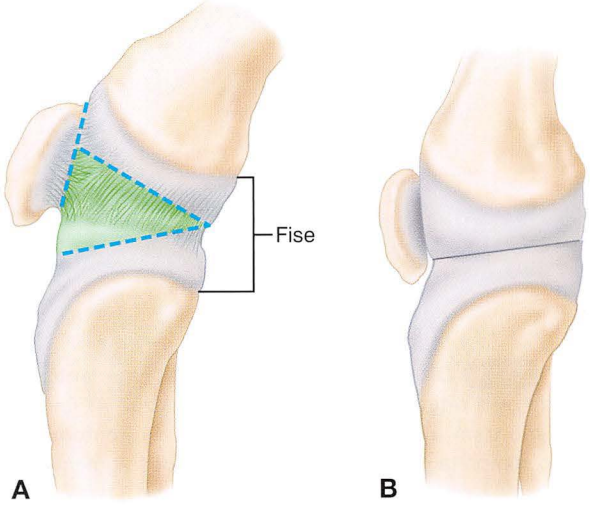

FIGURA 22-21 Osteotomia cuneiforme intra-articular para anquilose de joelho em flexão. **A,** As *linhas tracejadas* mostram onde o osso é dividido, a secção em forma de cunha que está sendo removida. **B,** Após a correção da deformidade. **VEJA A TÉCNICA 22-32.**

OSTEOTOMIA INTRA-ARTICULAR

TÉCNICA 22-32

- Faça uma incisão parapatelar medial.
- Libere a patela do fêmur e retire os tecidos moles subperiostealmente da superfície anterior do fêmur e da tíbia.
- Para deformidade moderada, faça a osteotomia paralela ao contorno dos côndilos femorais (Fig. 22-20).
- Se a deformidade for extrema, remova uma cunha anterior do osso (Fig. 22-21).
- Em crianças com contratura em flexão extrema, a correção completa pode ser impossível sem danificar as fises; a deformidade deve ser parcialmente corrigida por ressecção do osso, e 2 semanas depois, uma capsulotomia posterior e procedimento de alongamento dos isquiotibiais devem ser realizados.
- Quando a deformidade pode ser corrigida completamente durante a cirurgia, imobilize a articulação com um grampo de compressão ou algum outro tipo de dispositivo de compressão de fixação externa.

CUIDADO PÓS-OPERATÓRIO Se a deformidade foi corrigida por cirurgia, aplique um gesso longo no membro incorporando o dispositivo de fixação. Se a deformidade pode ser corrigida apenas parcialmente, aplique uma tala mantendo o joelho em extensão máxima e aplique gessos com cunhas seriadas até atingir a correção completa.

QUADRIL

O objetivo no tratamento da artrite séptica aguda do quadril é obter a função normal sem deformidade ou incapacidade residual. No entanto, este objetivo pode não ser conseguido mesmo com o melhor tratamento. Choi et al. encontraram vários fatores de mau prognóstico relacionados à artrite séptica do quadril em bebês, incluindo (1) uma infecção que tenha ocorrido antes de 22 semanas de idade, (2) a prematuridade, e (3) mais de 4 dias de duração dos sintomas. O fator mais importante foi a demora no diagnóstico.

Incapacidade após artrite séptica aguda do quadril pode ser o resultado de qualquer um dos seguintes:

1. Dor pode ser provocada por superfícies articulares incongruentes ou por luxação patológica.
2. Rigidez de anquilose parcial ou completa pode causar incapacidade moderada ou grave, dependendo de se uma contratura significativa também estiver presente.
3. Deformidade pode consistir em angulação anormal, como na coxa vara, ou em encurtamento. Deformidades em flexão e adução em crianças são comuns, mesmo que a anquilose óssea espontânea em posição ideal seja inicialmente obtida.
4. Instabilidade pode resultar da destruição óssea no fêmur proximal ou de luxação patológica.

Cirurgias reconstrutivas geralmente devem ser adiadas por meses e às vezes anos depois de a infecção regredir. As razões para esta demora são como se segue: (1) o perigo de reativação da infecção antiga é reduzido; (2) o estado da região proximal do fêmur e da cabeça femoral deve ser definitivamente determinado em crianças porque as primeiras radiografias podem mostrar o que parece ser a destruição do fêmur proximal com separação e osteonecrose da epífise da cabeça do fêmur, havendo satisfatória reconstituição em filmes posteriores; e (3) a resistência e as caraterísticas gerais do osso melhoram com o tempo, especialmente em crianças, enquanto o osso necrosado é revascularizado e cavidades de abscesso são preenchidas, aumentando a probabilidade de sucesso após a cirurgia reconstrutiva. É geralmente aceito que um quadril instável não deve ficar sem tratamento durante o período de crescimento, e não se deve permitir que uma deformidade fixa persista por muitos anos. No entanto, alguns autores têm observado que a cirurgia reconstrutiva após infecção de quadril pode não produzir resultados comparáveis ao tratamento conservador.

ARTROPLASTIA

Artroplastia de interposição ou de superfície ainda pode ser útil em pacientes mais jovens com quadril anquilosado. A artroplastia total de quadril deve ser considerada apenas para os pacientes mais velhos. Essas cirurgias provavelmente devem ser realizadas em colaboração com um infectologista e com a administração perioperatória de antibióticos apropriados.

PROCEDIMENTOS PARA ESTABILIZAR O QUADRIL

O quadril pode ser estabilizado após artrite séptica aguda por (1) artrodese, (2) osteotomia pélvica, (3) osteotomia femoral proximal, (4) artroplastia trocantérica (Colonna) combinada com osteotomia femoral proximal, e (5) reconstrução de Harmon ou L'Episcopo. Embora muitos desses procedimentos de osteotomia e artroplastia pareçam ser antiquados, eles são aqui referidos integralmente porque podem ser úteis na situação catastrófica rara.

Artrodese (Cap. 5) fornece um quadril estável e com menos dor, com transtornos moderados. É provavelmente mais útil em adultos ou crianças mais velhas.

Osteotomias pélvicas, tais como acetabuloplastia ou os procedimentos de Salter ou Chiari, podem ser úteis em crianças para proporcionar um apoio para o fêmur proximal, quando a cabeça e colo foram absorvidos. A claudicação é diminuída e a mobilidade é preservada, mas a dor pode persistir. Essas cirurgias são menos úteis em adultos.

A osteotomia femoral proximal de Schanz pode ser útil quando o colo remanescente no acetábulo é grande o suficiente. Geralmente, não é indicada a menos que alguma parte do fêmur articule com o acetábulo. A cirurgia muitas vezes diminui os solavancos e aumenta o comprimento funcional do membro abduzindo o fragmento distal.

A artroplastia trocantérica para a instabilidade após artrite séptica é realizada em etapas, com o trocânter maior colocado no acetábulo e os abdutores do quadril transferidos distalmente no fêmur. A osteotomia femoral proximal é realizada cerca de 1 mês depois, acompanhada em alguns casos por acetabuloplastia. A operação é realizada em crianças menores de 10 anos.

Na reconstrução de L'Episcopo ou Harmon, um novo colo do fêmur é formado para articular com o acetábulo (Fig. 22-22). Essas operações são úteis para as crianças nas quais a cabeça do fêmur foi absorvida.

RECONSTRUÇÃO APÓS INFECÇÃO DE QUADRIL

TÉCNICA 22-33

(HARMON)

- Exponha o acetábulo e fêmur proximal através de uma incisão femoral anterior (Fig. 1-83).
- Resseque o periósteo da face anterior do fêmur proximal, mas não perturbe os músculos ligados ao trocânter maior.
- Com a extremidade em rotação neutra, faça de quatro a seis furos através do osso em uma direção anteroposterior (Fig. 22-22A). Usando os furos como guia, osteotomize o fêmur proximal longitudinalmente, e depois force o fragmento medial medialmente, criando uma fratura em galho-verde.
- Obtenha enxertos corticais da tíbia do membro oposto, e coloque-os na osteotomia para manter o fragmento angulado medialmente (Fig. 22-22B).
- Retire o tecido cicatricial do acetábulo, tomando cuidado para não ferir a sua superfície cartilaginosa.
- Coloque o fragmento medial do fêmur no acetábulo manipulando o membro (Fig. 22-22C).

CUIDADO PÓS-OPERATÓRIO Um gesso é aplicado a partir da linha dos mamilos até os artelhos do lado afetado e acima do joelho no lado oposto, segurando o quadril afetado em rotação neutra e discreta abdução. A imobilização é mantida por 3 meses, e depois é iniciada descarga de peso com muletas.

PROCEDIMENTOS PARA CORRIGIR DEFORMIDADE

Deformidades devem ser corrigidas o mais rápido possível após a infecção desaparecer. Contratura em flexão e adução é tratada através da transferência da crista ilíaca (Cap. 34) e, quando necessário,

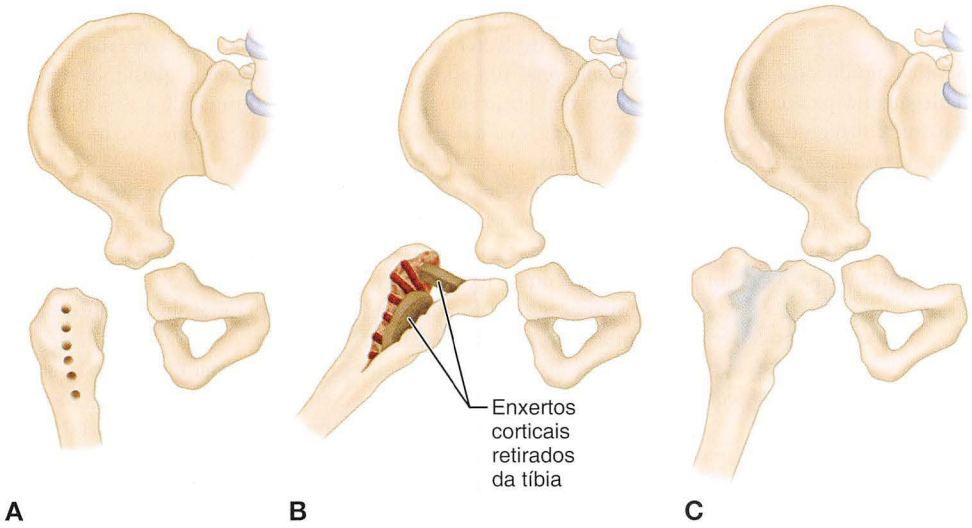

FIGURA 22-22 Reconstrução de Harmon para a perda da cabeça e colo do fêmur em criança como resultado de artrite infecciosa aguda. Período de crescimento e de descarga de peso produz colo e trocânter substanciais.

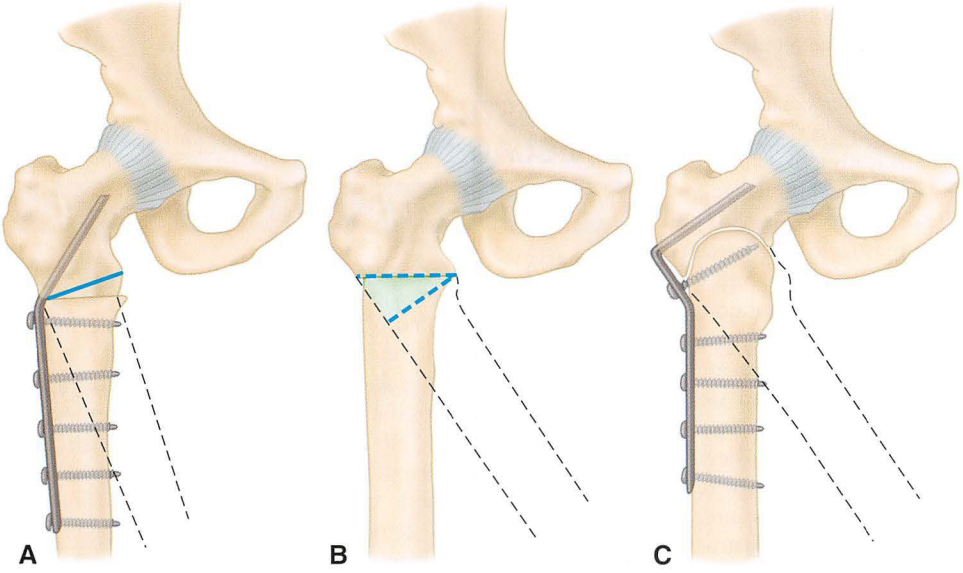

FIGURA 22-23 Osteotomia trocantérica. **A,** Osteotomia com abertura em cunha de Gant fixada por placa-lâmina. **B,** Osteotomia em cunha com fechamento de Whitman. **C,** Osteotomia bola-e-soquete de Brackett fixada por placa-lâmina de Blount. **VEJA AS TÉCNICAS 22-34 a 22-36.**

por uma tenotomia dos adutores (Cap. 33). Um quadril anquilosado em flexão e adução é tratado por osteotomia intertrocantérica, como descrito aqui, fixando o quadril em rotação neutra, 0 grau de flexão, e de 20 a 30 graus de abdução (em crianças). Como a deformidade pode retornar antes que a criança atinja a maturidade, todos os candidatos devem ser informados de que uma segunda osteotomia pode ser necessária mais tarde. Em adultos, 25 graus de flexão e abdução neutra é a melhor posição.

Um dos três tipos de osteotomias intertrocantéricas pode ser usado sozinho ou combinado com procedimentos como tenotomia de adutores: osteotomia em cunha com abertura transversal, osteotomia em cunha de fechamento transverso, ou osteotomia bola-e-soquete de Brackett (Fig. 22-23). Estas são cirurgias básicas usadas por muitos anos e modificadas como melhorias na técnica (Fig. 22-24). A osteotomia em cunha com abertura transversal é simples e alonga a extremidade; no entanto, a aposição óssea é limitada, a consolidação é demorada em adultos e é inicialmente instável.

OSTEOTOMIA EM CUNHA DE ABERTURA TRANSVERSAL DO QUADRIL

TÉCNICA 22-34

- Exponha o aspecto lateral do fêmur proximal por uma incisão longitudinal lateral.
- Insira um ponto de perfuração perpendicular ao eixo femoral a um nível ligeiramente proximal ao trocânter menor. Verifique a sua posição através de radiografias.
- Divida o fêmur ao nível do ponto de perfuração com um osteótomo.

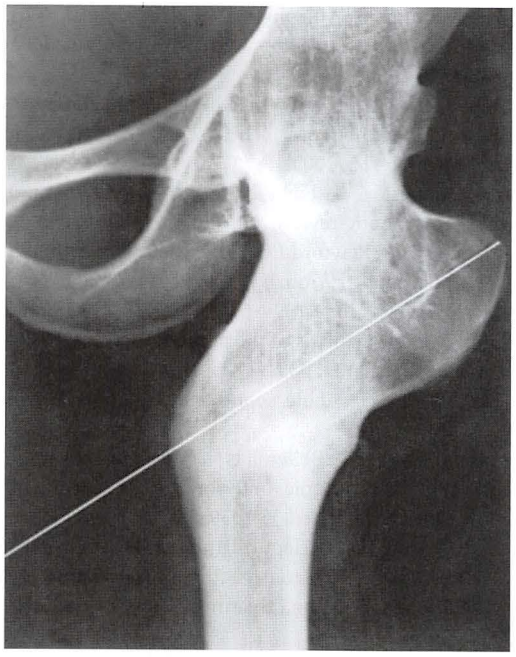

FIGURA 22-24 Quadril com sustentação de peso satisfatória após a osteotomia para deformidade de adução com anquilose. A linha mostra deformidade de adução do fêmur antes da cirurgia.

- Posicione a extremidade na posição correta e insira um dispositivo de fixação rígida, como os usados para fixação de fraturas intertrocantéricas (Cap. 55).

CUIDADO PÓS-OPERATÓRIO Gesso pelvipodálico longo no membro operado e curto no oposto é aplicado e usado por 8 a 12 semanas. Em seguida, são iniciados exercícios de amplitude de movimento e fortalecimento, e é iniciada descarga de peso protegida usando muletas.

A osteotomia de fechamento em cunha transversal proporciona boa aposição óssea e é estável; no entanto, ela encurta a extremidade.

OSTEOTOMIA DE FECHAMENTO EM CUNHA TRANSVERSAL DO QUADRIL

TÉCNICA 22-35

- Exponha o aspecto lateral do fêmur proximal através de uma incisão longitudinal.
- Use um osteótomo para delinear uma cunha de base lateral com o ápice na borda superior do trocânter menor.
- O tamanho do corte é determinado pela deformidade. (Recortes de papel de traçados feitos a partir de radiografias tiradas antes da cirurgia são úteis para determinar os ângulos e posição adequada do corte.)
- Remova a cunha de osso e abduza o fragmento distal.
- Com o defeito fechado, o alinhamento da deformidade deve estar correto.
- Insira um dispositivo de fixação rígida como os utilizados para fraturas intertrocantéricas (Cap. 55).

CUIDADO PÓS-OPERATÓRIO Descarga de peso protegida com muletas é iniciada após a reação ter diminuído e continuada até que a consolidação esteja estabelecida.

A osteotomia de Brackett alcança a estabilidade sem encurtar a extremidade; no entanto, a dissecção extensa é necessária. Em deformidades graves biplanares, uma osteotomia precisa e estável é difícil de executar.

OSTEOTOMIA DO QUADRIL DE BRACKETT

TÉCNICA 22-36

(BRACKETT)

- Exponha a superfície anterior da região intertrocantérica, da base do colo e da diáfise proximal do fêmur por meio de uma incisão em linha reta de 12,5 cm de comprimento, iniciando na espinha ilíaca anterossuperior e estendendo-se distalmente, ou através de um acesso lateral de Watson Jones (Cap. 1).
- Afaste o músculo tensor da fáscia lata lateralmente e os músculos sartório e reto femoral medialmente.
- Com um osteótomo estreito ou uma serra oscilante motorizada, faça uma osteotomia através do osso convexa superior e medialmente (Fig. 22-23C). Comece no lado lateral do trocânter maior e continue até a junção do trocânter menor com o colo.
- Complete a osteotomia e abduza o fragmento distal. À medida que o fragmento distal gira dentro do buraco da medular do fragmento proximal, a deformidade é corrigida.
- Quando a deformidade de adução é leve, a margem lateral da osteotomia deve estar nivelada com a margem medial. No entanto, quando é grave, a margem lateral deve ser ligeiramente mais proximal do que a margem medial.
- Quando há deformidade de flexão grave, o plano anteroposterior da osteotomia deve ser direcionado de modo a fornecer uma ligeira cobertura por cima da borda anterior do fragmento proximal.
- Após os fragmentos terem sido alinhados corretamente, insira um dispositivo de fixação interna rígida, como algum usado para fraturas intertrocantéricas (Cap. 5).

CUIDADO PÓS-OPERATÓRIO A descarga de peso protegida com muletas é iniciada após a reação diminuir e continuada até que a consolidação esteja estabelecida.

PROCEDIMENTOS PARA EQUALIZAR O COMPRIMENTO DOS MEMBROS INFERIORES

Cirurgias para corrigir a desigualdade no comprimento dos membros inferiores (Cap. 29) são realizadas somente após todos os procedimentos de reconstrução do membro acometido terem sido concluídos.

REFERÊNCIAS

Chen CE, Wang JW, Juhn RJ: Total hip arthroplasty for primary septic arthritis of the hip in adults, *Int Orthop* 32:573, 2008.

Deshpande SS, Taral N, Modi N, Singrakhia M: Changing epidemiology of neonatal septic arthritis, *J Orthop Surg* 12:10, 2004.

Dobbs MB, Sheridan JJ, Gordon JE, et al: Septic arthritis of the hip in infancy: long-term follow-up, *J Pediatr Orthop* 23:162, 2003.

Elias D, Warner WC, Beaty JH, et al: Changing patterns of acute hematogenous osteomyelitis and septic arthritis: emergence of community acquired methicillin resistant *Staphylococcus aureus*. Paper presented at the annual meeting of the Tennessee Orthopaedic Association, Asheville, NC, Oct 2005.

Forward DP, Hunter JB: Arthroscopic washout of the shoulder for septic arthritis in infants: a new technique, *J Bone Joint Surg* 84B:1173, 2002.

Huang TW, Huang KC, Lee PC, et al: Encouraging outcomes of staged, uncemented arthroplasty with short-term antibiotic therapy for treatment of recalcitrant septic arthritis of the native hip, *J Trauma* 68:965, 2010.

Jeon IH, Choi CH, Seo JS, et al: Arthroscopic management of septic arthritis of the shoulder joint, *J Bone Joint Surg* 88A:1802, 2006.

Kim SJ, Choi NH, Ko SH, et al: Arthroscopic treatment of septic arthritis of the hip, *Clin Orthop Relat Res* 407:211, 2003.

Kocher MS, Mandiga R, Murphy JM, et al: A clinical practice guideline for treatment of septic arthritis in children, *J Bone Joint Surg* 85A:994, 2003.

Manadan AM, Block JE: Daily needle aspiration versus surgical lavage for the treatment of bacterial septic arthritis in adults, *Am J Therapeutics* 11:412, 2004.

Mathews CJ, Kingsley G, Field M, et al: Management of septic arthritis: a systematic review, *Ann Rheum Dis* 66:440, 2007.

Nusem I, Jabur MKA, Playford EG: Arthroscopic treatment of septic arthritis of the hip, *Arthroscopy* 22:902, 2006.

Ross JJ: Septic arthritis, *Infect Dis Clin North Am* 19:799, 2005.

Ross JJ, Hu LT: Septic arthritis of the pubic symphysis: review of 100 cases, *Medicine* 82:340, 2003.

Shirtliff ME, Mader JT: Acute septic arthritis, *Clin Microbiol Rev* 15:527, 2002.

Van Tongel A, Stuyck J, Bellemans J, Vandenneucker H: Septic arthritis after arthroscopic anterior cruciate ligament reconstruction, *Am J Sports Med* 35:1059, 2007.

Wang C, Ao Y, Wang J, et al: Septic arthritis after arthroscopic anterior cruciate ligament reconstruction: a retrospective analysis of incidence, presentation, treatment, and cause, *Arthroscopy* 25:243, 2009.

As referências completas estão disponíveis em www.expertconsult.com.

TUBERCULOSE E OUTRAS INFECÇÕES INCOMUNS

Marc J. Mihalko

CAPÍTULO 23

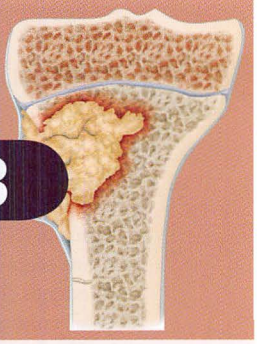

TUBERCULOSE 773
DEMOGRAFIA NORTE-AMERICANA 773
ENVOLVIMENTO MUSCULOESQUELÉTICO 773
EXAMES LABORATORIAIS 774
EXAMES DE IMAGEM 774
TRATAMENTO NÃO CIRÚRGICO DAS INFECÇÕES TUBERCULOSAS DO ESQUELETO APENDICULAR 774
TRATAMENTO CIRÚRGICO 775
Pé 775
Tornozelo 778
Joelho 778
Quadril 778
Articulação Sacroilíaca 780
Púbis 780
Clavícula 780
Ombro 780
Cotovelo 781
Punho e Mão 781
TUBERCULOSE DOS OSSOS LONGOS 781
Amputação 781
OUTRAS INFECÇÕES INCOMUNS 782
INFECÇÕES POR MICOBACTÉRIAS NÃO TUBERCULOSAS 782
BRUCELOSE 782
FEBRE TIFÓIDE 783
SÍFILIS 783
INFECÇÕES ANAERÓBICAS 783
ARTRITE E OSTEÍTE VIRAIS 783
ACTINOMICOSE 783
DOENÇA DE LYME 783
INFECÇÃO FÚNGICA 784
COCCIDIOIDOMICOSE 784
BLASTOMICOSE 785
HISTOPLASMOSE 785
CRIPTOCOCOSE 785
ESPOROTRICOSE 786
EQUINOCOCOSE 786

TUBERCULOSE

A tuberculose é transmitida primariamente através da inalação ou ingestão de *Mycobacterium tuberculosis* ou *Mycobacterium bovis*. Após a exposição, a infecção pode ser reconhecida pelo hospedeiro, levando a uma infecção primária, ou pode ser reativada, mais tarde, a partir de uma infecção latente. Daí em diante, pode ocorrer a disseminação por contiguidade, linfogênica ou hematogênica a outros tecidos e órgãos. A apresentação clínica depende da presença de envolvimento musculoesquelético isolado ou de doença miliar. A doença miliar tem um curso rápido, e os sintomas constitucionais incluem febre, calafrios e tosse, acompanhados de dor pleurítica, perda de peso e fadiga. O paciente pode ter sintomas agudos ou crônicos.

As estimativas atuais da taxa de infecção por tuberculose no mundo são tão elevadas quanto um terço da população mundial. A tuberculose continua sendo uma das causas mais frequentes de morte em todo o mundo; a Organização Mundial da Saúde relatou 1,3 milhão de mortes em 2008. A maior taxa de casos novos é no Sudeste Asiático, mas as taxas mais altas de infecção e mortalidade estão na África subsaariana.

DEMOGRAFIA NORTE-AMERICANA

De acordo com o Centers for Disease Control and Prevention (CDC), 12.904 novos casos de tuberculose foram relatados nos Estados Unidos em 2008. Desde 1992, vem ocorrendo uma diminuição na taxa de casos nesse país. Em 2006 ocorreram 644 mortes nos Estados Unidos atribuídas à tuberculose.

As populações que apresentam maior risco incluem indivíduos com síndrome da imunodeficiência adquirida (AIDS) ou outras imunodeficiências, pacientes com insuficiência renal crônica, dependentes de drogas, indivíduos sem-teto ou encarcerados e imigrantes de países em desenvolvimento. Indivíduos nascidos no exterior representaram 59% dos casos recentes de tuberculose nos Estados Unidos. O período de maior risco para o desenvolvimento da doença é nos primeiros 5 anos de imigração. A densidade populacional continua a ser um fator de risco; 75% dos novos casos notificados ocorrem em áreas metropolitanas, com uma população superior a 500.000 habitantes.

ENVOLVIMENTO MUSCULOESQUELÉTICO

A tuberculose afeta em geral o sistema respiratório, mas pode afetar praticamente qualquer órgão do corpo. O envolvimento extrapulmonar é observado em aproximadamente 14% dos pacientes, sendo 1% a 8% com doença óssea. Aproximadamente 50% dos pacientes com tuberculose óssea têm envolvimento pulmonar, e 30% a 50% dos pacientes com doença óssea apresentam envolvimento vertebral, com mais frequência na coluna torácica inferior. Muitas vezes uma lesão extraóssea primária não é bem delimitada. Menos frequentemente, foi observado que o envolvimento apendicular afeta grandes articulações de carga nos membros inferiores, mais comumente o quadril e o joelho, seguidos em frequência pelo pé, cotovelo e mão. Praticamente qualquer outro osso ou articulação pode estar envolvido. Abscessos de tecidos moles acompanhados de fístulas foram descritos, como na tenossinovite infecciosa.

A coluna é o local mais comum (30% a 50%) de envolvimento ósseo, especialmente em indivíduos idosos; no entanto, o envolvimento da coluna também é comum nas crianças e nos adultos jovens de países em desenvolvimento. Uma lesão primária que a acompanha

pode ser descoberta a partir do sistema respiratório ou urogenital ou de uma fonte desconhecida. A disseminação hematogênica e linfogênica tem implicado lesões toracolombares, mas, com menos frequência, lesões cervicais ou sacrais. Lesões ativas da coluna envolvem um segmento particular; dois corpos vertebrais e o disco correspondente. Alguns autores têm especulado que essas áreas são afetadas com maior frequência por conta do farto suprimento arterial e venoso e da necessidade de alta pressão de oxigênio do bacilo da tuberculose. O acometimento peridiscal ocorre em aproximadamente 80% dos pacientes, com a região anterior do corpo vertebral afetada e uma disseminação contígua subligamentar (ligamento longitudinal anterior) e eventual extensão às vértebras adjacentes. Com menos frequência, as lesões ocorrem no centro do corpo vertebral. Essas lesões são mais difíceis de diagnosticar e podem assemelhar-se a um tumor e contribuir para deformidades significativas da coluna vertebral. Os pacientes podem ter granulomas intramedulares, aracnoidite, colapso segmentar com encunh amento anterior e formação de gibas (doença de Pott). Os elementos posteriores da coluna vertebral raramente são os afetados de maneira isolada. Abscessos paravertebrais com fístulas na pele também podem surgir e se estender através dos tecidos para alcançar estruturas intraperitoneais. Em alguns casos têm sido relatados acometimentos distais atingindo até a fossa poplítea. Os pacientes apresentam dor, fraqueza e, em estágios mais avançados, paralisia.

O envolvimento do esqueleto apendicular geralmente afeta as grandes articulações de carga dos membros inferiores. As lesões envolvem a cartilagem articular, que eventualmente é separada por tecido granulomatoso. As zonas trabeculares do osso são afetadas, com o envolvimento subcondral acometendo a capacidade de suporte de peso da articulação, que pode progredir para rápida e significativa degeneração da superfície articular. A análise anatomopatológica revela uma lesão caseosa central dentro de tecido necrosado e células gigantes multinucleadas.

Outras articulações menos frequentemente envolvidas incluem o tornozelo, o pé e as articulações dos membros superiores. Os pacientes podem apresentar claudicação, com a articulação acometida demonstrando edema e hiperemia e com diminuição da amplitude de movimento. A tuberculose em uma articulação diminui acentuadamente a sua função, e mesmo quando tratada adequadamente, a doença pode reativar em regiões isoladas. O envolvimento periférico da articulação pela tuberculose pode ser confundido com outras doenças reumatológicas (p. ex., gota e artrite reumatoide).

EXAMES LABORATORIAIS

Os pacientes podem apresentar anemia normocrômica ou normocítica, pancitopenia ou trombocitopenia. Em geral, a contagem de leucócitos é normal e a velocidade de hemossedimentação (VHS) pode ser elevada ou normal. O paciente pode ter a síndrome de secreção inapropriada de hormônio antidiurético. O teste cutâneo de tuberculose (PPD) é eficaz em diagnosticar essa condição; no entanto, as taxas de falso-negativo podem ser de 20% a 30%. Indivíduos imunocomprometidos frequentemente apresentam resultado do PPD confiável. A principal característica diagnóstica é a demonstração dos bacilos álcool-acidorresistentes da tuberculose a partir de um tecido ou secreção. Culturas de tecido ósseo retirado do espaço intervertebral acometido são positivas em 60% a 80% dos casos. Culturas gástricas e de escarros de pacientes com envolvimento pulmonar são positivas em mais de 50%.

Amostras de biópsia transbrônquica em pacientes com envolvimento pulmonar são positivas em 70% a 86% dos pacientes. Exsudatos pulmonares podem revelar predominância de leucócitos ou leucócitos polimorfonucleares e apresentam um pH baixo, que vai de ligeira a moderadamente ácido. A subtipagem molecular também tem sido usada para avaliar os padrões de infecção e sensibilidade aos medicamentos.

EXAMES DE IMAGEM

As radiografias simples das articulações envolvidas auxiliam na orientação do tratamento. Quando uma articulação está envolvida, a infiltração sinovial que afeta o osso subarticular geralmente está presente. Erosões periarticulares observadas em exames radiográficos têm uma aparência quase lítica e podem indicar infecção, artropatia não infecciosa ou malignidade. A massa óssea periarticular encontra-se diminuída e pode mimetizar a artrite juvenil. A progressão para a anquilose é rara, mas pode ocorrer. Características típicas de envolvimento da coluna vertebral foram descritas anteriormente. O envolvimento vertebral anterior ocorre mais comumente do que o envolvimento da coluna média ou posterior. Há uma relativa preservação do espaço intervertebral. Os estádios mais avançados incluem um colapso segmentar focal com encunhamento anterior e formação de giba, características da doença de Pott.

Outros estudos de imagem incluem cintilografia óssea simples ou com gálio, que pode detectar 88% a 96% das lesões da tuberculose óssea. Esses exames são bastante sensíveis, mas não particularmente específicos para tuberculose. A ressonância magnética (RNM) e a tomografia computadorizada (TC) também podem fornecer mais detalhes e retratar a doença precocemente. A RNM e a TC são úteis na definição de abscessos de tecidos moles. As calcificações (mais visíveis na TC) dentro dos abscessos paravertebrais indicam destruição óssea e são características da tuberculose da coluna vertebral. A TC ou a fluoroscopia guiada por ultrassom pode ajudar na obtenção de tecido apropriado ou amostras de fluidos para estudos adicionais. Artrografia e outros estudos de imagem para bainhas dos tendões foram descritos, mas são usados com menos frequência.

TRATAMENTO NÃO CIRÚRGICO DAS INFECÇÕES TUBERCULOSAS DO ESQUELETO APENDICULAR

Os objetivos do tratamento primário da tuberculose óssea incluem interromper a infecção, limitar a deformidade, manter a mobilidade e reduzir o desconforto do paciente. Uma abordagem multidisciplinar, com a ajuda do infectologista e de especialistas em terapia da dor, é ideal. Outros membros afiliados da equipe devem incluir enfermeiros, fisioterapeutas, terapeutas ocupacionais e ortopedistas. Aproximadamente 90% dos pacientes podem ser tratados de forma conservadora com quimioterapia, repouso relativo e mobilização com supervisão. O uso de órteses (passiva, dinâmica ou funcional) e a confecção de aparelhos gessados são úteis para limitar o doloroso e progressivo envolvimento articular. Às vezes, as alterações destrutivas são nitidamente progressivas e podem levar à anquilose da articulação (p. ex., cotovelo) de modo que é crucial colocar a extremidade em posição funcional (flexão do cotovelo entre 70 e 90 graus) para obter a melhor mobilidade possível para o uso futuro.

Uma abordagem criteriosa, bem orientada, quimioterápica à tuberculose, juntamente com a assistência de um infectologista, produz os melhores resultados. Os agentes farmacológicos e a duração do tratamento dependem da idade do paciente, da disseminação da doença e das condições médicas associadas (p. ex.,

AIDS, insuficiência renal crônica). Vários agentes interagem com medicamentos tipicamente usados para indivíduos imunodeprimidos, especialmente pacientes infectados com o vírus da imunodeficiência humana (HIV). Nesses pacientes, pode ser necessário ajustar a dosagem e modificar os regimes de tratamento. Várias combinações de medicamentos estão disponíveis, incluindo isoniazida, rifampicina, etambutol, pirazinamida e estreptomicina. A abordagem típica consiste no uso de uma ampla variedade de combinações, com um regime de tratamento intensivo inicial e a eliminação gradual dos agentes farmacológicos. A duração do tratamento pode ser de 6 a 12 meses. Como o tratamento para a tuberculose é frequentemente modificado, as diretrizes prontamente disponíveis do CDC deverão ser consultadas. Embora a resistência primária e secundária a múltiplos medicamentos tenha sido relatada, especialmente em países fora dos Estados Unidos, a maioria é de casos isolados. Em geral apenas uma pequena porcentagem dos pacientes (menor que 3%) é resistente a múltiplos agentes quimioterápicos.

O tratamento não deve ser limitado ao paciente, mas a quimioprofilaxia deve ser considerada em membros da família e outros contatos próximos que tenham um teste de pele (PPD) positivo. A quimioprofilaxia é particularmente importante nos indivíduos com menos de 50 a 55 anos. Os indivíduos mais velhos podem não tolerar alguns dos medicamentos normalmente usados para a profilaxia. O tratamento para a quimioprofilaxia pode durar entre 3 e 12 meses, dependendo da conversão do teste cutâneo da tuberculose.

Os pacientes podem necessitar de analgésicos para a dor. Em casos graves, um especialista em terapia da dor deve ser consultado. Embora o uso de corticosteroides sistêmicos para reduzir os sintomas nos casos mais graves tenha sido descrito, o seu uso pode mascarar uma artrite séptica, e injeções de corticosteroide intra-articular podem acelerar a destruição articular.

TRATAMENTO CIRÚRGICO

Os procedimentos cirúrgicos aplicáveis aos ossos e articulações acometidos pela tuberculose abrangem (1) a artrotomia, incluindo biópsia, sinovectomia, e curetagem e colocação de enxerto ósseo nas áreas de erosão articular; (2) a curetagem e colocação de enxerto ósseo nas lesões ósseas extra-articulares; (3) a ressecção articular; (4) a ressecção óssea; (5) a drenagem ou excisão de abscessos dos tecidos moles; (6) a artrodese; e (7) a amputação. Há relatos de tratamento da tuberculose articular por via artroscópica, mas essas séries têm sido pequenas. Os melhores resultados ocorreram no joelho, com o uso do desbridamento artroscópico.

A maioria das autoridades concorda que a terapia antibiótica eficaz deve ser iniciada antes da cirurgia para a tuberculose. A disseminação miliar da doença foi relatada quando a cirurgia foi realizada sem cobertura quimioterápica adequada.

PÉ

Na tuberculose do pé (Fig. 23-1), muitos ossos podem estar envolvidos, e um atraso no diagnóstico aumenta o risco de envolvimento articular. As indicações cirúrgicas incluem foco infeccioso justa-articular ou destruição da articulação. Ossos com alterações císticas normalmente respondem melhor do que as articulações com aparência reumatoide. Quando presentes, as lesões isoladas em geral envolvem o calcâneo ou o tálus. Quando vários ossos estão acometidos, a amputação é o procedimento de escolha, especialmente nos adultos. A curetagem é indicada para lesões isoladas, mesmo quando fistulas estão presentes.

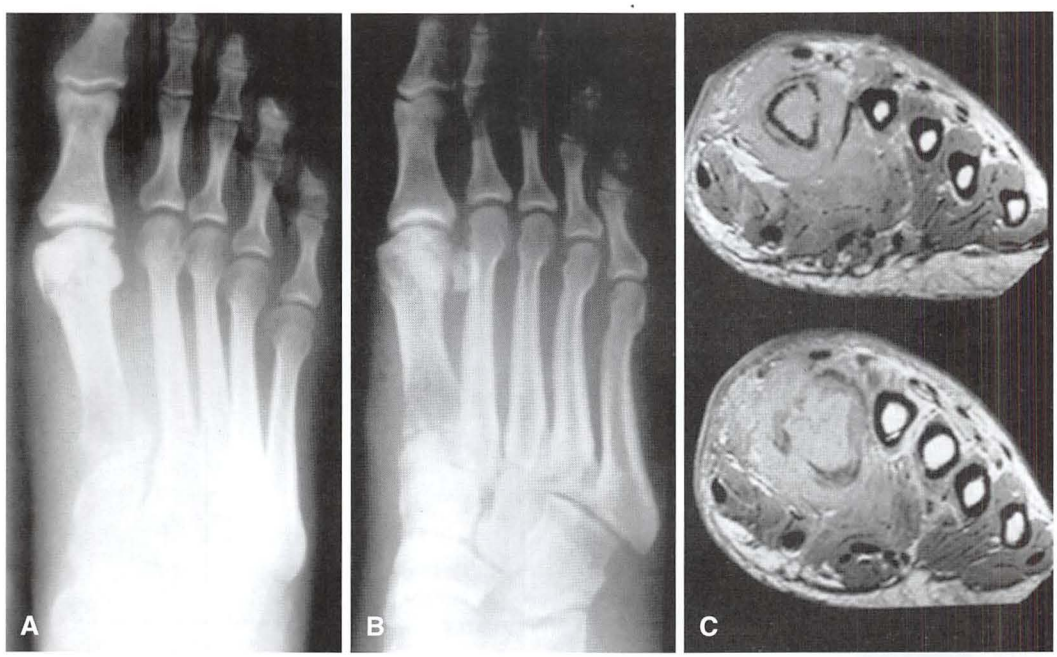

FIGURA 23-1 **A e B,** Radiografias anteroposterior e oblíquas de lesão tuberculosa envolvendo a base do primeiro metatarso. Córtices medial e lateral são corroídos. C, Imagens e MR mostram destruição circunferencial da base do primeiro metatarso com extensão para tecidos moles. (De Lonner JH, Sheskier SC: Tuberculosis of the foot as the initial manifestation of acquired immune deficiency syndrome: a report of two cases, *Foot Ankle Int* 16:167, 1995.)

CURETAGEM PARA LESÕES TUBERCULOSAS NO PÉ

TÉCNICA 23-1

- Faça uma incisão diretamente sobre a lesão ou através de uma fístula ou abscesso, se houver.
- Remova todo o tecido necrosado e cicatrizado, mas não o osso osteopênico não envolvido.
- Preencha a cavidade com osso esponjoso autógeno e feche a incisão (Fig. 23-2).
- Na presença de infecção secundária, não utilize os enxertos ósseos, feche a incisão de forma frouxa e associe drenos.

CUIDADO PÓS-OPERATÓRIO Um gesso curto na perna é aplicado com aberturas apropriadas para que se faça o curativo no ferimento. A imobilização é utilizada por 3 a 4 meses e o suporte de peso é permitido durante a última parte deste período.

Quando as lesões envolvem as articulações subtalar ou mediotársica, a artrodese tríplice é indicada (Cap. 34). Quando as articulações subtalar e do tornozelo são afetadas, pode ser feita a artrodese posterior (Cap. 11) dessas articulações.

RESSECÇÃO ÓSSEA

Quando a doença é extensa, em especial na presenca de fístulas ou infecção secundária, a ressecção óssea ou amputação estão indicadas. O envolvimento de uma falange ou metatarso muitas vezes é mais bem tratado por ressecção. Quando um osso do tarso é ressecado, uma quantidade proporcional de osso é removida do lado oposto do pé, de modo que o alinhamento adequado possa ser mantido.

Quando um metatarso é ressecado, a amputação do dedo do pé correspondente permite uma melhor aproximação dos metatarsos adjacentes e fornece um pé com melhores aparência e função. A excisão do primeiro metatarso deve ser evitada sempre que possível.

RESSECÇÃO DO METATARSO

TÉCNICA 23-2

- Na presença de infecção secundária, faça uma incisão longitudinal sobre o osso afetado que se estende desde a linha distal do tarso até o meio da falange proximal.
- Exponha o osso sem lesar os tendões extensores.
- Resseque o osso com o periósteo intacto, e feche o ferimento associando drenos quando necessário.

CUIDADO PÓS-OPERATÓRIO Um gesso curto é confeccionado na perna. Quando o ferimento estiver cicatrizado, a descarga de peso com proteção é iniciada.

Normalmente, mais de um osso é envolvido, de modo que uma tarsectomia anterior é necessária. Para obter um alinhamento satisfatório do pé, uma parte do cuboide também deve ser removida.

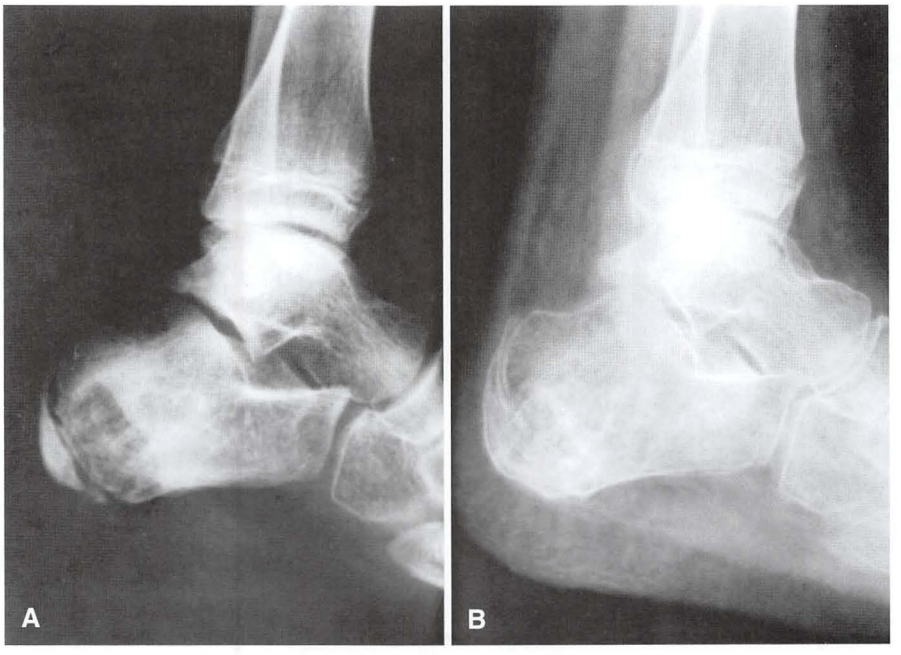

FIGURA 23-2 A tuberculose do calcâneo antes (**A**) e 6 meses após (**B**) curetagem, enxerto com fragmentos de ossos esponjosos e fechamento primário do ferimento. O calcâneo foi curado sem drenagem, um excelente resultado.

RESSECÇÃO DOS OSSOS CUNEIFORMES

TÉCNICA 23-3

- Faça uma incisão longitudinal de 5 cm lateralmente e exponha a articulação entre o quinto metatarso e o cuboide.
- Aborde o primeiro cuneiforme e a base do primeiro metatarso através de uma incisão mediana semelhante.
- Exponha o segundo e terceiro cuneiformes por dissecção subperiosteal.
- Faça a ressecção da metade anterior do cuboide e dos três cuneiformes com um osteótomo.
- Faça uma cruentização da cartilagem articular da superfície anterior do navicular e das bases de todos os cinco metatarsos.
- Aproxime as superfícies descobertas dos metatarsos às do navicular e cuboide.
- Feche as incisões.

CUIDADO PÓS-OPERATÓRIO Um gesso curto na perna é aplicado, e o suporte de peso protegido é iniciado quando o ferimento tiver cicatrizado.

RESSECÇÃO DO NAVICULAR

TÉCNICA 23-4

- Exponha o mediopé através de uma abordagem anterolateral.
- Faça uma incisão adicional medial para expor o navicular.
- Faça a ressecção do navicular por dissecção subperiosteal. Evite lesar a artéria dorsal do pé e os ramos do nervo fibular profundo no dorso do pé.
- Exponha a articulação calcaneocuboide e resseque a cartilagem articular e o osso subcondral da extremidade distal do calcâneo e do terço proximal do cuboide.
- Remova a cartilagem articular da cabeça do tálus e das superfícies proximais dos cuneiformes.
- Aproxime as superfícies dos ossos cruentizados obliterando o espaço. A posição pode ser mantida utilizando-se fixação por fios cruzados.
- Após a ressecção do navicular, uma artrodese mediotársica deve ser realizada para estabilizar o pé em alinhamento satisfatório.

CUIDADO PÓS-OPERATÓRIO Um gesso curto na perna é confeccionado e a descarga de peso protegida é iniciada quando a ferida operatória estiver cicatrizada.

RESSECÇÃO DO CUBOIDE

TÉCNICA 23-5

- Aborde o cuboide através de uma abordagem anterolateral, e faça sua ressecção por meio de dissecção subperiosteal aguda.
- Faça a ressecção das superfícies articulares e do osso subcondral da região proximal dos cuneiformes e quinto metatarso e da superfície distal do calcâneo.
- Faça a ressecção do navicular e remova a superfície articular e a óssea superficial da cabeça do tálus.
- Aproxime as superfícies cruentizadas dos ossos e mantenha a posição utilizando a fixação com fios cruzados.

CUIDADO PÓS-OPERATÓRIO O cuidado pós-operatório é o mesmo da ressecção do navicular, já descrito.

A ressecção do calcâneo leva à disfunção considerável, mas o resultado pode ser preferível à amputação.

RESSECÇÃO DO CALCÂNEO

TÉCNICA 23-6

- Comece uma incisão de Kocher (Técnica 1-19) 10 cm proximal ao maléolo lateral e siga pela borda lateral do tendão de Aquiles até a superfície superior do calcâneo; continue-a inferiormente ao maléolo lateral e termine-a 2,5 cm distal à articulação calcaneocuboide.
- Divida o ligamento calcaneofibular e desloque os tendões fibulares superior e anteriormente.
- Incise a cápsula da articulação calcaneocuboide e divida as inserções ligamentares do calcâneo nesta área.
- Insira um elevador periosteal ou um distrator na articulação subtalar e divida os ligamentos talocalcâneos interósseos.
- Desloque a articulação subtalar. Utilize uma dissecção subperiosteal para liberar os tecidos moles das superfícies medial, anterior e posterior e divida a inserção do tendão de Aquiles.
- Libere o calcâneo da ferida operatória. Evite lesar o nervo tibial e os vasos localizados medialmente.
- Suture o tendão de Aquiles à superfície inferior do tálus e aos músculos curtos do pé.

CUIDADO PÓS-OPERATÓRIO Um gesso longo no membro inferior é confeccionado, mantendo o joelho em 30o de flexão e o tornozelo em equino moderado. Em 3 semanas, o gesso é alterado para um gesso curto na perna e o pé é mantido em equino leve. A descarga de peso com proteção é iniciada em 8 semanas e a imobilização com gesso é mantida durante 4 meses. A utilização de um suporte no sapato com elevação do calcanhar é necessária posteriormente.

RESSECÇÃO DO TÁLUS

TÉCNICA 23-7

- Aborde o tálus através do acesso de Kocher (Técnica 1-19) ou abordagem anterolateral (Técnica 1-22).
- Divida a cápsula da articulação talonavicular em porções dorsolateral e inferior.
- Divida os componentes do ligamento colateral fibular do tornozelo nas suas inserções fibulares.
- Desloque o tornozelo e desvie o pé medialmente.

- Segure o colo do tálus e aplique uma leve tração; use uma dissecção subperiosteal aguda para dissecar todos os tecidos moles e anexos ligamentares nos aspectos posterior e inferior, de anterior para posterior, e retire o tálus. Se o osso estiver necrótico, ele deve ser removido em pedaços.
- Use dissecção subperiosteal para liberar os tecidos moles de ambos os maléolos e ambos os lados da região anterior do calcâneo.
- Desloque o pé no aspecto posterior, colocando o aspecto anterior do calcâneo entre os maléolos. As superfícies articulares do calcâneo devem aproximar-se da superfície articular da tíbia.
- Suture a ferida operatória enquanto o pé é mantido em equino.

CUIDADO PÓS-OPERATÓRIO Um gesso longo no membro inferior é confeccionado, mantendo o joelho com 30 graus de flexão e o tornozelo em equino moderado. Uma janela é removida do gesso na região do dorso do pé e do tornozelo. Em 2 ou 3 semanas, o gesso é alterado para um gesso curto na perna e o pé é mantido em equino. A descarga de peso com proteção é iniciada em 8 semanas e a imobilização gessada é mantida durante 4 meses. Um sapato confortável com suporte e elevação na região calcânea deve ser utilizado.

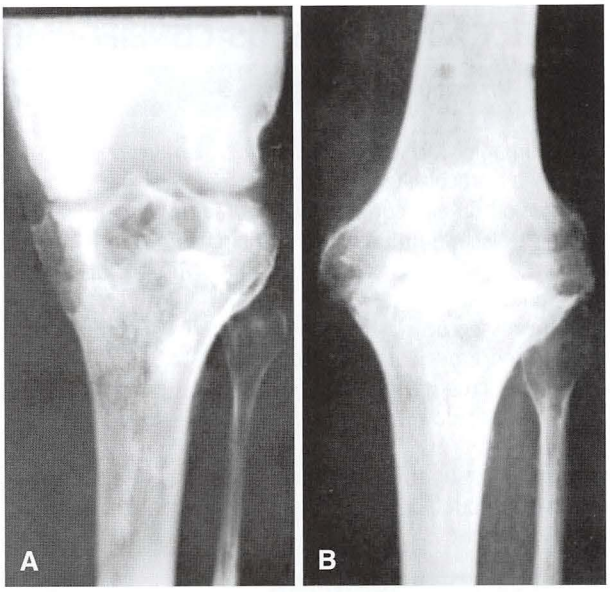

FIGURA 23-3 Tuberculose do joelho antes **(A)** e 3 meses e meio após **(B)** a artrodese.

TORNOZELO

Se a doença estiver restrita à membrana sinovial, a imobilização e a quimioterapia podem ser suficientes. Um abscesso pode ser drenado ou uma lesão óssea localizada pode ser curetada. No entanto, a tuberculose do tornozelo muitas vezes é mais bem tratada por artrodese (Cap. 11).

JOELHO

A determinação do grau de envolvimento articular é fundamental no tratamento da tuberculose do joelho. Às vezes, um paciente pode apresentar uma inflamação com aparência relativamente benigna dos tecidos moles periarticulares (que representa bursite tuberculosa), alterações císticas purulentas na região poplítea ou formação de abscesso. O aspecto radiográfico do joelho pode ajudar a orientar o tratamento. Um joelho com uma radiografia de aparência normal ou com alterações osteomielíticas restritas frequentemente responde à poliquimioterapia. Esses pacientes geralmente toleram procedimentos que permitem amplitude de movimento e mobilização precoces. Se o paciente não responde adequadamente à quimioterapia isolada, uma sinovectomia (às vezes realizada via artroscópica), sequestrectomia ou curetagem da lesão óssea pode ser necessária. Quando a articulação mostra envolvimento degenerativo significativo e alterações radiográficas evidentes, o prognóstico é menos favorável, e uma abordagem via aberta mais agressiva pode ser necessária. Um período de imobilização também é necessário nos casos mais graves. Com a maior destruição da superfície articular, uma artrodese pode ser inevitável (Fig. 23-3). O sucesso limitado da artroplastia do joelho combinada com a quimioterapia tem sido descrito, embora não sem morbidade relevante, incluindo a possibilidade de reativação de um processo infeccioso quiescente.

A tuberculose restrita à patela se manifesta radiograficamente com lesões osteolíticas acompanhadas de sequestro ósseo, o qual tem um aspecto laminar. Esse processo pode responder à terapia medicamentosa combinada. Em casos refratários, um resultado funcional favorável ainda pode ser alcançado com uma patelectomia. Um abscesso ou uma lesão extra-articular (bursal ou cística) requerem excisão e drenagem. Se a lesão envolve o fêmur distal ou a tíbia proximal, é necessária a curetagem do osso adjacente. A mobilização ativa precoce é permitida, a não ser que a lesão seja extensa.

Nag et al. relataram a infecção tuberculosa após a reconstrução do ligamento cruzado anterior com autoenxerto em pacientes imunocompetentes. Embora ainda seja uma complicação rara, deve ser considerada em áreas com altas taxas endêmicas de tuberculose.

QUADRIL

Se a tuberculose do quadril for diagnosticada precocemente e a doença estiver limitada à membrana sinovial, repouso e quimioterapia podem ser suficientes para o tratamento. Essa situação é mais comum em crianças. A maioria dos quadris (50%) parece normal nas radiografias e geralmente responde bem à quimioterapia. Esses pacientes geralmente toleram a mobilização precoce.

Se a lesão se estender para a cartilagem articular e osso, e não for extensa, a sinovectomia parcial e a curetagem muitas vezes são bem-sucedidas (Fig. 23-4). Quadris com aparência atrófica (<10%) e quadris luxados apresentam resultados menos favoráveis. Se a cartilagem articular e o osso adjacente forem amplamente envolvidos, a artrodese é indicada. O grande trocânter pode estar envolvido em menos de 1,8% dos pacientes que têm tuberculose óssea. A formação de abscessos também pode ocorrer nas regiões peritrocanterianas e psoas. Podem ser necessárias cirurgias como a drenagem de um abscesso perto da articulação, biópsia excisional diagnóstica ou a remoção de sequestro ósseo extra-articular. Abordagens cirúrgicas mais modernas utilizando esferas de cimento ósseo impregnadas com estreptomicina foram descritas no tratamento da bursite tuberculosa e osteomielite.

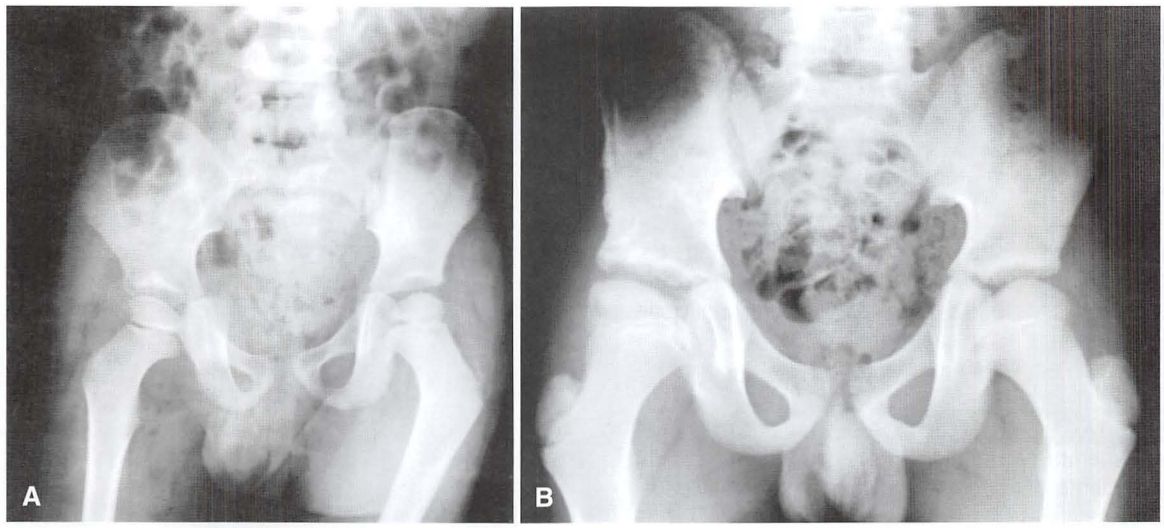

FIGURA 23-4 A tuberculose do quadril imediatamente antes **(A)** e 7 anos depois **(B)** da sinovectomia, marsupialização, e terapia antibacteriana. A doença está clinicamente curada; o paciente não apresenta claudicação e tem apenas uma ligeira limitação de movimento. Observe a distorção da cabeça do fêmur e acetábulo.

SINOVECTOMIA PARCIAL E CURETAGEM

TÉCNICA 23-8

(WILKINSON)

- Exponha o quadril através de uma abordagem anterolateral (Técnica 1-55).
- Curete as lesões no colo do fêmur, na cabeça ou no acetábulo.
- Excise a cápsula espessada e realize uma sinovectomia, mas não desloque o quadril num esforço para remover todo o tecido tuberculoso.
- Suture o ferimento em camadas, sem drenagem.

CUIDADO PÓS-OPERATÓRIO A tração de Buck é usada até a irritabilidade da articulação do quadril desaparecer. Exercícios ativos de amplitude de movimento são iniciados. A descarga de peso sem proteção não é permitida por vários meses ou até que as radiografias mostrem cicatrização das lesões ósseas.

Focos tuberculosos no ílio acima do acetábulo podem ser curetados sem artrotomia se forem descobertos antes de se disseminarem na articulação.

LESÕES ACIMA DO ACETÁBULO

TÉCNICA 23-9

- Use uma abordagem anterolateral (Técnica 1-55); mantenha a dissecção extracapsular e localize a lesão tuberculosa utlizando radiografias, se necessário.
- Curete a lesão e, a menos que a infecção secundária esteja presente, preencha a cavidade com enxertos esponjosos autógenos, se desejado.
- Feche a incisão em camadas.

CUIDADO PÓS-OPERATÓRIO O cuidado pós-operatório é o mesmo que para sinovectomia e curetagem já descritas na Técnica de 23-8.

Focos tuberculosos confinados ao colo do fêmur podem ser removidos, impedindo a sua propagação na articulação do quadril.

LESÕES DO COLO FEMORAL

TÉCNICA 23-10

- Use uma incisão longitudinal lateral e exponha a área subtrocantérica do fêmur.
- Faça uma abertura cortical lateralmente e localize a lesão com auxílio radiográfico.
- Curete o foco tomando cuidado para não invadir a articulação e preencha a cavidade com enxerto esponjoso autógeno, se necessário.
- Feche as incisão em camadas.

CUIDADO PÓS-OPERATÓRIO O cuidado pós-operatório é o mesmo que para sinovectomia e curetagem (Técnica 23-8).

Frequentemente a bursa trocantérica e o osso subjacente estão envolvidos na infecção. Nesses casos está indicada a ressecção da bursa.

LESÕES DA ÁREA TROCANTÉRICA

TÉCNICA 23-11

(AHERN)

- Exponha a bursa trocantérica e o trocânter maior através de uma incisão longitudinal lateral.
- Faça a ressecção da bursa infectada e curete quaisquer lesões encontradas no trocânter maior.
- Feche a incisão em camadas.

CUIDADO PÓS-OPERATÓRIO A descarga de peso protegida no membro acometido é iniciada quando a condição do paciente permitir, progredindo à plena atividade em 6 a 12 semanas.

ARTRODESE

Pacientes com tuberculose avançada do quadril envolvendo cartilagem articular e osso subcondral são mais bem tratados por artrodese. As técnicas são descritas no Capítulo 5.

DRENAGEM DE ABSCESSOS

Abscessos tuberculosos em geral devem ser drenados. As radiografias frequentemente mostram distensão da cápsula articular. Se a cápsula articular romper, o abscesso pode apontar na região do adutor, na parte anterior da coxa, 5,0 a 7,5 cm abaixo da espinha ilíaca anterossuperior, ao longo do trocânter maior ou na região glútea. Drenagem por incisão diretamente sobre o abscesso, limpeza da cavidade e fechamento primário em geral promovem a cura rápida.

A ressecção da articulação do quadril é indicada em adultos com amplo envolvimento da cabeça e do colo do fêmur e com o acetábulo acometido por infecção secundária (Fig. 23-5).

RESSECÇÃO DA ARTICULAÇÃO DO QUADRIL

TÉCNICA 23-12

- Exponha o quadril através de uma abordagem lateral ou posterolateral (Técnicas 1-56 e 1-61).
- Realize a ressecção da cápsula e remova da cabeça e colo do fêmur e do osso infectado ao redor do acetábulo.
- Apoie o trocânter maior no acetábulo, feche a incisão sem tensão e utilize drenos.

CUIDADO PÓS-OPERATÓRIO Uma imobilização gessada dupla, deixando o quadril envolvido em 45° de abdução, é aplicada. A imobilização é mantida durante por aproximadamente 3 meses. A osteotomia femoral proximal, bem como a artrodese, pode ser indicada para qualquer instabilidade residual.

FIGURA 23-5 Anquilose óssea após excisão do quadril para tuberculose complicada por infecção piogênica.

ARTICULAÇÃO SACROILÍACA

Os sintomas da tuberculose da articulação sacroilíaca incluem dor glútea, dificuldade para apoiar-se sobre o lado envolvido, sintomas radiculares e dor lombar. A radiografia simples, assim como a cintilografia óssea, geralmente apresenta alterações. O diagnóstico pode ser confirmado por biópsia transilíaca percutânea. Quando o diagnóstico de tuberculose da articulação sacroilíaca é feito precocemente, quimioterapia e repouso geralmente são suficientes. Quando o envolvimento é mais extenso, sinovectomia parcial e curetagem ou artrodese (Cap. 5) podem ser indicadas.

PÚBIS

A tuberculose do púbis pode envolver a sínfise. Quimioterapia e curetagem geralmente promovem a cura.

CLAVÍCULA

As extremidades da clavícula geralmente são as áreas deste osso acometidas pela tuberculose. Quimioterapia e curetagem do foco ou ressecção da extremidade do osso envolvido são recomendadas.

OMBRO

A tuberculose pode envolver todas as estruturas ósseas adjacentes ao ombro, incluindo escápula, úmero, glenoide e clavícula. Tecidos moles ou bursas periarticulares também podem estar envolvidos. A tuberculose do ombro, quando diagnosticada precocemente e confinada à membrana sinovial, é mais bem tratada por quimioterapia e repouso. Abscessos extra-articulares exigem drenagem. A doença com envolvimento mais extenso é tratada por sinovectomia parcial e curetagem. Raramente a artrodese é necessária.

COTOVELO

Embora a tuberculose ocorra mais frequentemente no cotovelo do que em outras articulações dos membros superiores, o cotovelo está envolvido em apenas 5% dos pacientes com doença óssea. O segmento proximal da ulna (olécrano) é comumente o mais afetado, o que pode resultar em processo degenerativo progressivo e significativa contratura em flexão do cotovelo. O posicionamento funcional se torna fundamental nesses casos. A tuberculose do cotovelo, muitas vezes, pode ser tratada de forma satisfatória por repouso e quimioterapia. A aspiração de um abscesso ou a curetagem de uma lesão no olécrano pode ser necessária. Ocasionalmente podem ser indicadas sinovectomia parcial e curetagem, artrodese ou a ressecção da articulação do cotovelo.

A ressecção da articulação do cotovelo está indicada em adultos quando a doença é extensa e as medidas mais conservadoras falharam. Ela geralmente resulta em menos comprometimento funcional do que a artrodese.

RESSECÇÃO DA ARTICULAÇÃO DO COTOVELO

TÉCNICA 23-13

- Faça uma incisão longitudinal sobre a região posterolateral do cotovelo começando com 10 cm proximal e terminando em 5 cm distal à articulação.
- Incise o tríceps até o úmero em paralelo com a borda lateral da aponeurose.
- Abra a cápsula posterior da articulação do cotovelo e continue a incisão das estruturas profundas aproximadamente 2,5 cm distal à cabeça do rádio.
- Disseque subperiostalmente a extremidade distal do úmero e faça a ressecção do osso imediatamente proximal ao côndilo, deixando o máximo possível da metáfise.
- Faça ressecção da ulna e do rádio imediatamente distal à cabeça do rádio; uma ressecção mais extensa produziria uma articulação com mobilidade excessiva (*flail joint*).
- Remova a membrana sinovial e todos os tecidos infectados e feche a incisão.

CUIDADO PÓS-OPERATÓRIO Um gesso longo é aplicado no membro superior com o cotovelo em 90 graus de flexão. Após 3 ou 4 semanas o gesso é removido e uma tipoia é aplicada. Exercícios de fortalecimento e ativos de amplitude de movimento são iniciados. Reeducação muscular e o uso ativo do membro geralmente resultam em uma articulação funcional, porém instável.

ARTRODESE

Artrodese pode ser necessária. Esta técnica é discutida no Capítulo 13.

PUNHO E MÃO

O punho pode ser acometido em pacientes com tuberculose óssea. A tenossinovite dos tendões extensores e flexores e, consequentemente, a síndrome do túnel do carpo podem ocorrer. Se a doença for limitada à sinóvia, a sinovectomia e a quimioterapia constituem o tratamento suficiente. Se o envolvimento da cartilagem e do osso for moderado, a sinovectomia e a curetagem são indicadas; se o envolvimento for extenso, a artrodese ou raramente a ressecção da articulação é necessária. A ressecção da articulação do punho é indicada se a extensa destruição do carpo impedir a artrodese.

RESSECÇÃO DA ARTICULAÇÃO DO PUNHO

TÉCNICA 23-14

- Faça uma incisão na linha média dorsal longitudinal com 7,5 cm de comprimento.
- Aprofunde a dissecção entre o extensor próprio do indicador e o extensor longo do polegar até a cápsula dorsal do punho.
- Incise a cápsula e exponha a extremidade distal do rádio e os ossos do metacarpo.
- Excise o carpo e remova as superfícies articulares do rádio distal e ulna até os ossos saudáveis.
- Feche o ferimento da forma usual.

CUIDADO PÓS-OPERATÓRIO Um gesso longo no braço é aplicado com o cotovelo em 90 graus de flexão, o antebraço em rotação neutral e o punho fletido a 25 graus. Exercícios ativos de amplitude de movimento dos dedos e ombro são iniciados o mais breve possível. Após 3 meses, o gesso é removido e uma órtese é aplicada, e esta deve ser periodicamente removida para permitir os exercícios ativos do punho. Se possível, o use da órtese é descontinuado após 6 meses.

TUBERCULOSE DOS OSSOS LONGOS

A tuberculose metafisária e/ou diafisária é rara. O diagnóstico geralmente é estabelecido por biópsia e culturas (Fig. 23-6). A infecção em geral está associada com tuberculose pulmonar ativa. Pode ser localizada em uma área geralmente próxima à superfície articular ou pode envolver difusamente muitos ossos. As radiografias podem mostrar uma cavidade única e irregular, uma série de cavidades confluentes ou o alargamento ocasionalmente fusiforme da diáfise. Vários ossos podem ser envolvidos simultaneamente.

O tratamento eficaz requer quimioterapia associada a drenagem de abscessos e sequestrectomia, tratamento operatório semelhante ao da osteomielite piogênica crônica. No entanto, as feridas na osteomielite tuberculosa podem ser fechadas, a menos que uma infecção piogênica secundária esteja presente.

AMPUTAÇÃO

A amputação está indicada quando o envolvimento tuberculoso amplo torna o tratamento menos radical malsucedido, especialmente em adultos com amplo envolvimento dos membros inferiores. A doença amiloide extensa aumenta a indicação de amputação. A cirurgia deve ser feita proximal à articulação afetada. Em crianças, a amputação dos membros inferiores também é justificável quando a osteomieite tuberculosa resulta em significativo encurtamento do membro.

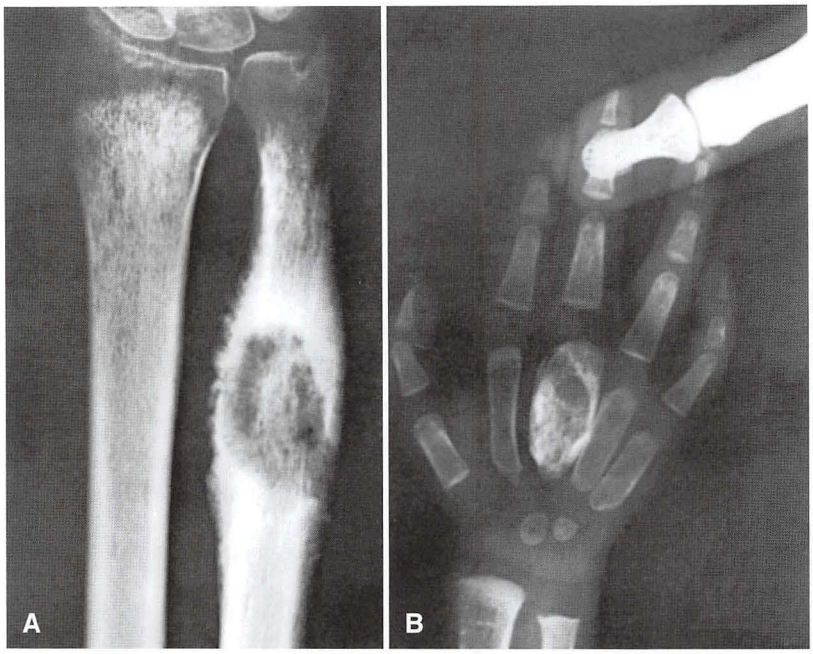

FIGURA 23-6 Tuberculose dos ossos longos. **A,** Tuberculose atípica da ulna comprovada por biópsia. **B,** Típica espinha ventosa. Esse paciente tinha múltiplas cavidades ao longo do esqueleto. O primeiro diagnóstico foi de sífilis; o teste de Wassermann foi positivo. Nenhuma melhora ocorreu com o tratamento antissífilis. A biópsia revelou tuberculose típica. Otite média tuberculosa desenvolveu-se posteriormente, e o paciente morreu 2 anos após o primeiro exame.

OUTRAS INFECÇÕES INCOMUNS

INFECÇÕES POR MICOBACTÉRIAS NÃO TUBERCULOSAS

Infecções musculoesqueléticas causadas por espécies de micobactérias não tuberculosas têm aumentado desde 1985, assim como as infecções causadas por *M. tuberculosis*. Vários relatos de casos na literatura implicam pelo menos 15 espécies diferentes de micobactérias como causas de infecções osteoarticulares e tenossinoviais. Os organismos causadores mais comuns são o complexo *M. avium*, *M. marinum* e *M. kansasii*. As manifestações clínicas, radiológicas e histopatológicas das espécies de micobactérias não tuberculosas musculoesqueléticas podem ser indistinguíveis daquelas da tuberculose, muitas vezes necessitando de um regime antibiótico inicial que tenha cobertura sobre a *M. tuberculosis*. No entanto, micobactérias não tuberculosas têm suscetibilidades diferentes aos medicamentos, e a identificação da espécie é importante para a quimioterapia apropriada. Os requisitos de uma cultura ideal para algumas espécies de micobactérias não tuberculosas variam, tais como para *M. marinum*, que cresce melhor entre 30° e 33°C. Agentes quimioterápicos não padronizados foram desenvolvidos, tais como a rifabutina e claritromicina, para o tratamento do complexo *M. avium*, que tende a ser resistente aos agentes convencionais. Os princípios e técnicas operatórios que se aplicam à tuberculose musculoesquelética também são apropriados para infecções musculoesqueléticas causadas por espécies de micobactérias não tuberculosas.

BRUCELOSE

A brucelose é uma zoonose causada mais comumente pela *Brucella melitensis*, um cocobacilo gram-negativo que é geralmente é encontrado em cabras. Quase todas as infecções resultam da exposição direta ou indireta a animais. Os principais meios de transmissão são a ingestão de leite não pasteurizado ou produtos lácteos. A doença é mais comumente vista na Bacia Mediterrânica, Península Arábica, no subcontinente indiano, no México e nas Américas Central e do Sul. Nos Estados Unidos, San Diego na Califórnia é a região que tem a população de pacientes mais frequentemente infectada, com cerca de 30 casos identificados desde 1979. Ocupações que colocam os indivíduos em situação de risco incluem a agricultura, a medicina veterinária, o manuseio de carnes e o trabalho em laboratório.

A apresentação mais comum para a brucelose é a febre acompanhada por envolvimento osteoarticular. Os primeiros sintomas da infecção normalmente aparecem 2 a 4 semanas após a inoculação. A literatura mundial indica que o esqueleto axial é o local mais comum de envolvimento osteoarticular, normalmente manifestando-se como sacroileíte, espondilite ou espondilodiscite. O envolvimento ósseo é observado em 20% a 50% dos pacientes infectados. Em um estudo prospectivo na Turquia, 251 pacientes foram identificados, ao longo de um período de 4 anos, como infectados por *Brucella*. A sacroileíte foi confirmada em 71 pacientes (28%) que apresentavam dor lombar e um teste de Patrick positivo. Todos esses pacientes também tiveram cintilografia óssea positiva para sacroileíte. Espondilodiscite foi vista em 26 pacientes com dor nas costas. Todos esses pacientes tiveram cintilografia óssea positiva com aumento de captação nos corpos vertebrais e discos, bem como achados na ressonância magnética da coluna vertebral. O acometimento da coluna lombar foi significativamente maior do que os segmentos torácicos ou cervicais, sendo estes os menos frequentes. Os achados da ressonância magnética, incluíram baixo sinal nos corpos vertebrais nas imagens sagitais ponderadas em T1, alto sinal nos corpos vertebrais nas imagens sagitais ponderadas em T2, e alto sinal nas vértebras e discos envolvidos, após a administração de gadolínio, nas imagens sagitais ponderadas em T1. Oito pacientes no estudo tinham abscessos paravertebrais ou epidurais. Raramente, ossos como a tíbia, o úmero e o calcâneo são envolvidos.

O diagnóstico de brucelose é mais bem realizado com uma combinação de sorologia com aglutinina de *Brucella* em titulação maior que 1:160 e hemocultura positiva. Para os pacientes com envolvimento osteoarticular, recomenda-se a cintilografia óssea. Se houver sintomas axiais, a ressonância magnética da coluna vertebral

também deve ser realizada. É importante diferenciar espondilodiscite tuberculosa daquela decorrente da brucelose, a fim de administrar o tratamento antibiótico correto, porque ambas apresentam semelhanças nas imagens de ressonância magnética e têm perfis semelhantes de pacientes.

O tratamento medicamentoso durante 6 meses associando-se três fármacos, rifampicina, doxiciclina e estreptomicina, é recomendado para pacientes com comprometimento osteoarticular. Esse esquema ajuda a evitar recidiva da brucelose, que ocorre em cerca de 11% dos pacientes com infecção osteoarticular.

FEBRE TIFOIDE

A febre tifoide é causada pela *Salmonella typhi*, um bacilo anaeróbio gram-negativo que raramente é visto em países desenvolvidos. Uma vez que o principal modo de transmissão é fecal-oral, ela ocorre em indivíduos que ingeriram alimentos ou fluidos contaminados.

Os sintomas incluem febre, dor abdominal com diarreia, desidratação, perda de peso, dores de cabeça, fadiga e, às vezes, a alteração do nível de consciência. Vários sistemas podem ser afetados, com envolvimento cardiopulmonar, hepatoesplenomegalia e infiltração gastrointestinal. Aproximadamente 30% dos pacientes com febre tifoide podem ter artralgias e mialgias. Sacroilite séptica e osteomielite de múltiplas regiões têm sido descritas. Mais frequentemente, a transição toracolombar é afetada, com o envolvimento do disco intervertebral. Embora rara, a osteomielite é vista em ossos isolados das extremidades superiores e inferiores. Pode ser acompanhada por infiltração medular óssea com supressão e necrose. Os tecidos moles, tais como a bursa trocantérica; podem ser envolvidos.

O diagnóstico é confirmado pelo isolamento da *Salmonella typhi* de um dos vários locais (p. ex., sangue, amostras de fezes ou intestinais, e medula óssea); a identificação de anticorpos por aglutinação também é útil. O tratamento antibiótico primário tradicional com cloranfenicol tem sido utilizado, embora as cefalosporinas de terceira geração possam ser eficazes. Outras abordagens farmacológicas incluem amoxicilina e sulfametoxazol-trimetoprim. Casos resistentes podem ser mais sensíveis às cefalosporinas de terceira geração.

SÍFILIS

A sífilis é causada por um espiroqueta, *Treponema pallidum*, que é transmitido via placentária, por contato sexual ou através de derivados do sangue. O osso pode ser envolvido em qualquer fase da doença ou em qualquer idade. Na sífilis congênita, podem ser vistos periostite do osso temporal e palato e espessamento cortical da região proximal da tíbia ("lâmina de sabre"). Disseminação vascular ao osso (p. ex., corpo vertebral e esterno) tem sido descrita. O envolvimento ósseo precoce pode ser identificado na cintilografia óssea em áreas relativamente assintomáticas, tais como mãos, pés, braços, clavícula ou tíbias. Artralgias crônicas podem se desenvolver e, devido ao envolvimento neuropático ou vascular, podem conduzir ao desenvolvimento de uma "articulação de Charcot".

O diagnóstico é feito principalmente por microscopia de campo escuro com a identificação do agente patogênico a partir do líquido coletado. Testes de anticorpos, como pesquisa laboratorial de doença venérea (VDRL, do inglês, *Venereal Disease Research Laboratory*), reagina plasmática rápida ou microaglutinação para *Treponema pallidum*, são frequentemente incluídos como parte do processo diagnóstico. Embora o tratamento possa variar, dependendo da fase da doença, a base do tratamento é a penicilina benzatina. A intervenção cirúrgica geralmente não é necessária.

INFECÇÕES ANAERÓBICAS

Infecções anaeróbias são discutidas no Capítulo 21.

ARTRITE E OSTEÍTE VIRAIS

As infecções virais ósseas permanecem como um grupo diverso de doenças. Cepas de vírus como varicela, rubéola e vacínia já foram isoladas de articulações sinoviticas. A osteomielite variolosa foi reconhecida pelo inchaço das articulações e lesões líticas antes da supressão da varíola. Antígenos de paramixovírus foram detectados no osso em pacientes com a doença de Paget, mas uma relação causal direta não foi comprovada.

ACTINOMICOSE

A actinomicose é uma doença granulomatosa crônica, caracterizada por fístulas externas. É causada mais comumente por *Actinomyces israelii*. *Actinomyces* são bactérias anaeróbias gram-positivas filamentosas, e não fungos. Elas são extremamente fastidiosas e de difícil cultura. O diagnóstico geralmente é feito através da identificação de grânulos sulfurosos ou de micelas ramificadas. A aspiração guiada por imagem das regiões infectadas é útil na obtenção de amostras adequadas.

A osteomielite actinomicótica afeta mais tipicamente as regiões cervicofaciais, principalmente a mandíbula. Tal envolvimento ósseo geralmente é uma extensão secundária de um local primário a partir de tecidos moles. Com o envolvimento da coluna vertebral podem surgir alterações escleróticas; no entanto, a altura do corpo vertebral geralmente é preservada. O envolvimento da coluna vertebral pode se assemelhar ao da tuberculose, mas geralmente não afeta o disco. Os abscessos podem se estender para a pele, e podem estar presentes abscessos paravertebrais. Lesões na costela com extensão de fistulas para a pele foram descritas. O envolvimento ósseo da pelve pode estar associado a infecções relacionadas ao uso de dispositivos intrauterinos.

O diagnóstico é realizado a partir da identificação do patógeno obtido através da aspiração do tecido infectado guiada por imagem. A penicilina é tipicamente usada para o tratamento, embora a tetraciclina, a eritromicina e o cloranfenicol possam ser utilizados.

DOENÇA DE LYME

A doença de Lyme é a doença mais comumente transmitida através do carrapato nos Estados Unidos. A família do carrapato *Ixodes* é o principal vetor para a bactéria espiroqueta *Borrelia burgdorferi*, que causa a doença. Os hospedeiros dos *Ixodes*, os ratos de pés brancos e veados de cauda branca, são encontrados na Nova Inglaterra, nos estados do Médio-Atlântico e em torno dos Grandes Lagos. Portanto, a maioria dos casos é descoberta nessas regiões, principalmente no período de abril a novembro. Em 2005 havia mais de 23.000 casos notificados ao Centers for Disease Control and Prevention (CDC). Existem dois picos de acometimento de acordo com a idade, sendo os mais comumente afetados com a doença as crianças de 5 a 14 anos e os adultos com idades entre 55 e 70 anos.

As atividades de lazer como caminhadas, pesca, caça e jardinagem, bem como a atividade de trabalho em áreas externas das casas, trazem aos indivíduos maior risco de contrair a infecção. Curiosamente, apenas 50% a 70% dos pacientes se lembram de ter sido mordidos por um carrapato.

A maioria dos pacientes com doença de Lyme apresenta uma erupção cutânea característica que lembra um olho de boi (eritema migratório) dentro de 1 mês após a picada do carrapato, embora até 20% dos pacientes possam não apresentar essa erupção. Normalmente, a erupção é acompanhada por sintomas semelhantes aos de um quadro viral, com febre, calafrios, fadiga e dores de cabeça. A artralgia, geralmente poliartralgia envolvendo grandes e pequenas articulações e potencialmente o pescoço e as costas, normalmente acompanha os sintomas virais e a característica erupção em olho de boi.

Sessenta por cento dos pacientes que não são tratados inicialmente de forma adequada desenvolverão artrite intermitente. Não apresentar poliartralgia prodrômica no início dos sintomas não impede que os pacientes desenvolvam artrite intermitente. Embora a articulação possa parecer extremamente quente e edemaciada com uma efusão, os pacientes normalmente referem apenas dor leve. O joelho é a articulação mais comumente envolvida, seguida pelo tornozelo e punho. As crises de artrite geralmente duram cerca de 2 semanas a 1 mês. Após controle da crise, os pacientes normalmente não se queixam de sintomas articulares. Como diferentes articulações podem ser envolvidas e de forma diferente, a artrite intermitente muitas vezes é descrita como "artrite migratória".

A artrite crônica pode se desenvolver em torno de 10% dos pacientes com artrite intermitente não tratada corretamente. A presença do aloantígeno HLA-DR4 aumenta o risco de desenvolvimento de artrite crônica. Uma a três articulações podem estar acometidas, com um ou ambos os joelhos quase sempre envolvidos. O quadril é a segunda articulação mais infectada com essa condição. Ao contrário dos pacientes com artrite de Lyme aguda, os pacientes com artrite crônica costumam apresentar inchaço nas articulações e dor incessante por pelo menos 1 ano.

Os pacientes com doença de Lyme precocemente disseminada também podem desenvolver sinais e sintomas neurológicos e cardíacos. Quinze por cento dos pacientes desenvolvem problemas neurológicos, incluindo meningite, paralisia de Bell e radiculopatias. Oito por cento desenvolvem complicações cardíacas, como bloqueio arteriovenoso.

O CDC recomenda utilizar o ensaio imunossorvente ligado à enzima (ELISA), seguido pelo teste *Western blot,* para o diagnóstico. O teste de *Western blot* irá diagnosticar a maioria dos pacientes com a doença de Lyme se realizado em até 4 semanas após o contato do carrapato. A análise do líquido sinovial geralmente é inespecífica, com a contagem de leucócitos ligeiramente elevada (normalmente menos de 50.000 células/mm3). O DNA genômico da *Borrelia burgdorferi* pode ser encontrado no líquido sinovial, utilizando reação em cadeia da polimerase (PCR, do inglês, *polymerase chain reaction*). O sucesso do tratamento com antibióticos para artrite de Lyme pode ser documentado pela transformação de uma PCR positiva em uma PCR negativa.

A antibioticoterapia de primeira linha utiliza doxiciclina por via oral por 30 a 60 dias para artrite associada à doença de Lyme. A segunda linha de tratamento antibiótico utiliza amoxicilina durante o mesmo período. Qualquer uma dessas opções é eficaz em cerca de 90% dos pacientes. Se um paciente não responde a um curso de 30 a 60 dias de antibióticos orais, então um curso de 30 dias de ceftriaxona intravenosa é recomendado. No entanto, cerca de 5% dos pacientes com artrite de Lyme têm uma doença refratária a antibióticos.

INFECÇÃO FÚNGICA

Osteomielite fúngica se desenvolve lentamente e o diagnóstico e tratamento podem ser retardados. Visto que o diagnóstico depende de colorações e culturas específicas, ele deve ser suspeitado antes que possa ser estabelecido. Os planos de tratamento para essas infecções incomuns devem ser feitos em colaboração com um infectologista.

COCCIDIOIDOMICOSE

A coccidioidomicose é encontrada no Arizona, Novo México, oeste do Texas e Vale de San Joaquin na Califórnia. Casos também foram descritos no México e em algumas regiões da América do Sul. A incidência dessa infecção em moradores de longa data dessas áreas pode ser de 80%. A transmissão ocorre principalmente por inalação de *Coccidioides immitis* no ar. A maioria dessas infecções não causa sintomas, e as que causam geralmente se limitam aos pulmões. Uma apresentação mais disseminada pode ocorrer, acometendo o rim, fígado, baço, pericárdio e osso. A artrite hipersensitiva, que é autolimitada a 2 a 4 semanas, pode ocorrer.

Infecções extrapulmonares ou difusas são raras e vistas em menos de 5% dos pacientes. Indivíduos imunocomprometidos com HIV ou que estão tomando o fator de necrose tumoral-α, inibidor infliximab, os indivíduos de etnia filipina ou afro-americana e as mulheres grávidas apresentam maior risco de infecção extrapulmonar. Os primeiros trabalhos de Charles E. Smith demonstraram que as pessoas que perdem ou nunca apresentaram reatividade no teste cutâneo são mais propensas a evoluir para doença extrapulmonar.

O envolvimento ósseo é observado em 20% a 50% das infecções extrapulmonares. O esqueleto axial é mais comumente afetado do que o esqueleto apendicular, e a coluna vertebral é o local mais suscetível de envolvimento ósseo para a doença. A infecção pode se disseminar para os tecidos moles adjacentes, causando abscessos paravertebrais. Infecções também foram vistas no crânio e nas costelas. As infecções articulares são mais suscetíveis de serem vistas nas extremidades inferiores, especialmente no joelho. O envolvimento dos metatarsos ou metacarpos pode ser notado. Tendinite ou tenossinovite focal também podem ocorrer.

O diagnóstico da coccidioidomicose esquelética de longa duração pode ser realizado através da avaliação radiográfica. Normalmente, a infecção crônica irá exibir lesão lítica única ou múltiplas lesões com osteopenia e bordas mal definidas. A aparência de algo comido por traças pode ser notada nos ossos pequenos. Alguns estudos têm demonstrado 100% de sensibilidade na identificação da coccidioidomicose esquelética através da cintilografia óssea. A confirmação diagnóstica depende da análise histopatológica de amostras de tecido ósseo, que demonstra inflamação granulomatosa e, muitas vezes, esférulas.

O tratamento clinico é o de escolha, porém muitas vezes não é suficiente. O itraconazol tem se mostrado superior ao fluconazol no tratamento da coccidioidomicose esquelética. Outros antifúngicos triazólicos mais recentes estão atualmente disponíveis, mas estudos randomizados para coccidiomicose esquelética ainda não estão disponíveis. Anfotericina B intravenosa foi usada anteriormente para o tratamento, mas apresenta muitas complicações indesejáveis e, portanto, não deve ser usada, a menos que seja necessário. A duração mais eficaz do tratamento com esses antibióticos é desconhecida. Métodos cirúrgicos adicionais podem ser necessários para infecções refratárias aos antibióticos. Isso pode incluir desbridamento e remoção de osso ou sinóvia infectados. As recidivas também são comuns.

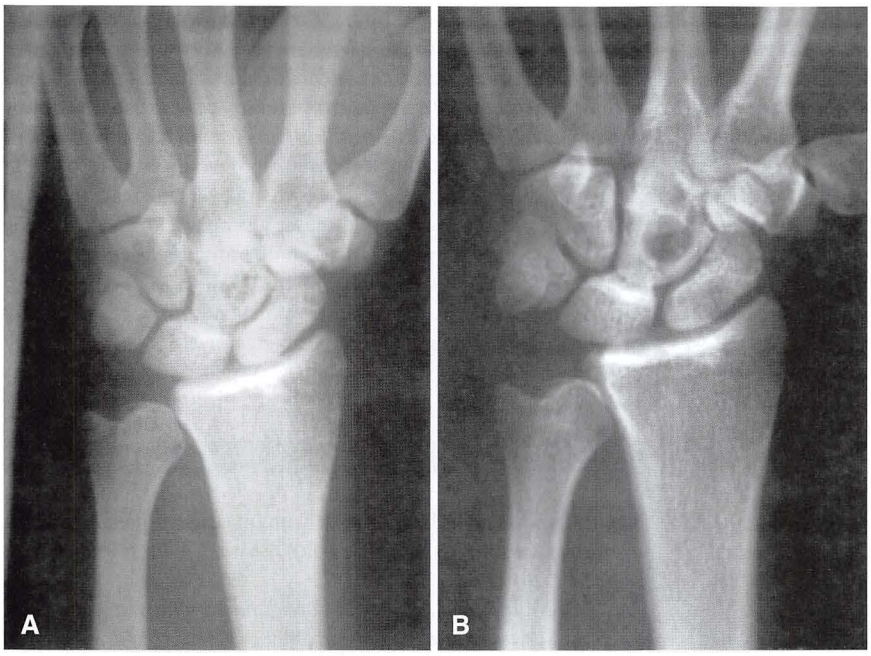

FIGURA 23-7 Histoplasmose do punho em paciente imunocomprometido e sem envolvimento pulmonar. **A,** Punho na apresentação inicial, mostrando lesões císticas do capitato com bordas escleróticas. **B,** Aparência no tempo de recorrência com a progressão de alterações císticas no capitato. (De Care SB, Lacey SH: Recurrent histoplasmosis of the wrist: a case report, *J Hand Surg* 23A:1112, 1998.)

BLASTOMICOSE

A blastomicose norte-americana é rara. A infecção geralmente ocorre após a inalação dos esporos do *Blastomyces dermatitidis*, um fungo dimórfico que vive no solo. Essa infecção é frequentemente encontrada em pacientes imunocomprometidos. O envolvimento ósseo é a terceira forma mais frequente de blastomicose primária. As lesões pulmonares e cutâneas são os locais mais frequentes de infecção, embora 10% dos pacientes apresentem envolvimento esquelético como sintoma inicial. Tal infecção ocorre na América do Norte, estendendo-se ao longo dos estados Apalaches e as bacias hidrográficas do Ohio, Mississipi, Missouri e os rios São Lourenço. Infecções esqueléticas ocorrem por disseminação hematogênica dos pulmões ou por extensão direta a partir uma infecção cutânea. Os achados ósseos são inespecíficos para blastomicose e se assemelham a outras formas de osteomielite. Algumas regiões assintomáticas podem ter envolvimento ósseo, com a presença de erosões corticais. O primeiro sinal de envolvimento pode ser fístula cutânea ou abscesso. Em um osso longo, a infecção tende a se localizar na epífise e a se estender para a articulação adjacente. As lesões vertebrais assemelham-se às da tuberculose. O diagnóstico definitivo é feito demonstrando-se o crescimento de leveduras de base ampla no exame microscópico de amostras de articulações ou osso. A cultura de levedura ou forma de mofo estabelece o diagnóstico, mas pode demorar de 1 a 5 semanas para crescer. A anfotericina B é o antibiótico de escolha, com cetoconazol ou itraconazol como agentes alternativos e eficazes.

HISTOPLASMOSE

Nos Estados Unidos, a histoplasmose é causada pelo *Histoplasma capsulatum*. Ela geralmente é uma infecção pulmonar leve que ocorre após a inalação das partículas infectantes. A doença é geralmente autolimitada, mas pode se tornar uma infecção disseminada e progressiva em pacientes imunocomprometidos. Embora o envolvimento pulmonar seja mais predominante, os ossos e tecidos moles podem ser afetados, e geralmente se manifestam como uma artrite hipersensível autolimitada. Care e Lacey descreveram uma histoplasmose recorrente no punho de um paciente que não era imunocomprometido e não tinha envolvimento pulmonar (Fig. 23-7). Devido ao período de tempo prolongado entre a infecção inicial e a recorrência clínica em seus pacientes, estes autores sugerem que o *Histoplasma* pode permanecer latente na medula óssea por 1 década. Eles recomendam o tratamento antibiótico prolongado após desbridamento e ressecção do tecido grosseiramente envolvido.

Agentes antifúngicos, como o cetoconazol ou itraconazol, são eficazes no tratamento da histoplasmose disseminada leve envolvendo ossos ou articulações. Para casos mais resistentes, especialmente em pacientes imunocomprometidos, a anfotericina B é recomendada.

CRIPTOCOCOSE

A criptococose, causada pelo *Cryptococcus neoformans*, é uma doença fúngica rara, que está sendo encontrada cada vez mais em pacientes imunocomprometidos. Em geral produz doença pulmonar assintomática em hospedeiros imunologicamente competentes. Em pacientes imunologicamente comprometidos é uma doença disseminada com envolvimento pulmonar predominante. A disseminação hematogênica resulta em focos metastáticos, mais comumente no sistema nervoso central; entretanto, lesões ósseas isoladas têm sido relatadas em 10% dos pacientes. Estas podem simular neoplasias ósseas primárias ou ter uma apresentação semelhante à de outras lesões ósseas fúngicas. A coluna vertebral e os ossos longos e planos também podem ser envolvidos. O diagnóstico é estabelecido pela biópsia e os títulos de antígenos são utilizados. O tratamento das lesões ósseas consiste em curetagem. Na ausência de comprometimento neurológico, o cetoconazol pode ser eficaz. Em casos mais graves, a anfotericina B deve ser utilizada.

ESPOROTRICOSE

A esporotricose geralmente é produzida por inoculação do *Sporothrix schenckii* através de um pequeno corte ou abrasão. Esse fungo é encontrado em diversos ambientes, mas a infecção é rara. Enquanto uma lesão granulomatosa supurativa com uma aparência ulcerada se desenvolve sobre a pele, pode ocorrer disseminação contígua linfogênica ou hematogênica a outras estruturas. Essa doença pode afetar os ossos, articulações e tecidos moles periarticulares. Espaços articulares podem se estreitar, e a necrose do osso subcondral eventualmente pode ocorrer. Os testes sorológicos são úteis, assim como culturas de fungos; entretanto, eles não são tão sensíveis.

A intervenção cirúrgica pode incluir desbridamento associado à quimioterapia com anfotericina. Outros regimes quimioterapêuticos, incluindo cetoconazol, itraconazol ou fluconazol, têm sido utilizados. O iodeto de potássio oral pode ser utilizado para tratar as lesões de pele e, às vezes, lesões ósseas.

EQUINOCOCOSE

A equinococose, também chamada hidatidose humana ou unilocular, é causada pelo estádio larval do *Echinococcus granulosus*, que é encontrado com mais frequência na criação de gado e em áreas de criação de ovelhas dos Estados Unidos (Arizona, Utah, Novo México, Wyoming); doenças semelhantes foram encontradas na América do Sul, Europa e Austrália. Os *canidae* (cães domésticos, raposas, coiotes) servem como hospedeiros definitivos, enquanto as ovelhas atuam como hospedeiros intermediários. Embora o fígado seja o mais frequentemente envolvido, outros órgãos podem ser afetados (p. ex., rins, intestinos, sistema nervoso central e osso). O envolvimento ósseo geralmente é visto em menos de 1% dos casos e é exibido por lesões císticas ou líticas no osso trabecular, que podem se estender para outras áreas subcorticais. As áreas mais comumente afetadas são as vértebras, a pelve e o crânio. Os ossos longos também podem ser afetados. Mudanças progressivas podem se assemelhar a lesões tumorais com uma aparência cística expansiva. Em casos raros, a extensão para a medula espinal foi descrita. Os títulos de antígeno ou anticorpos são úteis para fazer o diagnóstico, e os exames de imagem (tomografia computadorizada, ultrassonografia) podem delinear as características do cisto e orientar o tratamento.

O melhor tratamento para uma infecção óssea resultante de equinococose é fazer a ressecção do osso envolvido ou amputação. A curetagem e limpeza com solução salina hipertônica, 1% de formol ou 0,5% de nitrato de prata foram testadas. Em casos de suspeita de equinococose, o diagnóstico por biópsia ou aspiração é contraindicado. O tratamento operatório deve incluir um planejamento cuidadoso e técnica meticulosa para evitar o extravasamento do conteúdo do cisto, que pode causar a propagação da doença. Se ocorrer o extravasamento, a aplicação de brometo de cetiltrimetilamônio (cetrimida), 2% de formalina ou 1% de iodo pode reduzir o risco de disseminação. Albendazol ou mebendazol também podem ser utilizados, mas a taxa de resolução é variável.

REFERÊNCIAS

Griffith JF, Kumpta SM, Leung PC, et al: Imaging of musculoskeletal tuberculosis: a new look at an old disease, *Clin Orthop Relat Res* 398:32, 2002.

Holley K, Muldoon M, Tasker S: *Coccidioides immitis* osteomyelitis: a case series review, *Orthopedics* 85:827, 2002.

Jacob JT, Mehta AK, Leonard MK: Acute forms of tuberculosis in adults, *Am J Med* 122:12, 2009.

Jellis JE: Human immunodeficiency virus and osteoarticular tuberculosis, *Clin Orthop Relat Res* 398:27, 2002.

Joseffer S, Cooper P: Modern imaging of spinal tuberculosis, *J Neurosurg Spine* 2:145, 2005.

Nag HL, Neogi DS, Nataraj AR, et al: Tubercular infection after arthroscopic anterior cruciate ligament reconstruction, *Arthroscopy* 25:131, 2009.

Shah BA, Splain S: Multifocal osteoarticular tuberculosis, *Orthopedics* 28:329, 2005.

Tehranzadeh J, Ter-Oganesyan R, Steinbach L: Musculoskeletal disorders associated with HIV infection and AIDS: Part I. infectious musculoskeletal conditions, *Skeletal Radiol* 33:249, 2004.

Tuli SM: General principles of osteoarticular tuberculosis, *Clin Orthop Relat Res* 398:11, 2002.

As referências completas estão disponíveis em www.expertconsult.com.

PARTE VIII

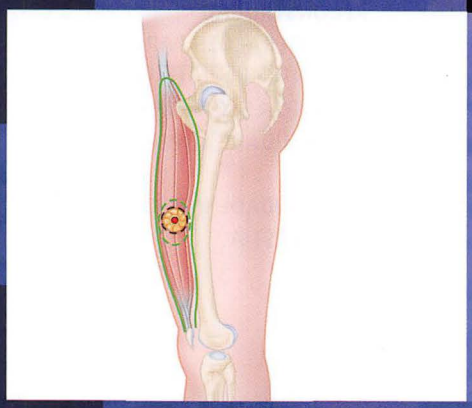

TUMORES

PRINCÍPIOS GERAIS DOS TUMORES

Patrick C. Toy • Robert K. Heck, Jr.

CAPÍTULO 24

AVALIAÇÃO DIAGNÓSTICA 788
ABORDAGEM GERAL PARA NEOPLASIAS MUSCULOESQUELÉTICAS 788
Exame Físico 788
Exame Radiográfico 788
Outros Exames de Imagem 789
Exames Laboratoriais 790
METÁSTASES DE ORIGEM DESCONHECIDA 790
ESTADIAMENTO 791
BIÓPSIA 794
TRATAMENTO ADJUVANTE 797
RADIOTERAPIA 798
QUIMIOTERAPIA 798
PRINCÍPIOS DA CIRURGIA 800
AMPUTAÇÃO *VERSUS* PRESERVAÇÃO DO MEMBRO 800
MARGENS 801
CURETAGEM 802
RESSECÇÃO E RECONSTRUÇÃO 804
CONSIDERAÇÕES PARA PACIENTES PEDIÁTRICOS 806
TÉCNICAS CIRÚRGICAS 806
EXTREMIDADE SUPERIOR 806
PELVE 826
EXTREMIDADE INFERIOR 836
GIROPLASTIA 849

É necessária uma equipe composta por cirurgião ortopedista, radiologista, patologista, radioterapeuta e oncologista clínico para tratar o espectro de tumores musculoesqueléticos. Outros cirurgiões especialistas são requeridos frequentemente, tais como um cirurgião vascular, cirurgião torácico ou cirurgião plástico. O cirurgião ortopédico deve ser bem versado nos princípios da cirurgia oncológica, e o radiologista e o patologista devem possuir especial interesse nos tumores ósseos e dos tecidos moles. O oncologista clínico coordena as terapias adjuvantes e torna-se o médico preliminar para o paciente que possui tumor metastático.

AVALIAÇÃO DIAGNÓSTICA

ABORDAGEM GERAL PARA NEOPLASIAS MUSCULOESQUELÉTICAS

História clínica e exame físico adequados são os primeiros e mais importantes passos na avaliação de um paciente com tumor musculoesquelético. Os pacientes podem apresentar-se ao oncologista ortopédico com dor, uma massa ou um achado radiográfico anormal, detectado durante a avaliação de um problema não relacionado. Pacientes com tumores ósseos apresentam-se mais frequentemente com dor. A dor, inicialmente, pode estar relacionada à atividade, mas um paciente com lesão óssea maligna muitas vezes se queixa de dor progressiva ao repouso e à noite. Pacientes com tumores ósseos benignos também podem ter dor relacionada à atividade se a lesão for grande o suficiente para enfraquecer o osso. Outras lesões benignas, principalmente o osteoma osteoide, inicialmente podem causar dor noturna. Por outro lado, pacientes com tumores de partes moles raramente se queixam de dor, porém, mais frequentemente, queixam-se de uma massa. Exceções a essa regra são os pacientes com tumores da bainha nervosa, que apresentam dor ou sinais neurológicos.

Embora alguns tumores demonstrem predileção por sexo (p. ex., predominância feminina com tumores de células gigantes), esta é raramente de significância diagnóstica. A raça, da mesma maneira, é de pouca importância, com exceção do sarcoma de Ewing, que é extremamente raro em indivíduos de descendência africana. A história familiar pode ser ocasionalmente útil, como nos casos de exostose múltipla hereditária (herança autossômica dominante) e neurofibromatose (herança autossômica dominante). Entretanto, a idade pode ser a mais importante informação obtida na história, pois a maioria das neoplasias musculoesqueléticas benignas e malignas ocorre dentro de faixas etárias específicas.

EXAME FÍSICO

O exame físico deve incluir a avaliação da saúde geral do paciente e um exame cuidadoso da parte em questão. Uma massa deve ser medida, e sua localização, forma, consistência, mobilidade, sensibilidade, temperatura local e mudança com a posição devem ser observadas. Atrofia da musculatura envolvida deve ser registrada, assim como *deficits* neurológicos e adequação da circulação. Manchas café com leite ou hemangiomas cutâneos também podem fornecer pistas diagnósticas. Sítios potenciais para metástases em nódulos linfáticos devem ser palpados. Apesar de as metástases em nódulos linfáticos serem raras na maioria dos sarcomas, muitas vezes estão presentes com rabdomiossarcomas, sarcomas epitelioides e sarcomas sinoviais.

EXAME RADIOGRÁFICO

Todas as neoplasias musculoesqueléticas suspeitadas devem ser avaliadas, inicialmente, com radiografias tomadas em dois planos. Comparada com qualquer outro exame, a radiografia convencional fornece informação diagnóstica mais útil para a avaliação de lesões ósseas. Muitas vezes, a idade do paciente e os achados radiográficos são suficientes para se chegar a um diagnóstico específico. A avaliação radiográfica deve iniciar-se pela determinação do local da lesão, pois muitos tumores ósseos possuem predileções por sítios específicos (Quadros 24-1 a 24-4). Uma lesão epifisária em paciente com maturidade esquelética é um provável tumor de células gigantes, ao passo que uma lesão epifisária em paciente com imaturidade esquelética é um provável condroblastoma. O diagnóstico diferencial para lesões da diáfise inclui sarcoma de Ewing, osteomielite, osteoma osteoide, osteoblastoma, histiocitose, linfoma, displasia fibrosa e adamantinoma (especialmente na tíbia). A maioria das lesões vertebrais em

QUADRO 24-1 Diagnóstico Diferencial para Lesões Epifisárias

- Condroblastoma (idades 10-25)
- Tumor de células gigantes (idades 20-40)
- Condrossarcoma de células claras (raro)

QUADRO 24-2 Diagnóstico Diferencial para Lesões Diafisárias

- Sarcoma de Ewing (idades 5-25)
- Linfoma (adulto)
- Displasia fibrosa (idades 5-30)
- Adamantinoma (considerar na tíbia)
- Histiocitose (idades 5-30)

QUADRO 24-3 Diagnóstico Diferencial para Lesões da Coluna Vertebral

Mais de 40 anos
- Metástases
- Mieloma múltiplo
- Hemangioma
- Cordoma (no sacro)

Menos de 30 anos
- Corpo vertebral
  - Histiocitose
  - Hemangioma
- Elementos posteriores
  - Osteoma osteoide
  - Osteoblastoma
  - Cisto ósseo aneurismático

QUADRO 24-4 Diagnóstico Diferencial para Lesões Múltiplas

- Histiocitose
- Encondroma
- Osteocondroma
- Displasia fibrosa
- Mieloma múltiplo
- Metástases
- Hemangioma
- Infecção
- Hiperparatireoidismo

pacientes adultos é formada por metástases, mielomas ou hemangiomas. No sacro, cordoma e tumor de células gigantes estão no topo da lista dos diagnósticos diferenciais. Em pacientes mais jovens, com lesão do corpo vertebral, o diagnóstico mais provável é histiocitose; se a lesão se situa nos elementos posteriores, os diagnósticos diferenciais incluem cisto ósseo aneurismático, osteoblastoma e osteoma osteoide. Mesmo se um diagnóstico específico não puder ser feito, a agressividade da lesão e a probabilidade de ser benigna ou maligna geralmente podem ser determinadas por avaliação cuidadosa das imagens. Lesões de baixa atividade biológica são geralmente bem demarcadas, muitas vezes com borda reativa em torno da formação óssea. Lesões agressivas usualmente possuem zona da transição menos definida entre a lesão e o osso hospedeiro, pois a resposta do hospedeiro é mais lenta que a progressão do tumor. Expansão cortical pode ser observada com lesões benignas agressivas, mas destruição cortical franca é, geralmente, um sinal de malignidade. Nova formação óssea periosteal reativa resulta quando o tumor destrói a cortical, podendo assumir a forma de triângulo de Codman, padrão em "casca de cebola" ou em "raios de sol". Isto é, geralmente, um sinal de malignidade, mas pode estar presente na infecção ou na histiocitose. Frequentemente, as lesões ósseas substituem o padrão trabecular normal do osso por uma matriz característica. Calcificação puntiforme, pontilhada, é sugestiva de formação de cartilagem em lesões ósseas, como encondroma ou condrossarcoma. Ossificação da matriz combinada com características destrutivas do osso hospedeiro é um achado radiográfico em um osteossarcoma típico. Trabéculas irregulares de osteoide em estroma colágeno produzem a clássica aparência radiográfica em "vidro polido" na displasia fibrosa. Radiografias são menos úteis para lesões dos tecidos moles, no entanto devem ser obtidas em todos os pacientes, pois algumas informações úteis podem ser adquiridas, tais como a presença de miosite ossificante, flebólitos em um hemangioma, calcificação em um sarcoma sinovial ou uma densidade de gordura com um lipoma.

OUTROS EXAMES DE IMAGEM

A resolução da TC é mais útil para avaliar ossificação e calcificação e determinar a integridade da cortical. Também é o melhor exame de imagem para localizar o nicho de um osteoma osteoide, para detectar uma fina borda de osso reativo em torno de um cisto ósseo aneurismático, para avaliar a calcificação em uma lesão cartilaginosa suspeita e para avaliar a erosão cortical endosteal em uma suspeita de condrossarcoma. Reconstruções nos planos sagital e coronal podem fornecer informações úteis no que diz respeito ao planejamento cirúrgico. A TC dos pulmões também é o estudo mais eficaz para a detecção de metástases pulmonares. Nos casos em que a ressonância magnética (RM) está proibida (i.e., marca-passo), a TC com contraste intravenoso é útil em diferenciar lesões císticas de lesões vasculares nos tumores de partes moles.

Mapeamentos ósseos com tecnécio são utilizados para determinar a atividade de uma lesão e a presença de múltiplas lesões ou metástases esqueléticas. Mapeamentos ósseos frequentemente são falso-negativos no mieloma múltiplo e em alguns casos de carcinoma de células renais. No entanto, excluindo essas exceções, a maioria das outras neoplasias ósseas malignas mostra aumento da captação em mapeamentos ósseos com tecnécio. Uma cintilografia óssea normal é reconfortante; no entanto, o inverso não é verdadeiro, pois as lesões ósseas benignas ativas também apresentam aumento na captação.

A tomografia por emissão de pósitrons (PET) registra a distribuição corporal total de radioisótopos emissores de pósitrons ligados a moléculas biologicamente ativas. Essa modalidade fornece visualização tridimensional não invasiva e avaliação quantitativa dos processos fisiológicos e bioquímicos *in vivo*. Apesar de considerada ainda experimental no campo da oncologia musculoesquelética, a PET provou-se útil no estadiamento, planejamento da biópsia, avaliação da resposta à quimioterapia e auxílio para direcionar o tratamento subsequente. A tomografia por emissão de pósitrons flúor-18 (^{18}F)-fluorodesoxiglicose marcada (FDG-PET) tem papel crescente como modalidade de imagem na detecção, estadiamento e acompanhamento de sarcomas. A FDG é um análogo da glicose que fica

retido nas células malignas na proporção de suas respectivas taxas de glicólise. Quando utilizada em conjunto com outras modalidades de imagem (i.e., TC e RM), pode diferenciar células tumorais viáveis a partir das alterações pós-operatórias. Os resultados precoces de sua aplicação têm sido encorajadores, mas o número de estudos publicados é limitado.

A RM substituiu a TC como estudo de escolha para determinar o tamanho, a extensão e as relações anatômicas dos tumores ósseos e das partes moles. É uma técnica mais precisa para determinar a extensão da doença intramedular e extraóssea e a relação com estruturas neurovasculares. A RM pode produzir o diagnóstico específico com tumores como lipoma, hemangioma, hematoma ou sinovite vilonodular pigmentada, os quais têm aparências características. No que diz respeito à maioria das neoplasias, entretanto, a aparência à RM é inespecífica. Da mesma maneira, a RM não é útil em diferenciar lesões benignas de malignas. Um estudo em nossa instituição encontrou diferenças substanciais entre opiniões baseadas na RM dadas por radiologistas musculoesqueléticos especializados, daquelas dadas por radiologistas de fora: apenas cerca de metade dos relatórios externos listou o diagnóstico mais provável como tal, e apenas 60% foram listados em tudo. Em geral, qualquer neoplasia de tecidos moles profundos à fáscia ou maior que 5 cm em sua maior dimensão deve ser considerada, com alta probabilidade, como sendo um sarcoma.

A ultrassonografia é útil para distinguir lesões de partes moles císticas das sólidas, mas, afora isso, oferece pouca informação. A angiografia, que anteriormente foi utilizada para determinar a relação de uma neoplasia com os vasos, foi suplantada pela RM. A angiografia ainda é útil, no entanto, para descartar condições não neoplásicas, como pseudoaneurismas ou malformações arteriovenosas e para a embolização pré-operatória de lesões altamente vasculares, tais como carcinoma de células renais e cistos ósseos aneurismáticos. Cintilografias com gálio são os exames mais sensíveis para a localização de metástases não pulmonares, mas já não são usadas rotineiramente, pela maioria dos centros, para a avaliação de neoplasias musculoesqueléticas.

EXAMES LABORATORIAIS

Os exames de sangue e urina raramente levam a um diagnóstico, mas podem ser úteis em situações selecionadas. Um painel metabólico básico pode ser indicado para avaliar a saúde geral de um paciente. Os riscos de problemas de cicatrização de feridas e infecção demonstraram ser significativamente maiores em pacientes cujo valor de albumina sérica seja inferior a 3,5 g/dL, ou cuja contagem total de linfócitos seja inferior a 1.500/mL. Um hemograma completo pode ser útil para descartar infecção e leucemia. A taxa de hemossedimentação está geralmente elevada na infecção, carcinomas metastáticos, e em tumores de células "pequenas e azuis", como sarcoma de Ewing, linfoma, leucemia e histiocitose. A eletroforese de proteínas séricas deve ser solicitada se o mieloma múltiplo faz parte do diagnóstico diferencial. Da mesma maneira, um exame de antígeno específico da próstata deve ser solicitado se o carcinoma da próstata é uma possibilidade. A hipercalcemia pode estar presente com doença metastática, mieloma múltiplo e hiperparatireoidismo. A fosfatase alcalina pode estar elevada na doença metabólica óssea, doença metastática, osteossarcoma, sarcoma de Ewing ou linfoma. Ureia e creatinina séricas podem estar elevadas com tumores renais, e o exame de urina pode revelar hematúria neste cenário. Os tumores marrons do hiperparatireoidismo, às vezes, podem parecer com tumores de células gigantes e ser avaliados com os níveis de cálcio sérico e do hormônio da paratireoide. Finalmente, a doença de Paget pode estar no diagnóstico diferencial e pode ser avaliada pela fosfatase alcalina sérica e as ligações cruzadas pirimidínicas urinárias.

As neoplasias musculoesqueléticas devem ser avaliadas completamente antes de a biópsia ser feita. O diagnóstico diferencial, a extensão da lesão e o potencial de ressecção da lesão podem afetar o tipo de biópsia, o posicionamento da incisão para biópsia e o acompanhamento patológico do tecido obtido. Uma abordagem completa ajuda a estreitar o diagnóstico diferencial e fornece diagnóstico patológico mais preciso. Finalmente, exames tais como a RM ou a cintilografia óssea podem ser adversamente afetados pelas alterações teciduais pós-operatórias. As neoplasias ósseas e dos tecidos moles suspeitas de serem malignas devem ser avaliadas com radiografias do membro envolvido e uma radiografia do tórax para avaliar possíveis metástases. A RM da lesão delineia sua extensão no envolvimento ósseo e dos tecidos moles e a relação com outras estruturas anatômicas. Uma cintilografia óssea deve ser obtida para detectar quaisquer outras áreas de envolvimento esquelético, e uma TC do tórax deve ser obtida para descartar metástases pulmonares. Outros exames podem ser adicionados a esta abordagem básica mínima, conforme indicado.

METÁSTASES DE ORIGEM DESCONHECIDA

Em um paciente com mais de 40 anos de idade, com uma nova e dolorosa lesão óssea, o mieloma múltiplo e o carcinoma metastático são os diagnósticos mais prováveis, mesmo se o paciente não tem histórico conhecido de carcinoma. O câncer de próstata e o câncer de mama são as duas principais fontes mais comuns de metástases ósseas. No entanto, se um paciente não tem um tumor primário conhecido, as fontes mais prováveis são o câncer de pulmão e o carcinoma de células renais. Rougraff et al. descreveram a avaliação adequada de um paciente com suspeita de metástases de origem desconhecida. A avaliação começa com uma história focada em quaisquer lesões malignas prévias, mesmo em um passado remoto, seguida do exame físico, que inclui não só a extremidade envolvida, mas também a tireoide, pulmões, abdome, próstata nos homens, e mamas nas mulheres. A análise laboratorial deve incluir hemograma completo, taxa de hemossedimentação, eletrólitos, enzimas hepáticas, fosfatase alcalina, eletroforese de proteínas séricas, e, possivelmente, antígeno específico da próstata. Radiografias do osso envolvido e do tórax devem ser obtidas. A cintilografia óssea de corpo inteiro deve ser solicitada para avaliar outras possíveis áreas de envolvimento esquelético, e uma TC de tórax, abdome e pelve deve ser obtida (Fig. 24-1). A mamografia não é rotineiramente indicada como procedimento inicial, pois o câncer de mama é uma fonte rara de metástases sem lesão primária conhecida. Os autores foram capazes de identificar a lesão primária em 85% dos pacientes com metástases ósseas de origem desconhecida, usando essa simples abordagem. Eles listaram seis razões pelas quais a biópsia não deve ser feita até que a avaliação seja concluída: (1) A lesão pode ser um sarcoma primário do osso, que pode exigir técnica de biópsia que permita a futura cirurgia de salvamento do membro; (2) outra lesão mais acessível pode ser encontrada; (3) se o carcinoma de células renais é considerado como provável, o cirurgião pode querer considerar embolização pré-operatória para evitar sangramento excessivo; (4) se o diagnóstico de mieloma múltiplo for composto por exames de laboratório, uma biópsia desnecessária pode ser evitada; (5) o diagnóstico patológico é mais preciso se auxiliado por exames de imagem adequados; e (6) o patologista e o cirurgião podem ter como mais garantido o diagnóstico de metástase feito no exame de congelação,

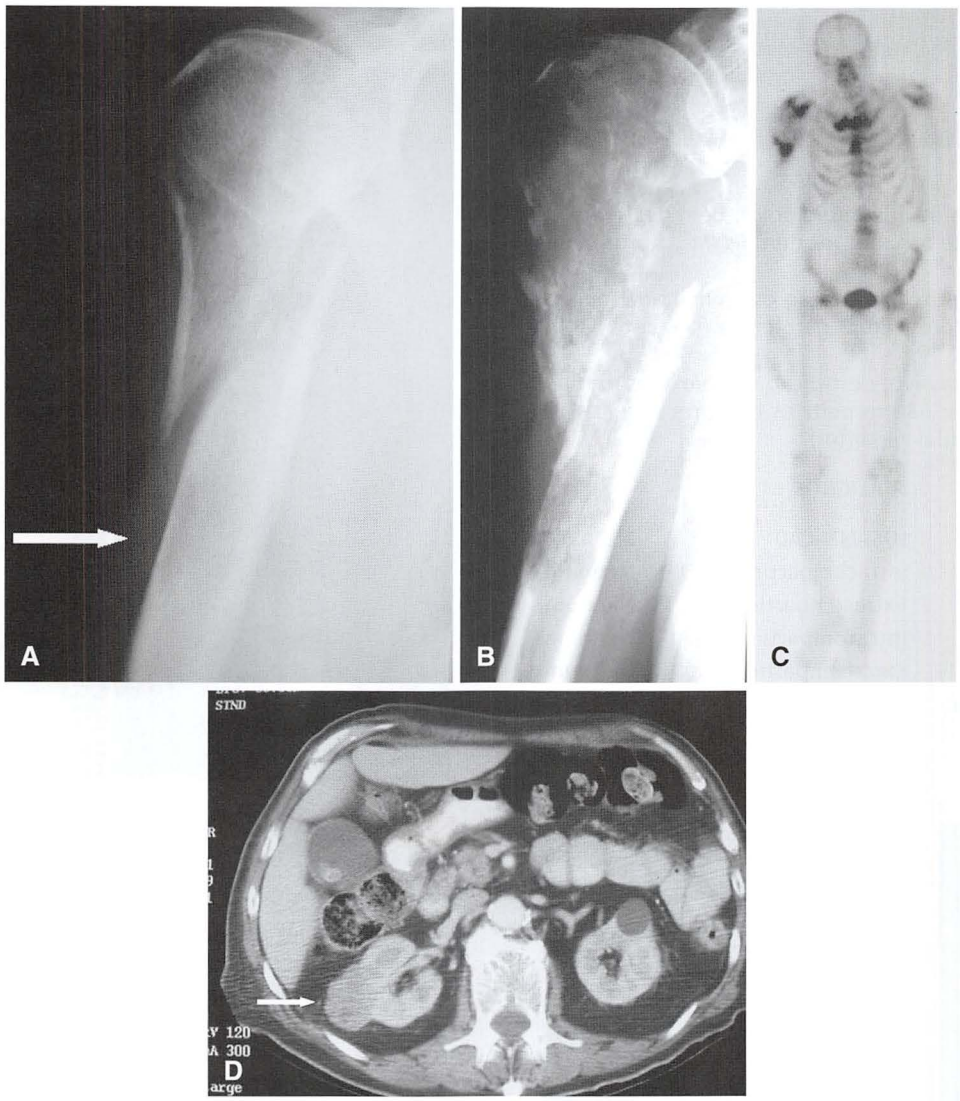

FIGURA 24-1 Fratura do úmero após trauma mínimo em homem de 81 anos de idade, sem história conhecida de malignidade. **A,** A lesão (*seta*) não foi identificada inicialmente, e o paciente foi tratado conservadoramente em outra instituição. **B,** Radiografia 10 semanas após a lesão mostra progressão do processo maligno. O paciente foi encaminhado ao centro de oncologia ortopédica, onde os diagnósticos pensados como mais prováveis foram mieloma múltiplo ou carcinoma metastático. **C,** Cintilografia óssea revela múltiplos sítios de doença. **D,** TC do abdome revela lesão no rim direito, que mostrou ser a lesão primária (*seta*).

se suportado pela avaliação pré-operatória. Isto é importante se a estabilização de uma fratura iminente está prevista para o mesmo procedimento.

ESTADIAMENTO

Enneking et al. demonstraram o desejo de estadiar tumores musculoesqueléticos benignos e malignos para auxiliar na tomada de decisão de tratamento, fornecer alguma determinação do prognóstico e permitir comparações significativas dos métodos de tratamento. Os tumores benignos e malignos do osso e do tecido mole podem ser estadiados de acordo com o sistema de estadiamento de Enneking (Tabela 24-1). Os estádios de tumores benignos são designados por algarismos arábicos e dos tumores malignos são designados por algarismos romanos.

Os tumores benignos são estadiados como se segue: estádio 1, latente; estádio 2, ativo; e estádio 3, agressivo. As lesões estádio 1 são intracapsulares, geralmente assintomáticas, e, frequentemente, achados incidentais. Características radiográficas incluem margem bem definida, com uma borda espessa de osso reativo. Não há destruição ou expansão cortical. Essas lesões não necessitam de tratamento, porque não comprometem a resistência do osso e geralmente resolvem-se espontaneamente. Um exemplo é um pequeno fibroma não ossificante assintomático descoberto incidentalmente em radiografias feitas para avaliar uma lesão não relacionada (Fig. 24-2). As lesões estádio 2 também são intracapsulares, porém crescem ativamente e podem causar sintomas ou levar à fratura patológica. Elas têm margens bem definidas nas radiografias, mas podem expandir-se e afilar a cortical. Usualmente, elas têm apenas uma borda fina de osso reativo. O tratamento geralmente consiste em curetagem estendida (Fig. 24-3).

TABELA 24-1 Sistema de Enneking para Estadiamento de Tumores Musculoesqueléticos Benignos e Malignos

BENIGNOS

1. Latente – baixa atividade biológica; bem delimitado; frequentemente achados incidentais (i.e., fibroma não ossificante)
2. Ativo – sintomático; destruição óssea limitada; pode apresentar-se com fratura patológica (i.e., cisto ósseo aneurismático)
3. Agressivo – agressivo; destruição óssea/extensão para tecidos moles; não respeita as barreiras naturais (i.e., tumor de células gigantes)

MALIGNOS

ESTÁDIO	GRAU	LOCALIZAÇÃO	METÁSTASES
IA	Baixo	Intracompartimental	Nenhum
IB	Baixo	Extracompartimental	Nenhum
IIA	Alto	Intracompartimental	Nenhum
IIB	Alto	Extracompartimental	Nenhum
III	Qualquer	Qualquer	Metástases regionais ou a distância

FIGURA 24-2 Lesão benigna no estádio 1: fibroma não ossificante da tíbia distal.

As lesões estádio 3 são extracapsulares. A sua natureza agressiva é aparente, clínica e radiograficamente. Elas não respeitam barreiras anatômicas naturais e geralmente irrompem através do osso reativo e, possivelmente, a cortical (Fig. 24-4). A RM pode mostrar uma massa nos tecidos moles, e metástases podem estar presentes em 5% dos pacientes com estas lesões (i.e., tumor de células gigantes). O tratamento consiste na curetagem estendida e ressecção marginal ou mesmo ampla, e recorrências locais são comuns. A reconstrução, às vezes, pode ser difícil. Alguma discrepância entre observadores pode estar presente quando se tenta atribuir uma lesão óssea a determinado estádio.

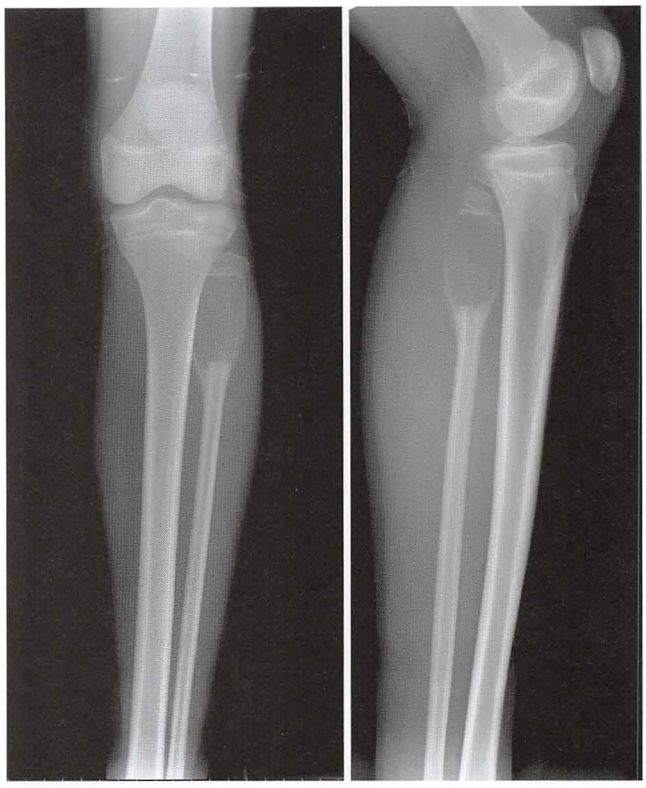

FIGURA 24-3 Lesão benigna no estádio 2: cisto ósseo aneurismático da fíbula proximal.

Sarcomas musculoesqueléticos também podem ser estadiados de acordo com o sistema de estadiamento cirúrgico, conforme descrito por Enneking et al. Esse sistema foi projetado para incorporar os fatores prognósticos mais significativos em um sistema de estádios progressivo, que ajuda a orientar os tratamentos cirúrgicos e adjuvantes. O sistema baseia-se no grau histológico do tumor, na sua extensão local e na presença ou ausência de metástases. Lesões de baixo grau são designadas como estádio I. Essas lesões são bem diferenciadas, têm poucas mitoses e exibem apenas atipia citológica moderada. O risco para metástases é baixo (<25%). Lesões de alto grau são designadas como estádio II. Elas são pobremente diferenciadas, com um índice mitótico elevado e proporção elevada de matriz celular. Lesões estádios I e II são subdivididas de acordo com a extensão do crescimento local. Lesões estádios IA e IIA estão contidas dentro de compartimentos anatômicos bem definidos (Fig. 24-5). Os compartimentos anatômicos são determinados pelas barreiras anatômicas naturais ao crescimento do tumor, como o osso cortical, a cartilagem articular, septos fasciais ou cápsulas articulares. As lesões estádios IB e IIB se estendem além do compartimento de origem (Fig. 24-6). O estádio III refere-se a qualquer lesão que metastatizou, independentemente do tamanho ou grau do tumor primário. Nenhuma distinção é feita entre metástases linfáticas ou metástases a distância, pois ambas as circunstâncias estão associadas a prognóstico igualmente ruim.

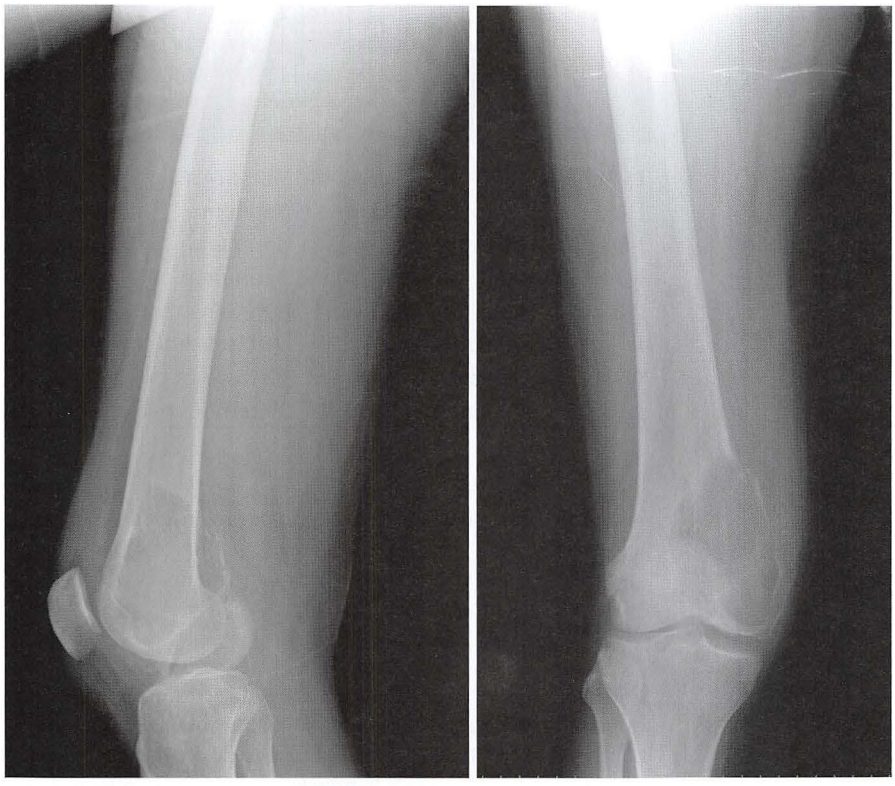

FIGURA 24-4 Lesão benigna no estádio 3: tumor de células gigantes do fêmur distal.

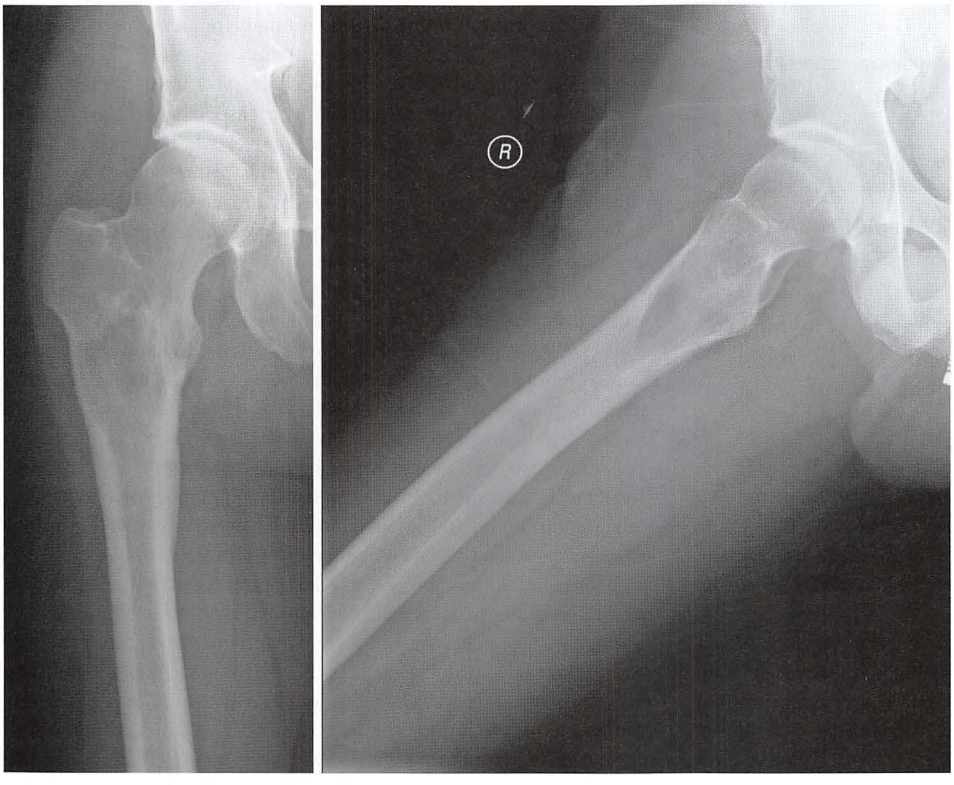

FIGURA 24-5 Lesão maligna no estádio IA: condrossarcoma do fêmur proximal.

Alternativamente, muitos oncologistas ortopédicos estadiam as malignidades musculoesqueléticas de acordo com o sistema do American Joint Committee on Cancer (AJCC). O sistema de estadiamento do AJCC para sarcomas de tecidos moles (Tabela 24-2) é baseado em variáveis prognósticas, incluindo o grau do tumor (baixo ou alto), tamanho (≤5 cm ou >5 cm em sua maior dimensão), profundidade (superficial ou profundo à fáscia) e presença de metástases. Os tumores estádio I são de baixo grau, independentemente do tamanho ou profundidade. Os tumores estádio II são de alto grau; eles podem ser pequenos em qualquer profundidade ou

FIGURA 24-6 Lesão maligna no estádio IIB: osteossarcoma do úmero proximal.

TABELA 24-2 Sistema do American Joint Committee on Cancer para Estadiamento de Sarcomas dos Tecidos Moles

ESTÁDIO	GRAU	TAMANHO	PROFUNDIDADE	METASTASES
I	Baixo	Qualquer	Qualquer	Nenhuma
II	Alto	5 cm	Qualquer	Nenhuma
	Alto	>5 cm	Superficial	Nenhuma
III	Alto	>5 cm	Profundo	Nenhuma
IV	Qualquer	Qualquer	Qualquer	Regional ou a distância

grandes e superficiais. Os tumores estádio III são de alto grau, grandes e profundos. Tumores estádio IV estão associados a metástases (incluindo os nódulos linfáticos locais), independentemente do grau, tamanho ou profundidade.

O sistema do AJCC para sarcomas ósseos (Tabela 24-3) é baseado no grau do tumor, tamanho, presença e localização das metástases. Tumores estádio I, que são de baixo grau, e tumores estádio II, que são de alto grau, são subdivididos de acordo com o tamanho do tumor. Tumores estádios I-A e II-A têm 8 cm ou menos em sua maior medida linear; tumores estádios I-B e II-B são maiores do que 8 cm. Tumores estádio III têm "metástases saltitantes", que são definidas como lesões descontínuas dentro do mesmo osso. O estádio IV-A envolve metástases pulmonares, enquanto o estádio IV-B envolve metástases não pulmonares. A subdivisão do estádio IV foi feita porque foi demonstrado que pacientes com metástases não pulmonares de osteossarcoma e sarcoma de Ewing têm pior

TABELA 24-3 Sistema do American Joint Committee on Cancer para Estadiamento de Sarcomas dos Tecidos Moles

ESTÁDIO	GRAU	TAMANHO	METÁSTASES
I-A	Baixo	≤8 cm	Nenhuma
I-B	Baixo	>8 cm	Nenhuma
II-A	Alto	≤8 cm	Nenhuma
II-B	Alto	>8 cm	Nenhuma
III	Qualquer	Qualquer	Metástase descontínua
IV-A	Qualquer	Qualquer	Metástases pulmonares
IV-B	Qualquer	Qualquer	Metástases não pulmonares

prognóstico quando comparados a pacientes com apenas metástases pulmonares.

BIÓPSIA

Em 1982, Mankin et al. relataram 18,2% de erros maiores no diagnóstico, 10,3% de amostras não representativas ou biópsias tecnicamente pobres, e 17,3% de complicações de feridas associadas à biópsia de sarcomas musculoesqueléticos. Como resultado dessas complicações, o plano de tratamento padrão teve de ser alterado em 18,2%, incluindo amputações desnecessárias em 4,5%. Essas complicações ocorreram três a cinco vezes mais frequentemente quando a biópsia foi feita por um cirurgião em uma instituição de referência, em vez de um membro da Musculoskeletal Tumor Society. Uma série de recomendações foi feita sobre os aspectos técnicos de uma biópsia, definindo que, sempre que possível, um paciente com suspeita de lesão maligna musculoesquelética primária deva ser encaminhado, antes da biópsia, para a instituição onde o tratamento definitivo ocorrerá. O estudo foi repetido 10 anos depois, e os resultados permaneceram essencialmente inalterados.

A biópsia deve ser planejada tão cuidadosamente quanto o procedimento definitivo. A biópsia deve ser feita somente após os exames clínicos, laboratoriais e radiográficos estiverem completos. Como citado previamente, a conclusão da avaliação antes da biópsia auxilia a planejar o posicionamento da incisão da biópsia, ajuda a fornecer mais informações que levem a um diagnóstico patológico mais preciso, e evita artefatos nos exames de imagem. Se os resultados da avaliação sugerem que um tumor maligno primário está no diagnóstico diferencial, o paciente deve ser encaminhado para um oncologista musculoesquelético antes da biópsia.

Independentemente de se é feita uma biópsia por agulha ou uma biópsia aberta, a cicatriz da biópsia deve ser considerada contaminada com células tumorais. O posicionamento da biópsia é uma decisão crucial, porque a cicatriz da biópsia necessita ser excisada em bloco com o tumor. O cirurgião que realiza a biópsia deve estar familiarizado com incisões para a cirurgia de salvamento do membro e retalhos de amputação convencionais e não convencionais. Se um torniquete for utilizado, o membro pode ser elevado antes da inflação, mas não deve ser exsanguinado por compressão, para evitar "espremer" as células tumorais na circulação sistêmica. Cuidado deve ser tomado para contaminar o mínimo de tecido possível. Incisões transversais devem ser evitadas, pois são extremamente difíceis ou impossíveis de excisar com a peça (Fig. 24-7). A incisão profunda deve passar através de um compartimento muscular único

FIGURA 24-7 Exemplos de biópsias mal realizadas. **A** e **B,** A biópsia resultou em defeito irregular no osso, o que levou à fratura patológica. **C,** Incisões transversais não deveriam ser utilizadas. **D,** Cicatriz de biópsia por agulha contaminou o ligamento patelar. **E,** Cicatriz de biópsia por agulha situada posteriormente, em local em que seria extremamente difícil ressecá-la em bloco com o tumor, se tivesse provado ser sarcoma. **F,** Múltiplas cicatrizes de biópsia por agulha contaminam o tendão do quadríceps. **G,** O sítio do dreno não foi posicionado em linha com a incisão.

em vez de contaminar um plano intermuscular. As principais estruturas neurovasculares devem ser evitadas. A extensão de uma lesão óssea para os tecidos moles deve ser amostrada, pois esta margem principal contém o tumor mais viável para fazer o diagnóstico. Se precisar ser feito um buraco no osso, ele deve ser redondo ou oval para minimizar a concentração de tensão e prevenir uma fratura subsequente, que poderia impedir a cirurgia de salvamento do membro (Fig. 24-8). O buraco deve ser ocluído com metacrilato para limitar a formação de hematoma. Deve ser usada apenas a quantidade mínima de metacrilato necessária para tapar o buraco, pois quantidades excessivas empurram o tumor para cima e para baixo no osso. Cuidados devem ser tomados, no entanto, para amostrar mais do que apenas a pseudocápsula ao redor da lesão. Uma amostra de congelação deve ser enviada no intraoperatório para

TABELA 24-4 Tipos de Biópsia

TIPO DE BIÓPSIA	TECIDO OBTIDO	VANTAGENS	DESVANTAGENS
Aspiração por agulha fina	Células	Custo-efetiva Menores complicações Boa para pacientes obesos ou tumor próximo a estrutura neurovascular	Amostra de pequeno tamanho Necessita patologista especialista
Trefina	Pequena amostra de tecido	Custo-efetiva Mais tecido do que a aspiração com agulha fina	Mais complicações* do que aspiração com agulha fina
Biópsia incisional	Amostra adequada da massa/lesão	Amostra adequada de tecido (padrão-ouro)	Aumento das complicações* Pode comprometer a ressecção definitiva
Biópsia excisional	Toda a lesão removida	Remove a lesão inteira Indicada para pequenas lesões ou osso dispensável	Aumento das complicações*

*As complicações incluem infecção, hemorragia/hematoma, fratura patológica, contaminação/disseminação do tumor.

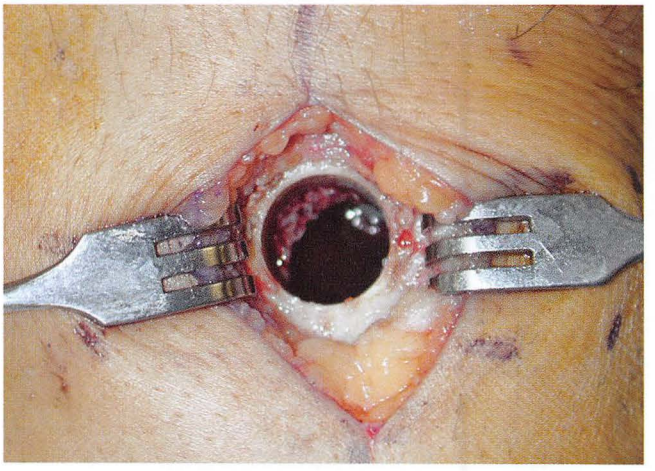

FIGURA 24-8 Se um furo tiver de ser feito no osso durante a biópsia, o defeito deve ser arredondado para minimizar a concentração de tensão que, de outra forma, pode levar à fratura patológica.

assegurar que o tecido necessário ao diagnóstico tenha sido obtido. Se um torniquete for usado, ele deve ser esvaziado e hemostasia meticulosa, assegurada antes do fechamento, pois um hematoma poderia ser contaminado pelas células tumorais. Se um dreno é utilizado, deve sair em linha com a incisão, de modo a que a cicatriz do dreno possa também ser facilmente excisada em bloco com o tumor. A ferida deve ser hermeticamente fechada, em camadas. Suturas de retenção amplas não devem ser utilizadas.

Uma biópsia pode ser feita por aspiração com agulha fina, trefina ou procedimento incisional aberto (Tabela 24-4). As indicações para biópsia por agulha incluem pacientes obesos, proximidade do tumor às estruturas neurovasculares, e tumores em locais difíceis de acessar (p. ex., pelve). A aspiração por agulha fina pode possuir 90% de precisão na determinação da malignidade; no entanto, sua precisão em determinar o tipo específico de tumor é muito mais baixa, pois apenas as células, em vez do tecido, são recuperadas. Essa técnica pode ser mais bem aplicada quando existe elevada probabilidade de que o diagnóstico seja conhecido, como nas metástases ou infecção, e quando avaliamos nódulos linfáticos. Um patologista experiente é útil em determinar o diagnóstico por causa do tamanho limitado da amostra obtida. A biópsia por trefina utiliza uma agulha de maior calibre do que uma aspiração com agulha fina, provendo o tecido e a preservação de sua arquitetura. No entanto, a quantidade limitada de tecido obtido pode não ser adequada para a graduação acurada ou para quaisquer estudos adicionais que possam ditar o tratamento subsequente. As poucas séries dedicadas que analisaram biópsias ambulatoriais por trefina, relataram precisão diagnóstica global variando entre 84% e 98%. Um estudo recente de 252 biópsias ambulatoriais por trefina de neoplasias malignas ósseas e de tecidos moles relatou taxa de precisão de 97% para malignidade; a biópsia por trefina foi diagnóstica e acurada para o diagnóstico histopatológico e graduação em 81%.

A biópsia aberta é o padrão-ouro para biópsia de tumores ósseos e dos tecidos moles, mas as complicações são maiores com a biópsia incisional quando comparada com biópsia por agulha (i.e., hemorragia, infecção, contaminação do tecido). No entanto, esse procedimento é menos suscetível de ser associado a um erro de amostragem e proporciona o máximo de tecido para estudos diagnósticos adicionais, tais como citogenética e citometria de fluxo. Se a administração de quimioterapia está prevista para antes da cirurgia, um cateter de acesso venoso central pode ser colocado no mesmo tempo que a biópsia, se a congelação for confirmatória. O procedimento definitivo pode ser feito imediatamente após a biópsia apenas se o diagnóstico da congelação confirmar o diagnóstico clínico e radiográfico. Em caso de discrepância ou dúvida, o procedimento definitivo deve ser adiado até que um diagnóstico firme seja estabelecido. Se um tumor de células gigantes é suspeitado nos fundamentos clínicos e radiográficos, a curetagem definitiva pode proceder imediatamente após a confirmação do diagnóstico na congelação. Da mesma maneira, se a suspeita de uma fratura iminente por carcinoma metastático for confirmada na congelação, a fixação profilática pode ser aplicada imediatamente. Por outro lado, se a congelação, em qualquer um desses cenários, exibiu quaisquer células atípicas que possam representar um sarcoma, a cirurgia definitiva deve ser adiada até que a avaliação patológica final esteja completa.

Raramente uma ressecção primária (i.e., biópsia excisional) deve ser feita em vez de uma biópsia. Uma pequena (<3 cm) massa subcutânea de improvável malignidade pode ser primariamente ressecada de forma marginal. Nas raras circunstâncias em que a lesão acaba sendo maligna, o leito tumoral pode ser re-excisado com margens amplas, sem afetar negativamente o resultado. A ressecção primária não deve ser realizada nas lesões de tecidos moles maiores ou nas lesões profundas à fáscia, a menos que a aparência da RM seja

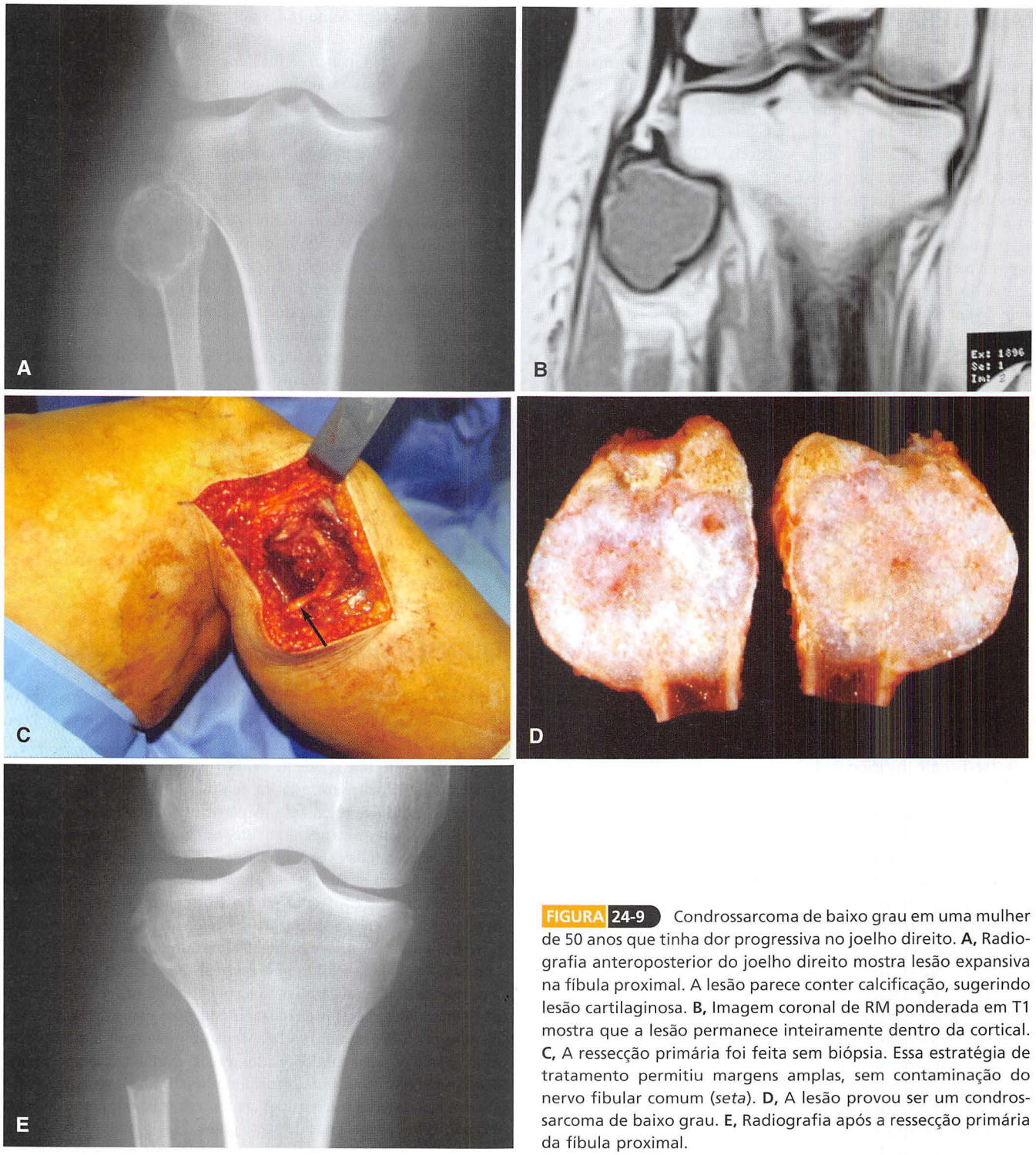

FIGURA 24-9 Condrossarcoma de baixo grau em uma mulher de 50 anos que tinha dor progressiva no joelho direito. **A,** Radiografia anteroposterior do joelho direito mostra lesão expansiva na fíbula proximal. A lesão parece conter calcificação, sugerindo lesão cartilaginosa. **B,** Imagem coronal de RM ponderada em T1 mostra que a lesão permanece inteiramente dentro da cortical. **C,** A ressecção primária foi feita sem biópsia. Essa estratégia de tratamento permitiu margens amplas, sem contaminação do nervo fibular comum (*seta*). **D,** A lesão provou ser um condrossarcoma de baixo grau. **E,** Radiografia após a ressecção primária da fíbula proximal.

diagnóstica de uma lesão benigna, como um lipoma. Algumas lesões ósseas benignas, como osteoma osteoide e osteocondroma, têm aparência radiográfica característica e podem ser ressecadas primariamente, se indicado, sem biópsia. A indicação relativa final para ressecção primária é uma lesão dolorosa em um osso dispensável, como a fíbula proximal ou a ulna distal. Se uma lesão sintomática, em uma dessas localizações, está confinada dentro da cortical e seria ressecada independentemente do diagnóstico de tecido benigno ou maligno, ela pode ser ressecada sem biópsia (Fig. 24-9).

TRATAMENTO ADJUVANTE

O objetivo principal do tratamento de um paciente com lesão maligna primária do sistema musculoesquelético é tornar o paciente livre de doença. O objetivo do tratamento de um paciente com carcinoma metastático para osso é minimizar a dor e preservar a função. O tratamento ideal do tumor muitas vezes requer uma combinação de radioterapia, quimioterapia e cirurgia.

RADIOTERAPIA

A radiação provoca a morte de células por induzir a formação de radicais livres intracelulares que, posteriormente, causam danos ao DNA. A sensibilidade de uma célula à radiação depende de vários fatores, incluindo (1) a posição da célula no ciclo celular (células ativamente mitóticas são mais sensíveis), (2) a oxigenação dos tecidos (hipoxia local promove um efeito protetor, pois os radicais livres de oxigênio não podem ser formados no tecido hipóxico), e (3) a capacidade da célula para reparar danos no DNA ou a sua incapacidade de sofrer apoptose (morte celular programada) em resposta a este dano.

A dose de radiação é medida em gray (Gy): 1 Gy é igual a 1 joule de energia absorvida por quilograma; 1 rad é igual a 1 centigray (cGy). O objetivo do tratamento com radiação é administrar a dose mais elevada possível da radiação às células tumorais, minimizando a toxicidade para os tecidos normais. Isto é conseguido usando-se aceleradores lineares que proporcionam uma dose elevada para os tecidos-alvo com bordas bem definidas de campo lateral, que limitam a dose para os tecidos não alvo. A vantagem terapêutica também é obtida pelo fracionamento da dose. Após um único tratamento de 200 cGy, todas as células na fase mais sensível do ciclo celular são mortas. Fornecer outra dose num intervalo específico permite que células adicionais entrem nesta fase do ciclo celular. Além disso, com a morte progressiva das células tumorais, as zonas anteriormente hipóxicas do tumor podem tornar-se reoxigenadas e ficar mais sensíveis à radiação. O intervalo também provê tempo para que as células normais reparem os danos. A maioria dos protocolos de radioterapia fornece de 150 a 200 cGy/dia até que a dose-alvo seja alcançada. Esta dose varia de 30 a 40 Gy para mieloma, a 60 Gy para o tratamento de sarcoma de tecidos moles.

A maioria lesões ósseas malignas primárias é relativamente radiorresistente. As exceções são os pequenos tumores de células azuis, incluindo mieloma múltiplo, linfoma e sarcoma de Ewing, que são extremamente sensíveis. Os carcinomas metastáticos para o osso, com exceção do carcinoma de células renais, também são frequentemente sensíveis à radioterapia. Para a maioria dos outros tumores ósseos, a radiação tem um papel limitado, pois o controle local é mais bem alcançado com a cirurgia. Avanços na cirurgia da coluna vertebral têm diminuído a frequência de uso de radioterapia para os tumores que antes eram inacessíveis cirurgicamente. A radioterapia pode ser utilizada para reduzir a incidência da recorrência local de tumores malignos de tecidos moles tratados com ressecção marginal, quando a alternativa seria uma ressecção mais mutilante ou amputação. A radiação também pode ser utilizada para tratamento pré-operatório de sarcomas de tecidos moles, na esperança de reduzir o volume do tumor, tornando mais fácil a ressecção.

A radioterapia está associada com as complicações significativas, agudas e de longo prazo. Agudamente, a complicação mais comum é a irritação da pele. O eritema inicial pode evoluir mais tarde para descamação, especialmente em pacientes que também estão sendo tratados com medicamentos citotóxicos. Outros efeitos colaterais agudos comuns incluem desconforto gastrointestinal, aumento da frequência urinária, fadiga, anorexia e edema do membro. Os efeitos tardios incluem edema crônico, fibrose, osteonecrose e fratura patológica. A transformação maligna dos tecidos irradiados (i.e., sarcoma rádio-induzido) está sendo relatada com maior frequência em sobreviventes do câncer na infância e adolescência. Esses sarcomas secundários ocorrem com um intervalo médio de aproximadamente 10 anos e frequentemente estão associados a um prognóstico ruim. As fraturas patológicas induzidas por radiação também estão se tornando mais comuns e podem ser extremamente difíceis de tratar. Em um estudo de Lin et al., a incidência de fratura patológica foi de 29% em 5 anos após o tratamento de um sarcoma dos tecidos moles da coxa, se o tratamento incluiu radioterapia e ressecção ampla com remoção do periósteo. Esse risco aumentou para 47% em pacientes do sexo feminino e para 66% em pacientes do sexo feminino que receberam quimioterapia. A radioterapia em crianças tem várias sequelas adversas, tais como escoliose, cifose, deformidades da parede torácica, hipoplasia do ilíaco e discrepância de comprimento de membros, como resultado da parada do crescimento induzida pela radiação. A radioterapia é raramente usada para condições benignas. (Possíveis exceções incluem uma sinovite vilonodular pigmentada extensa, que não pode ser controlada por cirurgia, ou um tumor de células gigantes na coluna.)

Além do feixe de radiação externa convencional, a radiação pode ser administrada através da braquiterapia (do grego, *brachys*, que significa "fechar"). Por esse método, cateteres ocos são implantados no leito do tumor no momento da ressecção (Fig. 24-10). Esses cateteres saem através da pele. A avaliação radiográfica pós-operatória e cálculos computadorizados determinam a carga ideal dos cateteres com radioisótopos. Essa técnica permite que doses elevadas sejam entregues aos tecidos-alvo. Os níveis de radiação diminuem rapidamente nos limites do campo, poupando os tecidos normais. Estamos utilizando, atualmente, essa técnica com maior frequência, e temos obtido bons resultados.

QUIMIOTERAPIA

Antes do uso rotineiro da quimioterapia para osteossarcoma, os pacientes eram tratados, em geral, com amputação imediata ampla ou radical no diagnóstico. Frequentemente essa abordagem tratava a doença local de forma adequada. No entanto, 80% dos pacientes morriam pela doença metastática, mesmo que a metástase não estivesse evidente na apresentação. A partir disso, pode-se deduzir que 80% dos pacientes com aparente osteossarcoma localizado realmente têm metástases indetectáveis ou micrometástases na apresentação. Com a utilização de modernos protocolos de quimioterapia, a taxa atual de sobrevida em 5 anos para osteossarcoma é de aproximadamente 70%. Números semelhantes estão disponíveis considerando o tratamento do sarcoma de Ewing. Do mesmo modo, a quimioterapia tem um papel bem definido no tratamento de outras doenças malignas ósseas de alto grau, tais como histiocitoma fibroso maligno, além de doenças malignas dos tecidos moles de alto grau na infância, tais como o rabdomiossarcoma. O papel da quimioterapia é menos definido nas lesões malignas dos tecidos moles em adultos, com a maioria das investigações mostrando melhoras modestas no resultado. Em geral, a quimioterapia não é útil para lesões cartilaginosas e a maioria das outras lesões malignas de baixo grau.

A quimioterapia adjuvante refere-se à quimioterapia administrada no pós-operatório para tratar micrometástases presumidas. A quimioterapia neoadjuvante refere-se à quimioterapia administrada antes da ressecção cirúrgica do tumor primário. Nenhum estudo provou haver vantagem de sobrevida em relação ao momento da quimioterapia; no entanto, diversos autores têm citado várias vantagens teóricas da quimioterapia neoadjuvante sobre a quimioterapia adjuvante. A quimioterapia pré-operatória frequentemente causa a regressão do tumor primário, proporcionando sucesso em uma operação de salvamento do membro. Em um estudo realizado por Malawer et al., nove de 12 lesões que inicialmente foram consideradas irressecáveis foram tratadas posteriormente com cirurgia de

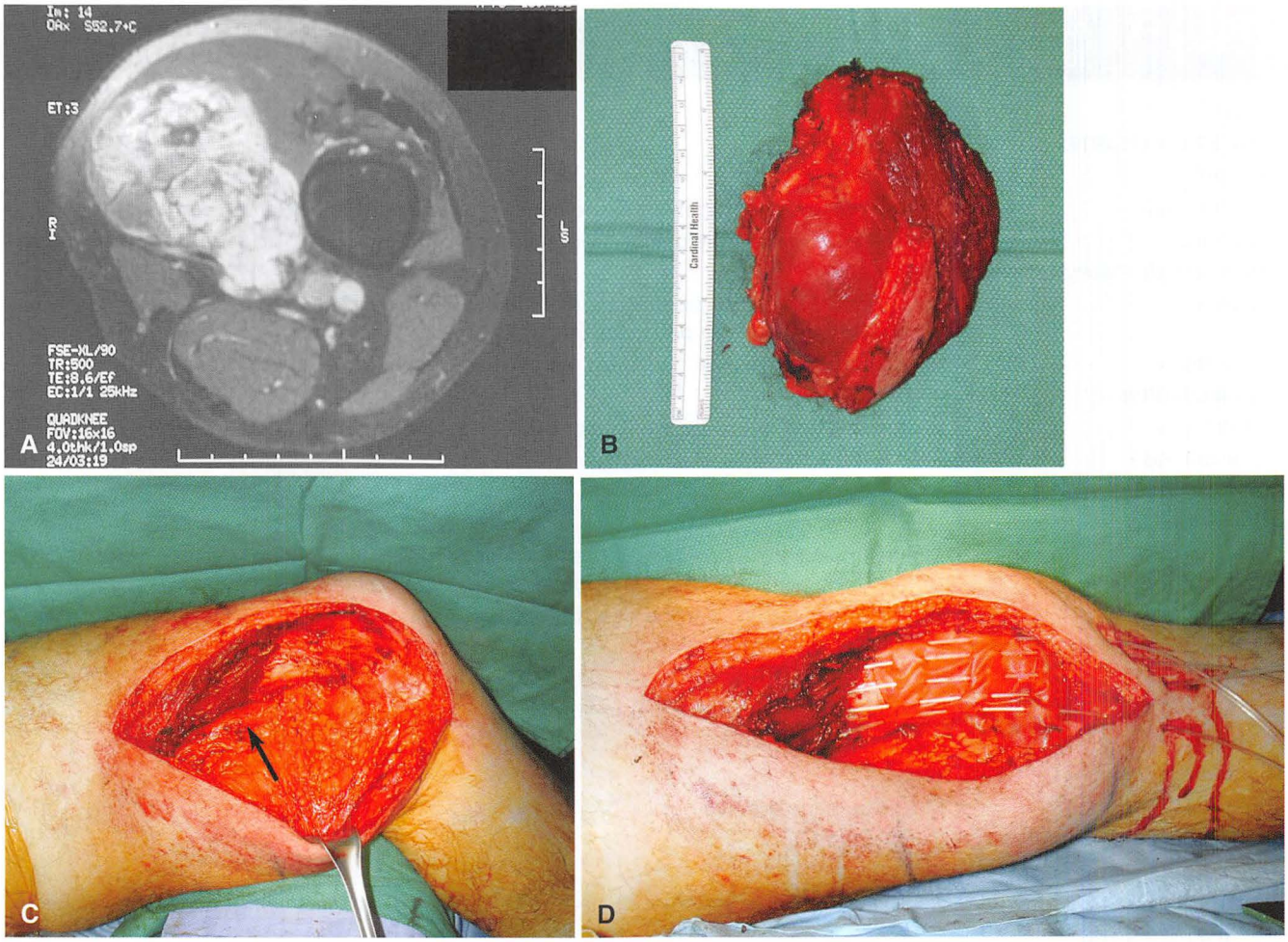

FIGURA 24-10 **A,** Imagem de RM de sarcoma de tecidos moles em homem de 85 anos de idade mostra tumor adjacente ao fêmur distal e vasos femorais. **B,** Peça ressecada. **C,** Cavidade tumoral com o fêmur distal e os vasos femorais expostos (*seta*). **D,** Cateteres de braquiterapia tecidos através de malha de poliglactina 910 (Vicryl) para ajudar a manter o espaçamento adequado. Cateteres colocados ao longo dos vasos e ossos (onde as margens estavam próximas) saindo através de incisões separadas. A ferida foi fechada sobre os cateteres.

salvamento do membro após a regressão do tumor induzida pela quimioterapia. A quimioterapia neoadjuvante seguida de ressecção cirúrgica permite a avaliação histológica da efetividade do tratamento. Este é um dos indicadores prognósticos de maior valor (i.e., a porcentagem de necrose tumoral) do êxito no resultado de longo prazo. Além disso, a avaliação histológica pode levar à alteração do protocolo de quimioterapia em maus respondedores. A quimioterapia pré-operatória, teoricamente, pode diminuir a disseminação de células tumorais no momento da cirurgia, e a quimioterapia neoadjuvante, em geral, pode ser iniciada imediatamente, tratando de modo eficaz as micrometástases o mais precocemente possível e evitando a progressão do tumor, o que pode ocorrer durante qualquer atraso antes da cirurgia. Isso permite planejar a operação apropriadamente, incluindo a possível fabricação de uma prótese feita sob medida. Ela também propicia tempo para o paciente e a família para considerar plenamente as opções de cirurgia de salvamento do membro *versus* amputação. Foi demonstrado, no entanto, que a quimioterapia neoadjuvante pode aumentar significativamente os riscos de complicações perioperatórias, especialmente a cicatrização retardada de feridas e infecção. Outros não concordam com isso, e, atualmente, a maioria dos oncologistas ortopédicos favorece a quimioterapia pré-operatória, com o procedimento definitivo realizado de 3 a 4 semanas após a última dose ter sido administrada. A quimioterapia é reiniciada no pós-operatório de 2 semanas se a ferida estiver cicatrizada.

Embora esteja previsto que a maioria dos tumores malignos surge a partir de uma única célula, o tumor real é constituído por uma população heterogênea de células. Este é o resultado do rápido ciclo e da instabilidade genética dessas células. Como resultado, várias células dentro do mesmo tumor desenvolvem diferentes mecanismos de quimiorresistência. Para combater essa diversidade de resistência, a maioria dos regimes de quimioterapia envolve combinações de fármacos tóxicos. A Tabela 24-5 lista os agentes mais comuns utilizados no tratamento de sarcomas ósseos e dos tecidos moles e seus efeitos colaterais mais frequentes, que limitam as doses. Este campo está mudando rapidamente, mas certas afirmações gerais podem ser feitas. Esses fármacos são mais efetivos quando o tumor, contra o qual são dirigidos, é pequeno. As combinações desses medicamentos são mais eficazes do que os agentes isolados. A dosagem, a sequência de fármacos e a programação parecem ser importantes para alcançar a resposta máxima. Todos possuem toxicidade para os tecidos normais e devem ser administrados em um ambiente controlado por alguém capacitado na sua utilização.

TABELA 24-5 Agentes Quimioterápicos Comumente Utilizados para o Tratamento de Tumores Ósseos e Tecidos Moles

AGENTE	EFEITOS COLATERAIS
AGENTES ALQUILANTES	
Mostardas	
Ciclofosfamida	Mielossupressão (leucopenia), cistite hemorrágica, alopecia, náusea e vômitos
Ifosfamida	Cistite hemorrágica, mielossupressão, náusea e vômitos, nefrotoxicidade, neurotoxicidade
Compostos de Platina	
Cisplatina	Náusea e vômitos, nefrotoxicidade (cumulativa e irreversível), ototoxicidade (cumulativa e irreversível), neuropatia periférica (reversível)
Carboplatina	Mielossupressão, náusea e vômitos, alopecia, hepatotoxicidade, nefrotoxicidade
Antimetabólitos	
Metotrexato	Mielossupressão, mucosite, nefrotoxicidade, hepatotoxicidade, pneumonite, neurotoxicidade
Topoisomerase	
AGENTES INTERATIVOS	
Antibióticos Antitumorais	
Doxorrubicina	Mielossupressão (neutrófilos), náusea e vômitos, mucosite, alopecia, necrose tecidual grave (com extravasamento), cardiotoxicidade aguda e crônica
Dactinomicina	Mielossupressão (plaquetas e neutrófilos)
	Náusea e vômitos
	Diarreia
	Necrose tecidual (com extravasamento)
	Mielossupressão
Epipodofilotoxinas	
Etoposide (VP-16)	Mucosite, náusea e vômitos
AGENTES ANTIMICROTÚBULOS	
Alcaloides da Vinca	
Vincristina	Neuropatia periférica (irreversível), necrose tecidual (com extravasamento), convulsões, alopecia

PRINCÍPIOS DA CIRURGIA

AMPUTAÇÃO *VERSUS* PRESERVAÇÃO DO MEMBRO

Avanços no diagnóstico por imagem, quimioterapia, radioterapia e técnica cirúrgica para a ressecção e reconstrução permitem agora que o salvamento do membro seja uma opção razoável para a maioria dos pacientes com sarcomas ósseos ou dos tecidos moles. Especificamente, a radioterapia pré-operatória para sarcomas de tecidos moles e a quimioterapia neoadjuvante para sarcomas ósseos têm auxiliado cirurgiões a ressecar com sucesso alguns tumores que, no passado, teriam sido considerados irressecáveis. Raramente, o envolvimento de estruturas neurovasculares, uma fratura patológica desviada ou complicações secundárias a uma biópsia mal executada excluem a possibilidade de salvamento do membro. Mais frequentemente, no entanto, a escolha entre o salvamento do membro e a amputação deve ser feita com base nas expectativas e desejos do paciente e da família. Simon descreveu quatro questões que devem ser consideradas sempre que contemplamos o salvamento do membro em vez de uma amputação, como se segue:

1. A sobrevida seria afetada pela escolha do tratamento?
2. Como comparar a morbidade a curto e longo prazo?
3. Como seria comparada a função de um membro recuperado com a de uma prótese?
4. Existem quaisquer consequências psicossociais?

Vários estudos têm demonstrado o efeito da escolha do tratamento sobre a sobrevida em pacientes com osteossarcoma. Com o uso de tratamento multimodal, incluindo cirurgia e quimioterapia, a sobrevida de longo prazo para pacientes com osteossarcoma melhorou de aproximadamente 20% a aproximadamente 70% na maioria das séries. Para o osteossarcoma do fêmur distal, a taxa de recorrência local após ressecção ampla e salvamento do membro é de 5% a 10%. Isto é equivalente à taxa de recorrência local após uma amputação transfemoral nessa condição. Apesar de a desarticulação do quadril estar associada a uma taxa extremamente baixa de recorrência local, nenhum estudo demonstrou vantagem de sobrevida com esta técnica. Embora a recorrência local esteja associada a um prognóstico extremamente ruim, nenhum estudo provou que qualquer uma dessas técnicas cirúrgicas (i.e., salvamento do membro, amputação transfemoral, desarticulação do quadril) seja superior em termos de sobrevida, desde que amplas margens cirúrgicas sejam obtidas. A partir desses dados, pode-se supor que os pacientes com recidiva local, apesar das margens amplas, podem representar um subgrupo de pacientes com doença especialmente agressiva ou doença resistente à quimioterapia que evoluiria mal, independentemente do procedimento cirúrgico. Com relação à sobrevida global do paciente, o mais importante aspecto técnico do procedimento cirúrgico é a obtenção de uma margem ampla, independentemente de se isto é conseguido através de amputação ou ressecção local.

A amputação por lesão maligna pode ser tecnicamente exigente, muitas vezes demandando retalhos não convencionais para o fechamento ou enxertia óssea para obter um membro residual mais funcional. As complicações incluem infecção, deiscência da ferida, membro cronicamente doloroso, dor fantasma, e sobrecrescimento aposicional do osso requerendo cirurgia de revisão. O salvamento

do membro está associado, no entanto, com maior morbidade perioperatória de longo prazo em comparação com a amputação. O salvamento do membro exige um procedimento cirúrgico muito mais extenso, com maiores riscos para infecção, deiscência da ferida, necrose do retalho, perda sanguínea e trombose venosa profunda. As complicações de longo prazo do salvamento de membros variam, dependendo do tipo de reconstrução. Estas incluem fraturas periprotéticas, soltura ou luxação da prótese, não união da junção de enxerto hospedeiro, fratura do aloenxerto, discrepância de comprimento de membros e infecção tardia. Um paciente com um membro recuperado é muito mais propenso a necessitar de várias operações futuras para o tratamento de complicações. Após uma cirurgia de salvamento de membro inicialmente bem-sucedida, um terço dos sobreviventes de longo termo, em última análise, pode demandar uma amputação, dependendo da localização do tumor e do tipo de reconstrução.

Com relação à função, a localização do tumor é a questão mais importante. A ressecção de lesão da extremidade superior com salvamento do membro, mesmo com o sacrifício de um ou dois nervos principais, geralmente proporciona função melhor que a da amputação e posterior tratamento protético. Da mesma maneira, a ressecção de uma lesão femoral proximal ou pélvica com reconstrução local geralmente proporciona uma função melhor do que seria possível após uma desarticulação do quadril ou hemipelvectomia. Em torno do tornozelo e do pé, no entanto, grandes sarcomas são frequentemente tratados com amputação, seguida de encaixe protético. O tratamento de sarcomas ao redor do joelho deve ser individualizado.

A maioria dos pacientes com osteossarcoma em torno do joelho é tratada com ressecção ampla e prótese de substituição do joelho ou amputação transfemoral. As operações menos comumente realizadas incluem reconstrução com aloenxerto osteoarticular, artrodese com aloenxerto e giroplastia. Em um estudo de pacientes com osteossarcoma, Otis, Lane e Kroll demonstraram que, em comparação com amputados transfemorais, pacientes submetidos à ressecção com substituição protética do joelho apresentaram maiores velocidades de caminhada autosselecionada e marcha mais eficiente em relação ao consumo de oxigênio. Muitos dos amputados transfemorais alcançavam mais de 50% de sua capacidade aeróbica máxima em velocidades de caminhada livre. Em mais que 50% da capacidade máxima aeróbica, mecanismos anaeróbios são necessários para manter o metabolismo muscular e a resistência é fortemente diminuída. O problema é agravado pela diminuição da função cardíaca em muitos desses pacientes, como resultado de cardiomiopatia induzida pela doxorrubicina.

Harris et al. compararam a função de longo prazo de amputação, artrodese e artroplastia para tumores em torno do joelho. Eles demonstraram que os pacientes submetidos a amputações tinham dificuldades para andar em superfícies íngremes, irregulares ou escorregadias, mas eram ativos e menos preocupados em danificar o membro afetado. Pacientes com artrodese realizaram o trabalho físico e as atividades recreativas mais exigentes, porém tinham dificuldades para sentar, especialmente nos bancos traseiros dos carros, teatros ou arenas esportivas. Os pacientes submetidos à artroplastia geralmente levavam vida mais sedentária e eram mais cuidadosos com o membro, mas tiveram pouca dificuldade com atividades da vida diária. Esses pacientes também foram os menos autoconscientes sobre o membro.

Em pacientes com sobrevida de longo prazo após a ressecção de um sarcoma de extremidade, a probabilidade de sobrevivência do membro está associada com o tipo de reconstrução e a localização do tumor. Uma artrodese bem-sucedida é mais durável em longo prazo do que uma reconstrução articular móvel. Quanto às reconstruções protéticas, ou aloenxerto-protéticas, a localização é a questão mais importante, com as reconstruções proximais geralmente superando as reconstruções distais. (Este é o inverso do prognóstico para a sobrevida em geral do paciente, com sarcomas distais tendo prognóstico melhor que sarcomas proximais.) As reconstruções do fêmur proximal geralmente duram mais do que as reconstruções do fêmur distal, que, geralmente, duram mais que as da tíbia proximal.

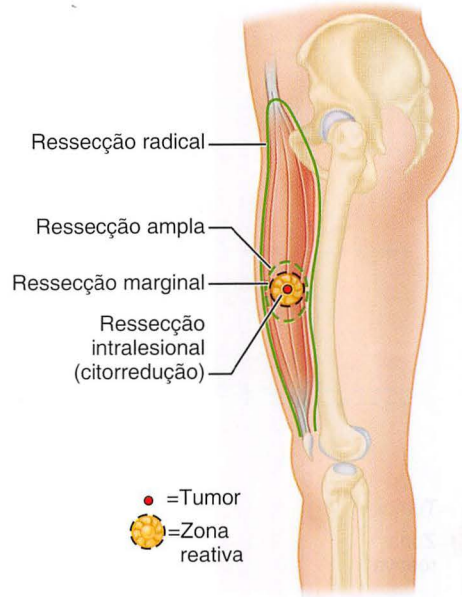

FIGURA 24-11 Classificação de Enneking para os procedimentos locais. (De Enneking WF: *Musculoskeletal tumor surgery*, vol 1, New York, 1983, Churchill Livingstone.)

Nenhum estudo mostrou diferença significativa entre a amputação e o salvamento do membro, em relação ao resultado psicológico ou à qualidade de vida em sobreviventes de longo prazo de sarcoma. A decisão pelo salvamento do membro ou amputação envolve mais do que a questão de saber se a lesão pode ser ressecada com margens amplas. O paciente, em última análise, deve tomar a decisão final, à luz de objetivos de longo prazo e decisões sobre o estilo de vida.

MARGENS

Ao descrever um procedimento cirúrgico oncológico, é imperativo que a margem cirúrgica seja adequadamente definida. Os termos *amputação* e *ressecção* significam pouco sem uma determinante descrevendo a margem. Isto é especialmente importante quando se avaliam os procedimentos cirúrgicos e os resultados na literatura. Em oncologia ortopédica, a margem cirúrgica é descrita por um dos quatro termos: *intralesional, marginal, ampla* ou *radical*. As amputações e ressecções salvadoras de membros podem estar associadas com qualquer dos quatro tipos de margens, e a margem deve ser definida, especificamente, para cada procedimento (Figs. 24-11 e 24-12).

A margem intralesional é aquela em que o plano de dissecção cirúrgica está dentro do tumor. Esse tipo de procedimento é muitas vezes descrito como "citorredução", pois deixa para trás tumor residual bruto. Esse procedimento pode ser apropriado para lesões benignas sintomáticas, quando a única alternativa cirúrgica seria sacrificar

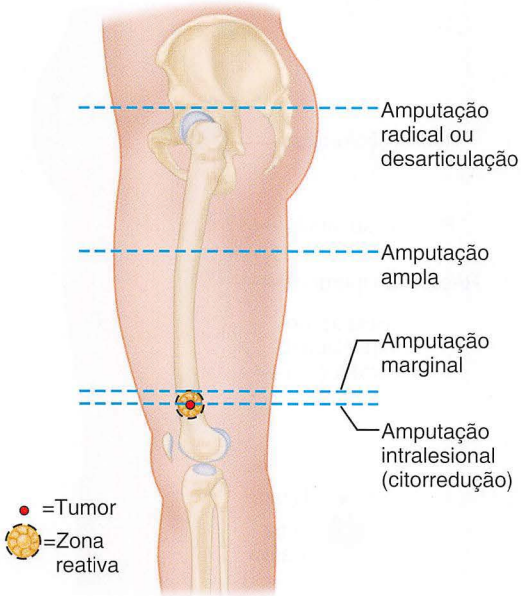

FIGURA 24-12 Classificação de Enneking para amputações. (De Enneking WF: *Musculoskeletal tumor surgery*, vol 1, New York, 1983, Churchill Livingstone.)

estruturas anatômicas importantes. Essa também pode ser apropriada como procedimento paliativo no cenário da doença metastática.

Enquanto os tumores musculoesqueléticos crescem, eles comprimem os tecidos ao redor e parecem tornar-se encapsulados. Esse envoltório de tecido reativo é muitas vezes referido como *pseudocápsula*. Uma margem marginal é obtida quando o plano mais próximo à dissecção passa através da pseudocápsula. Esse tipo de margem frequentemente é adequado para tratar a maior parte das lesões benignas e algumas lesões malignas de baixo grau. No alto grau de malignidade, entretanto, a pseudocápsula muitas vezes contém focos microscópicos da doença ou lesões "satélite". A ressecção marginal muitas vezes deixa para trás doença microscópica que pode levar à recorrência local, se as células tumorais remanescentes não responderem à quimioterapia adjuvante ou radioterapia. Apesar do aumento no risco de recorrência local, uma ressecção marginal pode ser preferível se a alternativa for um procedimento mais mutilante. Melhorias na radioterapia pré-operatória e quimioterapia neoadjuvante têm tornado as ressecções marginais em alternativas preferíveis à amputação em algumas circunstâncias selecionadas.

Margens amplas são alcançadas quando o plano de dissecção está no tecido normal. Embora nenhuma distância específica seja definida, todo o tumor permanece completamente rodeado por um manguito de tecido normal. A qualidade de uma margem é mais importante do que a quantidade (espessura) da margem. Por exemplo, uma margem fascial proporciona melhor plano de contenção para disseminação do tumor do que um plano de tecido subcutâneo similar ou mais espesso. Se o plano de dissecção toca a pseudocápsula em qualquer ponto, a margem deve ser definida como sendo marginal, e não ampla. Embora às vezes sejam impossíveis de alcançar, as margens amplas constituem a meta para a maioria dos procedimentos para lesões de alto grau de malignidade.

As margens radicais são alcançadas quando todos os compartimentos que contêm tumor são removidos em bloco. Para tumores profundos dos tecidos moles, isto implica a remoção de todo o compartimento (ou múltiplos compartimentos) de quaisquer músculos envolvidos. Para tumores ósseos, isto envolve a remoção de todo o osso e os compartimentos de quaisquer músculos envolvidos. As operações radicais foram previamente os procedimentos de escolha para a maioria das neoplasias de alto grau; no entanto, com as melhorias nos exames de imagem, os procedimentos radicais agora são raramente realizados, pois resultados oncológicos equivalentes geralmente podem ser obtidos com margens amplas.

Do ponto de vista oncológico, existem oito procedimentos cirúrgicos diferentes, pois as ressecções e amputações podem ser definidas mais adiante por qualquer uma das quatro margens. As amputações costumam atingir margens amplas (p. ex., uma amputação transfemoral alta para um osteossarcoma do fêmur distal) ou margens radicais (p. ex., a desarticulação de quadril para uma lesão femoral), mas esse nem sempre é o caso. Uma hemipelvectomia para um grande tumor intrapélvico pode permitir apenas a obtenção de margens marginais e seria referida como *amputação marginal*. Raramente um procedimento paliativo ou nível de amputação inapropriado deixa para trás doença residual bruta. Esses procedimentos são referidos como *amputações intralesionais*. Da mesma maneira, as ressecções de tumores ósseos ou dos tecidos moles para salvamento de membros podem ser categorizadas por qualquer dos tipos de margens, embora ressecções radicais em tumores ósseos sejam extremamente raras.

CURETAGEM

Muitos tumores ósseos benignos são tratados adequadamente por curetagem. Em comparação com a ressecção, a curetagem está associada com uma taxa maior de recorrência local; no entanto, a curetagem permite, muitas vezes, melhor resultado funcional. Embora este não seja um procedimento tecnicamente difícil, o cirurgião deve aderir, estritamente, a vários princípios para evitar uma taxa inaceitavelmente elevada de recorrência local, especialmente nos tumores benignos mais agressivos.

A curetagem é realizada fazendo-se primeiramente uma grande janela cortical através da lesão. Essa janela deve ser tão grande quanto a própria lesão. Se a janela é menor que a lesão, o cirurgião, inevitavelmente, deixa tumor residual sob a superfície inferior da cortical próxima. A massa tumoral é retirada com grandes curetas. Em seguida, a cavidade é ampliada em volta do osso hospedeiro normal em cada sentido, com uma broca elétrica. (O uso de uma broca elétrica é obrigatório para a curetagem de tumores ósseos.) Finalmente, a cavidade e a ferida devem ser irrigadas copiosamente para remover quaisquer detritos e células tumorais. Estes são os requisitos mínimos para uma curetagem "simples".

A curetagem "ampliada" inclui o uso de adjuvantes, tais como nitrogênio líquido, fenol, polimetilmetacrilato ou cauterização térmica (Fig. 24-13) para estender a destruição das células tumorais. Vários autores têm relatado taxas de recorrência muito reduzidas de tumores agressivos, com o uso de adjuvantes. A taxa de recorrência após curetagem ampliada para tumores de células gigantes é, agora, de aproximadamente 10%. Apesar de não ter sido provada em ensaios clínicos randomizados, esta parece ser uma grande melhoria comparada com a taxa de recorrência de 25% a 50% nos controles históricos relatados antes do uso rotineiro de adjuvantes.

Embora cada tratamento adjuvante tenha seus proponentes, nenhum estudo revelou que qualquer um seja superior, tendo cada um deles suas vantagens e desvantagens. A criocirurgia com nitrogênio líquido é eficaz em estender a eliminação do tumor. Estudos têm demonstrado que ela é superior ao fenol e ao metacrilato na criação de uma borda de osso necrótico (≤14 mm) em torno de cavidades experimentais em modelos animais e em cadáveres. O nitrogênio líquido normalmente é aplicado pela técnica de "despejo direto" e

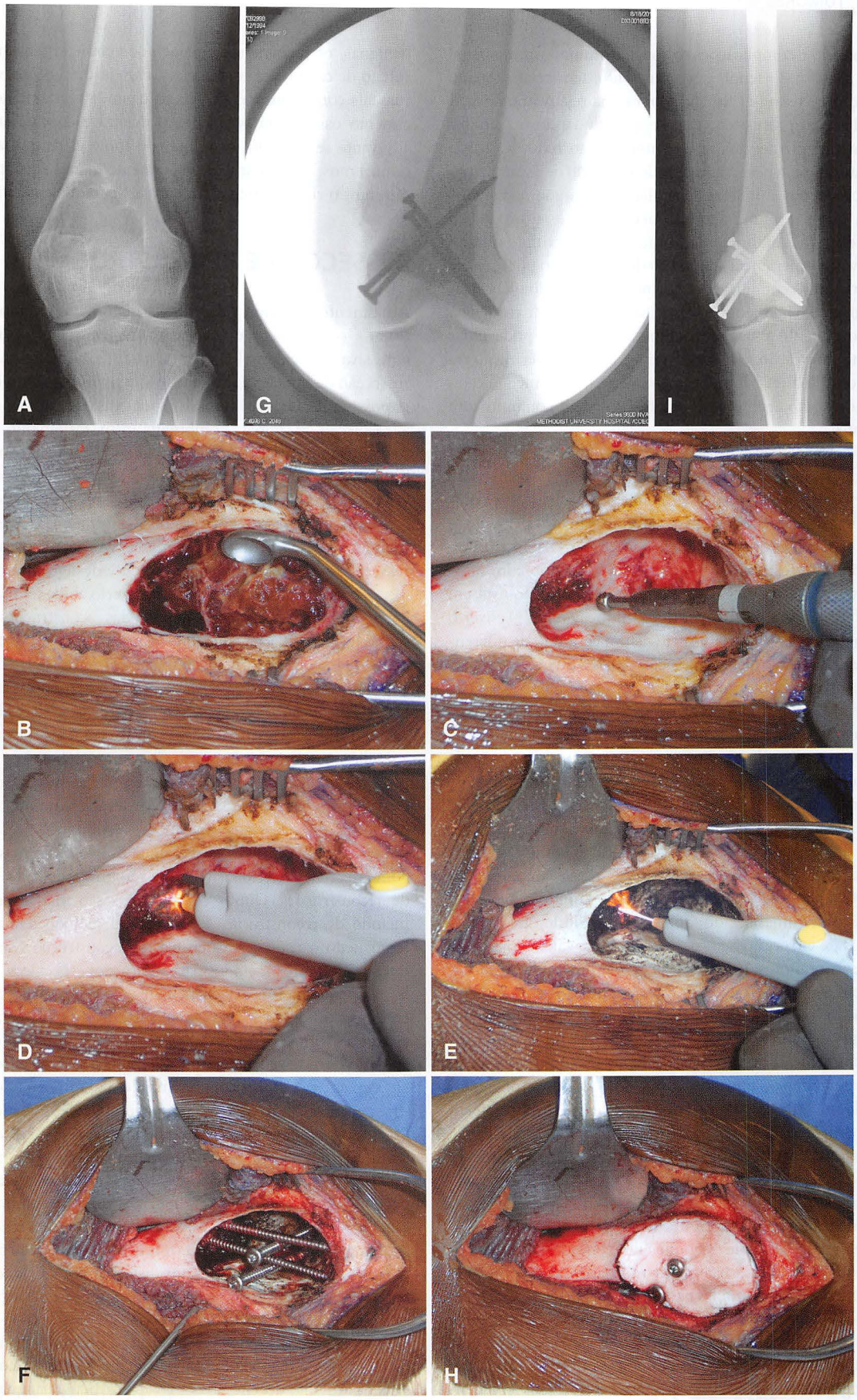

FIGURA 24-13 Curetagem. **A,** Tumor de células gigantes do fêmur distal. **B,** Após o diagnóstico patológico ser confirmado, a janela cortical é feita em tamanho maior do que o tumor para permitir exposição adequada. **C,** Depois que o tumor bruto é removido com grandes curetas, toda a cavidade tumoral é ampliada, em todas as direções, com uma broca de alta velocidade. **D** e **E,** A cavidade tumoral é tratada com feixe de coagulação de argônio. **F,** Parafusos são colocados para aumentar a resistência da reconstrução. **G,** A fluoroscopia é utilizada para confirmar a posição dos parafusos. **H,** O cimento ósseo é utilizado para preencher a cavidade. **I,** Vista pós-operatória.

pode estar associado a complicações maiores, incluindo fratura patológica e lesão nervosa. O fenol, por outro lado, tem relativamente pouca penetração no osso (<1 mm). Embora seja relativamente fácil de usar, complicações graves têm sido relatadas quando o fenol foi aplicado, inadvertidamente, nos tecidos normais ao redor. O tratamento adjuvante também pode ser realizado por meio de cauterização térmica, tal como com um feixe coagulador de argônio. Estudos demonstraram que a profundidade da necrose no osso esponjoso tratado com feixe coagulador de argônio é de aproximadamente 4 mm. Temos vasta experiência com o uso de coagulação por feixe de argônio e não notamos complicações que possam ser atribuídas diretamente ao seu uso. Finalmente, a despeito de alguma discordância na literatura, o cimento ósseo de polimetilmetacrilato pode atuar como adjuvante através do seu aquecimento pela polimerização ou através da toxicidade direta do monômero. Ele é facilmente aplicado e pode ser usado como agente de preenchimento, em conjunto com outros adjuvantes.

A última questão a ser considerada envolve o preenchimento da cavidade deixada após a curetagem. As opções incluem enxerto ósseo autólogo, aloenxerto, matriz óssea desmineralizada, substitutos artificiais de enxerto ósseo e cimento ósseo. O enxerto ósseo autólogo proporciona a taxa de cura mais rápida e mais confiável, pois é osteogênico, osteoindutor e osteocondutor, mas está associado com morbidade adicional no sítio de coleta e pode não estar disponível em quantidade suficiente para preencher uma grande cavidade. O enxerto ósseo autólogo deve ser colhido por meio de um conjunto de diferentes ferramentas para evitar a contaminação da área doadora. Mesmo que seja apenas osteocondutor, o enxerto esponjoso é incorporado de forma confiável. Ele está prontamente disponível em grandes quantidades e não envolve qualquer outra morbidade operatória. Apesar de o aloenxerto estar associado com o risco teórico de transmissão de doenças, não temos conhecimento de quaisquer casos notificados de transmissão dos vírus da hepatite ou da imunodeficiência humana através do uso do aloenxerto esponjoso liofilizado. Ganhamos experiência com o uso da matriz óssea desmineralizada como agente de preenchimento após a curetagem de tumores ósseos benignos. O material é osteocondutor, mas, em contraste com o aloenxerto esponjoso, o osso desmineralizado também é osteoindutor. Os substitutos artificiais de enxerto ósseo (p. ex., sulfato de cálcio, fosfato de cálcio) são osteocondutores, fáceis de utilizar e prontamente disponíveis. Eles podem ser utilizados sozinhos ou associados com enxerto ósseo autólogo, aspirados de medula óssea ou matriz óssea desmineralizada. Trabalhos anteriores mostram sua eficácia no que diz respeito ao preenchimento de defeitos relativamente grandes. Finalmente, o cimento ósseo pode ser utilizado como um agente de preenchimento. Além da sua utilização como adjuvante, ele possui a vantagem de fornecer estabilidade imediata, o que torna mais fácil a reabilitação e diminui o risco de fratura patológica. Outra vantagem do cimento ósseo está associada à detecção de recorrência local. Embora as recorrências tumorais sejam difíceis de reconhecer após o preenchimento de uma cavidade tumoral com enxerto ósseo ou substitutos ósseos, o tumor recorrente é facilmente reconhecido como uma expansão radiotransparente adjacente ao cimento ósseo. Uma desvantagem potencial do cimento ósseo (embora não provada) é que ele pode levar à degeneração articular precoce secundária à alteração biomecânica do osso subcondral. Adicionar uma camada de enxerto ósseo no osso subcondral antes da cimentação pode ajudar a minimizar a alteração biomecânica sugerida. Alguns autores, posteriormente, têm recomendado a remoção tardia rotineira do cimento em uma data e substituição com enxerto ósseo.

Atualmente, utilizamos a coagulação por feixe de argônio como tratamento adjuvante após a curetagem. Para a maioria das lesões benignas, os defeitos são preenchidos com um substituto ósseo de sulfato de cálcio/fosfato de cálcio. Para lesões benignas mais agressivas, tais como tumores de células gigantes, geralmente utilizamos o cimento ósseo para preencher o defeito e consideramos a fixação adjuvante se o defeito necessitar de apoio estrutural adicional. Não removemos, rotineiramente, o cimento numa data posterior, para diminuir o risco teórico de doença articular degenerativa.

RESSECÇÃO E RECONSTRUÇÃO

Atualmente, a maioria das lesões malignas musculoesqueléticas é tratada com ressecção local e reconstrução. Neoplasias benignas agressivas podem também ser tratadas dessa maneira. O objetivo da ressecção de uma lesão maligna é atingir amplas margens cirúrgicas, se possível. Se isso for impossível por causa de limitações anatômicas, a ressecção marginal, combinada com tratamento adjuvante ou neoadjuvante (p. ex., radioterapia para um sarcoma de tecidos moles), pode ser preferível à amputação, embora essa decisão deva ser tomada de forma individualizada, em conjunto com o paciente e a família. A ressecção marginal geralmente é adequada para a maior parte das neoplasias benignas. As técnicas específicas para ressecção serão discutidas mais adiante neste capítulo.

Apesar de a artrodese com aloenxerto ainda ter papel importante em algumas circunstâncias, a maioria das reconstruções envolve a preservação de uma articulação móvel, para a qual estão disponíveis três opções gerais: reconstrução com aloenxerto osteoarticular, reconstrução com endoprótese e reconstruções com compostos aloenxerto-prótese. (Uma opção adicional, a giroplastia, é discutida mais adiante neste capítulo.) Em geral, as reconstruções oncológicas envolvem taxas de complicações maiores do que as das artroplastias totais convencionais, por causa da natureza extensa da operação, a extensa perda tecidual, e dos efeitos comprometedores da radioterapia e quimioterapia associadas. Além disso, essas reconstruções são muitas vezes realizadas em pacientes jovens, que são extremamente ativos. Algumas complicações, como necrose da ferida e infecção, são universais para todos os tipos de reconstruções. Outras complicações são mais específicas para o método de reconstrução. Embora cada método tenha proponentes, temos feito o uso mais extensivo de reconstrução com endoprótese, reservando outros métodos para indicações específicas.

Os aloenxertos osteoarticulares oferecem várias vantagens atraentes, incluindo a capacidade de substituir os ligamentos, tendões e estruturas intra-articulares. Vários autores têm relatado sucesso com esse método de reconstrução; no entanto, outros autores relataram altas taxas de complicações, incluindo não união na junção enxerto-hospedeiro, fratura por fadiga, infecção, colapso articular, luxação, doença articular degenerativa e falha nas inserções de ligamentos e tendões. Aloenxertos osteoarticulares podem ter um papel como medida temporária para preservar uma fise adjacente em um paciente imaturo, quando as alternativas incluem amputação ou o sacrifício de ambas as fises. O aloenxerto osteoarticular da tíbia proximal pode ser utilizado em um paciente imaturo, numa tentativa de preservar a fise do fêmur distal até a maturidade esquelética. Este pode ser convertido depois para uma reconstrução com endoprótese, quando se tornar necessário.

Os compostos aloenxerto-prótese podem prover uma solução de longo prazo para alguns pacientes. Eles evitam as complicações da doença articular degenerativa e colapso articular, enquanto ainda preservam a capacidade de inserir tecidos moles diretamente, como o tendão patelar ou os abdutores do quadril. Estão associados, no entanto, com fratura por fadiga, infecção, e não união na junção do enxerto-hospedeiro. Embora muitos cirurgiões usem compostos

aloenxerto-prótese como método primário de reconstrução, a nossa principal indicação é um comprimento inadequado de osso hospedeiro restante para fixar a haste de uma endoprótese. Nós ainda utilizamos uma prótese não convencional na reconstrução com aloenxerto para fixação do osso hospedeiro remanescente (Fig. 24-14).

A reconstrução com endoprótese também pode fornecer função de longo prazo para alguns pacientes e está associada com suas próprias complicações. A reconstrução com endoprótese proporciona a vantagem de estabilidade imediata previsível que permite recuperação mais rápida, com suporte imediato de carga total. A maioria das endopróteses é modular, permitindo o incremento do alongamento do membro enquanto o paciente imaturo cresce. As melhorias nos materiais de implante têm aumentado bastante a durabilidade das endopróteses modernas; no entanto, todas estão

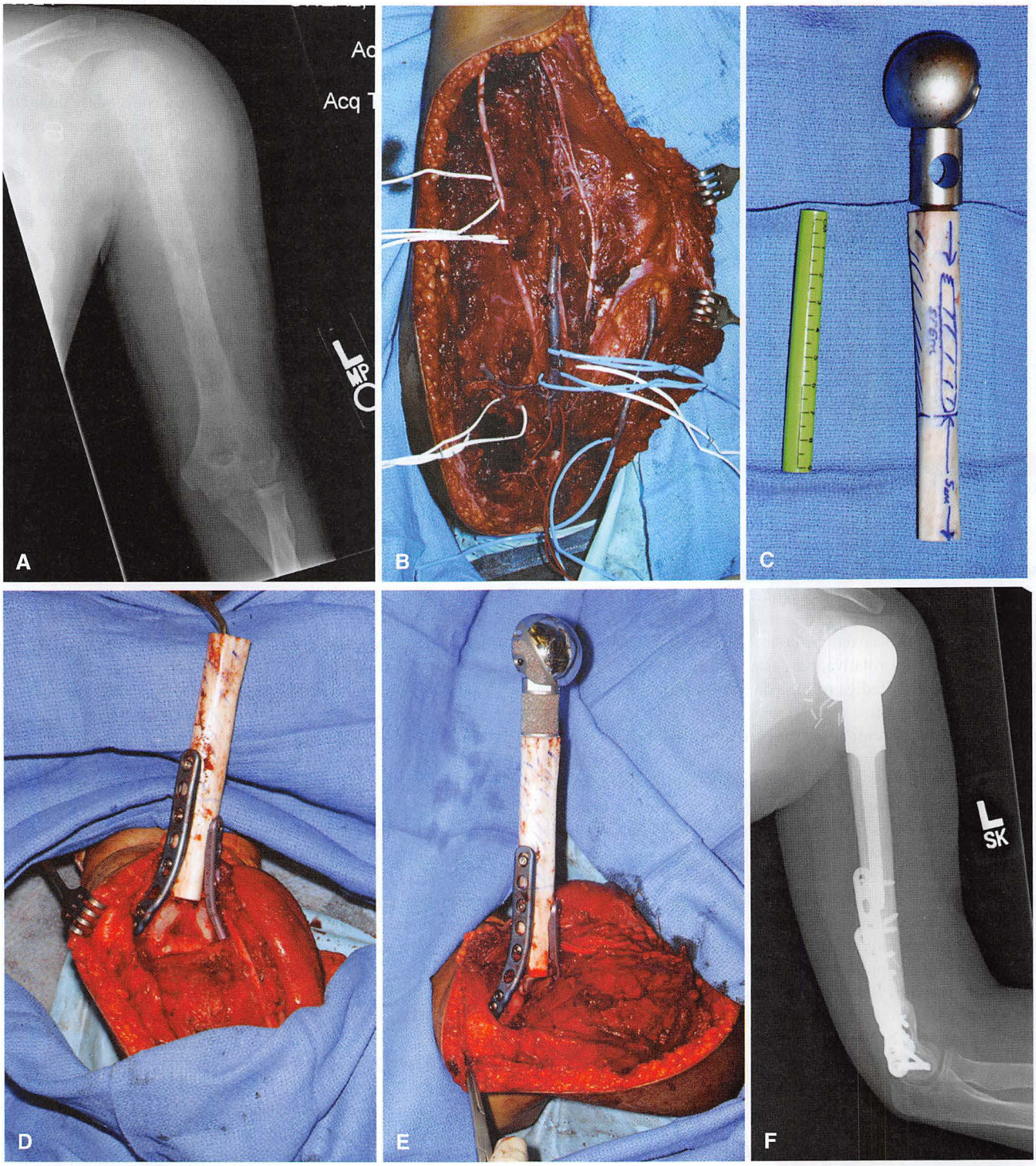

FIGURA 24-14 Menina de 10 anos com osteossarcoma de úmero. **A,** Radiografia anteroposterior do úmero esquerdo mostra o tumor se estendendo para baixo, para a diáfise distal. **B,** Fotografia intraoperatória após ressecção ampla do tumor. **C,** Aloenxerto de úmero é preparado para receber a haste de prótese não convencional. **D,** O aloenxerto é fixado ao restante do osso com placas medial e lateral. **E,** A prótese é cimentada no aloenxerto. **F,** Radiografia pós-operatória.

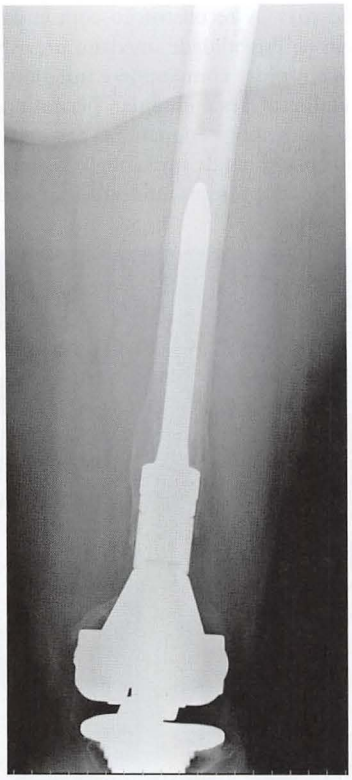

FIGURA 24-15 Ponte cortical extramedular desenvolve-se na interface osso hospedeiro-prótese.

associadas com complicações em longo prazo, se o paciente estiver curado da doença. O desgaste do polietileno ainda é um fator limitante para as superfícies articulares, mas os implantes são facilmente substituíveis na maioria das próteses. A fratura por fadiga pode ocorrer na dobradiça rotativa, mas esta também é facilmente substituível. A fratura por fadiga na base da haste intramedular onde ela se une ao corpo da prótese é mais problemática. Neste local, a extração da haste remanescente pode ser extremamente difícil.

Próteses para segmentos ósseos e articulares são mais comumente protegidas através da fixação composta. Uma haste intramedular é fixada com cimento, e a região do "ombro" da prótese é construída com revestimento poroso, com o objetivo de, mais adiante, promover uma ponte cortical extramedular (Fig. 24-15).

A fixação inicial com cimento proporciona estabilidade imediata para rápida reabilitação. A finalidade da ponte cortical extramedular é servir como uma sutura em bolsa para proteger a interface cimento-osso de resíduos de partículas geradas na superfície articular e para proporcionar suporte estrutural adicional, protegendo a junção da base da haste com o corpo da prótese. Essa área é suscetível, de outra forma, à fratura por fadiga como resultado da concentração de tensões. Embora seu benefício não tenha sido estabelecido, o enxerto ósseo na região do "ombro" da prótese, para promover ponte extracortical, tem sido defendido por vários autores.

CONSIDERAÇÕES PARA PACIENTES PEDIÁTRICOS

A futura desigualdade de comprimento dos membros deve ser considerada nos pacientes pediátricos. Para pacientes que estão perto da maturidade esquelética, o membro reconstruído pode ser alongado

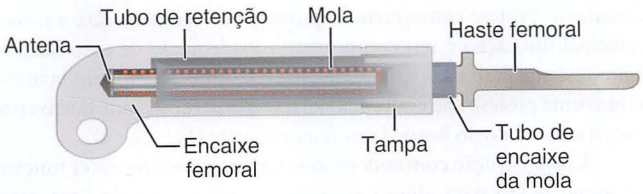

FIGURA 24-16 Prótese expansível não invasiva Repiphysis®. (Cortesia de Wright Medical Technology, Arlington, TN.)

1 cm no procedimento inicial. Além disso, a epifisiodese do membro contralateral pode ser feita em idade apropriada para preservar a igualdade de comprimento de membros (ou para minimizar a desigualdade). Para pacientes mais jovens, no entanto, outras opções devem ser consideradas. Embora a amputação e a giroplastia fossem anteriormente consideradas os únicos tratamentos razoáveis para pacientes muito jovens com sarcomas ósseos, o uso de próteses expansíveis atualmente está ganhando apoio.

Ganhamos experiência considerável com o uso da Prótese Expansível Repiphysis (Wright Medical Technology, Arlington, TN) (Fig. 24-16). A técnica cirúrgica para implantação desse dispositivo é semelhante à de outras endopróteses (Fig. 24-17). O curso pós-operatório, a reabilitação, a função e as complicações são, da mesma forma, semelhantes. O dispositivo é único, no entanto, na medida em que utiliza a energia armazenada em uma mola comprimida para permitir a expansão futura da prótese enquanto a criança cresce. Quando uma discrepância no comprimento da perna se desenvolve, a criança é programada para uma expansão (Fig. 24-18). O procedimento é realizado na sala de fluoroscopia com o paciente sob sedação leve. O mecanismo de bloqueio é identificado na prótese, utilizando a fluoroscopia, e uma bobina eletromagnética é colocada sobre a perna do paciente a esse nível. A bobina eletromagnética é ativada por 20 segundos, o que aquece um elemento na prótese, fundindo um pequeno segmento de polietileno e permitindo a expansão controlada da mola. Os comprimentos das pernas são reavaliados por fluoroscopia e o processo é repetido uma ou duas vezes, se necessário. Temos sido capazes de ganhar de 0,5 a 1,5 cm durante cada sessão de expansão programada. As sessões de expansão podem ser agendadas a cada 4 semanas, se necessário, para permitir que a perna operada possa se recuperar. Depois das sessões de expansão, a maioria dos pacientes é capaze de deambular imediatamente, sem dispositivo auxiliar. Embora este dispositivo não seja tão durável e os problemas mecânicos sejam comuns, as complicações são relativamente fáceis de resolver. Além disso, os pacientes esqueleticamente imaturos, tratados para sarcomas ósseos, têm a possibilidade de manter a igualdade do comprimento de membros após a conclusão do crescimento.

TÉCNICAS CIRÚRGICAS

EXTREMIDADE SUPERIOR

Em contraste com a extremidade inferior, mesmo o melhor membro artificial falha em fornecer função comparável na extremidade superior. A imaginologia e técnicas cirúrgicas modernas permitem o salvamento do membro, na maioria das circunstâncias. As ressecções do úmero proximal frequentemente requerem o sacrifício do nervo axilar, e as ressecções da diáfise do úmero frequentemente requerem o sacrifício do nervo radial. Mesmo com o sacrifício de três nervos principais, o salvamento do membro geralmente

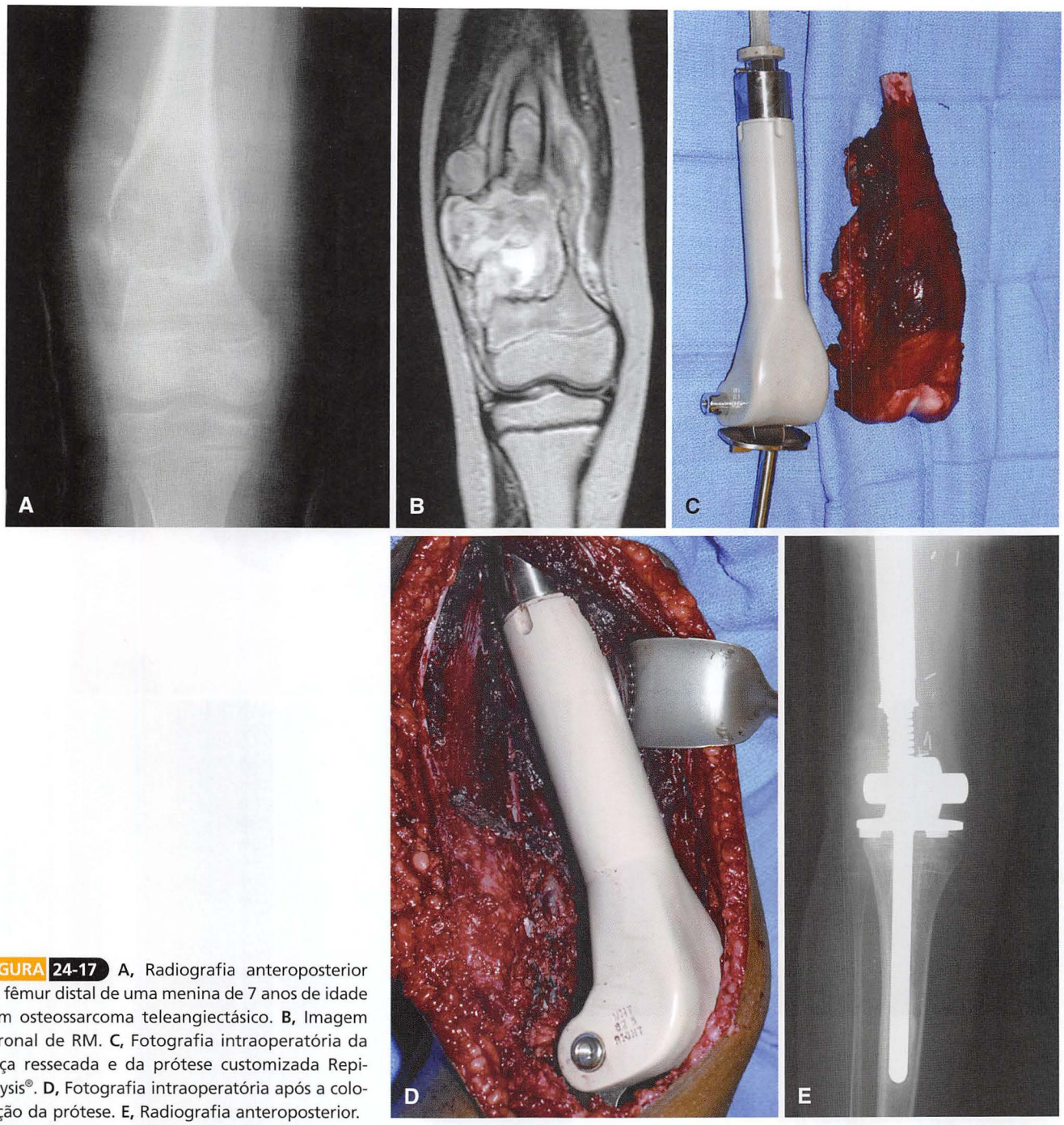

FIGURA 24-17 **A,** Radiografia anteroposterior do fêmur distal de uma menina de 7 anos de idade com osteossarcoma teleangiectásico. **B,** Imagem coronal de RM. **C,** Fotografia intraoperatória da peça ressecada e da prótese customizada Repiphysis®. **D,** Fotografia intraoperatória após a colocação da prótese. **E,** Radiografia anteroposterior.

proporciona função melhor que a de um membro artificial. Se o nervo mediano ou o ulnar tiverem de ser sacrificados, o salvamento do membro ainda pode valer a pena se músculos funcionantes estão disponíveis para transferências. Uma indicação para amputação é o envolvimento neurovascular extenso. A fratura patológica desviada pode ser uma indicação relativa.

RESSECÇÃO DA CINTURA ESCAPULAR

Os tumores da escápula frequentemente são complicados pela extensão para a articulação glenoumeral, que requer a ressecção extra-articular da cabeça umeral em bloco com a escápula. Da mesma maneira, o tendão do bíceps oferece passagem para os tumores do úmero proximal se estenderem para a articulação, e a ressecção muitas vezes requer escapulectomia parcial extra-articular. Para criar uma terminologia padrão para vários procedimentos cirúrgicos de ressecção da cintura escapular e permitir a comparação significativa dos resultados, Malawer et al. propuseram uma classificação desses procedimentos. Eles observaram que os conceitos anteriores não descreviam adequadamente as margens cirúrgicas, a relação do tumor para com os compartimentos anatômicos, o estado da articulação glenoumeral, a magnitude do procedimento cirúrgico ou o estado do mecanismo abdutor.

O sistema proposto baseia-se, exclusivamente, nas estruturas removidas, refletindo o tipo de ressecção e sua relação com a

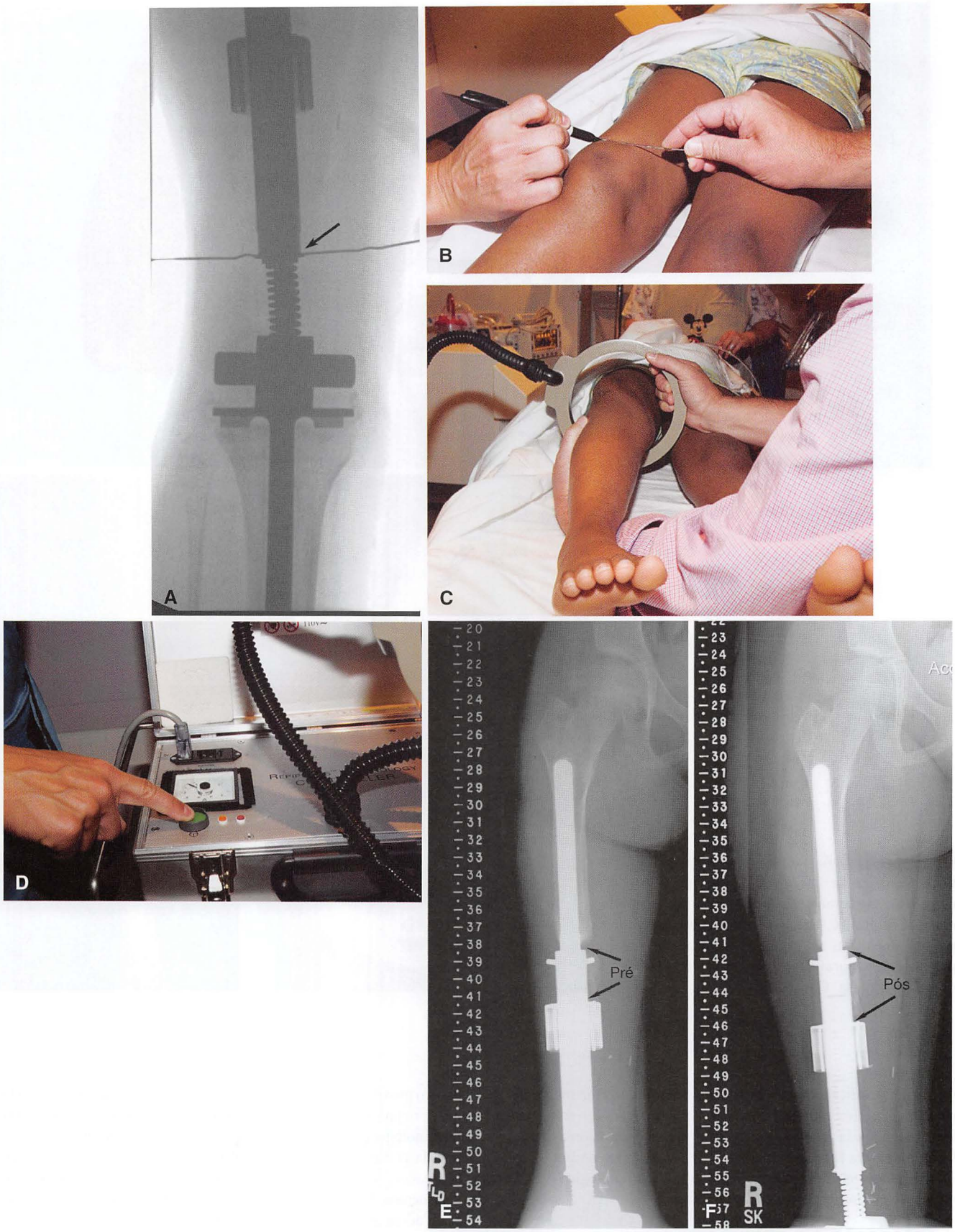

FIGURA 24-18 Procedimento de alongamento com prótese expansível Repiphysis®. **A,** Mecanismo de travamento (seta) localizado. **B,** A perna do paciente é marcada nesse local. **C,** A bobina eletromagnética é posicionada em torno da perna do paciente, ao nível do mecanismo de bloqueio. **D,** Dispositivo ativado. **E** e **F,** Radiografias pré-expansão e pós-expansão.

articulação glenoumeral, e indica um aumento progressivo na magnitude do procedimento cirúrgico. Além disso, ele indica o estado do mecanismo abdutor. Os procedimentos são divididos em seis tipos: tipo I, intra-articular com ressecção umeral proximal; tipo II, ressecção escapular parcial; tipo III, escapulectomia total intra-articular; tipo IV, escapulectomia total extra-articular e ressecção da cabeça umeral; tipo V, ressecção extra-articular da cabeça umeral; e tipo VI, ressecção umeral extra-articular e escapular total. Cada tipo é subdividido de acordo com o *status* do mecanismo abdutor: A, intacto, ou B, ressecção parcial ou completa (Fig. 24-19).

RESSECÇÃO DA CINTURA ESCAPULAR

O procedimento de Tikhoff-Linberg para ressecção da cintura escapular consiste na escapulectomia total, a excisão parcial ou total da clavícula e excisão do úmero proximal. Esse procedimento é útil no tratamento de tumores malignos em torno do ombro nos quais existe margem suficiente de tecido normal para liberar as estruturas neurovasculares.

TÉCNICA 24-1

(MARCOVE, LEWIS E HUVOS)

- Coloque o paciente em decúbito lateral livre, o que permite o acesso a ambas as porções, anterior e posterior do ombro. Prepare toda a extremidade, do pescoço até a orelha, e a linha média do tronco tanto anteriormente quanto posteriormente para baixo, para a crista ilíaca, dentro do campo estéril.
- Faça uma incisão partindo da extremidade medial da clavícula e estenda-a lateralmente ao longo dos dois terços mediais do osso. A incisão é então curvada inferiormente sobre o processo coracoide e continuada ao longo da face medial do braço (Fig. 24-20A). A partir do meio dessa incisão, faça uma extensão longitudinal posterior ao longo do meio da escápula ao seu ângulo inferior. Incise o deltoide e o peitoral maior inferior à clavícula e medial à coracoide (Fig. 24-20B). O acesso às estruturas neurovasculares é facilitado seccionando-se e refletindo o peitoral menor e o tendão conjunto na inserção no processo coracoide. Um dedo de luva ou instrumento

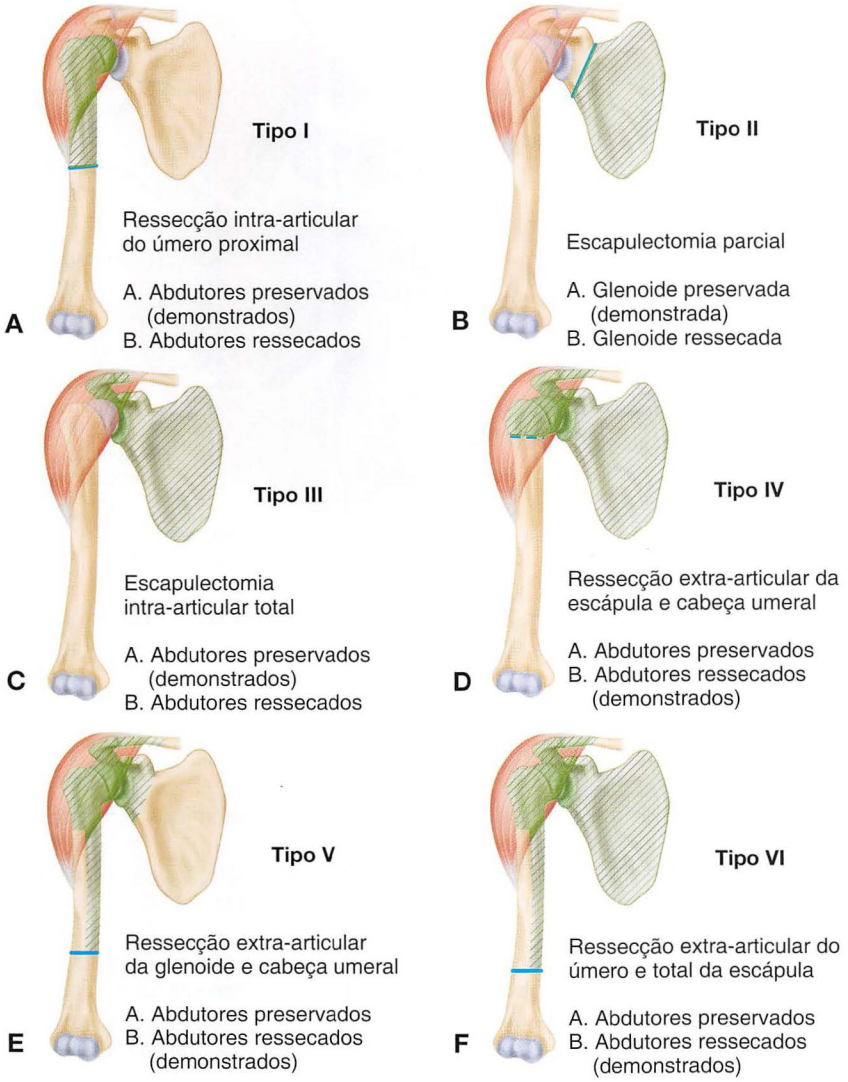

FIGURA 24-19 Classificação cirúrgica das ressecções da cintura escapular. **A,** Tipo I: ressecção intra-articular do úmero proximal. **B,** Tipo II: escapulectomia parcial. **C,** Tipo III: escapulectomia total intra-articular. **D,** Tipo IV: ressecção extra-articular da escápula e cabeça do úmero. **E,** Tipo V: ressecção extra-articular do úmero e glenoide. **F,** Tipo VI: ressecção extra-articular total da escápula e cabeça do úmero.

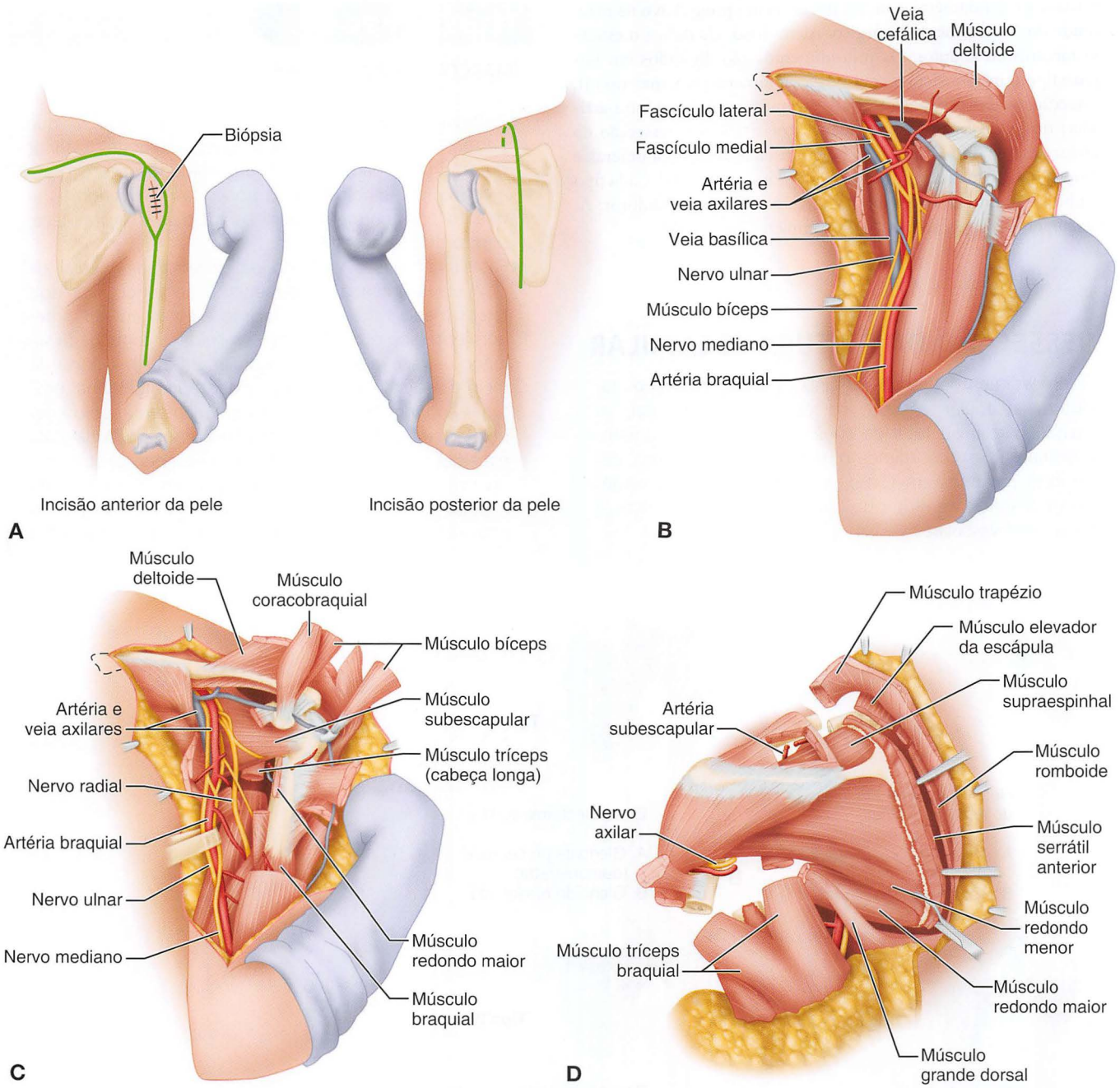

FIGURA 24-20 **Ressecção da cintura escapular segundo Marcove, Lewis e Huvos. A, Incisão de pele. B-D, Anatomia cirúrgica da ressecção (veja o texto).** (De Marcove RC, Lewis MM, Huvos AG: En bloc upper humeral interscapulothoracic resection: the Tikhoff-Linberg procedure, *Clin Orthop Relat Res* 124:219, 1977.) **VEJA A TÉCNICA 24-1.**

pode ser passado profundamente a esses tendões para proteger as estruturas profundas durante a sua secção.

- Ligue a veia cefálica e exponha os vasos axilares e o plexo braquial. Identifique se o feixe neurovascular não está envolvido pelo tumor. Tração medial suave das estruturas neurovasculares auxilia na identificação dos vasos circunflexos umerais anterior e posterior, que são então ligados. Os vasos axilares são então protegidos pelo restante do procedimento através do afastamento medial. Se necessário, sacrifique os nervos radial e musculocutâneo.
- Seccione os músculos bíceps, tríceps, redondo maior e grande dorsal à distância do tumor (Fig. 24-20C).
- Osteotomize a extremidade medial da clavícula.
- Desenvolva a extensão posterior da incisão já descrita. Mantenha os retalhos cutâneos tão espessos quanto possível e exponha as bordas medial e lateral da escápula. Mobilize o ângulo inferior e a borda vertebral da escápula,

seccionando os músculos grande dorsal, trapézio, romboide e os músculos elevadores da escápula (Fig. 24-20D).

- Tome cuidado em preservar amplas margens de tecidos moles em lesões escapulares. Se a lesão se situar no úmero proximal, uma osteotomia escapular pode ser feita ao nível da coracoide; em seguida, o corpo da escápula é poupado.
- Levante um retalho lateral de pele sobre a parte superior do braço, deixando o deltoide com a peça.
- Complete a mobilização da escápula, seccionando os músculos omo-hióideo e serrátil anterior, dividindo e ligando os vasos supraescapular, subescapular e cervicais transversais.
- Seccione os músculos bíceps e braquial no local pretendido para a osteotomia umeral, conforme determinado a partir da imaginologia pré-operatória. Osteotomize o úmero a esse nível e remova a peça. Confirme margens adequadas através de biópsia e congelação.
- Reinsira o bíceps e o tríceps no trapézio, peitoral maior e grande dorsal.
- Insira uma prótese umeral no úmero remanescente e ancore a extremidade superior na segunda costela ou na clavícula remanescente.
- Feche a ferida sobre drenos e coloque um imobilizador de ombro.

RESSECÇÃO DA CLAVÍCULA

Como a clavícula é subcutânea, as lesões em geral são descobertas precocemente. A extremidade pode ser ressecada ou mesmo o osso inteiro pode ser excisado com pouca perda de função. As técnicas de ressecção da extremidade medial ou lateral da clavícula são discutidas no Capítulo 61.

RESSECÇÃO DA ESCÁPULA

Partes da escápula, variando de um pequeno segmento a todo o corpo do osso, podem ser ressecadas por conta de tumores benignos ou malignos e infecções. O músculo subescapular muitas vezes fornece margem adequada, protegendo os tumores da escápula da invasão direta da parede torácica, mesmo tardiamente. A extensão do tumor para a parede torácica ou o envolvimento das estruturas neurovasculares axilares impediriam a indicação para ressecção escapular isolada. Depois que o corpo ou a espinha da escápula são ressecados, o ombro permanece bastante estável e funcional, pois o acrômio, a glenoide e a coracoide não são afetados e o úmero permanece em posição próxima ao normal (Figs. 24-21 a 24-23). No entanto, a ressecção da glenoide requer o reparo do restante dos tecidos moles em torno do úmero proximal, para fornecer algum elemento de estabilidade. A estabilidade e funcionalidade são menos previsíveis nessa situação.

O texto continua na página 816

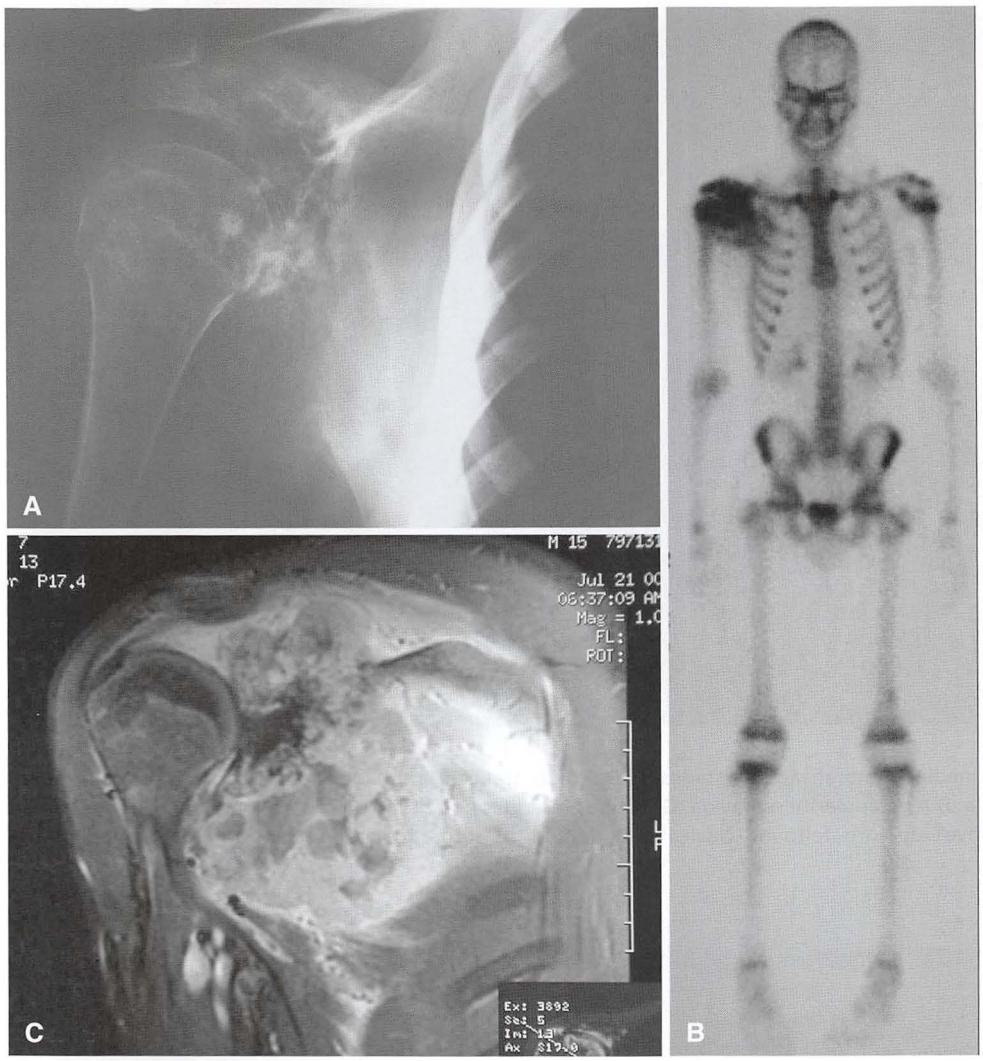

FIGURA 24-21 Escapulectomia em um menino de 15 anos com osteossarcoma da escápula direita. **A,** Radiografia anteroposterior **B,** Cintilografia óssea. **C,** Imagem de RM.

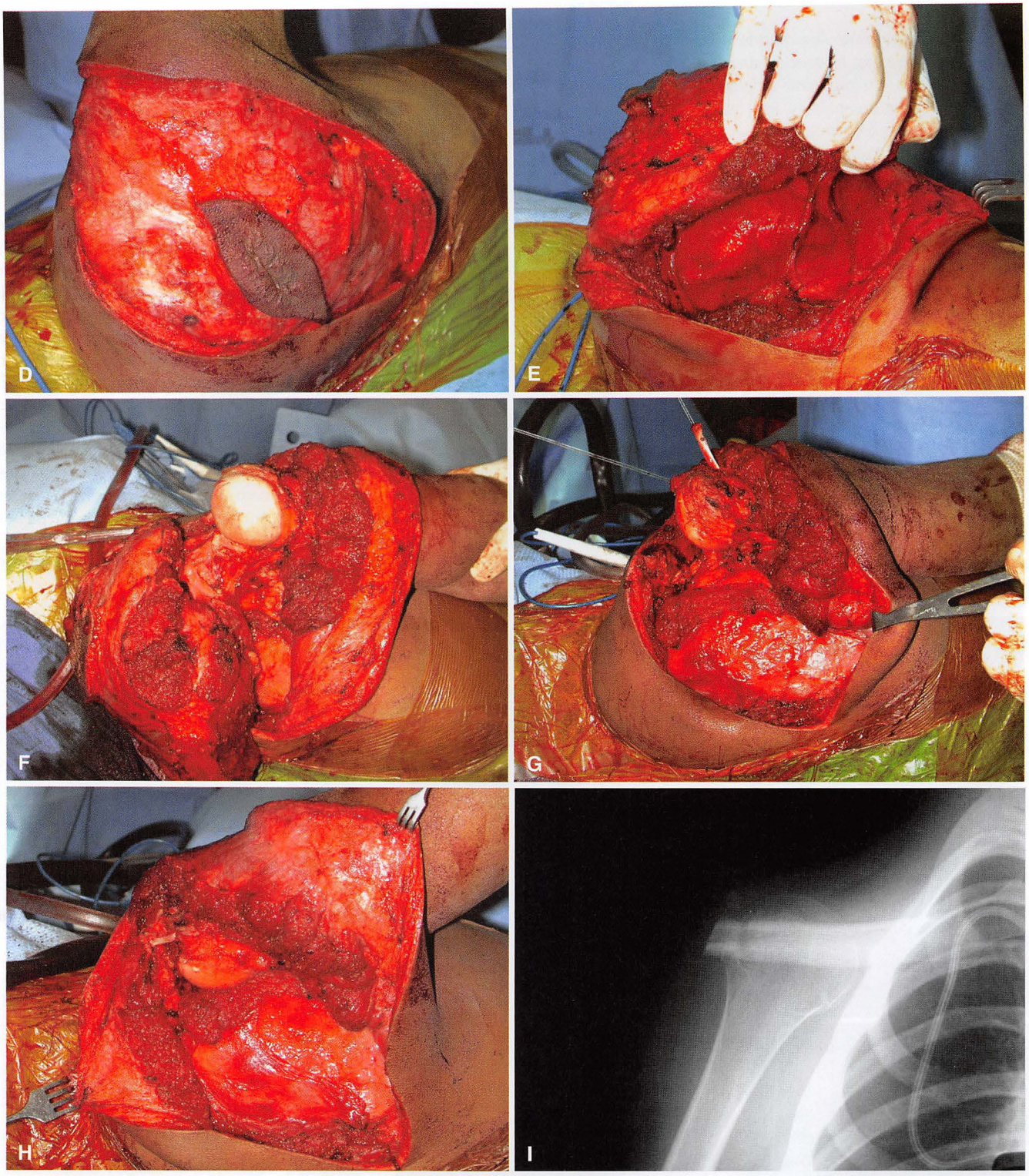

FIGURA 24-21, cont. **D,** Retalhos medial e lateral são levantados. **E,** Deltoide, trapézio, romboides e elevador da escápula foram liberados de suas inserções na escápula. **F,** A escápula foi removida. **G,** Suturas inseridas no tendão da cabeça longa do bíceps e tendão conjunto. **H,** Tendões reparados através de furo feito na clavícula. O deltoide é suturado ao músculo trapézio. **I,** Radiografia pós-operatória.

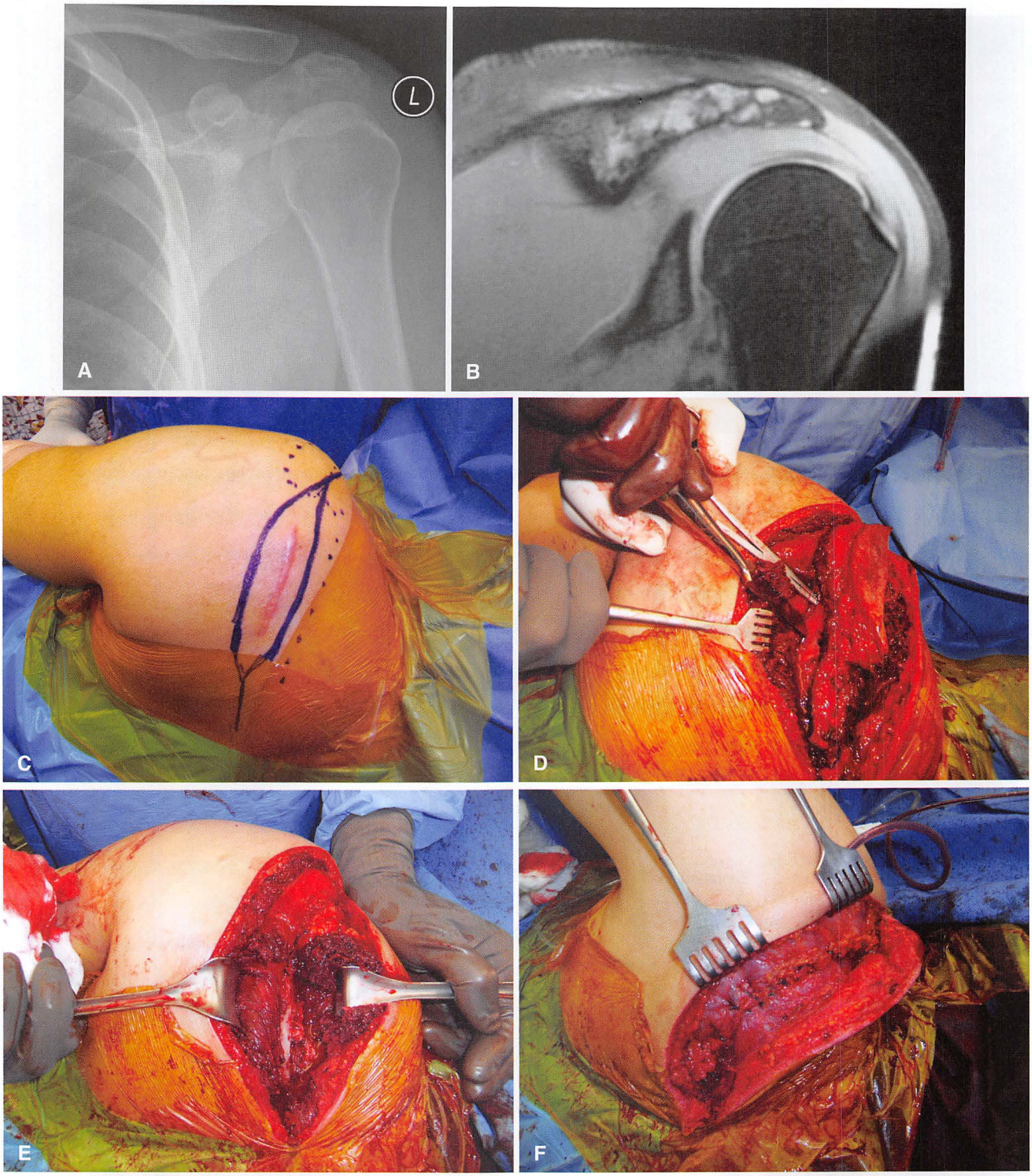

FIGURA 24-22 Condrossarcoma da espinha da escápula e acrômio. **A,** Radiografia anteroposterior. **B,** Imagem de RM mostra a extensão do tumor. **C,** Incisão elíptica ao redor da cicatriz da biópsia. **D,** Osteotomia na base da espinha da escápula. **E,** Espinha e acrômio foram ressecados. **F,** Deltoide reparado ao músculo trapézio.

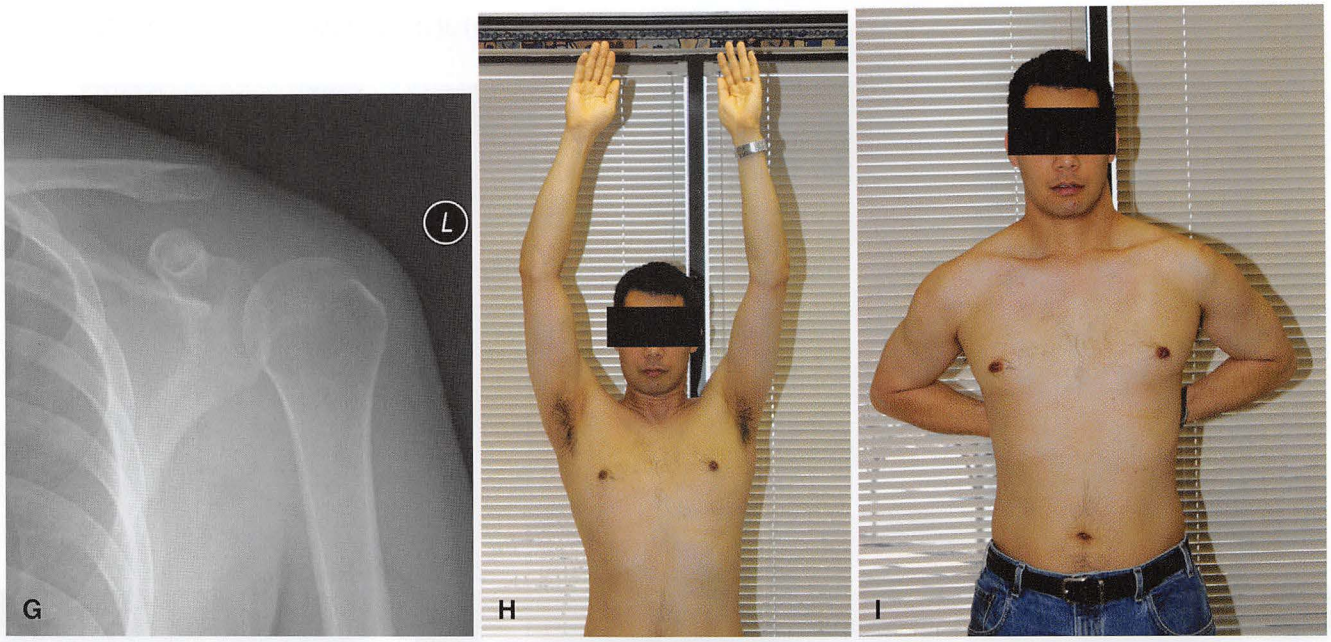

FIGURA 24-22, cont. **G,** Radiografia pós-operatória. **H** e **I,** Fotografias clínicas demostram boa função do ombro.

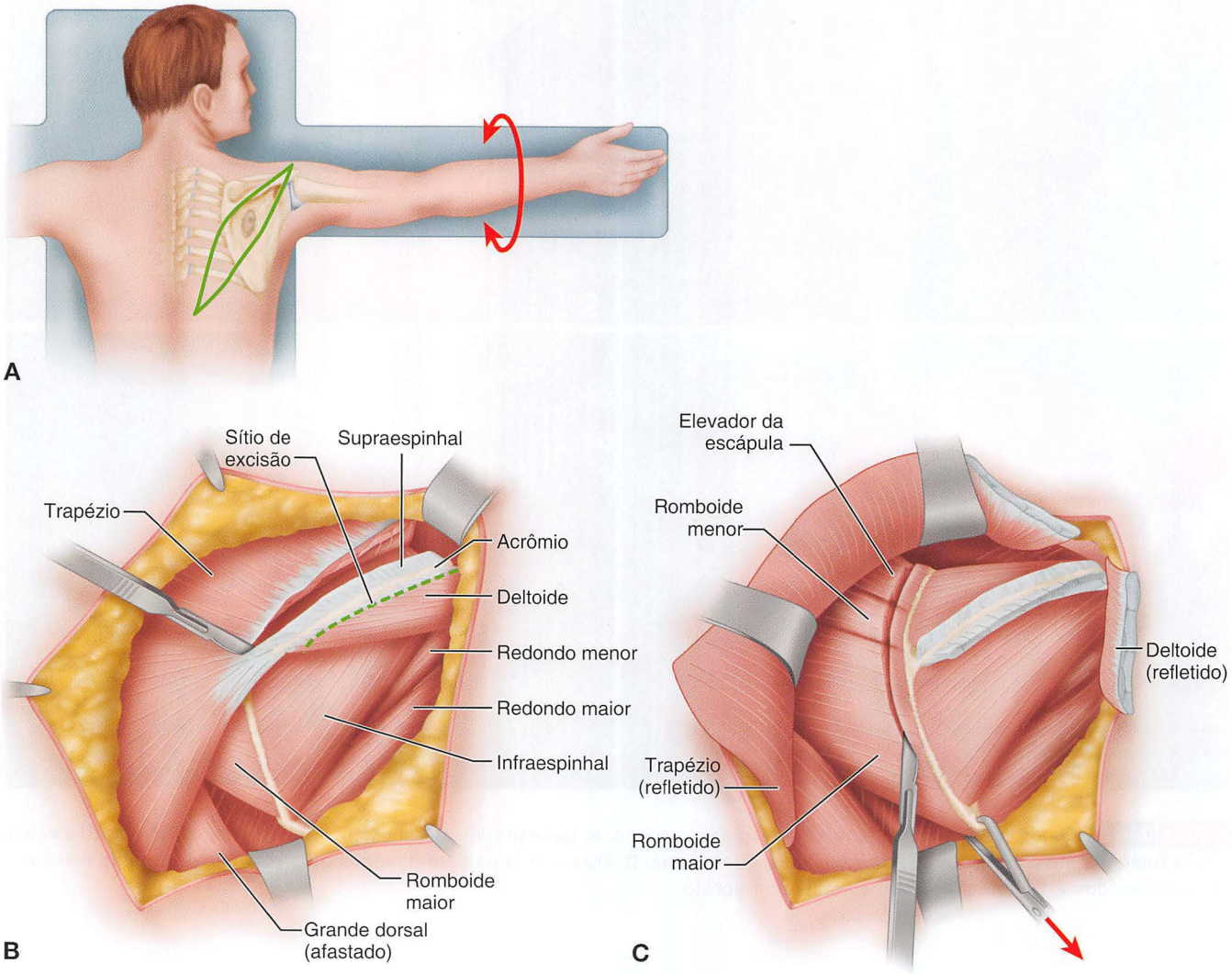

FIGURA 24-23 Escapulectomia por tumor. **A,** Posição do paciente e da incisão para a cirurgia de tumor localizado no centro da escápula (*mancha escura*). O braço deve ser preparado completamente livre para que possa ser mobilizado, facilitando a excisão das inserções musculares. **B,** Músculos escapulares expostos depois de levantar os retalhos cutâneos. O músculo trapézio é ressecado na espinha da escápula, como demonstrado. A *linha verde tracejada* indica o local de excisão do músculo deltoide. **C,** Os músculos trapézio e deltoide foram refletidos, e o músculo grande dorsal foi afastado distalmente.

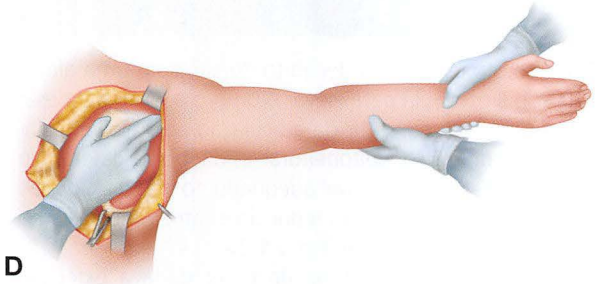

D

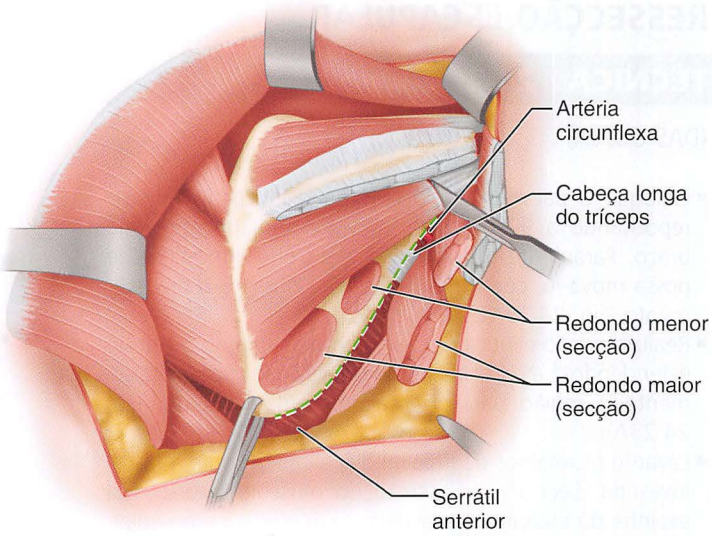

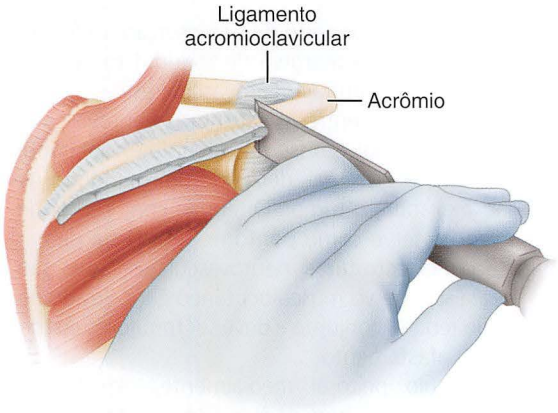

E_1

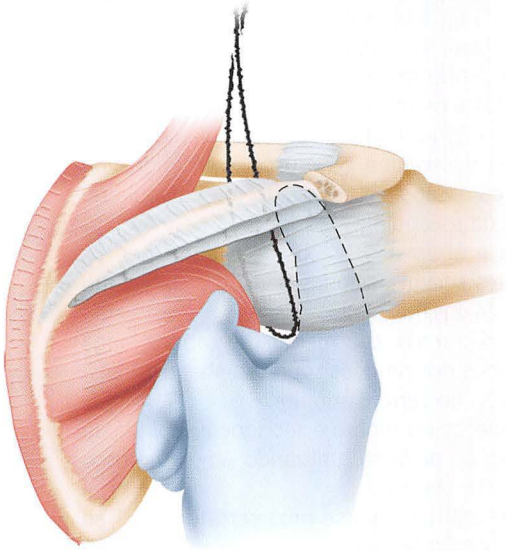

E_2

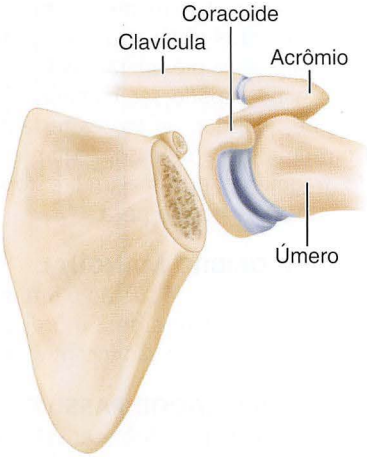

E_3

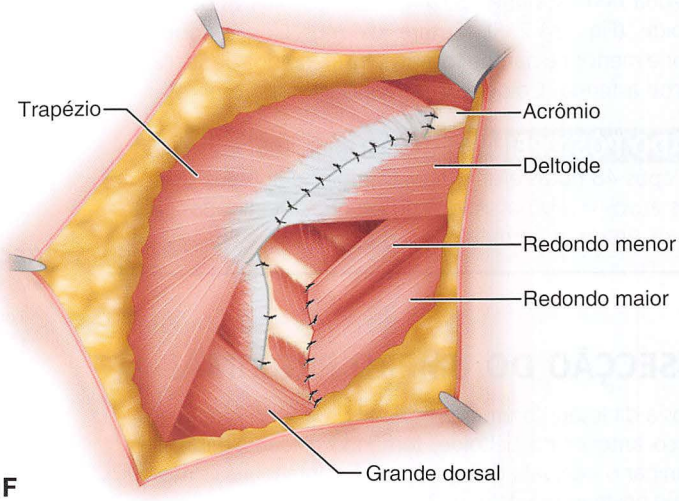

F

FIGURA 24-23, cont. **D,** *Inserção*, palpação dos conteúdos axilares, que necessitam ser afastados do campo operatório. A ilustração principal mostra a ponta da escápula puxada inferomedialmente e os músculos desinseridos conforme demonstrado. A *linha verde quebrada* indica a linha de secção dos músculos supraespinhal, infraespinhal e serrátil anterior. **E_1,** Secção da espinha da escápula na base do acrômio, com osteótomo. Após o músculo subescapular ser incisado sob a orientação do dedo do cirurgião, a serra de Gigli é passada em torno do colo de escápula, que é seccionado (**E_2**). **E_3,** Escápula ressecada com articulação do ombro intacta. **F,** Fechamento e reinserção dos músculos. Deltoide e trapézio são suturados entre si e ao processo acromial. Os músculos redondos maior e menor são suturados à parede torácica. (Redesenhada a partir de Das Gupta TK: Scapulectomy: indications and technique, *Surgery* 67:601, 1970.) **VEJA A TÉCNICA 24-2.**

RESSECÇÃO ESCAPULAR

TÉCNICA 24-2

(DAS GUPTA)

- Coloque o paciente em decúbito ventral com o braço repousando a 90 graus de abdução em um apoio de braço. Paramente o braço livre, para que um assistente possa movê-lo, conforme necessário, durante o procedimento (Fig. 24-23A).
- Realize incisão elíptica na pele, compreendendo o tumor, estendendo-a a partir da ponta do acrômio superolateralmente à região paravertebral inferomedialmente (Fig. 24-23A).
- Levante os retalhos de pele medial e lateral sobre a fáscia investida. Seccione a inserção do músculo trapézio na espinha da escápula e afaste os músculos superomedialmente, expondo o músculo supraespinhal (Fig. 24-23B).
- Seccione a inserção do músculo deltoide no acrômio. Seccione a inserção do grande dorsal no ângulo inferior da escápula e afaste os músculos inferiormente.
- Aplique tração no ângulo inferior da escápula com uma pinça de campo e seccione os músculos inseridos no limite vertebral da escápula e o elevador da escápula no ângulo superior da escápula (Fig. 24-23C).
- Gire a escápula e abduza o braço, permitindo que os conteúdos axilares sejam afastados para fora do campo operatório (Fig. 24-23D).
- Seccione o redondo maior e o menor e a cabeça longa do tríceps, seguidos dos tendões supraespinhal e infraespinhal e a inserção do serrátil anterior.
- Exponha a articulação do ombro e seccione a espinha da escápula próximo ao acrômio, utilizando um osteótomo ou serra sagital (Fig. 24-23E).
- Seccione o subescapular e passe uma serra de Gigli ao redor do colo da escápula, evitando a articulação glenoumeral. Seccione o colo da escápula para retirar a peça.
- Obtenha hemostasia e aproxime os músculos trapézio e deltoide (Fig. 24-23F). Suture os músculos redondos maior e menor na parede torácica, insira drenos de sucção e feche a ferida. Coloque um imobilizador de ombro.

CUIDADO PÓS-OPERATÓRIO O imobilizador é removido após 48 horas e uma tipoia simples é aplicada. Exercícios ativos e ativo-assistidos do ombro são iniciados tão logo os sintomas permitam.

RESSECÇÃO DO ÚMERO PROXIMAL

A biópsia da lesão do úmero proximal deve ser feita através do terço anterior do deltoide, tomando cuidado para não contaminar o intervalo deltopeitoral. A contaminação desse intervalo posteriormente permitiria que as células tumorais se espalhassem a uma distância maior e faria com que uma ressecção bem-sucedida fosse mais difícil. A ressecção do úmero proximal, com os tecidos moles adjacentes, geralmente atinge margens satisfatórias para o tratamento de sarcomas. Também temos utilizado essa técnica para o tratamento de neoplasias benignas agressivas e carcinoma metastático do úmero proximal. As alternativas de reconstrução após a ressecção incluem ombro mangual, espaçador passivo, artroplastia (implante ou aloenxerto) e artrodese. A artrodese com aloenxerto é a reconstrução mais estável para pacientes jovens que desejam seguir atividades mais vigorosas; no entanto, usamos uma endoprótese com maior frequência, mesmo que ela sirva apenas como um espaçador passivo.

TÉCNICA 24-3

- Coloque o paciente em decúbito dorsal, com uma almofada sob a escápula para elevar o ombro a partir da mesa.
- Faça uma incisão a partir da articulação acromioclavicular ao longo do sulco deltopeitoral e da borda lateral do músculo bíceps até um nível adequado no braço. A incisão deve formar uma elipse ao redor da cicatriz da biópsia no terço anterior do deltoide (Fig. 24-24).
- Consideração pré-operatória deve ser dada à extensão extraóssea do tumor, pois esta porção deve ser ressecada com margem ampla.
- Seccione o peitoral maior perto de sua inserção no úmero proximal, deixando uma margem de tecido. Isto permite boa exposição das estruturas neurovasculares.
- Desenvolva o intervalo entre as estruturas neurovasculares e o úmero proximal e disseque circunferencialmente ao redor do úmero proximal, deixando um manguito de músculo normal sobre o tumor. O tendão conjunto pode ser preservado e serve como ponto de referência para a identificação das estruturas neurovasculares, que são apenas mediais. O nervo musculocutâneo é localizado na substância do tendão conjunto e deve ser tomado cuidado durante o seu afastamento.
- Reflita o músculo peitoral medialmente, expondo o músculo subescapular. Libere os músculos que se inserem nas tuberosidades e no úmero proximal, preservando os nervos radial e axilar, se possível.
- Incise a cápsula circunferencialmente. Levante o tendão do bíceps de seu sulco, afaste-o lateralmente, e, em seguida, seccione o úmero em um nível distal ao tumor, conforme determinado pela imaginologia pré-operatória (i.e., RM).
- Após a osteotomia, a peça pode ser manipulada para facilitar a liberação de quaisquer inserções restantes de tecidos moles. Com uma pinça de osso, segure a extremidade distal do fragmento proximal, retire todos os tecidos moles restantes, e remova a peça.

RECONSTRUÇÃO COM OMBRO MANGUAL

- A ferida é fechada sobre drenos de sucção e um imobilizador do ombro é colocado. Depois de 2 a 5 dias, uma tipoia é aplicada e exercícios ativos são incentivados.

RECONTRUÇÃO COM ESPAÇADOR PASSIVO

- Se resta tecido mole suficiente para fornecer estabilidade adequada, um espaçador passivo gera melhor cosmética e função um pouco melhor do que de um ombro mangual. Aloenxerto, enxerto autólogo fibular ou implante protético podem ser utilizados.

RECONSTRUÇÃO COM ARTRODESE

- Desde que os músculos escapulotorácicos estejam funcionando de forma satisfatória, a maneira mais correta para

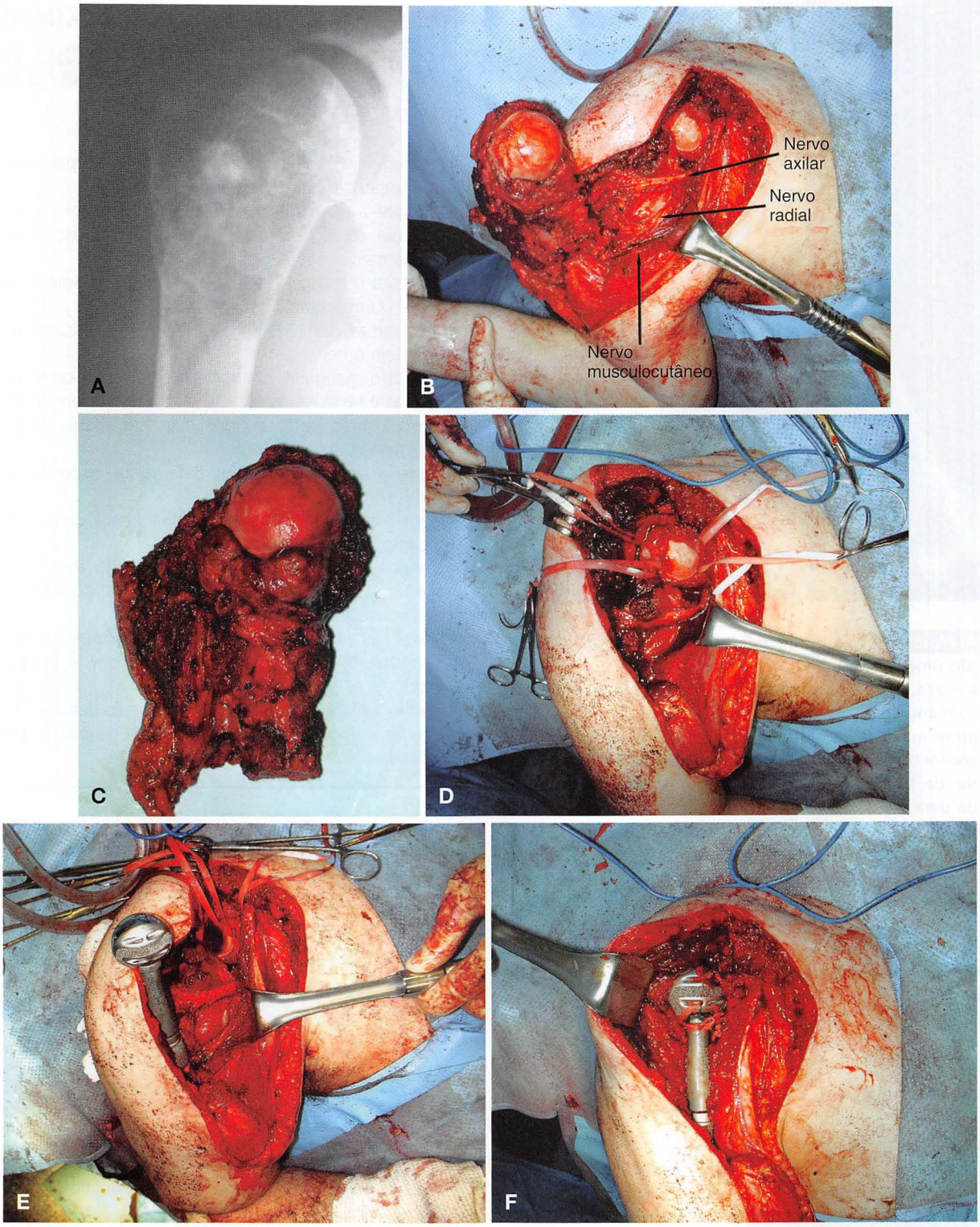

FIGURA 24-24 **A,** Radiografia anteroposterior do úmero proximal direito de um homem de 47 anos de idade, com condrossarcoma. **B,** Fotografia intraoperatória durante ressecção ampla do tumor. **C,** Peça ressecada. **D,** Fitas de Mersilene colocadas através do labro glenoidal. **E,** Prótese cimentada no úmero distal. **F,** Cabeça do úmero fixada pela fita de Mersilene. **VEJA A TÉCNICA 24-3.**

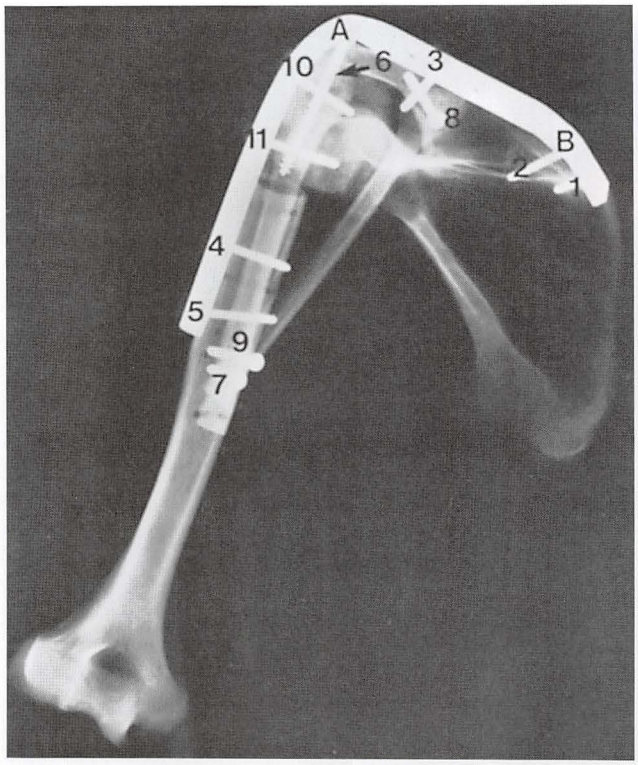

FIGURA 24-25 Técnica de artrodese de Enneking após a ressecção do úmero proximal. Os enxertos são retirados da fíbula e crista ilíaca. A placa femoral é previamente dobrada para formar um ângulo de 50 graus com a borda lateral da escápula. A curvatura maior (A) é ajustada à ponta do acrômio, e a curvatura menor (B) é ajustada à base da espinha. A placa é adaptada à espinha de 15 a 20 graus de flexão com o corpo da escápula e torcida para alinhar-se com a metade distal. A placa é fixada à espinha (1, 2, 3) e à diáfise (4, 5) com parafusos corticais. A diáfise do primeiro enxerto da fíbula é fixada no acrômio (6) com o parafuso esponjoso longo e, em seguida, à diáfise do úmero (7) com parafuso cortical. O segundo enxerto de fíbula é fixado em ângulo de 15 graus à diáfise umeral com parafusos corticais na escápula (8) e úmero (9). O enxerto tricortical de ilíaco é fixado por parafusos, através da placa e do enxerto, na glenoide (10, 11). (De Enneking WF: *Musculoskeletal tumor surgery*, vol 1, New York, 1983, Churchill Livingstone.) **VEJA A TÉCNICA 24-3.**

proporcionar estabilidade e abdução ativa do braço após a ressecção do úmero proximal é a artrodese. Aloenxertos, enxertos autólogos (vascularizados ou não), ou combinações destes enxertos têm sido propostos. Geralmente é necessário suporte externo prolongado para alcançar a união. Enneking descreveu um método para tal artrodese (Fig. 24-25).

RECONSTRUÇÃO COM ARTROPLASTIA

- Se a ressecção do tumor permite poupar o manguito rotador e o músculo deltoide, a reconstrução com artroplastia é viável utilizando aloenxerto osteoarticular, composto aloenxerto prótese ou prótese não convencional.

RESSECÇÃO DO ÚMERO PROXIMAL

TÉCNICA 24-4

(GEBHARDT ET AL.)

- Faça uma incisão no sulco deltopeitoral, extirpando qualquer cicatriz de biópsia prévia.
- Seccione a inserção do músculo peitoral maior e afaste o músculo coracobraquial e a cabeça curta do músculo bíceps medialmente.
- Desinsira o músculo deltoide extraperiostealmente para expor o úmero proximal.
- Seccione as inserções do grande dorsal e redondo maior e proteja o nervo radial.
- Repare o manguito rotador e a cápsula do ombro com suturas e seccione-os. Afaste o músculo bíceps, divida o músculo braquial e seccione o úmero abaixo da lesão, assegurando ampla margem.
- Retire a peça e tenha um patologista disponível para verificar margens livres.
- Corte o aloenxerto osteoarticular para encaixar no defeito medido.
- Consiga um reparo seguro do manguito rotador e da cápsula com o enxerto posicionado entre 40 e 60 graus de abdução.
- Utilize placa de compressão para a osteossíntese e reinsira os músculos redondo maior, grande dorsal e peitoral maior.
- Repare a origem e a inserção do músculo deltoide, feche a ferida e imobilize o ombro em uma órtese de abdução umeral.

RESSEÇÃO INTERCALAR DA DIÁFISE UMERAL

Tumores da diáfise umeral podem ser tratados com ressecção intercalar, preservando o ombro e o cotovelo do paciente. A reconstrução é alcançada com aloenxerto, enxerto autólogo (vascularizado ou não), ou substituição protética intercalar (Fig. 24-26).

TÉCNICA 24-5

(LEWIS)

- Use o acesso extensível de Henry para úmero (Cap. 1).
- Libere a inserção do peitoral maior e afaste a cabeça longa do bíceps lateralmente e a cabeça curta do bíceps e o coracobraquial medialmente.
- Identifique o feixe neurovascular e mobilize-o medialmente. Identifique e proteja os nervos musculocutâneo, axilar e radial.
- Desinsira os músculos grande dorsal, redondo maior, coracobraquial e tríceps braquial do úmero. Faça a osteotomia do úmero proximal a um nível adequado. Eleve o moles remanescentes, faça a osteotomia distal e remova

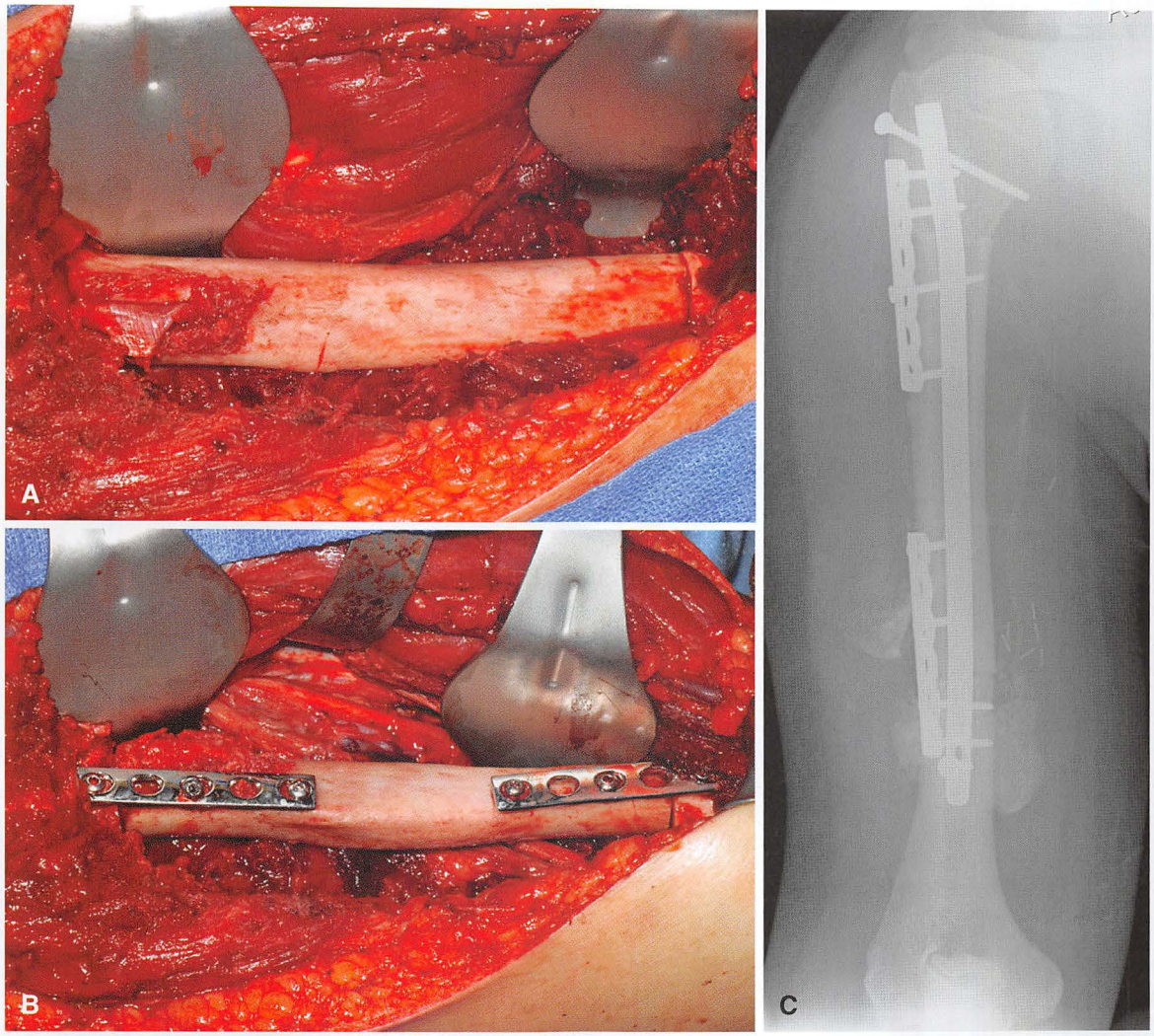

FIGURA 24-26 Aloenxerto umeral intercalar em homem de 19 anos com sarcoma de Ewing. **A,** O aloenxerto é moldado para preencher o defeito e é fixado com haste intramedular. **B,** Placas de compressão utilizadas para fixar as junções proximal e distal. **C,** Radiografia pós-operatória. **VEJA A TÉCNICA 24-5.**

a peça da ferida. Reconstrua o esqueleto com enxerto ósseo ou prótese e feche a ferida sobre drenos de sucção.

CUIDADO PÓS-OPERATÓRIO Um imobilizador de ombro é aplicado e usado por vários dias. Uma tipoia é então colocada e exercícios ativos suaves são iniciados.

RESSECÇÃO DO ÚMERO DISTAL

Sarcomas ósseos ao redor do cotovelo adequados à ressecção com preservação de membro são raros. Os pacientes com carcinomas metastáticos, mieloma múltiplo ou lesões benignas agressivas, tais como condroblastoma ou tumor de células gigantes, podem ser mais bem tratados com esse tipo de cirurgia (Fig. 24-27). Opções de reconstrução incluem cotovelo mangual, aloenxerto osteoarticular, artroplastia com implante e artrodese.

TÉCNICA 24-6

- Use a abordagem extensível de Henry ao úmero (Cap. 1).
- Identifique e mobilize os nervos radial e mediano e os vasos braquiais. (Como alternativa, aborde o úmero distal através de acesso posterior depois de isolar e proteger o nervo ulnar.)
- Osteotomize o úmero em um nível adequado.
- Prenda-o com uma pinça óssea e dirija o osso anteriormente a partir da ferida.
- Desinsira todos os anexos musculares extraperiostealmente por dissecção aguda e remova a peça.
- Reconstrua o cotovelo e feche a ferida sobre drenos de sucção.

CUIDADO PÓS-OPERATÓRIO Um volumoso curativo tipo Jones é aplicado com o cotovelo a 90 graus e o antebraço em rotação média. A extremidade é suportada com uma tipoia.

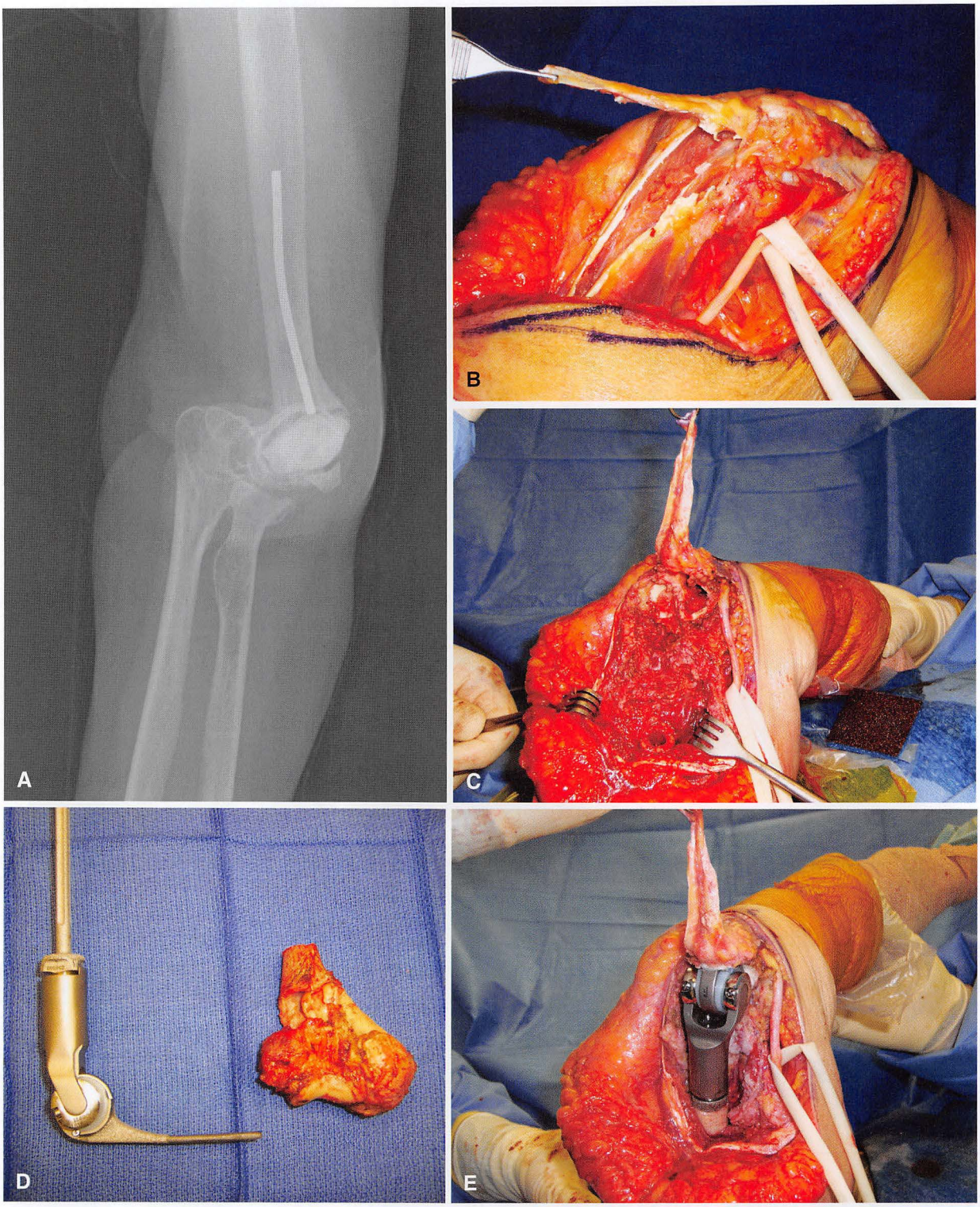

FIGURA 24-27 Mulher de 59 anos de idade, com metástase isolada de carcinoma de células renais, foi tratada inicialmente em instalações externas com radioterapia, curetagem, e cimentação por fratura patológica do úmero distal. **A,** Radiografia anteroposterior mostra falha da reconstrução. **B,** Língua do tendão do tríceps é refletida distalmente. **C,** O úmero distal é ressecado e a ulna é preparada para receber a prótese. **D,** Úmero distal ressecado e a prótese. **E,** Prótese cimentada no úmero e na ulna.

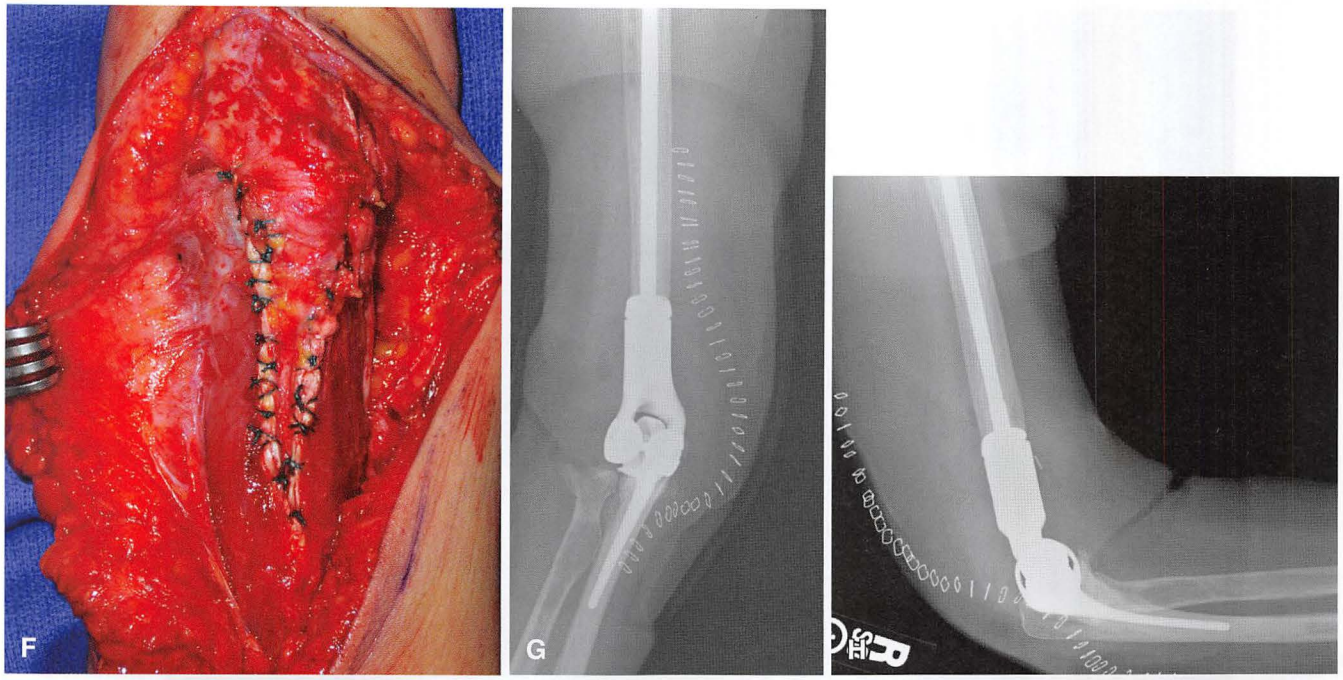

FIGURA 24-27, cont. F, Tríceps reparado. G e H, Radiografias pós-operatórias anteroposterior e lateral.

RESSECÇÃO DO RÁDIO PROXIMAL

Porções consideráveis do rádio proximal podem ser ressecadas sem reconstrução (Fig. 24-28).

TÉCNICA 24-7

- Tanto a abordagem dorsal (Thompson) quanto a anterior (Henry) podem ser utilizadas (Cap. 1).
- Identifique e proteja os vasos radiais e o ramo profundo do nervo radial.
- Seccione o osso a um nível adequado, eleve-o a partir da ferida com uma pinça de osso, desinsira os músculos extraperiostealmente por dissecção aguda e remova a peça.
- Feche a ferida sobre drenos de sucção e aplique uma tala gessada posterior com o cotovelo a 90 graus e o antebraço em rotação neutra. Exercícios ativos são iniciados em cerca de 2 semanas.

RESSECÇÃO DA ULNA PROXIMAL

TÉCNICA 24-8

- Faça um acesso longitudinal posterior à ulna proximal. Desinsira o mecanismo tricipital e faça a osteotomia da ulna a um nível adequado.
- Eleve o osso a partir da ferida com uma pinça de osso e desinsira extraperiostealmente, de forma aguda, qualquer remanescente de tecidos moles.
- Desloque o rádio posteriormente de modo que o colo radial articule-se com a tróclea.
- Suture o tendão do tríceps na cabeça radial. Alternativamente, pode ser realizada reconstrução com aloenxerto osteoarticular (Fig. 24-29).
- Feche a ferida sobre drenos de sucção e aplique uma tala posterior com o cotovelo a 90 graus e o antebraço em rotação média. Exercícios ativos são iniciados em 4 a 6 semanas.

RESSECÇÃO DO RÁDIO DISTAL

A ressecção da extremidade distal do rádio tem sido particularmente útil no tratamento de pacientes com tumor de células gigantes. A reconstrução pode ser realizada por artroplastia ou artrodese com aloenxerto ou enxerto ósseo autólogo. Nós preferimos a ressecção, seguida de reconstrução artroplástica com enxerto autólogo fibular proximal, para pacientes que desejam manter o movimento e realizar atividades leves, e artrodese para pacientes que desejam sacrificar o movimento em troca de uma reconstrução mais estável (Fig. 24-30).

TÉCNICA 24-9

- Use a abordagem dorsal para o rádio (Cap. 1).
- Seccione o retináculo extensor e desenvolva um intervalo entre o terceiro e quarto compartimentos extensores. Afaste os tendões extensores para permitir a exposição completa do rádio distal.

O texto continua na página 826

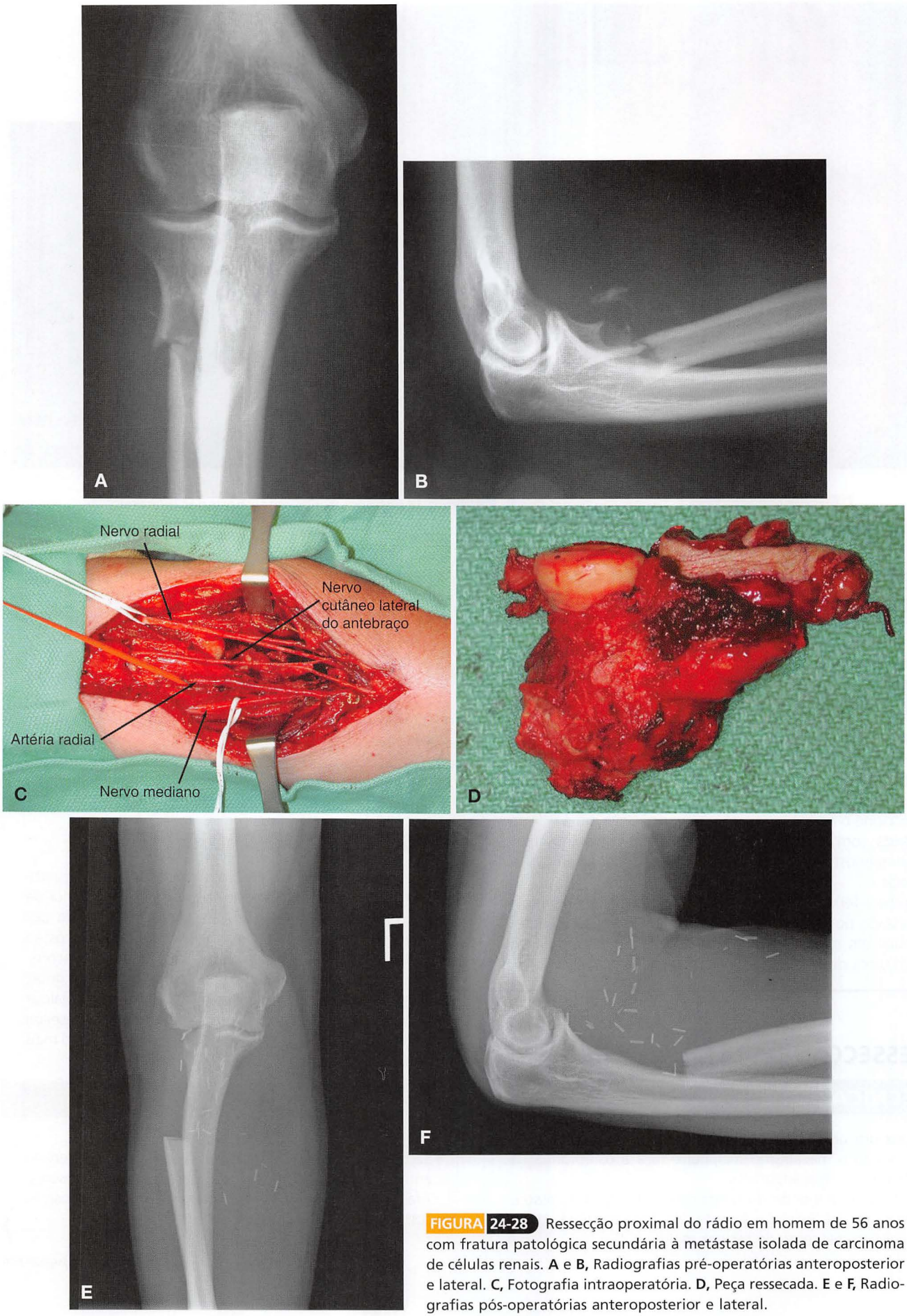

FIGURA 24-28 Ressecção proximal do rádio em homem de 56 anos com fratura patológica secundária à metástase isolada de carcinoma de células renais. **A** e **B,** Radiografias pré-operatórias anteroposterior e lateral. **C,** Fotografia intraoperatória. **D,** Peça ressecada. **E** e **F,** Radiografias pós-operatórias anteroposterior e lateral.

FIGURA 24-29 Osteossarcoma no olécrano de homem de 20 anos de idade. O paciente relatou dor no cotovelo direito 3 anos após a ressecção de osteossarcoma femoral. **A** e **B,** Radiografias lateral e anteroposterior do cotovelo direito parecem normais. **C,** Imagem de RM mostra claramente lesão no olécrano. A biópsia incisional revelou osteossarcoma. **D,** Cicatriz da biópsia. **E,** Incisão foi feita sobre a borda subcutânea da ulna proximal, deixando a cicatriz de biópsia intacta.

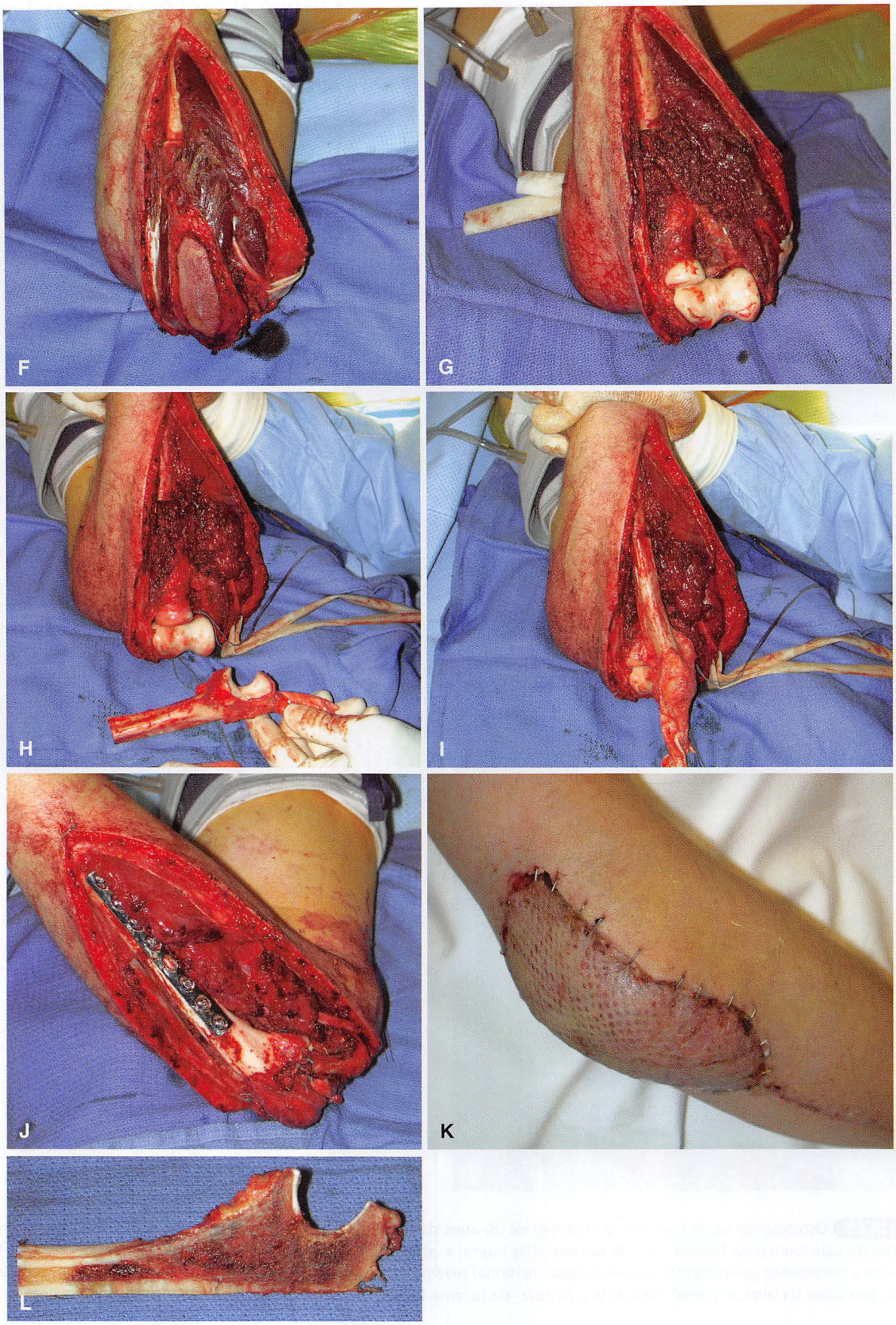

FIGURA 24-29, cont. **F,** Osteotomia ulnar foi feita distalmente para garantir margem ampla. **G,** Nervo ulnar isolado e protegido enquanto a ulna proximal foi ressecada com margens amplas. **H,** Peça removida do campo. **I,** Aloenxerto de ulna proximal com tendão do tríceps seccionado e colocado no defeito. **J,** Aloenxerto foi fixado à ulna distal com placa de compressão dinâmica de 3,5 mm. O tendão do tríceps e a cápsula articular do cotovelo são reparados. **K,** A ferida foi coberta com retalho livre do músculo grácil e enxerto de pele parcial. **L,** Fotografia da peça seccionada após a remoção dos tecidos moles. **VEJA A TÉCNICA 24-8.**

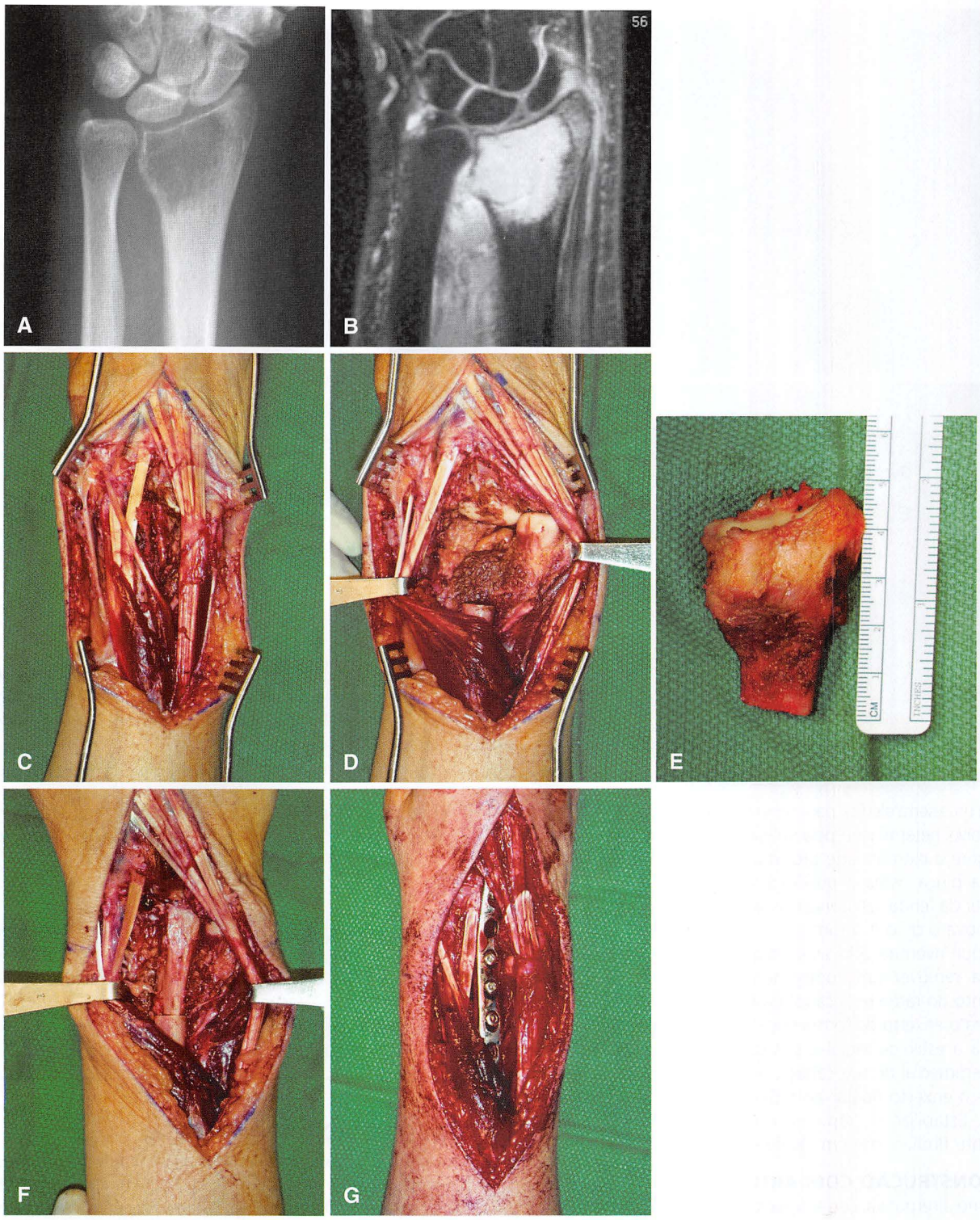

FIGURA 24-30 **A,** Radiografia anteroposterior de mulher de 56 anos de idade com tumor de células gigantes do rádio distal. **B,** Imagem de RM mostra extensão tumoral e massa nos tecidos moles. **C,** Rádio distal acessado dorsalmente. **D,** O tumor foi ressecado. **E,** Peça ressecada. **F,** Enxerto autólogo fibular proximal preparado para preencher o defeito. **G,** Fusão do punho com placa moldada de 3,5 mm que se estende da diáfise radial ao terceiro metacarpo. **VEJA A TÉCNICA 24-9.**

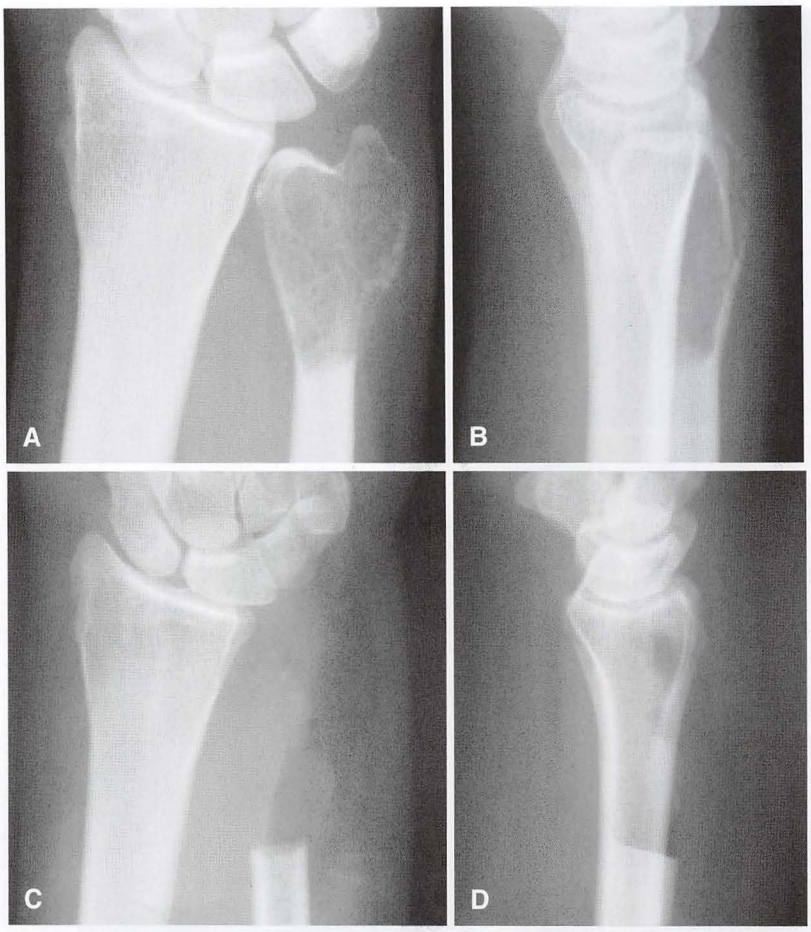

FIGURA 24-31 Ressecção distal da ulna. **A** e **B**, Radiografias anteroposterior e lateral de tumor de células gigantes da ulna distal. **C** e **D**, Radiografias pós-operatórias.

- Use uma serra elétrica para separar o rádio proximal do tumor no nível determinado pela imaginologia pré-operatória.
- Segure a extremidade proximal do fragmento distal com uma pinça óssea e puxe-a suavemente para a frente a partir da ferida. Utilizando dissecção extraperiosteal aguda, remova o osso e o tumor.
- Troque aventais e luvas e utilize instrumentos separados para remover um comprimento apropriado (o comprimento do rádio ressecado) da fíbula proximal ipsolateral.
- Insira o enxerto de forma que o ápice de sua cabeça substitua a estiloide radial e sua cartilagem articular, na face anteromedial de sua cabeça, articule-se com o escafoide.
- Fixe o enxerto fibular ao rádio com uma placa e parafusos. Estabilize o carpo na extremidade distal do transplante fibular com um ou dois fios de Kirschner.

RECONSTRUÇÃO COM ARTRODESE

- Como alternativa, use aloenxerto radial distal de tamanho adequado para substituir a porção ressecada.
- Com ruginas e curetas, remova a cartilagem a partir da extremidade proximal do carpo (i.e., escafoide e semilunar) e do enxerto radial distal. Use uma broca elétrica, se necessário, para obter a congruência entre as duas superfícies. Molde as extremidades corticais de acolhimento do rádio hospedeiro e da porção proximal do aloenxerto para obter máximo contato.
- Molde uma placa de 3,5 mm, com o punho em ligeira dorsiflexão, e fixe-a dorsalmente. A placa se estende distalmente a partir da diáfise radial e é centrada sobre o terceiro metacarpo. A compressão na junção aloenxerto-hospedeiro pode ser conseguida utilizando-se a placa (Fig. 24-30).

CUIDADO PÓS-OPERATÓRIO A extremidade superior é imobilizada com tala desde acima do cotovelo até a prega palmar proximal, com o cotovelo a 90 graus, o antebraço em rotação neutra e o punho a 20 graus de dorsiflexão. Às 6 semanas, a tala e os fios são removidos e exercícios ativos suaves são iniciados.

RESSECÇÃO DA ULNA DISTAL

Temos usado a ressecção da ulna distal no tumor de células gigantes; nenhum enxerto é utilizado (Fig. 24-31). O funcionamento é semelhante àquele do Darrach (Cap. 58), mas o periósteo é excisado em conjunto com o tumor.

RESSECÇÃO DA MÃO

A ressecção de tumores da mão é discutida no Capítulo 77.

PELVE

Ressecções locais da pelve podem ser frequentemente realizadas com as mesmas margens cirúrgicas que podem ser obtidas pela amputação. A amputação é associada com menos complicações,

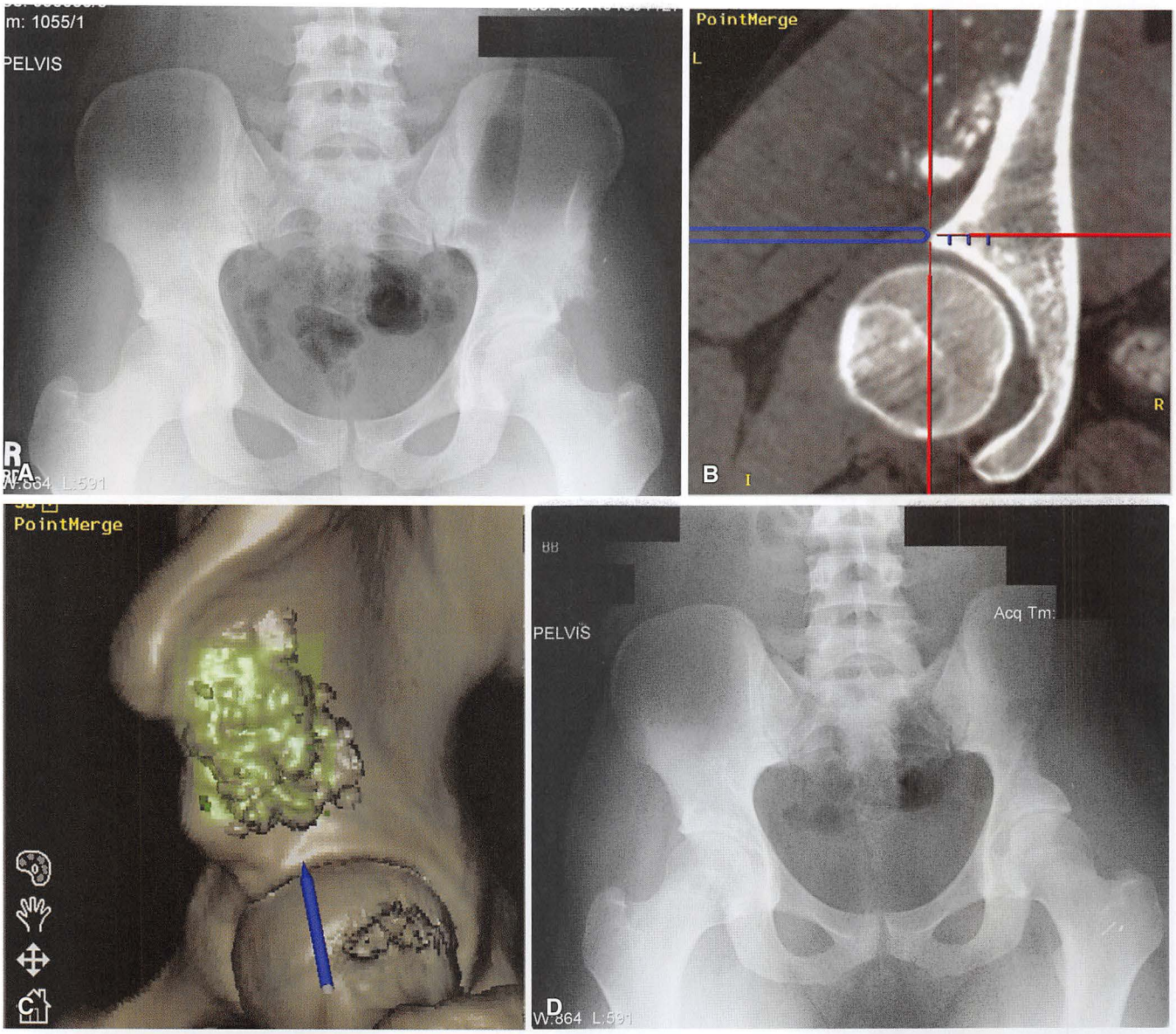

FIGURA 24-32 Cirurgia assistida por computador em homem de 22 anos com osteossarcoma do ilíaco esquerdo. **A,** Radiografia anteroposterior. **B** e **C,** A orientação intraoperatória assistida por computador permitiu a ressecção de tumor com preservação da articulação do quadril. **D,** Radiografia anteroposterior pós-operatória.

recuperação mais rápida, resultado mais previsível e menor incidência de recorrência local. A amputação pode ser indicada se os vasos ilíacos internos ou externos estiverem envolvidos. A ressecção é tecnicamente mais exigente do que a amputação, mas a função é geralmente melhor se o membro puder ser preservado, mesmo sem o nervo ciático ou o femoral funcionando. O planejamento pré-operatório é crucial. As modalidades de imagem são utilizadas para determinar a extensão extraóssea do tumor e suas respectivas relações com estruturas neurovasculares e vísceras pélvicas. Começamos a realizar a cirurgia assistida por computador em casos selecionados (Fig. 24-32). As ressecções da pelve são classificadas como tipo I, ilíaca; tipo II, periacetabular; tipo III, obturatória; e tipo IV, sacral (Fig. 24-33). Ressecções que envolvem mais de uma área são descritas pela combinação dos números. A ressecção que envolve o acetábulo e a asa do ilíaco seria descrita como uma ressecção pélvica tipos I, II. A letra "H" (de *head*, "cabeça", em inglês) é adicionada como um sufixo se a cabeça do fêmur for ressecada com a peça.

Todas as ressecções pélvicas podem ser feitas através de incisão utilitária padrão, no total ou em parte (Fig. 24-34). A incisão começa na espinha ilíaca anterossuperior e cursa em paralelo ao ligamento inguinal ao tubérculo púbico, medialmente. Para a exposição posterior ao longo do ílio, a incisão pode ser curvada posteriormente ao longo da borda ilíaca à espinha ilíaca posterossuperior. A exposição dos vasos femorais anteriormente, do acetábulo posterior, do fêmur proximal e do ísquio pode ser realizada pela extensão da incisão em "forma de T", começando na espinha ilíaca anterossuperior e correndo distal e posteriormente sobre o trocânter maior. Um tubérculo semelhante, em "forma de T", é feito para expor o forame obturatório e a tuberosidade isquiática.

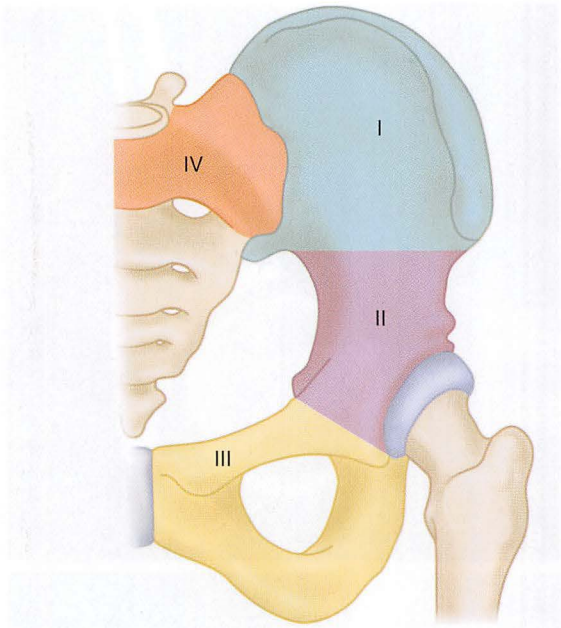

FIGURA 24-33 Tipos de ressecções pélvicas: tipo I, ilíaca; tipo II, periacetabular; tipo III, obturatória; tipo IV, sacral.

As ressecções tipo I não necessitam de reconstrução. Uma discrepância no comprimento da perna de 1 a 2 cm pode acontecer se todo o íliaco for ressecado, pois não há ponte óssea entre o acetábulo e o sacro; no entanto, isto geralmente não é problemático, pois uma elevação ipsolateral no calçado pode ser utilizada. Como alternativa, um suporte de aloenxerto pode ser empregado para preencher a lacuna entre o acetábulo e o sacro, evitando a migração superior da extremidade inferior e o subsequente desenvolvimento de discrepância de comprimento dos membros (Fig. 24-35).

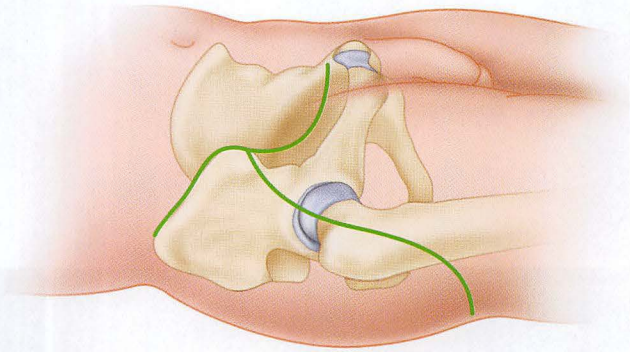

FIGURA 24-34 Incisão universal para ressecções pélvicas.

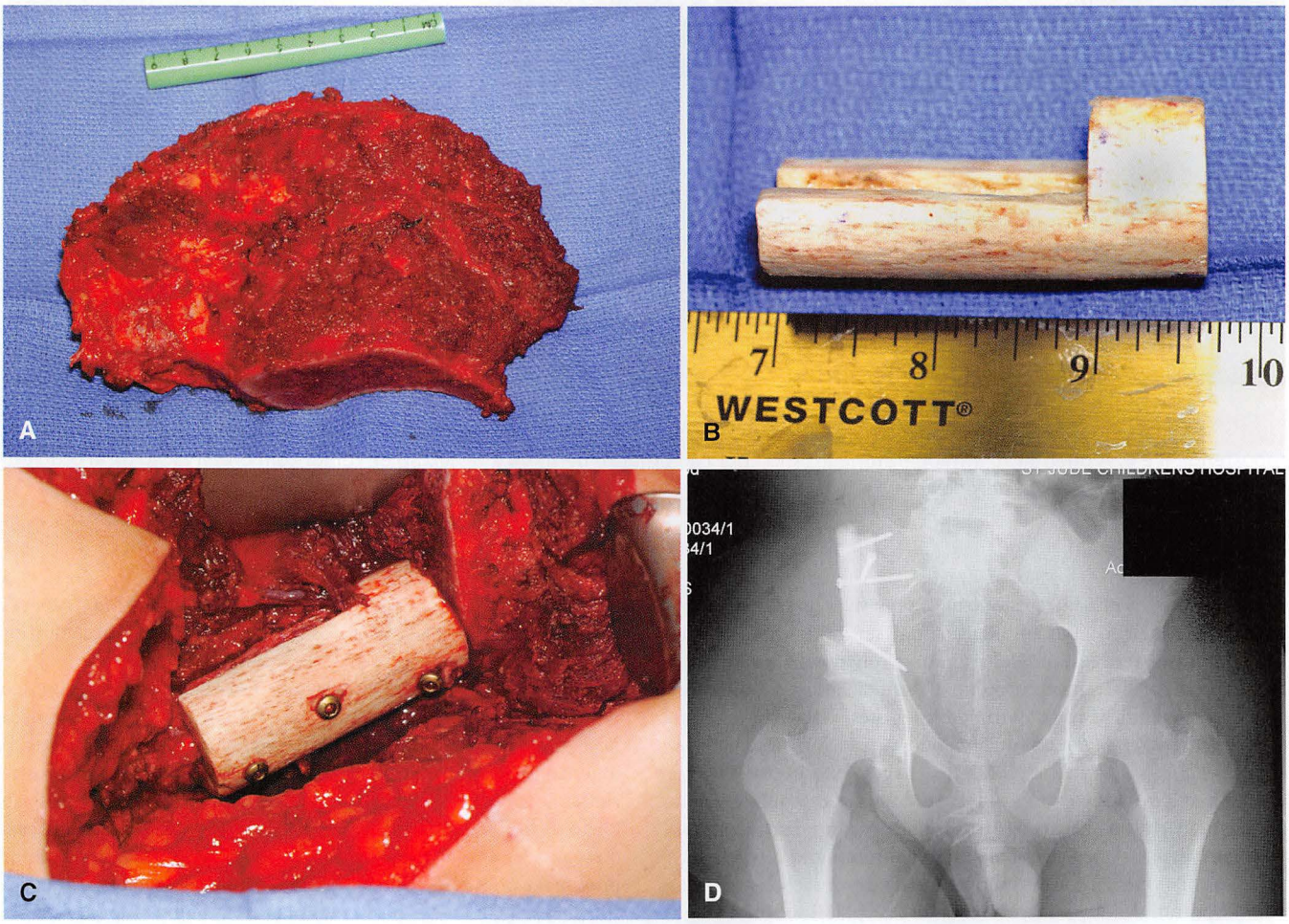

FIGURA 24-35 Aloenxerto femoral para ressecção pélvica tipo I em menino de 16 anos de idade com sarcoma de Ewing. **A,** Ilíaco ressecado. **B,** Aloenxerto femoral moldado para se encaixar entre o acetábulo e sacro. **C,** Parafusos múltiplos usados para proteger o aloenxerto. **D,** Radiografia pós-operatória.

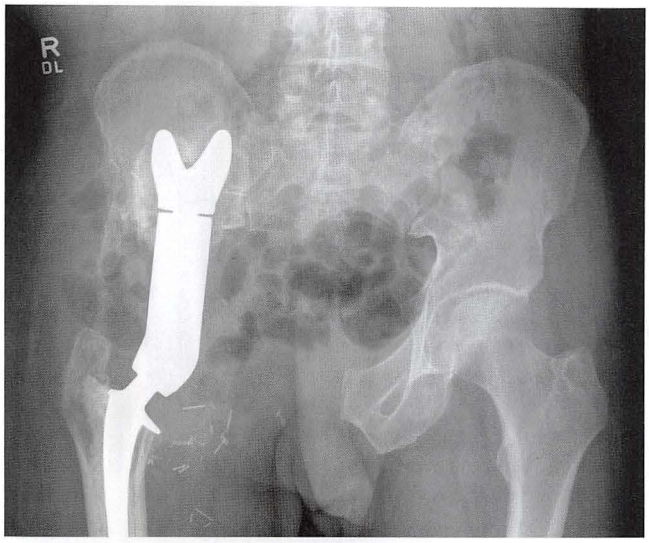

FIGURA 24-36 Ressecção pélvica tipo II reconstruída com prótese em sela.

Ressecções tipo II podem ser reconstruídas com uma artrodese ilio-femoral ou isquiofemoral (Fig. 24-36A) com um composto aloenxerto-prótese ou com uma prótese em sela (Fig. 24-36B). Ressecções tipo III não necessitam de reconstrução porque o púbis não suporta carga. Além disso, a estabilidade pélvica é mantida pelas articulações sacroilíacas intactas posteriormente.

RESSECÇÃO DE PÚBIS E ÍSQUIO

A ressecção parcial ou completa do púbis, ísquio ou ambos pode ser indicada para tumor ou infecção (Fig. 24-37). O tratamento cirúrgico é uma modificação do descrito por Milch.

TÉCNICA 24-10

(RADLEY, LIEBIG E BROWN)

- Posicione o paciente assim como para litotomia, e eleve os glúteos.
- Palpe a tuberosidade isquiática, a borda inferior do púbis e o ramo de conexão. Realize incisão através da pele e tecido subcutâneo, que se inicia em um ponto 0,6 cm distal ao meio do ligamento inguinal, procedendo medialmente e paralelo a ele (Fig. 24-37A). Na face lateral da base do pênis ou monte pubiano, curve a incisão em sentido distal, lateral ao escroto ou aos grandes lábios, e continue ao longo do ramo inferior do ísquio à tuberosidade isquiática.
- Desinsira os músculos adutores externos e obturadores subperiostealmente do púbis e ísquio e exponha uma parte do corpo do púbis, a borda lateral do ramo inferior do púbis, o ramo inferior do ísquio e a tuberosidade isquiática.
- Para expor o púbis e o ísquio mais completamente, afaste ou incise a borda distal do músculo glúteo máximo, em linha com a incisão na pele. Disseque os músculos isquiotibiais e o quadrado femoral da face lateral da tuberosidade isquiática; libere o ligamento sacrotuberoso da sua inserção na superfície medial da tuberosidade.
- Proteja os vasos e nervo pudendos que emergem da pelve através do forame isquiático maior, cruzando a espinha isquiática e o ligamento sacrotuberoso, penetre o forame isquiático menor e proceda anteriormente no canal de Alcock dentro da fáscia do músculo obturador interno. Para evitar danificar esse canal e seu conteúdo, eleve subperiostealmente os músculos isquiocavernoso e obturador interno.
- Libere subperiostealmente os músculos transversos perineais profundos e superficiais, a cruz do pênis e o constritor da uretra das bordas mediais dos ramos do ísquio inferior e púbis.
- Disseque o diafragma urogenital da borda inferior da sínfise púbica, mas evite lesar a uretra e a veia dorsal profunda, artéria dorsal e nervo do pênis.
- Libere os músculos reto abdominal e piramidal do púbis.
- Seccione o ligamento inguinal, na sua extremidade púbica, e libere o músculo pectíneo de sua origem ao longo da linha pectínea do ramo superior do púbis (Fig. 24-37B).
- Mobilize o músculo pectíneo, mas evite lesar a bainha femoral e seu conteúdo, que repousam na porção lateral do músculo.
- Disseque os músculos obturadores interno e externo subperiostealmente, e, se possível, preserve o nervos e vasos obturatórios que possam ser encontrados.
- Seccione o osso superiormente com ruginas de dupla ação e uma cisalha e inferiormente com um osteótomo ou serra de Gigli (Fig. 24-37C).
- Se a ferida for fechada primariamente, suture a fáscia profunda; caso contrário, não suture a fáscia e permita que os músculos caiam em posição.

RESSECÇÃO DO ACETÁBULO

A ressecção do acetábulo com preservação do membro está indicada para lesões que possam ser tratadas satisfatoriamente pela ressecção ampla da hemipelve média e anterior. É necessário estadiamento cuidadoso, e qualquer cicatriz de biópsia deve ser excisada em bloco com a ressecção (Fig. 24-38).

TÉCNICA 24-11

- Coloque o paciente em decúbito lateral e atado à mesa para que a mesma possa ser inclinada para um dos lados. Prepare e paramente o membro e a pelve envolvidos, dos dedos do pé ao gradil costal.
- Faça incisão que se estenda desde a crista posterior do ilíaco, cursando sobre a espinha ilíaca anterossuperior até a sínfise púbica. Faça uma extensão vertical em "forma de T" a partir desta incisão sobre o grande trocânter, estendendo-a à porção proximal da coxa. Seccione o

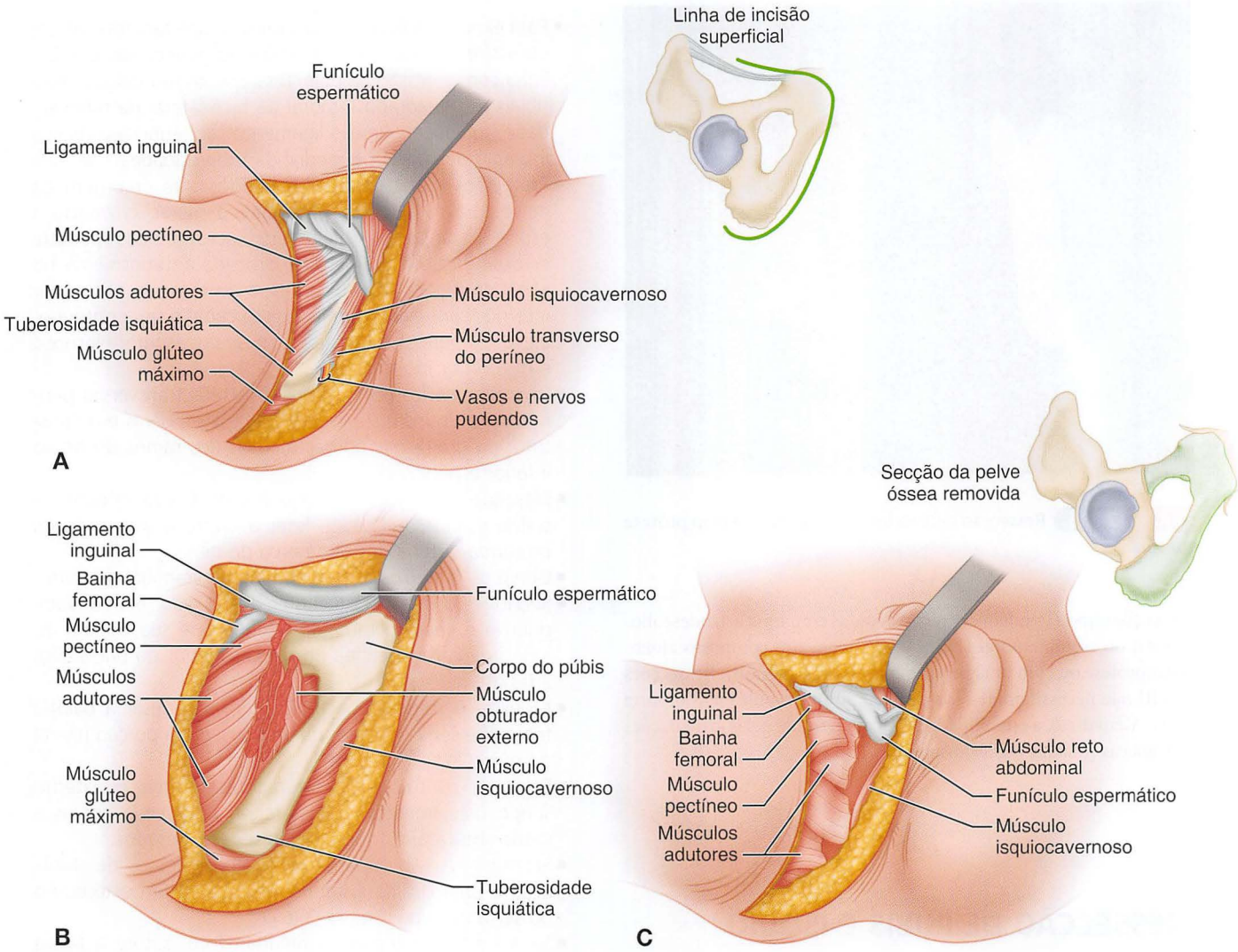

FIGURA 24-37 Técnica de Radley et al. para ressecção de ramos púbicos superior e inferior e do corpo do púbis, ramo inferior isquiático e tuberosidade isquiática. Inserção, Incisão. **A,** Abordagem superficial. **B,** Maior exposição. Note a quantidade de pelve óssea ressecável através dessa abordagem. **C,** Aparência após a ressecção do púbis e ísquio (veja método de fechamento no texto). (Modificada de Radley TJ, Liebig CA, Brown JR: Resection of the body of the pubic bone, the superior and inferior pubic rami, the inferior ischial ramus, and the ischial tuberosity: a surgical approach, *J Bone Joint Surg* 36A:855, 1954.) **VEJA A TÉCNICA 24-10.**

meio do ligamento inguinal e afaste o peritônio superiormente.

- Mobilize e retraia medialmente a artéria e veia femorais e o nervo femoral. O nervo femoral está localizado no interior da bainha do iliopsoas e pode ser deixado em continuidade.
- Seccione os músculos ilíaco e pectíneo.
- Exponha o osso inominado da sínfise púbica à espinha ilíaca anterossuperior e ambas as superfícies ósseas posteriormente à incisura isquiática. Uma pinça para pedículo renal pode ser utilizada para passar uma serra de Gigli através da incisura isquiática. A pinça deve ficar em contato com o osso, enquanto é avançada dentro da incisura isquiática para evitar encarceramento do nervo ciático ou outras estruturas neurovasculares sob a serra de Gigli. Com uma serra de Gigli, seccione o osso ao longo de uma linha que se estende a partir da incisura isquiática a um ponto inferior à espinha ilíaca anterossuperior.
- Após a osteotomia, o osso pode ser mobilizado o suficiente para ajudar a determinar as inserções de tecidos moles restantes que precisam ser ressecadas. Seccione os ligamentos sacrotuberal e sacroespinhal e libere os isquiotibiais.
- Anteriormente, seccione o osso púbico ou a sínfise púbica e gire o segmento ósseo em várias direções para liberar os tecidos moles restantes.
- Libere o piriforme do trocânter maior, seccione o colo do fêmur em sua base e remova a parte ressecada da pelve e a cabeça e colo femorais.
- Fixe o fêmur proximal ao íliaco restante com fios de aço. Reinsira o ligamento inguinal no tendão do iliopsoas para prevenir uma hérnia.
- Feche a ferida sobre drenos de sucção.

CUIDADO PÓS-OPERATÓRIO Deambulação é iniciada no pós-operatório, protegida em órtese de abdução de quadril, com muletas.

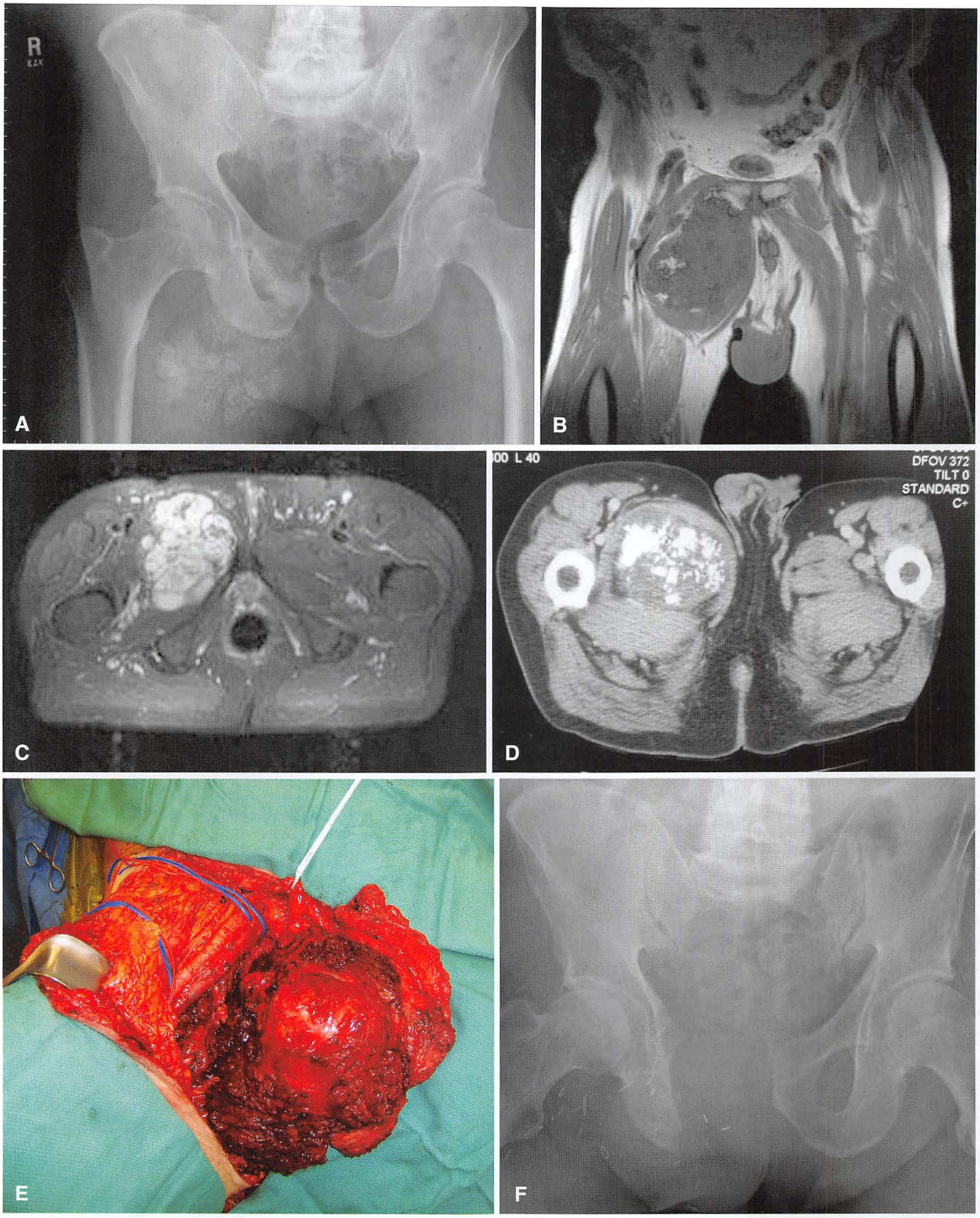

FIGURA 24-38 Ressecção dos ramos superior e inferior em homem de 79 anos com condrossarcoma. **A,** Radiografia anteroposterior. **B** e **C,** Imagens de RM. **D,** TC mostra extensão da lesão. **E,** Fotografia intraoperatória da ressecção ampla. Os vasos femorais e nervos foram dissecados fora do tumor. **F,** Radiografia pós-operatória.

RESSECÇÃO DO OSSO INOMINADO (HEMIPELVECTOMIA INTERNA)

Inúmeros cirurgiões descreveram métodos de ressecção pélvica, incluindo Karakousis e Vezeridis; Eilber et al.; Steel; Enneking e Dunham; Braund e Pigott; e outros. A técnica de Karakousis e Vezeridis é discutida aqui (Figs. 24-39 e 24-40). Esse procedimento é indicado para pacientes que estão dispostos a submeter-se à reabilitação vigorosa necessária e para aqueles cujas margens adequadas podem ser obtidas por ressecção pélvica.

TÉCNICA 24-12

(KARAKOUSIS E VEZERIDIS)

- Coloque o paciente em decúbito lateral livre para permitir tanto a rotação anterior quanto posterior do paciente. Comece com a hemipelve envolvida elevada a 45 graus. Estenda a incisão da espinha ilíaca posterossuperior ao longo da crista ilíaca e do ligamento inguinal à sínfise púbica. Faça um traço vertical a partir dessa incisão passando logo posterior ao trocânter maior, estendendo-a para a porção superior da coxa.
- Desinsira os músculos abdominais da crista ilíaca e desloque o peritônio medialmente para expor os vasos ilíacos externos.
- Seccione o ligamento inguinal próximo da espinha ilíaca anterossuperior e seccione e ligue os vasos epigástricos inferiores (Fig. 24-39A).
- Desinsira o ligamento inguinal do tubérculo púbico e o reto abdominal a partir da crista do púbis. Limpe a sínfise púbica dos tecidos moles e a seccione com uma serra de Gigli (Fig. 24-39B). Um afastador maleável pode ser colocado posteriormente à sínfise púbica para proteger a bexiga durante essa parte da operação.
- Exponha os vasos ilíacos comuns e o nervo femoral.
- Preserve o músculo iliopsoas, a menos que esteja envolvido pelo tumor. Em seguida, passe uma fita umbilical ao redor do músculo iliopsoas e dos vasos ilíacos (Fig. 24-39C).
- Seccione o músculo ilíaco ao nível da articulação sacroilíaca e desinsira os músculos adutores do púbis. Seccione o nervo e vasos obturatórios.
- Seccione as origens do sartório, tensor da fáscia lata e reto femoral. As origens do glúteo médio e mínimo podem ser removidas do íliaco, deixando pequeno manguito de tecido.
- Faça uma incisão na cápsula articular do quadril e seccione o colo do fêmur com uma serra elétrica.
- Incise o músculo glúteo máximo inferior e posteriormente ao trocânter maior, expondo o nervo ciático. Seccione os rotadores externos no trocânter maior, exponha a articulação sacroilíaca e seccione-a com um osteótomo (Fig. 24-39D). Se o tumor envolve a articulação, osteotomize o sacro enquanto afasta o tronco nervoso lombossacral medialmente (Fig. 24-39E).
- Seccione o músculo elevador do ânus e os ligamentos sacroespinhal e sacrotuberal.
- Libere as origens dos isquiotibiais da tuberosidade isquiática.
- Afaste a hemipelve lateralmente e libere as inserções remanescentes do adutor magno do ramo isquiático, permitindo a remoção da peça (Fig. 24-39F).
- O procedimento pode ser modificado de modo que as porções não envolvidas do osso inominado sejam poupadas.
- Cubra o colo femoral exposto com um dos músculos seccionados adjacentes. Feche a ferida em camadas.

CUIDADO PÓS-OPERATÓRIO O paciente é colocado em uma órtese de abdução de quadril. Deambulação sem carga é continuada por 6 semanas. A órtese de abdução é então descontinuada e o paciente pode progredir para sustentação de carga conforme tolerado. Depois de vários meses, é geralmente possível andar com o auxílio de uma única bengala.

RESSECÇÃO DA ARTICULAÇÃO SACROILÍACA

A articulação sacroilíaca pode ser ressecada usando-se abordagem combinada anterior e posterior. A equipe cirúrgica inclui um cirurgião geral, um neurocirurgião e um cirurgião ortopédico.

TÉCNICA 24-13

- Coloque o paciente em decúbito lateral com o lado afetado para cima. Prepare e paramente o tronco e a extremidade afetada até abaixo do joelho.
- Faça uma incisão em forma de L, com a porção vertical ao longo dos processos espinhosos lombares e a parte transversal, que se estende a partir da extremidade distal da incisão vertical, ao longo da crista ilíaca e da parte inferior do abdome.
- Disseque subperiostealmente o sacroespinhal ao longo do lado da lesão e divida-o em sua origem sacroilíaca.
- Identifique as raízes nervosas de L4, L5 e S1 e direcione-as lateralmente à região da articulação sacroilíaca.
- Disseque subperiostealmente a musculatura glútea a partir da superfície externa do ílio e disseque a musculatura da parede abdominal anterior e o ilíaco a partir da superfície interna do ílio.
- Empurre o ureter e os grandes vasos anteriormente por dissecção retroperitoneal romba.
- Seccione o ílio e o sacro com uma serra de Gigli e um osteótomo, protegendo cuidadosamente as raízes nervosas de L4, L5 e S1. Remova a lesão e o sacro e o ilíaco contíguos.
- Insira drenos de sucção e aproxime os músculos sacroespinhal e ilíaco à musculatura da parede abdominal e da musculatura glútea.
- Coloque a extremidade em um balancim.

CUIDADO PÓS-OPERATÓRIO Deambulação sem carga, com andador, é permitida inicialmente, com aumento gradual de peso sendo tolerado durante as próximas semanas.

RESSECÇÃO DO SACRO

Tumores sacrais, como o tumor de células gigantes ou o cordoma, provavelmente são mais bem ressecados utilizando-se

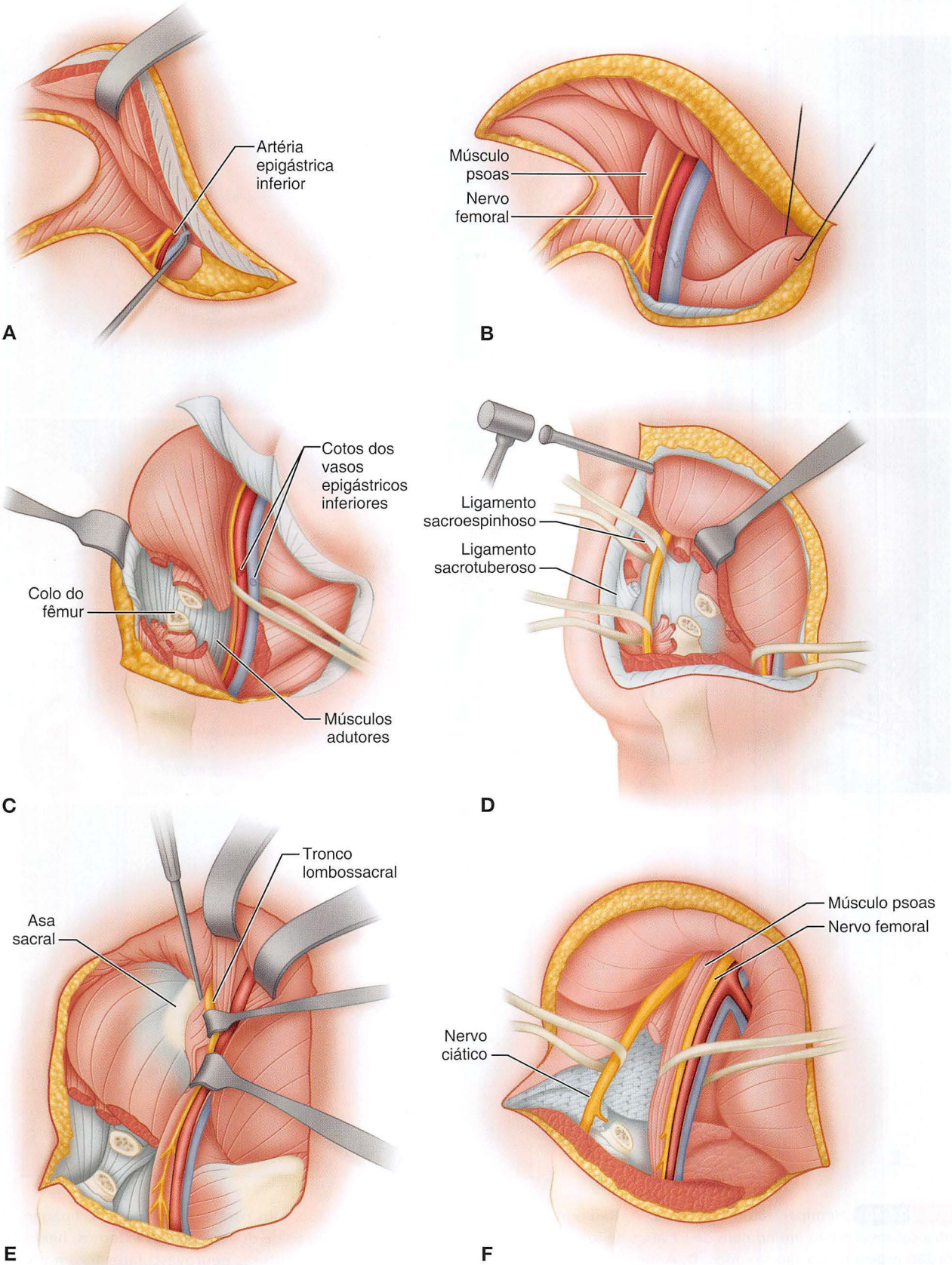

FIGURA 24-39 Ressecção do osso inominado de Karakousis e Vezeridis. **A,** O espaço retroperitoneal é penetrado. Os vasos epigástricos inferiores são ligados e seccionados. **B,** O músculo reto é separado da crista do púbis. A sínfise púbica é seccionada com serra de Gigli. **C,** O feixe de vasos iliofemoral, o nervo femoral e o músculo psoas são protegidos com fita cardíaca. Os músculos adutores são seccionados a partir de sua origem. O colo do fêmur é osteotomizado. **D,** O nervo ciático é afastado com fitas cardíacas, e a articulação sacroilíaca, exposta posteriormente, está para ser seccionada com osteótomo. **E,** O tronco lombossacral é afastado, e o osso é osteotomizado através da asa sacral quando o tumor for adjacente ou envolver a articulação sacroilíaca. **F,** Após a remoção da hemipelve, o feixe de vasos iliofemorais, o nervo femoral e o músculo psoas e o nervo ciático são mostrados afastados com fitas cardíacas. (De Karakousis CP: Internal hemipelvectomy, *Surg Gynecol Obstet* 158:279, 1984.) **VEJA A TÉCNICA 24-12.**

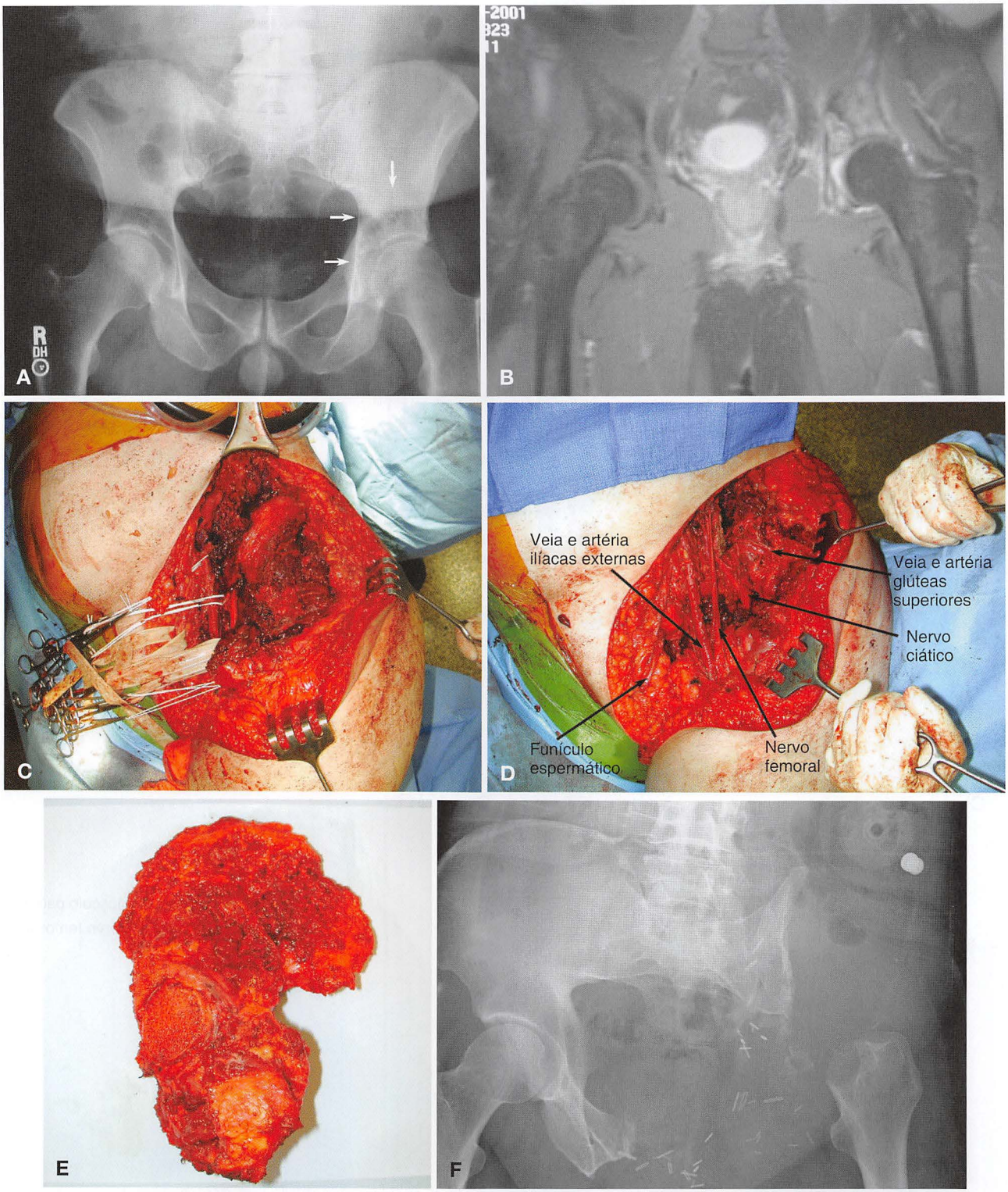

FIGURA 24-40 Hemipelvectomia interna. **A,** Radiografia anteroposterior. As setas apontam para a lesão lítica. **B,** Imagem de RM mostra osteossarcoma em homem de 57 anos de idade. **C,** Abordagem extensível é utilizada e os vasos ilíacos externos, nervo femoral e cordão espermático são isolados. **D,** A hemipelve foi removida. Todas as principais estruturas neurovasculares foram protegidas. **E,** Peça ressecada. **F,** Radiografia anteroposterior pós-operatória.

abordagem combinada anterior e posterior (abdominossacral). Uma equipe formada por um cirurgião geral, um neurocirurgião e um cirurgião ortopédico torna a operação mais fácil e mais segura. Um preparo intestinal pré-operatório é recomendado.

Stener e Gunterberg descreveram uma técnica para ressecção subtotal do sacro. Acessos anteriores e posteriores combinados são obrigatórios. Se o reto tiver de ser sacrificado, a operação é iniciada anteriormente, continua posteriormente e termina anteriormente; se o reto puder ser salvo, a operação é iniciada anteriormente e termina posteriormente. A exposição anterior é realizada com o paciente em posição de litotomia; a exposição posterior é realizada com o paciente em decúbito ventral.

TÉCNICA 24-14

(STENER E GUNTERBERG)

- Feche o ânus (temporariamente se o reto for preservado) por sutura. Faça uma incisão semicircular em toda a parte inferior do abdome. Seccione o músculo reto abdominal bilateralmente 1 cm acima do púbis e corte através do restante da musculatura da parede abdominal bilateralmente, ao longo das bordas laterais da bainha do músculo reto abdominal. Empurre o peritônio de lado para expor os vasos ilíacos comuns. Continue a dissecção subperitoneal bilateralmente até que as dissecções direita e esquerda se encontrem sob o reto, expondo o promontório sacral.
- Se o reto for ressecado, incise o peritônio na linha média e seccione e ligue os vasos retais superiores.
- Seccione o intestino na junção retossigmóidea e feche ambas as extremidades por invaginação.
- Seccione e ligue os vasos retais médios, e incise a reflexão peritoneal inferior.
- Disseque o reto a partir de cima o mais distalmente possível e então faça uma incisão em U invertido em torno do ânus e disseque abaixo do canal anal e do reto anteriormente e de cada lado, tão proximalmente quanto possível.
- Seccione e ligue a artéria e veia ilíacas internas, e os vasos sacrais laterais e médios. Se a ressecção for levada para fora, acima do nível das raízes S1, também ligue e seccione os vasos iliolombares.
- Retire o periósteo a partir das porções mais proximais do sacro e distalmente ao nível da osteotomia.
- Localize o tronco simpático e seccione-o onde ele passa anterior a S1. Lateralmente, identifique o tronco lombossacral, de modo que possa ser protegido no momento da osteotomia. Se as raízes S1 forem preservadas, exponha-as onde elas emergem, a partir do primeiro forame sacral anterior.
- Osteotomize a cortical sacral anterior no nível apropriado e realize a osteotomia lateralmente passada à articulação sacroilíaca de cada lado.
- Feche a ferida anterior (temporariamente, se o reto foi ressecado) e vire o paciente em decúbito ventral.
- Faça uma incisão elíptica vertical, incluindo qualquer sítio de biópsia e da pele e tecido subcutâneo que recobre o hiato sacral através do qual o tumor poderia ter penetrado. Se o reto for ressecado, a incisão se junta à incisão prévia em U invertido, ao redor do ânus. Superior à pele a ser removida, estenda a incisão na linha média proximalmente, distante o suficiente para expor os elementos posteriores de L5.
- Levante os retalhos de pele bilateralmente e corte transversalmente o glúteo máximo bem longe do sacro.
- Seccione o músculo piriforme na sua junção miotendínea. Ligue e seccione os vasos glúteos superiores e inferiores.
- Preserve o nervo glúteo superior.
- Seccione o ligamento sacrotuberoso na tuberosidade isquiática e libere o ligamento sacroespinhal e o músculo coccígeo, osteotomizando a espinha isquiática.
- Se o reto for poupado, libere as fibras correspondentes que prendem o canal anal ao cóccix. Se o reto for ressecado, seccione o elevador do ânus bilateralmente.
- Seccione os músculos sacroespinhais transversalmente ao nível lombossacral.
- Se os nervos S1 forem preservados, realize uma laminectomia parcial no nível L5-S1. Se os nervos S1 forem sacrificados, realize uma laminectomia completa em L5 e remova o ligamento amarelo lombossacral.
- Ao nível apropriado, ligue e seccione o saco dural.
- Se os nervos S1 forem preservados, faça a osteotomia sacral entre S1 e S2 com a metade inferior dos canais das raízes S1 sendo incluída na peça. Guie a osteotomia de uma direção posterior, pela palpação da linha de osteotomia previamente feita no córtex sacral anterior. Uma sonda também pode ser introduzida no canal de S1, iniciando posteriormente.
- Seccione os nervos sacrais remanescentes, de onde convergem para formar o nervo ciático, e remova a peça.
- Se os nervos S1 forem sacrificados, faça a osteotomia através de S1, acima dos canais radiculares de S1. É útil fazer um entalhe no fundo da crista ilíaca ao nível do processo transverso de L5, de modo que a superfície anterossuperior da asa do sacro e da articulação sacroilíaca possa ser palpada por trás.
- Faça a osteotomia 1 cm posteroinferior a esta superfície, num plano paralelo ao mesmo. Palpar a osteotomia realizada previamente na cortical anterior do sacro e ílio também orienta o plano de osteotomia.
- Seccione os nervos sacrais e remova a peça.
- Feche a ferida posterior sobre drenos.
- Se o reto foi ressecado, vire o paciente em decúbito dorsal e reabra a ferida anterior. Feche a porção pélvica do peritônio e realize uma colostomia sigmóidea. O mesentério sigmoide pode ser utilizado para reparar o defeito peritoneal da pequena pelve.
- Feche a ferida abdominal.

RESSECÇÃO DO SACRO

TÉCNICA 24-15

(LOCALIO, FRANCIS E ROSSANO)

- Exponha a cavidade abdominal através de incisão paramediana esquerda.
- Incise o peritônio da goteira lombar esquerda; mobilize o cólon, identificando o ureter esquerdo, exponha o

peritônio do fundo de saco e reflita o cólon retossigmoide anteriormente, ao nível da junção de L5-S1.
- Exponha os limites superiores do tumor distal ao nível dos elevadores e identifique a extensão lateral do tumor.
- Ligue os vasos sacrais médios e veias sacrais laterais. Recoloque o cólon em sua posição original e feche o abdome.
- Vire o paciente em decúbito ventral e faça uma incisão transversal através dos glúteos ao nível da vértebra S4. Levante o retalho inferior abaixo do cóccix e o retalho superior para L5.
- Seccione o ligamento retococcígeo, reflita o reto anteriormente e entre no espaço pré-sacral previamente aberto.
- Identifique o limite inferior do tumor e, em seguida, proceda à ressecção do sacro, seccionando os ligamentos sacrais laterais. Utilizando um osteótomo, seccione as articulações sacroilíacas no nível previamente determinado pela exploração abdominal. Corte transversalmente o sacro e remova-o do campo. Não faça nenhuma tentativa de preservar os nervos sacrais abaixo do nível da transecção.
- Feche a ferida posterior sobre drenos de sucção.
- Localio et al. subsequentemente apontaram que a exposição simultânea posterior e anterior do sacro por duas equipes, com o paciente em posição de decúbito lateral, pode ser viável e possui as vantagens adicionais da menor perda sanguínea e de não ter de virar o paciente.

RESSECÇÃO DO SACRO ATRAVÉS DE ABORDAGEM POSTERIOR

TÉCNICA 24-16

(MACCARTY ET AL.)

- Coloque o paciente deitado e levante os glúteos com um elevador de rim (posição de Kraske).
- Faça uma incisão longitudinal posterior na linha média sobre o sacro e o cóccix.
- Remova o cóccix e disseque cuidadosamente o reto de qualquer massa tumoral pré-sacral.
- Desinsira os músculos glúteo máximo, piriforme e coccígeo e os ligamentos sacrotuberoso e sacroespinhal.
- Seccione o quarto e quinto nervos sacrais bilateralmente, e identifique e preserve os nervos pudendos. Resseque os terceiros forames sacrais anterior e posteriormente; isto geralmente torna possível a ressecção dos três segmentos sacrais distais, sem sacrificar os nervos pudendos ou qualquer um dos seus dois componentes (o segundo e terceiro nervos sacrais).
- Seccione o arco e o corpo do sacro entre o segundo e terceiro segmentos sacrais, corte o filamento terminal e remova a parte distal do sacro e o tumor.
- Quando o tumor e, consequentemente, a ressecção se estenderem ao segmento proximal do sacro ou ao canal lombar ou às articulações sacroilíacas e ílio, pode haver *deficits* neurológicos residuais.

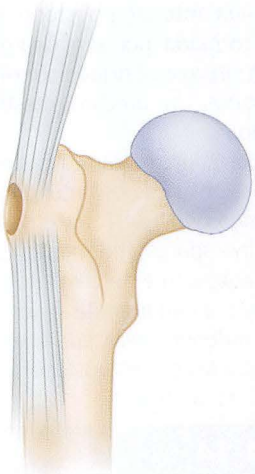

FIGURA 24-41 Sítio de biópsia femoral proximal.

- Repare qualquer perfuração da parede septal ou qualquer defeito no saco caudal que possa ter sido feito se o saco se estender mais distalmente que o normal.
- Drene o grande espaço morto que permanece. Suture os músculos glúteos o mais ajustadamente possível e feche os tecidos subcutâneos e a pele.

RESSECÇÃO DE VÉRTEBRAS

O tratamento cirúrgico de tumores da coluna vertebral é discutido no Capítulo 44.

EXTREMIDADE INFERIOR

RESSECÇÃO DO FÊMUR PROXIMAL

A maioria dos tumores do fêmur proximal pode ser ressecada com margens adequadas e a reconstrução normalmente proporciona melhor função do que seria possível após uma desarticulação do quadril. As indicações para a amputação incluem tumor recorrente, fratura patológica desviada ou complicações da biópsia. A biópsia do fêmur proximal deve ser realizada através de um furo curvo situado lateralmente na junção entre a inserção dos abdutores e a origem do vasto lateral (Fig. 24-41). Esse sítio minimiza a quantidade de tecido contaminado e o risco de fratura patológica. Apesar de alguns autores recomendarem a reconstrução com aloenxerto osteoarticular, composto aloenxerto-prótese ou artrodese com aloenxerto, nós rotineiramente utilizamos uma reconstrução com endoprótese. A reconstrução com endoprótese proporciona estabilidade imediata e reabilitação mais rápida. Sempre que possível, utilizamos uma copa bipolar para melhorar a estabilidade (Fig. 24-42). Algumas das funções do mecanismo abdutor podem ser preservadas pela manutenção da continuidade da fáscia entre os abdutores e o vasto lateral. Se as margens permitirem uma osteotomia trocantérica, um manguito fino de osso em continuidade com a fáscia

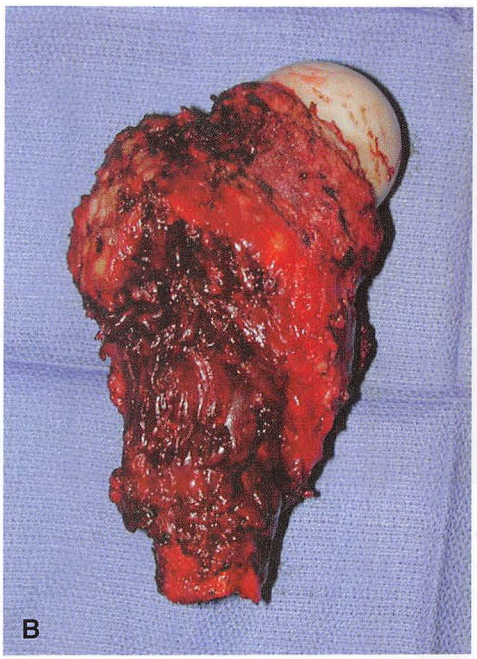

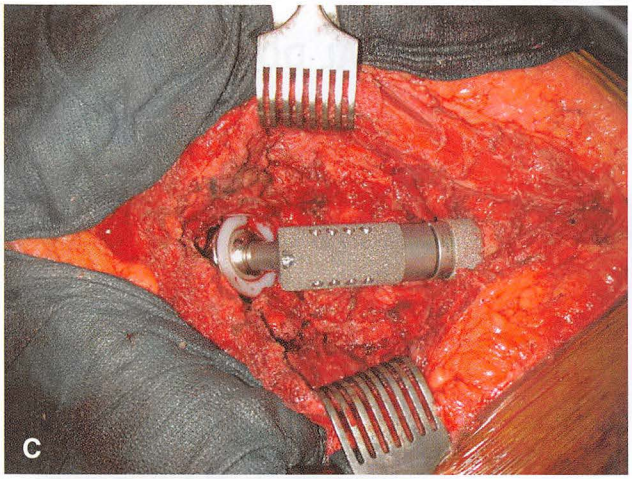

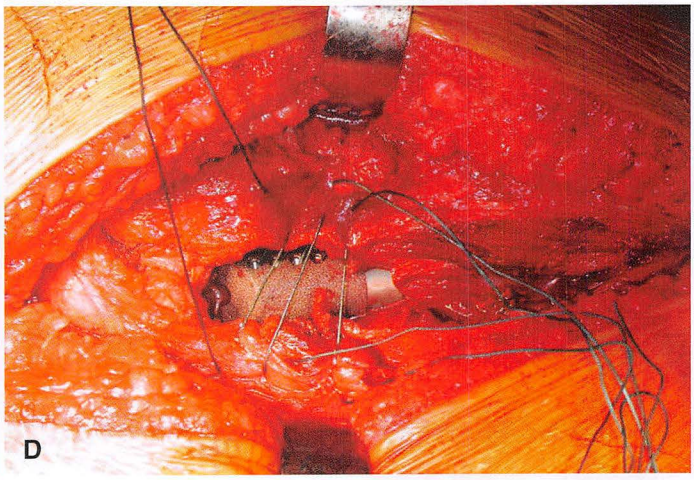

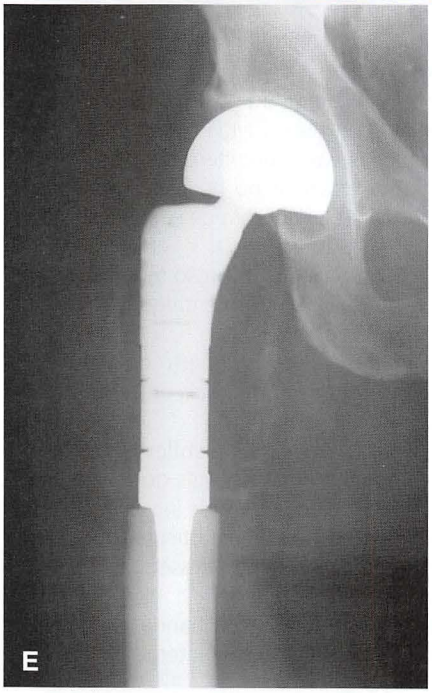

FIGURA 24-42 Ressecção do fêmur proximal com reconstrução endoprotética. **A,** Radiografia anteroposterior de histiocitoma fibroso maligno no fêmur proximal de mulher de 43 anos de idade. **B,** O fêmur proximal foi ressecado com margens amplas por via de acesso lateral. **C,** Prótese cimentada no fêmur e componente bipolar reduzido no acetábulo. **D,** Os abdutores e o vasto lateral reparados na prótese através de furos. **E,** Radiografia anteroposterior pós-operatória.

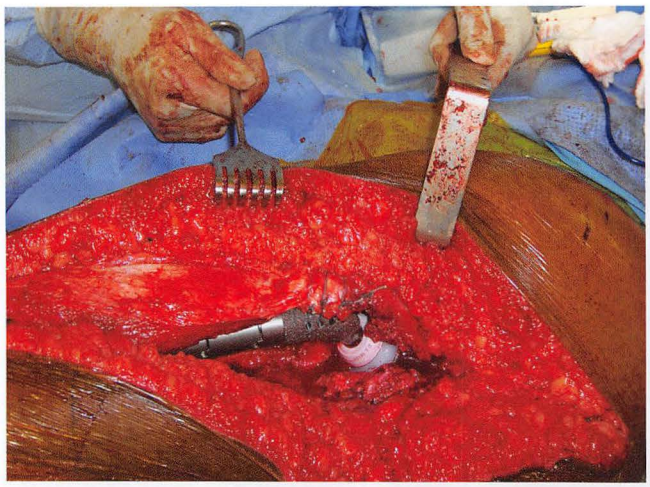

FIGURA 24-43 A continuidade da fáscia entre os abdutores e vasto lateral foi mantida para permitir reinserção mais fácil dos abdutores e melhor função.

proximal e distal pode ser reinserido na prótese. Se uma osteotomia não for possível, um manguito de fáscia contínua pode ser suturado na prótese, proporcionando fácil reinserção dos abdutores e função (Fig. 24-43).

TÉCNICA 24-17

(LEWIS E CHEKOFSKY)

- Coloque o paciente em posição de decúbito lateral.
- Faça uma incisão posterolateral de quadril.
- Separe o glúteo máximo na sua junção entre seus 20% proximais e 80% distais, seccionando a sua fixação femoral a 2 cm da linha áspera. Seccione também os rotadores externos e a porção proximal do adutor magno a 2 cm do fêmur.
- Identifique e proteja o nervo ciático.
- Seccione o glúteo médio e o mínimo próximo às suas inserções no trocânter maior do fêmur e na cabeça reflexa do reto femoral. Se possível, mantenha a continuidade entre a fáscia dos abdutores e o vasto lateral.
- Faça uma incisão na cápsula articular do quadril.
- No nível predeterminado de osteotomia femoral, exponha o osso através do vasto lateral e seccione o fêmur com uma serra elétrica. Os tecidos moles adjacentes podem ser protegidos com afastadores de Bennett. Luxe o quadril e seccione o tendão do iliopsoas, removendo a peça.
- Reconstrua o quadril utilizando uma endoprótese modular femoral proximal. Reconstrua o mecanismo abdutor reinserindo os tendões remanescentes do glúteo médio e mínimo através de furos na área trocantérica da prótese. Os abdutores também devem ser suturados ao trato iliotibial se sua inserção for rompida durante a ressecção. Isso pode exigir a liberação proximal dos músculos do ílio ou o alongamento por múltiplas incisões liberadoras. Os abdutores são mais bem posicionados com o fêmur em posição neutra.
- Insira drenos de sucção.

FIGURA 24-44 Incisão lateral para ressecção de todo o fêmur. **VEJA A TÉCNICA 24-18.**

CUIDADO PÓS-OPERATÓRIO O mecanismo abdutor reconstruído é protegido com uma órtese de abdução por 6 semanas. Deambulação imediata com muletas é permitida, e mais tarde uma bengala é usada no lado oposto, indefinidamente.

RESSECÇÃO TOTAL DO FÊMUR

Lewis descreveu técnica para ressecção total do fêmur e reconstrução utilizando artroplastia de substituição do quadril e do joelho.

TÉCNICA 24-18

(LEWIS)

- Faça uma incisão lateral que se estende a partir de 10 cm proximais ao trocânter maior, ao longo do aspecto lateral do fêmur, curvando-se anteriormente para terminar imediatamente distal à tuberosidade tibial (Fig. 24-44).
- Seccione a fáscia em linha com a incisão de pele, flexione o joelho e identifique o nervo fibular comum posterior ao tendão do bíceps femoral.
- Faça a incisão na cabeça lateral do gastrocnêmio e identifique a artéria e veia poplíteas. Divida os ramos geniculares, permitindo que os vasos poplíteos se afastem do fêmur. Disseque o feixe vascular no hiato adutor e incise-o. Disseque o nervo fibular comum de sua junção com o nervo ciático.
- Desinsira o glúteo máximo de sua inserção femoral, retire os rotadores externos do fêmur e identifique a porção proximal do nervo ciático.
- Desinsira o glúteo médio e o mínimo perto do trocânter maior. Mantenha a continuidade da fáscia entre os abdutores e o vasto lateral.
- Ligue os ramos da artéria e veia circunflexas femorais mediais, e desinsira os músculos adutores do fêmur.
- Penetre a articulação do joelho através de incisão capsular parapatelar lateral. Deixe os músculos articular do joelho e vasto intermédio inseridos no fêmur. Resseque as outras porções do quadríceps, se apropriado.
- Luxe a patela medialmente e incise a banda iliotibial, o ligamento colateral fibular e a cápsula lateral.

- Desinsira os ligamentos cruzados, os tendões poplíteo e plantar, a cápsula medial, os ligamentos colaterais tibiais e a cabeça medial do gastrocnêmio.
- Eleve o fêmur distal e incise as inserções musculares remanescentes, de distal para proximal.
- Ligue os vasos perfurantes.
- Desinsira o iliopsoas, incise a cápsula da articulação do quadril e remova a peça.
- Implante um fêmur total customizado e feche a ferida sobre drenos de sucção. Dependendo da natureza da ressecção dos tecidos moles, retalhos musculares livres ou vascularizados de gastrocnêmio podem ser necessários.
- Proximalmente, suture a banda iliotibial ao vasto lateral e à musculatura glútea.

CUIDADO PÓS-OPERATÓRIO O quadril é protegido com uma órtese de abdução por 6 semanas. Deambulação protegida é iniciada imediatamente. A amplitude de movimento é iniciada logo que a ferida pareça estável.

RESSECÇÃO DO FÊMUR DISTAL

O fêmur distal é o local mais comum de tumores malignos primários do osso. Os tumores neste local raramente envolvem as estruturas articulares ou neurovasculares. Amostras de biópsia de lesões do fêmur distal podem ser obtidas através de abordagem anteromedial ou anterolateral. A dissecção deve proceder diretamente através do vasto medial ou vasto lateral, tomando-se cuidado para não levantar retalhos, para não contaminar o espaço articular e o espaço poplíteo. Um torniquete deve ser utilizado durante a biópsia, e hemostasia rigorosa deve ser obtida, antes do fechamento, para diminuir o potencial para formação de hematoma. O componente de tecidos moles da lesão deve ser amostrado, se possível. Se um furo tem de ser feito no osso, deve ser circular, para minimizar a concentração de tensão, reduzindo o risco de fratura patológica.

Opções de reconstrução incluem artrodese, aloenxerto osteoarticular, reconstrução com aloenxerto-prótese e reconstrução com endoprótese. Utilizamos reconstrução com endoprótese na maioria das vezes (Fig. 24-45), apesar de a artrodese ser uma opção razoável em um jovem que deseja realizar trabalho pesado. Se a articulação do joelho estiver envolvida pelo tumor, deve-se considerar uma amputação transfemoral primária ou ressecção extra-articular. Em crianças pequenas, nas quais a discrepância de comprimento dos membros é um problema difícil, utilizamos mais comumente uma prótese expansível.

RESSECÇÃO INTRA-ARTICULAR DO FÊMUR DISTAL COM RECONSTRUÇÃO ENDOPROTÉTICA

TÉCNICA 24-19

- Resseque o fêmur distal através de uma incisão medial ou lateral, dependendo de onde a biópsia foi feita. Faça uma incisão longitudinal, incorporando uma elipse em torno da cicatriz de biópsia. Resseque a cicatriz de biópsia em bloco com a peça.
- Se uma ressecção intra-articular for feita, inspecione a articulação anteriormente para confirmar que não está contaminada pelo tumor. (Se a articulação está inesperadamente envolvida pelo tumor, a ferida deve ser fechada em camadas e o tratamento definitivo deve ser adiado até que as opções possam ser novamente discutidas com o paciente e a família.)
- Levante grandes retalhos medial e lateral. Faça esses retalhos tão espessos quanto possível, para preservar o

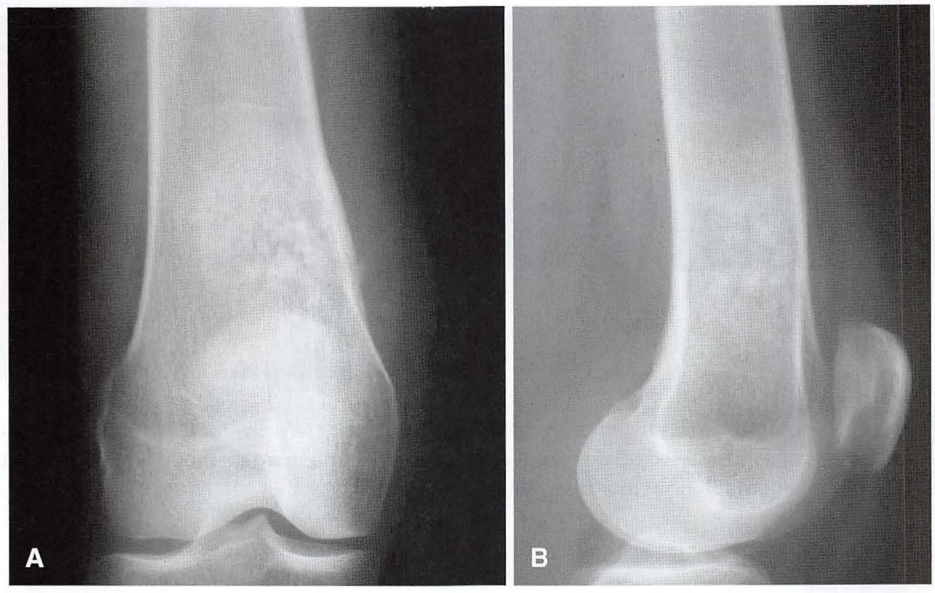

FIGURA 24-45 Ressecção do fêmur distal e reconstrução com endoprótese em mulher de 36 anos com osteossarcoma. **A** e **B**, Radiografias anteroposterior e lateral mostram osteossarcoma do fêmur distal.

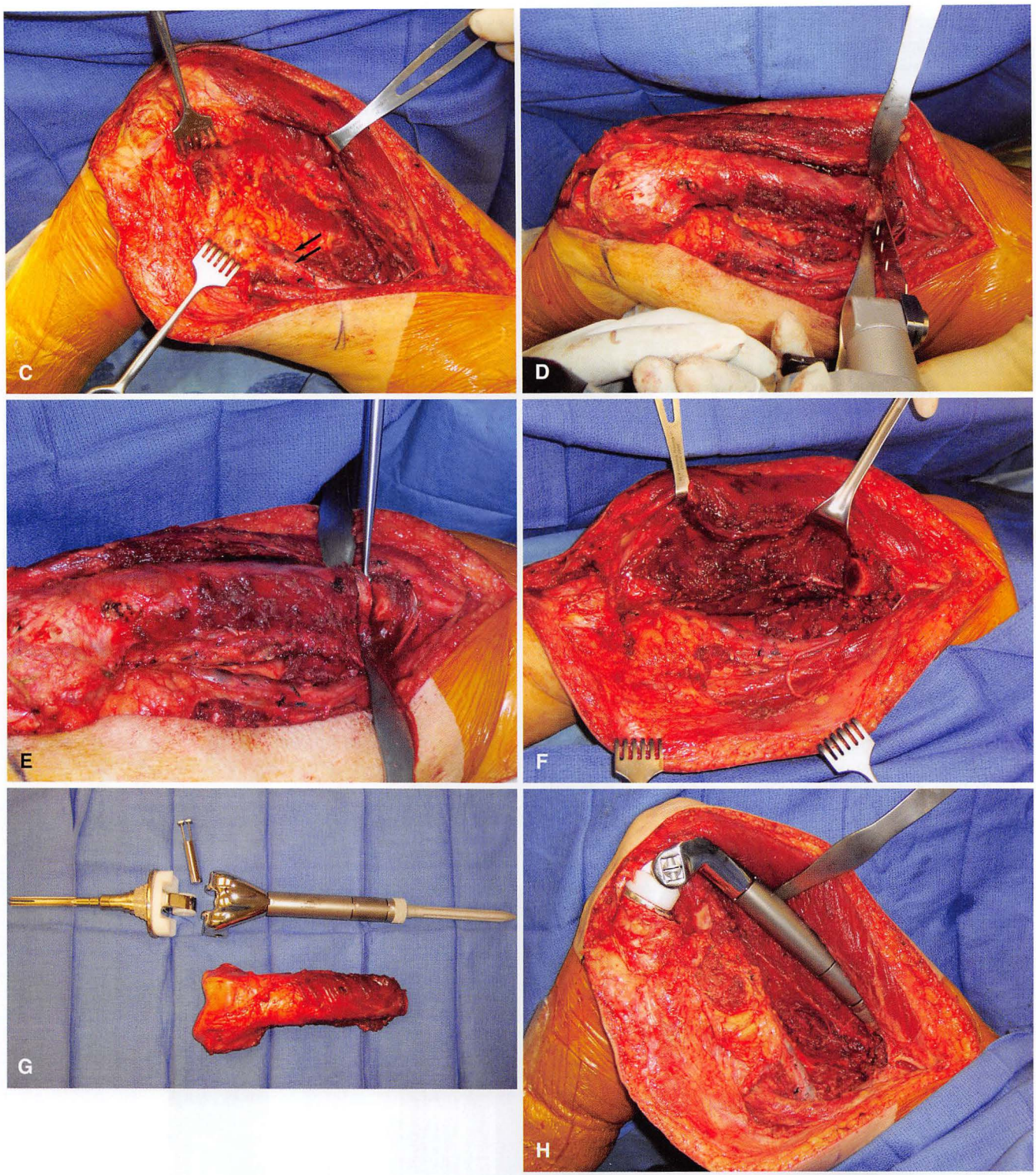

FIGURA 24-45, cont. **C,** O plano entre os vasos femorais (*setas*) e o tumor é desenvolvido. **D,** Osteotomia realizada com serra oscilante. **E,** Cureta usada para obter amostras ou secção de congelação para verificar a margem medular. **F,** fêmur distal ressecado. **G,** Peça ressecada e a prótese. **H,** Prótese cimentada no fêmur e na tíbia.

suprimento sanguíneo da pele. Disseque profundamente ao reto femoral, tendão do quadríceps e patela. O vasto intermédio pode ser deixado intacto com a porção distal do fêmur a ser removido. Flexione o joelho para retirar tensão dos tecidos posteriores.

- Disseque os vasos poplíteos, tendo o cuidado de ligar quaisquer ramos tumorais.
- Isole e proteja os nervos tibial e fibular comum.
- Incise a cápsula articular do joelho e os ligamentos, para permitir melhor exposição para dissecção ao redor do fêmur distal.
- Deixe um manguito de músculo normal sobre o tumor. Seccione os músculos restantes à distância de suas respectivas origens e inserções no fêmur.
- Antes da osteotomia femoral, marque a face anterior da diáfise femoral proximal ao sítio de osteotomia, para auxiliar no alinhamento rotacional da reconstrução. Faça uma osteotomia do fêmur com ampla margem proximal na medida mais proximal ao envolvimento medular, conforme determinado pela RM pré-operatória.
- Remova o tumor do campo operatório.

RECONSTRUÇÃO ENDOPROTÉTICA COM DOBRADIÇA ROTATIVA

- Se a face anterior da diáfise do fêmur não tiver sido marcada, faça-o nesse momento, utilizando a peça para ajudar na orientação. (A linha áspera não deve ser usada como ponto de referência, porque sua orientação rotacional varia.)
- Antes de retirar a peça ressecada do campo operatório, meça seu comprimento. Em um adulto, esse comprimento deve ser restaurado pela prótese. Em um paciente esqueleticamente imaturo, a prótese pode ser 1 cm maior do que a peça ressecada, para ajudar a compensar o crescimento futuro.
- Use guias de alinhamento para fazer o corte tibial proximal perpendicular à diáfise tibial e prepare a tíbia proximal utilizando a instrumentação fornecida.
- Frese o canal femoral para receber a maior haste possível. A haste deve ter pelo menos 12 cm de comprimento. (Se o comprimento do fêmur proximal restante for inferior a isso, deve-se considerar a utilização de uma prótese com fixação na cabeça femoral ou utilizar reconstrução composta de aloenxerto-prótese.)
- Coloque os componentes de prova e mobilize o joelho através de um arco completo de movimento. Cimente os componentes femoral e tibial no lugar da orientação apropriada, evitando, especificamente, a rotação interna de cada componente que possa resultar em mau alinhamento patelar. Feche a ferida sobre drenos. Retalhos locais ou livres podem ser necessários para o fechamento.
- Cubra a ferida com curativo volumoso e coloque um imobilizador de joelho.

CUIDADO PÓS-OPERATÓRIO Deambulação protegida com muletas e imobilizador de joelho é iniciada no primeiro dia pós-operatório. Drenos são deixados no local até que o débito seja mínimo. Exercícios de amplitude de movimento e de fortalecimento são iniciados imediatamente. Os antibióticos são continuados até que os drenos drenagem sejam removidos. O imobilizador de joelho é utilizado para locomoção até que a força adequada tenha retornado.

RESSECÇÃO DA TÍBIA PROXIMAL

A tíbia proximal é o segundo local mais comum para lesões ósseas malignas primárias. Tumores nessa área são tipicamente menores à apresentação do que tumores em locais mais proximais. A sobrevida global para esses pacientes, subsequentemente, tem sido melhor do que para os pacientes com tumores mais proximais. Tradicionalmente, pacientes esqueleticamente imaturos, com tumores de tíbia proximal, têm sido tratados com a desarticulação do joelho, para preservar a fise femoral distal e prevenir a complicação do sobrecrescimento ósseo aposicional. Os pacientes esqueleticamente maduros têm sido tratados com amputação transfemoral longa. A boa função global após a amputação, juntamente à potencial dificuldade de reconstruir o mecanismo extensor, diminuiu o entusiasmo para ressecção e reconstrução da tíbia proximal. Com o uso rotineiro de um retalho de gastrocnêmio para auxiliar na cobertura com tecidos moles e ajudar a reconstruir o mecanismo extensor, os cirurgiões estão relatando resultados satisfatórios após a cirurgia de salvamento do membro. Uma articulação do joelho móvel com extensão ativa agora é uma meta razoável para pacientes que estão dispostos a aceitar as restrições de atividade obrigatórias após essa reconstrução. Os pacientes que desejam estar envolvidos em esportes ou trabalho pesado devem considerar fortemente uma artrodese ou uma amputação.

Margens cirúrgicas amplas geralmente são factíveis para tumores na tíbia proximal, porque o músculo poplíteo e os músculos do compartimento posterior profundo geralmente protegem a artéria tibial posterior e o nervo tibial. A biópsia da tíbia proximal deve ser feita ao longo da superfície subcutânea medial, tomando-se cuidado para não contaminar o espaço articular, o tendão patelar ou o espaço poplíteo. As contraindicações para o salvamento do membro incluem o envolvimento dos vasos poplíteos, fratura patológica desviada, tumor recorrente e complicações (p. ex., infecção, hematoma, incisão mal posicionada, ou contaminação conjunta) resultantes da biópsia. Uma contraindicação relativa é se um paciente muito jovem tem discrepância de comprimento; no entanto, com o uso de modernas próteses expansíveis temos tido sucesso com a cirurgia de salvamento do membro, mesmo nesses pacientes.

TÉCNICA 24-20 *Figura 24-46*

(MALAWER)

- Faça uma incisão anteromedial, iniciando proximalmente no terço distal do fêmur, e estenda-a para distal, no terço inferior da tíbia. Excise qualquer sítio de biópsia com margem de 2 cm.
- Desenvolva os retalhos medial e lateral abaixo da fáscia investida. Seccione os isquiotibiais mediais, proximal às suas inserções. Mobilize a cabeça medial do músculo gastrocnêmio e divida o músculo solear para expor os vasos poplíteos.
- Preserve a artéria sural medial, o principal suprimento sanguíneo do gastrocnêmio medial. Aplique tração posterior à artéria poplítea e identifique e divida os vasos tibiais anteriores na borda inferior do músculo poplíteo. Com um grande tumor, os vasos fibulares também podem requerer secção e ligadura.

- Se a articulação do joelho estiver livre de tumor, seccione o ligamento patelar 1 a 2 cm proximal à sua inserção. Sempre que possível, mantenha a continuidade da fáscia entre o tendão patelar e a fáscia anterolateral da porção proximal da perna.
- Mobilize os vasos poplíteos, seccionando os vasos geniculares inferiores; então, incise circunferencialmente a cápsula do joelho de 1 a 2 cm da sua inserção tibial.
- Seccione os ligamentos cruzados no fêmur. Mantenha uma porção do músculo tibial anterior na peça, bem como o poplíteo e uma porção do músculo sóleo.
- Identifique e proteja o nervo fibular e seccione o tendão do bíceps perto de sua inserção, deixando um manguito de tecido normal. Osteotomize a fíbula se o componente extraósseo do tumor ditar. Deixe um manguito de músculo na articulação tibiofibular proximal. Se a fíbula proximal não estiver envolvida, a preservação do ligamento colateral lateral e sua inserção na cabeça da fíbula proporcionarão alguma estabilidade à articulação reconstruída.
- Osteotomize a tíbia distal à lesão no nível determinado pela imaginologia pré-operatória; seccione o septo intermuscular e remova a peça.
- Se uma ressecção extra-articular for necessária, a técnica é semelhante, exceto que o fêmur é osteotomizado acima da cápsula do joelho e a patela é dividida coronalmente, dissecando o ligamento patelar do tecido adiposo subjacente.
- Reconstrua a extremidade com aloenxerto osteoarticular, artrodese ou implante protético. Avance o mecanismo extensor e insira o tendão patelar remanescente no aloenxerto ou endoprótese. Transponha a cabeça medial do gastrocnêmio anteriormente e suture-a aos músculos anteriores remanescentes, bem como aos tecidos moles do mecanismo extensor. Um enxerto de pele de espessura parcial é muitas vezes necessário, devido à maior parte ao retalho de gastrocnêmio e à perda de cobertura de tecido a partir da excisão da cicatriz de biópsia.

CUIDADO PÓS-OPERATÓRIO Os drenos são deixados no local até que o débito seja mínimo. Os antibióticos são continuados até que o dreno seja retirado. Deambulação protegida é iniciada no primeiro dia pós-operatório. Rotineiramente, mantemos o joelho em extensão completa durante 6 semanas, para permitir que o mecanismo extensor do joelho reconstruído cicatrize. Exercícios de amplitude de movimento são, então, iniciados.

RESSECÇÃO DO FÊMUR DISTAL OU TÍBIA PROXIMAL E ARTRODESE DO JOELHO

A ressecção-artrodese do joelho é uma operação extensa que exige recuperação prolongada e é mais bem indicada para adultos jovens vigorosos. Enneking e Shirley publicaram método cuidadosamente elaborado para ressecção-artrodese (Fig. 24-47) utilizando uma haste medular fresada, especialmente desenhada, curvada na sua metade proximal (raio de curvatura de 125 ou 175 cm) para se ajustar à curvatura anterior do fêmur. Radiografias anteroposterior e lateral com régua, em película de 91 cm, são feitas pré-operatoriamente para determinar o comprimento do fêmur e da tíbia, o diâmetro do canal medular do fêmur e da tíbia nos seus istmos, e o grau de curvatura anterior do fêmur. O comprimento e a curvatura da haste são determinados a partir dessas radiografias. A partir de uma variedade de técnicas de imagem, incluindo TC, radiografias e RM, o comprimento do osso a ser removido pode ser determinado, deixando uma margem de diáfise de menos 3 cm da lesão (Fig. 24-47A e B). Barras de alumínio retangulares com 3 × 5 cm de secção transversal, variando em comprimento por incrementos de 0,5 cm a partir de 3 cm menor a 3 cm mais longa do que o comprimento esperado para a ressecção óssea, são esterilizadas para serem utilizadas como barras espaçadoras.

TÉCNICA 24-21

(ENNEKING E SHIRLEY)

- Se nenhuma biópsia prévia tiver sido feita, faça uma incisão na linha média anterior, em linha reta, até o osso sobre a área a ser biopsiada.
- Se o osso tiver de ser perfurado para a biópsia, sele a janela cortical com metilmetacrilato. Se a ressecção está para ser feita no mesmo tempo que a biópsia, descarte todos os instrumentos, campos, aventais, luvas e outros materiais contaminados pelo tumor e faça nova preparação antes de iniciar a ressecção. Excise o sítio de biópsia com margem de tecidos moles de pelo menos 1 cm em todas as dimensões.
- Se biópsias prévias foram feitas por meio de outras abordagens que não a anterior, na linha média, excise-as de

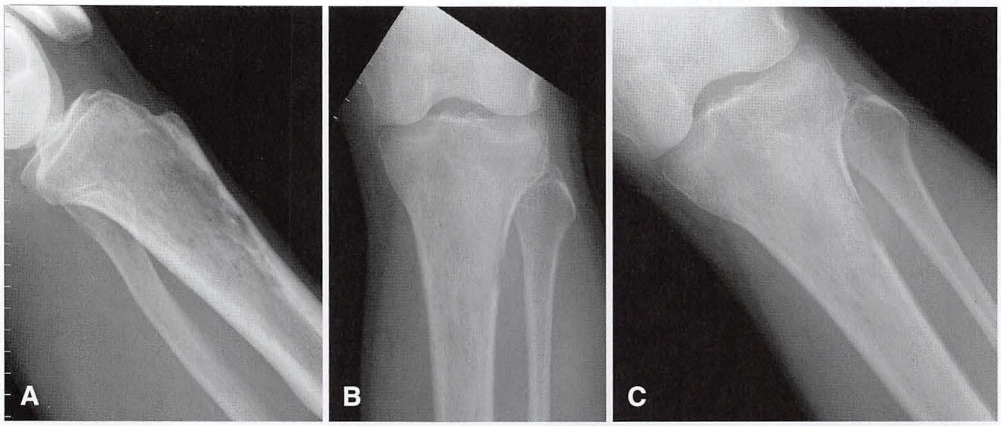

FIGURA 24-46 A-C, Radiografias de um homem de 58 anos mostram histiocitoma fibroso maligno na tíbia proximal.

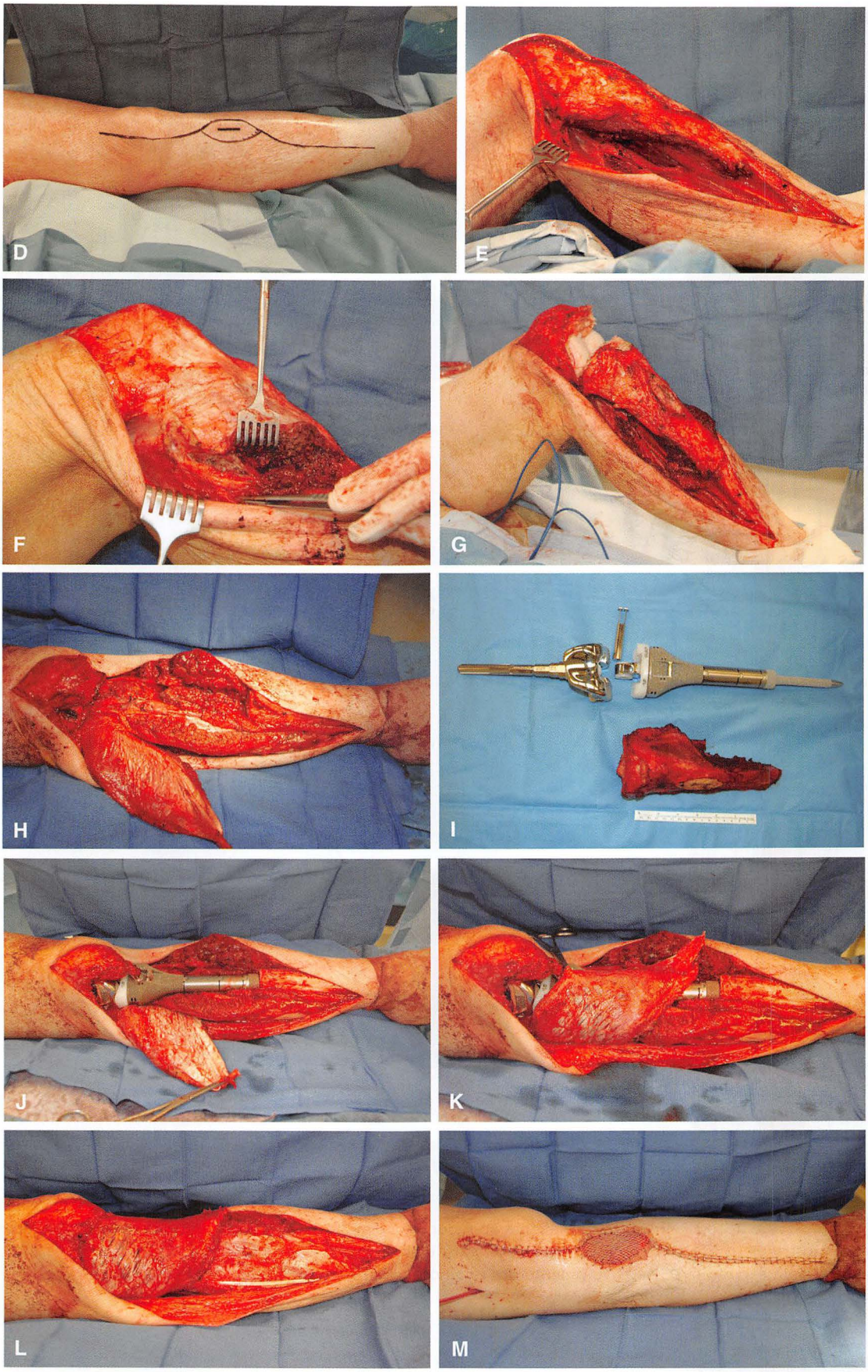

FIGURA 24-46, cont. **D,** Incisão, conforme descrita, inclui a ressecção da cicatriz de biópsia. **E,** O retalho medial é levantado para expor as estruturas vasculares posteriormente. **F,** O nervo fibular é dissecado e isolado do tumor. **G,** Ressecção intra-articular é realizada porque a articulação não está envolvida. **H,** A tíbia proximal foi removida e a cabeça medial do gastrocnêmio foi captada para cobertura e reconstrução do mecanismo extensor. **I,** Endoprótese tibial proximal. **J,** O tendão patelar é suturado à prótese. **K,** O gastrocnêmio medial é rodado anteriormente e suturado à fáscia lateral. **L,** A prótese é completamente coberta com tecido mole. **M,** Enxerto de pele é necessário para concluir o fechamento. **VEJA A TÉCNICA 24-20.**

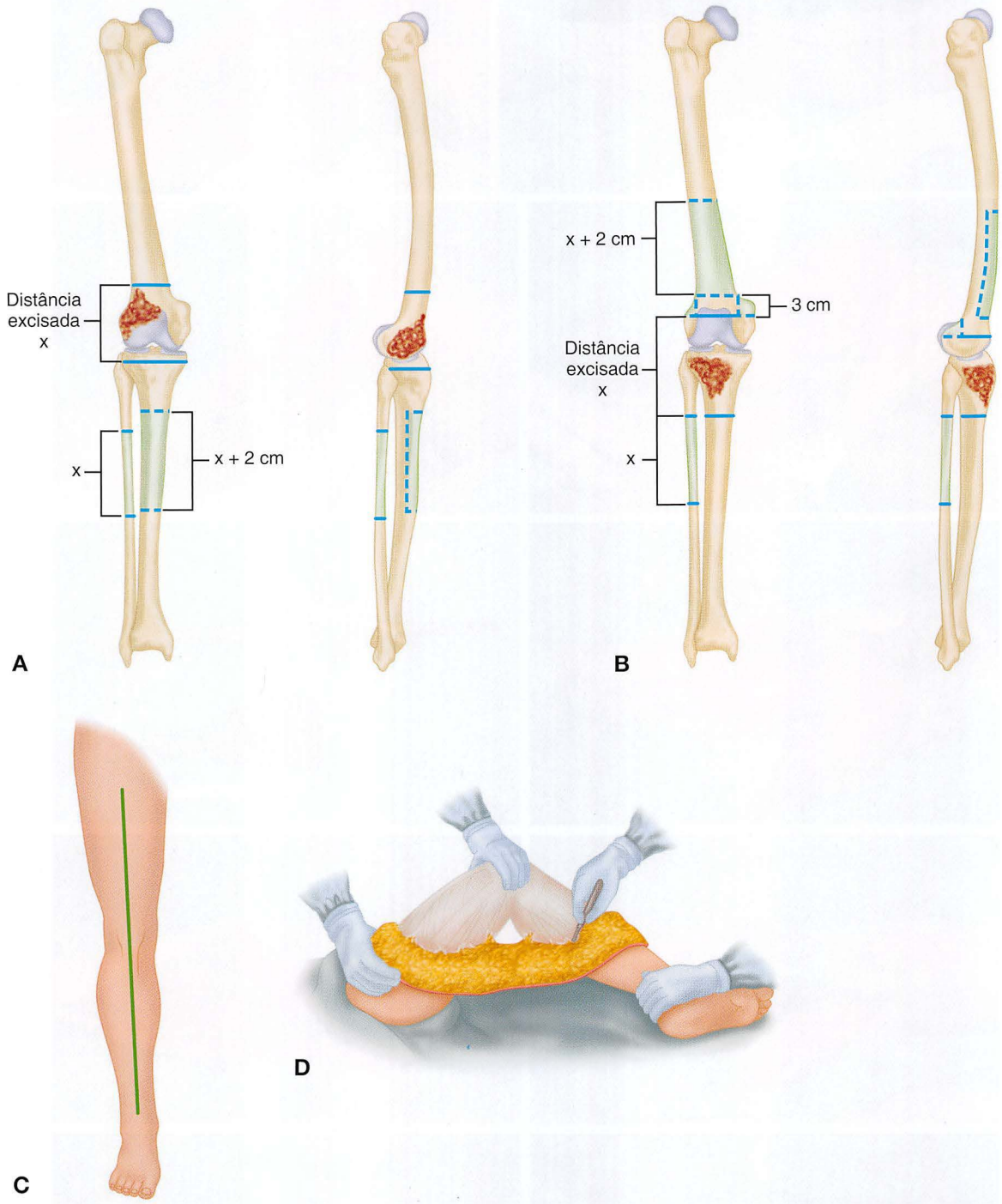

FIGURA 24-47 Ressecção-artrodese para lesões malignas ao redor do joelho. **A** e **B,** Plano geral para a ressecção-artrodese das áreas femoral e tibial mostra os sítios de ressecção (*linhas tracejadas*) e enxertos (*áreas sombreadas*). **A,** Lesão femoral. **B,** Lesão tibial. **C,** Incisão mediana para exposição. **D,** Desenvolvimento dos retalhos medial e lateral.

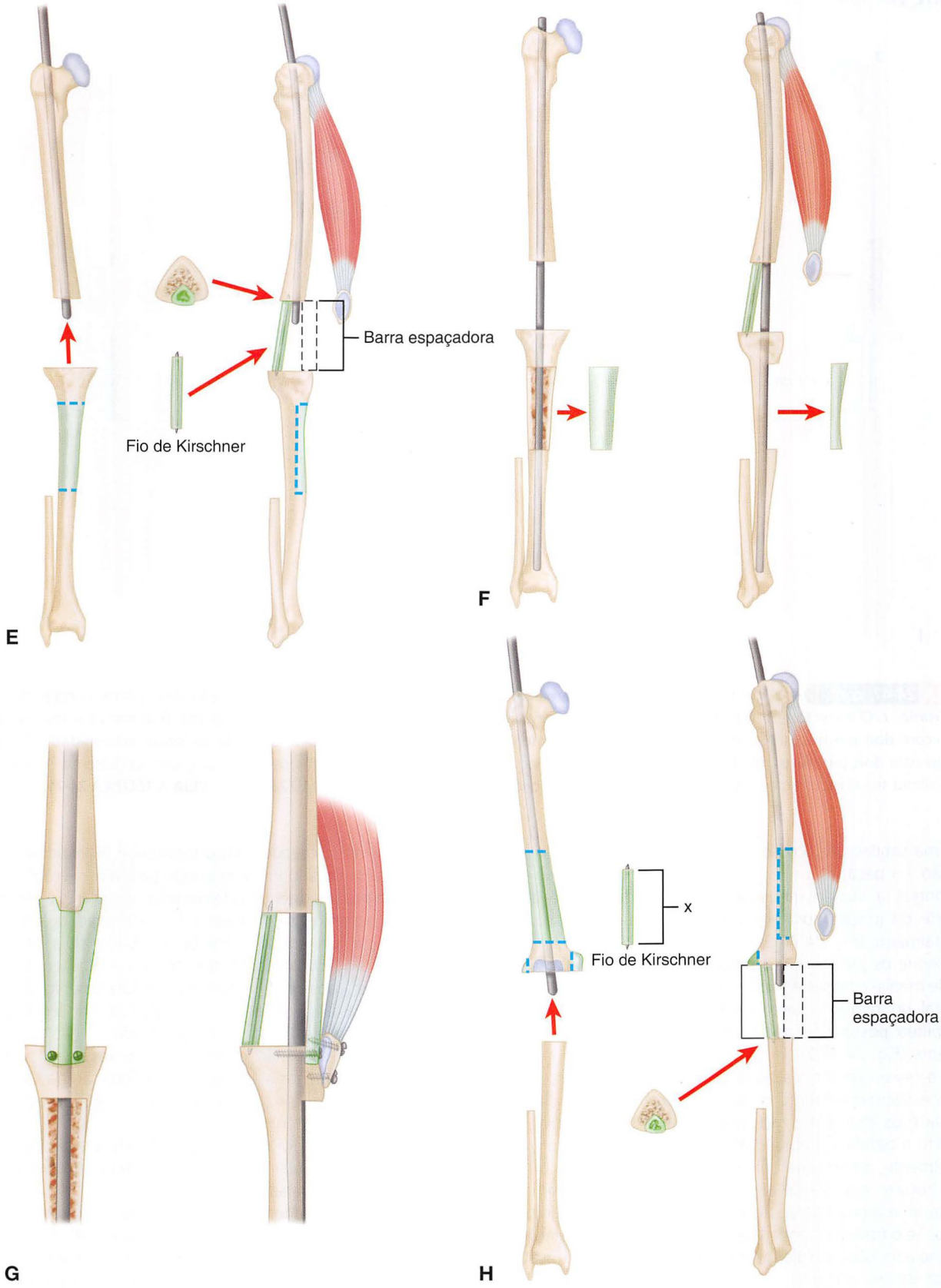

FIGURA 24-47, cont. **E,** Haste inserida de forma retrógrada no fêmur; o enxerto fibular posterior, com pino medular no lugar, é avançado 1 cm no osso esponjoso da tíbia, e o bloco espaçador é inserido antes de guiar a haste abaixo, na tíbia. **F,** A haste está no lugar e o enxerto cortical tibial foi removido, deixando uma ponte tibial metafisária. **G,** O enxerto anterior de tíbia é inserido na fenda no fêmur proximalmente, embutido na ponte tibial, distalmente, e fixado com dois parafusos. Em uma ressecção de joelho total, a patela decorticada posteriormente também é fixada ao longo extremidade distal do enxerto com dois parafusos. **H-J,** Técnica de artrodese após a ressecção da lesão tíbial. **H,** Haste é inserida de forma retrógrada no fêmur; o enxerto fibular posterior, *x* cm de comprimento (*x* sendo o comprimento da fenda), é empurrado para dentro do osso esponjoso do fêmur. Bloco espaçador, *x* – 1 cm de comprimento, é colocado na fenda e a haste é dirigida distalmente para baixo, na tíbia.

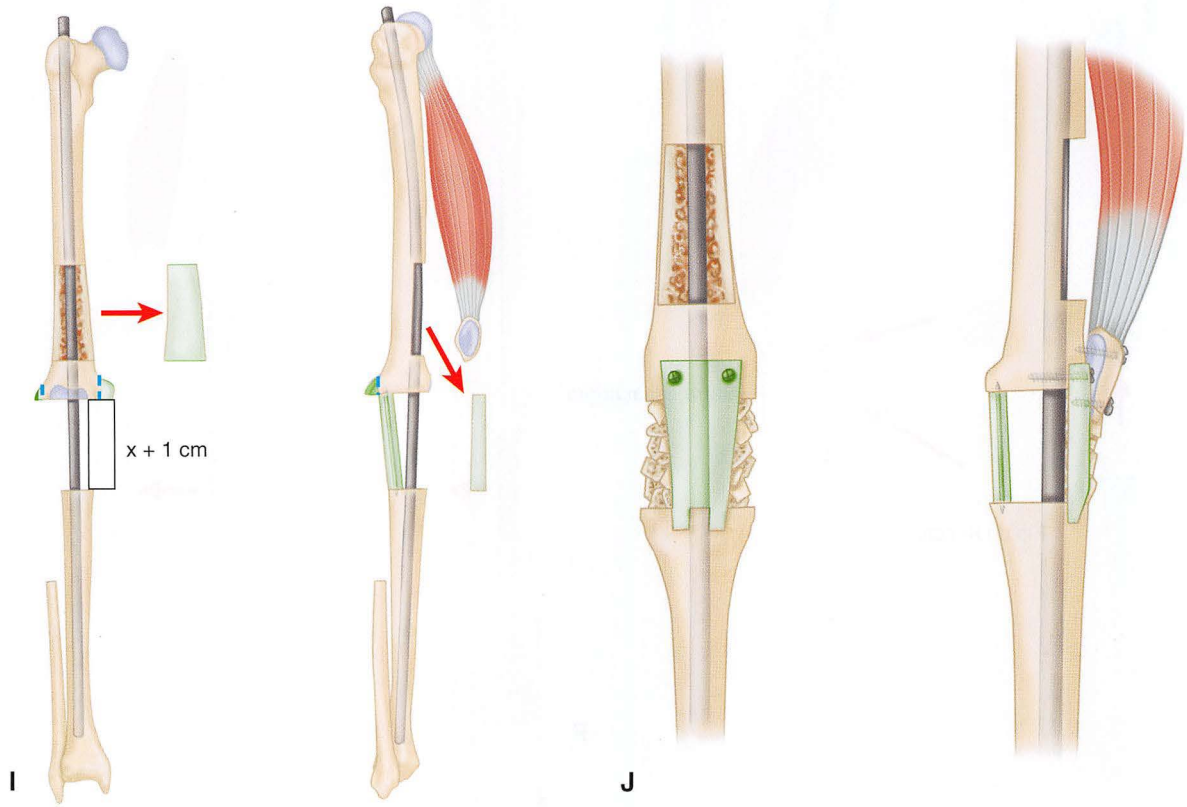

FIGURA 24-47, cont. **I,** A haste está no lugar e o enxerto cortical femoral foi removido, deixando uma ponte cortical femoral metafisária. **J,** O enxerto anterior de fêmur é inserido na fenda da tíbia distalmente, embutido na ponte femoral proximalmente, e fixado com dois parafusos. Na ressecção total da articulação, a patela decorticada também é fixada ao longo extremidade distal do enxerto com dois parafusos. (Redesenhada a partir de Enneking WF, Shirley PD: Resection-arthrodesis for malignant and potentially malignant lesions about the knee using an intramedullary rod and local bone grafts, *J Bone Joint Surg* 59A:223, 1977.) **VEJA A TÉCNICA 24-21.**

forma similar, até o osso, e remova-as em bloco com a lesão e a peça.

- Alongue a incisão mediana anterior para estendê-la a partir da junção dos terços proximal e médio da coxa, distalmente (Fig. 24-47C).
- Flexione os joelhos a 90 graus e desenvolva retalhos de pele medial e lateral e tecido subcutâneo para que o terço distal do fêmur, o terço proximal da tíbia e o espaço poplíteo possam ser facilmente vistos medial e lateralmente (Fig. 24-47D).
- Se a ressecção for realizada através da articulação, seccione transversalmente o tendão patelar, a cápsula articular e os ligamentos, ao longo da interlinha articular, e reflita a patela e a porção proximal do quadríceps proximalmente, como uma unidade.
- Se houver suspeita de envolvimento articular do tumor, faça uma incisão parapatelar para inspecionar a articulação. Se o tumor for encontrado no interior da articulação, feche a incisão capsular e realize uma dissecção extracapsular da articulação.
- Se a ressecção através da articulação for factível, seccione os ligamentos cruzados para permitir o afastamento das superfícies articulares e, em seguida, disseque livremente a extremidade distal do fêmur ou a extremidade proximal da tíbia contendo a lesão, levando a dissecção em plano anatômico, além da maioria dos tecidos periféricos envolvidos pelo tumor. Disseque o osso proximal e distalmente 3 cm para além do sítio pré-selecionado para a ressecção.
- Afaste posteriormente os feixes neurovasculares e seccione todos os ramos, se necessário. Se a extremidade proximal da fíbula for removida em bloco com a tíbia proximal devido ao envolvimento dos tecidos moles entre eles, divida os vasos tibiais anteriores e retraia o nervo fibular.
- Se é feita uma ressecção extra-articular, disseque para que a cápsula articular não seja violada.
- Seccione o osso não envolvido a ser ressecado com a articulação apenas além da linha de inserção da cápsula.
- Depois de verificar a adequação da ressecção, remova o torniquete e obtenha hemostasia.
- Se a ressecção foi feita através da articulação, retire a cartilagem articular e 1 cm do osso não envolvido com um corte transversal.
- Determine o comprimento da espaço entre as extremidades seccionadas do fêmur e da tíbia e selecione uma barra espaçadora desse comprimento. Isto serve como guia para obter um enxerto fibular de comprimento apropriado.
- Chanfre a extremidade distal do enxerto fibular 1 cm a partir da extremidade seccionada. Passe um pino de Steinmann bem ajustado através do canal medular do enxerto fibular, permitindo que 1 cm protrua para além da extremidade não chanfrada.

- Faça um furo com o mesmo diâmetro do pino na cortical posterior da porção remanescente do osso da qual a lesão é ressecada. Corte o pino de Steinmann protruindo a partir da extremidade chanfrada do enxerto fibular, 1 cm além do enxerto, e dobre-o para trás ao longo da superfície chanfrada para evitar a migração do pino.
- Frese os canais medulares do fêmur e da tíbia com fresas flexíveis. Quando fresar o osso no lado não ressecado da articulação, tome cuidado para iniciar em linha com o canal medular, de modo que não seja deixada uma grande cavidade em torno do pino nessa área.
- Guie a haste medular de forma retrógrada no canal femoral e para fora, através da pele glútea, até que o segmento que se projeta para além da extremidade distal do fêmur seja igual ao comprimento do intervalo ressecado, menos 1 cm. A curva da haste deve coincidir com o arco anterolateral do fêmur.
- Com uma cureta, faça uma depressão em forma de cone, que acomode a extremidade chanfrada do enxerto fibular no osso esponjoso da metáfise tibial ou femoral, logo posterior ao trajeto previamente preparado para a haste medular.
- Coloque o enxerto fíbular contra a cortical posterior do segmento femoral ou tibial para que ele seja mantido no lugar pelo pino de Steinmann saliente (Fig. 24-47E e H). Quando o enxerto fibular, que é 1 cm mais longo que o espaço, estiver sendo inserido, deve ser aplicada tensão considerável às estruturas neurovasculares, o que pode produzir paralisia fibular transitória.
- Alinhe a perna à coxa para receber a haste medular e conduza a haste distalmente 2 ou 3 cm, enquanto a extremidade chanfrada da fíbula é inserida na depressão previamente curetada.
- Depois de verificar o alinhamento, coloque uma barra espaçadora 1 cm mais curta do que o espaço anterior à haste medular e empale a perna manualmente sobre a haste, guiando a extremidade chanfrada do enxerto fibular no leito esponjoso. A barra espaçadora impede o encurtamento excessivo do espaço, enquanto a haste é guiada na tíbia.
- Antes de encaixar o enxerto fibular, ajuste-o para que seu lado côncavo coincida com o arco posterior da haste. Direcione a haste medular lentamente para distal, apoiando o pé contra o abdome de um assistente.
- Exponha a superfície anterior da tíbia ou do fêmur que for utilizado como sítio doador do enxerto anterior. Estenda a exposição a partir do plano de ressecção por uma distância de 5 cm a mais do que o comprimento do espaço.
- Faça cortes mediais ou laterais, apontando a serra para o eixo central da haste. Faça cortes transversais nas extremidades proximal e distal do enxerto, fazendo o corte transversal perto do local da ressecção, 3 cm a partir do nível da ressecção, para preservar uma ponte anterior do osso que impeça a angulação da tíbia ou do fêmur na haste (Fig . 24-47F e I). Faça outro corte transversal, de modo que o comprimento do enxerto seja 2 cm maior do que o comprimento do espaço.
- Chanfre a extremidade mais estreita do enxerto a 45 graus, de modo que o vértice do chanfro se situe na superfície endosteal da cortical. Inverta o enxerto de ponta a ponta e posicione-o de modo a que a extremidade chanfrada encoste contra a cortical anterior do osso a partir do qual o enxerto não foi coletado.
- Alinhe esse enxerto de modo a que a calha em sua superfície endosteal esteja em linha com a haste subjacente para que a extremidade esponjosa mais larga sobreponha a 1,5 a 2,0 cm da ponte sobre o osso a partir do qual o enxerto foi removido.
- Faça uma ranhura chanfrada de 0,5 cm de profundidade na cortical anterior do osso que receberá a extremidade chanfrada mais estreita do enxerto para evitar deslocamento. Calce o enxerto no lugar e marque o contorno da parte sobreposta do enxerto na outra extremidade da ponte óssea subjacente.
- Deixe de lado o enxerto e remova o osso dentro da área marcada na ponte para que o enxerto possa ser rebaixado para a ponte até que suas superfícies estejam ao mesmo nível. Mais uma vez deixe o enxerto de lado e apare os excessos dos côndilos e planaltos femoral ou tibial para que eles se projetem apenas 2 cm medial, lateral e posteriormente em torno de ambos os enxertos.
- Recoloque o enxerto anterior, posicionando a extremidade chanfrada e colocando a extremidade larga em seu leito na ponte, e empurre a perna proximalmente alguns milímetros para forçar a extremidade chanfrada de ambos os enxertos firmemente nos entalhes (Fig. 24-47G e J). Use um fio de aço ou um único parafuso como fixação adicional, se necessário.
- Se o mecanismo da patela e quadríceps for preservado, coloque-o em posição agora, para que a patela repouse sobre a junção do enxerto anterior e a ponte. Isto pode exigir o alongamento do tendão do quadríceps se uma lesão femoral foi ressecada.
- Resseque a superfície articular da patela e a mantenha em posição com um grande pino de Steinmann de anterior para posterior medial ou lateral à haste. Coloque um parafuso esponjoso no outro lado da haste, apertando o parafuso de modo que comprima a patela contra o enxerto. Remova o pino de Steinmann e o substitua com um parafuso similar.
- Se o mecanismo quadricipital e a patela forem ressecados, use parafusos esponjosos de cada lado do enxerto anterior ao longo da haste para fixar o enxerto em seu leito na ponte.
- Enxerte as porções excisadas de osso esponjoso em torno das junções dos enxertos com os ossos hospedeiros, especialmente em torno do enxerto fibular e o fêmur ou tíbia e em torno da extremidade chanfrada do enxerto anterior e o fêmur ou tíbia.
- Feche as feridas em camadas e use drenagem por aspiração. Envolva o membro em uma bandagem modificada de Jones, dos dedos do pé à virilha.

CUIDADO PÓS-OPERATÓRIO Se a instabilidade for uma preocupação ao final da operação, o paciente é colocado em uma e meia *spica* gessada ou órtese. Esta é continuada até que união precoce seja evidente pelas radiografias. Caso contrário, após a cicatrização dos tecidos moles da ferida, um aparelho gessado inguinopodálico com soquete proximal quadrilátero é aplicado. Marcha com muleta, sem carga, é permitida. Radiografias são feitas aos 2 e 4 meses. Ao final de 4 meses, o pé e o tornozelo são deixados livres se a união for aparente, e carga parcial é permitida. Aos 6 meses, uma órtese longa de perna com apoio isquiático e tornozelo livre é aplicada, se a união estiver sólida. A órtese é usada por 1 ano, após o que plena atividade é gradualmente retomada. Quaisquer parafusos que transfixem a patela são removidos aos 6 meses. Se a união for questionável em qualquer das quatro junções entre o enxerto e tíbia ou fêmur aos 6 meses, enxertos ilíacos esponjosos são aplicados.

RESSECÇÃO DO FÊMUR DISTAL OU TÍBIA PROXIMAL COM ALOENXERTO-ARTRODESE

Como alternativa ao procedimento supracitado, a artrodese pode ser feita usando-se aloenxerto intercalar para substituir o segmento ressecado (Fig. 24-48). Todos os princípios citados na técnica anterior se aplicam. A taxa de não união pode ser ligeiramente aumentada, mas o procedimento é tecnicamente menos exigente.

RESSECÇÃO DA FÍBULA PROXIMAL

Malawer descreveu uma técnica para ressecção localmente ampla de lesões fibulares proximais.

TÉCNICA 24-22

(MALAWER)

- Coloque o paciente em semidecúbito dorsal, depois prepare e paramente todo o membro inferior dos dedos do pé até acima do quadril, de modo que, se um procedimento local for considerado inadequado, a amputação acima do joelho seja possível sem nova paramentação. Use um torniquete de borracha estéril no meio da coxa.
- Comece a incisão posteriormente 8 cm proximal ao meio da prega poplítea e curve-a anterior e distalmente através da fíbula, finalizando 5 cm distalmente à osteotomia

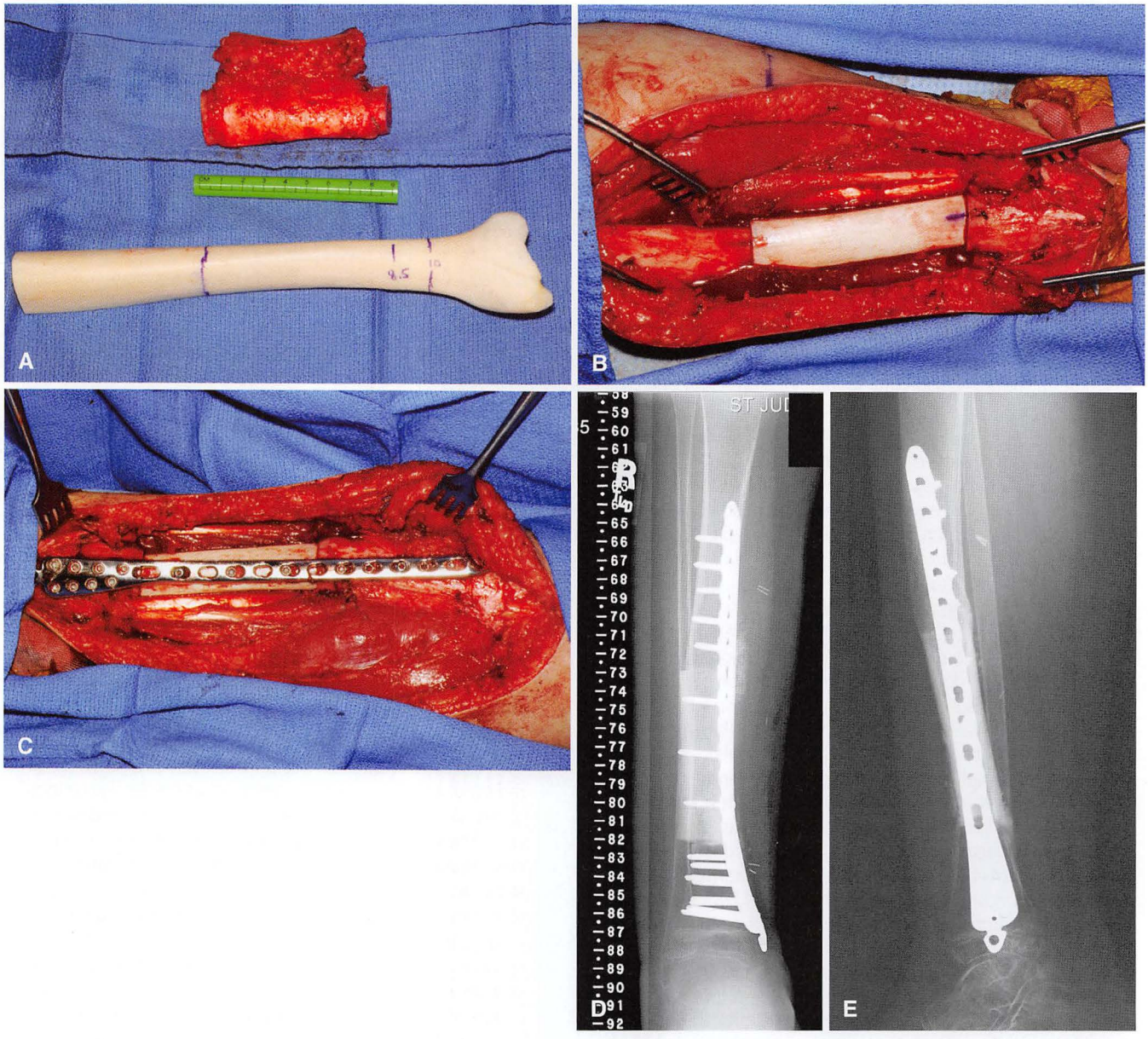

FIGURA 24-48 Aloenxerto tibial intercalar em menino de 11 anos de idade, com sarcoma de Ewing **A,** Aloenxerto moldado para coincidir com a peça ressecada. **B** e **C,** Aloenxerto colocado no defeito e fixado com placa bloqueada para tíbia distal. **D** e **E,** Radiografias pós-operatórias anteroposterior e lateral.

planejada. Modifique a incisão apropriadamente para incorporar qualquer sítio de biópsia prévia.
- Levante um grande retalho lateral baseado na linha média posteriormente e faça um retalho medial menor para expor a crista da tíbia.
- Exponha e seccione o nervo fibular comum ao nível do tendão do bíceps femoral. Seus ramos são sacrificados distalmente quando os músculos do compartimento anterior e fibular são ressecados.
- Encontre os vasos poplíteos e sua trifurcação, ressecando o gastrocnêmio lateral e o solear através de suas substâncias, perto da fíbula. Se necessário, a origem proximal do gastrocnêmio lateral no fêmur pode ser liberada.
- Encontre e seccione os vasos tibiais anteriores 2 a 3 cm distalmente à borda inferior do poplíteo. Aplique tração na artéria poplítea, permitindo que os vasos fiquem afastados da superfície posterior da massa.
- Incise os músculos dos compartimentos anterior e fibular proximalmente em suas origens e distalmente em suas junções miotendíneas. Libere a membrana intraóssea.
- Seccione o ligamento colateral fibular e o tendão do bíceps femoral 2,5 cm proximalmente às suas inserções fibulares.
- Resseque a articulação tibiofibular proximal através da tíbia. Posteriormente, isto requer incisão do músculo poplíteo.
- Repare qualquer defeito resultante na cápsula posterior do joelho. Reinsira o tendão do bíceps femoral e o ligamento colateral fibular no côndilo lateral da tíbia.
- Gire o gastrocnêmio lateral anteriormente, liberando-o na linha média posterior e distalmente onde se une ao solear. Isto permite a cobertura dos vasos poplíteos e tibiais posteriores expostos e da tíbia desnuda. Os vasos surais laterais proporcionam suprimento vascular para o gastrocnêmio lateral e devem ser cuidadosamente preservados.
- Use drenagem por aspiração por 3 a 5 dias.

CUIDADO PÓS-OPERATÓRIO A deambulação é iniciada no primeiro dia pós-operatório com carga conforme tolerado. Uma órtese de joelho com dobradiça é utilizada durante 6 semanas. Uma órtese tornozelo-pé é necessária se o nervo fibular foi ressecado.

RESSECÇÃO DO TERÇO DISTAL DA FÍBULA

O terço distal da fíbula pode ser ressecado sem reconstrução e sem criar instabilidade significativa ou deformidade em valgo (Figs. 24-49 e 24-50). Carrell concebeu um procedimento para restaurar a mortalha do tornozelo após a ressecção do terço distal da fíbula; ele relatou seu uso em um paciente com hemangioma e outro com sarcoma de Ewing (Fig. 24-51).

TÉCNICA 24-23

- Coloque o paciente em decúbito dorsal com um torniquete não estéril sobre a coxa do mesmo lado. Um saco de areia pode ser colocado sob o glúteo para auxiliar na exposição, por permitir a rotação interna da extremidade durante o procedimento.
- Após a exanguinação por gravidade, faça uma incisão lateral direta compreendendo a extensão do osso a ser ressecado. Qualquer sítio de biópsia deve ser incorporado e mantido com a peça ressecada durante todo o evento.
- Levante retalhos anterior e posterior para expor o osso e qualquer componente de partes moles associado ao tumor.
- Identifique quaisquer ramos sensitivos do nervo fibular superficial na porção proximal da ferida cursando anteriormente e preserve-os caso não estejam envolvidos no tumor.
- Afaste os tendões do fibular longo e curto posteriormente e disseque em torno do maléolo lateral deixando um manguito de tecido normal.
- Faça a osteotomia fibular proximalmente, ao nível determinado pela imaginologia pré-operatória (i.e., RM), e afaste a extremidade de corte para fora da ferida.
- Disseque distalmente para excisar as inserções de partes moles remanescentes entre a tíbia distal e o maléolo lateral. Seccione os ligamentos do tornozelo.
- Libere a peça da ferida e solte o torniquete. Após obter hemostasia, feche a ferida sobre drenagem de sucção na forma padronizada.
- Coloque uma tala suropodálica.

RESSECÇÃO-ARTRODESE DO TÁLUS

Raramente, em nossa experiência, uma lesão na tíbia distal é mais bem tratada pela ressecção ampla e artrodese do tornozelo. A morbidade e a recuperação prolongada devem ser pesadas frente à quase certa função satisfatória da amputação abaixo do joelho e adaptação protética. Lewis defendeu um acesso longitudinal anterior; Enneking recomendou incisões medial e lateral paralelas. A reconstrução após a ressecção da tíbia distal é obtida pela artrodese com enxerto autólogo ou aloenxerto.

RESSECÇÃO DO TÁLUS

Em nossa experiência, a ressecção do tálus é raramente necessária. Ressecção ampla do tálus pode ser obtida através de acesso anterolateral estendido para o tornozelo e retropé (Cap. 1). Se uma porção da cabeça e do colo pode ser preservada, uma fusão de Blair permite uma boa reconstrução (Cap. 11). Se a ressecção total é necessária, a fusão calcaneotibial é recomendável.

GIROPLASTIA

Em 1975, Kristen, Knahr e Salzer reportaram pela primeira vez o uso da giroplastia de Borggreve no tratamento do osteossarcoma femoral distal como alternativa à amputação. A técnica tem sido subsequentemente modificada para que lesões em várias partes do fêmur e da tíbia proximal possam ser tratadas por giroplastia.

Winkelmann classificou a giroplastia em cinco grupos, como se segue:

Grupo AI – Lesão no fêmur distal. O fêmur distal, a articulação do joelho e a tíbia proximal são ressecados; a parte inferior da perna é rodada 180 graus, e a tíbia é unida ao fêmur remanescente (Fig. 24-52).

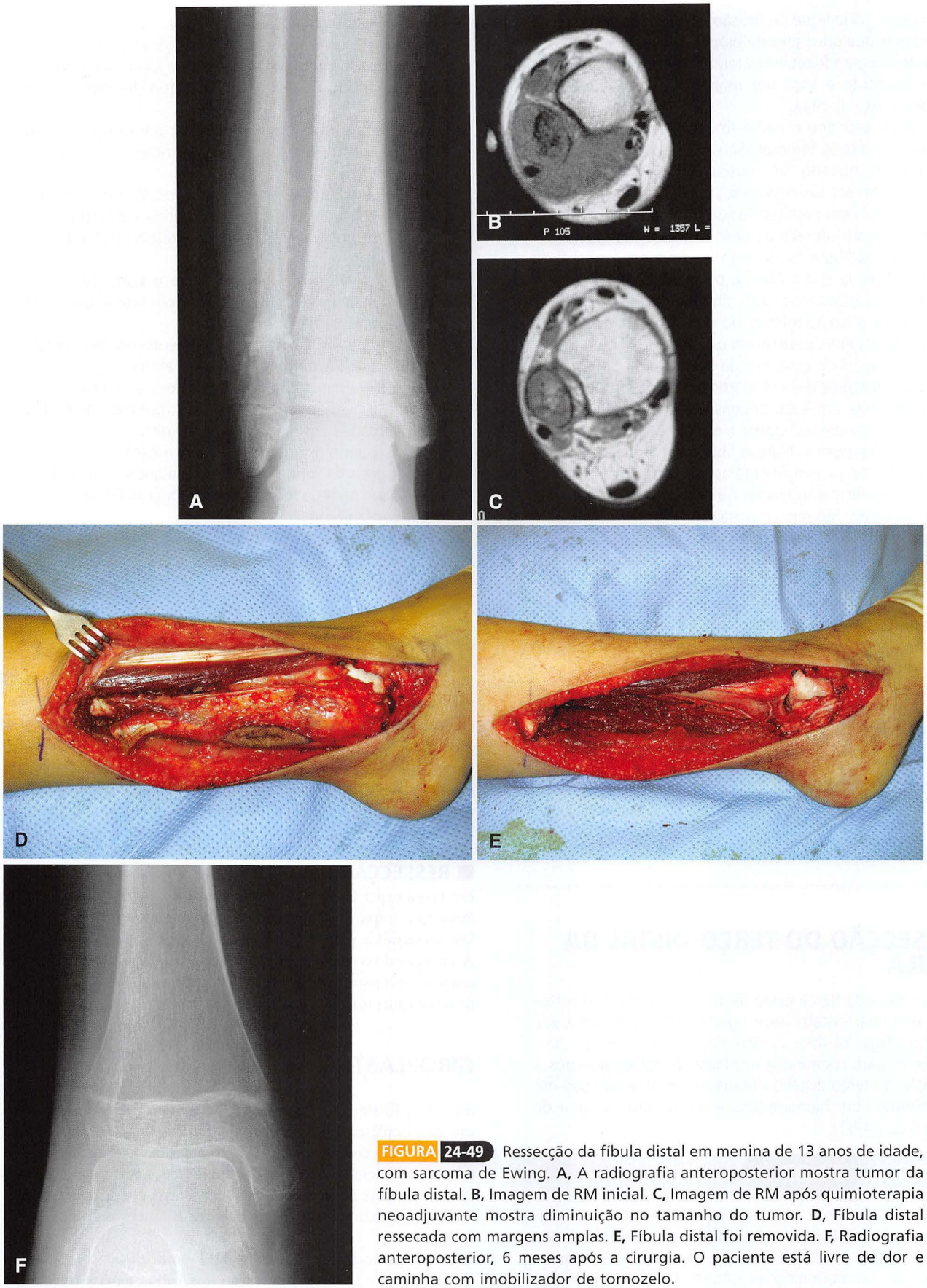

FIGURA 24-49 Ressecção da fíbula distal em menina de 13 anos de idade, com sarcoma de Ewing. **A,** A radiografia anteroposterior mostra tumor da fíbula distal. **B,** Imagem de RM inicial. **C,** Imagem de RM após quimioterapia neoadjuvante mostra diminuição no tamanho do tumor. **D,** Fíbula distal ressecada com margens amplas. **E,** Fíbula distal foi removida. **F,** Radiografia anteroposterior, 6 meses após a cirurgia. O paciente está livre de dor e caminha com imobilizador de tornozelo.

FIGURA 24-50 Seguimento de longo prazo (40 anos) de paciente com ressecção da fíbula distal por osteossarcoma. Nenhuma recorrência, deformidade, instabilidade ou metástase ocorreu. **A,** Radiografia pré-operatória. **B** e **C,** Radiografias anteroposterior e lateral, 39 anos mais tarde.

FIGURA 24-51 Modificação da técnica de Carrell de substituição da fíbula proximal para fíbula distal. *Inserção*, Método de colocação de transplante quando a epífise tibial distal ainda não está fundida.

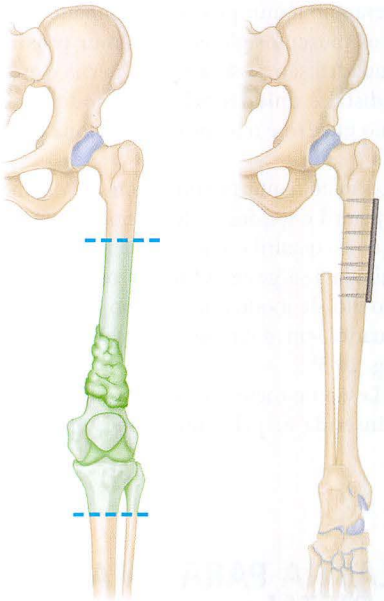

FIGURA 24-52 Giroplastia tipo AI para uma lesão no fêmur distal. (Redesenhada a Winkelmann WW: Rotationplasty in the local treatment of osteosarcoma, *Semin Orthop* 3:40, 1988.)

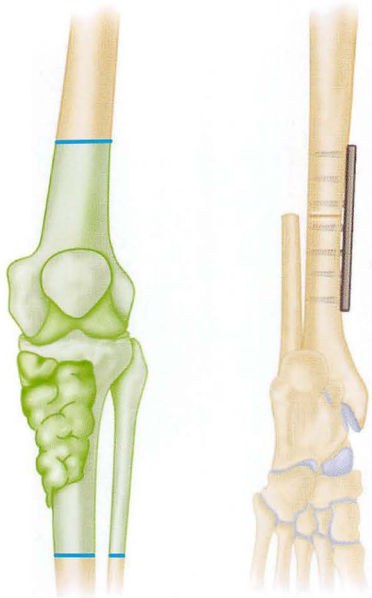

FIGURA 24-53 Giroplastia tipo AII para uma lesão na tíbia proximal. (Redesenhada a partir de Winkelmann WW: Rotationplasty in the local treatment of osteosarcoma, *Semin Orthop* 3:40, 1988.)

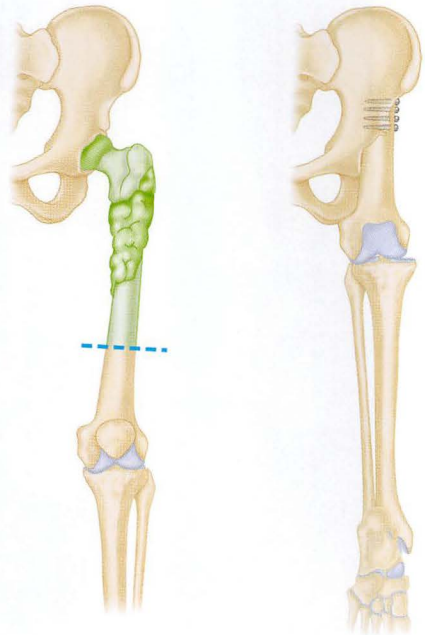

FIGURA 24-54 Giroplastia tipo BI para lesão no fêmur proximal. (Redesenhada a partir de Winkelmann WW: Rotationplasty in the local treatment of osteosarcoma, *Semin Orthop* 3:40, 1988.)

Grupo AII – Lesão na tíbia proximal. O fêmur mais distal, o joelho e a tíbia proximal são ressecados. Após rotação de 180 graus, a tíbia distal é unida ao fêmur distal (Fig. 24-53).

Grupo BI – Lesão no fêmur proximal, poupando a articulação do quadril e os músculos glúteos. O fêmur proximal e a articulação do quadril são ressecados e a perna é girada 180 graus. O fêmur distal é unido à pelve, de modo que o joelho funciona como quadril e o tornozelo funciona como joelho (Fig. 24-54).

Grupo BII – Lesão no fêmur proximal com envolvimento da articulação do quadril e tecidos moles contíguos. O fêmur proximal, a articulação do quadril e a hemipelve inferior são ressecados e a perna é girada 180 graus. O fêmur remanescente é unido ao restante do ílio, de modo que o joelho funciona como articulação do quadril em dobradiça e o tornozelo funciona como joelho (Fig. 24-55).

Grupo BIII – Lesão no meio do fêmur. Todo o fêmur é ressecado. A tíbia é inserida na pelve utilizando uma endoprótese (Fig. 24-56).

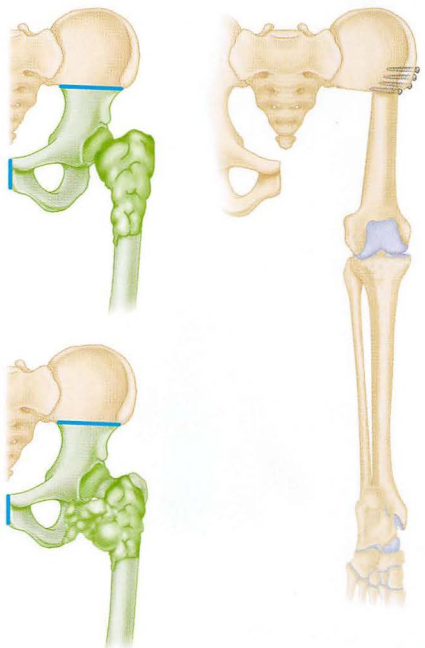

FIGURA 24-55 Giroplastia tipo BII para lesão no fêmur proximal com envolvimento da articulação do quadril e tecido mole adjacente. (Redesenhada a partir de Winkelmann WW: Rotationplasty in the local treatment of osteosarcoma, *Semin Orthop* 3:40, 1988.)

GIROPLASTIA PARA UMA LESÃO NO FÊMUR DISTAL

TÉCNICA 24-24

(KOTZ E SALZER)

- Faça uma incisão na pele na forma de um grande losango, com seu eixo longitudinal na face anterior e seus dois pontos laterais se encontrando na face posterior do membro inferior (Fig. 24-57A). Qualquer cicatriz de biópsia tem de estar inteiramente dentro da área de pele em forma de losango e deve ser excisada em bloco com o tumor. O eixo longo do losango é 5 a 10 cm mais longo do que o comprimento de ressecção óssea pretendido.
- Incise a fáscia ao nível da incisão na pele.

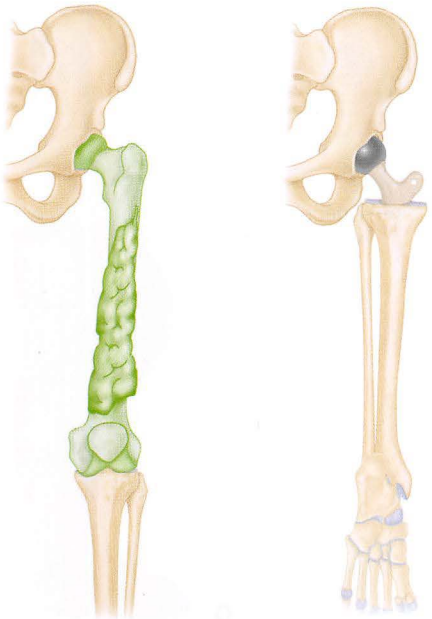

FIGURA 24-56 **Giroplastia tipo BIII para lesões malignas no fêmur.** (Redesenhada a partir deWinkelmann WW: Rotationplasty in the local treatment of osteosarcoma, *Semin Orthop* 3:40, 1988.)

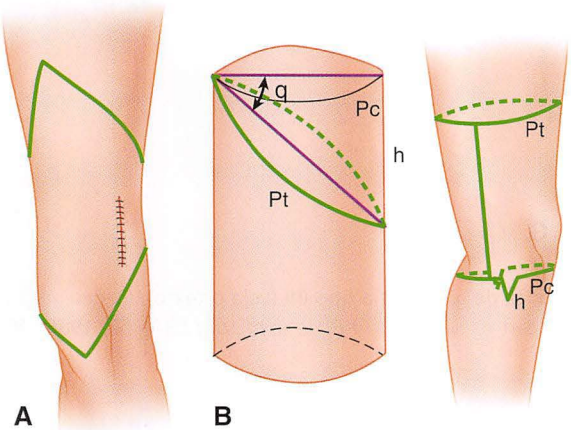

FIGURA 24-57 **A, Incisão em forma de losango para giroplastia tipo AI. B, Incisão circunferencial alternativa na coxa e incisão em boca de peixe.** (**A** redesenhado a partir de Kotz R, Salzer M: Rotationplasty for childhood osteosarcoma of the distal part of the femur, *J Bone Joint Surg* 64A:959, 1982; **B** redesenhado a partir de Gebhart MJ, McCormack RR Jr, Healey JH, et al: Modification of the skin incision for the Van Nes limb rotationplasty, *Clin Orthop Relat Res* 216:179, 1987.) **VEJA A TÉCNICA 24-24.**

- Identifique e disseque os nervos fibular comum, tibial e ciático. Em seguida, identifique os vasos femorais proximalmente no canal adutor e disseque-os distalmente, ligando ramos, conforme necessário. Resseque os vasos com o tumor, se envolvidos, e subsequentemente, reconstrua-os.
- Exponha o fêmur e corte-o transversalmente 5 cm ou mais proximal à margem mais proximal da lesão.
- Exponha a parte proximal da tíbia imediatamente distal à cápsula articular do joelho e proximal à artéria tibial anterior e seccione a tíbia distal da epífise proximal.
- Retire a peça do campo operatório para tê-la imediatamente inspecionada pelo patologista, para assegurar margens adequadas.
- Gire a perna externamente em 180 graus para localizar os nervos tibial e fibular no lado medial do fêmur.
- Junte o fêmur e a tíbia com uma placa de compressão. Antes da osteossíntese, considere o comprimento do membro e o posicionamento da articulação do tornozelo. Por conta do crescimento mais rápido do fêmur em comparação com a tíbia distal girada externamente, a articulação do tornozelo (que serve agora como a articulação do joelho) deve ficar a não mais do que 4 a 6 cm distalmente ao joelho contralateral normal. Previsões mais exatas de comprimento e de crescimento normal podem ser feitas usando-se as tabelas de Green-Anderson. No adulto, as articulações do joelho e tornozelo devem ficar no mesmo nível.
- Se o sacrifício dos vasos femorais for necessário, a reconstrução deve ser realizada dentro de 2 horas, porém após a conclusão da osteossíntese. Se os vasos são preservados, disponha-os em laços entre os músculos, para evitar torções.
- Suture os músculos da coxa à fáscia da perna.
- Durante o fechamento cutâneo, a pele redundante a partir da porção proximal da ferida pode ser removida para permitir as diferenças na circunferência da coxa e perna. Gebhart et al. sugeriram modificar a incisão de pele para que incisões circunferenciais na coxa e em boca de peixe na perna sejam usadas para equalizar as circunferências das incisões na coxa e perna e diminuam a desproporção de comprimento da pele (Fig. 24-57B).

CUIDADO PÓS-OPERATÓRIO Deambulação sem carga é instaurada inicialmente. Às 6 semanas, uma prótese temporária é adaptada e carga progressiva é permitida.

GIROPLASTIA PARA UMA LESÃO DE FÊMUR PROXIMAL SEM ENVOLVIMENTO DA ARTICULAÇÃO DO QUADRIL

TÉCNICA 24-25 *Figura 24-58A*

(WINKELMANN)

- Inicie a incisão da pele proximal medialmente, na prega inguinal, e continue-a anteriormente sobre a coxa, dois dedos distal e paralelamente ao ligamento inguinal. Curve-a para cima logo distal à espinha ilíaca anterossuperior para a face lateral da coxa. Siga a borda lateral da coxa e prega glútea para unir-se com o início da incisão, medialmente (Fig. 24-58B).
- Meça a distância entre a borda superior da espinha ilíaca anterossuperior e a borda inferior do ísquio na radiografia anteroposterior da pelve. Essa distância é medida a partir da interlinha articular proximal medial na face medial da coxa. Isto marca a extensão superior da incisão de pele

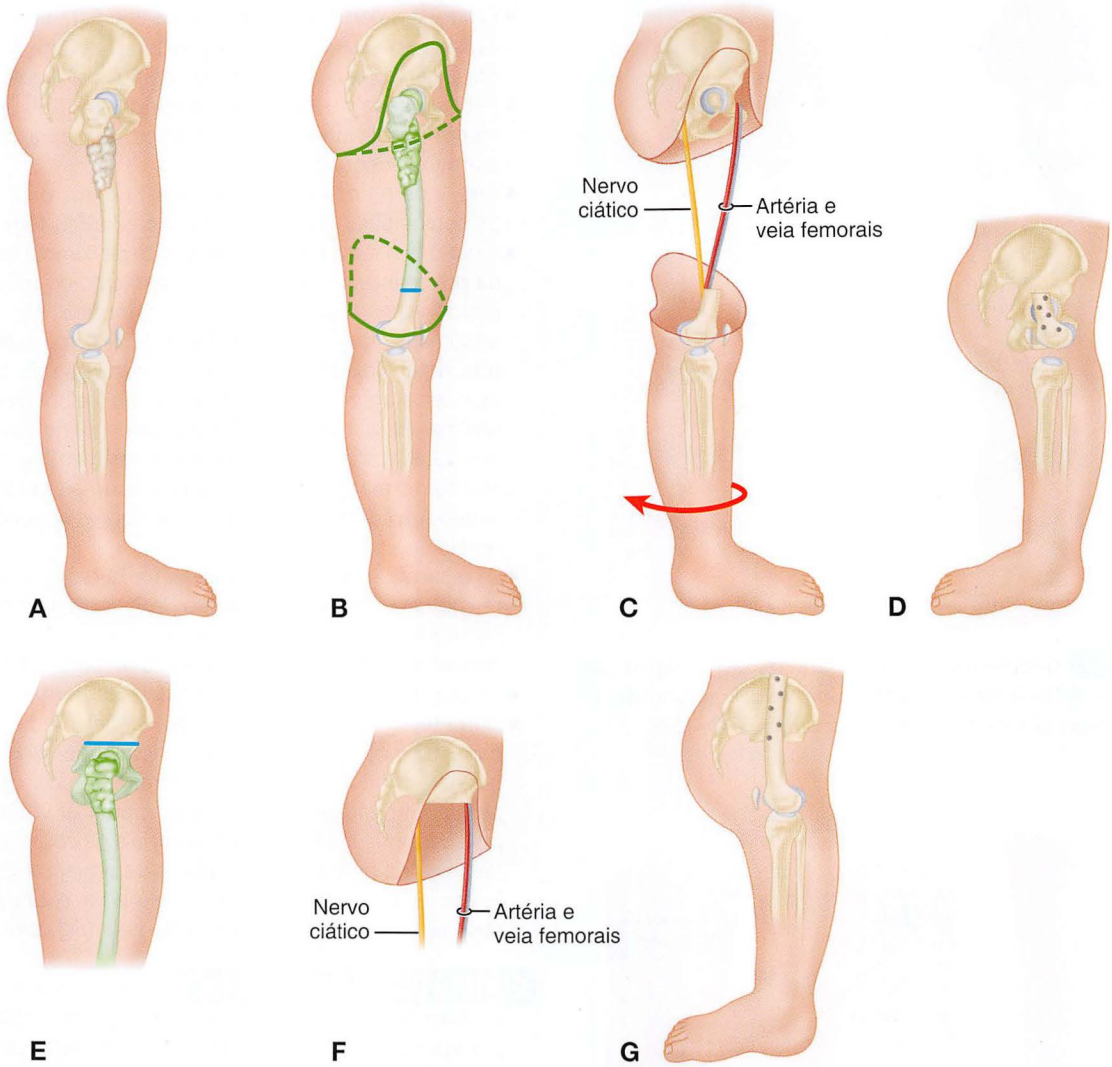

FIGURA 24-58 **A-D, Técnica de giroplastia tipo BI (veja o texto). E-G, Técnica de giroplastia tipo BII (veja o texto).** (Redesenhada a partir de Winkelmann WW: Hip rotationplasty for malignant tumors of the proximal part of the femur, *J Bone Joint Surg* 68A:362, 1986.) **VEJAS AS TÉCNICAS 24-25 E 24-26.**

distal. A extensão distal da incisão de pele distal, que forma um oval alongado, está no aspecto lateral da coxa, de 6 a 8 cm acima da interlinha articular lateral. A incisão anterior de ligação da pele segue o curso da artéria e veia femorais e a incisão posterior de ligação da pele segue o curso do nervo ciático. A cicatriz de qualquer biópsia prévia deve ficar na parte ressecada do membro inferior.

- Incise a fáscia da coxa em linha com a incisão de pele e desinsira o músculo sartório de sua origem.
- Exponha o feixe neurovascular femoral na junção das veias safena e femoral. Seccione o nervo femoral logo distal ao ligamento inguinal e ligue a veia safena perto de sua junção com a veia femoral. Disseque o feixe vascular distal ao canal de Hunter, seccionando todos os ramos vasculares, se necessário (Fig. 24-58C). Se a artéria e a veia femoral estiverem envolvidas pelo tumor, sacrifique-as e reconstrua-as.
- Desinsira os músculos tensor da fáscia lata, reto femoral e adutores de suas origens.
- Ligue o nervo, artéria e veia obturatórios.
- Seccione o obturador externo perto de sua origem e seccione o músculo iliopsoas profundamente ao ligamento inguinal.
- Posteriormente, desinsira o glúteo máximo do fêmur a 3 cm de sua inserção e reflita-o proximalmente.
- Disseque o nervo ciático distalmente tão distante quanto a linha inferior de ressecção.
- Preserve os músculos glúteo médio e mínimo, se possível. Incise a cápsula da articulação do quadril circunferencialmente, perto da pelve.
- Distalmente, crie um retalho miotendíneo do mecanismo do quadríceps para, mais tarde, suturá-lo aos músculos glúteos. Seccione os tendões isquiotibiais em um ponto distal o suficiente para, mais tarde, permitir suturá-los ao iliopsoas.
- Determine o comprimento da parte distal do fêmur a ser preservado por meio da radiografia anteroposterior da

pelve. Em adultos, a borda inferior dos côndilos femorais deve estar um pouco acima da borda distal do ísquio (Fig. 24-58D). Em crianças, a borda inferior do côndilo femoral está posicionada de 1 a 2 cm abaixo da borda distal do ísquio. Deixe a diáfise do fêmur apenas tão longa quanto seja necessário para fixá-la na superfície lateral do ílio com pelo menos quatro parafusos.

- Após a remoção da lesão e do fêmur proximal, apoie o membro remanescente cuidadosamente, pois está ligado apenas pelo feixe neurovascular.
- Exponha subperiostealmente a face lateral da asa do ílio.
- Gire a extremidade 180 graus para que o pé oponha-se posteriormente. Molde a face lateral da cortical do fêmur distal para que o membro inferior esteja em posição neutra no plano coronal e em 10 graus de rotação externa com o joelho em extensão completa quando estiver aposto à asa do ilíaco.
- Fixe a diáfise femoral ao ílio com pelo menos quatro parafusos ou grampos.
- Suture os músculos com o joelho flexionado a 70 graus. Posteriormente, suture os músculos glúteos no quadríceps, e, anteriormente, suture os tendões isquiotibiais no iliopsoas. Posicione o nervo ciático e os vasos femorais em alças no espaço subcutâneo, para evitar dobras. Excise qualquer pele redundante na coxa.

GIROPLASTIA PARA UMA LESÃO DO FÊMUR PROXIMAL ENVOLVENDO A ARTICULAÇÃO DO QUADRIL

TÉCNICA 24-26

(WINKELMANN)

- A extensão da ressecção proximal é determinada pelo tamanho e localização do tumor (Fig. 24-58E). Quando necessário, desinsira toda a musculatura posterior do quadril e os ligamentos sacroespinhal e sacrotuberal de suas origens e seccione transversalmente o músculo iliopsoas na pelve.
- Seccione o ílio, tão distante proximalmente quanto necessário, deixando o suficiente para permitir a fixação do fêmur à pelve com pelo menos quatro parafusos (Fig. 24-58F e G).
- Anteriormente, resseque a hemipelve da sínfise púbica, se necessário.
- Se os músculos glúteos são ressecados, preserve o nervo e vasos femorais, porque as partes distal e média do músculo quadríceps são utilizadas como extensores do quadril (joelho).
- Dependendo do nível de corte transversal do músculo iliopsoas, deixe os tendões flexores do joelho mais longos ou mais curtos, conforme necessário.

CUIDADO PÓS-OPERATÓRIO Uma única *spica* gessada é aplicada, com a metade anterior removível para que exercícios passivos de quadril possam ser iniciados logo após a cirurgia. Exercícios ativos de tornozelo também são iniciados logo após a cirurgia, e exercícios ativos de quadril são iniciados após 3 semanas.

REFERÊNCIAS

Abdeem A, Hoang BH, Athanasian EA, et al: Allograft-prosthesis composite reconstruction of the proximal part of the humerus: functional outcome and survivorship, *J Bone Joint Surg* 91A:2406, 2009.

Adams SC, Potter BK, Pitcher DJ, et al: Office-based core needle biopsy of bone and soft tissue malignancies: an accurate alternative to open biopsy with infrequent complications, *Clin Orthop Relat Res* 468:2774, 2010.

Avedian RS, Haydon RC, Peabody TD: Multiplanar osteotomy with limited wide margins: a tissue preserving surgical technique for high-grade bone sarcomas, *Clin Orthop Relat Res* 468:2754, 2010.

Ayerza MA, Apnte-Tinao LA, Farfalli GL, et al: Joint preservation after extensive curettage of knee giant cell tumors, *Clin Orthop Relat Res* 467:2845, 2009.

Bacci G, Bertoni F, Longhi A, et al: Neoadjuvant chemotherapy for high-grade central osteosarcoma of the extremity: histologic response to preoperative chemotherapy correlates with histologic subtype of the tumor, *Cancer* 97:3068, 2003.

Bacci G, Ferrari S, Bertoni F, et al: Long-term outcome for patients with nonmetastatic osteosarcoma of the extremity treated at the Istituto Ortopedico Rizzoli according to the Istituto Ortopedico Rizzoli/Osteosarcoma-2 protocol: an updated report, *J Clin Oncol* 18:4016, 2000.

Bacci G, Ferrari S, Bertoni F, et al: Prognostic factors in nonmetastatic Ewing's sarcoma of bone treated with adjuvant chemotherapy: analysis of 359 patients at the Istituto Ortopedico Rizzoli, *J Clin Oncol* 18:4, 2000.

Bashore CJ, Temple HT: Management of metastatic lesions of the humerus, *Orthop Clin North Am* 31:597, 2000.

Bernthal NM, Schwartz AJ, Oakes DA, et al: How long do endoprosthetic reconstructions for proximal femoral tumors last? *Clin Orthop Relat Res* 468:2867, 2010.

Beauchamp CP: Errors and pitfalls in the diagnosis and treatment of metastatic bone disease, *Orthop Clin North Am* 31:675, 2000.

Benedetti M, Catani F, Donati D, et al: Muscle performance about the knee joint in patients who had distal femoral replacement after resection of a bone tumor: an objective study with use of gait analysis, *J Bone Joint Surg* 82A:1619, 2000.

Biau D, Faure F, Katsahian S, et al: Survival of total knee replacement with a megaprosthesis after bone tumor resection, *J Bone Joint Surg Am* 88:1285, 2006.

Biau DJ, Larousserie F, Thévenin F, et al: Results of 32 allograft-prosthesis composite reconstructions of the proximal femur, *Clin Orthop Relat Res* 468:834, 2010.

Bibbo C, Patel DV, Benevenia J: Perioperative considerations in patients with metastatic bone disease, *Orthop Clin North Am* 31:577, 2000.

Bielack S, Kempf-Bielack B, Delling G, et al: Prognostic factors in high-grade osteosarcoma of the extremities or trunk: an analysis of 1,702 patients treated on neoadjuvant cooperative osteosarcoma study group protocols, *J Clin Oncol* 20:776, 2002.

Biermann JS, Holt GE, Lewis VO, et al: Metastatic bone disease: diagnosis, evaluation, and treatment, *Instr Course Lect* 59:593, 2010.

Black AW, Szabo RM, Titelman RM: Treatment of malignant tumors of the proximal humerus with allograft-prosthesis composite reconstruction, *J Shoulder Elbow Surg* 16:525, 2007.

Blay JY, Bouhour D, Ray-Coquard I, et al: High-dose chemotherapy with autologous hematopoietic stem-cell transplantation for advanced soft tissue sarcoma in adults, *J Clin Oncol* 18:3643, 2000.

Boons H, Keijser L, Schreuder H, et al: Oncologic and functional results after treatment of giant cell tumors of bone, *Arch Orthop Trauma Surg* 122:17, 2002.

Bramwell VHC, Anderson D, Charette ML: Doxorubicin-based chemotherapy for the palliative treatment of adult patients with locally advanced or metastatic soft tissue sarcoma: a meta-analysis and clinical practice guideline, *Sarcoma* 4:103, 2000.

Brigman BE, Kumagai SG, McGuire MH: Rotationplasty after failed limb-sparing tumor surgery: a report of two cases, *Clin Orthop Relat Res* 415:254, 2003.

Bruns J, Delling G, Henne-Bruns D, et al: Biopsy of tumors of the musculoskeletal system, *Dtsch Arztebl Int* 105:492, 2008.

Carli M, Colombatti R, Oberlin O, et al: European intergroup studies (mmt4-89 and mmt4-91) on childhood metastatic rhabdomyosarcoma: final results and analysis of prognostic factors, *J Clin Oncol* 22:4735, 2004.

Chen CY, Chien SH, Lin GT, et al: Segmental amputation for recurrent malignant bone tumors of the distal femur, *Clin Orthop Relat Res* 426:239, 2004.

Cheng EY, Thompson RC Jr: New developments in the staging and imaging of soft tissue sarcomas, *Instr Course Lect* 49:443, 2000.

Cho HS, Oh JH, Han I, Kim HS: Joint-preserving limb salvage surgery under navigation guidance, *J Surg Oncol* 100:227, 2009.

Coleman RE: Management of bone metastases, *Oncologist* 5:463, 2000.

Cotterill SJ, Ahrens S, Paulussen M, et al: Prognostic factors in Ewing's tumor of bone: analysis of 975 patients from the European Intergroup Cooperative Ewing's Sarcoma Study Group, *J Clin Oncol* 18:3108, 2000.

Cottias P, Jeanrot C, Vinh TS, et al: Complications and functional evaluation of 17 saddle prostheses for resection of periacetabular tumors, *J Surg Oncol* 78:90, 2001.

Cummings JE, Ellzey JA, Heck RK: Imaging of bone sarcomas, *J Natl Compr Canc Netw* 5:438, 2007.

Damron TA, Heiner J: Distant soft tissue metastases: a series of 30 new patients and 91 cases from the literature, *Ann Surg Oncol* 7:526, 2000.

Damron TA, Heiner J: Management of metastatic disease to soft tissue, *Orthop Clin North Am* 31:661, 2000.

Damron TA, Morris C, Rougraff B, et al: Diagnosis and treatment of joint--related tumors that mimic sports-related injuries, *Instr Course Lect* 58:833, 2009.

Damron TA, Sim FH: Surgical treatment for metastatic disease of the pelvis and the proximal end of the femur, *Instr Course Lect* 49:461, 2000.

Delloye C, Banse X, Brichard B, et al: Pelvic reconstruction with a structural pelvic allograft after resection of a malignant bone tumor, *J Bone Joint Surg Am* 89:579, 2007.

Dominkus M, Krepler P, Schwameis E, et al: Growth prediction in extendable tumor prostheses in children, *Clin Orthop Relat Res* 390:212, 2001.

Donati D, Colangeli M, Colangeli S, et al: Allograft-prosthetic composite in the proximal tibia after bone tumor resection, *Clin Orthop Relat Res* 466:459, 2008.

Donati D, DiLiddo M, Zavatta M, et al: Massive bone allograft reconstruction in high-grade osteosarcoma, *Clin Orthop Relat Res* 377:186, 2000.

Eger W, Schorle C, Zeiler G: Giant cell tumor of the distal fibula: fifteen-year result after en bloc resection and fibula reconstruction, *Arch Orthop Trauma Surg* 124:56, 2004.

Einoder P, Choong P: Tumors of the head of the fibula: good function after resection without ligament reconstruction in 6 patients, *Acta Orthop Scand* 73:663, 2002.

Enneking WF: History of orthopedic oncology in the United States: progress from the past, prospects for the future, *Cancer Treat Res* 152:529, 2010.

Eralp L, Kocaoglu M: Distal tibial reconstruction with use of a circular external fixator and an intramedullary nail: surgical technique, *J Bone Joint Surg* 90A(Suppl 2 pt 2):181, 2008.

Esther RJ, Bos GD: Management of metastatic disease of other bones, *Orthop Clin North Am* 31:647, 2000.

Fabrizio PL, Stafford SL, Pritchard DJ: Extremity soft-tissue sarcomas selectively treated with surgery alone, *Int J Radiat Oncol Biol Phys* 48:227, 2000.

Farid Y, Lin PP, Lewis VO, Yasko AW: Endoprosthetic and allograft-prosthetic composite reconstruction of the femur for bone neoplasms, *Clin Orthop Relat Res* 442:223, 2006.

Feigenberg SJ, Marcus RB, Zlotecki RA, et al: Radiation therapy for giant cell tumors of bone, *Clin Orthop Relat Res* 411:207, 2003.

Frassica DA, Thurman S, Welsh J: Radiation therapy, *Orthop Clin North Am* 31:557, 2000.

Frassica FJ, Frassica DA, McCarthy EF, et al: Metastatic bone disease: evaluation, clinicopathologic features, biopsy, fracture risk, nonsurgical treatment, and supportive management, *Instr Course Lect* 49:453, 2000.

Frassica FJ, McCarthy EF, Bluemke DA: Soft-tissue masses: when and how to biopsy, *Instr Course Lect* 49:437, 2000.

Friedrich JB, Moran SL, Bishop AT, et al: Free vascularized fibular graft salvage of complications of long-bone allograft after tumor reconstruction, *J Bone Joint Surg* 90A:93, 2008.

Fuchs B, Davis AM, Wunder JS, et al: Sciatic nerve resection in the thigh: a functional evaluation, *Clin Orthop Relat Res* 382:34, 2001.

Fuchs B, Sim FH: Rotationplasty about the knee: surgical technique and anatomical considerations, *Clin Anat* 17:345, 2004.

Fuchs B, Valenzuela R, Sim F: Pathologic fracture as a complication in the treatment of Ewing's sarcoma, *Clin Orthop Relat Res* 415:25, 2003.

Futani H, Minamizaki T, Nishimoto Y, et al: Long-term follow-up after limb salvage in skeletally immature children with a primary malignant tumor of the distal end of the femur, *J Bone Joint Surg* 88A:595, 2006.

Gerrand CH, Bell RS, Griffin AM, et al: Instability after major tumor resection: prevention and treatment, *Orthop Clin North Am* 32:697, 2001.

Ghert M, Colterjohn N, Manfrini M: The use of free vascularized fibular grafts in skeletal reconstruction for bone tumors in children, *J Am Acad Orthop Surg* 15:577, 2007.

Gilbert NF, Yasko AW, Oates SD, et al: Allograft-prosthetic composite reconstruction of the proximal part of the tibia: an analysis of the early results, *J Bone Joint Surg* 91A:1646, 2009.

Gold DG, Neglia JP, Dusenbery KE: Second neoplasms after megavoltage radiation for pediatric tumors, *Cancer* 97:2588, 2003.

Greene FL, Page DL, Fleming ID, et al, editors: *AJCC cancer staging manual*, ed 6, New York, 2002, Springer-Verlag.

Gronchi A, Casali P, Mariani L, et al: Status of surgical margins and prognosis in adult soft tissue sarcomas of the extremities: a series of patients treated at a single institution, *J Clin Oncol* 23:96, 2005.

Guo Z, Li J, Pei GX, et al: Pelvic reconstruction with a combined hemipelvic prosthesis after resection of primary malignant tumor, *Surg Oncol* 19:95, 2010.

Hage WD, Aboulafia AJ, Aboulafia DM: Incidence, location, and diagnostic evaluation of metastatic bone disease, *Orthop Clin North Am* 31:515, 2000.

Hardes J, Gebert C, Schwappach A, et al: Characteristics and outcome of infections associated with tumor endoprostheses, *Arch Orthop Trauma Surg* 126:289, 2006.

Healey JH, Abdeen A, Morris CD, et al: Telescope allograft method to reconstitute the diaphysis in limb salvage surgery, *Clin Orthop Relat Res* 467:1813, 2009.

Heck RK, O'Malley AM, Kellum EL, et al: Errors in the MRI evaluation of musculoskeletal tumors and tumorlike lesions, *Clin Orthop Relat Res* 459:28, 2007.

Heck RK Jr, Peabody TD, Simon MA: Staging of primary malignancies of bone, *CA Cancer J Clin* 56:366, 2006.

Heck RK, Stacy GS, Flaherty MJ, et al: A comparison study of staging systems for bone sarcomas, *Clin Orthop Relat Res* 415:64, 2003.

Helmstedter C, Goebel M, Zlotecki R, et al: Pathologic fractures after surgery and radiation for soft tissue tumors, *Clin Orthop Relat Res* 389:165, 2001.

Hillmann A, Hoffmann C, Gosheger G, et al: Tumors of the pelvis: complications after reconstruction, *Arch Orthop Trauma Surg* 123:340, 2003.

Hornicek FJ, Gebhardt MC, Tomford WW, et al: Factors affecting nonunion of the allograft-host junction, *Clin Orthop Relat Res* 382:87, 2001.

Ilaslan H, Sundaram M: Advances in musculoskeletal tumor imaging, *Orthop Clin North Am* 37:375, 2006.

Jaffe N, Pearson P, Yasko A, et al: Single and multiple metachronous osteosarcoma tumors after therapy, *Cancer* 98:2457, 2003.

Jager PL, Hoekstra HJ, Leeuw JA, et al: Routine bone scintigraphy in primary staging of soft tissue sarcoma: is it worthwhile? *Cancer* 89:1726, 2000.

Jeys L, Grimer R: The long-term risks of infection and amputation with limb salvage surgery using endoprostheses, *Recent Results Cancer Res* 179:75, 2009.

Jeys LM, Kulkarni A, Brimer RJ, et al: Endoprosthetic reconstruction for the treatment of musculoskeletal tumors of the appendicular skeleton and pelvis, *J Bone Joint Surg Am* 90:1265, 2008.

Kaleem Z, Kyriakos M, Totty WG: Solitary skeletal hemangioma of the extremities, *Skeletal Radiol* 29:502, 2000.

Kim JH, Kang HG, Kim HS: MRI-guided navigation surgery with temporary implantable bone markers in limb salvage for sarcoma, *Clin Orthop Relat Res* 468:2211, 2010.

Kolb E, Kushner B, Gorlick R, et al: Long-term event-free survival after intensive chemotherapy for Ewing's family of tumors in children and young adults, *J Clin Oncol* 21:3423, 2003.

Krause ND, Haddad ZK, Winalski CS, et al: Musculoskeletal biopsies using computer tomography fluoroscopy, *J Comput Assist Tomogr* 32:458, 2008.

Krishnan B, Khanna G, Clohisy D: Gene translocations in musculoskeletal neoplasms, *Clin Orthop Relat Res* 466:2131, 2008.

Labs K, Perka C, Schmidt R: Treatment of stages 2 and 3 giant-cell tumor, *Arch Orthop Trauma Surg* 121:83, 2001.

Langlais F, Lambotte J, Collin P, et al: Long-term results of allograft composite total hip prostheses for tumors, *Clin Orthop Relat Res* 414:197, 2003.

Leggon R, Zlotecki R, Reith J, et al: Giant cell tumor of the pelvis and sacrum: 17 cases and analysis of the literature, *Clin Orthop Relat Res* 423:196, 2004.

Li J, Wang Z, Guo Z, et al: The use of massive allograft with intramedullary fibular graft for intercalary reconstruction after resection of tibial malignancy, *J Reconstr Microsurg* 27:37, 2011.

Lietman SA, Tomford WW, Gebhardt MC, et al: Complications of irradiated allografts in orthopaedic tumor surgery, *Clin Orthop Relat Res* 375:214, 2000.

Longhi A, Fabbri N, Donati D, Capanna R, et al: Neoadjuvant chemotherapy for patients with synchronous multifocal osteosarcoma: results in eleven cases, *J Chemother* 13:324, 2001.

Majhail N, Urbain J, Albani J, et al: F-18 fluorodeoxyglucose positron emission tomography in the evaluation of distant metastases from renal cell carcinoma, *J Clin Oncol* 21:3995, 2003.

Mankin HJ, Hornicek FJ: Treatment of giant cell tumors with allograft transplants: a 30-year study, *Clin Orthop Relat Res* 439:144, 2005.

Mankin HJ, Hornicek FJ, Rosenberg AE, et al: Survival data for 648 patients with osteosarcoma treated at one institution, *Clin Orthop Relat Res* 429:286, 2004.

Mankin HJ, Hornicek FJ, Temple HT, et al: Malignant tumors of the pelvis: an outcome study, *Clin Orthop Relat Res* 425:212, 2004.

Mansour AA 3rd, Kelley MC, Hatmaker AR, et al: Verification of musculoskeletal FDG-PET-CT findings performed for melanoma staging, *Ann Surg Oncol* 17:1144, 2010.

Meric F, Milas M, Hunt KK, et al: Impact of neoadjuvant chemotherapy on postoperative morbidity in soft tissue tumors, *J Clin Oncol* 18:3378, 2000.

Mohler D, Yaszay B, Hong R, et al: Intercalary tibial allografts following tumor resection: the role of fibular centralization, *Orthopedics* 26:631, 2003.

Mollabashy A, Scarborough M: The mechanism of metastasis, *Orthop Clin North Am* 31:529, 2000.

Moschovi M, Trimis G, Stefanaki K, et al: Favorable outcome of Ewing sarcoma family tumors to multiagent intensive preoperative chemotherapy: a single institution experience, *J Surg Oncol* 89:239, 2005.

Motzer R, Bacik J, Schwartz L, et al: Prognostic factors for survival in previously treated patients with metastatic renal cell carcinoma, *J Clin Oncol* 22:454, 2004.

Muscolo DL, Ayerza MA, Aponte-Tinao L, et al: Intercalary femur and tibia segmental allografts provide an acceptable alternative in reconstructing tumor resections, *Clin Orthop Relat Res* 426:97, 2004.

Muscolo DL, Ayerza MA, Aponte-Tinao LA, et al: Use of distal femoral osteoarticular allografts in limb salvage surgery: surgical technique, *J Bone Joint Surg* 88A(Suppl 1 pt 2):305, 2006.

Muscolo DL, Ayerza MA, Farfalli G, et al: Proximal tibia osteoarticular allografts in limb salvage surgery, *Clin Orthop Relat Res* 468:1396, 2010.

Nagarajan R, Neglia J, Clohisy D, et al: Education, employment, insurance, and marital status among 695 survivors of pediatric lower extremity bone tumors: a report from the childhood cancer survivor study, *Cancer* 97:2554, 2003.

Nebelung W, Birger T, Ropke M, et al: Rotationplasty as a salvage procedure in revision of tumor endoprosthesis of the distal femur—a report of two cases, *Arch Orthop Trauma Surg* 120:541, 2000.

Neel M, Heck R, Britton L, et al: Use of a smooth press-fit stem preserves physeal growth after tumor resection, *Clin Orthop Relat Res* 426:125, 2004.

Neel MD, Wilkins RM, Rao BN, et al: Early multicenter experience with a noninvasive expandable prosthesis, *Clin Orthop Relat Res* 415:72, 2003.

Normand AN, Cannon CP, Lewis VO, et al: Curettage of biopsy-diagnosed grade 1 periacetabular chondrosarcoma, *Clin Orthop Relat Res* 459:146, 2007.

Oetgen ME, Grosser DM, Friedlaender GE, et al: Core needle biopsies of musculoskeletal tumors: potential pitfalls, *Orthopedics* 31:1196, 2008.

Ogilvie CM, Crawford EA, Hosalkar HS, et al: Long-term results for limb salvage with osteoarticular allograft reconstruction, *Clin Orthop Relat Res* 467:2685, 2009.

Ogilvie CM, Torbert JT, Finstein JL, et al: Clinical utility of percutaneous biopsies of musculoskeletal tumors, *Clin Orthop Relat Res* 450:95, 2006.

Ohata N, Ozaki T, Kunisada T, et al: Extended total sacrectomy and reconstruction for sacral tumor, *Spine* 29:E123, 2004.

Oliveira AM, Nascimento AG: Grading in soft tissue tumors: principles and problems, *Skeletal Radiol* 30:543, 2001.

Patel S, Papadopolous N, Raymond A, et al: A phase II study of cisplatin, doxorubicin, and ifosfamide with peripheral blood stem cell support in patients with skeletal osteosarcoma and variant bone tumors with a poor prognosis, *Cancer* 101:156, 2004.

Patterson FR, Peabody TD: Operative management of metastases to the pelvis and acetabulum, *Orthop Clin North Am* 31:623, 2000.

Peterson JJ: F-18 FDG-PET for detection of osseous metastatic disease and staging, restaging, and monitoring response to therapy of musculoskeletal tumors, *Semin Musculoskelet Radiol* 11:246, 2007.

Piperkova E, Mikhaeil M, Mousavi A, et al: Impact of PET and CT in PET/CT studies for staging and evaluating treatment response in bone and soft tissue sarcomas, *Clin Nucl Med* 34:146, 2009.

Potter BK, Adams SC, Pitcher JD Jr, et al: Proximal humerus reconstructions for tumors, *Clin Orthop Relat Res* 467:L1035, 2009.

Pritsch T, Bickels J, Wu CC, et al: Is scapular endoprosthesis functionally superior to humeral suspension? *Clin Orthop Relat Res* 456:188, 2007.

Puloski SK, Griffin A, Ferguson PC, et al: Functional outcomes after treatment of aggressive tumors in the distal radius, *Clin Orthop Relat Res* 459:154, 2007.

Qureshi AA, Shott S, Mallin BA, et al: Current trends in the management of adamantinoma of long bones: an international study, *J Bone Joint Surg* 82A:1122, 2000.

Ramappa AJ, Lee FY, Tang P, et al: Chondroblastoma of bone, *J Bone Joint Surg* 82A:1140, 2000.

Ramseier LE, Dumont CE, Exner GU: Rotationplasty (Borggreve/Van Nes and modifications) as an alternative to amputation in failed reconstructions after resection of tumours around the knee joint, *Scand J Plast Reconstr Surg Hand Surg* 42:199, 2008.

Randall R, Bruckner J, Lloyd C, et al: Sacral resection and reconstruction for tumors and tumor-like conditions, *Orthopedics* 28:307, 2005.

Raskin KA, Hornicek F: Allograft reconstruction in malignant bone tumors: indications and limits, *Recent Results Cancer Res* 179:51, 2009.

Renard A, Veth R, Schreuder H, et al: The saddle prosthesis in pelvic primary and secondary musculoskeletal tumors: functional results at several postoperative intervals, *Arch Orthop Trauma Surg* 120:188, 2000.

Renard AJ, Veth RP, Schreuder HWB, et al: Function and complications after ablative and limb-salvage therapy in lower extremity sarcoma of bone, *J Surg Oncol* 73:198, 2000.

Riley LH III, Frassica DA, Kostuik JP, et al: Metastatic disease to the spine: diagnosis and treatment, *Instr Course Lect* 49:471, 2000.

Roberts CC, Liu PT, Wenger DE: Musculoskeletal tumor imaging, biopsy, and therapies: self-assessment module, *AJR Am J Roentgenol* 193(6 Suppl):S74, 2009.

Rodriguez-Galindo C, Billups C, Kun L, et al: Survival after recurrence of Ewing tumors: the St. Jude Children's Research Hospital experience, 1979-1999, *Cancer* 94:561, 2002.

Rompen JC, Ham SJ, Halbertsma JP, et al: Gait and function in patients with a femoral endoprosthesis after tumor resection: 18 patients evaluated 12 years after surgery, *Acta Orthop Scand* 73:439, 2002.

Rougraff B: Indications for operative treatment, *Orthop Clin North Am* 31:567, 2000.

Rougraff BT: Bone graft alternatives in the treatment of benign bone tumors, *Instr Course Lect* 54:505, 2005.

Rougraff BT, Aboulafia A, Biermann JS, et al: Biopsy of soft tissue masses: evidence-based medicine for the Musculoskeletal Tumor Society, *Clin Orthop Relat Res* 467:2783, 2009.

Sabourin M, Biau D, Babinet A, et al: Surgical management of pelvic primary bone tumors involving the sacroiliac joint, *Orthop Traumatol Surg Res* 95:284, 2009.

Sahu K, Pai RR, Khadilkar UN: Fine needle aspiration cytology of the Ewing's sarcoma family of tumors, *Acta Cytol* 44:332, 2000.

Saifuddin A, Mitchell R, Burnett SJD, et al: Ultrasound-guided needle biopsy of primary bone tumours, *J Bone Joint Surg* 82B:50, 2000.

Sajadi KR, Heck RK, Neel MD, et al: The incidence and prognosis of osteosarcoma skip metastases, *Clin Orthop Relat Res* 426:92, 2004.

Salmon JM, Kilpatrick SE: Pathology of skeletal metastases, *Orthop Clin North Am* 31:537, 2000.

Sar C, Eralp L: Surgical treatment of primary tumors of the sacrum, *Arch Orthop Trauma Surg* 122:148, 2002.

Sarahrudi K, Greitbauer M, Platzer P, et al: Surgical treatment of metastatic fractures of the femur: a retrospective analysis of 142 patients, *J Trauma* 66:1158, 2009.

Satcher RL, O'Donnell RJ, Johnston JO: Reconstruction of the pelvis after resection of tumors about the acetabulum, *Clin Orthop Relat Res* 409:209, 2003.

Sawamura C, Hornicek FJ, Gebhardt MC: Complications and risk factors for failure of rotationplasty: review of 25 patients, *Clin Orthop Relat Res* 466:1302, 2008.

Scarborough MT: Allograft-allograft healing? Salvage of massive allografts after fracture, *Clin Orthop Relat Res* 382:28, 2001.

Schurmann M, Gradl G, Andress HJ: Metastatic lesions of the humerus treated with the isoelastic diaphysis prosthesis, *Clin Orthop Relat Res* 380:204, 2000.

Schwameis E, Dominkus M, Krepler P, et al: Reconstruction of the pelvis after tumor resection in children and adolescents, *Clin Orthop Relat Res* 402:220, 2002.

Schwartz AJ, Kabo JM, Eilber FC, et al: Cemented endoprosthetic reconstruction of the proximal tibia: how long do they last? *Clin Orthop Relat Res* 468:2875, 2010.

Schwartz AJ, Kabo JM, Eilber FC, et al: Cemented distal femoral endoprostheses for musculoskeletal tumor: improved survival of modular versus custom implants, *Clin Orthop Relat Res* 468:2198, 2010.

Scully SP, Ghert MA, Zurakowski D, et al: Pathologic fracture in osteosarcoma: prognostic importance and treatment implications, *J Bone Joint Surg* 84A:49, 2002.

Sewell MD, Spiegelberg BG, Hanna SA, et al: Total femoral endoprosthetic replacement following excision of bone tumours, *J Bone Joint Surg* 91B:1513, 2009.

Sorger JI, Hornicek FJ, Zavatta M, et al: Allograft fractures revisited, *Clin Orthop Relat Res* 382:66, 2001.

Souna BS, Belot N, Duval H, et al: No recurrences in selected patients after curettage with cryotherapy for grade I chondrosarcomas, *Clin Orthop Relat Res* 468:1956, 2010.

Spillane AJ, A'Hern R, Judson IR, et al: Synovial sarcoma: a clinicopathologic, staging, and prognostic assessment, *J Clin Oncol* 18:3794, 2000.

Sucato DJ, Rougraff B, McGrath BE, et al: Ewing's sarcoma of the pelvis: long-term survival and functional outcome, *Clin Orthop Relat Res* 373:193, 2000.

Sugiura J, Takahashi M, Katagiri H, et al: Additional wide resection of malignant soft tissue tumors, *Clin Orthop Relat Res* 394:201, 2002.

Suzuki H, Watanabe H, Shinozaki T, et al: Positron emission tomography imaging of musculoskeletal tumors in the shoulder girdle, *J Shoulder Elbow Surg* 13:635, 2004.

Torbert JT, Fox EJ, Hosalkar HS, et al: Endoprosthetic reconstructions: results of long-term followup of 139 patients, *Clin Orthop Relat Res* 438:51, 2005.

Toy PC, France J, Randall RL, et al: Reconstruction of noncontained distal femoral defects with polymethylmethacrylate and crossed-screw augmentation: a biomechanical study, *J Bone Joint Surg* 88A:171, 2006.

Trovik CS: Local recurrence of soft tissue sarcoma: a Scandinavian Sarcoma Group project, *Acta Orthop Scand* 72(Suppl 300):1, 2001.

Volkmer D, Sichlau M, Rapp TB: The use of radiofrequency ablation in the treatment of musculoskeletal tumors, *J Am Acad Orthop Surg* 17:737, 2009.

Vult von Steyern F, Bauer HC, Trovik C, et al: Treatment of local recurrences of giant cell tumour in long bones after curettage and cementing. A Scandinavian Sarcoma Group study, *J Bone Joint Surg* 88B:531, 2006.

Wang J, Temple HT, Pitcher JD, et al: Salvage of failed massive allograft reconstruction with endoprosthesis, *Clin Orthop Relat Res* 443:296, 2006.

Ward WG, Kilpatrick S: Fine needle aspiration biopsy of primary bone tumors, *Clin Orthop Relat Res* 373:80, 2000.

Ward WG, Spang J, Howe D: Metastatic disease of the femur: surgical management, *Orthop Clin North Am* 31:633, 2000.

Ward WG, Spang J, Howe D, et al: Femoral recon nails for metastatic disease: indications, technique, and results, *Am J Orthop* 29:34, 2000.

Weber KL, Lin PP, Yasko AW: Complex segmental elbow reconstruction after tumor resection, *Clin Orthop Relat Res* 415:31, 2003.

Weber KL, Peabody T, Frassica FJ, et al: Tumors for the general orthopedist: how to save your patients and practice, *Instr Course Lect* 59:579, 2010.

Weir LM, Vanbergeyk AB, Masri BA, et al: Local excision without radiation for high-grade soft-tissue sarcoma of the extremity and superficial trunk, *Sarcoma* 4:113, 2000.

Widhe B, Widhe T: Initial symptoms and clinical features in osteosarcoma and Ewing sarcoma, *J Bone Joint Surg* 82A:667, 2000.

Wilkins RM, Soubeiran A: The Phenix expandable prosthesis: early American experience, *Clin Orthop Relat Res* 382:51, 2001.

Winkelmann WW: Type-B-IIIa hip rotationplasty: an alternative operation for the treatment of malignant tumors of the femur in early childhood, *J Bone Joint Surg* 82A:814, 2000.

Wittig J, Bickels J, Wodajo F, et al: Utilitarian shoulder approach for malignant tumor resection, *Orthopedics* 25:479, 2002.

Wu JS, Goldsmith JD, Horwich PJ, et al: Bone and soft-tissue lesions: what factors affect diagnostic yield of image-guided core-needle biopsy? *Radiology* 248:962, 2008.

Wunder J, Leitch K, Griffin A, et al: Comparison of two methods of reconstruction for primary malignant tumors at the knee: a sequential cohort study, *J Surg Oncol* 77:89, 2001.

Yang J, Frassica FJ, Fayad L, et al: Analysis of nondiagnostic results after image-guided needle biopsies of musculoskeletal lesions, *Clin Orthop Relat Res* 468:3103, 2010.

Zeegen EN, Aponte-Tinao LA, Hornicek FJ, et al: Survivorship analysis of 141 modular metallic endoprostheses at early followup, *Clin Orthop Relat Res* 420:239, 2004.

Zimel MN, Cizik AM, Rapp TB, et al: Megaprosthesis versus condyle-sparing intercalary allograft: distal femoral sarcoma, *Clin Orthop Relat Res* 467:2813, 2009.

Zunino JH, Johnston JO: Prognostic value of histologic tumor necrosis assessment in osteogenic sarcoma of bone, *Am J Orthop* 29:369, 2000.

As referências completas estão disponíveis em www.expertconsult.com.

TUMORES ÓSSEOS BENIGNOS E CONDIÇÕES NÃO NEOPLÁSICAS SIMULANDO TUMORES ÓSSEOS

Robert K. Heck, Jr. • Patrick C. Toy

CAPÍTULO 25

FORMAÇÃO DE TUMORES ÓSSEOS 859
OSTEOMA OSTEOIDE 859
ILHA ÓSSEA 864
LESÕES NA CARTILAGEM 865
CONDROMA 865
OSTEOCONDROMA 866
LESÕES FIBROSAS 869
FIBROMA NÃO OSSIFICANTE 869
DESMOIDE CORTICAL 869
HISTIOCITOMA FIBROSO BENIGNO 869
DISPLASIA FIBROSA 869
DISPLASIA OSTEOFIBROSA 870
FIBROMA DESMOPLÁSICO 871
LESÕES CÍSTICAS 873
CISTO ÓSSEO UNICAMERAL 873
CISTO ÓSSEO ANEURISMÁTICO 875
CISTO GLANGLIÔNICO INTRAÓSSEO 876
CISTO EPIDERMOIDE 877
TUMORES LIPOMATOSOS 877
LIPOMA 877
TUMORES VASCULARES 878
HEMANGIOMA 878
OUTRAS LESÕES NÃO NEOPLÁSICAS 880
DOENÇA DE PAGET 880
"TUMOR MARROM" DO HIPERPARATIREOIDISMO 881
INFARTO ÓSSEO 882
OSTEOMIELITE 882
FRATURAS POR ESTRESSE 882
OSTEÓLISE PÓS-TRAUMÁTICA 882

Este capítulo discute as lesões ósseas que normalmente não se comportam de forma agressiva localmente e nas quais não há relatos de metástases. A maioria é assintomática ou minimamente sintomática, exceto quando ocorrem complicações, como uma fratura patológica. Muitas são diagnosticadas incidentalmente (Tabela 25-1).

FORMAÇÃO DE TUMORES ÓSSEOS

OSTEOMA OSTEOIDE

O osteoma osteoide é uma neoplasia benigna vista mais frequentemente em homens jovens. A maioria dos osteomas osteoides é encontrada na segunda ou terceira década de vida, mas lesões ocasionais têm sido relatadas em pacientes mais velhos. Praticamente qualquer osso pode ser envolvido, embora haja uma predileção para a extremidade inferior, com metade dos casos envolvendo o fêmur ou a tíbia. O tumor pode ser encontrado no osso cortical ou esponjoso. Lesões multicêntricas foram relatadas. Nunca uma mudança maligna foi documentada. O paciente típico com um osteoma osteoide tem uma dor que é pior à noite e é aliviada pela aspirina ou outros medicamentos anti-inflamatórios não esteroides. O aumento dos níveis de ciclo-oxigenases e prostaglandinas foi demonstrado nas lesões. Esse fato explica a causa da dor intensa, bem como o dramático alívio da dor que resulta do tratamento com o medicamento anti-inflamatório não esteroide. Quando a lesão está perto de uma articulação, edema, rigidez e contratura podem ocorrer. Quando a lesão é na vértebra, pode ocorrer escoliose.

Os estudos de imagem geralmente são diagnósticos. A biópsia raramente é necessária para confirmar o diagnóstico. A lesão é constituída por um pequeno *nidus* radiolucente central (<1,5 cm) com esclerose óssea circundante. A radiografia simples muitas vezes é suficiente para fazer o diagnóstico. A TC é o melhor exame para identificar o *nidus* e confirmar o diagnóstico. As lesões demonstram marcante aumento da captação na cintilografia óssea com tecnécio. A RM geralmente mostra um extenso edema circundante.

O aspecto microscópico é constituído por tecido fibrovascular com trabeculados ósseos imaturos que são margeados (halos) pelos osteoblastos proeminentes. A aparência é semelhante à do osteoblastoma, com exceção de que os osteoblastomas são maiores. A lesão geralmente é cercada por um aro esclerótico. Não existe atipia nuclear. Osteoclastos e células gigantes ocasionais podem ser vistos. Não há características agressivas (Fig. 25-1).

Múltiplas opções de tratamento estão disponíveis, incluindo o tratamento clínico, a ablação por radiofrequência percutânea e procedimentos cirúrgicos abertos. Se os sintomas do paciente são adequadamente controlados, e o paciente está disposto a se submeter ao tratamento médico em longo prazo, a medicação anti-inflamatória pode ser usada como tratamento definitivo. Os pacientes tratados dessa maneira geralmente apresentam cura espontânea da lesão dentro de 3 a 4 anos.

A maioria dos pacientes com lesões da pelve ou ossos longos nas extremidades pode ser tratada com ablação por radiofrequência percutânea (Fig. 25-2). Essa técnica envolve a biópsia do *nidus* com agulha guiada por TC, após isso um eletrodo de radiofrequência é inserido através da cânula da agulha de biópsia. A temperatura na ponta é aumentada para 90°C durante 6 minutos. Vários autores têm relatado excelentes resultados com esse procedimento. Geralmente é feito como um procedimento ambulatorial, e os pacientes podem retornar imediatamente à plena atividade. As taxas de recorrência são menores que 10%. O procedimento não deve ser indicado para lesões vertebrais (devido ao risco de lesões térmicas da medula espinal) ou lesões dos pequenos ossos das mãos ou dos pés (devido ao risco de lesão térmica da pele).

O tratamento cirúrgico envolve a remoção de todo o *nidus*. Isto pode ser feito por curetagem ou ressecção em bloco. Esta última está associada a um baixo índice de recorrência, mas raramente é indicada para lesões em ossos longos por causa de um aumento do risco de fratura patológica pós-operatória.

O texto continua na página 864.

TABELA 25-1 Lesões Ósseas

TUMORES DE	IDADE	DEMOGRAFIA	LOCAL	APRESENTAÇÃO	EXAMES POR IMAGEM	HISTOLOGIA	TRATAMENTO	COMENTÁRIOS
FORMAÇÃO ÓSSEA								
Osteoma osteoide	2ª-3ª décadas	Homem:mulher 3:1	Extremidade inferior de ossos longos Elementos posteriores da coluna	Dor; pior à noite Frequentemente responde a AINEs	Cortical radiolúcida *nidus* <1,5 cm com marcado espessamento cortical	Envolto por Trabecular tecido fibrovascular frouxo	AINES Técnica *burr down* Ablação por radiofrequência	Níveis altos de ciclo-oxigenases eprostaglandinas na lesão
Ilha óssea	Adultos	Homens = mulheres	Pelve Fêmur	Geralmente sintomático	Pequena área redonda de densidade aumentada em osso esponjoso com espículas radiadas na periferia	Osso maduro com trabeculas espessadas que funde ao osso normal na periferia	Observação	Osteopoiquilose – múltiplas ilhas ósseas
LESÕES CARTILAGINOSAS								
Condroma	Adultos	Homem = mulher	Mão Região proximal do úmero Fêmur distal Tíbia proximal	Geralmente assintomático	Áreas lobuladas de calcificação pontuais Erosão cortical mínima (com exceção da mão)	Cartilagem hialina	Observação Curetagem se sintomático	Doença de Ollier — encondromas múltiplos (transformação malignacomum) Síndrome de Maffucci- — encondromas múltiplos com hemangiomas de tecidos moles (transformação maligna comum)
Osteocondroma	2ª- 3ª décadas	Leve predominância masculina	Metáfise de ossos longos	Tumor; pode ser doloroso secundariamente à irritação de estruturas de tecidos moles, fraturas ou bolsa subjacente	Lesão óssea pedunculada ou séssil que se comunica com o canal intramedular do osso Lesão tem uma capa de cartilagem sobrejacente	Similar a epífise que passa por ossificação endocondral	Observação, se assintomático Ressecção se sintomático; a capa cartilaginosa deve ser removida completamente	Transformação maligna para condrossarcoma é rara Exostose múltipla hereditária (MHE) é autossomicadominante com penetração incompleta MHE – mutação do *EXT1* ou *EXT2*

LESÕES FIBROSAS								
Fibroma não ossificante (FNO)	1ª - 2ª décadas	Homem = mulher	Metáfise de ossos longos	Assintomático; geralmente descoberto incidentalmente em radiografia plana a não ser em caso de fratura patológica	Lesão geográfica excêntrica localizada na metáfise dos ossos longos Aparência multilobulada com margens escleróticas bem definidas	Células fusiformes de aparência benigna em um padrão estoriforme com matriz colagenosa	Observação Curetagem em caso de grandes lesões Fraturas são em geral tratadas conservadoramente	Síndrome de Jaffe-Campanacci — múltiplos fibromas não ossificantes múltiplos com manchas café com leite
Desmoide cortical	2ª década	Homens	Matáfise distal femoral posteromedial	Geralmente assintomático	Erosão da cortical femoral posteromedial com margens escleróticas	Tecido fibroso com estroma colagenoso Células fusiformes de aparência benigna em um padrão estoriforme com matriz colagenosa (similar ao FNO)	Observação	Possivelmente uma lesão reacional pela tração do adutor magno
Histiocitoma fibroso benigno	4ª -5ª décadas	Homem = mulher	Pelve Fêmur (epifiseal)	Dor progressiva	Lobulado, localizado centralmente, radiolucente com halo esclerótico		Curetagem	
Displasia fibrosa	1ª- 3ª décadas	Homem = mulher	Fêmur Tíbia	Dor Deformidade Pigmentação cutânea Anomalias endócrinas	Aparência de vidro esmerilhado com halo esclerótico bem definido	Espículas ósseas irregulares com estroma fibroso	Fixação profilática de fraturas iminentes Correção de deformidade Biofosonados para casos graves	Síndrome de McCune-Albright – displasia fibrosa poliostótica, pigmentação cutânea, anomalias endócrinas Síndrome de Mazabraund – displasia fibrosa poliostótica, mixomas intramusculares
Displasia osteofibrosa	1ª -2ª décadas	Homem = mulher	Tíbia (diáfase)	Assintomático, a não ser em caso de fratura patológica Curvatura anterior	Lesões radiolucentes multicêntricas na cortical da tíbia	Trabécula irregular com halo osteoblástico proeminente Estroma fibroso frouxo	Observação Fraturas em geral tratadas conservadoramente Cirurgia para correção de deformidades	

(*Continua*)

TABELA 25-1 Lesões Ósseas—cont.

TUMORES DE	IDADE	DEMOGRAFIA	LOCAL	APRESENTAÇÃO	EXAMES POR IMAGEM	HISTOLOGIA	TRATAMENTO	COMENTÁRIOS
Fibroma desmoplástico	2ª- 3ª décadas	Homem:mulher 2:1	Qualquer	Dor Fratura patológica	Lesão radiolucente com erosão cortical Frequentemente com septações Pode ter massa de tecido mole	Tecido fibroso hipocelular com colágeno abundante	Curetagem extendida *versus* ressecção ampla	
LESÕES CÍSTICAS								
Cisto unimeral ósseo	1ª- 2ª décadas	Homem:mulher 2:1	Úmero proximal Fêmur proximal	Assintomático, a não ser em caso de fratura patológica	Localizado centralmente com lesão radiolucente Expande o córtex concentrica-mente Sem destruição cortical	Cisto cheio de fluido com cor de palha Fina camada fibrovascular	Observação Aspiração/injeção (esteroides, medula óssea, enxerto ósseo substituto) Curetagem	
Cisto ósseo aneurismático	1ª- 2ª décadas	Leve predomi-nância feminina	Úmero proximal Fêmur distal Tíbia proximal Coluna (elementos posteriores)	Dor	Lesão radiolucente insuflante excêntrica Fina camada externa cortical níveis líquido-líquido na RM	Espaços cavernosos hemorrágicos Fibroblastos do septo, histiócitos, micrófagos cheios de hemossiderina e células gigantes	Curetagem estendida Considerar embolização pré-operatória das lesões pélvicas	
TUMORES LIPOMATOSOS								
Lipoma	Adultos	Homem = mulher	Qualquer	Assintomático	Lesões radiolucentes bem delimitadas com calcificação da matriz tumoral Tecido adiposo normal/taxa de sinal na RM	Tecido adiposo com áreas focais de necrose	Observação	

TUMORES VASCULARES								
Hemangioma	Adultos	Homem:mulher 1:2	Corpo vertebral	Assintomático	Espessamento das trabéculas orientadas verticalmente (aparência de "cerquilha" na radiografia ou aparência de manchas arredondadas na TC) RM com hipersinal nas imagens ponderadas em T1 e T2	Proliferação de vasos sanguíneos	Nenhum	
OUTRAS LESÕES NÃO NEOPLÁSICAS								
Doença de Paget	5ª- 8ª décadas	Leve predominância masculina	Corpo vertebral Pelve Fêmur proximal	Dor	Fase lítica inicial Mais tarde, cortical mais espessa, trabéculas grossas cintilografia óssea – RM – sinal da medula óssea normal	Tecido ósseo com linhas de cemento irregulares Estroma fibrovascular	Biofosfonados AINEs Calcitocinina	Inclusão de corpos semelhantes a vírus sugere etiologia viral Comum em pessoas de descendência anglo-saxônica, raro em outras etnias Distúrbio de regulação do turnover ósseo
Tumor marrom	Adultos	Homem = mulher	Qualquer	Lesões ósseas frequentemente assintomáticas a não ser em caso de fratura patológica Sintomas de hipercalcemia (náusea, fraqueza, dores de cabeça, dor óssea generalizada)	Osteopenia difusa Lesões radiolucentes multifocais com reação periosteal circunjacente	Células gigantes, aumento de atividade osteoclástica, fibrose da medula Diagnóstico geralmente feito por hipercalcemia serosa e hipofosfatemia	Tratamento medicamentoso conduzido pelo endocrinologista Cirurgia para fraturas patológicas presentes ou iminentes	Primário Hiperparatireoidismo devido geralmente a adenoma paratireoide Hiperparatireoidismo secundário devido geralmente a falência renal crônica

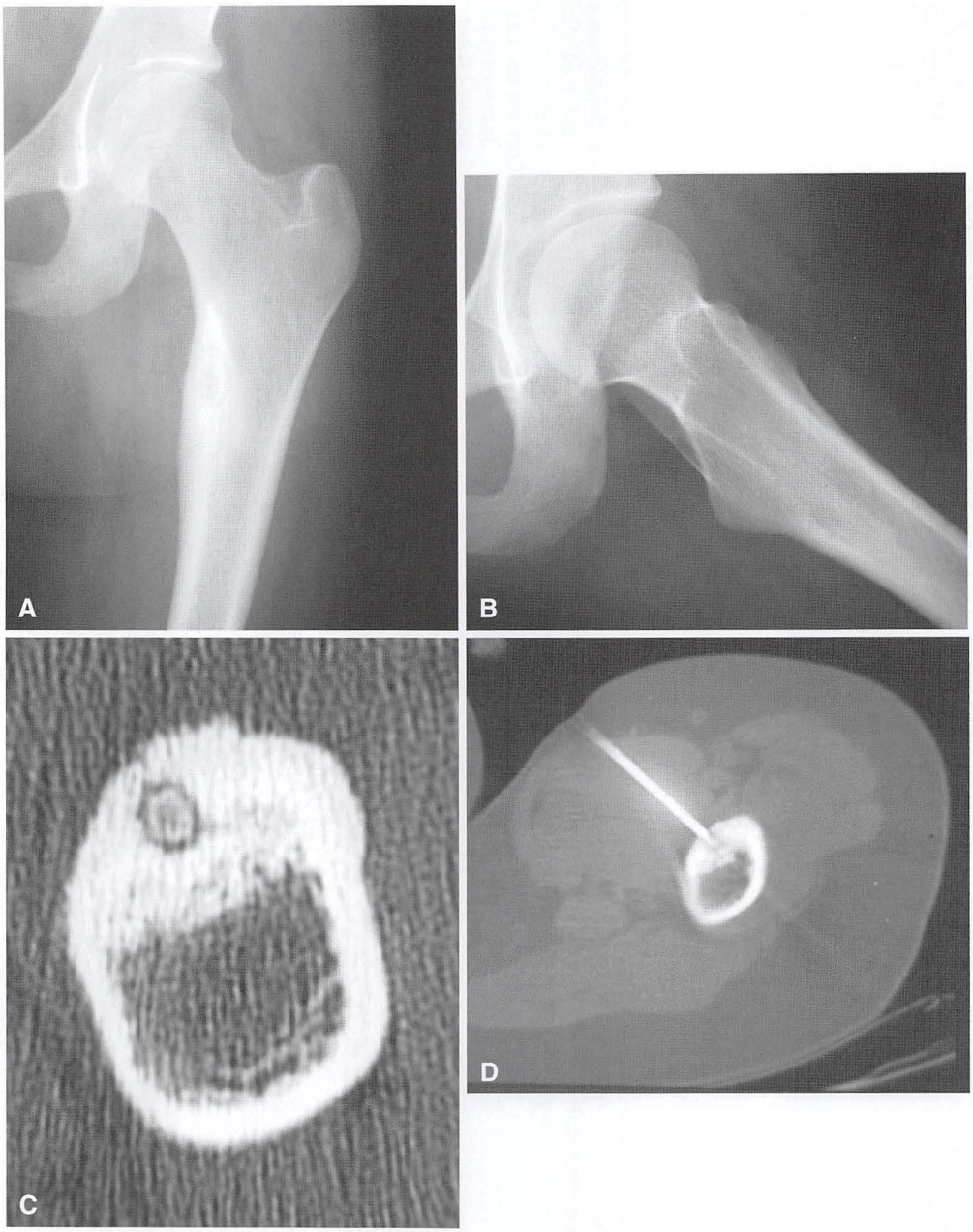

FIGURA 25-1 Aparência microscópica típica de osteoma osteoide.

Geralmente, a remoção é feita usando a técnica *burr-down*. Este método consiste em identificar os *nidus* intraoperatoriamente com fluoroscopia e usar um *drill* elétrico para remover o osso esclerótico diretamente sobre o *nidus*. (Raramente a cintilografia óssea intraoperatória com tecnécio-99m (99m Tc) metileno difosfonato é necessária para identificar o *nidus*.) O *nidus* é removido usando curetas e enviado para exame anatomopatológico. A cavidade é novamente tratada com o *drill* elétrico para garantir que a totalidade do *nidus* foi removida. Dessa maneira, apenas a quantidade mínima de osso reativo circundante é removida, minimizando o risco de fratura subsequente. As taxas de recorrência com essa técnica são inferiores a 10%.

ILHA ÓSSEA

Ilhas ósseas, chamadas também de enostoses, são lesões benignas do osso esponjoso. Elas geralmente são assintomáticas e são descobertas incidentalmente. Praticamente qualquer osso pode ser envolvido, mas a pelve e o fêmur são os locais mais comuns. Não está definido se elas representam uma anormalidade de desenvolvimento ou um processo neoplásico. Independentemente disso, a maioria permanece quiescente. Elas são de interesse principalmente porque outras lesões, mais agressivas, ocasionalmente estão no diagnóstico diferencial para pacientes com ilhas ósseas. A osteopecilose é uma condição rara que consiste em pequenas ilhas ósseas múltiplas em todo

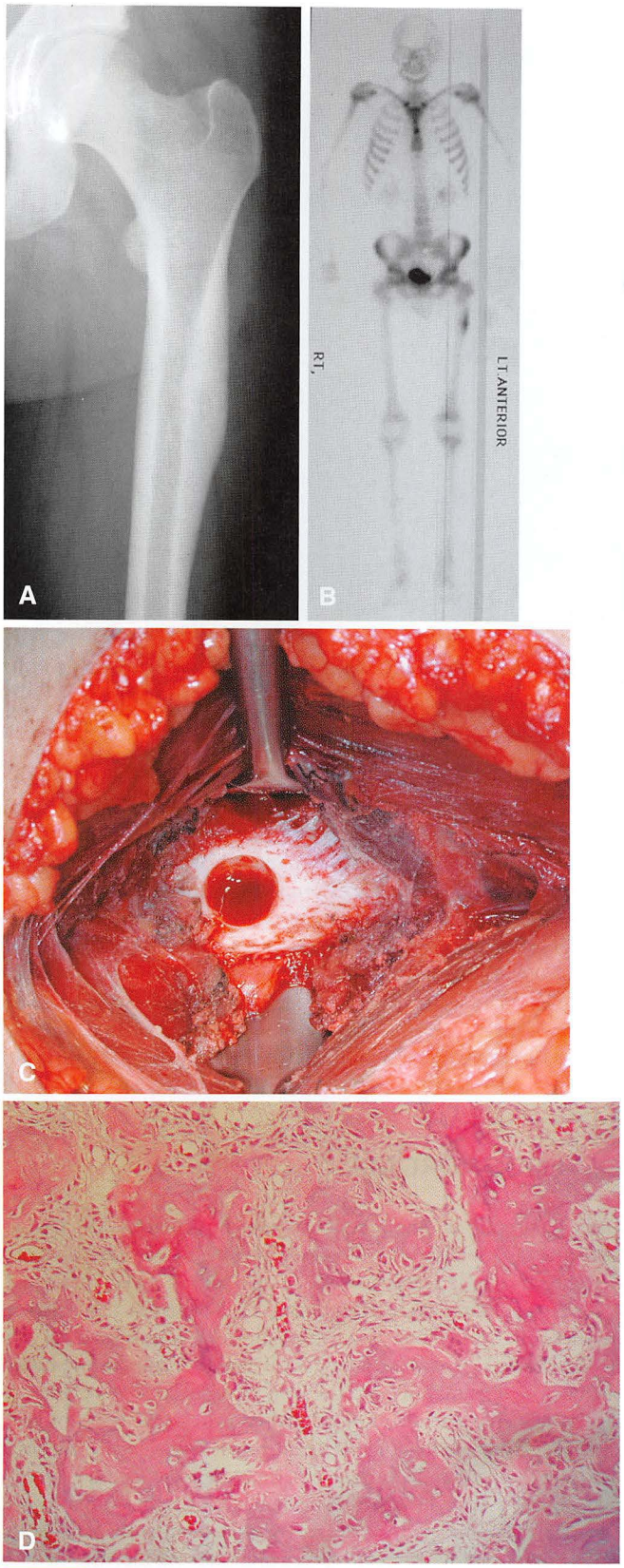

FIGURA 25-2 Osteoma osteoide em uma adolescente de 17 anos de idade que se queixava de dor na coxa esquerda durante vários meses. **A,** Visão anteroposterior do quadril esquerdo mostra pequena lesão radiolúcida com borda esclerótica espessa do osso reativo. **B,** TC mostra claramente o nidus e confirma o diagnóstico. **C,** A sonda de ablação por radiofrequência foi colocada no nidus sob a orientação da TC. **D,** Aparência histológica.

o esqueleto. Foram identificadas as formas autossômicas dominantes e esporádicas da síndrome.

As ilhas ósseas geralmente podem ser diagnosticadas pelas radiografias. Elas normalmente são áreas pequenas, redondas ou ovais de maior densidade homogênea dentro do osso esponjoso (Fig. 25-3A). Espículas podem irradiar-se na periferia das ilhas ósseas e se fundir com o osso hospedeiro, criando uma borda parecida com escova. Nenhuma destruição óssea ou reação periosteal é observada. Elas podem mostrar ligeiramente um aumento da absorção na cintilografia óssea; no entanto, exames notoriamente positivos devem levantar suspeitas de lesões mais agressivas. As tomografias mostram trabéculas engrossadas que se fundem com o osso circundante. A RM normalmente mostra lesões bem definidas que são isointensas ao osso cortical e, assim, escuras nas imagens ponderadas em T1 e T2 (Fig. 25-3B e C), sem edema circundante. Não há características agressivas nas imagens.

A aparência microscópica reflete as características da imagem. As ilhas ósseas consistem em osso maduro com trabéculas engrossadas. Na periferia da lesão, as trabéculas lesionais se fundem com o osso normal. Não há nenhuma borda esclerótica. Ocasionalmente, o tecido ósseo é uma pequena parte da lesão.

A maioria dos pacientes com ilhas ósseas pode ser tratada com observação de radiografias simples seriadas. Enquanto as lesões permanecerem assintomáticas e não crescerem, não é indicada qualquer outra intervenção. Se um paciente sentir dor, ou se a lesão crescer, a biópsia é indicada para descartar lesões mais agressivas, como um osteossarcoma esclerosante, metástase blástica, ou mieloma esclerótico.

LESÕES NA CARTILAGEM

CONDROMA

Os condromas são lesões benignas formadas por cartilagem hialina. Eles são comuns e todas as faixas etárias são afetadas. Embora qualquer osso possa ser envolvido, as falanges da mão são o local mais comum. Eles são o tumor mais comum dos pequenos ossos das mãos e dos pés. Os condromas geralmente são assintomáticos e com frequência são descobertos incidentalmente, durante um exame radiográfico solicitado por outra causa. Eles também podem ser descobertos após uma fratura patológica. Normalmente surgem no canal medular, quando são chamados de "encondromas". Raramente surgem na superfície do osso, quando são chamados de "condromas periosteais" ou "condromas justacorticais".

A encondromatose múltipla, também conhecida como doença de Ollier, é uma condição rara em que muitos tumores cartilaginosos aparecem nos ossos tubulares grandes e pequenos e nos ossos chatos. É causada por uma falha na ossificação endocondral normal. Os tumores estão localizados na epífise e nas partes adjacentes da metáfise e diáfise, e muitos ossos podem ser afetados. Deformidades resultantes dos tumores incluem a perda de estatura causada pela falta de crescimento epifisário, alargamento das metáfises e encurvamento dos ossos longos. As múltiplas lesões dos pequenos ossos da mão podem causar deficiência considerável. Quando associada a hemangiomas dos tecidos moles sobrejacentes, a doença é conhecida como síndrome de Maffucci. As lesões individuais são semelhantes aos encondromas solitários, mas elas têm uma tendência definida para se tornarem malignas. Aproximadamente 25% dos pacientes com doença de Ollier são diagnosticados com sarcomas aos 40 anos de idade.

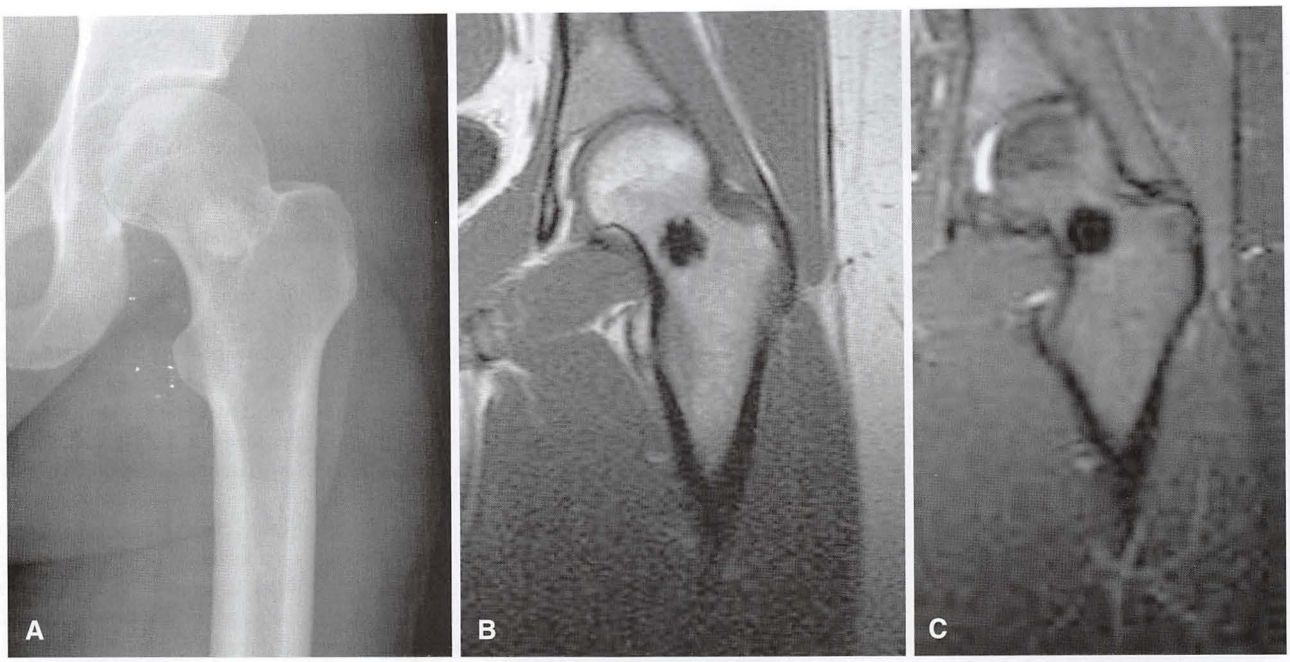

FIGURA 25-3 **A,** Ilha óssea no colo do fêmur de uma mulher com 30 anos de idade. **B** e **C,** A lesão é escura nas imagens de RM ponderadas em T1 e T2.

Radiograficamente, os encondromas são tumores de aparência benigna com calcificação intralesional (Fig. 25-4A e B). A calcificação é irregular e tem sido descrita como "pontilhada", "pontuada", ou "pipocada". Nos pequenos ossos das mãos e dos pés, pode haver considerável erosão e insuflação da cortical sobrejacente. Em locais mais proximais (p. ex., pelve, úmero proximal ou fêmur proximal), a erosão endosteal profunda (superior a dois terços da espessura da cortical) frequentemente indica um condrossarcoma. Uma massa de tecidos moles associada nunca está presente no encondroma e sempre indica um condrossarcoma. Os condromas justacorticais geralmente são lesões pequenas (<3 cm), bem definidas, que frequentemente parecem se encaixar em um defeito em forma de pires na superfície do osso (Fig. 25-5). A cortical subjacente aparenta ser esclerótica, e as bordas da lesão parecem ser sustentadas por uma camada espessa de osso cortical. As radiografias simples geralmente são suficientes para diagnosticar um condroma. Se o diagnóstico está em questão, a TC é melhor para avaliar a erosão endosteal que poderia indicar um condrossarcoma (Fig. 25-4C).

A aparência microscópica de um condroma é a de cartilagem hialina madura. Os encondromas localizados proximalmente devem parecer brandos e hipocelulares. Qualquer grau de hipercelularidade ou atipia em um tumor cartilaginoso localizado proximalmente deve levantar a suspeita de um condrossarcoma. Os encondromas da mão, condromas justacorticais e lesões associadas com encondromatose múltipla podem ser relativamente hipercelulares, no entanto, com ligeira atipia e ainda assim benignos. A diferenciação dos tumores condrais benignos de malignos é um dos problemas mais difíceis na patologia óssea. Todo o tecido disponível deve ser examinado, mesmo que o diagnóstico possa depender mais de características clínicas e radiográficas do que de mudanças microscópicas.

O tratamento de pacientes com encondromas solitários geralmente consiste em observação com radiografias seriadas. Se a lesão permanecer radiograficamente estável e assintomática, nenhuma outra intervenção é indicada. Se a lesão crescer, ou se tornar sintomática, a curetagem estendida geralmente é curativa. No entanto, antes de recomendar a cirurgia para uma lesão sintomática, todos os esforços devem ser utilizados para descartar outras possíveis fontes de dor do paciente (p. ex., ruptura do manguito rotador em um paciente com um encondroma proximal do úmero) (Fig. 25-6). As taxas de recorrência são baixas. O tratamento de pacientes com encondromatose múltipla pode ser mais difícil. Embora as lesões individuais não sejam geralmente tratadas, as deformidades mais óbvias podem ser corrigidas por osteotomia. Esses pacientes também devem ser monitorados por tempo indeterminado para verificar alteração maligna.

OSTEOCONDROMA

Osteocondromas são tumores ósseos benignos comuns. Eles provavelmente são malformações do desenvolvimento, em vez de verdadeiras neoplasias, e acredita-se que se originem dentro do periósteo como pequenos nódulos cartilaginosos. As lesões consistem em uma massa óssea, frequentemente na forma de uma haste, produzida por ossificação endocondral coberta por cartilagem imatura com potencial de crescimento. Em contraste com as verdadeiras neoplasias, o seu crescimento geralmente é paralelo ao do paciente e normalmente cessa quando for atingida a maturidade esquelética. A maioria das lesões é encontrada durante o período de crescimento esquelético rápido. Cerca de 90% dos pacientes têm apenas uma lesão. Os osteocondromas podem ocorrer em qualquer osso de ossificação endocondral, mas geralmente são encontrados na metáfise de um osso longo, perto da fise (Fig. 25-7). Eles são vistos com mais frequência no fêmur distal, na tíbia proximal e no úmero proximal. Eles raramente se desenvolvem em uma articulação. A doença de Trevor (displasia epifisária hemimélica) se refere a um osteocondroma intra-articular epifisário. Quando várias articulações estão envolvidas, ele geralmente é unilateral (hemimélico).

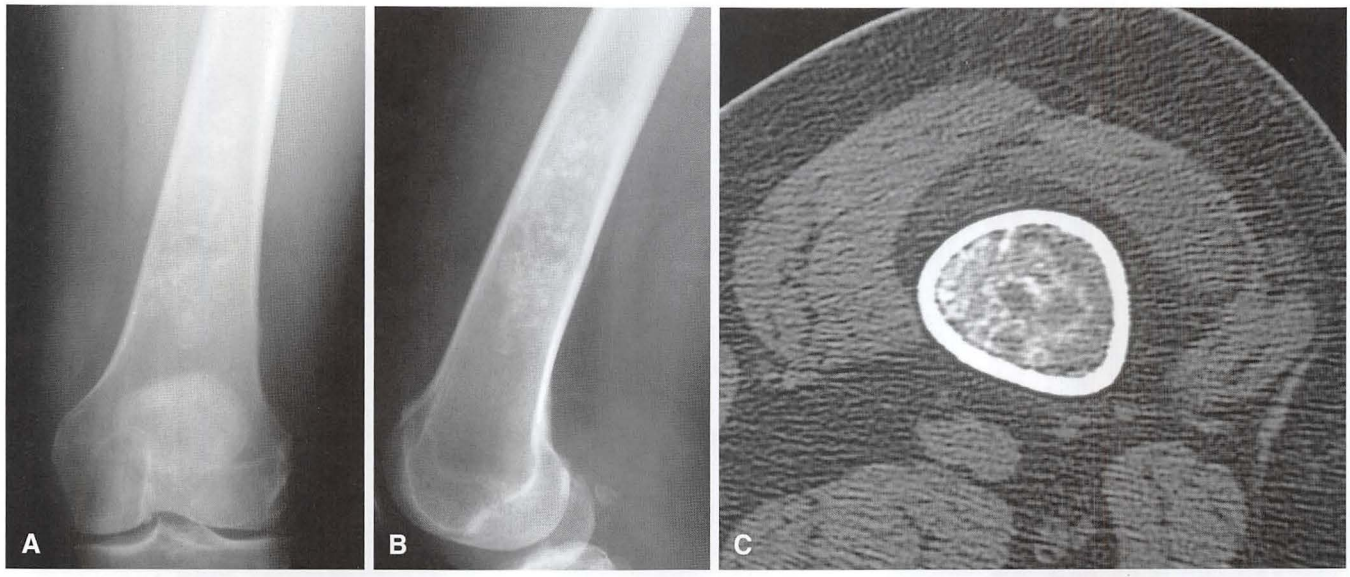

FIGURA 25-4 **A** e **B**, Radiografias anteroposteriores e laterais do fêmur distal de mulher com 55 anos mostraram lesão calcificada, sem destruição cortical, a maioria consistente com o encondroma. **C**, TC é o melhor exame de imagem para confirmar que não há destruição cortical que possa sugerir condrossarcoma.

FIGURA 25-5 Radiografia anteroposterior do úmero proximal esquerdo de um adolescente de 18 anos com um condroma justacortical.

FIGURA 25-6 Radiografia anteroposterior do ombro esquerdo de uma mulher de 41 anos, com encondroma proximal do úmero, que se queixava de dor no ombro esquerdo com a atividade acima da cabeça. Determinou-se que os sintomas foram causados por afecção do manguito rotador. Ela respondeu bem à fisioterapia e a lesão permaneceu estável radiograficamente.

Muitas dessas lesões não causam sintomas e são descobertas incidentalmente. Algumas causam sintomas mecânicos por irritar as estruturas circundantes, e raramente se tornam dolorosas devido a uma fratura. Foram relatados pseudoaneurismas de grandes vasos das extremidades inferiores como resultado da pressão dos osteocondromas. Além disso, neuropatias causadas por pressão a partir de um osteocondroma contíguo têm ocorrido; a constatação física geralmente é uma massa palpável.

Exostoses múltiplas hereditárias são uma condição autossômica dominante com penetrância variável. A maioria dos pacientes com essa desordem tem uma mutação em um dos dois genes: *EXT1*, que está localizado no cromossomo 8q24.11-q24.13, ou *EXT2*, que está localizado no cromossomo 11p11-12. Nessa doença, osteocondromas de muitos ossos são causados por uma anomalia do desenvolvimento do esqueleto. A característica mais marcante é a presença

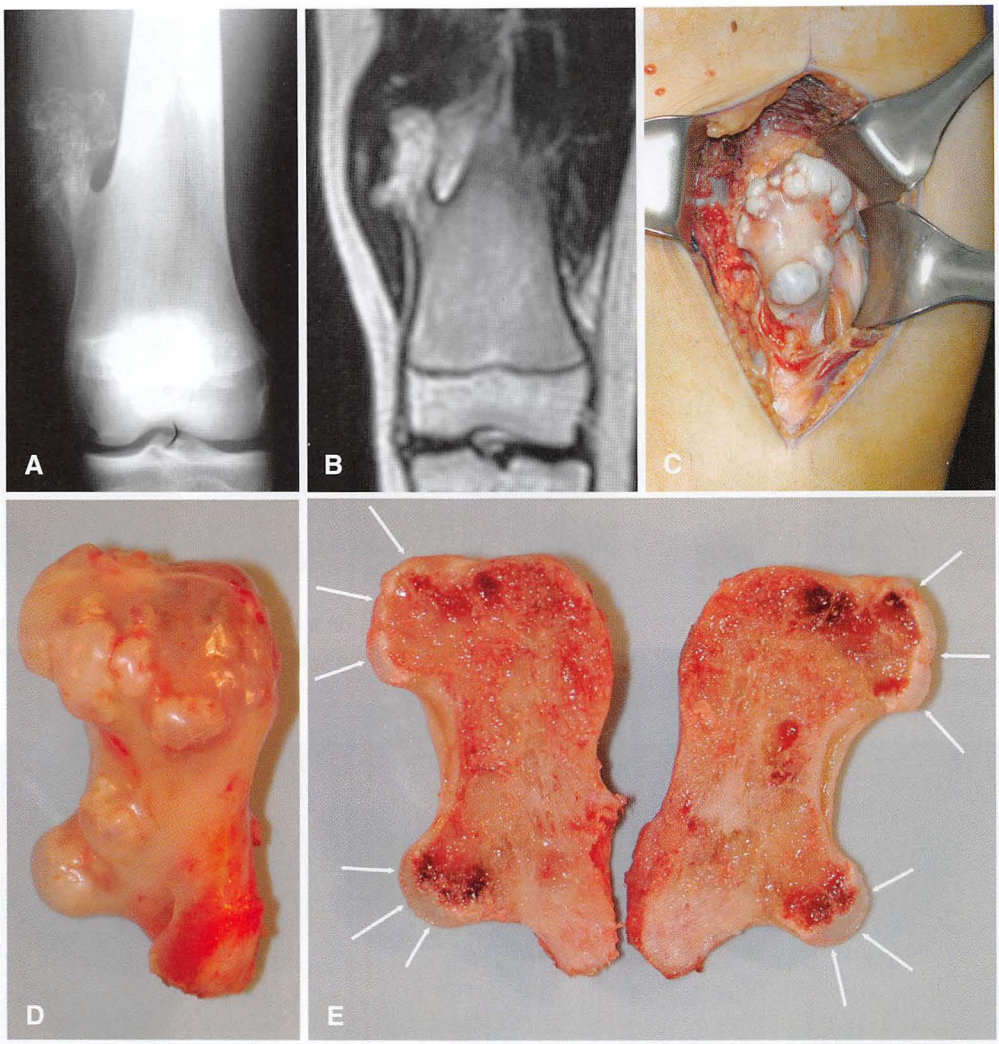

FIGURA 25-7 **A** e **B**, Imagem da radiografia e RM de osteocondroma no fêmur distal de uma adolescente de 15 anos. **C**, Fotografia intraoperatória da lesão. **D**, Fotografia do espécime. **E**, Fotografia do espécime seccionado. Coberturas de cartilagem têm apenas 3 a 4 mm de espessura (*setas*).

de muitas exostoses (Fig. 25-8), mas distúrbios no crescimento também podem ocorrer, tais como formato anormal dos ossos, produzindo metáfises amplas e rombas, e às vezes curvando o rádio e encurtando a ulna, produzindo desvio ulnar da mão. A taxa de ocorrência da doença é de apenas 5% a 10% em relação ao osteocondroma solitário, e é mais comum nos homens. Geralmente é descoberta mais ou menos na mesma idade que a lesão solitária, mas um exame mais detalhado em crianças de famílias com a doença pode levar a descoberta mais cedo.

Os osteocondromas são de dois tipos: pediculados e de base ampla ou séssil. Todas as gradações entre esses tipos também ocorrer. Tumores pediculados são mais comuns, e qualquer haste definitiva é direcionada para longe da fise adjacente à qual tem a sua origem. A parte que se projeta da lesão tem componentes corticais e esponjosos, os quais são contínuos com os componentes correspondentes do osso principal. A lesão é coberta por um revestimento cartilaginoso que frequentemente é irregular e em geral não pode ser visto em radiografias; ocasionalmente, a calcificação dentro da cobertura pode ser vista. Normalmente, a cobertura tem apenas alguns milímetros de espessura em adultos, embora possa ser ter 2 cm de espessura em uma criança. A bursa com frequência recobre o tumor e pode conter corpos livres osteocartilaginosos. A radiografia simples muitas vezes é suficiente para fazer o diagnóstico. A TC ou RM às vezes é necessária para confirmar o diagnóstico.

A degeneração maligna é extremamente rara. Grandes séries estimaram a incidência de degeneração maligna em cerca de 1% dos pacientes com um osteocondroma solitário e 5% para pacientes com múltiplas exostoses hereditárias. No entanto, esses percentuais foram obtidos a partir de dados patológicos e, portanto, há viés inerente pelas lesões grandes, sintomáticas, que posteriormente são submetidas à ressecção em centro de referência. A verdadeira incidência de degeneração maligna é muito menor do que esses números sugerem, pois a verdadeira prevalência de osteocondromas é desconhecida. A maioria dos pacientes é assintomática e não procura atendimento médico. A transformação maligna deve ser suspeitada quando uma lesão anteriormente quiescente em um adulto cresce rapidamente; geralmente toma a forma de um condrossarcoma de baixo grau. Nesses casos, a cobertura de cartilagem geralmente é maior do que 2 cm de espessura. A transformação maligna é mais bem avaliada por TC ou RM.

A cirurgia (ressecção em bloco) é indicada quando a lesão é grande o suficiente para ter má aparência ou produzir sintomas por

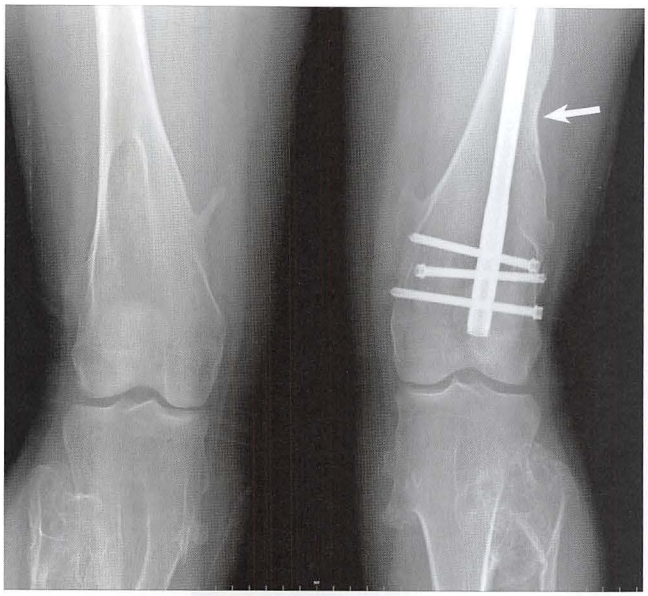

FIGURA 25-8 Joelhos de mulher de 22 anos com várias exostoses hereditárias. A *seta* marca fratura femoral curada, sustentada no período pós-operatório após ressecção de uma das lesões. Observe a angulação tibial.

atrito com as estruturas vizinhas ou quando os exames de imagem sugerem malignidade. Raramente, o diagnóstico de uma lesão séssil não pode ser estabelecido através do estudo das radiografias, e é indicado pela biópsia. A recorrência é rara e provavelmente é causada por falha em remover toda a cobertura cartilaginosa. Os pacientes com exostose múltipla hereditária podem precisar de osteotomias para corrigir a deformidade.

Uma lesão semelhante, exostose subungueal, pode se desenvolver sobre uma falange distal, especialmente do dedão do pé. Muitas vezes há um histórico definitivo de trauma. A excisão é indicada quando a elevação da unha produz dor. O histórico e a localização da lesão a distinguem de um verdadeiro osteocondroma.

LESÕES FIBROSAS

FIBROMA NÃO OSSIFICANTE

Os fibromas não ossificantes (também conhecidos como defeitos metafisários fibrosos, defeitos corticais fibrosos e fibroxantoma) são anomalias de desenvolvimento comuns e acredita-se que ocorram em 35% das crianças. Normalmente, eles são encontrados por acaso. Geralmente, essas lesões ocorrem na região metafisária dos ossos longos em indivíduos de 2 a 20 anos. Embora qualquer osso possa ser envolvido, cerca de 40% dessas lesões se encontram no fêmur distal, 40% na tíbia e 10% na fíbula. Em radiografias simples, um fibroma não ossificante aparece como uma lesão lobulada bem definida, localizada excentricamente na metáfise (Fig. 25-9). Aparência multilocular ou sulcos na parede óssea, bordas geográficas e escleróticas, e erosão da cortical são vistos frequentemente. Não há reação periosteal na ausência de uma fratura patológica.

Histologicamente, o defeito é preenchido com células fusiformes distribuídas em um padrão espiralado ou estoriforme. Há uma proliferação de fibroblastos com alta celularidade. Células gigantes e células espumosas são quase sempre aparentes.

A maioria dos fibromas não ossificantes é assintomática e regride espontaneamente na idade adulta. A maioria das fraturas patológicas pode ser tratada de forma não operatória. As lesões podem se tornar sintomáticas e necessitar de tratamento se elas se tornarem grandes ou se forem sujeitas a um trauma repetido. Alguns autores recomendaram o tratamento para lesões maiores que 50% do diâmetro do osso devido a um aumento do risco teórico de fratura patológica, embora esse parâmetro não seja universalmente aceito como uma indicação para a cirurgia. A recorrência após curetagem é rara (Fig. 25-10).

DESMOIDE CORTICAL

O desmoide cortical é uma irregularidade no aspecto posteromedial da metáfise distal do fêmur e, geralmente, é vista em meninos de 10 a 15 anos. Pode ser uma reação à tração muscular exercida pelo adutor magno. A lesão é vista de forma melhor em uma radiografia oblíqua feita com a extremidade inferior em rotação externa de 20-45 graus. Os sintomas clínicos, se houver algum, incluem edema dos tecidos moles e dor. As radiografias e RM revelam erosão da cortical com uma base esclerótica (Fig. 25-11). A biópsia não é necessária. O tratamento geralmente consiste em observação.

HISTIOCITOMA FIBROSO BENIGNO

O histiocitoma fibroso benigno é uma entidade rara que foi descrita pela primeira vez por Dahlin em 1978. Essa lesão ocorre com mais frequência nos tecidos moles e é menos comum no osso. Embora seja histologicamente semelhante ao fibroma não ossificante, é um tumor muito mais agressivo em seu comportamento biológico e características radiográficas (Fig. 25-12). Em contraste com o fibroma não ossificante, que normalmente é uma lesão metafisária excêntrica, o histiocitoma fibroso benigno pode ocorrer na diáfise ou epífise de ossos longos ou na pelve. Distingue-se ainda pela sua ocorrência em pacientes mais velhos, com idades entre 30 e 40 anos. Radiograficamente, o histiocitoma fibroso benigno é uma lesão expansiva bem definida, lítica, com pouca reação periosteal. As cintilografias ósseas geralmente são levemente positivas. Em contraste com o fibroma não ossificante, essa lesão é considerada um neoplasma. Devido à sua tendência de recorrência local, é recomendada a curetagem estendida ou a ressecção ampla.

DISPLASIA FIBROSA

A displasia fibrosa é uma anomalia do desenvolvimento da formação óssea que pode existir em uma forma monostótica ou poliostótica. A principal característica é a substituição da medula e do osso normal por tecido fibroso entremeado por pequenas espículas de tecido ósseo. A displasia fibrosa pode ocorrer na epífise, metáfise ou diáfise. Anomalias associadas, tais como precocidade sexual, pigmentação anormal da pele, mixoma intramuscular, e doenças da tireoide, podem estar presentes. A síndrome de McCune-Albright se refere à displasia fibrosa poliostótica, pigmentação cutânea, e anormalidades endócrinas. A síndrome de Mazabraud é a displasia fibrosa poliostótica com mixomas intramusculares. A alteração maligna tem sido relatada ocasionalmente com e sem radioterapia prévia.

A aparência radiográfica é característica, com uma área radiolucente, apresentando uma aparência de vidro fosco granular

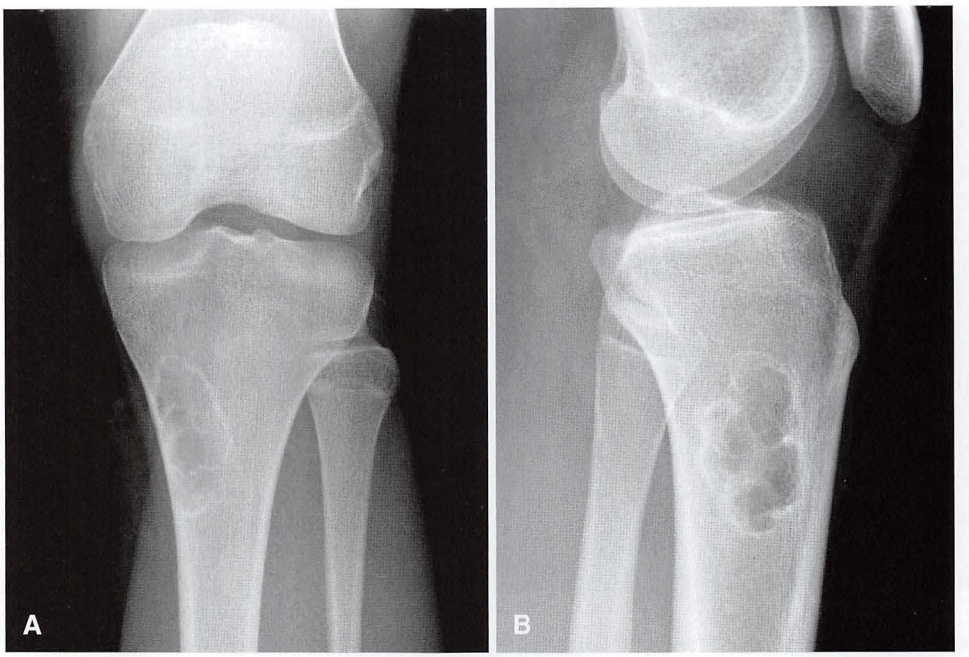

FIGURA 25-9 A e B, Radiografias anteroposteriores e laterais do fibroma não ossificante da tíbia proximal em paciente de 15 anos.

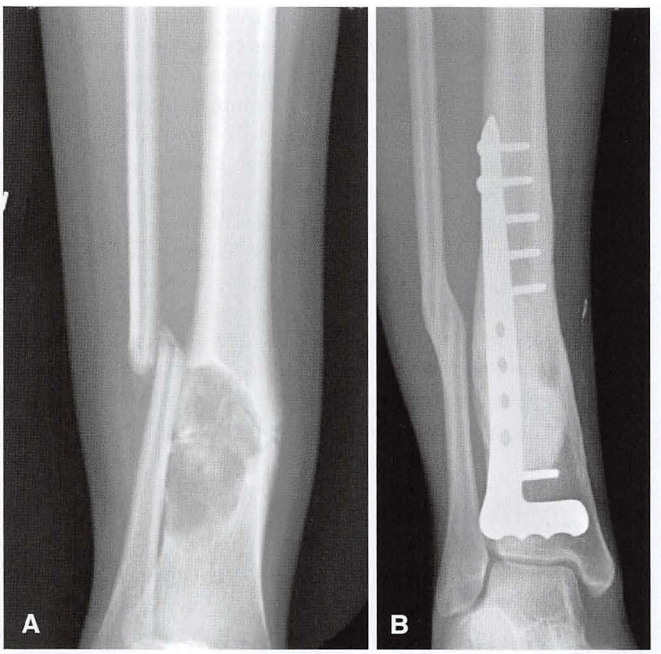

FIGURA 25-10 Um adolescente de 14 anos sofreu uma fratura patológica através de um fibroma não ossificante tibial distal após trauma mínimo. **A,** Mau alinhamento do valgo na tíbia distal. **B,** Dois anos após a osteotomia, curetagem e enxerto ósseo (fosfato de cálcio/sulfato de cálcio substituto de enxerto ósseo), o paciente se encontrava assintomático e tinha a função normal.

com borda esclerótica bem definida (Fig. 25-13). Ocasionalmente, a biópsia é necessária para estabelecer o diagnóstico. O aspecto histopatológico é o de espículas irregulares de tecido ósseo em um estroma fibroso. Pequenas áreas de metaplasia cartilaginosa e alterações císticas podem estar presentes (Fig. 25-14). O tratamento cirúrgico é indicado quando ocorre deformidade significativa ou fratura patológica ou quando existe dor significativa. Fraturas patológicas reais e iminentes são mais bem tratadas com fixação intramedular, quando possível. As deformidades são corrigidas através de osteotomias com fixação interna. Porque as taxas de recorrência são altas após a curetagem e enxerto ósseo, os enxertos de osso cortical têm preferência sobre enxertos esponjosos (ou substitutos de enxertos ósseos) devido à sua reabsorção mais lenta. Estudos sugerem que o tratamento com bisfosfonato é provavelmente benéfico para pacientes com doença avançada.

DISPLASIA OSTEOFIBROSA

A displasia osteofibrosa (fibroma ossificante de ossos longos, também conhecida como doença de Campanacci) é uma lesão rara, afetando geralmente a tíbia e a fíbula. Os pacientes geralmente estão nas duas primeiras décadas de vida. O terço médio da tíbia é o local afetado mais frequentemente, e, embora a lesão geralmente seja na diáfise, ela pode invadir a metáfise. A tíbia é se apresenta insuflada e geralmente curvada anterolateralmente. A dor geralmente é ausente, a menos que tenha ocorrido fratura patológica. As radiografias mostram osteólise intracortical excêntrica com expansão da cortical (Fig. 25-15). Estudos histológicos revelam arquitetura zonal com tecido fibroso frouxo no centro da lesão e uma banda de trabéculas ósseas com halo de osteoblastos ativos na periferia. A lesão deve ser diferenciada do adamantinoma e da displasia fibrosa monostótica. O curso natural da lesão é imprevisível. Algumas lesões regridem espontaneamente durante a infância; a maioria do progresso é durante a infância, e não após a puberdade. As taxas de recorrência são altas após a curetagem ou ressecção marginal em crianças. Por outro lado, as taxas de recorrência são baixas após a

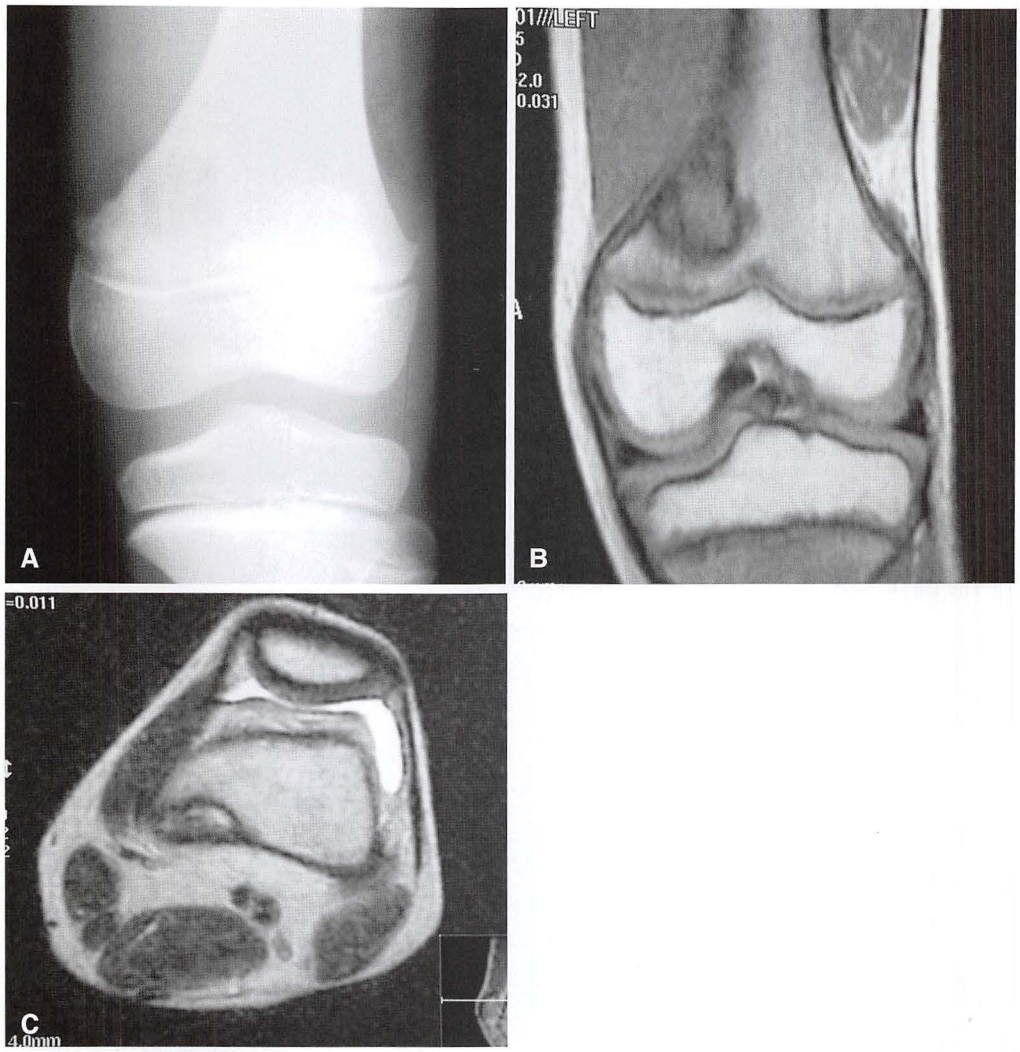

FIGURA 25-11 Desmoide cortical de fêmur esquerdo em um menino de 8 anos. Radiografia anteroposterior **(A)** e imagens de RM coronal **(B)** e axial **(C)**.

cirurgia em pacientes adultos. As fraturas patológicas podem ser tratadas de forma não operatória. O tratamento cirúrgico tem por objetivo prevenir ou corrigir deformidades.

FIBROMA DESMOPLÁSICO

O fibroma desmoplásico é um tumor ósseo extremamente raro, localmente agressivo, e benigno. É semelhante ao tumor desmoide mais comum no tecido mole, e pode ser considerado seu equivalente ósseo. Tem sido relatado em todas as faixas etárias, mas é mais comum na segunda e terceira décadas. Os ossos longos tubulares estão envolvidos na maioria das vezes, mas o envolvimento do crânio, mandíbula, pelve e coluna vertebral tem sido relatado. A dor geralmente é a principal queixa.

Radiografias revelam tipicamente uma lesão lítica, bem delimitada, com uma estreita zona de transição e, frequentemente, uma borda fina do osso reativo (Fig. 25-16A e B). A destruição cortical pode estar presente. A lesão, às vezes, parece septada. Na RM, o fibroma desmoplásico, semelhante a outros tumores fibrosos, pode apresentar baixo sinal de intensidade nas imagens ponderadas em T1 e T2 (Fig. 25-16C e D). Grosseiramente, o tecido lesional é denso e resistente, assemelhando-se às lesões desmoides nos tecidos moles. Também se assemelha a essas lesões microscopicamente; é hipocelular e fibroblástico e contém muito colágeno e algumas mitoses (Fig. 25-16E).

Esse tumor não produz metástases, mas a recidiva local é comum após a curetagem simples. A maioria dos autores recomenda a ressecção ampla. A curetagem estendida agressiva pode ser uma opção razoável em pacientes selecionados, para tentar preservar melhor a função. Os tratamentos complementares que se mostraram eficazes para o tratamento de tumores desmoides no tecido mole (p. ex., radiação, agentes anti-inflamatórios, tamoxifeno, e agentes citotóxicos) podem ter um papel no tratamento de pacientes com fibroma desmoplástico; entretanto, poucos dados suportam essa abordagem.

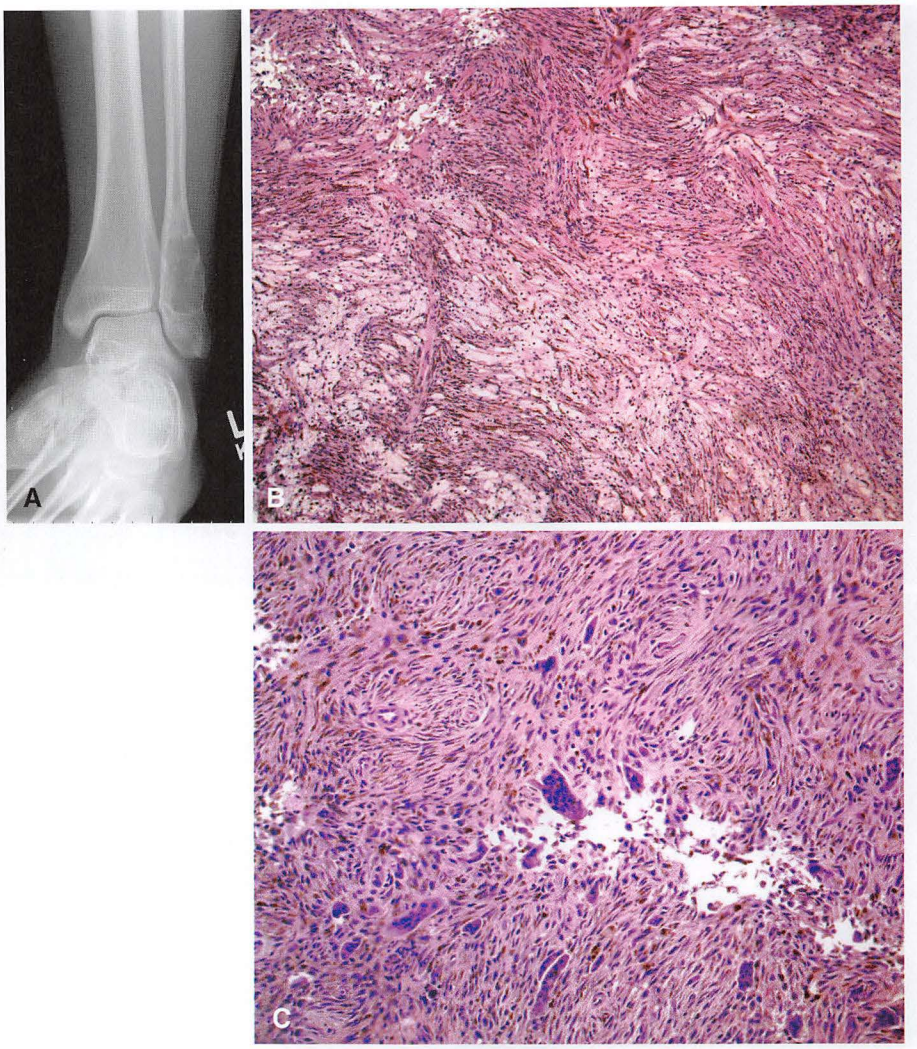

FIGURA 25-12 **A,** Radiografia de um histiocitoma fibroso benigno do maléolo lateral. Microfotografias de baixa potência **(B)** e de alta potência **(C)** demonstram o aspecto histológico típico de histiocitoma fibroso benigno.

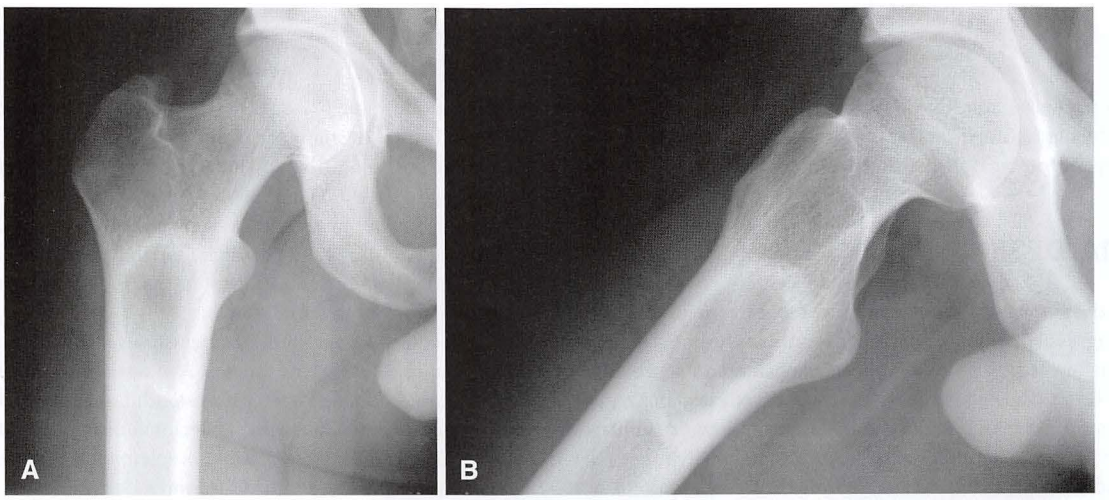

FIGURA 25-13 **A** e **B,** Radiografias anteroposterior e lateral do quadril direito de um homem de 22 anos com displasia fibrosa do fêmur proximal direito, que se queixava de dor após uma lesão por esqui aquático. Ele não tinha nenhuma dor antes da lesão. Os sintomas foram resolvidos com tratamento conservador, e a lesão permaneceu estável radiograficamente.

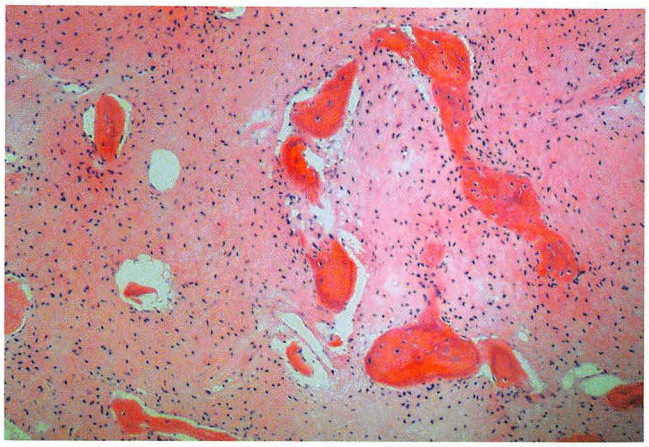

FIGURA 25-14 Aparência histológica típica da displasia fibrosa.

FIGURA 25-15 **A** e **B**, Radiografias anteroposterior e lateral de um menino de 10 anos de idade com displasia fibrosa da tíbia direita.

LESÕES CÍSTICAS

CISTO ÓSSEO UNICAMERAL

Os cistos ósseos unicamerais são lesões comuns na infância, mais condizentes com uma lesão de desenvolvimento ou reativa do que com um verdadeiro tumor. Oitenta e cinco por cento ocorrem nas duas primeiras décadas, com uma predominância de 2:1 do gênero masculino sobre o feminino. Qualquer osso das extremidades pode ser afetado, mas os cistos ósseos unicamerais são mais comuns no úmero proximal e fêmur. Em adultos, o ílio e o calcâneo são locais mais comuns. As lesões são mais ativas durante o crescimento do esqueleto e geralmente curam espontaneamente na maturidade. Os cistos ósseos unicamerais muitas vezes são assintomáticos, a menos que uma fratura patológica ocorra. Dois terços dos pacientes apresentam fraturas que podem estimular a cura do cisto. Os cistos ósseos unicamerais nos ossos chatos geralmente são assintomáticos, sendo encontrados por acaso, e raramente por uma fratura.

A radiografia simples revela uma lesão localizada centralmente, puramente lítica, com um contorno bem delimitado, e geralmente é suficiente para o diagnóstico do cisto ósseo unicameral. O cisto pode expandir-se de forma concêntrica, mas nunca penetra no córtex. Cristas ósseas proeminentes na parede cortical interna podem lhe dar uma aparência multiloculada. Nenhuma reação periosteal é presente, a menos que tenha havido uma fratura. Ocasionalmente (20%), um fragmento cortical fino fratura e cai na cavidade da lesão, confirmando a sua natureza cística vazia. Esse sinal de "fragmento caído" é patognomônico de um cisto ósseo unicameral com uma fratura. Cistos ósseos unicamerais iniciam como lesões metafisárias que se apoiam na fise em crianças em crescimento. Com o tempo, eles parecem se aproximar da diáfise. Cistos ósseos unicamerais são classificados como ativos, quando eles estão a até 1 cm da fise, e latentes, quando eles estão mais próximos da diáfise.

A patogênese exata dessas lesões císticas não é clara. A teoria mais aceita é que um defeito focal na remodelação metafisária bloqueia a drenagem do líquido intersticial. Isso leva a um aumento da pressão, o que conduz à necrose focal do osso e ao acúmulo de fluido.

Investigações demonstraram que o fluido do cisto contém prostaglandinas, radicais livres de oxigênio, interleucinas, citocinas e metaloproteinases, todos os quais podem contribuir para a reabsorção óssea. Cistos ósseos unicamerais são preenchidos com um fluido amarelo-claro, seroso, a menos que uma fratura patológica tenha causado sangramento dentro da cavidade. Uma membrana fibrosa, geralmente com menos de 1 mm de espessura, forra a parede do cisto. O revestimento de um cisto unicameral do osso é composto de fibroblastos, em vez de células endoteliais. No fundo desse revestimento de membrana, a parede do cisto é composta por tecido fibrovascular com fragmentos de osso imaturo, células gigantes semelhantes a osteoclastos, células mesenquimais e linfócitos ocasionais.

Pequenas lesões assintomáticas nas extremidades superiores podem ser tratadas com a observação de radiografias simples em série. As lesões maiores (lesões com risco de fratura patológica), lesões sintomáticas, e lesões nos membros inferiores geralmente são tratadas com curetagem (com ou sem enxerto ósseo ou fixação interna) ou aspiração e injeção (muitas vezes utilizando corticosteroides, aspirado de medula óssea, matriz óssea desmineralizada, ou outros materiais). Fraturas patológicas na extremidade superior podem ser tratadas de forma conservadora, pois a fratura pode iniciar a "cura" do cisto. Fraturas por meio de cistos ósseos unicamerais no fêmur proximal devem ser tratadas com curetagem, enxerto ósseo e fixação interna. A haste intramedular flexível tem sido utilizada no fêmur e no úmero e proporciona a estabilidade inicial, frequentemente dispensando a necessidade de imobilização gessada e diminuindo o risco de fratura patológica.

A injeção de corticoide foi introduzida como uma opção de tratamento para cistos ósseos unicamerais em meados dos anos 1970, porque a taxa de recorrência após curetagem e enxerto ósseo era de aproximadamente 50%. A injeção de corticoide foi descrita como uma nova opção de tratamento eficaz, que era barata e envolvia menor morbidade. O procedimento é realizado com o paciente sedado ou anestesiado. A orientação fluoroscópica é usada para observar uma agulha espinal de calibre 18, conforme penetra no

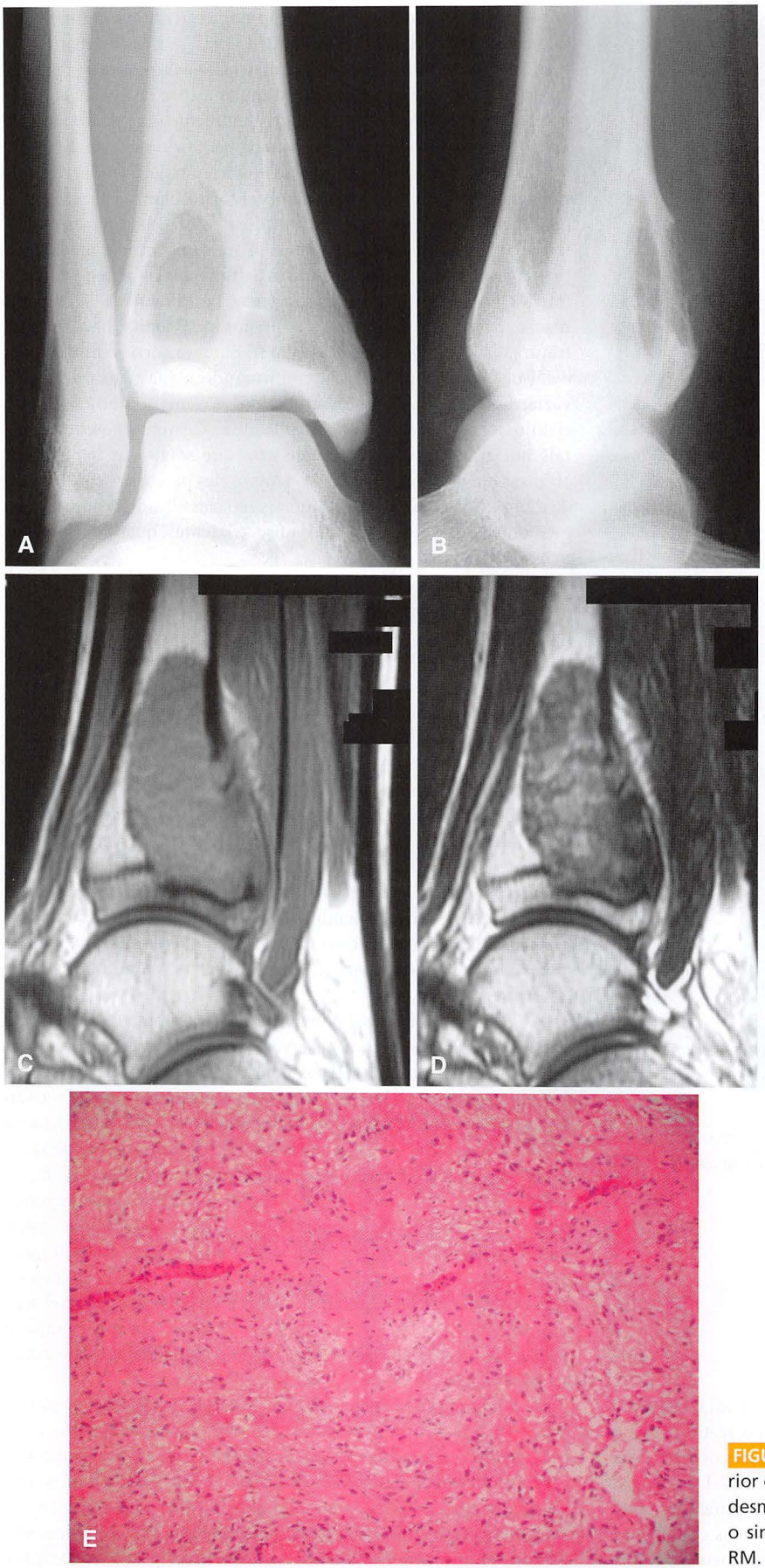

FIGURA 25-16 **A** e **B,** Radiografias anteroposterior e lateral de um homem de 19 anos com fibroma desmoplásico da tíbia distal direita. **C** e **D,** Observe o sinal escuro nas imagens ponderadas T1 e T2 de RM. **E,** Aparência histológica.

córtex se sobrepondo à lesão em uma extremidade do cisto; uma segunda agulha é colocada na extremidade oposta. O diagnóstico de um cisto ósseo unicameral é confirmado pelo efluxo de fluido cístico cor de palha. Muitos autores recomendam que a cistografia seja feita usando corante radiopaco e injetando cada cavidade separadamente, se possível. Geralmente, 80 a 200 mg de metilprednisolona (Depo-Medrol) são utilizados, dependendo do tamanho e da idade do paciente e do tamanho da lesão. Acredita-se que essa técnica funcione ou por um efeito antiprostaglandina ou por diminuição da pressão do cisto. Se a lesão não apresentar sinais radiográficos de cura em 2 meses, deve ser considerado repetir as injeções. Mais de 90% dos pacientes podem ser tratados com sucesso desse modo.

Outros materiais usados para o tratamento percutâneo de cistos ósseos unicamerais incluem medula óssea autógena misturada com uma matriz de aloenxertos de osso desmineralizado, hidroxiapatite de alta porosidade, sulfato de cálcio, fosfato de cálcio, substitutos de enxertos de osso (Fig. 25-17), e aloenxerto esponjoso. Nenhum estudo demonstrou a superioridade de um tipo de injeção sobre a outra. Fatores de prognóstico ruins para o tratamento percutâneo bem-sucedido de um cisto ósseo unicameral incluem aparência multiloculada, tamanho grande, lesões radiograficamente ativas, e pacientes com idade inferior a 10 anos. Depois de três injeções sem cura, curetagem e enxerto ósseo devem ser considerados.

Curetagem, enxerto ósseo e fixação interna devem ser considerados para grandes lesões dolorosas em áreas como o fêmur proximal, que têm alto risco de fratura. Aloenxerto ósseo ou um dos muitos substitutos de enxertos ósseos disponíveis comercialmente podem proporcionar excelente cura sem a morbidade da coleta de enxerto autólogo.

CISTO ÓSSEO ANEURISMÁTICO

Os cistos ósseos aneurismáticos são lesões ósseas reativas, localmente destrutivas, repletas de sangue, e não são consideradas neoplasias verdadeiras. Qualquer osso pode ser envolvido, mas os locais mais comuns incluem o úmero proximal, fêmur distal, tíbia proximal e coluna vertebral. Lesões vertebrais, contando 15% a 20% dessas entidades, estão localizadas nos elementos posteriores com extensão frequente no corpo vertebral, ou níveis adjacentes. A maioria ocorre em pacientes com menos de 20 anos, e há uma ligeira predominância do sexo feminino. A maioria dos pacientes com cistos ósseos aneurismáticos se queixa de dor leve a moderada que está presente há semanas ou vários meses. O crescimento rápido pode ocorrer, imitando clinicamente um tumor maligno. As lesões da coluna vertebral pode causar *deficits* neurológicos ou dor radicular.

As radiografias revelam uma lesão lítica expansiva que eleva o periósteo, mas permanece contida por uma fina camada de osso cortical. Um cisto ósseo aneurismático pode ter margens bem definidas ou uma aparência permeativa que imita um tumor maligno. Normalmente, é excentricamente localizado na metáfise. A cintilografia óssea mostra absorção difusa ou periférica do traçador com uma área central de diminuição na absorção. A TC é particularmente útil para delinear o cisto nas áreas de anatomia complexa, como a coluna vertebral ou a pelve. Além disso, a borda fina do osso em torno do cisto pode ser identificada. A RM mostra as cavidades multiloculadas e níveis líquido-líquido. Para a diferenciação entre um cisto ósseo aneurismático e unicameral usando RM, a presença de um nível líquido-líquido de dupla densidade e de septações intralesionais geralmente indica um cisto ósseo aneurismático.

Um cisto ósseo aneurismático pode ser primário, mas áreas semelhantes a um cisto ósseo aneurismático são encontradas em várias outras lesões, como o tumor de células gigantes, condroblastoma, osteoblastomas, displasia fibrosa, fibroma não ossificante e fibroma condromixoide. Embora a patogênese seja incerta, é provável que os cistos ósseos aneurismáticos resultem de perturbações circulatórias locais levando ao aumento da pressão venosa e à produção de hemorragia local. Macroscopicamente, um cisto ósseo aneurismático é uma lesão cavitária com espaços septados cheios de sangue. Ele se encontra rodeado por uma fina camada de osso coberto por um periósteo levantado. O aspecto microscópico é de tecido hemorrágico com espaços cavernosos separados por um

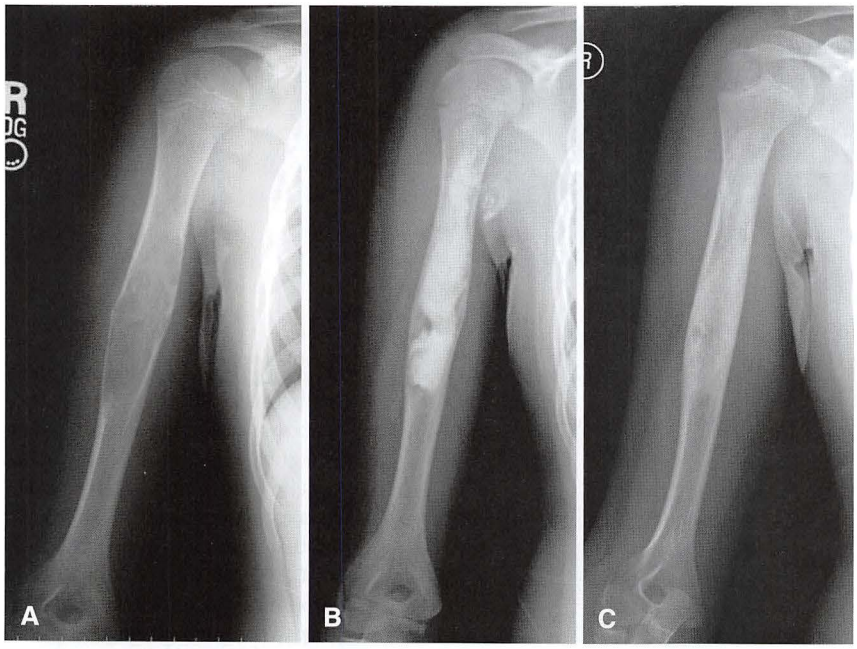

FIGURA 25-17 **A,** Radiografia anteroposterior de uma menina de 8 anos com fratura patológica através de um cisto ósseo unicameral do úmero direito. **B,** Radiografia imediata do pós-operatório, após a aspiração e injeção usando um substituto ósseo de sulfato de cálcio/fosfato de cálcio. **C,** Radiografia depois de 1 ano demonstrando remodelação do enxerto ósseo, sem nenhum sinal de recorrência do cisto.

estroma celular. O revestimento dos espaços cavitários consiste em fibroblastos e histiócitos compactados (Fig. 25-18). Macrófagos carregados de hemossiderina, células inflamatórias crônicas e células gigantes multinucleadas também estão presentes. Uma variante sólida do cisto ósseo aneurismático tem sido descrita e frequentemente é chamada de granuloma reparativo de células gigante.

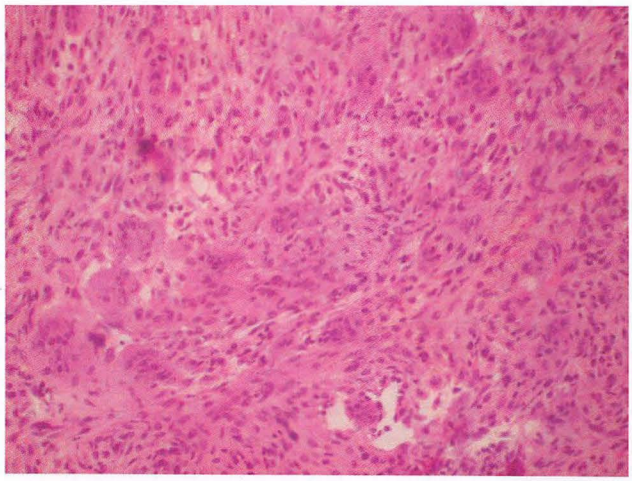

FIGURA 25-18 Aparência histológica de cisto ósseo aneurismático.

Tratamos a maioria dos cistos ósseos aneurismáticos com curetagem estendida e enxerto com um substituto de enxerto ósseo (Figs. 25-19 e 25-20). Visto que a lesão pode produzir sangramento intenso, o controle com torniquete é aconselhável. A ressecção marginal, às vezes, é indicada para lesões em ossos dispensáveis. Lesões na coluna vertebral ou pelve podem ser tratadas com embolização pré-operatória para minimizar a perda de sangue cirúrgico (Fig. 25-21). A embolização arterial foi usada como tratamento definitivo de cistos ósseos aneurismáticos em locais onde a curetagem seria extremamente difícil. Baixas doses de radiação têm sido relatadas como um método eficaz de tratamento, muitas vezes associada com ossificação rápida; no entanto, não é utilizada rotineiramente devido ao potencial de transformação maligna.

A taxa de recorrência após curetagem de um cisto ósseo aneurismático é de 10% a 20%. A recorrência tem sido correlacionada com a idade abaixo de 15 anos, cistos localizados centralmente e a remoção incompleta do conteúdo da cavidade cística. Cistos recorrentes podem ser tratados com a mesma abordagem que a lesão primária.

CISTO GLANGLIÔNICO INTRAÓSSEO

Os cistos gangliônicos ósseos ocorrem tipicamente nas extremidades dos ossos longos em homens de meia-idade, particularmente na tíbia distal, embora o joelho e ombro sejam outras áreas comuns. Acredita-se que esses cistos sejam extensões intraósseas de gânglios dos tecidos moles locais. Gânglios subperiosteais também foram relatados.

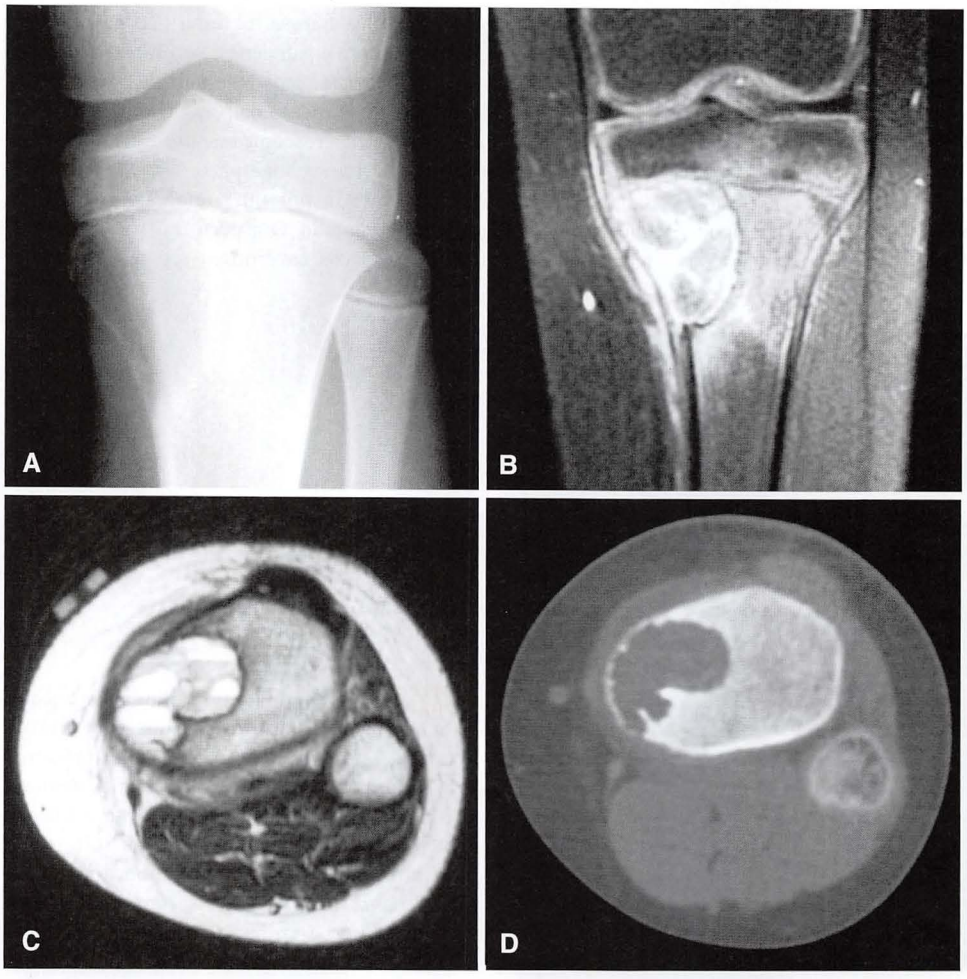

FIGURA 25-19 **A,** Cisto ósseo aneurismático radiolucente da metáfise tibial proximal esquerda em um menino de 10 anos. **B** e **C,** As imagens de RM coronal e axial mostram lesão multiloculada com vários níveis líquido-líquido consistentes com cisto ósseo aneurismático. **D,** TC mostra a borda fina do córtex remanescente sobre a lesão. A biópsia confirmou o diagnóstico.

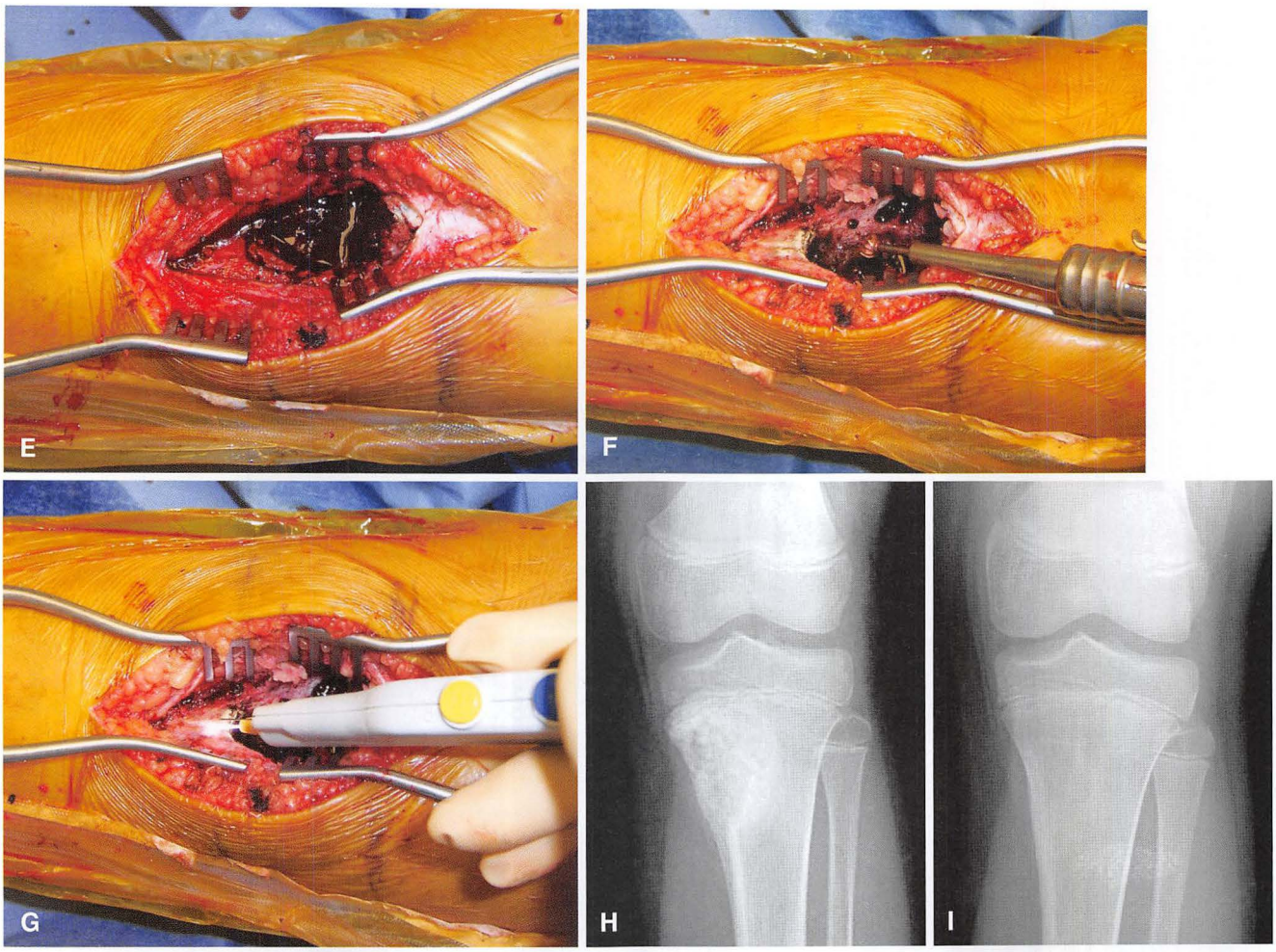

FIGURA 25-19, cont. **E,** Fotografia intraoperatória da cavidade multiloculada cheia de sangue. **F,** Após a remoção do revestimento do cisto com grandes curetas, a cavidade do tumor é ampliada com um drill elétrico. **G,** A cavidade tumoral é tratada com coagulação por feixe de argônio. A cavidade foi preenchida com fragmentos de ossos esponjoso liofilizados e matriz óssea desmineralizada. **H,** Radiografia do pós-operatório anteroposterior. **I,** Radiografia de 1 ano depois mostra remodelação completa, sem evidência de recorrência.

Nas radiografias e ressonância magnética, eles aparecem como defeitos líticos uniloculados ou multiloculados, bem delimitados por uma borda fina de osso esclerótico (Fig. 25-22). O tratamento de lesões sintomáticas é por excisão local dos tecidos moles sobrejacentes e curetagem do osso envolvido. A recorrência não é comum.

CISTO EPIDERMOIDE

Os cistos epidermoides são cistos preenchidos com material de queratina e forrados com epitélio escamoso achatado e que ocasionalmente são vistos no osso. Microscopicamente, assemelham-se aos cistos de inclusão epidérmica da pele. No osso, essas lesões são conhecidas como cisto epidermoide e são encontradas com mais frequência no crânio. Radiograficamente, eles aparecem como defeitos rarefeitos cercados por osso esclerótico. Os cistos epidermoides também podem ser encontrados nas falanges dos dedos (Cap. 77) e, geralmente, são considerados traumáticos.

TUMORES LIPOMATOSOS

LIPOMA

O lipoma intraósseo é uma lesão relativamente rara, em contraste com seu correspondente dos tecidos moles. A verdadeira incidência é desconhecida, pois a maioria é assintomática e nunca recebe assistência médica. A maioria dos lipomas intraósseos é descoberta incidentalmente. O aspecto radiográfico varia, mas geralmente é benigno. Eles geralmente aparecem translucentes, bem definidos e, possivelmente, com uma borda fina do osso reativo (Fig. 25-23A). A TC e a RM mostram lesões bem definidas, com as mesmas características de sinais como gordura (Fig. 25-23B e C). Necrose central ou calcificação às vezes é evidente. A biópsia raramente é necessária porque geralmente o diagnóstico é pelas imagens. A cirurgia é indicada apenas para a lesão sintomática rara. Nesses casos, a curetagem simples geralmente é curativa.

FIGURA 25-20 Radiografias anteroposterior **(A)** e lateral **(B)** do antebraço de um menino de 2 anos demonstram um cisto ósseo aneurismático. Radiografias anteroposterior **(C)** e lateral **(D)** após a curetagem estendida e enxerto com um substituto ósseo de sulfato de cálcio/fosfato de cálcio. Radiografias anteroposterior **(E)** e lateral **(F)** 1 ano depois demonstram a remodelação do enxerto sem nenhum sinal de recorrência do cisto.

TUMORES VASCULARES

HEMANGIOMA

O hemangioma é uma lesão óssea benigna comum. Estima-se que 10% da população tem lesões assintomáticas dos corpos vertebrais. Hemangiomas também são comuns no crânio. Os hemangiomas nos ossos longos das extremidades são relativamente incomuns. Eles normalmente são descobertos incidentalmente. As lesões da coluna vertebral raramente são sintomáticas, a menos que haja colapso vertebral ou, em casos raros, extensão dos tecidos moles, compressão raiz do nervo ou da medula.

A aparência radiográfica da coluna vertebral geralmente é característica, com trabéculas espessas, orientadas verticalmente, dando a clássica aparência de "cadeia" (Fig. 25-24). Na secção transversal, essas trabéculas espessas têm um padrão de "bolinhas" na TC. Na RM, as lesões geralmente são brilhantes nas imagens ponderadas em T1 e T2. A biópsia raramente é necessária para fazer o diagnóstico. Quando

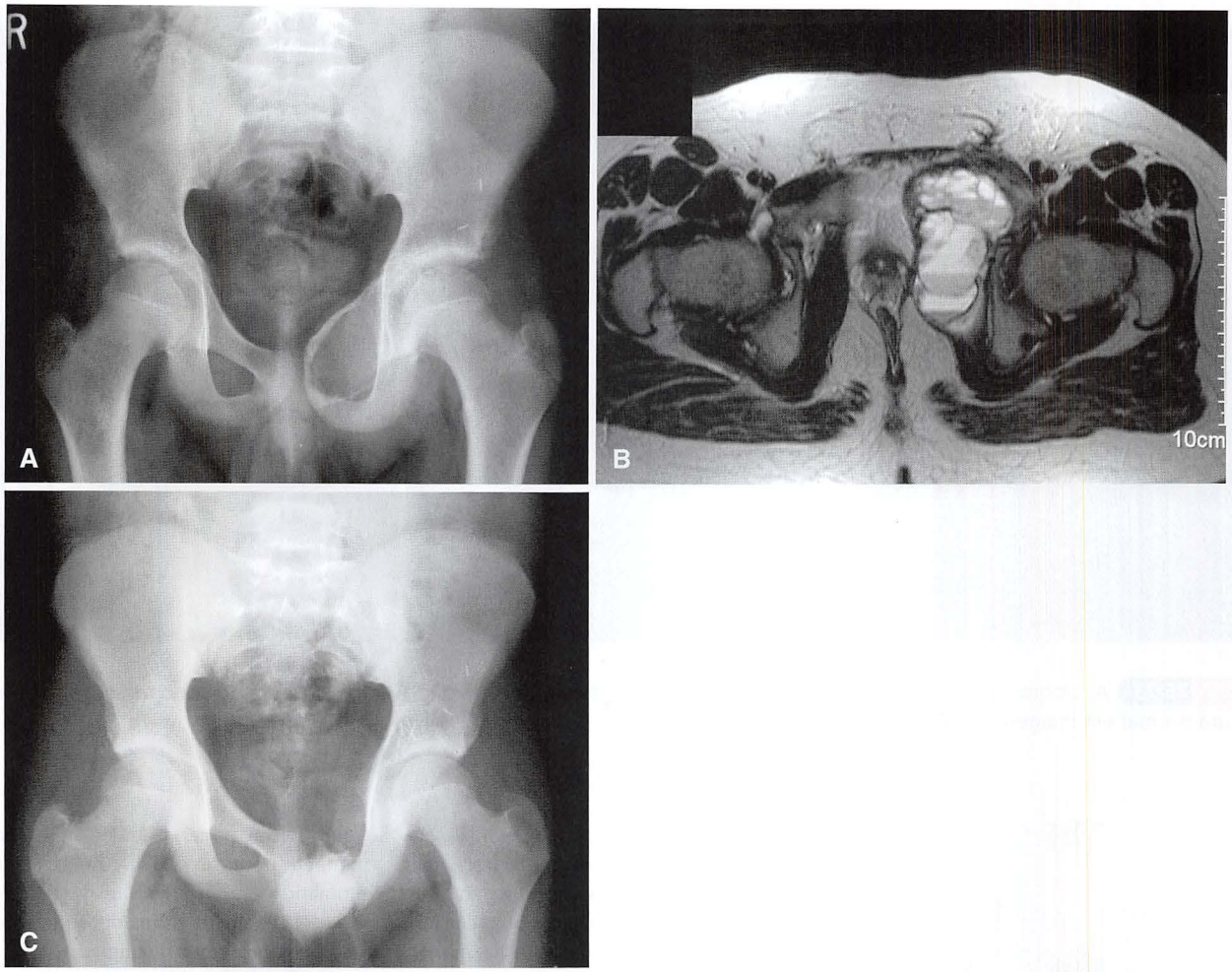

FIGURA 25-21 **A,** Cisto ósseo aneurismático recorrente do ramo púbico superior esquerdo em um menino de 14 anos. **B,** A RM axial mostra vários níveis de líquido-líquido. **C,** Aparência 2 anos após a ressecção; o paciente está bem, sem evidência de recorrência.

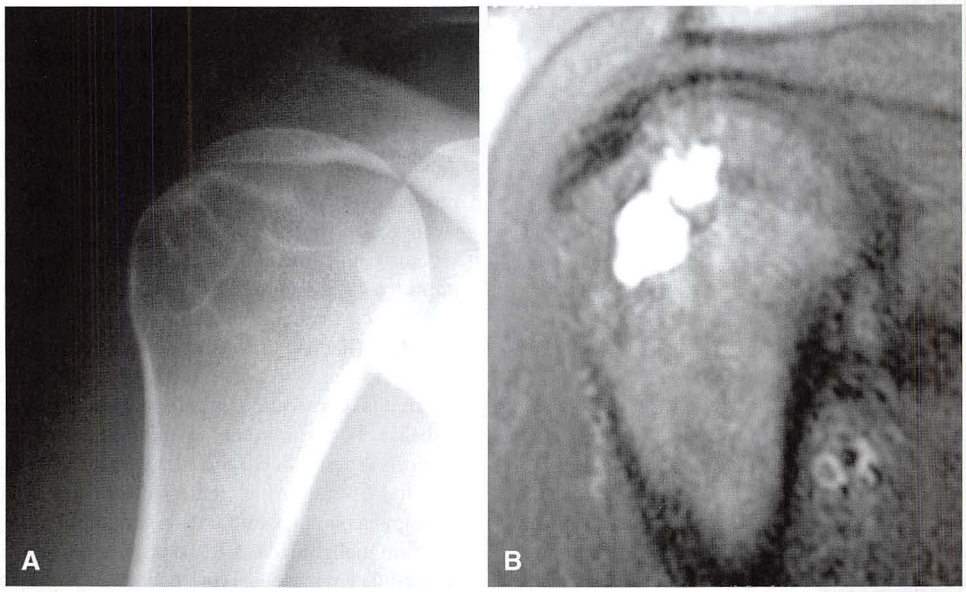

FIGURA 25-22 **A** e **B,** Radiografia e imagem de RM coronal mostram gânglio intraósseo no úmero proximal direito de uma mulher de 31 anos.

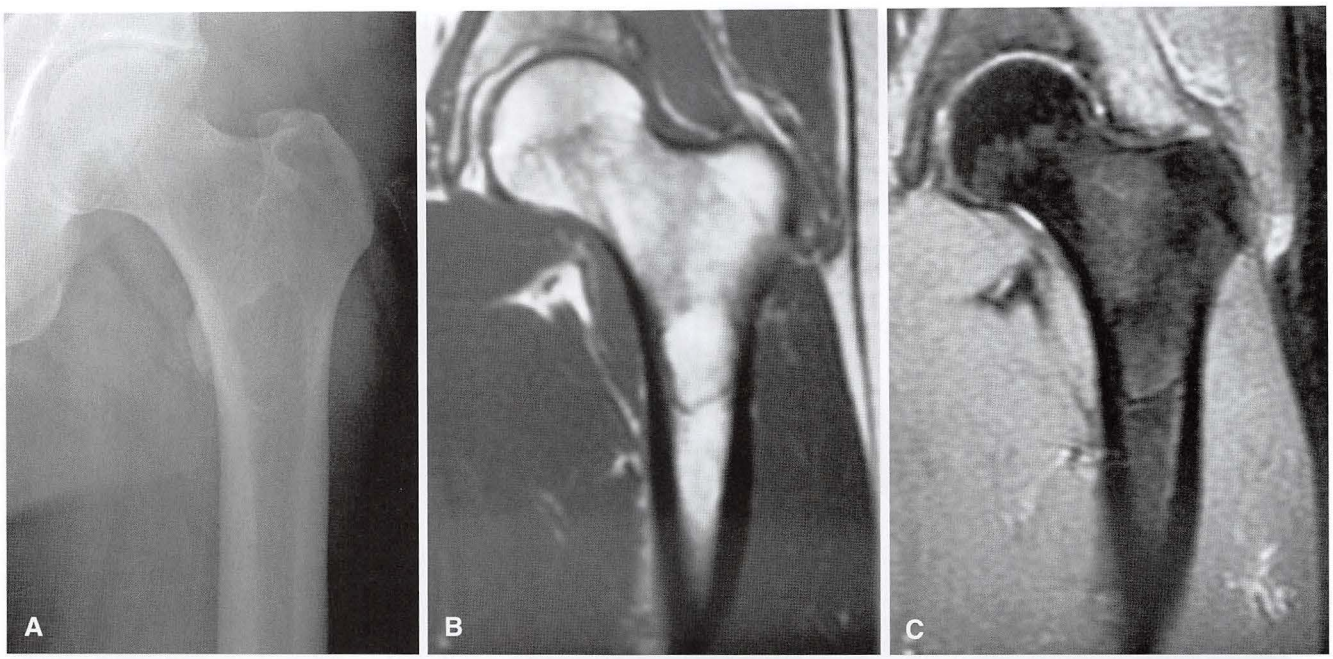

FIGURA 25-23 **A,** Lipoma intraósseo no fêmur proximal esquerdo de um homem de 51 anos. **B,** Lesão mostra o mesmo sinal como a gordura normal em imagens de RM ponderadas em T1 e T2 **(C)**.

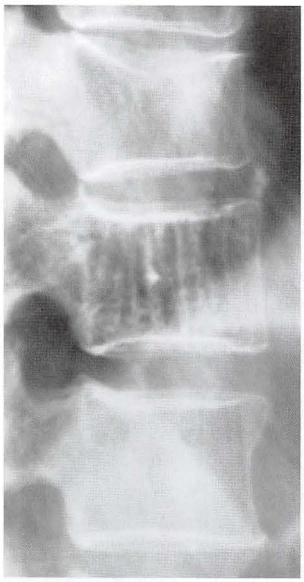

FIGURA 25-24 Radiografia lateral da coluna lombar mostra típica aparência de "cadeia" do hemangioma.

realizada, no entanto, a análise histológica revela uma proliferação de vasos sanguíneos de aparência normal.

Geralmente, o tratamento não é necessário; porém, existem várias opções para lesões sintomáticas. A descompressão da raiz nervosa ou da medula com estabilização da coluna vertebral é necessária para casos raros de colapso vertebral com comprometimento neurológico. A maioria das lesões dos ossos longos pode ser adequadamente tratada com curetagem estendida. A embolização pré-operatória pode ajudar a minimizar a perda de sangue intraoperatório, que, de outra forma, poderia ser enorme. A embolização arterial seletiva também pode ser usada como tratamento definitivo para lesões sintomáticas em locais inacessíveis cirurgicamente. A radiação de baixa dose também é uma opção para lesões inoperáveis, mas traz o risco de degeneração maligna.

OUTRAS LESÕES NÃO NEOPLÁSICAS

DOENÇA DE PAGET

A doença de Paget é um distúrbio de origem incerta. A presença de corpos de inclusão de aparência de vírus nos osteoclastos do osso afetado levou à teoria de que pode ser de origem viral, mas isso ainda não foi provado. A doença de Paget pode afetar 4% das pessoas de ascendência anglo-saxã que têm mais de 55 anos de idade, mas é rara na maioria das outras populações. É um distúrbio da remodelação óssea desregulada. A reabsorção osteoclástica excessiva é seguida pelo aumento da atividade dos osteoblastos. Uma fase lítica no início é seguida por uma produção excessiva de osso com espessamento cortical e trabecular.

Os achados radiográficos dependem da fase da doença. Na fase lítica, a reabsorção óssea pode levar a uma aparência de "folha de erva" ou "chama", começando na extremidade do osso e estendendo-se para a diáfise. Posteriormente, as radiografias mostram esclerose óssea, corticais espessadas e trabéculas engrossadas (Fig. 25-25A). As cintilografias ósseas normalmente são "quentes" (Fig. 25-25B). Às vezes, radiografias simples, juntamente com uma cintilografia óssea positiva, sugerem malignidade. A RM é útil nessa circunstância porque o sinal da medula em pacientes com doença de Paget geralmente permanece normal (Fig. 25-25C e D). A biópsia geralmente revela um padrão em "mosaico" característico, com lamelas alargada, linhas de cimento irregulares e tecido conjuntivo fibrovascular.

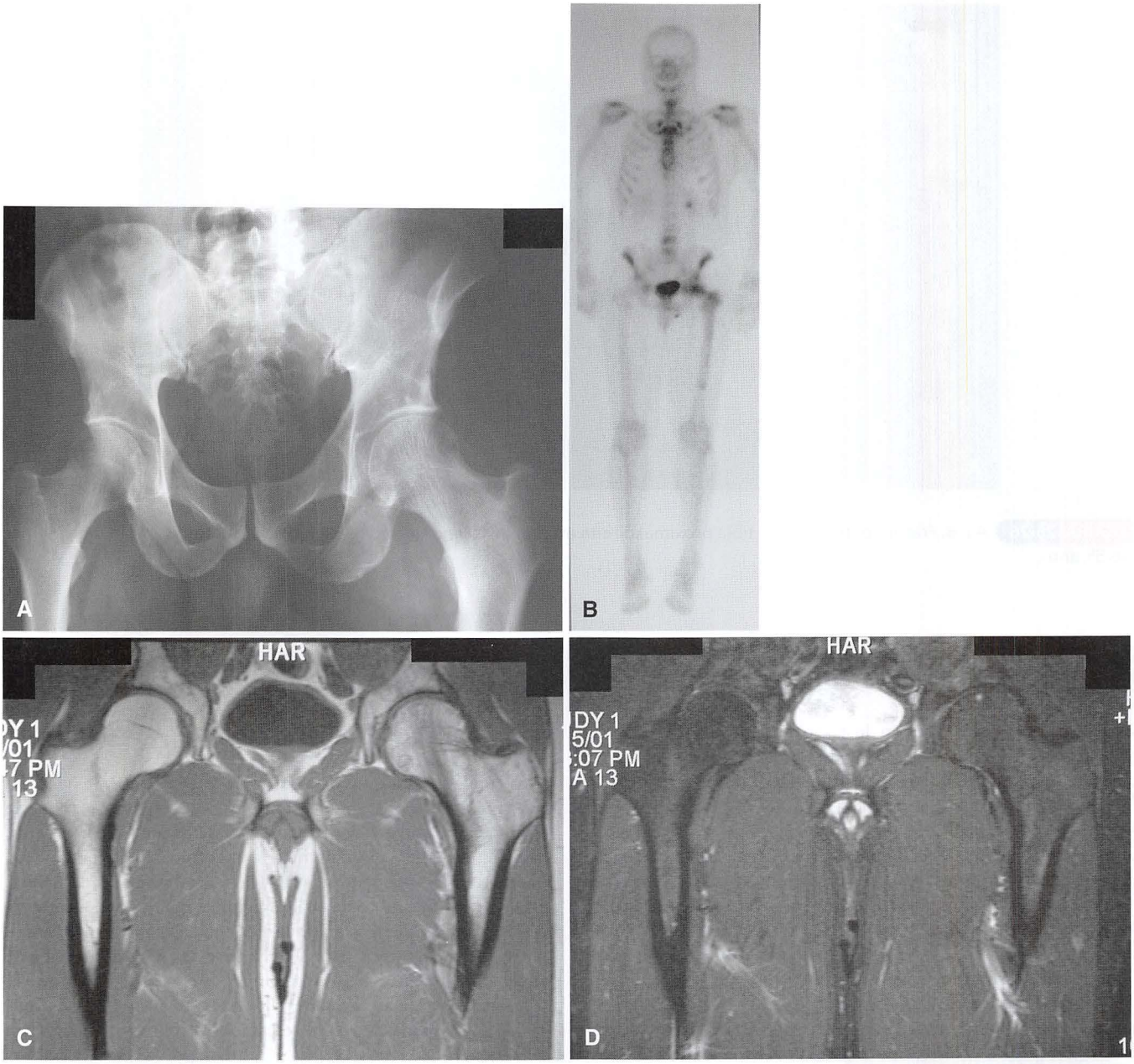

FIGURA 25-25 Doença de Paget do fêmur proximal esquerdo em um homem de 45 anos. **A,** Radiografia anteroposterior mostra trabéculas engrossadas. **B,** Cintilografia óssea mostra aumento da absorção no fêmur proximal esquerdo. Observe o sinal da medula normal nas imagens de RM ponderadas em T1 (**C**) e T2 (**D**).

O tratamento medicamentoso da doença de Paget é composto de medicamentos anti-inflamatórios não esteroides, calcitonina ou bifosfonatos. Os níveis de fosfatase alcalina no soro e a concentração na urina de derivados piridínicos podem ser utilizados para monitorar a atividade da doença. O tratamento ortopédico consiste em corrigir as deformidades e tratar a fraturas patológicas. Durante os períodos de doença ativa, o sangramento intraoperatório dos ossos afetados pode ser enorme. Aproximadamente 1% dos pacientes com doença de Paget desenvolve um sarcoma ósseo secundário, normalmente um osteossarcoma. Esse risco é provavelmente maior para os pacientes com doença poliostótica.

"TUMOR MARROM" DO HIPERPARATIREOIDISMO

O hiperparatireoidismo primário geralmente é causado por um adenoma das glândulas paratireoides. O hiperparatireoidismo secundário pode ocorrer em pacientes com insuficiência renal crônica. Quando a doença é descoberta cedo, a alteração do esqueleto geralmente é limitada à desmineralização difusa. Apenas raramente a alteração se torna marcadamente focal e produz um "tumor marrom", que se assemelha a um tumor de células gigantes e é difícil de distinguir dele. O diagnóstico de hiperparatiroidismo deve ser

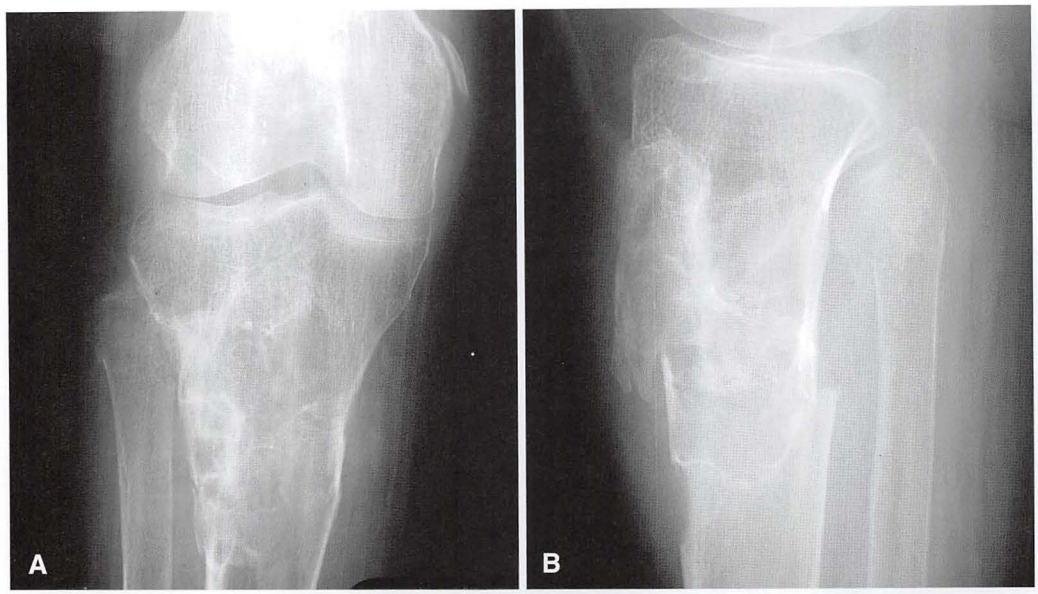

FIGURA 25-26 **A** e **B**, Fratura patológica da tíbia proximal direita através de "tumor marrom" de hiperparatireoidismo em uma mulher de 55 anos.

estabelecido pela determinação do cálcio, fósforo, fosfatase alcalina, e os níveis de hormônio paratireoide no soro, em vez de exame histológico de uma lesão focal. No entanto, algumas características microscópicas sugerem hiperparatireoidismo, em vez de tumor de células gigantes. No hiperparatireoidismo, (1) as células gigantes são um pouco menores, ocorrendo muitas vezes em um arranjo nodular, especialmente em torno de áreas de hemorragia; (2) as células do estroma são mais fusiformes e delicadas; e (3) a evidência de metaplasia óssea dentro do estroma é proeminente. O osso ao redor da lesão também deve ser examinado; no hiperparatireoidismo, tal osso periférico pode mostrar atividade osteoclástica e osteoblástica intensa associada à fibrose peritrabecular. Os pacientes com hiperparatireoidismo geralmente são tratados por um endocrinologista. O tratamento ortopédico consiste em tratar fraturas patológicas reais ou iminentes (Fig. 25-26).

INFARTO ÓSSEO

Infartos ósseos frequentemente são vistos em pacientes com histórico de uso de corticosteroide, alcoolismo, anemia falciforme, doença de Gaucher ou condições disbáricas (Fig. 25-27). Eles também podem ocorrer em pacientes com nenhum outro distúrbio subjacente aparente. O diagnóstico em geral é feito através de radiografias simples. Infartos ósseos geralmente são lesões bem definidas, metafisárias, com bordas irregulares. A periferia da lesão está calcificada, em contraste com lesões condroides, que geralmente estão totalmente calcificadas. A biópsia (geralmente desnecessária) mostra a mineralização de elementos da medula necrótica. Infartos ósseos geralmente são assintomáticos e nenhum tratamento é necessário. Se um paciente apresenta dor, outra etiologia deve ser procurada. Raramente, malignidade, como um histiocitoma fibroso maligno, pode ocorrer no local de um infarto ósseo.

OSTEOMIELITE

A osteomielite em todos os estágios, mas especialmente na infecção subaguda, pode simular tumores. Cometeram-se erros na diferenciação entre infecção e sarcoma de Ewing, osteossarcoma, osteoma osteoide e granuloma eosinofílico. Ocasionalmente, uma resposta inflamatória provoca tal abundância de células plasmáticas que se suspeita de mieloma múltiplo. Como regra geral, quando a biópsia de um tumor com suspeita de neoplasma musculoesquelético é feita, o tecido deve ser rotineiramente enviado para culturas e histologia. A alteração maligna ocorre ocasionalmente nas cavidades das osteomielites crônicas supurativas; carcinoma de células escamosas e fibrossarcoma foram relatados.

FRATURAS POR ESTRESSE

Ocasionalmente, fraturas por fadiga ou estresse, especialmente na metáfise proximal da tíbia, podem simular osteossarcoma. Se a biópsia é feita, a imagem microscópica pode ser difícil de distinguir do sarcoma para um patologista inexperiente. O calo corado da fratura visto na osteogênese imperfeita também pode simular osteossarcoma. Se o diagnóstico for incerto, um patologista ósseo experiente deverá ser consultado.

OSTEÓLISE PÓS-TRAUMÁTICA

A osteólise pós-traumática foi descrita no púbis de mulheres osteopênicas idosas e na clavícula distal de atletas, particularmente levantadores de peso. A aparência radiográfica em ambos os casos pode simular um tumor ósseo maligno.

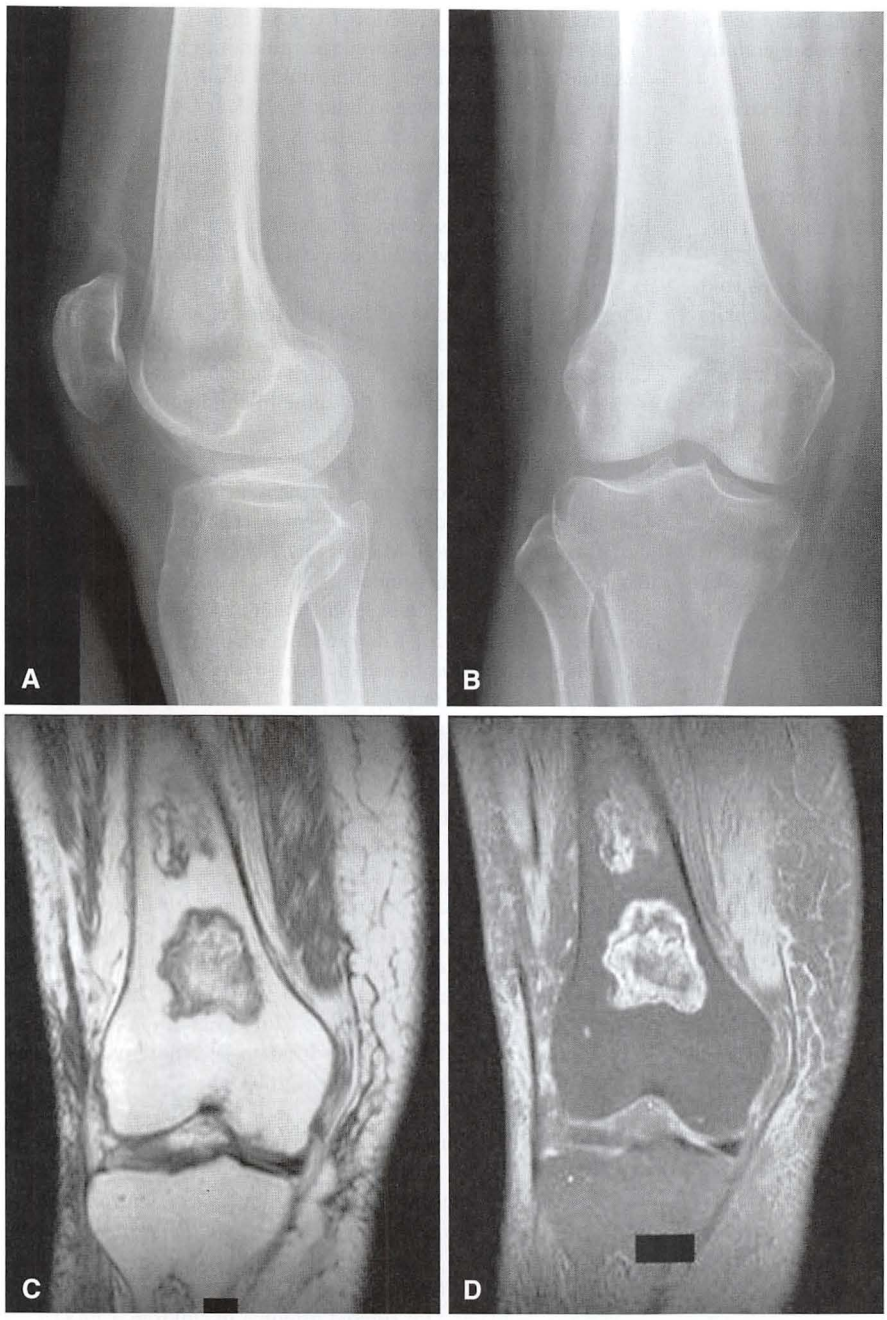

FIGURA 25-27 **A** e **B**, Calcificação irregular na metáfise do fêmur distal de uma mulher de 50 anos com histórico de uso de corticosteroide. Imagens de RM ponderadas em T1 (**C**) e T2 (**D**) mostram vários infartos ósseos.

REFERÊNCIAS

Ablove RH, Moy OJ, Peimer CA, et al: Early versus delayed treatment of enchondroma, *Am J Orthop* 29:771, 2000.

Adamsbaum C, Mascard E, Guinebretiere JM, et al: Intralesional Ethibloc injections in primary aneurysmal bone cysts: an efficient and safe treatment, *Skeletal Radiol* 32:559, 2003.

Ahmed AR, Tan T-S, Unni KK, et al: Secondary chondrosarcoma in osteochondroma: report of 107 patients, *Clin Orthop Relat Res* 411:193, 2003.

Athanasian EA: Aneurysmal bone cyst and giant cell tumor of bone in the hand and distal radius, *Hand Clin* 20:269, 2004.

Barei DP, Moreau G, Scarborough MT, et al: Percutaneous radiofrequency ablation of osteoid osteoma, *Clin Orthop Relat Res* 373:115, 2000.

Betsy M, Kupersmith LM, Springfield DS: Metaphyseal fibrous defects, *J Am Acad Orthop Surg* 12:89, 2004.

Biermann JS: Common benign lesions of bone in children and adolescents, *J Pediatr Orthop* 22:268, 2002.

Boriani S, De lure F, Campanacci L, et al: Aneurysmal bone cyst of the mobile spine: report on 41 cases, *Spine* 26:27, 2001.

Bottner F, Rodl R, Kordish I, et al: Surgical treatment of symptomatic osteochondroma: a three- to eight-year follow-up study, *J Bone Joint Surg* 85B:1161, 2003.

Bovill DF, Skinner HB: Unicameral bone cysts: a comparison of treatment options, *Orthop Rev* 18:420, 1989.

Bowen RE, Morrissy RT: Recurrence of a unicameral bone cyst in the proximal part of the fibula after en bloc resection: a case report, *J Bone Joint Surg* 86A:154, 2004.

Campbell RSD, Grainger AJ, Mangham DC, et al: Intraosseous lipoma: report of 35 new cases and a review of the literature, *Skeletal Radiol* 32:209, 2003.

Carlier R, Engerand S, Lamer S, et al: Foraminal epidural extraosseous cavernous hemangioma of the cervical spine: a case report, *Spine* 25:629, 2000.

Carpintero-Benitez P, Aguirre MA, Serrano JA, et al: Effect of rofecoxib on pain caused by osteoid osteoma, *Orthopedics* 27:1188, 2004.

Chai JW, Hong SH, Choi JY, et al: Radiologic diagnosis of osteoid osteoma: from simple to challenging findings, *RadioGraphics* 30:737, 2010.

Chang CH, Staton RP, Glutting J: Unicameral bone cysts treated by injection of bone marrow or methylprednisolone, *J Bone Joint Surg* 84B:407, 2002.

Chin KR, Kharrazi FD, Miller BS, et al: Osteochondromas of the distal aspect of the tibia or fibula: natural history and treatment, *J Bone Joint Surg* 82A:1269, 2000.

Choma TJ, Kuklo TR, Islinger RB, et al: Paget's disease of bone in patients younger than 40 years, *Clin Orthop Relat Res* 418:202, 2004.

Collins MT: Spectrum and natural history of fibrous dysplasia of bone, *J Bone Miner Res* 21:P99, 2006.

Cottalorda J, Chotel F, Kohler R, et al: Aneurysmal bone cysts of the pelvis in children: a multicenter study and literature review, *J Pediatr Orthop* 25:471, 2005.

Cottalorda J, Kohler R, Chotel F, et al: Recurrence of aneurysmal bone cysts in young children: a multicentre study, *J Pediatr Orthop B* 14:212, 2005.

Cottalorda J, Kohler R, de Gauzy JS, et al: Epidemiology of aneurysmal bone cyst in children: a multicenter study and literature review, *J Pediatr Orthop B* 13:389, 2004.

Cummings JE, Smith RA, Heck RK Jr: Argon beam coagulation as adjuvant treatment after curettage of aneurismal bone cysts: a preliminary study, *Clin Orthop Relat Res* 4687:231, 2010.

Cundy T, Bolland M: Paget disease of bone, *Trends Endocrinol Metab* 19:246, 2008.

de Gauzy JS, Abid A, Accadbled F, et al: Percutaneous Ethibloc injection in the treatment of primary aneurysmal bone cysts, *J Pediatr Orthop B* 14:367, 2005.

Deo SD, Fairbank JCT, Wilson-Macdonald J, et al: Aneurysmal bone cyst as a rare cause of spinal cord compression in a young child, *Spine* 30:E80, 2005.

Devaney K, Vinh TN, Sweet DE: Skeletal-extraskeletal angiomatosis, *J Bone Joint Surg* 76A:878, 1994.

DiCaprio MR, Enneking WE: Current concepts review: fibrous dysplasia: pathophysiology, evaluation, and treatment, *J Bone Joint Surg* 87A:1848, 2005.

DiCaprio MR, Enneking WF: Fibrous dysplasia. Pathophysiology, evaluation, and treatment, *J Bone Joint Surg* 87A:1848, 2005.

DiMeglio LA: Bisphosphonate therapy for fibrous dysplasia, *Pediatr Endocrinol Rev* 4:440, 2007.

Donley BG, Philbin T, Rosenberg GA, et al: Percutaneous CT-guided resection of osteoid osteoma of the tibial plafond, *Foot Ankle Int* 21:596, 2000.

Dormans JP, Hanna BG, Johnston DR, et al: Surgical treatment and recurrence rate of aneurysmal bone cysts in children, *Clin Orthop Relat Res* 421:205, 2004.

Dormans JP, Pill SG: Fractures through bone cysts: unicameral bone cysts, aneurysmal bone cysts, fibrous cortical defects, and nonossifying fibromas, *Instr Course Lect* 51:457, 2002.

Dormans JP, Sankar WN, Moroz L, Erol B: Percutaneous intramedullary decompression, curettage, and grafting with medical-grade calcium sulfate pellets for unicameral bone cysts in children: a new minimally invasive technique, *J Pediatr Orthop* 25:804, 2005.

Fayad LM, Kamel IR, Kawamoto S, et al: Distinguishing stress fractures from pathologic fractures: a multimodality approach, *Skeletal Radiol* 34:245, 2005.

Feigenberg SJ, Marcus RB Jr, Zlotecki RA, et al: Megavoltage radiotherapy for aneurysmal bone cysts, *Int J Radiat Oncol Biol Phys* 49:1243, 2001.

Garg NK, Carty H, Walsh HPJ, et al: Percutaneous Ethibloc injection in aneurysmal bone cysts, *Skeletal Radiol* 29:211, 2000.

Garg S, Mehta S, Dormans JP: Modern surgical treatment of primary aneurysmal bone cyst of the spine in children and adolescents, *J Pediatr Orthop* 25:387, 2005.

Gaulke R, Suppelna G: Solitary enchondroma at the hand: long-term follow-study after operative treatment, *J Hand Surg* 29B:64, 2004.

Geirnaerdt MJ, Hogendoorn PC, Bloem JL, et al: Cartilaginous tumors: fast contrast-enhanced MR imaging, *Radiology* 214:539, 2000.

Ghanem I: The management of osteoid osteoma: updates and controversies, *Curr Opin Pediatr* 18:36, 2006.

Ghanem I, Collet L-M, Kharrat K, et al: Percutaneous radiofrequency coagulation of osteoid osteoma in children and adolescents, *J Pediatr Orthop B* 12:244, 2003.

Gladden ML Jr, Gillingham BL, Hennrikus W, et al: Aneurysmal bone cyst of the first cervical vertebrae in a child treated with percutaneous intralesional injection of calcitonin and methylprednisolone: a case report, *Spine* 15:527, 2000.

Gleason BC, Fletcher CD: Deep "benign" fibrous histiocytoma: clinicopathologic analysis of 69 cases of a rare tumor indicating occasional metastatic potential, *Am J Surg Pathol* 32:354, 2008.

Gleason BC, Liegl-Atzwanger B, Kozakewich HP, et al: Osteofibrous dysplasia and adamantinoma in children and adolescents a clinicopathologic reappraisal, *Am J Surg Pathol* 32:363, 2008.

Goto T, Motoi T, Komiya K, et al: Chondrosarcoma of the hand secondary to multiple enchondromatosis: report of two cases, *Arch Orthop Trauma Surg* 123:42, 2003.

Hadjipavlou AG, Gaitanis IN, Kontakis GM: Review article: Paget's disease of bone and its management, *J Bone Joint Surg* 84B:160, 2002.

Hau MA, Fox EJ, Cates JM, et al: Jaffe-Campanacci syndrome: a case report and review of the literature, *J Bone Joint Surg* 84A:634, 2005.

Hosalkar HS, Garg S, Moroz L, et al: The diagnostic accuracy of MRI versus CT imaging for osteoid osteoma in children, *Clin Orthop Relat Res* 433:171, 2005.

Hou HY, Wu K, Wang CT, et al: Treatment of unicameral bone cyst: a comparative study of selected techniques, *J Bone Joint Surg* 92A:855, 2010.

Ilahi OA, Younas SA, Labbe MR, et al: Prevalence of ganglion cysts originating from the proximal tibiofibular joint: a magnetic resonance imaging study, *Arthroscopy* 19:150, 2003.

Ilasian H, Sundaram M, Unni KK: Solid variant of aneurysmal bone cysts in long tubular bones: giant cell reparative granuloma, *AJR Am J Roentgenol* 180:1681, 2003.

Ippolito E, Bray EW, Corsi A, et al: Natural history and treatment of fibrous dysplasia of bone: a multicenter clinicopathologic study promoted by the European Pediatric Orthopaedic Society, *J Pediatr Orthop B* 12:155, 2003.

Joosten U, Joist A, Frebel T, et al: The use of an in situ curing hydroxyapatite cement as an alternative to bone graft following removal of enchondroma of the hand, *J Hand Surg* 25B:288, 2000.

Kahn LB: Adamantinoma, osteofibrous dysplasia and differentiated adamantinoma, *Skeletal Radiol* 32:L245, 2003.

Kaleem Z, Kyriakos M, Totty WG: Solitary skeletal hemangioma of the extremities, *Skeletal Radiol* 29:502, 2000.

Kamineni S, Briggs TWR, Saifuddin A, et al: Osteofibrous dysplasia of the ulna, *J Bone Joint Surg* 83B:1178, 2001.

Katz K, Kornreich L, David R, et al: Osteoid osteoma: resection with CT guidance, *Isr Med Assoc J* 2:151, 2000.

Kendell SD, Collins MS, Adkins MC, et al: Radiographic differentiation of enchondroma from low-grade chondrosarcoma in the fibula, *Skeletal Radiol* 33:458, 2004.

Kong KY, Kang HS, Jung HW, et al: MR findings of desmoplastic fibroma of the spine, *Acta Radiol* 41:89, 2000.

Kosaki N, Yabe H, Anazawa U, et al: Bilateral multiple malignant transformation of Ollier's disease, *Skeletal Radiol* 34:477, 2005.

Lane JM, Kahn SN, O'Connor WJ, et al: Bisphosphonate therapy in fibrous dysplasia, *Clin Orthop Relat Res* 382:6, 2001.

Lee EH, Shafi M, Hui JH: Osteoid osteoma: a current review, *J Pediatr Orthop* 26:695, 2006.

Lee RS, Weitzel S, Eastwood DM, et al: Osteofibrous dysplasia of the tibia. Is there a need for a radical surgical approach? *J Bone Joint Surg* 88B:658, 2006.

Leithner A, Machacek F, Haas OA, et al: Aneurysmal bone cyst: a hereditary disease? *J Pediatr Orthop B* 13:214, 2004.

Levy JC, Temple HT, Mollabashy A, et al: The causes of pain in benign solitary enchondromas of the proximal humerus, *Clin Orthop Relat Res* 431:181, 2005.

Lewis VO, Montag AG, Simon MA: Epithelioid hemangiomas of bone: spontaneous clinical and radiographic remission, *Clin Orthop Relat Res* 407:167, 2003.

Lincoski CJ, Bush DC, Millon SJ: Epidermoid cysts in the hand, *J Hand Surg Eur Vol* 34:792, 2009.

Lindner NJ, Ozaki T, Rodel R, et al: Percutaneous radiofrequency ablation in osteoid osteoma, *J Bone Joint Surg* 83B:391, 2001.

Ling S, Rafii M, Klein M: Epithelioid hemangioma of bone, *Skeletal Radiol* 30:226, 2001.

Ly JQ, Sanders TG, Mulloy JP, et al: Osseous change adjacent to soft-tissue hemangiomas of the extremities: correlation with lesion size and proximity to bone, *AJR Am J Roentgenol* 180:1695, 2003.

Mankin HJ, Trahan CA, Fondren G, Mankin CJ: Non-ossifying fibroma, fibrous cortical defect and Jaffe-Campanacci syndrome: a biologic and clinical review, *Chir Organi Mov* 93:1, 2009.

McCabe MP, Heck RK: *Histoplasma* osteomyelitis simulating giant-cell tumor of the distal part of the radius: a case report, *J Bone Joint Surg* 92:708, 2010.

McCaffrey M, Letts M, Carpenter B, et al: Osteofibrous dysplasia: a review of the literature and presentation of an additional 3 cases, *Am J Orthop* 32:479, 2003.

Mavrogenis AF, Papagelopoulos PJ, Soucacos PN: Skeletal osteochondromas revisited, *Orthopedics* 31(10), 2008. Available online at pio:orthosupersite.com/view.asp?rID=32071.

Motamedi D, Learch TJ, Ishimitsu DN, et al: Thermal ablation of osteoid osteoma: overview and step-by step guide, *RadioGraphics* 29:2127, 2009.

Mungo DV, Zhang X, O'Keefe RJ, et al: COX-1 and COX-2 expression in osteoid osteomas, *J Orthop Res* 20:159, 2002.

Noonan KJ, Feinberg JR, Levenda A, et al: Natural history of multiple hereditary osteochondromatosis of the lower extremity and ankle, *J Pediatr Orthop* 22:120, 2002.

Norman-Taylor FH, Hashemi-Nejad A, Gillingham BL, et al: Risk of refracture through unicameral bone cysts of the proximal femur, *J Pediatr Orthop* 22:249, 2002.

O'Connor MI, Bancroft LW: Benign and malignant cartilage tumors of the hand, *Hand Clin* 20:317, 2004.

O'Sullivan M, Zacharin M: Intramedullary rodding and bisphosphonate treatment of polyostotic fibrous dysplasia associated with the McCune-Albright syndrome, *J Pediatr Orthop* 22:255, 2002.

Ozaki T, Liljenqvist U, Hillmann A, et al: Osteoid osteoma and osteoblastoma of the spine: experiences with 22 patients, *Clin Orthop Relat Res* 397:394, 2002.

Papagelopoulos PJ, Choudhury SN, Frassica FJ, et al: Treatment of aneurysmal bone cysts of the pelvis and sacrum, *J Bone Joint Surg* 83A:1674, 2005.

Parekh SG, Donthieni-Rao R, Ricchetti E, et al: Fibrous dysplasia, *J Am Acad Orthop Surg* 12:305, 2004.

Park HS, Kim JR, Lee SY, et al: Symptomatic giant (10-cm) bone island of the tibia, *Skeletal Radiol* 34:347, 2005.

Parvizi J, Frankle MA, Tiegs RD, et al: Corrective osteotomy for deformity in Paget disease, *J Bone Joint Surg* 85A:697, 2005.

Pierz KA, Womer RB, Dormans JP: Pediatric bone tumors: osteosarcoma, Ewing's sarcoma, and chondrosarcoma associated with multiple hereditary osteochondromatosis, *J Pediatr Orthop* 21:412, 2001.

Porter DE, Emerton ME, Villanueva-Lopez F, et al: Clinical and radiographic analysis of osteochondromas and growth disturbance in hereditary exostoses, *J Pediatr Orthop* 20:246, 2000.

Propeck T, Bullard MA, Lin J, et al: Radiologic-pathologic correlation of intraosseous lipomas, *AJR Am J Roentgenol* 175:673, 2000.

Ramirez AR, Stanton RP: Aneurysmal bone cyst in 29 children, *J Pediatr Orthop* 22:533, 2002.

Riminucci M, Robey PG, Bianco P: The pathology of fibrous dysplasia and the McCune-Albright syndrome, *Pediatr Endocrinol Rev* 4:401, 2007.

Roposch A, Sraph V, Linhart WE: Flexible intramedullary nailing for the treatment of unicameral bone cysts in long bones, *J Bone Joint Surg* 82A:1447, 2000.

Rosenthal DI, Hornicek FJ, Torriani M, et al: Osteoid osteoma: percutaneous treatment with radiofrequent energy, *Radiology* 229:171, 2003.

Rougraff BT, Kling TJ: Treatment of active unicameral bone cysts with percutaneous injection of demineralized bone matrix and autogenous bone marrow, *J Bone Joint Surg* 84A:921, 2002.

Ryzeqicz M, Manaster BM, Naar E, Lindeque B: Low-grade cartilage tumors: diagnosis and treatment, *Orthopedics* 30:35, 2007.

Saraph V, Zwick E-B, Maizen C, et al: Treatment of unicameral calcaneal bone cysts in children: review of the literature and results using a cannulated screw for continuous decompression of the cyst, *J Pediatr Orthop* 24:568, 2004.

Schulte M, Sarkar MR, von Baer A, et al: Therapy of aneurysmal bone cyst, *Unfallchirug* 103:115, 2000.

Segev E, Issakov J, Ezra E, et al: Giant osteofibrous dysplasia (ossifying fibroma) of the tibia: case report and review of treatment modalities, *Sarcoma* 8:51, 2004.

Segev E, Killender Y, Bickesl J, et al: Cryosurgery in fibrous dysplasia: good result of a multimodality protocol in 16 patients, *Acta Orthop Scand* 73:483, 2002.

Shimose S, Sugita T, Kubo T, et al: Differential diagnosis between osteomyelitis and bone tumors, *Acta Radiol* 49:928, 2008.

Siebenrock K-A, Ganz R: Osteochondroma of the femoral neck, *Clin Orthop Relat Res* 394:211, 2002.

Silverman S: Paget disease of bone: therapeutic options, *J Clin Rheumatol* 14:299, 2008.

Singhal S, Johnson CA, Udelsman R: Primary hyperparathyroidism: what every orthopedic surgeon should know, *Orthopedics* 24:1003, 2001.

Skeletal Lesions Interobserver Correlation among Expert Diagnosticians (SLICED) Study Group: Reliability of histopathologic and radiologic grading of cartilaginous neoplasms in long bones, *J Bone Joint Surg* 89A:2113, 2007.

Sluga M, Windhager R, Pfeiffer M, et al: Peripheral osteoid osteoma: is there still a place for traditional surgery? *J Bone Joint Surg* 84B:249, 2002.

Stacy GS, Heck RK, Peabody TD, et al: Neoplastic and tumorlike lesions detected on MR imaging of the knee in patients with suspected internal derangement: I. Intraosseous entities, *AJR Am J Roentgenol* 178:589, 2002.

Stanton RP, Diamond L: Surgical management of fibrous dysplasia in McCune-Albright syndrome, *Pediatr Endocrinol Rev* 4:446, 2007.

Sung AD, Anderson ME, Zurakowski D, et al: Unicameral bone cyst: a retrospective study of three surgical treatments, *Clin Orthop Relat Res* 466:2519, 2008.

Sung MS, Kim YS, Resnick D: Epithelioid hemangioma of bone, *Skeletal Radiol* 29:530, 2000.

Suzuki M, Satoh T, Nishida J, et al: Solid variant of aneurysmal bone cyst of the cervical spine, *Spine* 29:E3776, 2004.

Thawrani D, Thai CC, Welch RD, et al: Successful treatment of unicameral bone cyst by single percutaneous injection of alpha--BSM, *J Pediatr Orthop* 29:511, 2009.

Unni KK, editor: *Dahlin's bone tumors*, ed 5, Philadelphia, 1996, Lippincott-Raven.

Vanhoenacker FM, Hauben E, De Beuckeler LH, et al: Desmoplastic fibroma of bone: MRI features, *Skeletal Radiol* 29:171, 2000.

Van Royen BJ, Baayen JC, Pijpers R, et al: Osteoid osteoma of the spine: a novel technique using combined computer-assisted and gamma probe-guided high-speed intralesional drill excision, *Spine* 30:369, 2005.

Weiner SD: Enchondroma and chondrosarcoma of bone: clinical, radiologic, and histologic differentiation, *Instr Course Lect* 53:645, 2004.

Wenger DE, Wold LE: Benign vascular lesions of bone: radiologic and pathologic features, *Skeletal Radiol* 29:63, 2000.

Wilkins RM: Unicameral bone cysts, *J Am Acad Orthop Surg* 8:217, 2000.

Wright JG, Yandow S, Donaldson S, Marley L: A randomized clinical trial comparing intralesional bone marrow and steroid injections for simple bone cysts, *J Bone Joint Surg* 90A:722, 2008.

Yamamoto T, Kurosaka M, Mizuno K: Juxta-articular hemangioma of long bone, *Skeletal Radiol* 29:535, 2000.

Yamamoto T, Mauri T, Akisue T, et al: Solid aneurysmal bone cyst in the humerus, *Skeletal Radiol* 29:470, 2000.

Yu J, Chang S-S, Suratwala S, et al: Zoledronate induces apoptosis in cells from fibro-cellular membrane of unicameral bone cyst (UBC), *J Orthop Res* 23:1004, 2005.

Zmurko MG, Mott MP, Lucas DR, et al: Multicentric osteoid osteoma, *Orthopedics* 27:1294, 2004.

As referências completas estão disponíveis em www.expertconsult.com.

TUMORES BENIGNOS/ AGRESSIVOS DO OSSO

Robert K. Heck, Jr.

CAPÍTULO 26

TUMOR DE CÉLULA GIGANTE 887
CONDROBLASTOMA 888
FIBROMA CONDROMIXOIDE 894
OSTEOBLASTOMA 894
HISTIOCITOSE DE CÉLULAS DE LANGERHANS 899

A agressividade das lesões descritas neste capítulo situa-se entre puramente benigna e francamente maligna. Embora essas lesões frequentemente sejam tratadas satisfatoriamente com os procedimentos intralesionais, como curetagem, elas às vezes são muito agressivas localmente e requerem ressecção marginal ou ampla. O envolvimento sistêmico, embora raro, deve ser avaliado e tratado. Os tumores de célula gigante e os condroblastomas podem desenvolver metástases pulmonares e, raramente, podem ser fatais. A histiocitose de células de Langerhans pode envolver vários sistemas orgânicos, além do envolvimento ósseo, e, também raramente, pode ser fatal. Esse capítulo descreve brevemente as características clínicas, radiológicas e patológicas dessas lesões. Uma tabela resumindo este assunto é fornecida no final do capítulo para uma referência rápida (Tabela 26-1).

TUMOR DE CÉLULA GIGANTE

De acordo com uma série da Mayo Clinic, os tumores de célula gigante representam 5% das neoplasias ósseas. Eles geralmente ocorrem em pacientes de 20 a 40 anos de idade, e há uma ligeira predominância do sexo feminino. A localização mais comum para esse tumor é o fêmur distal, seguido de perto pela tíbia proximal. Na extremidade distal do rádio (o terceiro local mais comum), esses tumores frequentemente são mais agressivos. O envolvimento da coluna vertebral, com exceção do sacro, é raro.

Os tumores de célula gigante geralmente são lesões solitárias; no entanto, 1% a 2% podem ser sincronizadas ou metacronizadas multicêntricas. Não está claro se a doença multicêntrica representa múltiplas lesões primárias ou simplesmente metástases ósseas de uma única lesão primária. Embora esses tumores sejam tipicamente benignos, metástases pulmonares ocorrem em aproximadamente 3% dos pacientes. Alguns pacientes com metástases pulmonares têm regressão espontânea ou permanecem assintomáticos por muitos anos. No entanto, outros podem ter lesões pulmonares progressivas que conduzem à morte, apesar do fato de os tumores permanecerem histologicamente benignos. A taxa de mortalidade da doença para pacientes com metástases pulmonares é de aproximadamente 15%. Pacientes com lesões recorrentes ou lesões primárias de aparência agressiva radiograficamente (fase 3) apresentam maior risco de metástases pulmonares.

Os tumores malignos de célula gigante representam menos de 5% dos casos e são classificados como primários ou secundários. Os tumores malignos primários de célula gigante são extremamente raros e são definidos como sarcomas que ocorrem dentro de lesões que de outro modo são típicas de tumores benignos de célula gigante. Os tumores malignos secundários de célula gigante são os sarcomas que ocorrem em locais de tumores de célula gigante já tratados, geralmente com radiação.

A maioria dos pacientes com tumor de célula gigante têm dor progressiva, que muitas vezes está inicialmente relacionada à atividade e só posteriormente torna-se evidente em repouso. A dor raramente é grave, a menos que uma fratura patológica tenha ocorrido. Em 10% a 30% dos pacientes, as fraturas patológicas são evidentes no exame inicial.

Os achados radiográficos frequentemente fornecem o diagnósticos. As lesões são excentricamente localizadas nas epífises dos ossos longos e geralmente se apoiam no osso subcondral. Embora raros em pacientes com esqueleto imaturo, os tumores de célula gigante surgem na metáfise nesta população de pacientes. Uma teoria sugere que esses tumores se originam na metáfise e depois se estendem para a epífise após o encerramento das fises. Radiograficamente, as lesões são puramente líticas. A zona de transição pode estar mal definida em radiografias simples. Nos tumores menos agressivos, um aro parcial de osso reativo pode estar presente. A lesão frequentemente se expande ou se rompe através do córtex; no entanto, a extensão intra-articular é rara, uma vez que o osso subcondral geralmente permanece intacto. A produção da matriz geralmente não é evidente nas leões dentro do osso, mas muitas vezes é evidente nos casos de extensão para os tecidos moles, nas recidivas em tecidos moles e nas metástases pulmonares. A RM é útil para determinar a extensão da lesão no osso e no tecido mole. Na ressonância magnética, a lesão geralmente é escura nas imagens ponderadas em T1 e brilhante nas imagens ponderadas em T2. A ressonância magnética também pode revelar níveis de fluido típicos de um cisto ósseo aneurismático secundário, que ocorre em 20% dos pacientes.

Microscopicamente, os tumores de célula gigante são compostos por muitas células gigantes multinucleadas (tipicamente 40 a 60 núcleos por célula) em um mar de células estromais mononucleares. Os núcleos das células mononucleares são idênticos aos núcleos das células gigantes, uma característica que ajuda a distinguir os tumores

de célula gigante de outros tumores que podem conter muitas células gigantes. Áreas com padrão estoriforme de células fusiformes, formação óssea reativa ou macrófagos espumosos podem ser vistas. Cistos ósseos aneurismais secundários podem também estar presentes. Muitos autores tentaram classificar histologicamente esses tumores, mas nenhum sistema de classificação se mostrou prognosticamente significativo.

Os tumores de célula gigante com frequência são localmente agressivos. A maioria se manifesta como lesões de estágio 2 ou 3. Historicamente, o tratamento consistia em curetagem simples; no entanto, as taxas de recorrência subsequente foram superiores a 50%. Agora, a maioria das séries publicadas documenta taxas de recorrência de 5% a 15%. A queda nas taxas de recorrência provavelmente pode ser atribuída a vários fatores. A RM agora permite uma avaliação mais precisa da extensão das lesões, e a técnica de curetagem se tornou mais eficiente. É importante criar uma janela cortical pelo menos tão grande quanto a lesão para evitar deixar as células de tumor residuais "em torno do canto" adjacente ao córtex próximo ao lado. Além disso, o uso de uma broca potente para ampliar a cavidade em 1 a 2 cm em todas as direções é agora considerado padrão. Cuidados devem ser tomados, no entanto, para evitar perfuração através do osso subcondral na articulação. O uso de adjuvantes, tais como nitrogênio líquido, fenol, cimento ósseo, bisturi elétrico ou um feixe coagulador de argônio, teoricamente ajuda a matar as células tumorais remanescentes. Além disso, estudos preliminares sugerem que os bisfosfonatos (administrados por via sistêmica ou local) podem ajudar a prevenir a reincidência.

Para preencher o defeito após a curetagem, o cirurgião tem várias opções, incluindo enxerto ósseo autólogo, enxerto ósseo homólogo, substituto ósseo artificial, ou cimento ósseo de metil metacrilato. Se o enxerto autólogo for colhido de outro local, luvas e instrumentos separados devem ser usados porque a contaminação cruzada pode levar ao implante de células tumorais no local de colheita. O uso de enxerto ósseo (ou de um substituto artificial) tem a vantagem teórica de restaurar a biomecânica normal à superfície articular para evitar futuras doenças degenerativas das articulações e restaurar o estoque ósseo, o que pode ajudar se futuros procedimentos forem necessários. Há duas desvantagens principais, no entanto, para o uso de enxerto ósseo: (1) A articulação deve ser protegida por um tempo prolongado para evitar uma fratura patológica; e (2) muitas vezes é difícil ou impossível de distinguir o retorno do tumor da reabsorção do enxerto. Esses inconvenientes podem ser superados com a utilização de cimento ósseo como um agente de preenchimento. O cimento ósseo proporciona estabilidade imediata, o que ajuda na reabilitação mais rápida; permite a detecção mais fácil de recorrência, que é evidente na forma de uma radioluscência expandida para o lado do manto de cimento; e pode matar células tumorais residuais por meio do calor liberado na polimerização.

Nós tratamos os tumores de célula gigante com curetagem estendida agressiva seguida de cauterização com feixe de argônio, que é fácil de usar, eficaz e associada a poucas complicações. Não usamos fenol ou nitrogênio líquido como tratamento adjuvante devido a possíveis complicações, tais como fratura patológica, problemas de cicatrização de feridas e lesões de nervos. Rotineiramente, utilizamos cimento ósseo para preencher da cavidade devido à sua facilidade de aplicação, ao suporte estrutural imediato, e à facilidade com que a recorrência local pode ser detectada ao lado do manto de cimento. Nós frequentemente usamos parafusos colocados em um padrão cruzado (Fig. 26-1) ou divergente (Fig. 26-2) para aumentar o manto de cimento. Estudos biomecânicos realizados em nossa instituição mostraram que esse método aumenta significativamente a força da reconstrução.

A curetagem pode não ser eficaz em alguns tumores em estágio 3, e uma ressecção primária pode ser necessária após a biópsia. Em torno do joelho, um enxerto de reconstrução osteoarticular hemicondilar ou uma endoprótese de articulação rotatória podem ser necessários. Para as lesões agressivas do rádio distal, ressecção primária e reconstrução com enxerto fibular proximal (seja realizando uma artroplastia ou uma artrodese) podem ser indicadas (Fig. 26-3). Para as lesões em ossos dispensáveis (p. ex., a ulna distal ou a fíbula proximal), pode ser indicada a ressecção primária sem reconstrução. Para as lesões da coluna vertebral ou pélvis inoperáveis, irradiação ou embolização (ou ambos) podem ser usadas (Fig. 26-4); no entanto, recomenda-se cautela devido ao risco de transformação sarcomatosa em pacientes tratados com irradiação. Nos pacientes com metástases pulmonares, deve-se tentar a ressecção. A quimioterapia alcança sucesso limitado, e a irradiação deve ser reservada para as lesões inoperáveis sintomáticas.

Pacientes com diagnóstico de tumor de célula gigante requerem acompanhamento de longo prazo. A maioria das recidivas locais e das metástases pulmonares ocorre no prazo de 3 anos, mas já foi relatada uma ocorrência 20 anos depois. As radiografias de tórax devem ser obtidas no momento do diagnóstico para classificar a lesão. Rotineiramente, nós obtemos também uma tomografia computadorizada do tórax como um estudo de linha de base. No mínimo, os pacientes devem ter radiografias do local do tumor primário e do tórax em intervalos de 3 a 4 meses por 2 anos, com intervalos de 6 meses no ano seguinte, e depois anualmente. Uma anormalidade na radiografia de tórax deve ser mais bem avaliada com TC. A recorrência óssea geralmente é evidente como uma lucência expansiva na radiografia. As recorrências de tecido mole podem ser evidentes como uma ossificação ou podem ser evidentes apenas como uma massa palpável, caso em que RM é indicada.

O tratamento de lesões recorrentes é o mesmo que para as lesões primárias. Após a biópsia mostrar que o tumor ainda é benigno, deve se repetir a curetagem ou realizar a ressecção.

CONDROBLASTOMA

O condroblastoma, uma neoplasia rara, geralmente ocorre em pacientes de 10 a 25 anos de idade, com uma predominância masculina de 2:1. De acordo com a série da Mayo Clinic, esse tumor representa 1% de todos os tumores ósseos. O fêmur distal, o úmero proximal e a tíbia proximal são os locais de ocorrência mais comuns. Em pacientes mais idosos, o condroblastoma tem a tendência de ocorrer em ossos chatos. A doença multicêntrica é extremamente rara. A maioria dos pacientes se queixa de dor progressiva que pode imitar uma sinovite crônica ou outras patologias intra-articulares.

Os achados radiológicos geralmente são característicos. Essa lesão bem circunscrita geralmente está centrada em uma epífise de um osso longo; no entanto, ela também pode estar localizada em uma apófise, como a tuberosidade maior (Fig. 26-5) ou o trocânter maior (Fig. 26-6). Frequentemente, há um aro circundante de osso reativo (Fig. 26-7), e 30% a 50% apresentam calcificações na matriz. A TC pode ser útil para detectar áreas de calcificação sutis que podem ou não podem ser detectáveis em radiografias simples. A RM frequentemente demonstra abundante edema circundante. A extensão para os tecidos moles é extremamente rara. Nas crianças, uma lesão epifisária bem circunscrita que atravessa uma placa de crescimento aberta é altamente sugestiva de condroblastoma, mas também pode representar um processo infeccioso. Para os adultos, os diagnósticos

Texto continua na página 894.

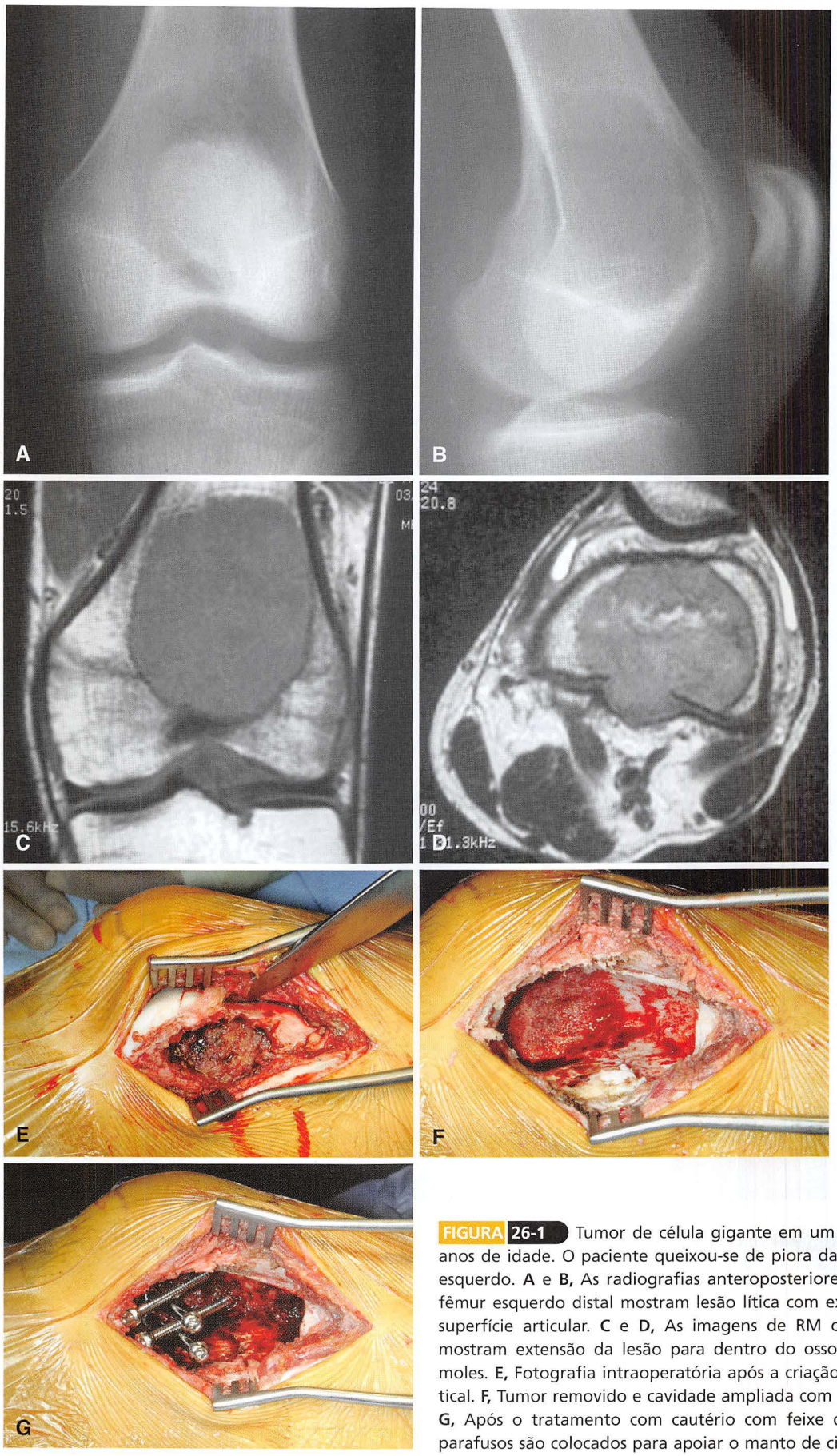

FIGURA 26-1 Tumor de célula gigante em um homem de 21 anos de idade. O paciente queixou-se de piora da dor no joelho esquerdo. **A** e **B,** As radiografias anteroposteriores e laterais do fêmur esquerdo distal mostram lesão lítica com extensão para a superfície articular. **C** e **D,** As imagens de RM coronal e axial mostram extensão da lesão para dentro do osso e dos tecidos moles. **E,** Fotografia intraoperatória após a criação da janela cortical. **F,** Tumor removido e cavidade ampliada com broca potente. **G,** Após o tratamento com cautério com feixe de argônio, os parafusos são colocados para apoiar o manto de cimento.

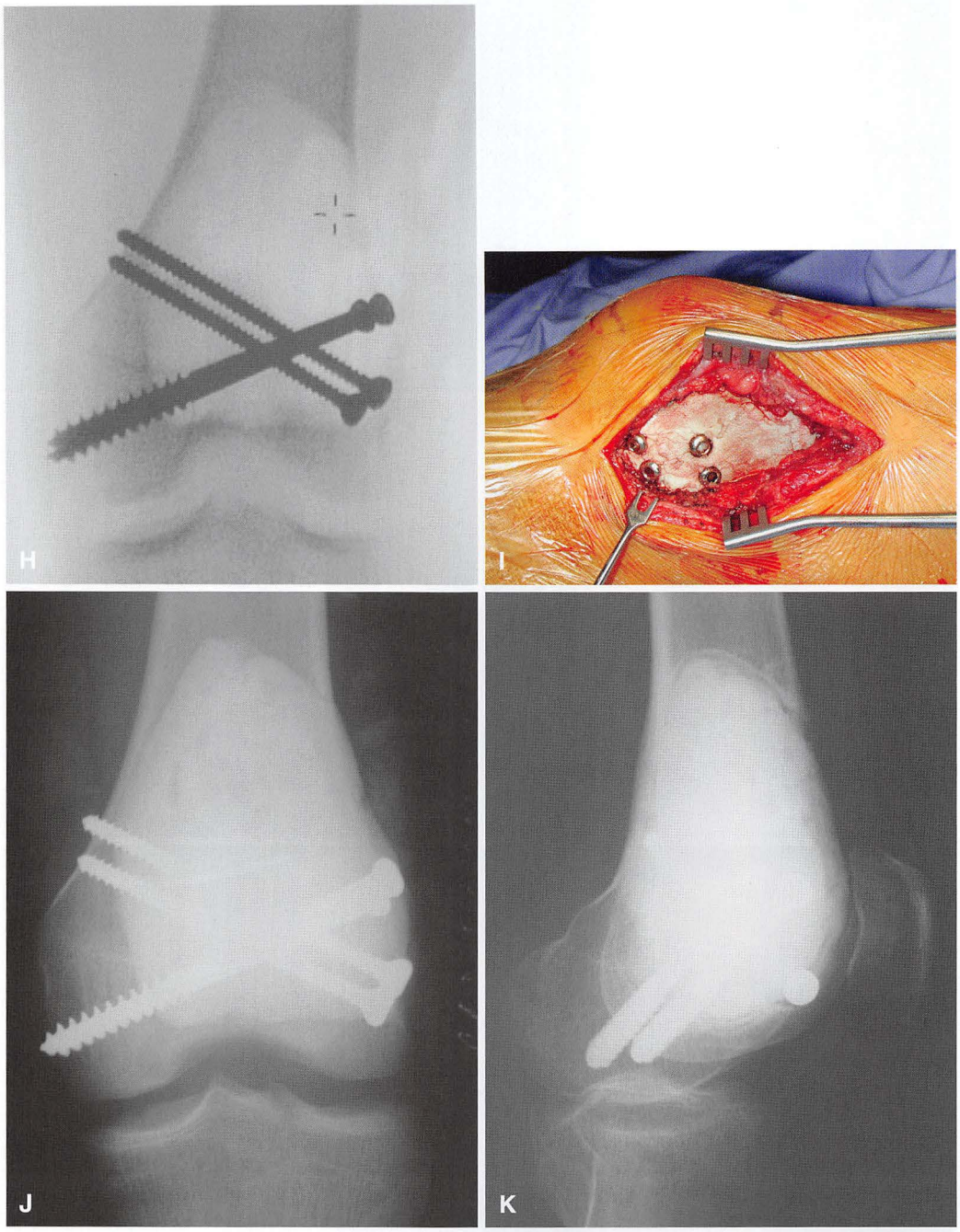

FIGURA 26-1, cont. **H,** Colocação de parafusos confirmada pelo intensificador de imagem. **I,** Cimento ósseo preenchendo a cavidade em torno dos parafusos. **J** e **K,** Radiografias anteroposterior e laterais pós-operatórias.

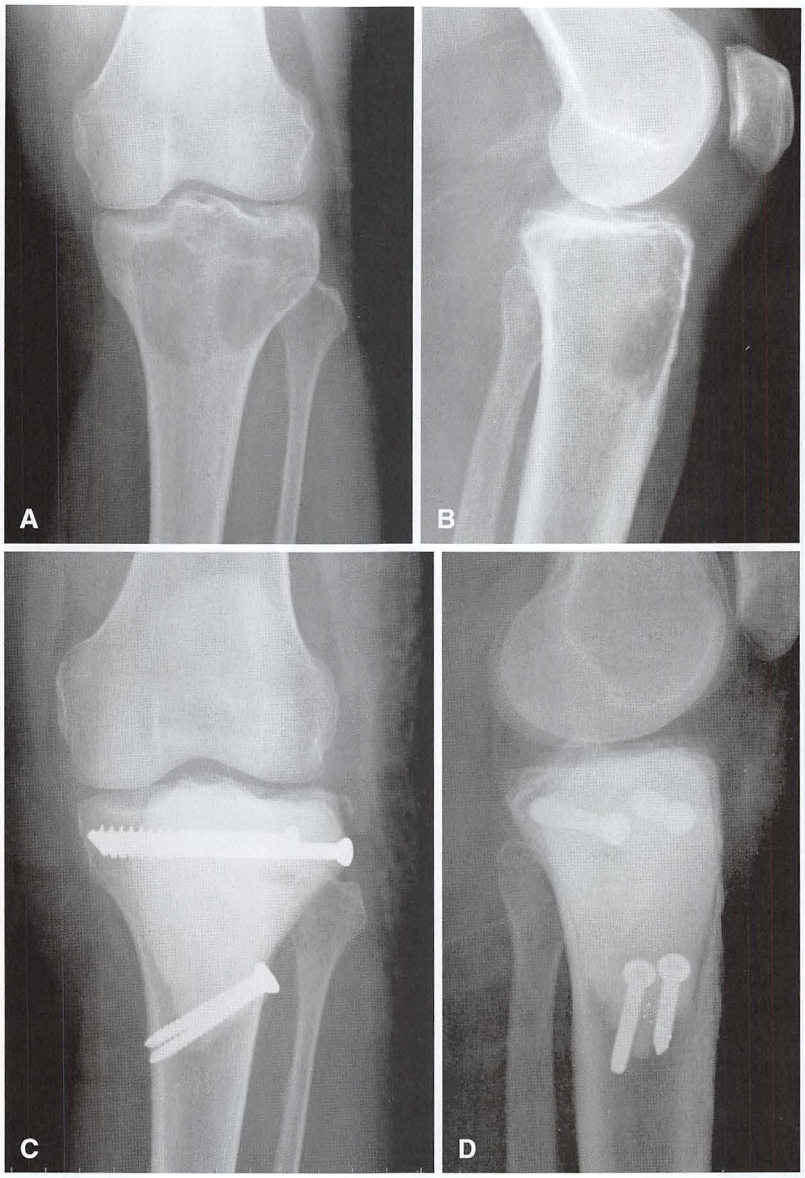

FIGURA 26-2 **A** e **B,** Radiografias anteroposteriores e laterais da tíbia proximal de uma mulher de 41 anos de idade com um tumor de célula gigante. A lesão é radiolúcida sem borda esclerótica, excêntrica, e se apoia no osso subcondral. **C** e **D,** Radiografias anteroposterior e laterais da tíbia proximal após curetagem e colocação de cimento e parafusos divergentes.

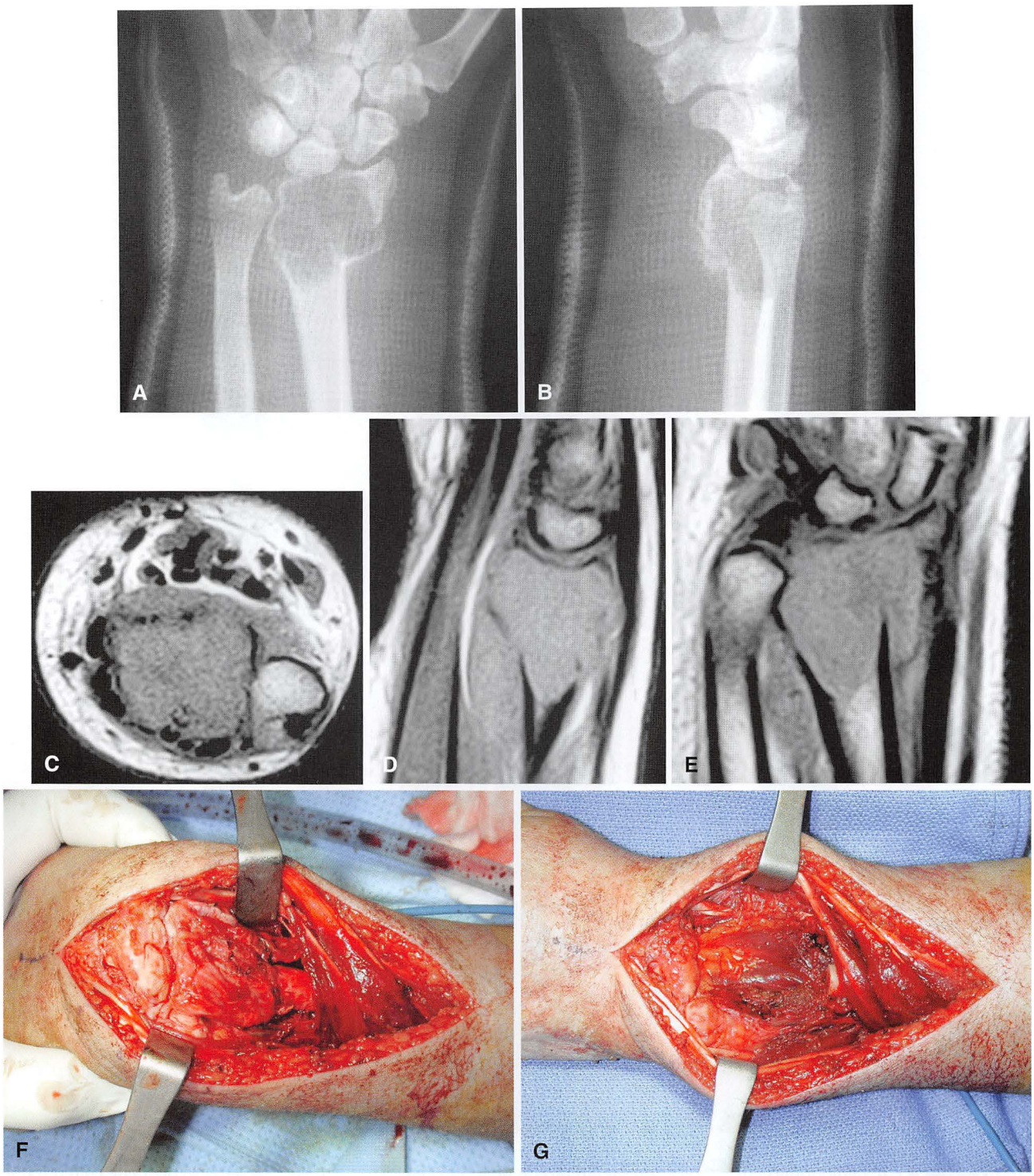

FIGURA 26-3 **A** e **B,** Radiografias anteroposterior e lateral do rádio distal de uma mulher de 40 anos com fratura patológica através de tumor de célula gigante. **C-E,** RM da lesão axial **(C),** sagital **(D),** e coronal **(E)**. **F,** Fotografia intraoperatória de tumor in situ. **G,** O tumor foi ressecado em bloco.

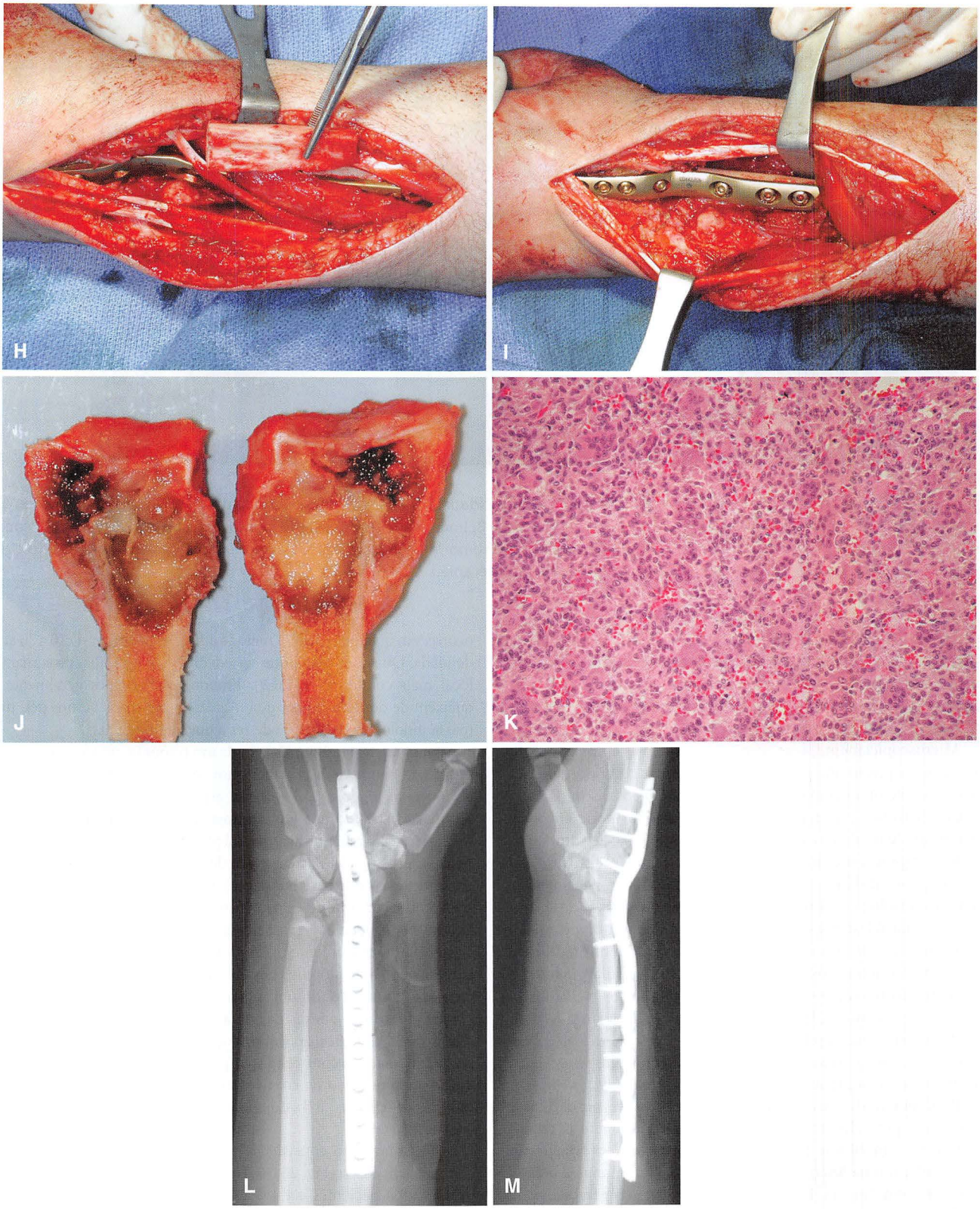

FIGURA 26-3, cont. **H,** Autoenxerto contralateral fibular proximal. **I,** O enxerto foi fixado com placa de artrodese de punho. **J,** Fotografia do espécime ressecado. **K,** Aparência microscópica típica de tumor de célula gigante. Os núcleos das células gigantes são idênticos aos núcleos das células mononucleares. **L** e **M,** Radiografias anteroposterior e pós-operatória lateral.

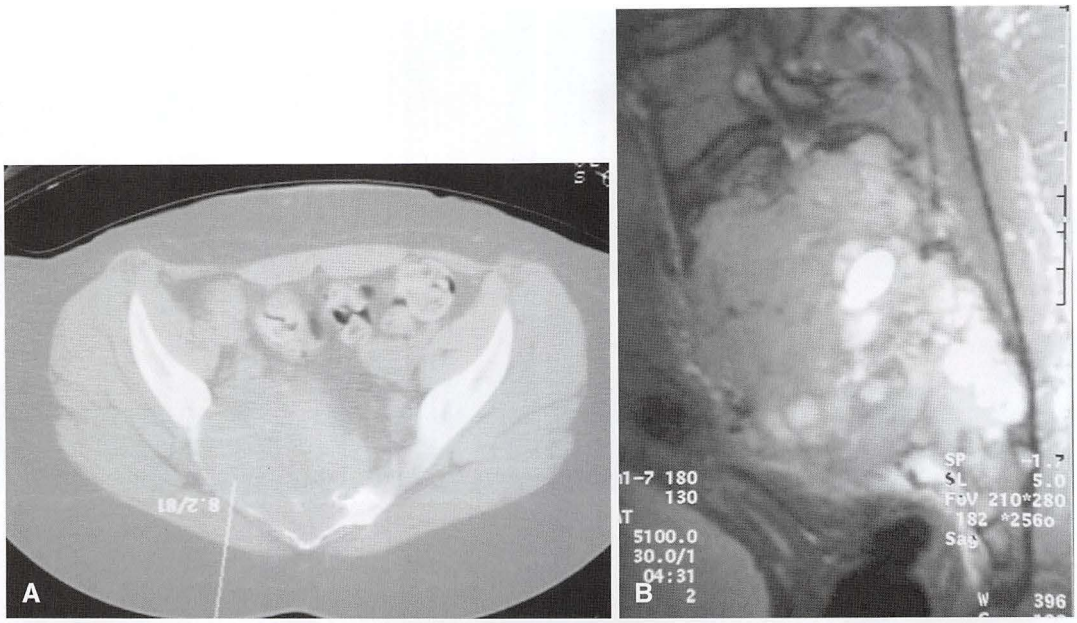

FIGURA 26-4 Tumor de célula gigante em mulher de 23 anos de idade. A paciente tinha histórico de 1 ano de piora da dor lombar que irradiava para a perna direita. **A,** Tomografia computadorizada. **B,** Imagem de RM sagital T2 revela lesão grande no sacro. A biópsia guiada por tomografia computadorizada confirmou que esse é um tumor de célula gigante. Devido à morbidade do tratamento cirúrgico da lesão neste local, a paciente foi encaminhada para a radioterapia.

diferenciais de uma lesão epifisária incluem tumor de célula gigante e condrossarcoma de célula clara. Em contraste com o condroblastoma, no entanto, os tumores de célula gigante normalmente não têm um aro de osso esclerótico ou calcificação intralesional, e podem apresentar um componente de tecido mole.

Microscopicamente, o condroblastoma consiste em folhas de condroblastos geralmente com um fundo de matriz condroide. As células são poligonais com contornos citoplasmáticos distintos. Calcificação distrófica está frequentemente presente e pode envolver células individuais, dando a aparência clássica de "tela de galinheiro". As células gigantes multinucleadas são abundantes, e cistos ósseos aneurismais secundários estão presentes em 20% dos pacientes. A graduação histológica não tem significado prognóstico.

Os condroblastomas geralmente se apresentam como lesões em estágio 2 e, mais raramente, de estágio 3. Embora normalmente não sejam tão agressivos como os tumores de célula gigante, o tratamento cirúrgico é necessário para quase todos os condroblastomas devido à natureza lentamente progressiva da doença. O tratamento consiste na curetagem estendida com enxerto ósseo ou colocação de cimento ósseo. A curetagem adequada sempre deve ter precedência sobre a preocupação em poupar a fise (Fig. 26-8).

Radiografias do local primário e do tórax devem ser obtidas a cada 6 meses por pelo menos 3 anos e depois anualmente. A recorrência ocorre em 10% a 20% dos pacientes e pode ser tratada de modo similar a uma lesão primária. Metástases pulmonares benignas ocorrem em cerca de 1% dos pacientes e devem ser tratadas por meio de ressecção. A transformação maligna de um condroblastoma é extremamente rara.

FIBROMA CONDROMIXOIDE

O fibroma condromixoide é uma lesão rara, de origem cartilaginosa, que representa menos de 0,5% de todos os tumores ósseos, de acordo com a série da Mayo Clinic. Embora fibromas condromixoides possam ocorrer em qualquer idade, a maioria atinge os pacientes de 10 a 30 anos de idade. Qualquer osso pode ser envolvido, mas a tíbia proximal é o local mais comum (Fig. 26-9). Embora os pacientes geralmente se queixem de dor, se o tumor está localizado nas mãos ou nos pés, uma massa indolor ou inchaço pode ser a queixa principal.

A aparência radiográfica é a de um tumor benigno. É geralmente uma lesão bem circunscrita com uma borda de esclerose na metáfise de um osso longo e pode ter um aspecto de "bolha", imitando um fibroma não ossificante. Em contraste com outras lesões cartilaginosas, evidências radiográficas de calcificação intralesional geralmente estão ausentes (exceto no caso raro de uma lesão de superfície, na qual a calcificação pode ser abundante). O fibroma condromixoide raramente está incluído no diagnóstico diferencial radiográfico de uma lesão, a menos que ocorra na metáfise proximal da tíbia.

Microscopicamente, o fibroma condromixoide aparece lobulado. O centro dos lóbulos contém tecido mixoide frouxo, e a periferia contém um tecido fibroso mais celular. O fundo muitas vezes parece condroide, apesar das áreas distintas de cartilagem hialina serem raras. Calcificação microscópica pode estar presente. A lesão pode conter áreas com células atípicas, mas isso não deve levar ao diagnóstico errôneo de condrossarcoma caso a lesão seja de outro modo radiográfica e histologicamente compatível com fibroma condromixoide.

O tratamento consiste na ressecção ou curetagem estendida com enxerto ósseo (Fig. 26-10). A recorrência local ocorre em cerca de 20% dos pacientes e é tratada com nova cirurgia. A alteração sarcomatosa é rara.

OSTEOBLASTOMA

O osteoblastoma é uma rara neoplasia formadora de osso que representa menos de 1% dos tumores ósseos na série da Mayo Clinic. A maioria dos pacientes com osteoblastomas tem entre 10 e 30 anos de idade. Há uma predominância do sexo masculino de 3:1. Embora

Texto continua na página 899.

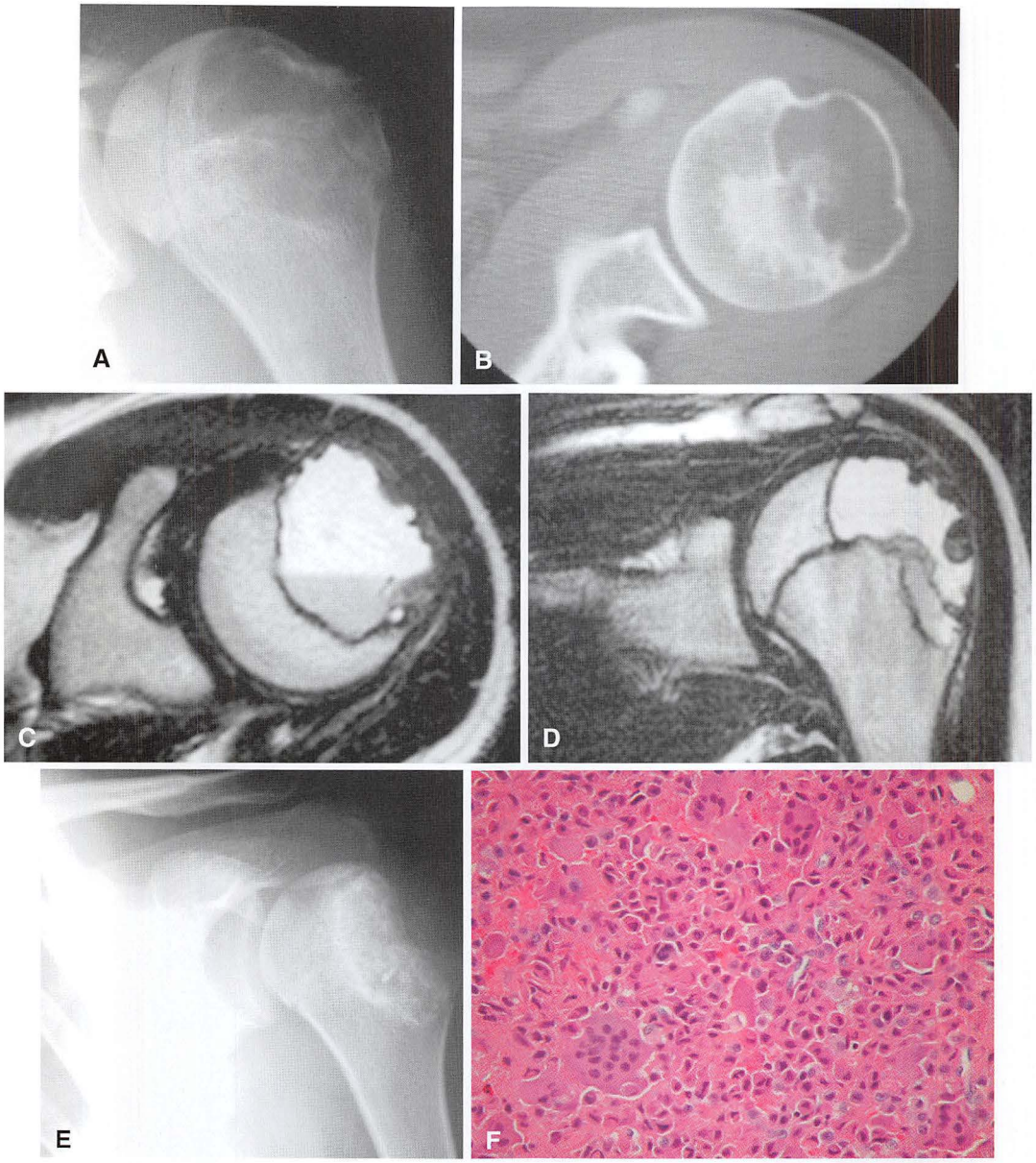

FIGURA 26-5 Condroblastoma em um menino de 16 anos de idade. O paciente teve dor no ombro esquerdo por 1 ano. **A,** A radiografia anteroposterior do ombro esquerdo revela lesão lítica no úmero proximal esquerdo estendendo-se através da fise aberta. **B,** A tomografia computadorizada mostra calcificações na lesão. **C** e **D,** Imagens de RM mostram o nível líquido-líquido. A biópsia incisional confirmou o diagnóstico de condroblastoma com área de cisto ósseo aneurismático secundário. **E,** Radiografia anteroposterior após curetagem e enxerto ósseo. **F,** Aparência microscópica típica de condroblastoma.

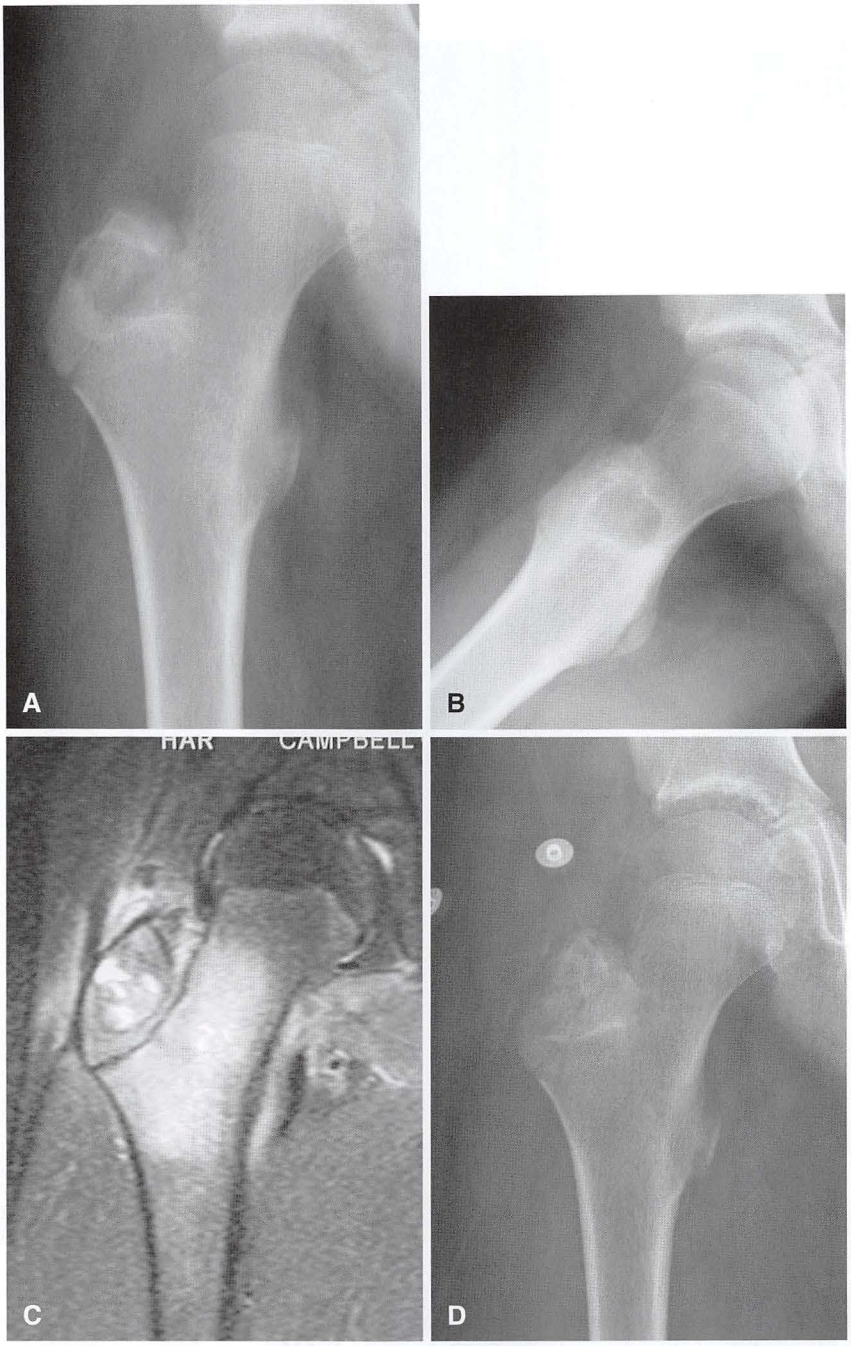

FIGURA 26-6 Condroblastoma em um menino de 12 anos de idade. O paciente queixou-se de agravamento da dor no quadril direito durante vários meses. **A** e **B,** As radiografias anteroposterior e laterais do quadril direito mostram lesão radiolúcida no trocânter maior. **C,** A imagem de RM coronal mostra lesão no trocânter maior com edema circundante. **D,** Radiografia no pós-operatório após curetagem e enxertia com aloenxerto de fragmentos de ossos esponjosos e matriz óssea desmineralizada.

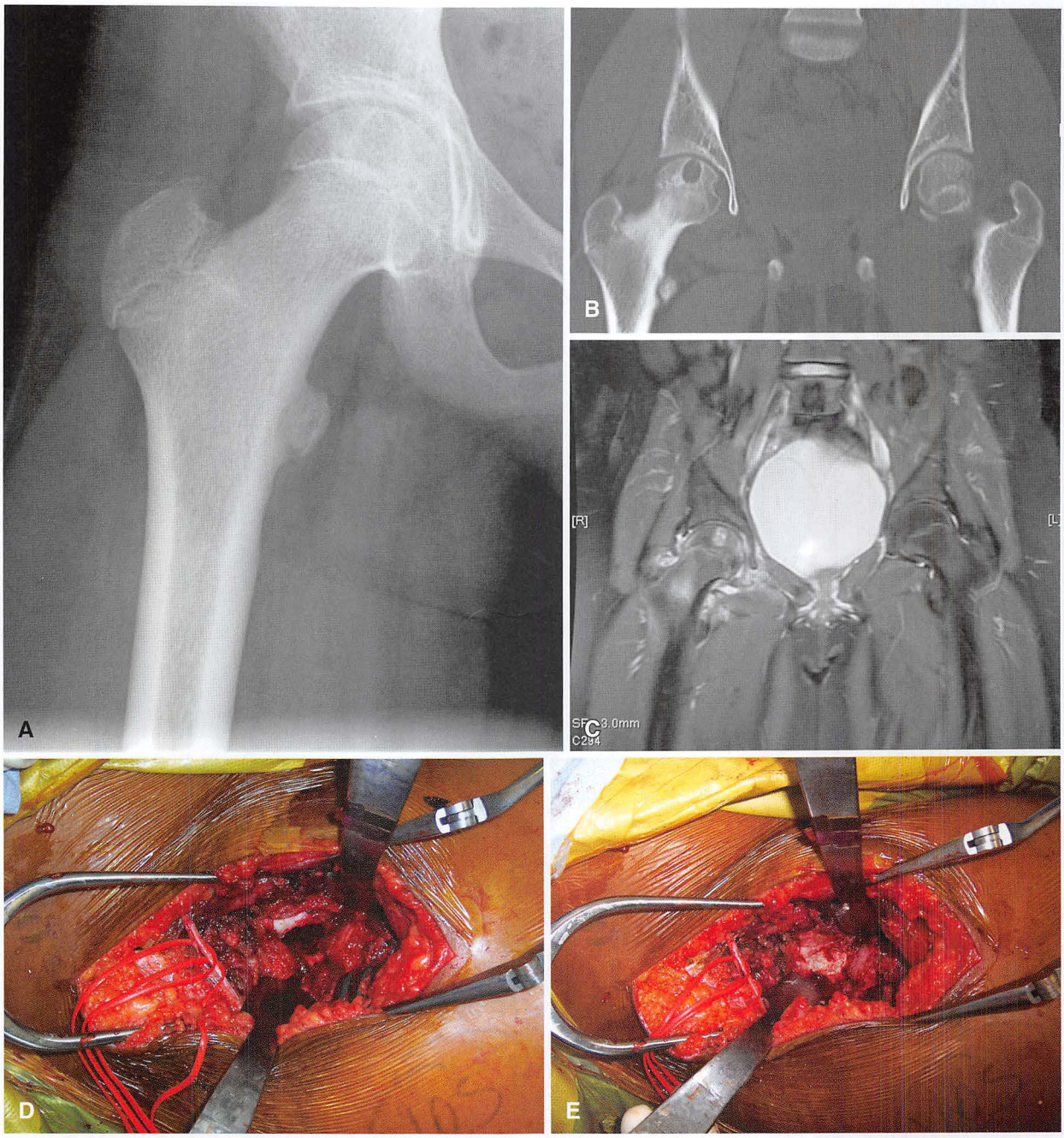

FIGURA 26-7 **A** e **B,** Radiografia anteroposterior e tomografia computadorizada de uma menina de 16 anos de idade com um condroblastoma da cabeça femoral. A lesão é epifisária e tem uma zona estreita de transição com uma borda fina do osso reativo e uma pequena quantidade de mineralização da matriz. **C,** A imagem de RM demonstra a lesão com extenso edema circundante, bem como um derrame articular. **D,** A curetagem estendida foi realizada por meio de uma abordagem anterior seguida da colocação de um substituto ósseo **(E)**.

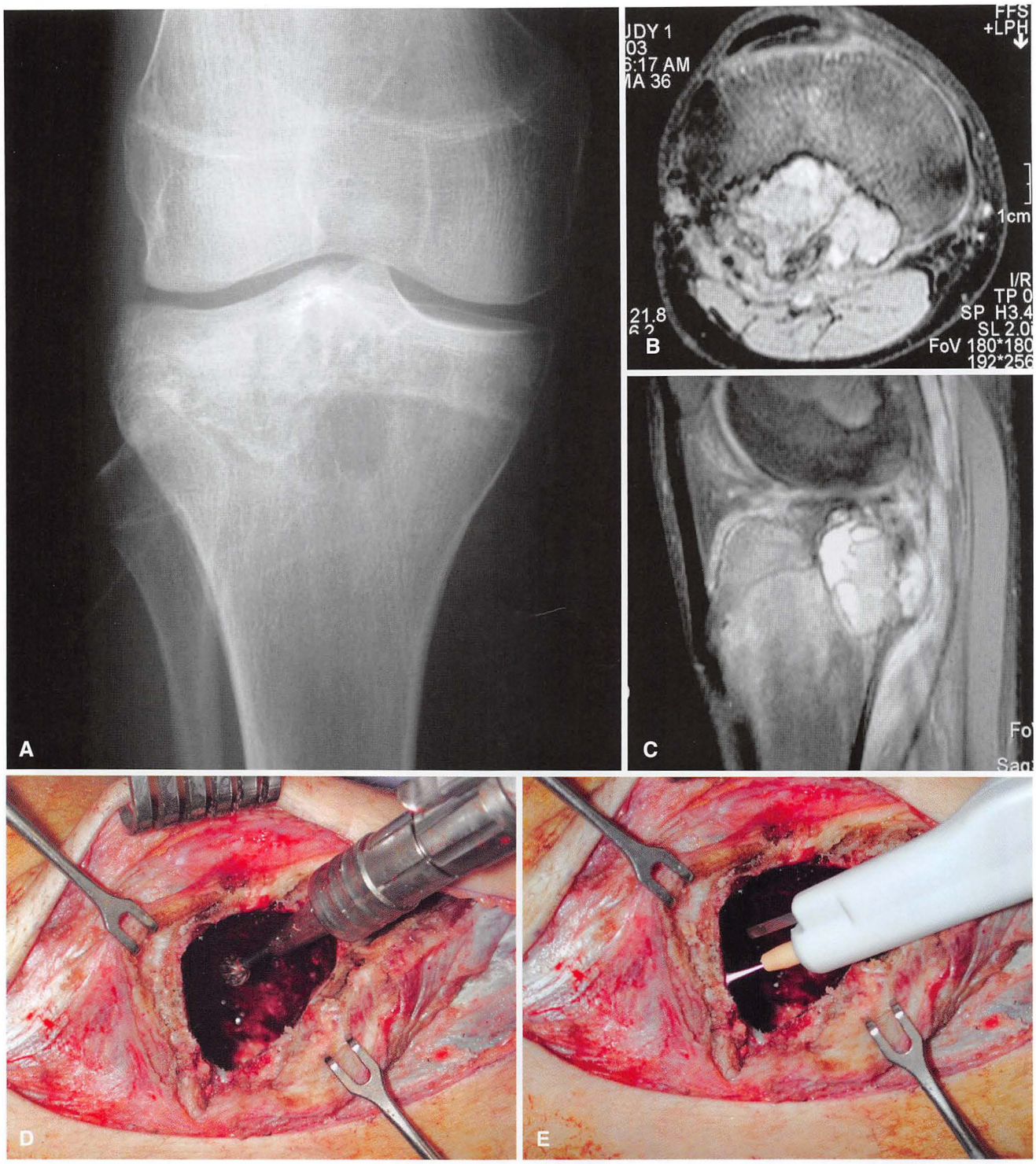

FIGURA 26-8 **A,** A radiografia anteroposterior demonstra um condroblastoma na epífise proximal da tíbia de um menino de 15 anos de idade. **B** e **C,** As imagens de RM coronal e sagital demonstram mais claramente a lesão, bem como extenso edema circundante. **D** e **E,** A lesão é tratada com curetagem estendida com uma broca potente e cauterização com feixe de argônio.

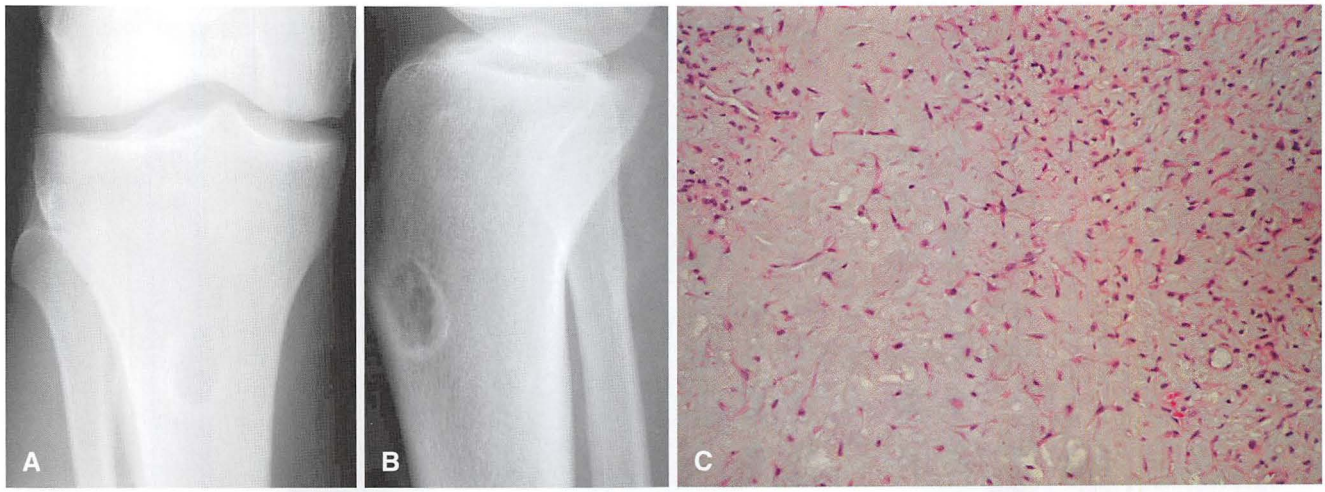

FIGURA 26-9 Fibroma condromixoide em homem de 36 anos de idade. O paciente teve dor no joelho direito por 1 ano. **A** e **B**, As radiografias anteroposterior e lateral mostram fibroma condromixoide em seu local mais comum – a metáfise proximal da tíbia. **C**, Aparência microscópica típica de fibroma condromixoide.

possa acometer qualquer osso, 40% a 50% das lesões estão localizadas na coluna vertebral.

A dor, que é o sintoma mais comum, pode ser semelhante à produzida por um osteoma osteoide (isto é, pior durante a noite e aliviada por drogas anti-inflamatórias não esteroides). Na coluna vertebral, pode haver presença de escoliose dolorosa ou déficit neurológico. Na coluna lombar, sinais e sintomas de compressão da raiz nervosa podem ser evidentes; enquanto que, na coluna torácica, a compressão da medula é mais comum. O tumor geralmente tem crescimento lento, e os sintomas podem estar presentes por 1 a 2 anos antes de um diagnóstico ser feito.

O aspecto radiográfico mais comum é o de uma formação de neoplasia óssea nos elementos posteriores da coluna vertebral em um paciente jovem (Figs. 26-11 e 26-12). Os diagnósticos diferenciais incluem cisto ósseo aneurismático e osteoma osteoide. Fora da coluna vertebral, no entanto, a aparência radiográfica raramente revela o diagnóstico. O aspecto clássico de um nicho central mineralizado com um halo radiolúcido circundante e esclerose reativa é visto apenas ocasionalmente (Fig. 26-13), caso em que a diferenciação entre o osteoblastoma e o osteoma osteoide mais comum é baseada no tamanho porque o nicho de um osteoma osteoide é inferior a 1,5 cm. Com frequência, a aparência radiográfica é inespecífica. A lesão pode ser puramente radiolúcida (Fig. 26-14), esclerosada ou mista. As lesões podem estar nas diáfises ou metáfises, e podem ser primeiramente corticais ou intramedulares. Em alguns casos, podem ter uma aparência radiográfica francamente maligna. Extensão para o tecido mole é rara, exceto na coluna, onde a extensão para tecido mole é comum.

Microscopicamente, a lesão se assemelha a um osteoma osteoide. Ela contém um estroma fibrovascular com produção de tecido ósseo osteoide primitivo. As trabéculas ósseas são revestidas por uma camada única de osteoblastos, o que pode ser importante na diferenciação entre osteoblastoma e osteossarcoma. Outras características que favorecem um osteoblastoma são circunscrição afiada e um arranjo solto do tecido. As características que favorecem um diagnóstico maligno são penetração no tecido circundante e presença de folhas de osteoblastos sem produção óssea.

O tratamento consiste na curetagem ou ressecção estendida. A enxertia óssea do defeito pode ser necessária. Na coluna, a fusão instrumentada pode ser necessária caso a ressecção provoque instabilidade. Alguns autores recomendam a terapia de radiação adjuvante para as lesões da coluna vertebral, pois a cirurgia de revisão para as recorrências nesta área é difícil. Outros autores observaram que algumas lesões incompletamente removidas posteriormente tenham permanecido em repouso. A maioria dos autores não recomenda a terapia de radiação, a menos que seja absolutamente necessária para as lesões sintomáticas inoperáveis.

Uma degeneração sarcomatosa foi relatada e pode ser mais comum em lesões previamente tratadas com radiação. Muitos destes casos provavelmente representam erros de diagnóstico iniciais de osteossarcoma de baixo grau. Independentemente disso, é evidente que alguns casos inicialmente diagnosticados como osteoblastoma se comportam de forma agressiva depois e, ocasionalmente, levam à morte dos pacientes. Como cuidados de acompanhamento, os pacientes devem passar por séries de radiografias do local primário e do tórax.

HISTIOCITOSE DE CÉLULAS DE LANGERHANS

A histiocitose de células de Langerhans, anteriormente chamada de histiocitose X, refere-se a um grupo de doenças com características patológicas similares que podem afetar praticamente qualquer órgão do corpo. O termo *granuloma eosinofílico* refere-se a lesões ósseas isoladas e o termo *doença de Hand-Schüller-Christian* refere-se classicamente à tríade clínica de lesões no crânio, exoftalmia e diabetes insípido. Atualmente, no entanto, alguns autores usam o termo *doença de Hand-Schüller-Christian* simplesmente para se referir a qualquer caso de histiocitose multissistêmica de células de Langerhans. A *doença de Letterer-Siwe*, uma variação, geralmente aparece antes dos 3 anos de idade, e é caracterizada por febre, linfadenopatia, hepatoesplenomegalia, e lesões ósseas múltiplas. A doença de Letterer-Siwe é, com frequência, rapidamente fatal. É discutível se esses termos representam diferentes doenças ou simplesmente manifestações diferentes de um mesmo processo patológico.

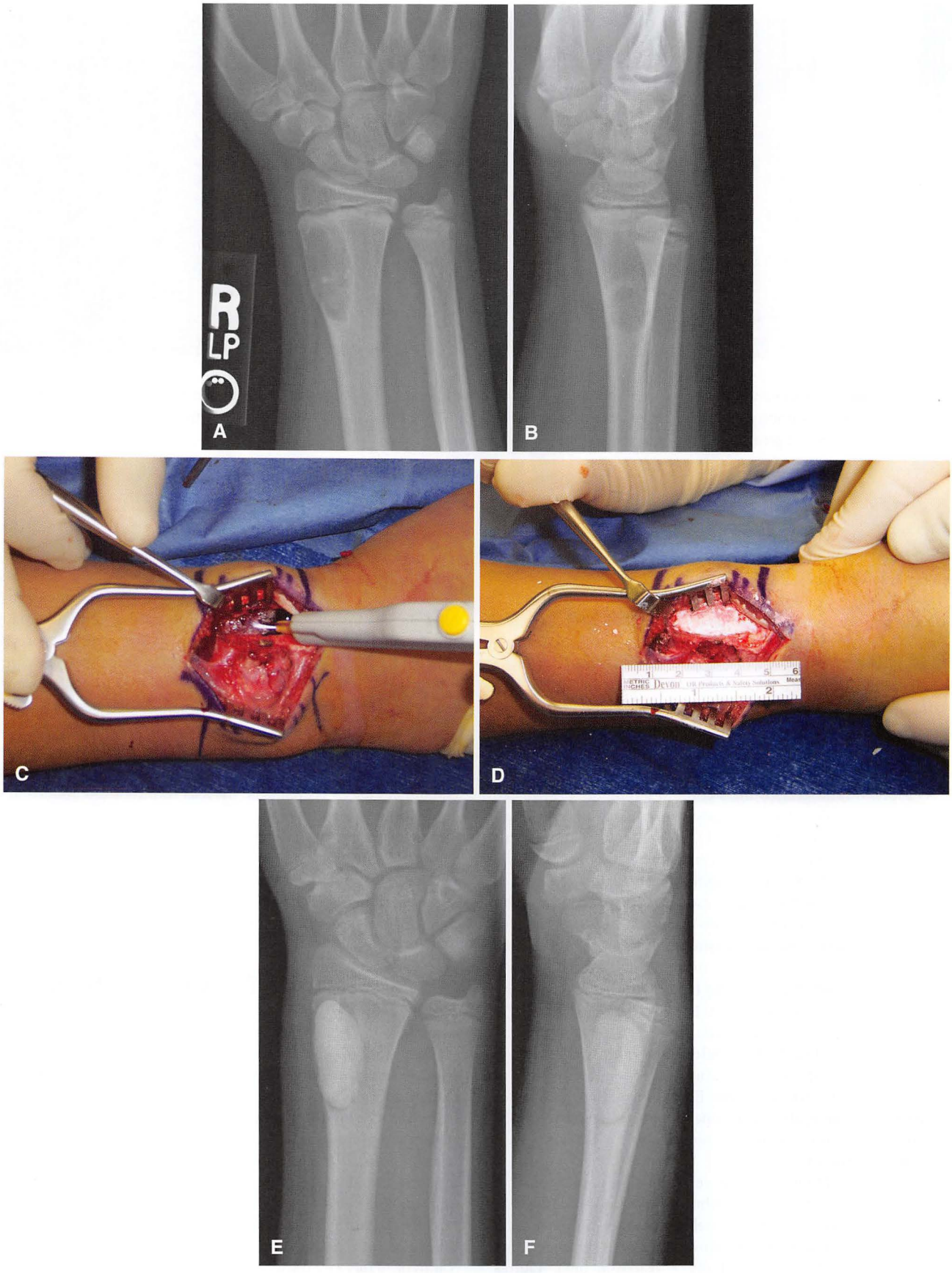

FIGURA 26-10 Fibroma condromixoide em um menino de 14 anos de idade. O paciente queixou-se de dor no punho direito após uma lesão menor. **A** e **B,** As radiografias anteroposterior e lateral do pulso direito mostram lesão de aparência benigna na metáfise distal radial. **C,** Após a remoção do tumor com cureta e broca potente, a cavidade do tumor é tratada com cauterização com feixe de argônio. **D,** A cavidade foi preenchida com substituto ósseo de fosfato de cálcio. **E** e **F,** Radiografias pós-operatórias anteroposterior e lateral.

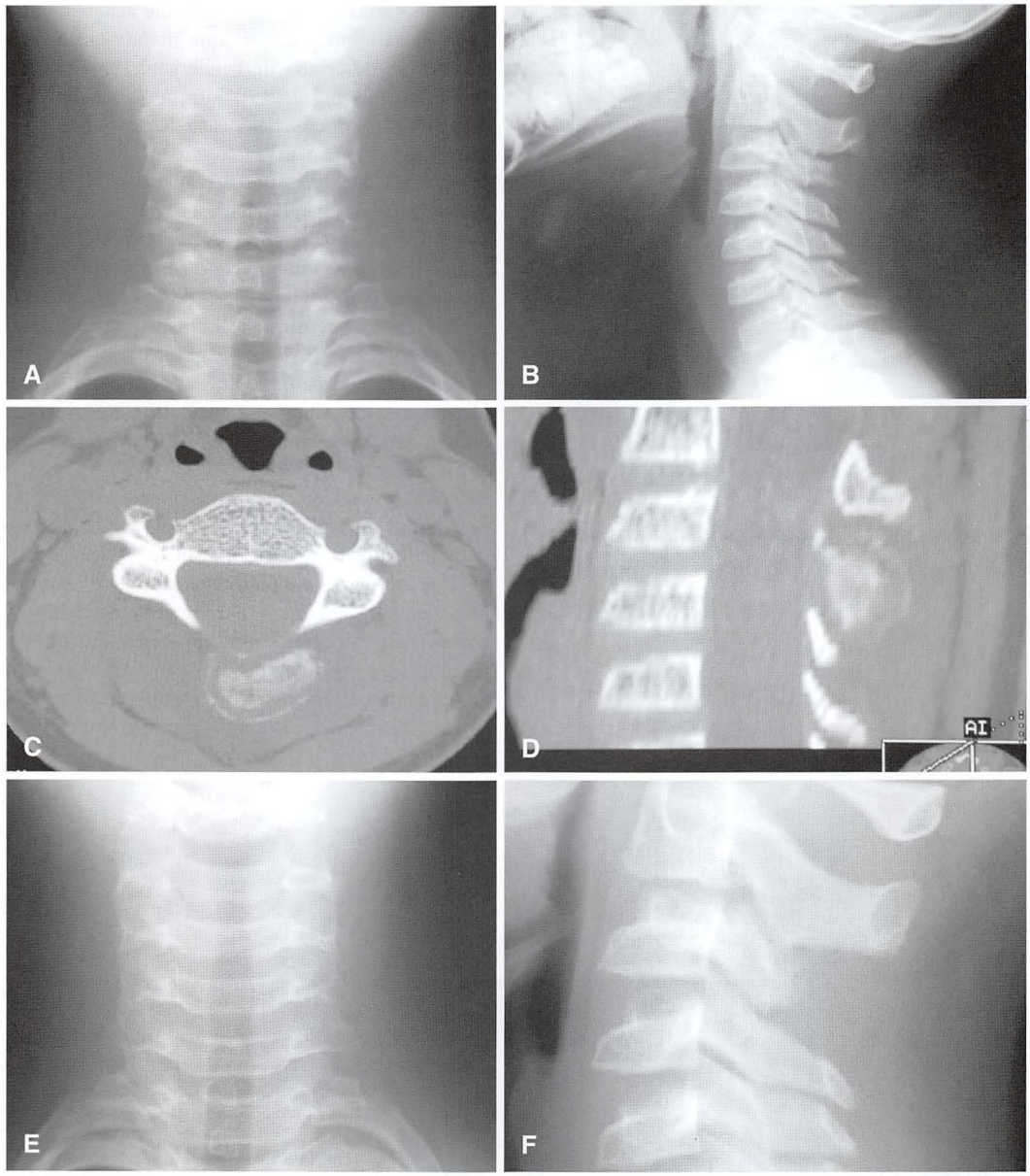

FIGURA 26-11 Menino de 10 anos de idade com histórico de 1 mês de dor cervical. **A** e **B,** As radiografias anteroposterior e laterais de coluna cervical evidenciaram lesão significativa do processo espinhoso C3. **C** e **D,** A lesão, que comprovou-se ser um osteoblastoma, é mais bem mostrada com TC. **E** e **F,** Radiografias anteroposterior e lateral após ressecção marginal da lesão.

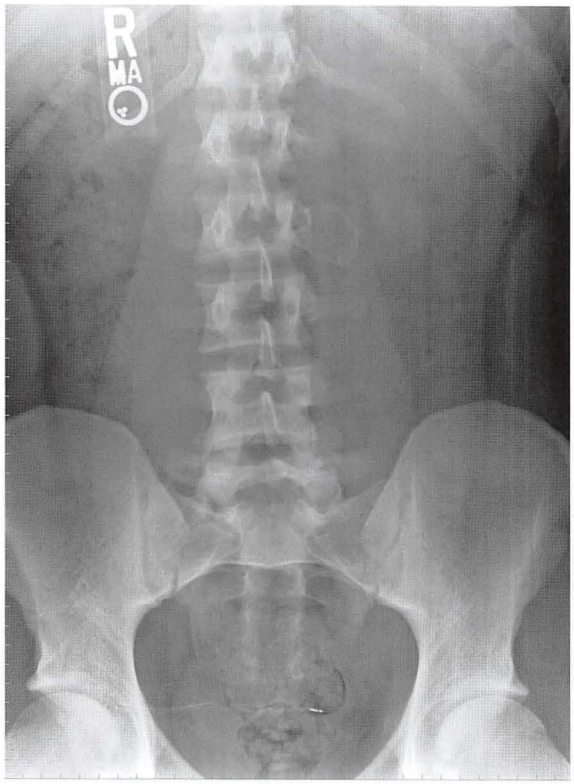

FIGURA 26-12 Radiografia anteroposterior de um menino de 18 anos de idade com osteoblastoma do processo transverso L2 esquerdo.

O cirurgião ortopédico preocupa-se principalmente com o granuloma eosinofílico do osso. Os pacientes geralmente têm de 5 a 20 anos de idade e costumam sofrer de dor progressiva. O quadro clínico pode ser semelhante ao que é produzido pela osteomielite com dor em repouso (e durante a noite), febre, e sinais locais de inflamação. Qualquer osso pode ser afetado, mas os locais mais comuns são os corpos vertebrais, os ossos chatos, e as diáfises dos ossos longos.

Radiograficamente, a histiocitose de células de Langerhans pode ter várias aparências. Marcante achatamento do corpo vertebral, ou vértebra plana, é uma manifestação comum. Apesar da histiocitose de células de Langerhans ser a causa mais comum de vértebra plana (Fig. 26-15), outras doenças devem ser consideradas no diagnóstico diferencial, caso a situação clínica o justifique. Outras causas de vértebra plana são o sarcoma de Ewing, linfoma, leucemia, doença de Gaucher, cisto ósseo aneurismático, e infecção. Em ossos chatos, as lesões geralmente estão bem circunscritas, lesões "saca-bocados" puramente líticas. As lesões podem ter a aparência de um "buraco dentro de um buraco" devido ao diferente envolvimento das duas tábuas ósseas. Nas diáfises de ossos longos, as lesões podem ter uma aparência permeativa agressiva com formação óssea reativa periosteal (Fig. 26-16). Esse aspecto pode assemelhar-se a sarcoma, infecção ou linfoma de Ewing. A cintilografia óssea pode ajudar a identificar lesões adicionais, mas aproximadamente 30% dos exames podem ser falsamente negativos. Um rastreamento ósseo é mais eficaz para esse propósito.

Microscopicamente, o diagnóstico é feito pela identificação das células de Langerhans. A célula de Langerhans é uma célula grande histiocítica com um núcleo recortado, uma membrana nuclear nítida, e citoplasma eosinofílico abundante. As células mancham positivamente para a proteína S-100. A lesão também contém células gigantes multinucleadas e outras células inflamatórias, incluindo aglomerados de eosinófilos. A microscopia eletrônica pode identificar organelas características no citoplasma das células de Langerhans, que são chamadas de grânulos de Birbeck.

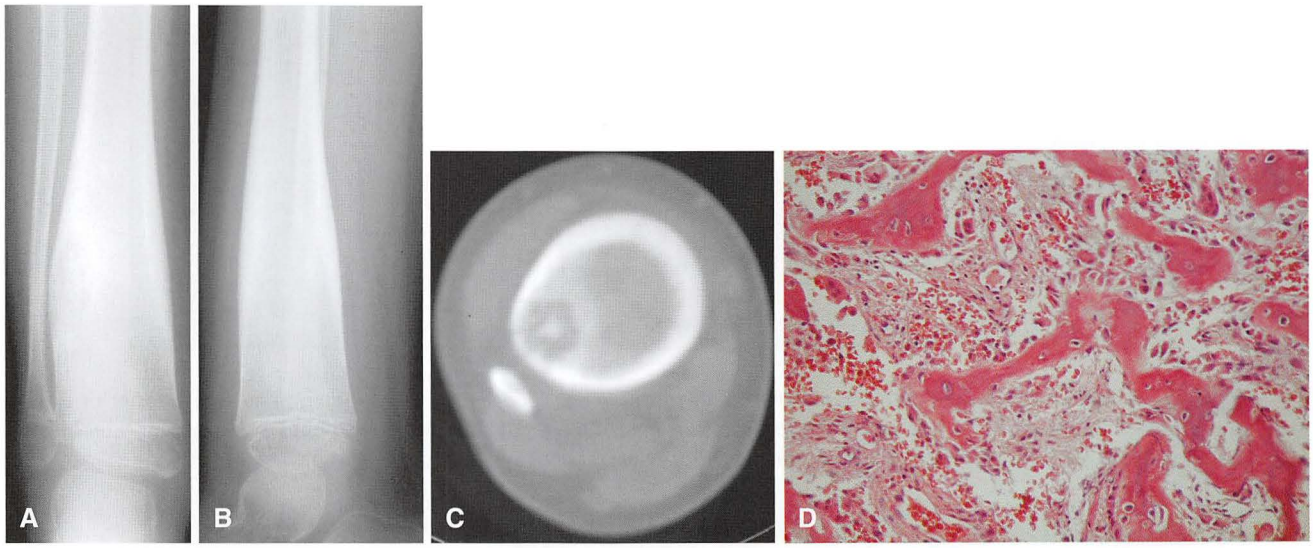

FIGURA 26-13 Menino de 4 anos de idade com histórico de 1 ano de dor na perna direita. Ele andava com uma marcha antálgica. A tíbia direita é 2 cm mais longa que a esquerda. **A** e **B**, As radiografias anteroposterior e lateral da tíbia revelam lesão na metáfise distal. A lesão levou ao curvamento da fíbula, dando provas de histórico longo e natureza benigna. **C**, A tomografia computadorizada mostra melhor a lesão; foi comprovada como sendo osteoblastoma. **D**, Aparência microscópica típica de osteoblastoma.

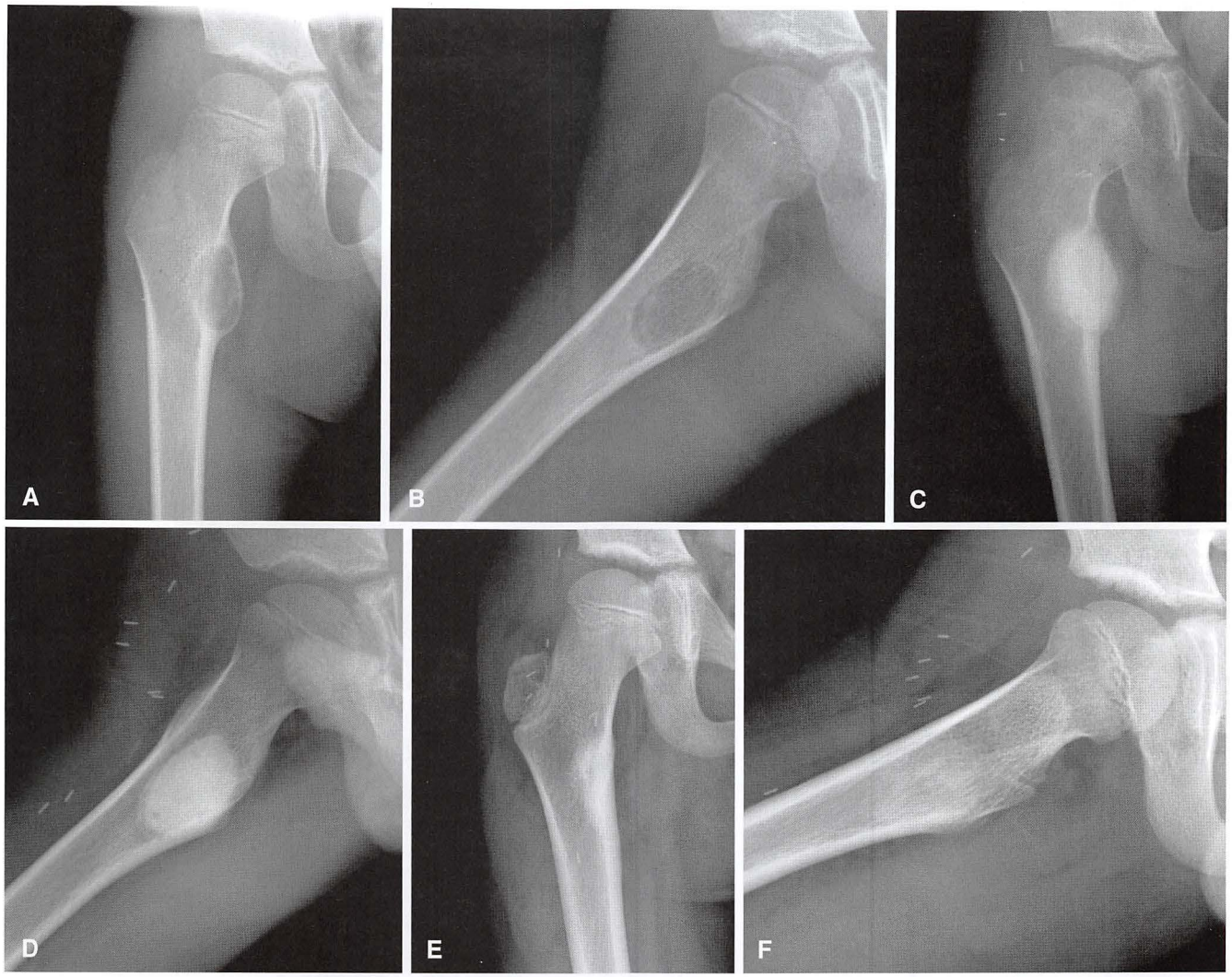

FIGURA 26-14 **A** e **B,** Radiografias anteroposterior e lateral de um menino de 7 anos de idade com um osteoblastoma no trocânter menor direito. **C** e **D,** Radiografias anteroposterior e lateral imediatamente após a curetagem e colocação de um substituto ósseo de sulfato/fosfato de cálcio. **E** e **F,** As radiografias laterais 2 anos mais tarde demonstram a remodelação do osso sem sinais de reincidência.

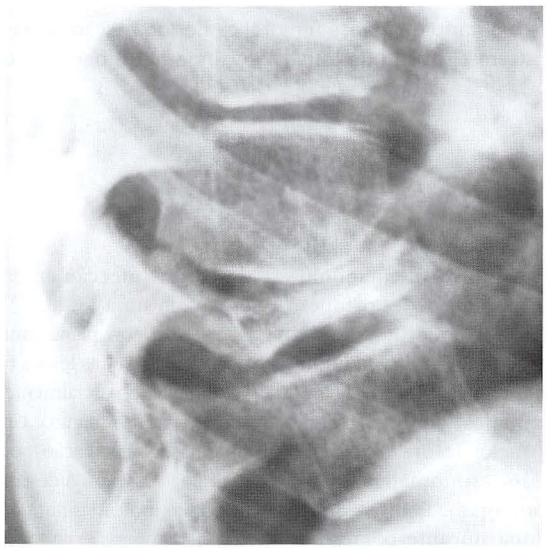

FIGURA 26-15 Granuloma eosinofílico de corpo vertebral. A compressão do corpo pode produzir alterações radiográficas de vértebra plana. O paciente teve lesões envolvendo vários outros ossos.

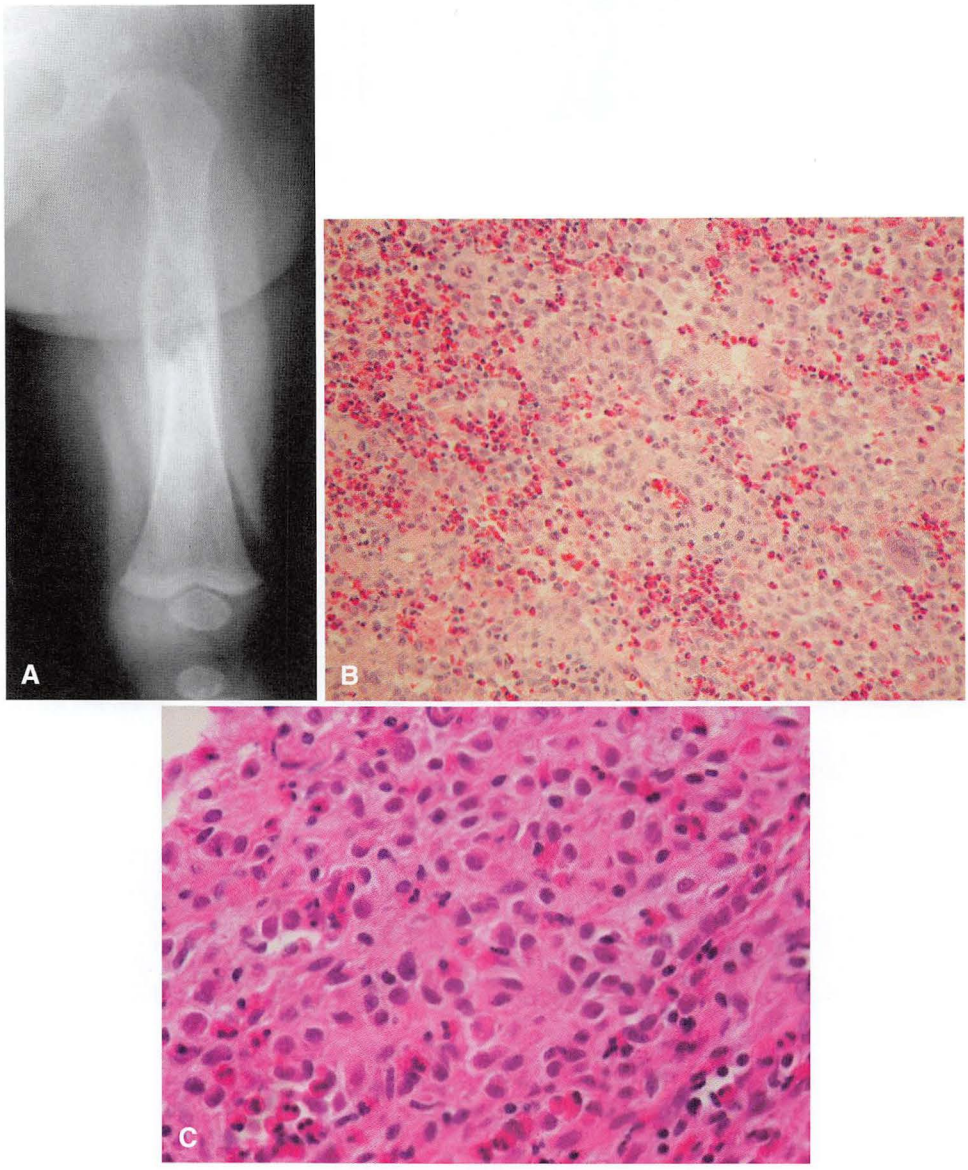

FIGURA 26-16 **A,** Granuloma eosinofílico solitário de diáfise femoral causando reação periosteal grave. **B** e **C,** As microfotografias de baixa potência e de alta potência demonstram histiocite de células de Langerhans, bem como eosinófilos.

A biópsia é necessária para fazer o diagnóstico. Quando o diagnóstico é estabelecido, a maioria das manifestações ortopédicas de histiocitose de células de Langerhans pode ser tratada de forma conservadora. Os tratamentos recomendados incluem injeções de corticosteroides, radioterapia, e curetagem com ou sem enxerto ósseo. Se a lesão for assintomática, nenhum tratamento é necessário, pois foi observado que as lesões regridem espontaneamente (Fig. 26-17). Para as lesões sintomáticas, se o diagnóstico é estabelecido pela biópsia por agulha, a lesão pode receber uma injeção de metilprednisolona durante o mesmo procedimento. Da mesma forma, se o diagnóstico é estabelecido pela biópsia aberta, a lesão pode ser curetada durante o mesmo procedimento. Cuidados devem ser tomados, no entanto, para descartar infecção antes do uso de corticosteroides ou enxerto ósseo em uma lesão.

A vértebra plana também pode ser tratada de forma conservadora, pois a maioria das lesões regride espontaneamente. A altura vertebral geralmente é parcialmente restaurada com crescimento em pacientes com esqueleto imaturo. Um órtese temporária pode ajudar a aliviar os sintomas. A irradiação pode ser indicada para o tratamento de sinais neurológicos leves. A descompressão e a fusão cirúrgicas com instrumentação são indicadas para os sinais neurológicos rapidamente progressivos ou compressão da medula que não responde à terapia de radiação.

O prognóstico para lesões ósseas é excelente, com uma taxa de recorrência local muito baixa e poucas complicações. A doença sistêmica pode ser progressiva, e talvez necessite de quimioterapia.

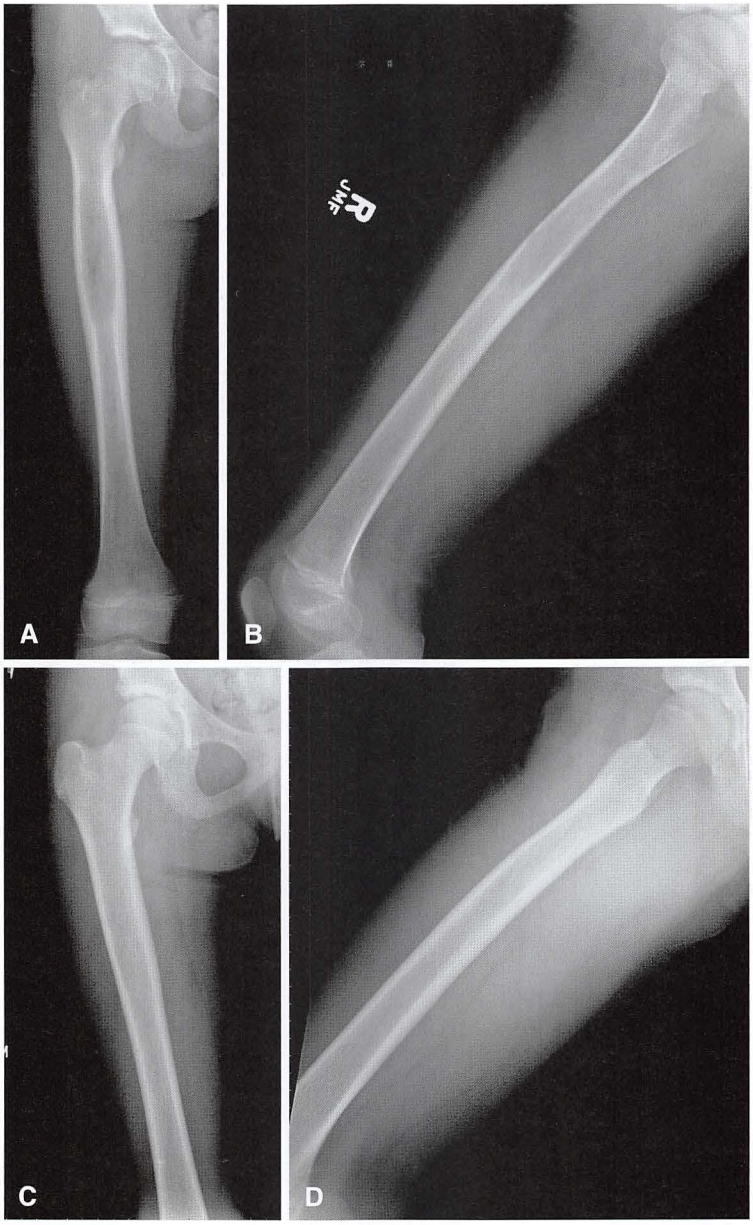

FIGURA 26-17 **A** e **B,** As radiografias anteroposterior e lateral demonstram uma lesão mal definida no fêmur de uma menina de 7 anos de idade que se queixava de dor na coxa direita. A biópsia por agulha foi realizada, e ela estabeleceu o diagnóstico de histiocitose. Pouco tempo após a biópsia, os sintomas diminuíram e a paciente foi tratada sob observação. **C** e **D,** As radiografias laterais 4 anos mais tarde demonstram resolução do tumor com remodelação gradual do osso.

TABELA 26-1 Resumo das Características do Tumor

TUMOR	IDADE (ANOS)	DEMOGRAFIA	LOCA-LIZAÇÃO	APRESENTAÇÃO	IMAGEM	HISTOLOGIA	TRATAMENTO	COMENTÁRIOS
Tumor de célula gigante	20–40	Ligeira predominância do sexo feminino	Fêmur distal Tíbia proximal Rádio distal	Dor Fratura patológica (10%–30%)	Excentricamente localizado na epífise Puramente radiolúcido (sem formação de matriz) Normalmente sem borda óssea reativa Apoiado ao osso subcondral Pode apresentar destruição cortical com extensão dos tecidos moles Metafisário em pacientes com esqueleto imaturo	Células gigantes multinucleadas em mar de células mononucleares Núcleos de células mononucleares idênticos aos núcleos de células gigantes	Curetagem estendida Ressecção se houver estoque ósseo residual inadequado Considere a radiação para os tumores da coluna vertebral/ sacral Ressecção de metástases pulmonares	3% de incidência de metástases pulmonares
Condroblastoma	10–25	Masculino:Feminino 2:1	Fêmur distal Tíbia proximal Úmero distal	Dor Sintomas podem imitar os de sinovite crônica	Lesão bem circunscrita em epífise ou apófise Pode atravessar uma fise aberta Frequentemente com borda de osso, 30%–50% com calcificação da matriz	Folhas de condroblastos (células poligonais com contornos citoplasmáticos distintos), calcificação em "tela de galinheiro" Células gigantes multinucleadas Cisto ósseo aneurismático secundário em 20%	Curetagem estendida Ressecção de metástases pulmonares	1% de incidência de metástases pulmonares benignos

Fibroma condromixoide	10–30	Ligeira predominância do sexo masculino	Tíbia proximal	Dor Pode se apresentar com massa indolor nas mãos e nos pés	Lesão bem circunscrita com aspecto de "bolha" Fina borda de osso reativo (aparência similar à do fibro não ossificante)	Lóbulos de tecido cartilaginoso mixoide hipocelular Lóbulos separados por tecido celular fibroso	Curetagem estendida	É importante distinguir do condrossarcoma
Osteoblastoma	10–30	Masculino:Feminino 3:1	Elementos posterio-res da coluna Qualquer osso	Dor Escoliose dolorosa Sintomas neurológicos	Lesão formadora de osso nos elementos posteriores da coluna Lesões fora da coluna apresentando aparência radiográfica variável/não específica	Estroma fibrovascular Osso osteoide/ trançado Borda osteoblástica Aparência histológica similar à do osteoma osteoide	Curetagem ou ressecção estendida Pode exigir estabilização da coluna	É importante distinguir do osteossarcoma de baixo grau
Histiocitose das células de Langerhans	<20	Masculino:Feminino 2:1	Corpos vertebrais Ossos chatos Diáfise de ossos longos	Lesões ósseas podem ser dolorosas ou assintomáti-cas Pode imitar osteomielite (dor, febre, sinais locais)	Aparência de vértebra plana com "buracos dentro de buracos" em ossos chatos Aparência agressiva e permeativa com reação periosteal em ossos longos Aparência radiográfica varia de muito benigna a muito agressiva Pode ser multifocal A cintilografia óssea por vezes é falsamente negativa	Células histiocíticas grandes, com núcleo e citoplasma abundante S-100 positivo Agrupamentos de eosinófilos Grânulos de Birbeck observável na microscopia eletrônica	Observação de lesões assintomáticas (normalmente com resolução espontânea) Injeção de esteroides para as lesões sintomáticas Curetagem/enxerto para as fraturas iminentes Quimioterapia para a doença sistêmica	Tríade da doença de Hand-Schü ller-Chris-tian – lesões ósseas, exoftalmia e diabetes insípido Doença de Letterer-Siwe – febre, linfadenopatia, hepatoesplenomega-lia e múltiplas lesões ósseas

REFERÊNCIAS

TUMOR DE CÉLULA GIGANTE

Bertoni F, Bacchini P, Staals E: Malignancy in giant cell tumor of bone, *Cancer* 97:2520, 2003.

Biscaglia R, Bacchini P, Bertoni F: Giant cell tumor of the bones of the hand and foot, *Cancer* 88:2022, 2000.

Cheng C, Shih H, Hsu K, Hsu R: Treatment of giant cell tumor of the distal radius, *Clin Orthop Relat Res* 383:221, 2001.

Feigenberg SJ, Marcus RB, Zlotecki RA, et al: Radiation therapy for giant cell tumors of bone, *Clin Orthop Relat Res* 411:207, 2003.

Ghert M, Rizzo M, Harrelson J, et al: Giant-cell tumor of the appendicular skeleton, *Clin Orthop Relat Res* 400:201, 2002.

Labs K, Perka C, Schmidt R: Treatment of stages 2 and 3 giant-cell tumor, *Arch Orthop Trauma Surg* 121:83, 2001.

Lackman RD, Hosalkar HS, Ogilvie CM, et al: Intralesional curettage for grades II and III giant cell tumors of bone, *Clin Orthop Relat Res* 438:123, 2005.

Lackman RD, Khoury LD, Esmail A, et al: The treatment of sacral giant-cell tumours by serial arterial embolization, *J Bone Joint Surg* 84B:873, 2002.

Leggon R, Zlotecki R, Reith J, et al: Giant cell tumor of the pelvis and sacrum: 17 cases and analysis of the literature, *Clin Orthop Relat Res* 423:196, 2004.

Lin PP, Guzel VB, Moura MF, et al: Long-term follow-up of patients with giant cell tumor of the sacrum treated with selective arterial embolization, *Cancer* 95:1317, 2002.

McGough R, Rutledge J, Lewis V, et al: Impact severity of local recurrence in giant cell tumor of bone, *Clin Orthop Relat Res* 438: 116, 2005.

Ozaki T, Liljenqvist U, Halm H, et al: Giant cell tumor of the spine, *Clin Orthop Relat Res* 401:194, 2002.

Saiz P, Virkus W, Piasecki P, et al: Results of giant cell tumor of bone treated with intralesional excision, *Clin Orthop Relat Res* 424:221, 2004.

Ward W, Galaxy L: Customized treatment algorithm for giant cell tumor of bone: report of a series, *Clin Orthop Relat Res* 397:259, 2002.

Zhen W, Yaotian H, Songjian L, et al: Giant-cell tumour of bone: the long-term results of treatment by curettage and bone graft, *J Bone Joint Surg* 86B:212, 2004.

CONDROBLASTOMA

Davila J, Amrami K, Sundaram M, et al: Chondroblastoma of the hands and feet, *Skeletal Radiol* 33:582, 2004.

Ilaslan H, Sundaram M, Unni K: Vertebral chondroblastoma, *Skeletal Radiol* 32:66, 2003.

Ishida T, Goto T, Motoi N, et al: Intracortical chondroblastoma mimicking intra-articular osteoid osteoma: case report, *Skeletal Radiol* 31:603, 2002.

Leung L, Shu S, Chan M, et al: Chondroblastoma of the lumbar vertebra: case report, *Skeletal Radiol* 30:710, 2001.

Lin P, Thenappan A, Deavers M, et al: Treatment and prognosis of chondroblastoma, *Clin Orthop Relat Res* 438:103, 2005.

Ramappa A, Lee F, Tang P, et al: Chondroblastoma of bone, *J Bone Joint Surg* 82A:1140, 2000.

Suneja R, Grimer R, Belthur M, et al: Chondroblastoma of bone: long-term results and functional outcome after intralesional curettage, *J Bone Joint Surg* 87B:974, 2005.

Vialle R, Feydy A, Rillardon L, et al: Chondroblastoma of the lumbar spine: report of two cases and review of the literature, *J Neurosurg Spine* 2:596, 2005.

FIBROMA CONDROMIXOIDE

Durr H, Lienemann A, Nerlich A, et al: Chondromyxoid fibroma of bone, *Arch Orthop Trauma Surg* 120:42, 2000.

Fujiwara S, Nakamura I, Goto T, et al: Intracortical chondromyxoid fibroma of humerus: case report, *Skeletal Radiol* 32:156, 2003.

Hau M, Fox E, Rosenberg A, et al: Chondromyxoid fibroma of the metacarpal: case report, *Skeletal Radiol* 30:719, 2001.

Lersundi A, Mankin H, Mourikis A, et al: Chondromyxoid fibroma—a rarely encountered and puzzling tumor, *Clin Orthop Relat Res* 439:171, 2005.

Macdonald D, Fornasier V, Holtby R: Chondromyxoid fibroma of the acromion with soft tissue extension: case report, *Skeletal Radiol* 29:168, 2000.

OSTEOBLASTOMA

Adle C: Multifocal osteoblastoma of the hand: case report, *Skeletal Radiol* 29:601, 2000.

Nakatani T, Yamamoto T, Akisue T, et al: Periosteal osteoblastoma of the distal femur: case report, *Skeletal Radiol* 33:107, 2004.

Ozaki T, Liljenqvist U, Hillman A, et al: Osteoid osteoma and osteoblastoma of the spine: experiences with 22 patients, *Clin Orthop Relat Res* 397:394, 2002.

HISTIOCITOSE DE CÉLULAS DE LANGERHANS

Garg S, Mehta S, Dormans J: An atypical presentation of Langerhans cell histiocytosis of the cervical spine in a child, *Spine* 28:E445, 2003.

Garg S, Mehta S, Dormans J: Langerhans cell histiocytosis of the spine in children: long-term follow-up, *J Bone Joint Surg* 86A: 1740, 2004.

Ghanem I, Tolo V, Ambra P, et al: Langerhans cell histiocytosis of bone in children and adolescents, *J Pediatr Orthop* 23:124, 2003.

Islinger RB, Kuklo TR, Owens BD, et al: Langerhans' cell histiocytosis in patients older than 21 years, *Clin Orthop Relat Res* 379: 231, 2000.

Tan G, Samson I, De Wever I, et al: Langerhans cell histiocytosis of the cervical spine: a single institution experience in four patients, *J Pediatr Orthop* 13B:123, 2004.

As referências completas estão disponíveis em www.expertconsult.com.

TUMORES MALIGNOS DOS OSSOS

CAPÍTULO 27

Robert K. Heck, Jr.

OSTEOSSARCOMA 909
CONDROSSARCOMA 914
SARCOMA DE EWING 918
CORDOMA 921
ADAMANTINOMA 922
TUMORES VASCULARES MALIGNOS 923
HISTIOCITOMA FIBROSO E FIBROSSARCOMA MALIGNOS 924
MIELOMA MÚLTIPLO E PLASMACITOMA 925
LINFOMA 926
CARCINOMA METASTÁTICO 928

OSTEOSSARCOMA

O osteossarcoma é um tumor caracterizado pela produção de osteoide por células malignas. É o tumor maligno primário não hematológico mais comum do osso, responsável por aproximadamente 20% dos tumores malignos. Sua incidência é de 1:3 por 1 milhão por ano. Seu desenvolvimento pode começar em qualquer idade; no entanto, o osteossarcoma de alto grau primário ocorre com mais frequência na segunda década de vida. O osteossarcoma parosteal tem um pico de incidência na terceira e quarta décadas, e os osteossarcomas secundários (p. ex., os que ocorrem no cenário da doença de Paget ou em radioterapia anterior) são mais comuns em indivíduos mais velhos. A incidência é ligeiramente maior em homens (com a exceção do osteossarcoma parosteal, que é mais comum em mulheres). Não há diferenças significativas entre as raças, e fatores genéticos raramente desempenham um papel importante, embora o osteossarcoma possa ser mais comum em pacientes com a forma hereditária do retinoblastoma, da síndrome de Rothmund-Thomson e da síndrome de Li-Fraumeni. Todas as áreas do esqueleto podem ser afetadas; no entanto, a maioria dos osteossarcomas primários ocorre nas áreas de crescimento ósseo mais rápido, incluindo o fêmur distal, a tíbia proximal e o úmero proximal.

Quase todos os pacientes com osteossarcoma de alto grau relatam dor progressiva (pacientes com osteossarcoma de superfície de baixo grau podem relatar uma massa indolor) que resulta de microinfartos conforme as células tumorais invasivas enfraquecem o osso envolvido. A dor pode, inicialmente, melhorar com medidas conservadoras e modificações de atividades, o que pode levar a uma falsa sensação de segurança para o paciente e para o médico. A dor eventualmente se tornará severa caso o diagnóstico seja tardio. A dor noturna pode ser uma evidência importante para o verdadeiro diagnóstico; no entanto, apenas cerca de 25% dos pacientes apresentam esse sintoma. Muitas vezes, os pacientes são erroneamente diagnosticados com um problema musculoesquelético comum em sua visita inicial. Em um estudo, o atraso médio entre o início dos sintomas até o diagnóstico correto foi de aproximadamente 15 semanas. Isso incluiu a soma das 6 semanas de atraso médio do paciente (o tempo entre o início dos sintomas e a primeira consulta médica) com as 9 semanas de atraso médio do médico (o tempo a partir da primeira visita até o diagnóstico correto). As principais razões para o atraso por parte dos médicos incluem incapacidade de obter radiografias na visita inicial e, mais importante, falha em repetir as radiografias quando os sintomas de um paciente persistem ou pioram.

Embora o aspecto radiográfico da osteossarcoma possa variar, radiografias simples são as ferramentas mais valiosas para obter o diagnóstico correto. O aspecto mais comum é o de uma lesão agressiva na metáfise de um osso longo. Aproximadamente 10% são principalmente de diáfise, e menos de 1% consiste principalmente em epífise. Embora a lesão possa ser predominantemente blástica ou lítica, áreas de produção óssea e destruição óssea com frequência estão presentes. A lesão normalmente é bastante permeativa, e as bordas são mal definidas. Se o tumor tiver atravessado a cortical, uma massa de tecido mole pode estar presente no momento do diagnóstico. A reação periosteal pode assumir a forma de um "triângulo de Codman", ou pode apresentar um aspecto de "raios de sol" ou "cabelo ao vento". A RM é a melhor opção para medir a extensão do tumor no osso e no tecido mole, além de determinar a relação entre o tumor e as estruturas anatômicas nas proximidades. A cintilografia óssea deve ser realizada para procurar metástases ósseas, e a radiografia e a TC do tórax devem ser realizadas para procurar metástases pulmonares, uma vez que os pulmões são os locais mais comuns de metástases. Esses exames devem ser realizados antes da biópsia.

Os osteossarcomas são classificados como primários ou secundários. Os osteossarcomas primários são subclassificados em osteossarcoma convencional, osteossarcoma intramedular de baixo grau, osteossarcoma parosteal, osteossarcoma periosteal, osteossarcoma superficial de alto grau, osteossarcoma telangiectásico e osteossarcoma de células pequenas.

A maioria dos osteossarcomas é classificada como osteossarcomas convencionais (Figs. 27-1 a 27-3) e possui o aspecto radiográfico descrito anteriormente. Esses tumores de alto grau se iniciam em uma localização intramedular, mas podem romper a cortical e formar uma massa de tecido mole. Histologicamente, eles podem ser primeiramente osteoblásticos, fibroblásticos ou condroblásticos; no entanto, deve ser demonstrada a produção de osteoide a partir das células tumorais. O componente de células fusiformes é de alto grau, com hipercelularidade, figuras mitóticas abundantes e pleomorfismo nuclear marcado.

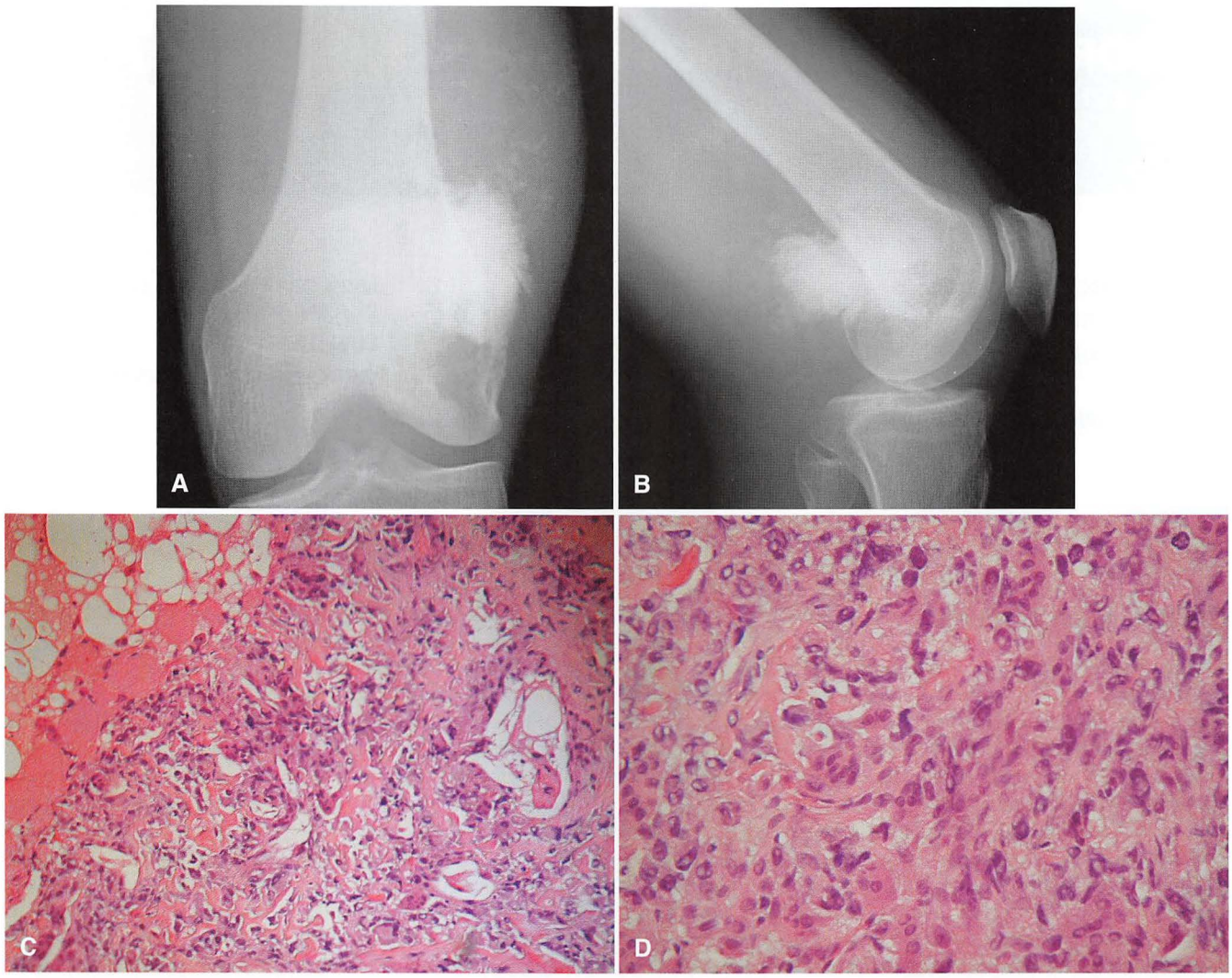

FIGURA 27-1 **A** e **B**, Radiografias anteroposterior e lateral mostram osteossarcoma no fêmur distal esquerdo de um homem com 31 anos. **C** e **D**, Fotomicrografias de baixa e alta potência mostram células fusiformes malignas produzindo osteoide. Após a quimioterapia pré-operatória, o paciente foi submetido a ressecção ampla e reconstrução com endoprótese.

O osteossarcoma periosteal (Fig. 27-4) é uma doença maligna de grau intermediário que surge na superfície do osso. Os locais mais comuns são as diáfises do fêmur e da tíbia. Ele ocorre em uma faixa etária um pouco mais velha e mais ampla. O exame histológico de osteossarcoma periosteal mostra fascículos de células fusiformes produtoras de osteoide irradiando-se entre lóbulos de cartilagem.

O osteossarcoma intramedular de baixo grau é um tipo raro caracterizado por um curso indolente com aspectos relativamente benignos na radiografia. Em alguns pacientes ele pode ser confundido radiográfica e histologicamente com um osteoblastoma ou uma displasia fibrosa. Como o nome indica, ele se encontra em uma localização intramedular. Se não for tratado, pode erodir através da cortical tardiamente no processo da doença. Microscopicamente, é composto por células fusiformes levemente atípicas, produzindo trabeculado ósseo levemente irregular.

O osteossarcoma parosteal (Fig. 27-5) também é um tumor maligno raro e de baixo grau, mas que surge na superfície do osso e invade a cavidade medular apenas em um estádio tardio. Ele tem uma tendência peculiar a ocorrer como uma massa ossificada lobulada no aspecto posterior do fêmur distal. A TC pode ser útil para diferenciar esse subtipo de osteossarcoma de uma miosite ossificante ou um osteocondroma. A ossificação na miosite ossificante é mais madura na periferia da lesão, enquanto o centro de um osteossarcoma parosteal é mais fortemente ossificado. O osteossarcoma parosteal pode ser facilmente diferenciado de um osteocondroma, pois o resultado da TC de um osteocondroma mostra uma cavidade medular contendo medula em continuidade com o canal medular do osso envolvido. À microscopia, semelhantemente a um osteossarcoma intramedular de baixo grau, o osteossarcoma parosteal é composto por células fusiformes levemente atípicas, produzindo um trabeculado ósseo ligeiramente irregular.

O osteossarcoma de superfície de alto grau é o tipo menos comum de osteossarcoma. Como o nome indica, ele é um tumor agressivo que surge no aspecto exterior da cortical. As radiografias mostram uma lesão invasiva com bordas mal definidas. Como o osteossarcoma convencional, o aspecto microscópico é o de um

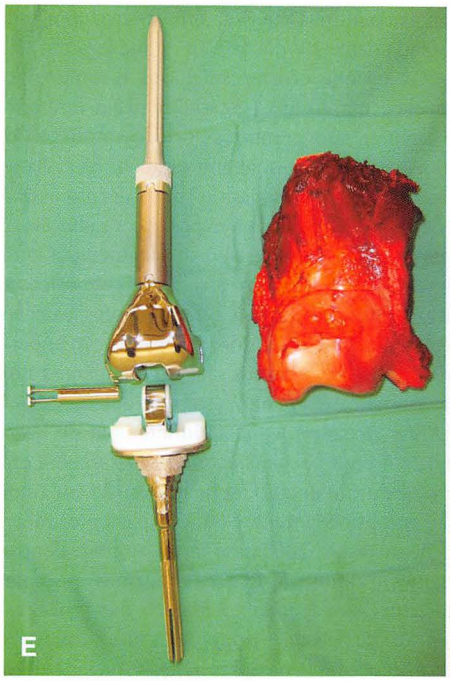

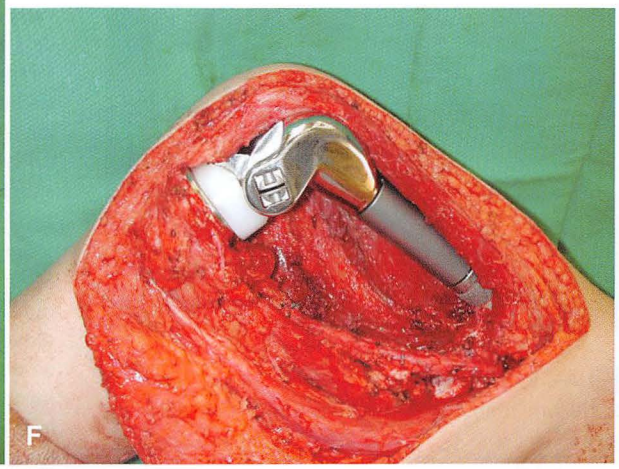

FIGURA 27-1, cont. **E,** Fotografia da amostra ressecada e implante. **F,** Fotografia do implante in situ. **G** e **H,** Radiografias pós-operatórias anteroposterior e lateral. **I,** Fotomicrografia apresentando necrose tumoral completa.

tumor de alto grau com hipercelularidade, figuras mitóticas, e pleomorfismo nuclear marcado. Em contraste com o osteossarcoma parosteal, o envolvimento medular é comum no momento do diagnóstico.

O osteossarcoma telangiectásico é uma lesão puramente lítica. Em uma radiografia, ele que pode ter um aspecto invasivo ou de inchaço semelhante ao de um cisto ósseo aneurismático. À microscopia, ele se assemelha a um cisto cheio de sangue com apenas uma porção sólida bem pequena. Em nível microscóico de baixa potência, ele se assemelha com mais frequência a um cisto ósseo aneurismático com espaços cheios de sangue separados por septos finos. Na ampliação de alta potência, no entanto, as células nos septos têm aparência francamente maligna.

O osteossarcoma de células pequenas, outra variante rara, é uma lesão de alto grau que consiste em pequenas células azuis e que pode se assemelhar a um sarcoma de Ewing ou a um linfoma. Se estiver presente apenas em pequena quantidade, o osteoide pode ser difícil de ser diferenciado do material semelhante à fibrina

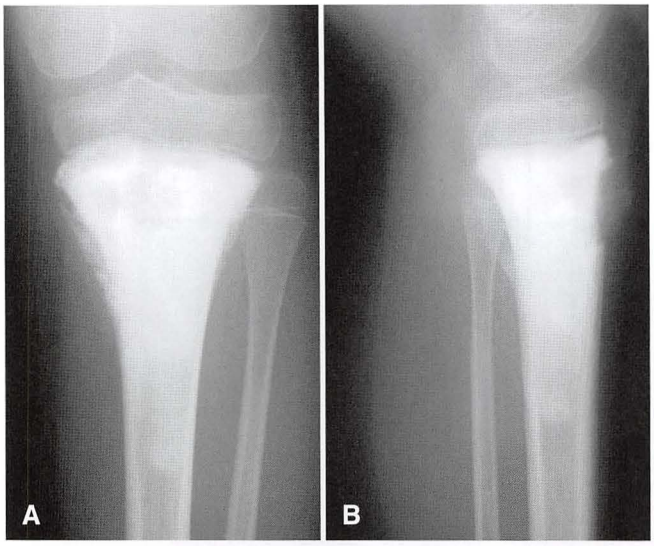

FIGURA 27-2 A e B, Radiografias anteroposterior e lateral da tíbia proximal de um menino de 11 anos com osteossarcoma condroblástico.

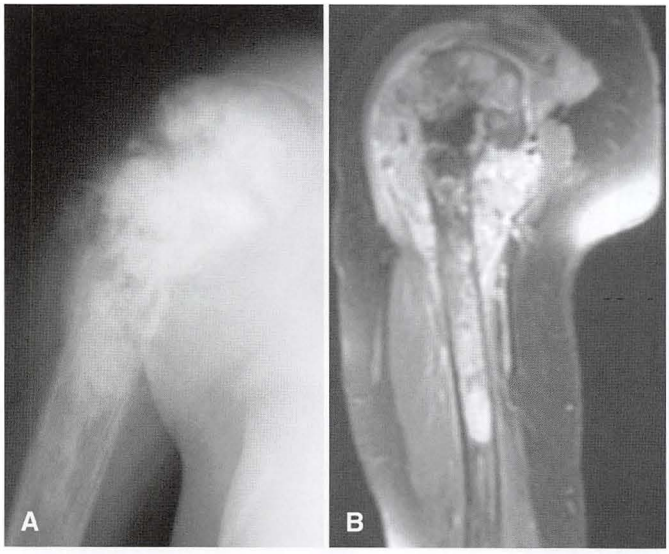

FIGURA 27-3 A, Vista anteroposterior do úmero proximal de um menino de 8 anos com osteossarcoma osteoblástico. B, Imagem de RM mostrando melhor a extensão do tumor dentro do osso e do tecido mole.

que possa estar presente no sarcoma de Ewing. Ocasionalmente são necessários estudos citogenéticos e imuno-histoquímicos para diferenciar essas lesões.

Os osteossarcomas secundários ocorrem no local de outro processo de doença. Eles raramente ocorrem em pacientes jovens, mas constituem quase a metade dos osteossarcomas em pacientes com mais de 50 anos de idade. Os fatores mais comuns associados ao osteossarcoma secundário incluem doença de Paget e radioterapia anterior. A incidência de osteossarcoma na doença de Paget é de cerca de 1% e pode ser maior (de 5% a 10%) em pacientes com doença poliostótica avançada. O osteossarcoma de Paget ocorre com mais frequência em pacientes com 60 a 80 anos de idade, sendo a pelve o local mais comum. Osteossarcoma associado à radiação ocorre em aproximadamente 1% dos pacientes que foram tratados com mais de 2.500 cGy e pode ocorrer em locais incomuns, tais como crânio, coluna, clavícula, costelas, escápula e pelve. Embora o osteossarcoma seja o sarcoma mais comum associado à radiação, o fibrossarcoma e o histiocitoma fibroso maligno também são relativamente comuns nesse cenário. O tempo para o início do osteossarcoma secundário varia de 10 a 15 anos após a exposição à radiação, mas pode ocorrer de 3 anos a várias décadas após o tratamento. Outras condições que foram relatadas como sendo associadas com osteossarcoma secundário incluem displasia fibrosa, infartos ósseos, osteocondromas, osteomielite crônica, melorreostose e osteogênese imperfeita; no entanto, osteossarcomas secundários são extremamente raros nesses cenários e uma relação causal não foi estabelecida.

Antes do advento da quimioterapia de agentes múltiplos, o prognóstico para pacientes com osteossarcoma era decepcionante. Mesmo que o tratamento tenha consistido em amputação ampla ou radical, aproximadamente 80% dos pacientes morreram em decorrência de metástases distantes, normalmente dentro de 2 anos. Com os regimes quimioterápicos com agentes múltiplos atuais e tratamento cirúrgico adequado, a maioria das séries relata sobrevida no longo prazo de 60% a 75% para pacientes com osteossarcoma de alto grau sem metástases na apresentação inicial e de 90% para aqueles com lesões de baixo grau.

O fator prognóstico mais importante no momento do diagnóstico é o estádio do tumor. Aproximadamente 15% dos pacientes com osteossarcoma possuem metástases pulmonares detectáveis no momento do diagnóstico. Como um grupo, esses pacientes continuam a ter um prognóstico ruim, com menos de 20% de sobrevida no longo prazo. (Pacientes com uma ou algumas metástases pulmonares ressecáveis à apresentação podem ter mais de 50% de sobrevida no longo prazo, enquanto pacientes com várias metástases pulmonares grandes ou irressecáveis têm um péssimo prognóstico.) Pacientes com metástases não pulmonares (p. ex., metástases ósseas) têm um prognóstico ainda pior, com menos de 5% de sobrevida no longo prazo. Pacientes com metástases "salteadas" (i.e., uma metástase dentro do mesmo osso como o tumor primário ou através da articulação do tumor primário) têm o mesmo prognóstico ruim que os pacientes com metástases distantes.

A segunda característica mais importante do prognóstico é o grau da lesão. Em lesões de baixo grau raramente ocorre metástase, e pacientes com lesões de baixo grau têm uma vantagem de sobrevida acentuada em relação aos pacientes com lesões de alto grau. O tamanho do tumor primário também parece ser de importância prognóstica. Embora os autores discordem sobre os critérios específicos que constituem um tumor grande ou pequeno, a maioria dos estudos confirma que pacientes com tumores grandes têm um prognóstico pior que os pacientes com tumores menores. A localização esquelética também é considerada importante, pois pacientes com tumores mais proximais apresentam quadros piores do que pacientes com tumores mais distais. No entanto, o tamanho e a localização são provavelmente variáveis inter-relacionadas, devido ao fato de que a maioria dos tumores proximais é maior no momento do diagnóstico do que a maioria dos tumores distais. Osteossarcomas de Paget continuam a ter um prognóstico ruim, com menos de 15% de sobrevida no longo prazo. Osteossarcomas associados à radiação foram considerados como tendo um prognóstico ruim; no entanto, isso pode ser devido principalmente à sua ocorrência frequente em locais inusitados onde a ressecção é difícil. Osteossarcomas associados à radiação nas extremidades podem ter o mesmo prognóstico que qualquer outro osteossarcoma de alto grau. A idade no diagnóstico e o sexo não parecem ter significado prognóstico.

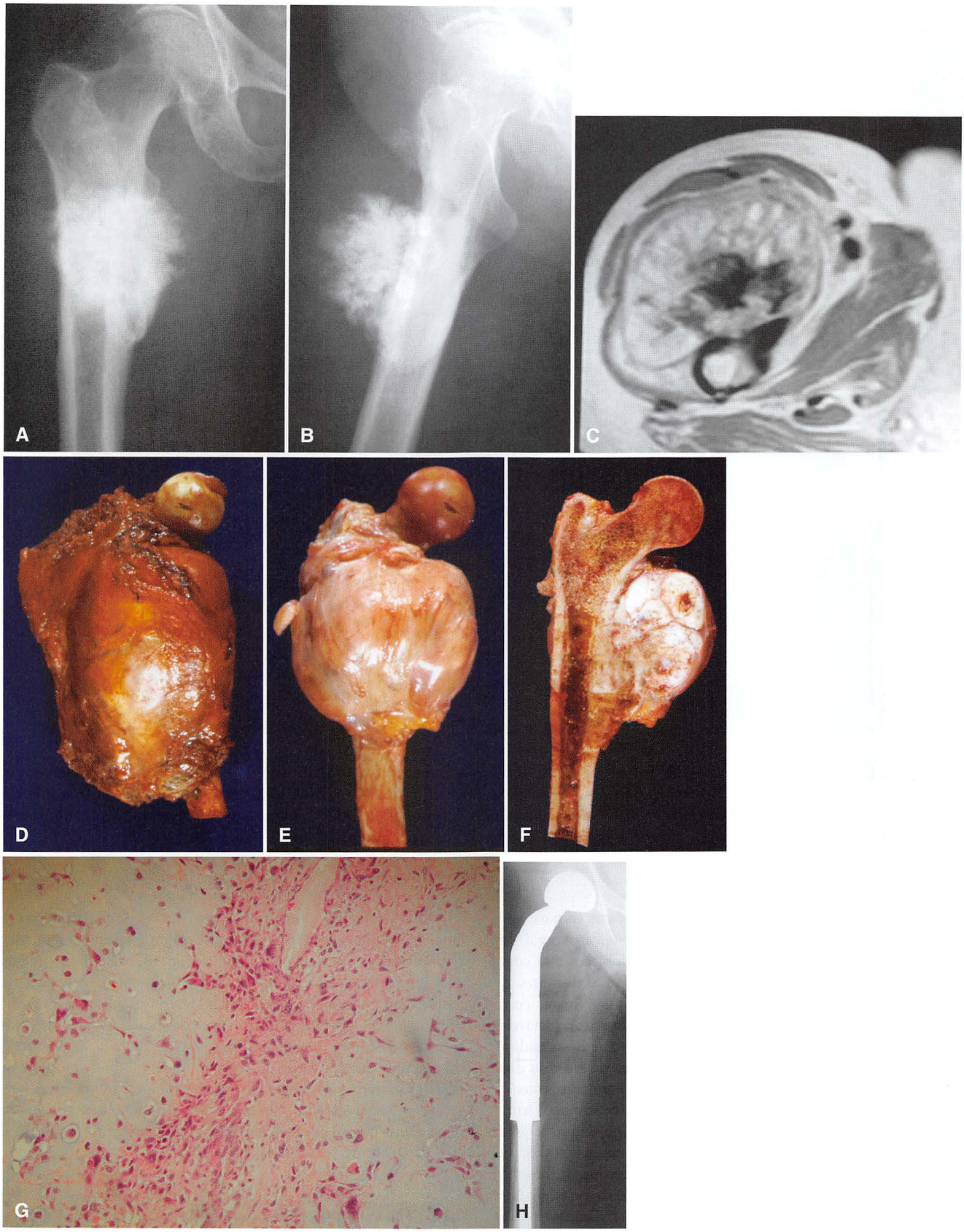

FIGURA 27-4 **A** e **B**, Radiografias anteroposterior e lateral do fêmur proximal de uma mulher de 67 anos com osteossarcoma periosteal. **C**, Imagem de RM mostrando lesão surgindo na superfície do osso. A medula não parece estar envolvida. **D**, Amostra após ressecção ampla. **E**, Amostra após remoção do músculo circundante. **F**, Amostra cortada. Lesão surgindo na superfície do osso sem envolvimento da cavidade medular. **G**, Aspecto microscópico típico de osteossarcoma periosteal. Lóbulos de cartilagem maligna são separados por células fusiformes malignas que produzem osteoide. **H**, Radiografia anteroposterior do fêmur reconstruído.

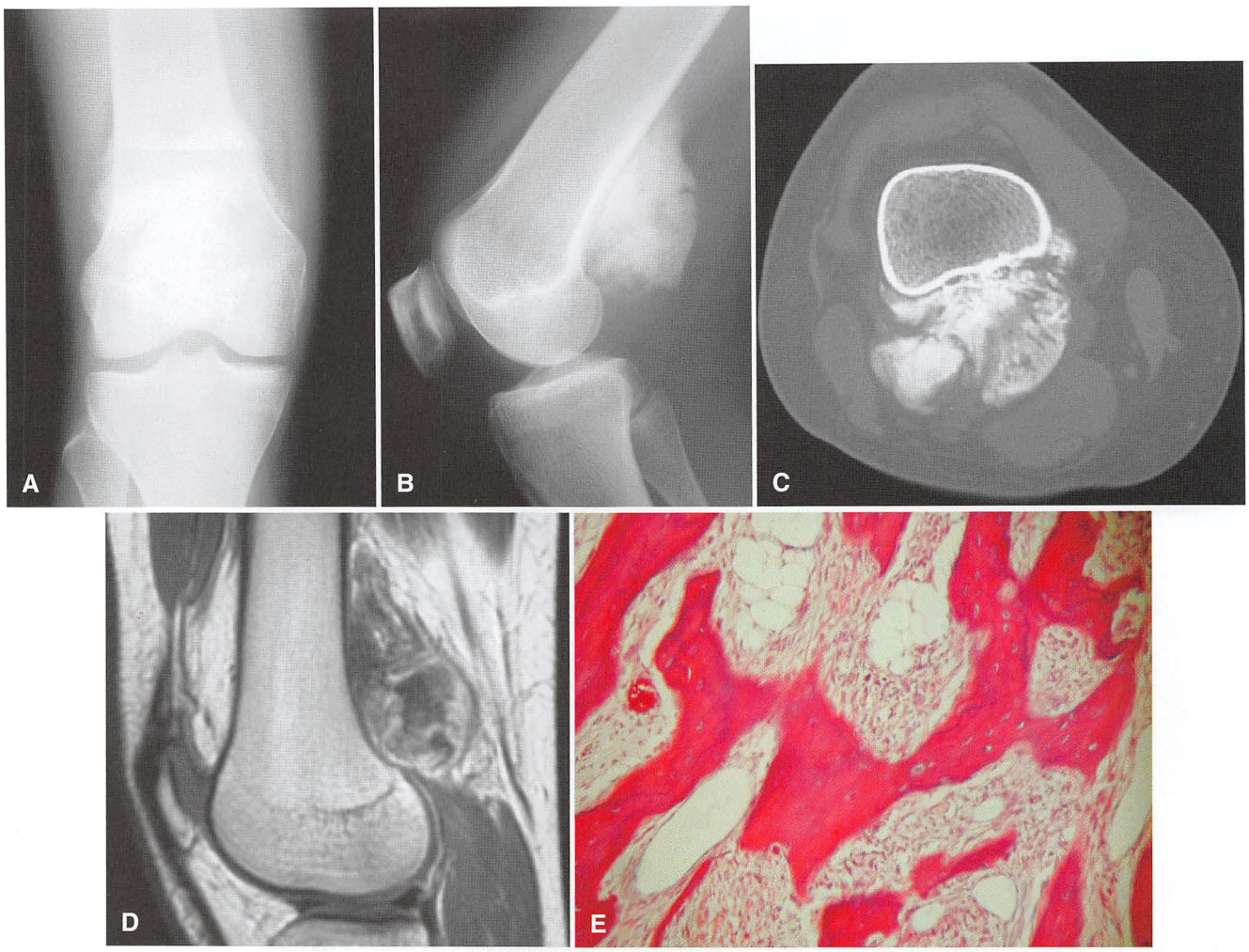

FIGURA 27-5 **A** e **B**, Radiografias anteroposterior e lateral de osteossarcoma parosteal surgindo em sua localização mais comum. **C** e **D**, TC e imagem de RM mostrando lesão originada na superfície posterior do fêmur distal sem envolvimento da cavidade medular. **E**, Aspecto microscópico típico de osteossarcoma parosteal. Células fusiformes levemente atípicas produzem trabéculas de aspecto relativamente normal.

Conforme afirmado, historicamente, os pacientes com osteossarcoma de alto grau foram tratados com amputação ampla ou radical imediata. Apesar desse tratamento, 80% dos pacientes com doença aparentemente isolada morreram de metástases distantes. A partir disto, pode ser deduzido que a maioria dos pacientes com osteossarcoma de alto grau possui micrometástases não detectáveis à apresentação. O objetivo da quimioterapia adjuvante ou neoadjuvante é tratar essas micrometástases. Atualmente, na maioria dos centros de oncologia musculoesquelética, o tratamento de osteossarcoma de alto grau consiste em quimioterapia neoadjuvante, cirurgia ampla ou radical (ressecção ou amputação), e quimioterapia adjuvante. Metástases pulmonares são igualmente ressecadas, se possível, após a quimioterapia neoadjuvante. A resposta histológica do tumor primário à quimioterapia neoadjuvante demonstrou ser um bom indicador de sobrevida no longo prazo. Mais de 90% de necrose tumoral indica um prognóstico muito bom. O osteossarcoma de baixo grau pode ser tratado com ressecção ampla ou amputação sem quimioterapia.

Cerca de 50% dos pacientes com osteossarcoma de alto grau possuem algum tipo de recaída após o tratamento inicial. Cerca de 10% dos pacientes apresentam reincidência local após ressecção ampla ou amputação ampla. Os pacientes que apresentam reincidência local têm um prognóstico bastante ruim e, em geral, são tratados com uma amputação radical (se a cura for o objetivo) e, posteriomente, com quimioterapia adicional. Metástases pulmonares tardias são igualmente tratadas com cirurgia e quimioterapia. Os fatores de prognósticos ruins incluem: recaída rápida após a conclusão do tratamento inicial, vários (mais de oito) nódulos pulmonares, nódulos pulmonares grandes (> 3 cm) e nódulos pulmonares irressecáveis. Pacientes com alguns nódulos pulmonares pequenos e ressecáveis, que ocorrem tardiamente, podem ter uma chance de 40% de cura com tratamento agressivo.

CONDROSSARCOMA

O condrossarcoma constitui cerca de 9% dos tumores malignos primários de osso, uma incidência de cerca de metade da incidência de osteossarcoma. É o segundo tumor primário não hematológico mais comum de osso. Ele ocorre em uma faixa etária ampla, com

picos entre os 40 e 60 anos para condrossarcoma primário e entre os 25 e 45 anos para condrossarcoma secundário. O condrossarcoma pode ocorrer em qualquer local; no entanto, a maioria ocorre em uma localizaçao proximal como a pelve, o fêmur proximal e o úmero proximal. Embora condrossarcomas raramente ocorram na mão, eles são o tipo de tumor primário do osso mais comum neste local. Assim como a maioria dos tumores ósseos, a incidência é levemente maior entre os homens. A predileção de raça não é significativa.

Clinicamente, a maioria dos pacientes com condrossarcoma primário relata um aumento da dor. Uma massa palpável também pode ser sentida. Condrossarcomas são, com frequência, de crescimento lento, e os sintomas podem estar presentes por vários anos antes de um paciente procurar atendimento médico. Dor na ausência de uma fratura patológica pode ser um importante fator para ajudar a diferenciar um encondroma de um condrossarcoma de baixo grau. Com frequência, os pacientes são encaminhados para avaliação de uma lesão cartilaginosa assintomática descoberta como um diagnostico incidental em uma cintilografia óssea ou radiografia realizada por outra razão. (A anormalidade radiográfica geralmente é a única razão pela qual o paciente é encaminhado ao oncologista ortopédico.) Embora uma anormalidade radiográfica assintomática seja comum em um paciente com encondroma, o diagnóstico de condrossarcoma seria extremamente raro nessa circunstância. Um condrossarcoma pode ocorrer na área de um "encondroma" tratado. Nessas circunstâncias, a amostra patológica original deve ser revista.

Condrossarcomas secundários surgem no local de uma lesão de cartilagem benigna preexistente. Eles ocorrem com mais frequência em situações com múltiplos encondromas e múltiplas exostoses hereditárias. Na doença de Ollier (encondromas múltiplos), a incidência de tumores malignos (geralmente condrossarcoma) é de aproximadamente 25%, aos 40 anos de idade, e em pacientes com síndrome de Maffucci (encondromas múltiplos com hemangiomas de tecido mole) a incidência pode ser ainda maior. Embora seja difícil analisar os dados para osteocondromas, a incidência de condrossarcoma secundário durante toda a vida é estimada em 5% para pacientes com exostoses múltiplas hereditárias e em aproximadamente 1% para pacientes com osteocondromas solitários (Fig. 27-6). Como discutido no Capítulo 25, a verdadeira incidência de degeneração maligna de osteocondromas é desconhecida. As estimativas publicadas tendem a ser bastante altas, devido ao efeito do viés de referência em dados patológicos nos centros de referência terciária. A verdadeira prevalência de osteocondromas na população em geral ainda é desconhecida. É difícil, por exemplo, determinar se um encondroma benigno solitário tem ou não o potencial de dar origem a um condrossarcoma secundário. Se isso ocorrer, a incidência não será alta o suficiente para justificar o tratamento profilático de encondromas assintomáticos. Outras condições que foram relatadas como estando associadas ao condrossarcoma secundário incluem condromatose sinovial, fibroma condromixoide, condroma periosteal, condroblastoma, tratamento com radiação anterior e displasia fibrosa.

Com frequência, o aspecto radiográfico do condrossarcoma é diagnóstico (Fig. 27-7). Como o encondroma, ele é uma lesão que surge na cavidade medular com calcificação de matriz irregular. Os padrões de calcificação foram descritos como "ponteados," "pipoca," ou "em forma de vírgula." No entanto, se comparado ao encondroma, o condrossarcoma tem um aspecto mais agressivo com destruição óssea, erosões corticais, reação periosteal, e, raramente, uma massa de tecido mole. A TC pode ser útil para mostrar erosão endosteal ou outros indícios de uma lesão destrutiva a fim de diferenciar lesões de cartilagem benignas das malignas. O local da lesão também deve ser considerado, pois as lesões na mão (o local mais comum para um encondroma, embora raro para um condrossarcoma) podem parecer agressivas e ainda assim ser diagnosticadas como benignas. A mesma quantidade de destruição cortical mostrada em uma lesão femoral pélvica ou proximal seria diagnóstica de um condrossarcoma. Por fim, o tamanho da cobertura cartilaginosa de um osteocondroma, conforme avaliado com TC ou RM, é importante para avaliar a possibilidade de um condrossarcoma secundário. Se a cobertura cartilaginosa for maior que 2 cm em um paciente com esqueleto maduro, deve ser considerada a existência de um condrossarcoma secundário.

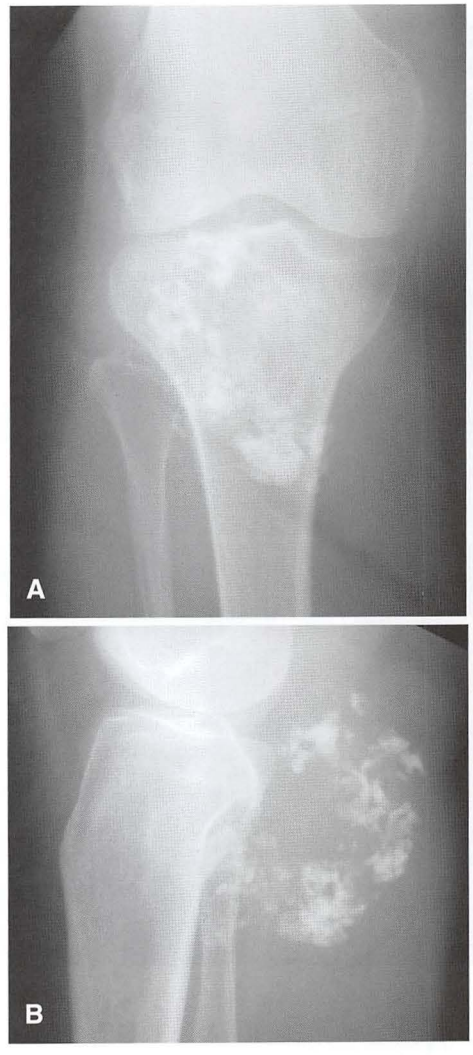

FIGURA 27-6 **A e B,** Radiografias anteroposterior e lateral de condrossarcoma resultante de osteocondroma preexistente em uma mulher de 67 anos.

Histologicamente, condrossarcomas convencionais são compostos de células malignas com matriz cartilaginosa abundante. (Se houver osteoide maligno, mesmo que em pequenas quantidades, o diagnóstico deve ser osteossarcoma condroblástico — um tumor com diferentes implicações prognósticas e terapêuticas.) Pode ser uma tarefa difícil diferenciar um condrossarcoma de baixo grau de um encondroma apenas com uma amostra de biópsia. Fatores que favorecem um diagnóstico maligno incluem hipercelularidade, núcleos inchados, células binucleadas além do

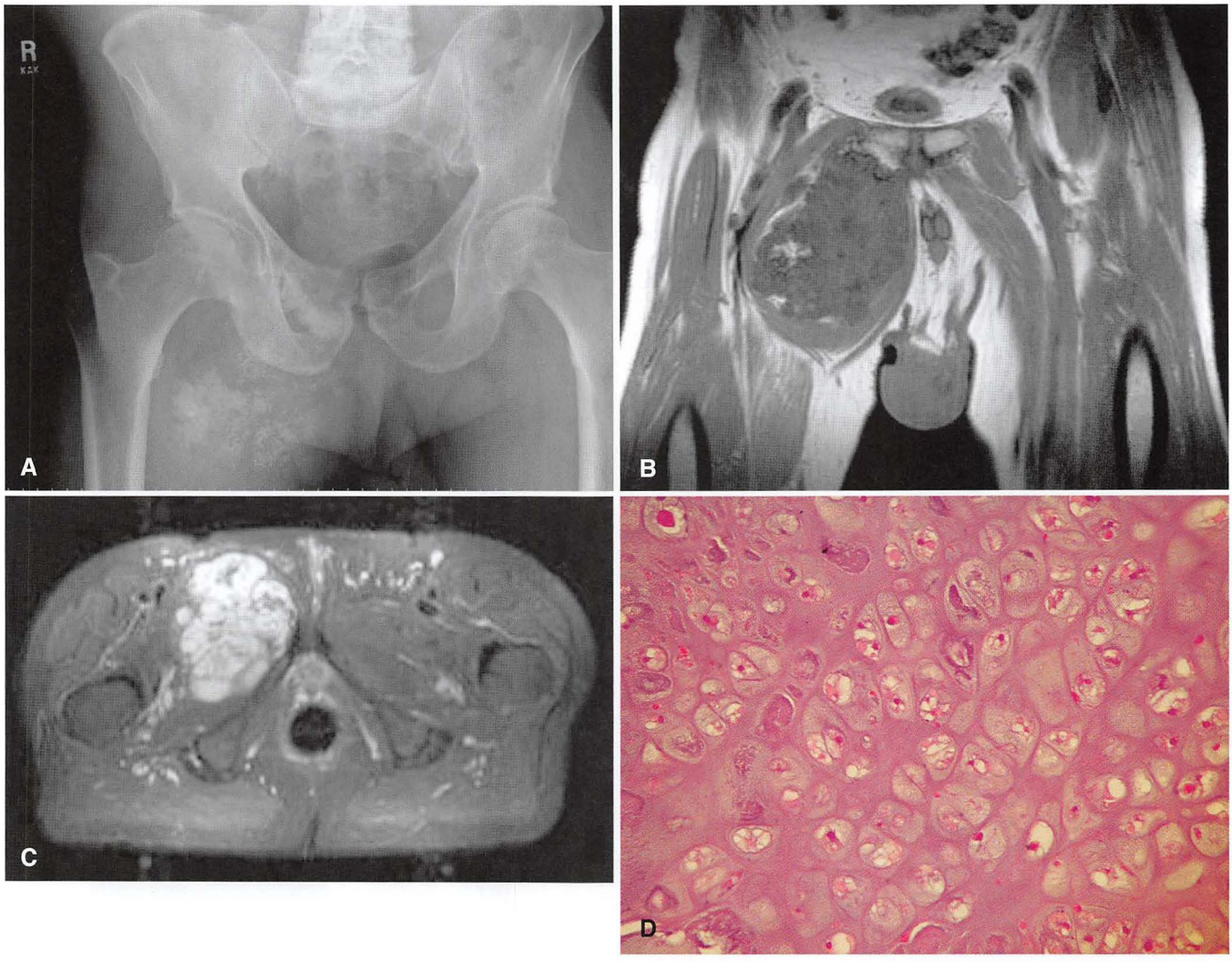

FIGURA 27-7 **A,** Vista anteroposterior da pelve de um homem de 78 anos revela um grande tumor surgindo no púbis com extensão de tecido mole. A massa possui calcificação pontuada consistente com um condrossarcoma. Embora a radiografia simples seja mais útil para determinar o diagnóstico, uma RM (**B** e **C**) define melhor a extensão da massa de tecido mole e sua relação com as estruturas anatômicas adjacentes. **D,** Aspecto típico de um condrossarcoma convencional.

normal, um padrão permeativo e aprisionamento de trabeculado ósseo (Fig. 27-8). Deve ser obtida a maior quantidade possível de tecido a partir da biópsia de uma lesão de alto risco. Talvez em nenhuma outra circunstância a correlação com os diagnósticos clínicos e radiográficos seja mais importante. Todas as lesões em um cenário de múltiplos encondromas, condroma periosteal, condromatose sinovial e encondromas da mão podem parecer hipercelulares e ainda assim podem ser benignas. Esse mesmo aspecto em uma amostra de biópsia coletada a partir de uma grande lesão pélvica solitária com erosões corticais exibidas radiograficamente seria um diagnóstico de condrossarcoma.

Subtipos histológicos menos comuns de condrossarcoma incluem condrossarcoma desdiferenciado, condrossarcoma de células claras e condrossarcoma mesenquimal. Juntos, esses subtipos constituem menos de 20% de todos os condrossarcomas. Histologicamente, um condrossarcoma desdiferenciado consiste em um sarcoma de alto grau (em geral, osteossarcoma seguido em frequência por fibrossarcoma e histiocitoma fibroso maligno) adjacente a outro condrossarcoma típico de baixo grau (Fig. 27-9). As características radiográficas de um condrossarcoma desdiferenciado muitas vezes mostram uma área radiolúcida mais agressiva justaposta a outro condrossarcoma típico.

O condrossarcoma de células claras é um tumor maligno de baixo grau. Como o nome indica, ele consiste em células redondas com citoplasma claro e abundante e bordas citoplasmáticas distintas com um fundo de matriz cartilaginosa. Células gigantes multinucleadas geralmente ficam evidentes. O condrossarcoma de células claras tem uma forte tendência a surgir em uma epífise (especialmente no fêmur proximal). Ele pode ter características radiográficas benignas e pode ser confundido com condroblastoma ou tumor de células gigantes.

O condrossarcoma mesenquimal é um tumor de alto grau constituído por células azuis, redondas e pequenas, com ilhas de cartilagem de aspecto benigno. As porções celulares muitas vezes apresentam um padrão de crescimento de hemangiopericitoma com vasos "coraliformes". Sob o aspecto radiográfico, o condrossarcoma

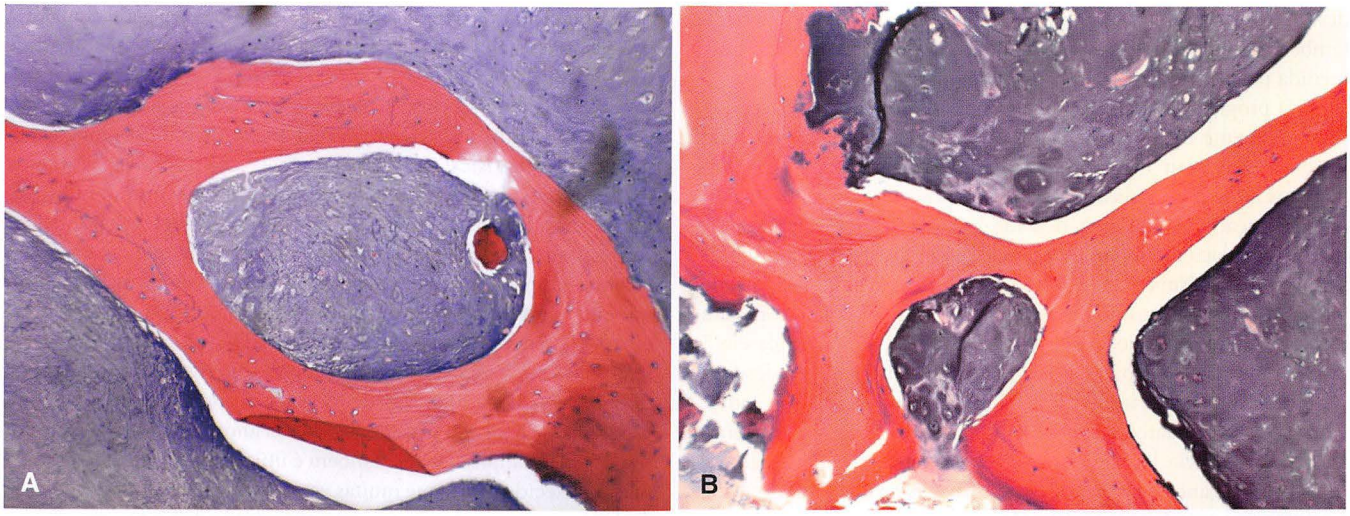

FIGURA 27-8 Fotomicrografias de baixa **(A)** e alta potência **(B)** de um condrossarcoma demonstram aprisionamento de trabeculados.

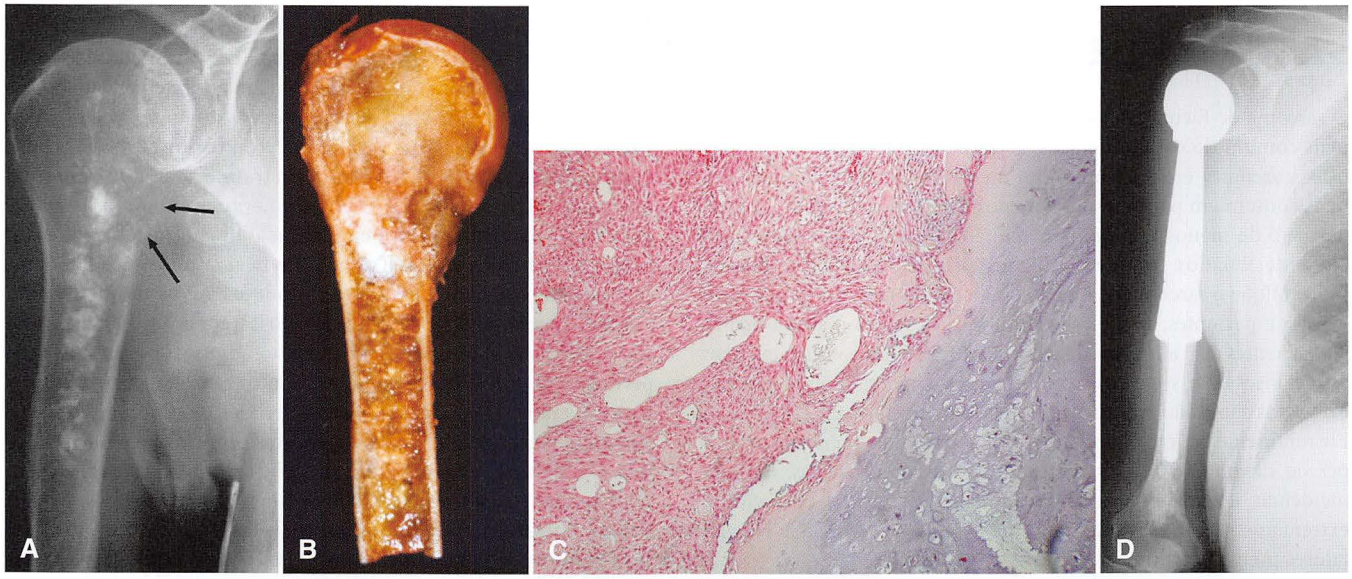

FIGURA 27-9 **A,** Vista anteroposterior do úmero proximal direito de mulher de 92 anos com condrossarcoma desdiferenciado mostra a área com aspecto agressivo (*setas*) adjacente a outro condrossarcoma típico. **B,** Amostra ressecada mostrando essas características. **C,** Aspecto microscópico típico de um condrossarcoma desdiferenciado. Sarcoma de células fusiformes de alto grau localizado adjacente ao condrossarcoma de baixo grau. **D,** Radiografia anteroposterior após reconstrução com endoprótese.

mesenquimal pode ser parecido com um condrossarcoma convencional. Entretanto, ele possui, com mais frequência, um aspecto radiográfico agressivo inespecífico.

O tratamento do condrossarcoma de baixo grau é controverso, com muitos autores relatando ótimos resultados após curetagem prolongada e tratamentos adjuvantes intraoperatórios. A curetagem prolongada é considerada um tratamento adequado apenas para lesões de baixo grau que estão confinadas no canal medular. Lesões com extensão do tecido mole devem ser tratadas de maneira semelhante às lesões de alto grau. O tratamento de condrossarcoma de alto grau consiste em ressecção ou amputação radical ou ampla. Como a cartilagem é relativamente avascular, as células sobrevivem facilmente a transplantes. A taxa de reincidência local após a contaminação tumoral intraoperatória é alta. Para lesões em um local descartável, uma ressecção ampla primária sem biópsia pode ser indicada para diminuir a chance de contaminação tumoral. Após a ressecção ampla, a reincidência local é inferior a 10% e pode ser tratada com outra ressecção ampla ou amputação ampla. Da mesma forma, as metástases pulmonares devem ser tratadas com ressecção cirúrgica, se possível. A quimioterapia não desempenha nenhum papel no tratamento do condrossarcoma convencional, mas atualmente está sendo avaliada para o tratamento de condrossarcomas

desdiferenciados e mesenquimais. Do mesmo modo, a radioterapia também desempenha um papel limitado e só é utilizada como uma medida paliativa para lesões cirurgicamente inacessíveis.

O prognóstico para pacientes com condrossarcoma depende principalmente do tamanho, grau e localização da lesão. Se uma lesão de alto grau não pode ser completamente ressecada com margens amplas ou radicais (geralmente por causa de seu tamanho ou localização), uma reincidência local se torna provável. Há relatos recentes de pacientes com lesões de baixo grau com taxa de sobrevida em 10 anos superior a 90%, ao passo que também há relatos de pacientes com condrossarcoma convencional de alto grau com taxa de sobrevida em 10 anos de 20% a 40%. A taxa de sobrevida em 5 anos é inferior a 15% para pacientes com condrossarcoma desdiferenciado, com a maioria das mortes ocorrendo nos primeiros 2 anos. Como os condrossarcomas possuem muitas vezes um crescimento lento, reincidência local e metástases pulmonares podem não ser detectadas até anos ou décadas após o procedimento primário. Uma porcentagem significativa de reincidências mostra um grau histológico maior que o tumor original. Acompanhamento no longo prazo com imagens regulares do local da cirurgia e do tórax é imprescindível para que o tratamento possa ser iniciado imediatamente em caso de reincidência.

SARCOMA DE EWING

O sarcoma de Ewing é o terceiro tumor primário não hematológico mais comum do osso, porém é o segundo mais comum (depois do osteossarcoma) em pacientes com menos de 30 anos de idade e o mais comum em pacientes com menos de 10 anos de idade. A incidência é de menos de um em 1 milhão por ano, o que representa cerca de 9% dos tumores malignos primários do osso. Relatos indicam que o sarcoma de Ewing tem ocorrido em uma ampla faixa etária de pacientes, desde crianças a idosos, mas a maioria ocorre em pacientes de 5 a 25 anos de idade. Os locais mais comuns incluem as metáfises de ossos longos (muitas vezes com extensão na diáfise) e de ossos chatos do ombro e da cintura pélvica (Figs. 27-10 e 27-11). Ele raramente ocorre na coluna vertebral ou nos pequenos ossos dos pés ou das mãos. Como a maioria dos sarcomas ósseos, há uma incidência levemente maior em homens. O sarcoma de Ewing é extremamente raro em indivíduos de ascendência africana. Não há fatores predisponentes conhecidos.

Dor é uma queixa quase universal dos pacientes com sarcoma de Ewing. Em geral o início é insidioso, e a dor pode ser de longa duração antes de o paciente procurar atendimento médico. Inicialmente, a dor pode ser apenas leve e intermitente e pode responder ao tratamento inicial conservador. O atraso médio entre o início dos sintomas até o diagnóstico tem sido relatado como sendo de 34 semanas. O atraso médio do paciente em um estudo foi de 15 semanas a partir do início dos sintomas até a primeira consulta médica, e o atraso médio do médico foi de 19 semanas a partir da primeira visita até o diagnóstico correto. Esses números mostram a importância das radiografias na visita inicial e de sua reverificação em visitas posteriores, caso o paciente continue a apresentar os sintomas.

Além da dor, os pacientes podem também apresentar febre, eritema e inchaço, o que sugere osteomielite. Estudos laboratoriais podem revelar aumento da contagem de leucócitos, uma taxa elevada de sedimentação de eritrócitos e um nível elevado de proteína C-reativa. Para complicar ainda mais, um aspirado de agulha de sarcoma de Ewing pode se assemelhar macroscopicamente a pus, e o tecido pode ser enviado integralmente para a microbiologia, sem nenhuma quantidade para a patologia. (Como regra geral, a maioria das amostras de biópsia deve ser enviada para análise patológica e de cultura.)

De maneira clássica, o sarcoma de Ewing aparece em radiografias como uma lesão destrutiva na diáfise de um osso longo com uma reação periosteal em "casca de cebola". Na realidade, o sarcoma de Ewing se origina com mais frequência na metáfise de um osso longo, mas se estende por uma distância considerável na diáfise. Embora metástases "salteadas" (semelhantes às que ocorrem no osteossarcoma) não sejam relatadas no sarcoma de Ewing, é comum que uma grande parte do osso (ou até mesmo todo o osso) esteja envolvida. Em ossos chatos, o sarcoma de Ewing aparece como uma lesão destrutiva não específica. Independentemente da localização, deve ser solicitada uma RM de todo o osso para avaliar a extensão da lesão, que em geral se estende além da anormalidade aparente em radiografias simples. A RM também é útil para avaliar a extensão da massa de tecido mole, que muitas vezes é consideravelmente grande. Todos os pacientes devem ter uma radiografia de base e uma TC do tórax, pois o pulmão é o local mais comum de metástases. Deve ser realizada uma cintilografia óssea, pois o osso é o segundo local mais comum de metástases. Em contraste com outros sarcomas ósseos, um aspirado de medula óssea deve ser obtido como parte da rotina do diagnóstico de sarcoma de Ewing para descartar doença sistêmica difusa.

Em termos histológicos, o sarcoma de Ewing é composto por pequenas células azuis com pouquíssima matriz intercelular. Muitas vezes, é necessário que estudos citogenéticos ou imuno-histoquímicos diferenciem o sarcoma de Ewing de outros tumores de células azuis pequenas. O t(11;22) (q24;q12) é a translocação de diagnóstico mais comum de sarcoma de Ewing e está presente em mais de 90% dos casos. Também foram identificadas outras translocações diagnósticas, incluindo t(21;22)(q22;q12) e t(7;22)(p22;q12). A coloração por imuno-histoquímica para o produto do gene *CD99* tem sido relatada como sendo específica para o sarcoma de Ewing. Além disso, sarcomas de Ewing normalmente são positivos para o ácido periódico de Schiff (devido ao glicogênio intracelular) e negativos para reticulina. Isso está em contraste com os linfomas, que são negativos para o ácido periódico de Schiff e positivos para a reticulina. Os linfomas também possuem coloração positiva para antígenos comuns leucocitários e outros antígenos de células B e T. Rabdomiossarcoma embrionário apresenta colorações positivas para desmina, mioglobina, e ácinos específicos do músculo. Hemangiopericitomas apresentam coloração positiva para o fator VIII e carcinomas e melanomas metastáticos de pequenas células apresentam coloração positiva para citoqueratina.

O pior fator prognóstico é a presença de metástases distantes. Mesmo com tratamento agressivo, pacientes com metástases têm apenas 20% de chance de sobrevida no longo prazo. O tamanho da lesão primária tem demonstrado significado prognóstico, embora parâmetros específicos não tenham sido firmemente estabelecidos. A localização também sido relatada como tendo significância prognóstica, mas é difícil diferenciar os efeitos da localização e tamanho, pois a maioria dos tumores localizados proximalmente é maior na apresentação do que aqueles localizados distalmente. O grau histológico não tem significância prognóstica, pois todos os sarcomas de Ewing são considerados de alto grau. Febre, anemia e elevação dos valores laboratoriais (contagem de leucócitos, taxa de sedimentação de eritrócitos, desidrogenase lática) foram relatados como indicativos de uma doença mais extensa e um pior prognóstico. A idade avançada à apresentação (com um limite de cerca de 12 a 15 anos) e o sexo masculino também foram relatados como sendo associados a um pior prognóstico. A translocação específica t(11;22) em relação a t(21;22)

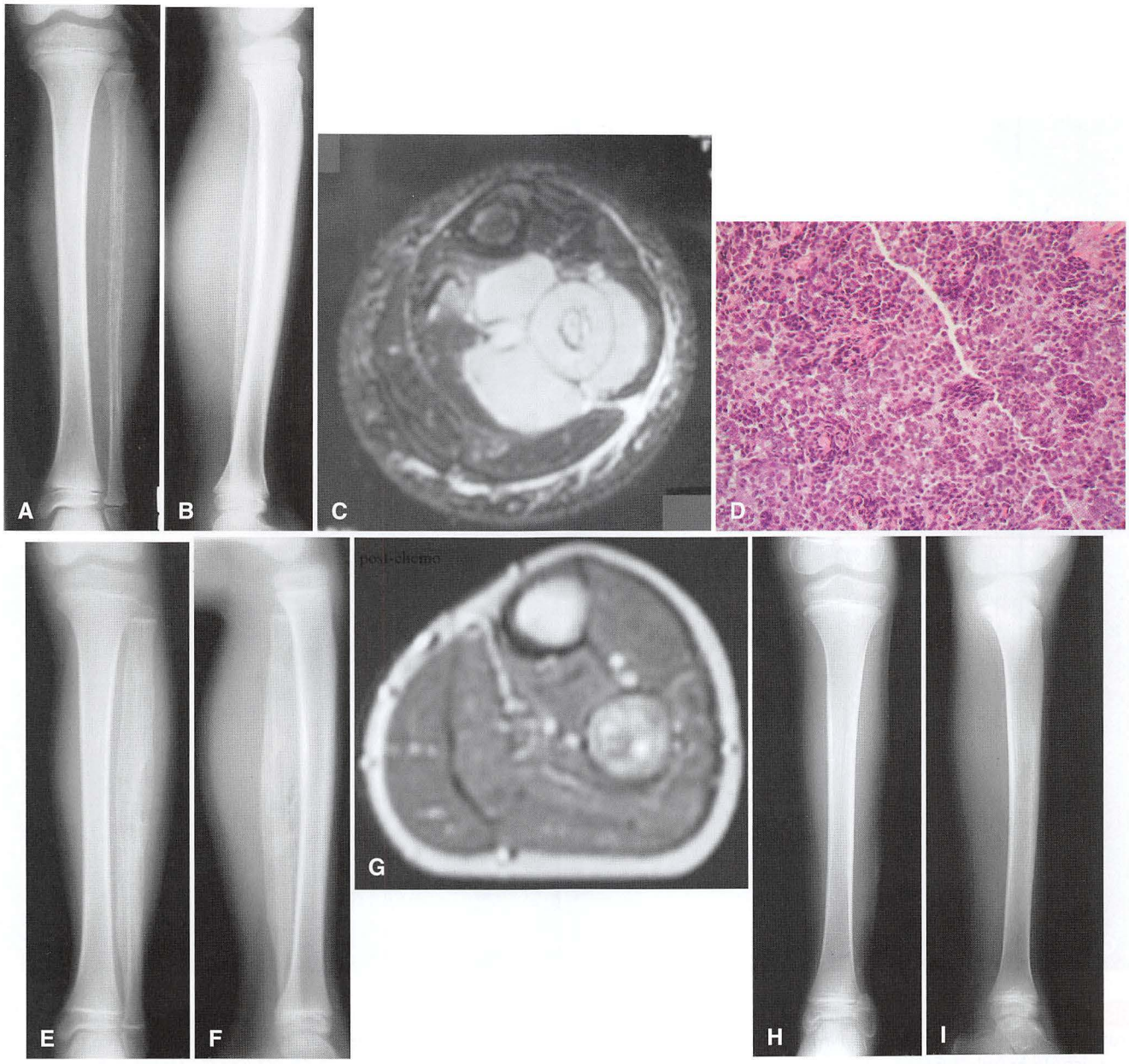

FIGURA 27-10 **A** e **B,** Radiografias anteroposterior e lateral da fíbula esquerda de uma menina de 7 anos com sarcoma de Ewing. O envolvimento de grande parte do osso (ou mesmo todo o osso) é típico de sarcoma de Ewing. **C,** A imagem de RM mostra uma grande massa de tecido mole. **D,** Aspecto microscópico típico de sarcoma de Ewing. **E** e **F,** Radiografias anteroposterior e lateral após a conclusão da quimioterapia neoadjuvante. Observe o aumento da ossificação da lesão. **G,** Nova imagem de RM após a quimioterapia neoadjuvante mostra redução no tamanho da massa de tecido mole. **H** e **I,** Radiografias anteroposterior e lateral da tíbia esquerda após ressecção ampla do tumor. A fise fibular distal foi preservada. A ressecção ampla evita as complicações associadas com radioterapia no crescimento infantil.

não parece afetar a evolução clínica; no entanto, as alterações genéticas secundárias, tais como a expressão do gene TP53 aberrante, podem revelar-se importantes. Tal como acontece com o osteossarcoma, a resposta histológica da quimioterapia neoadjuvante tem demonstrado ser importante para o prognóstico. Mais de 90% de necrose após quimioterapia pré-operatória indica um bom prognóstico.

O tratamento do sarcoma de Ewing deve incluir quimioterapia neoadjuvante ou adjuvante, ou ambas, para o tratamento de metástases distantes que possam ou não estar prontamente evidentes no estádio inicial. Antes do uso da quimioterapia com agentes múltiplos, a sobrevida no longo prazo foi inferior a 10%. Atualmente, a maioria dos centros relata taxas de sobrevida no longo prazo de 60% a 75%.

O tratamento local da lesão primária é mais controverso. O sarcoma de Ewing é radiossensível, mas alguns autores relatam uma diminuição da taxa de reincidência local (< 10%) e um aumento da taxa de sobrevida global com ressecção ampla do tumor primário. No entanto, esses relatórios são de difícil interpretação, pois os tumores

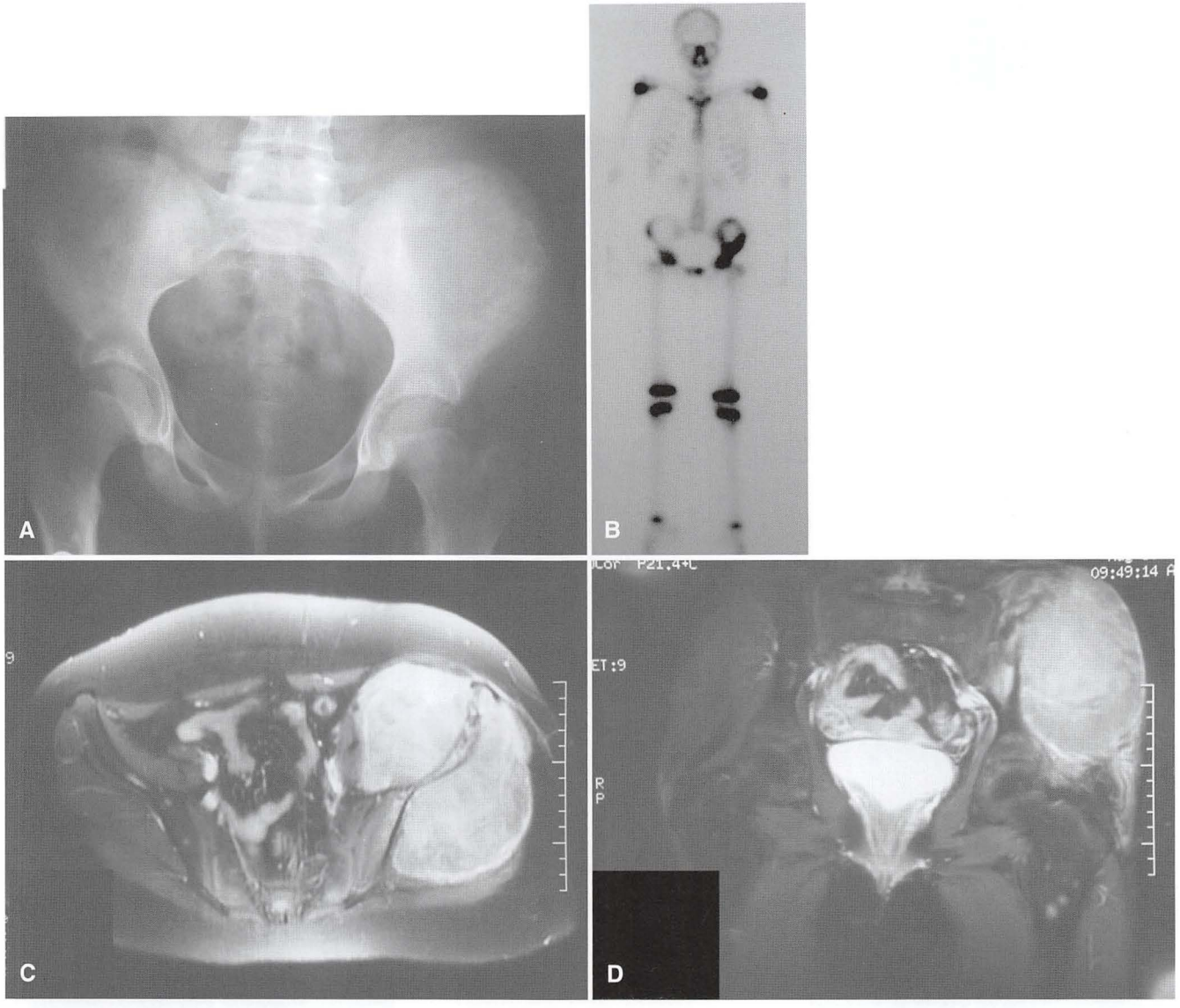

FIGURA 27-11 **A,** Radiografia anteroposterior de uma menina de 13 anos com sarcoma de Ewing da hemipelve esquerda. **B,** Cintilografia óssea. **C** e **D,** Imagens de RM axial e coronal mostram toda a extensão da lesão. Devido à morbidade associada com o tratamento cirúrgico de grande tumor neste local, a paciente foi tratada com quimioterapia e radiação; 3,5 anos após o tratamento não houve evidência da doença.

grandes centrais e irressecáveis muitas vezes são tratados com radiação, enquanto as lesões menores e mais acessíveis (que inerentemente possuem um prognóstico melhor) são mais propensas a serem tratadas com cirurgia. Nesse momento, a escolha entre a cirurgia e a radioterapia para o tratamento da lesão primária deve ser feita individualmente. Estudos de estadiamento devem ser repetidos após a quimioterapia neoadjuvante. As repetições de radiografias muitas vezes mostram aumento da ossificação, e as repetições de RM muitas vezes mostram uma diminuição acentuada na massa de tecido mole. Nesse ponto, se aparentemente a lesão pode ser ressecada com margens amplas e um *deficit* funcional aceitável, a cirurgia deve ser o tratamento da lesão primária. Se as margens amplas forem difíceis de ser obtidas ou se o *deficit* funcional resultante da cirurgia for inaceitável, a radiação da lesão primária é uma alternativa considerável. A radiação também pode ser utilizada como um adjuvante após uma ressecção marginal ou uma ressecção ampla contaminada. O plano de tratamento em cada caso é estabelecido de maneira mais adequada após longas discussões com o paciente e a família. As discussões devem incluir função esperada após amputação, cirurgia de salvamento do membro ou a radiação e os riscos inerentes em curto e longo prazo envolvidos em cada opção.

A recaída da doença está associada a um mau prognóstico apesar do tratamento agressivo da reincidência com nova cirurgia, radioterapia e quimioterapia. Há relatos recentes de pacientes com recaída local e taxa de sobrevida em 5 anos de cerca de 20%, ao passo que pacientes com recaída de metástases distantes apresentaram uma taxa de sobrevida em 5 anos de cerca de 10%. Tal como acontece com o osteossarcoma, o tempo de recaída tem significância prognóstica. Os pacientes com recaída no primeiro ano após o tratamento primário têm um prognóstico pior que o dos pacientes que têm um prolongado intervalo livre de doenças.

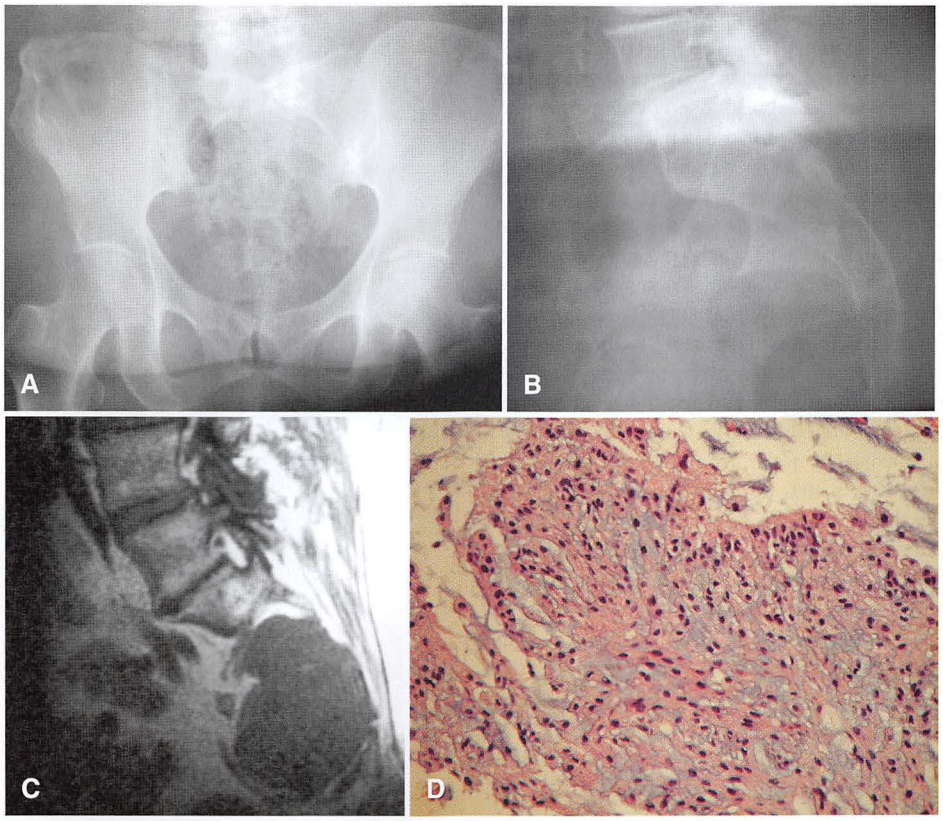

FIGURA 27-12 **A** e **B,** Vistas anteroposterior e lateral do sacro de um paciente com cordoma sacrococcígeo. Essa lesão pode ser perdida facilmente devido a gases intestinais sobrejacentes. **C,** Imagem de RM mostrando a lesão com clareza. **D,** Aspecto microscópico típico do cordoma. As células com citoplasma vacuolizado abundante (células fisalíferas) estão dispostas em fascículos com fundo mucinoso.

CORDOMA

Cordoma é uma neoplasia maligna rara que surge a partir de restos de notocorda. Na série da Mayo Clinic, ele representa cerca de 4% dos tumores malignos primários do osso. O cordoma é a segunda malignidade primária mais comum na coluna (atrás do mieloma) e é a malignidade primária mais comum do sacro. Mais de 50% dos cordomas surgem na área sacrococcígea, e mais de 30% surgem na base do crânio. O restante está disperso por todo o resto da coluna. O pico de incidência para cordomas sacrococcígeos ocorre entre os 50 e 70 anos, enquanto o pico de lesões esfeno-occipitais é entre os 40 e 60 anos. A maioria das séries mostra uma predominância marcante do sexo masculino (3:1), especialmente para tumores sacrococcígeos.

Os sinais e sintomas presentes variam de acordo com o local da lesão. Como a maioria dos cordomas possui crescimento lento, os pacientes frequentemente têm sintomas por mais de 1 ano antes do diagnóstico. Pacientes com tumores na região esfeno-occipital podem relatar dores de cabeça ou sintomas relacionados à compressão dos nervos cranianos. Na coluna vertebral, os sintomas podem ser causados por compressão da medula ou da raiz. Se houver uma massa anterior com uma lesão da coluna cervical, os sintomas podem ser semelhantes aos causados por um abscesso retrofaríngeo. A queixa mais comum em pacientes com tumores sacrococcígeos é a dor lombar. Distúrbios intestinais e da bexiga e dor ciática também são comuns com tumores sacrais. Uma massa palpável com frequência está presente no exame retal.

Aos exames radiográficos, cordomas aparecem como lesões destrutivas (Fig. 27-12). Eles quase sempre surgem a partir da linha média. Muitas vezes, as lesões sacrococcígeas são perdidas no exame radiográfico inicial devido a gases intestinais sobrejacentes. Eles em geral são vistos com mais facilidade em uma vista lateral do sacro. Da mesma forma, o acúmulo de radioisótopos na bexiga pode obscurecer um tumor sacral em uma cintilografia óssea. Mais de 50% dos cordomas exibem calcificação radiograficamente detectável. Uma TC pode ser mais bem indicada para detectar calcificação (o que pode ajudar no diagnóstico), mas a RM é melhor para determinar a extensão da lesão e sua relação com outras estruturas anatômicas. Um problema comum na avaliação de um paciente com cordoma e dor lombar é solicitar uma ressonância magnética apenas da coluna; esse exame geralmente não detecta um cordoma sacrococcígeo porque a maioria deles surge abaixo da S3.

À microscopia, o cordoma aparece como lóbulos de células separadas por faixas fibrosas. As células geralmente contêm citoplasma vacuolizado abundante (células fisalíferas). As células em geral estão dispostas em longos cordões, ou "medulas", com um fundo mucinoso. A maioria dos cordomas é de baixo grau, embora existam cordomas desdiferenciados. Esses cordomas desdiferenciados contêm áreas de um sarcoma de alto grau — mais frequentemente um histiocitoma fibroso maligno — e se comportam de forma mais agressiva.

O tratamento primário consiste em ressecção cirúrgica com margens amplas, mesmo que isso crie um *deficit* neurológico, pois o crescimento progressivo do tumor criaria um *deficit* neurológico

de qualquer maneira e, possivelmente, uma doença metastática. Uma ressecção que preserve as raízes do nervo S3 resulta bilateralmente em funções intestinal e vesical relativamente normais, enquanto a ressecção acima deste nível resulta em perda parcial das funções intestinal e vesical. Uma ressecção das raízes do nervo S2 resulta em perda completa do controle das funções intestinal e vesical. Se margens amplas não puderem ser obtidas, ou se a contaminação do tumor ocorrer no intraoperatório, uma radiação pode ser benéfica. A radiação também pode beneficiar pacientes nos quais a ressecção não seja viável, embora a cura seja raramente, ou nunca, alcançada nesses pacientes. Não há nenhum benefício comprovado com quimioterapia. Da mesma forma, metástases distantes são tratadas cirurgicamente.

A taxa de sobrevida global em 5 anos para pacientes com cordomas é de aproximadamente 60% a 80%, mas a taxa de sobrevida continua a diminuir com um maior acompanhamento devido às reincidências tardias (25% a 40% de taxa de sobrevida em 10 anos). As reincidências locais são comuns, devido à dificuldade encontrada na obtenção de margens amplas. Sexo masculino e idade mais jovem no momento do diagnóstico são características relatadas como estando associadas a um prognóstico favorável. Uma localização mais distal para lesões sacrais também está associada a um melhor prognóstico. Metástases são raras na apresentação inicial (< 5%), mas podem ocorrer mais tarde em 30% a 60% dos casos. Além dos pulmões, as metástases são comuns nos ossos e em locais pouco usuais, tais como a pele, a pálpebra, o cérebro, o fígado e outros órgãos internos.

ADAMANTINOMA

Adamantinoma é uma neoplasia rara que representa menos de 1% de todos os tumores malignos primários do osso. O adamantinoma tem uma distribuição ampla de idade, mas a maioria dos pacientes se encontra na segunda ou terceira década, no momento do diagnóstico. Ele tem uma predileção peculiar para ocorrer na tíbia (aproximadamente 85%) e pode também envolver a fíbula ipsolateral. Foi postulado que o adamantinoma surge de ninhos aberrantes de células epiteliais, que seriam responsáveis pelo fato de esse tumor ocorrer principalmente no osso, que está em uma localização subcutânea.

A dor é o sintoma mais comum. Como a lesão é tipicamente de crescimento lento, a dor pode estar presente por muitos anos antes que o paciente procure atendimento médico. E considerando que a lesão geralmente ocorre em um local subcutâneo, uma massa palpável pode estar presente. Aproximadamente 20% dos pacientes possuem uma fratura patológica.

O aspecto radiográfico mais comum é o de lesões radiolúcidas bem demarcadas na diáfise da tíbia (Fig. 27-13). As lesões radiolúcidas são separadas por áreas de osso denso e esclerótico. Embora o aspecto radiográfico seja semelhante ao da osteofibrodisplasia, o adamantinoma geralmente possui um aspecto mais agressivo. Uma grande parte ou mesmo toda a tíbia pode estar envolvida. Muitas vezes, a fíbula também está envolvida por extensão direta do tumor.

Microscopicamente, o adamantinoma consiste em ilhas de células epiteliais em um estroma fibroso. Algumas áreas do tumor se assemelham à displasia fibrosa ou à osteofibrodisplasia. (Alguns autores consideram o adamantinoma como sendo uma variante maligna da osteofibrodisplasia.) A atipia nuclear é mínima, e as figuras de mitose são raras. A coloração por imuno-histoquímica é geralmente positiva para citoqueratinas e vimentina. De modo geral, ele é uma lesão de baixo grau, e as características histológicas não são preditivas de comportamento.

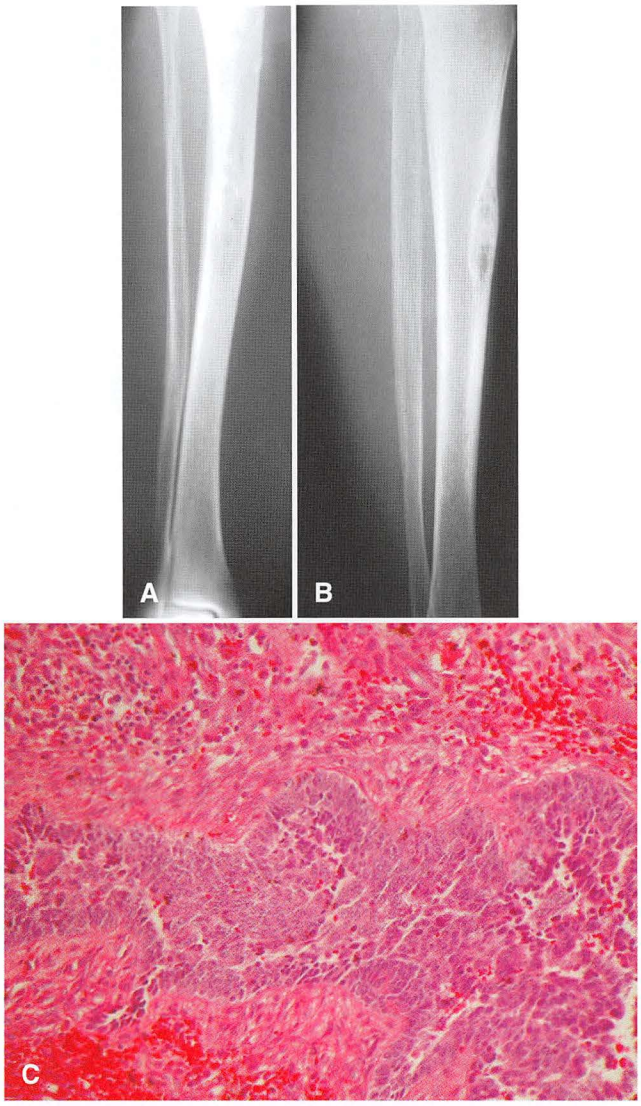

FIGURA 27-13 **A** e **B**, Radiografias anteroposterior e lateral da fíbula esquerda de um homem de 79 anos com adamantinoma. **C**, Aspecto microscópico típico de um adamantinoma. Ilhas de células epitelioides são vistas com fundo fibroso.

O tratamento ideal do adamantinoma é a ressecção ou amputação ampla. O tumor em geral é resistente à quimioterapia e à radioterapia. A reincidência local ocorre em aproximadamente 25% dos pacientes, devendo-se considerar a amputação nesses casos. As metástases são raras à apresentação, mas podem ocorrer mais tarde em 30% dos pacientes. A taxa de sobrevida global em 10 anos é de aproximadamente 85%. O prognóstico depende praticamente da adequação da margem cirúrgica. Em comparação com pacientes que se submetem a procedimentos cirúrgicos marginais ou intralesionais, os pacientes com procedimentos amplos ou radicais têm taxas de reincidência local e metástases reduzidas significativamente (< 10%). Devido à natureza de crescimento lento da lesão, reincidência local ou metástase podem ocorrer bem tardiamente; de acordo com relatos, cerca de 19 anos após o tratamento inicial. A importância do acompanhamento no longo prazo deve ser ressaltada.

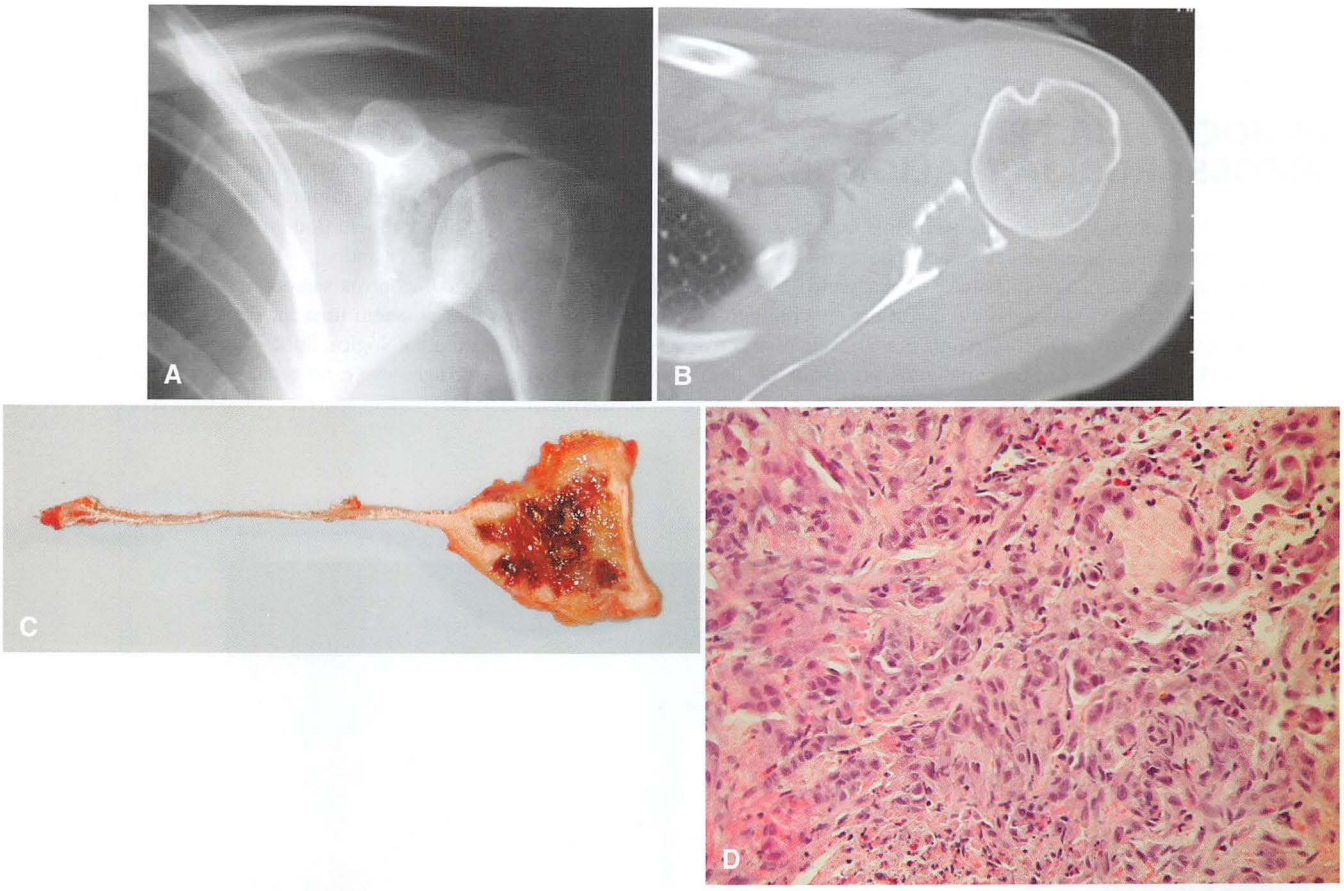

FIGURA 27-14 **A,** Vista anteroposterior do ombro esquerdo de uma mulher de 37 anos com hemangioendotelioma revela lesão destrutiva na glenoide esquerda. **B,** A TC mostra melhor a extensão da lesão. **C,** Foto da amostra ressecada. **D,** Aparência microscópica típica da hemangioendotelioma. Células endoteliais malignas produzem canais vasculares de anastomose. Essas células são positivas para o antígeno relacionado ao fator VIII.

TUMORES VASCULARES MALIGNOS

A terminologia utilizada para descrever tumores vasculares malignos na literatura é confusa. Múltiplos termos têm sido utilizados alternadamente, incluindo *hemangioendotelioma*, *sarcoma hemangioendotelial*, *hemangiossarcoma*, *angiossarcoma*, e outros. Mesmo que não seja estritamente definido, os autores usam o termo *hemangioendotelioma* para descrever tumores vasculares malignos de baixo grau e *angiossarcoma* para descrever tumores vasculares malignos de alto grau.

Esses raros tumores constituem 1% de todos os tumores malignos dos ossos. Após a primeira década, eles podem ocorrer em qualquer idade e em qualquer osso. Há uma pequena predominância de indivíduos do sexo masculino, sem distinção de raça. A síndrome de Stewart-Treves refere-se à ocorrência de angiossarcoma em um linfedema crônico (p. ex., na extremidade superior de uma paciente que realizou anteriormente uma mastectomia radical). Também foi relatado que angiossarcomas ocorreram adjacentes a implantes ortopédicos, mesmo que uma relação causal não tenha sido firmemente estabelecida.

Dores ou, mais raramente, fraturas patológicas são as queixas de apresentação. A duração dos sintomas varia de acordo com o grau do tumor. O aspecto radiográfico dessa lesão também está correlacionado com o grau. Tumores de baixo grau aparecem como lesões líticas bem demarcadas que podem ou não ter a formação de ossos reativos circunjacentes (Fig. 27-14). Tumores de alto grau possuem um aspecto mais permeativo. A reação periosteal é incomum. Tumores vasculares malignos possuem uma tendência peculiar de serem multicêntricos, independentemente do grau. É mais comum que múltiplas lesões sejam encontradas dentro do mesmo osso ou de múltiplos ossos na mesma extremidade.

À microscopia, tumores de baixo grau exibem canais vasculares de anastomose bem formados e alinhados por células endoteliais inchadas. Pode ser difícil distinguir entre hemangioendoteliomas bem diferenciados e hemangiomas benignos. Lesões de alto grau podem ser pleomórficas e indistinguíveis do sarcoma ou carcinoma. Em algumas lesões extremamente pleomórficas, o diagnóstico pode ser feito apenas através da imuno-histoquímica. Mesmo que o carcinoma metastático e tumores vasculares malignos possam ser positivos para queratina, o antígeno relacionado ao fator VIII, o CD31 e o CD34 devem ser positivos apenas em tumores vasculares.

O tratamento é individualizado conforme a situação clínica. Lesões solitárias são tratadas com ressecção ampla, se possível. A radiação pode ser utilizada com sucesso no tratamento de lesões cirurgicamente inacessíveis ou em tratamentos de múltiplas lesões. Para lesões de alto grau, a quimioterapia adjuvante pode ser adicionada ao tratamento. O prognóstico depende principalmente do grau. Pacientes com lesões de baixo grau podem ter uma chance

acima de 80% de sobrevida em longo prazo, enquanto pacientes com tumores de alto grau possuem menos de 20% de taxa de sobrevida.

HISTIOCITOMA FIBROSO E FIBROSSARCOMA MALIGNOS

Mesmo que o histiocitoma fibroso e fibrossarcoma malignos estejam descritos na literatura como entidades separadas, a distinção às vezes é arbitrária. A apresentação, o prognóstico e o tratamento dessas duas entidades são similares; portanto, elas são discutidas em conjunto.

O histiocitoma fibroso e fibrossarcoma malignos do osso constituem entre 3% e 5% dos tumores malignos primários do osso. Excluindo a primeira década, eles ocorrem em qualquer idade, com frequências comparáveis. Homens e mulheres são igualmente afetados. Há uma pequena tendência de que a lesão ocorra na metáfise distal do fêmur ou na metáfise proximal da tíbia; no entanto, qualquer osso pode ser afetado. Aproximadamente 25% desses tumores são considerados secundários a uma anormalidade preexistente do osso. As condições predisponentes mais relatadas incluem doença de Paget, radiações anteriores, tumores de células gigantes e infarto ósseo (Fig. 27-15). Elas também podem ocorrer como parte de um condrossarcoma desdiferenciado.

Como ocorre com outros sarcomas de osso, os pacientes se queixam de dor. Eles possuem uma incidência maior (aproximadamente 20%) de fratura patológica. Radiograficamente, esses tumores possuem um aspecto agressivo e, no geral, são puramente líticos com bordas indistintas. Eles podem aparecer como uma área de destruição

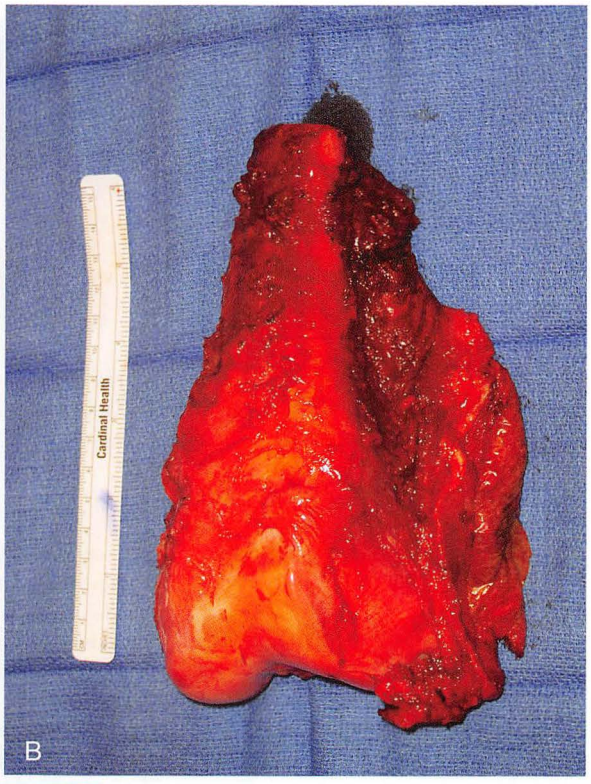

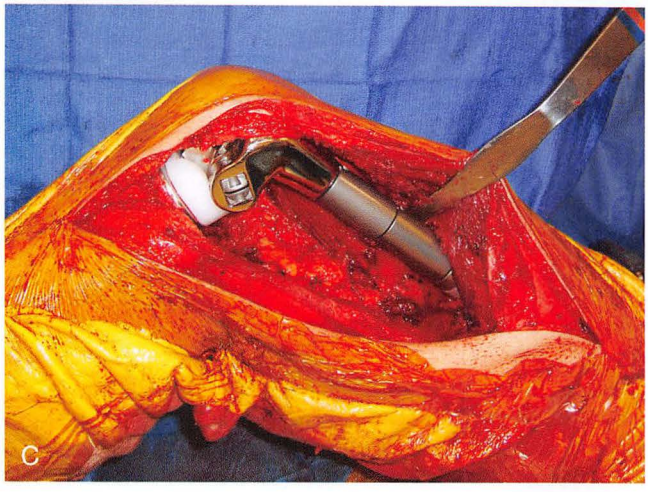

FIGURA 27-15 AUma garota de 12 anos queixou-se por 3 meses de uma dor crescente no joelho direito. **A,** Radiografia anteroposterior do fêmur distal direito demonstra uma lesão ampla, destrutiva e puramente lítica. Após a biópsia ter revelado que esse era um histiocitoma fibroso maligno, ela realizou a quimioterapia neoadjuvante, seguida por uma ressecção ampla **(B)** e reconstrução com endoprótese **(C)**.

do osso adjacente em um local que, sob os demais aspectos, poderia ser típico da doença de Piaget ou infarto ósseo. Não há reação periosteal, a menos que uma fratura patológica tenha ocorrido.

Em termos histológicos, o aspecto clássico de histiocitoma fibroso maligno é um sarcoma de célula fusiforme de alto grau com arranjo estoriforme ou padrão circular. No entanto, o aspecto pode variar. Tumores podem exibir células multinucleadas malignas e benignas, células com um aspecto histiocítico (núcleos amplos e recortados com citoplasma abundante e bem definido), células com citoplasma espumoso, células inflamatórias e quantidades variáveis de fibrose. O aspecto clássico do fibrossarcoma é o de uma neoplasia de célula fusiforme arranjada em um padrão de espinha de peixe. Fibrossarcomas de baixo grau podem exibir produção abundante de colágeno, enquanto os de alto grau são mais celulares. Histiocitoma fibroso e fibrossarcoma malignos são caracterizados pela falta de produção de osteoide. Mesmo uma pequena quantidade de produção de osteoide realizada pelas células malignas pode mudar o diagnóstico para osteossarcoma.

Na maioria dos hospitais, o tratamento do histiocitoma fibroso e fibrossarcoma ósseos de osso é similar ao tratamento de osteossarcoma. Grande parte dos pacientes com lesões de alto grau é tratada com quimioterapia neoadjuvante, seguida por cirurgia (ressecção ampla ou amputação ampla) e quimioterapia adjuvante. Comparado com o osteossarcoma, no entanto, o histiocitoma fibroso pode ser mais sensível a radiações. Há relatos de sobreviventes em longo prazo que tiveram histiocitoma fibroso maligno da espinha, e que foram tratados apenas com radiação. A radioterapia também pode ser benéfica para pacientes com margens de ressecção positiva ou contaminação de tumor intraoperatório.

O prognóstico é baseado na presença de metástases, no tamanho e no local do tumor (pois estão relacionados com a capacidade cirúrgica de remoção do tumor com margens amplas), no grau do tumor e na resposta histológica à quimioterapia pré-operatória (determinada pelo percentual de necrose). Relatos também têm mostrado que a idade mais avançada está relacionada a um prognóstico pior; no entanto, isso pode ocorrer parcialmente devido à incapacidade de os pacientes mais velhos tolerarem a quimioterapia. Nenhuma diferença de prognóstico foi observada entre pacientes com tumores primários e pacientes com tumores que surgem em uma condição predisponente. No geral, a taxa de sobrevida em 5 anos para pacientes com tumores de alto grau nas extremidades e sem metástase é de aproximadamente 65%.

MIELOMA MÚLTIPLO E PLASMACITOMA

O mieloma múltiplo é o tumor maligno primário mais comum no osso, representando mais de 40% dos cânceres de osso primários. Seu pico de incidência ocorre entre os 50 e 70 anos, com uma taxa de predominância masculina de 2:1. O mieloma múltiplo e o carcinoma metastático devem ser incluídos no diagnóstico diferencial para qualquer paciente com mais de 40 anos e que tenha um tumor ósseo novo.

A dor óssea é a queixa mais comum nos pacientes com mieloma múltiplo ou um plasmacitoma solitário. No entanto, ao contrário da maioria dos tumores ósseos, outros problemas sistêmicos, como fraqueza, perda de peso, anemia, trombocitopenia, neuropatia periférica (especialmente com o tipo osteosclerótico de mieloma múltiplo), hipercalcemia ou insuficiência renal estão com frequência presentes no diagnóstico do mieloma múltiplo. Os sintomas em geral duram pouco, devido à natureza agressiva da doença. Fraturas patológicas são relativamente comuns. A espinha é o local mais comum, seguida das costelas e da pelve.

Ao exame radiográfico, o mieloma múltiplo aparece como múltiplas lesões puramente líticas, demarcadas agudamente e perfuradas, sem nenhuma esclerose reativa ao redor (Fig. 27-16). A não formação de osso reativo também ocorre, pois a maior parte das lesões é negativa na cintilografia óssea (uma variante menos comum de mieloma múltiplo é caracterizada pela esclerose extensiva). Ocasionalmente, o mieloma é caracterizado pela expansão marcada do osso, dando origem à aparência "inchada" (Fig. 27-17).

O diagnóstico em geral pode ser confirmado através da imunoeletroforese sérica, a qual exibe uma gamopatia monoclonal. Além de uma contagem sérica completa de células sanguíneas, os estudos de estadiamento incluem um exame do esqueleto e uma biópsia da medula óssea. Ocasionalmente, a biópsia da lesão óssea é necessária para estabelecer o diagnóstico.

Histologicamente, o mieloma múltiplo tem o aspecto de placas de células plasmáticas. Essas são células pequenas, com bordas azuis, núcleos no estilo "mostrador de relógio" e citoplasma abundante com um clareamento perinuclear ou "halo". A produção de amiloide pode ser abundante (exceto em pacientes que fazem hemodiálise em longo prazo, a presença de amiloide no osso geralmente indica um diagnóstico de mieloma múltiplo). Em pacientes com plasmacitoma solitário, o diagnóstico diferencial patológico pode incluir osteomielite crônica com células plasmáticas abundantes. Nesse caso, a imuno-histoquímica pode ser útil. O plasmacitoma exibe cadeias leves monoclonais κ ou λ, enquanto as células plasmáticas da osteomielite crônica são policlonais. Além disso, as células do mieloma geralmente são positivas para o antígeno *natural killer* CD56, enquanto as células plasmáticas reativas geralmente não o são. A imuno-histoquímica também pode ser útil em casos que não foram diferenciados corretamente, nos quais o linfoma pode ser um diagnóstico diferencial. As células do linfoma geralmente são positivas para CD45 (antígeno comum leucocitário) e CD20 (um marcador de célula B), enquanto as células do mieloma geralmente são negativas.

O tratamento primário de mieloma múltiplo é a quimioterapia. Lesões sintomáticas do osso geralmente respondem rapidamente à radioterapia. É mais comum que o cirurgião ortopédico seja consultado para tratar de fraturas patológicas iminentes ou reais da espinha, acetábulo, fêmur proximal ou úmero proximal. Como muitos desses pacientes possuem uma expectativa de vida curta, deve ser feito cada esforço para realizar a cirurgia que poderá permitir a retomada inicial das atividades completas. Isso pode incluir a diminuição de volume do tumor utilizando fixação interna ampliada com metacrilato. Se esse método não permitir a sustentação de peso total imediata, a artroplastia total ou hemiartroplastia devem ser consideradas. Na maioria dos pacientes, a radioterapia local deve ser instituída de 2 a 3 semanas após a cirurgia ou quando a lesão estiver recuperada.

Pacientes que tenham um plasmacitoma solitário sem evidência de envolvimento sistêmico (i.e., biópsia da medula óssea negativa e exame do esqueleto negativo) possuem um prognóstico melhor. Mesmo que mais da metade dos pacientes que apresentam um plasmacitoma solitário eventualmente desenvolvam um mieloma múltiplo, alguns deles possuem um intervalo considerável sem doenças e poucos continuam saudáveis. Até recentemente, a sobrevida em longo prazo para pacientes com mieloma múltiplo era muito rara. No entanto, atualmente alguns centros têm relatado taxas de sobrevida em longo prazo acima de 60% com tratamento agressivo.

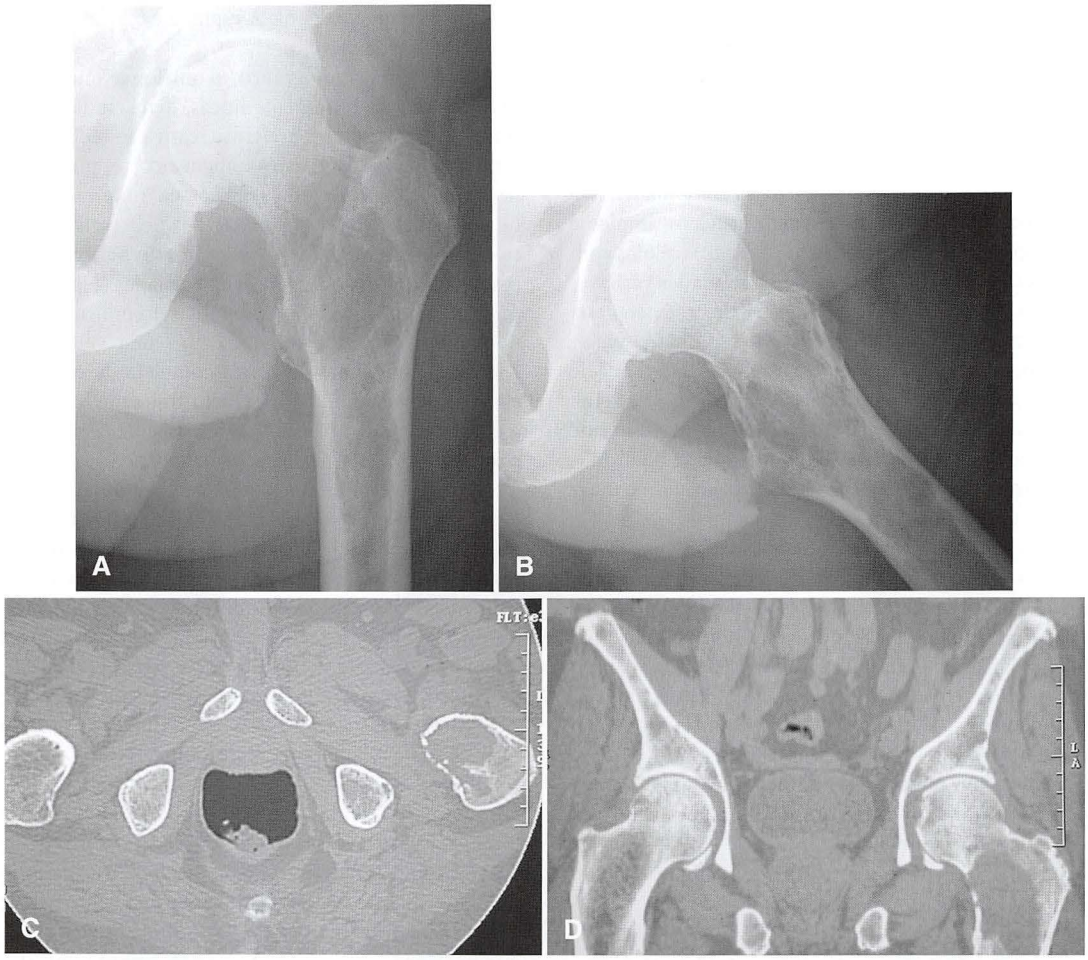

FIGURA 27-16 **A** e **B**, Radiografias anteroposterior e lateral do fêmur proximal de um homem de 61 anos com mieloma múltiplo exibem lesões líticas múltiplas. **C** e **D**, A TC mostra melhor a extensão de lesões e a necessidade de fixação profilática.

LINFOMA

O linfoma pode envolver primária ou secundariamente o osso. Ele pode ocorrer em qualquer idade, mas torna-se mais comum dos 60 aos 70 anos. A taxa entre homens e mulheres é de 1,5:1. O fêmur é o osso mais comum, seguido de pelve, espinha e costelas.

A maioria dos pacientes queixa-se de dor localizada ou inchaço. Os pacientes com problemas na espinha podem ter compressão da raiz do nervo ou da medula. Os sintomas podem ser leves ou graves. Alguns dos pacientes apresentam sintomas por anos antes de buscar ajuda médica. Diferentemente dos pacientes com mieloma múltiplo, os que possuem linfoma sentem-se saudáveis sob os demais aspectos.

Ao exame radiográfico, o linfoma no geral aparece como uma área mal definida de destruição do osso — frequentemente da diáfise — e em geral possui um aspecto permeativo. O córtex pode estar espessado, mas uma reação periosteal raramente é vista. Frequentemente, uma grande parte do osso ou mesmo o osso inteiro pode ser afetado. A extensão da lesão pode parecer ampla em comparação aos sintomas do paciente. Radiografias podem ser totalmente normais, mesmo que haja um envolvimento extenso do canal medular exibido na cintilografia óssea ou na RM (Fig. 27-28) (o linfoma geralmente deve ser incluído no diagnóstico diferencial de um paciente que apresentou dores ósseas e uma cintilografia óssea ou RM anormal com radiografias normais). A massa de tecido mole também pode ser extensa. Estudos de estadiamento devem incluir uma contagem sérica e de células sanguíneas completa, cintilografia óssea, TC do tórax, abdome e pelve e uma biópsia da medula óssea.

À microscopia, os linfomas ósseos são compostos de uma mistura de células linfoides grandes e pequenas, com núcleos clivados e não clivados (Fig. 27-19). Alguns podem parecer sarcomatoides, e outros podem ser difíceis de distinguir do sarcoma de Ewing ou de um carcinoma desdiferenciado. A imuno-histoquímica (especificamente quando positiva para marcadores linfoides e reticulina e negativa para queratina e ácido periódico de Schiff) frequentemente é útil nesses casos.

Uma discussão sobre a classificação de linfomas está além do escopo deste texto. No entanto, no geral, pacientes com linfoma primário no osso possuem um prognóstico mais positivo (a taxa de sobrevida em 5 anos é de 55%) do que pacientes com doenças sistemáticas (a taxa de sobrevida em 5 anos está abaixo dos 25%). O tratamento primário do linfoma é a quimioterapia. O controle local geralmente é obtido através da radioterapia. A intervenção cirúrgica raramente é necessária, mas pode ser indicada para tratamentos de possíveis ou reais fraturas patológicas.

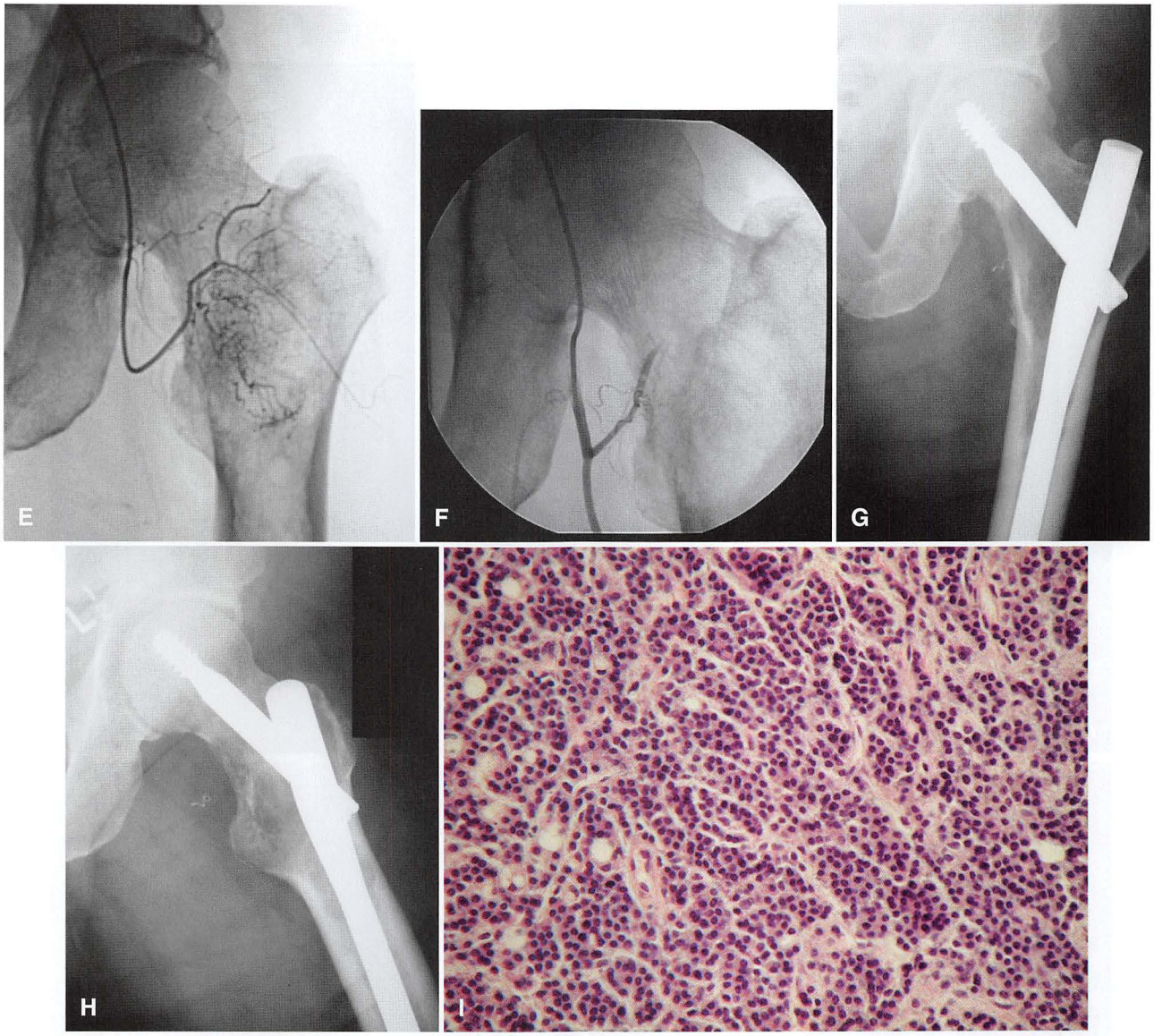

FIGURA 27-16, cont. **E** e **F,** Embolização pré-operatória foi realizada para minimizar a perda de sangue intraoperatória, a qual pode ser extensiva com o mieloma múltiplo. **G** e **H,** Radiografias após a fixação profilática com um prego longo. **I,** Aparência típica microscópica do mieloma múltiplo com placas de células plasmáticas.

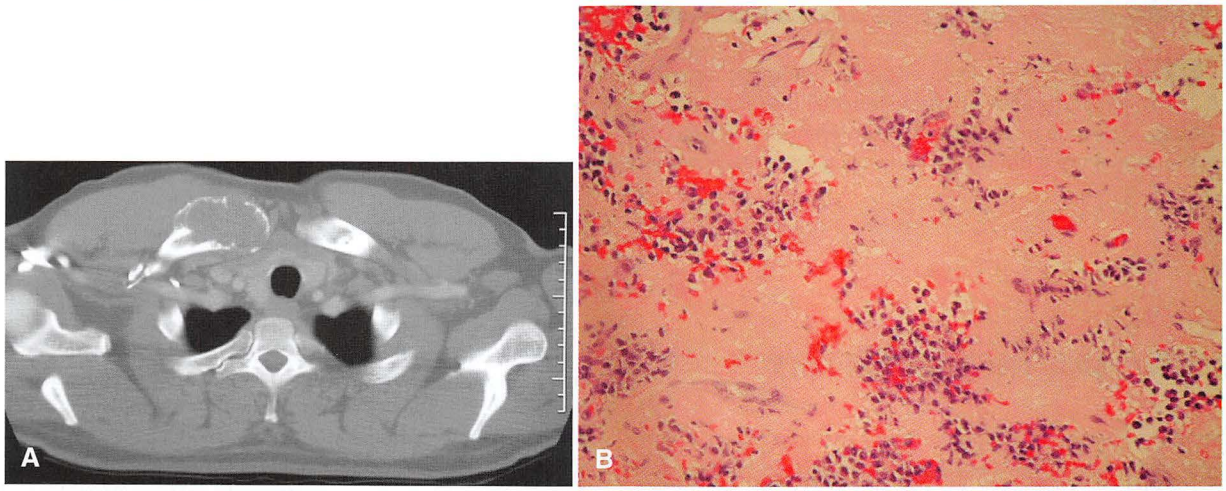

FIGURA 27-17 **A,** A TC de um homem de 39 anos com plasmacitoma solitário da clavícula medial direita. **B,** Amostra de biópsia revelou células monoclonais com amiloide abundante. Exceto para pacientes com diálise renal em longo prazo, a produção de amiloide no osso geralmente está associada ao diagnóstico de mieloma.

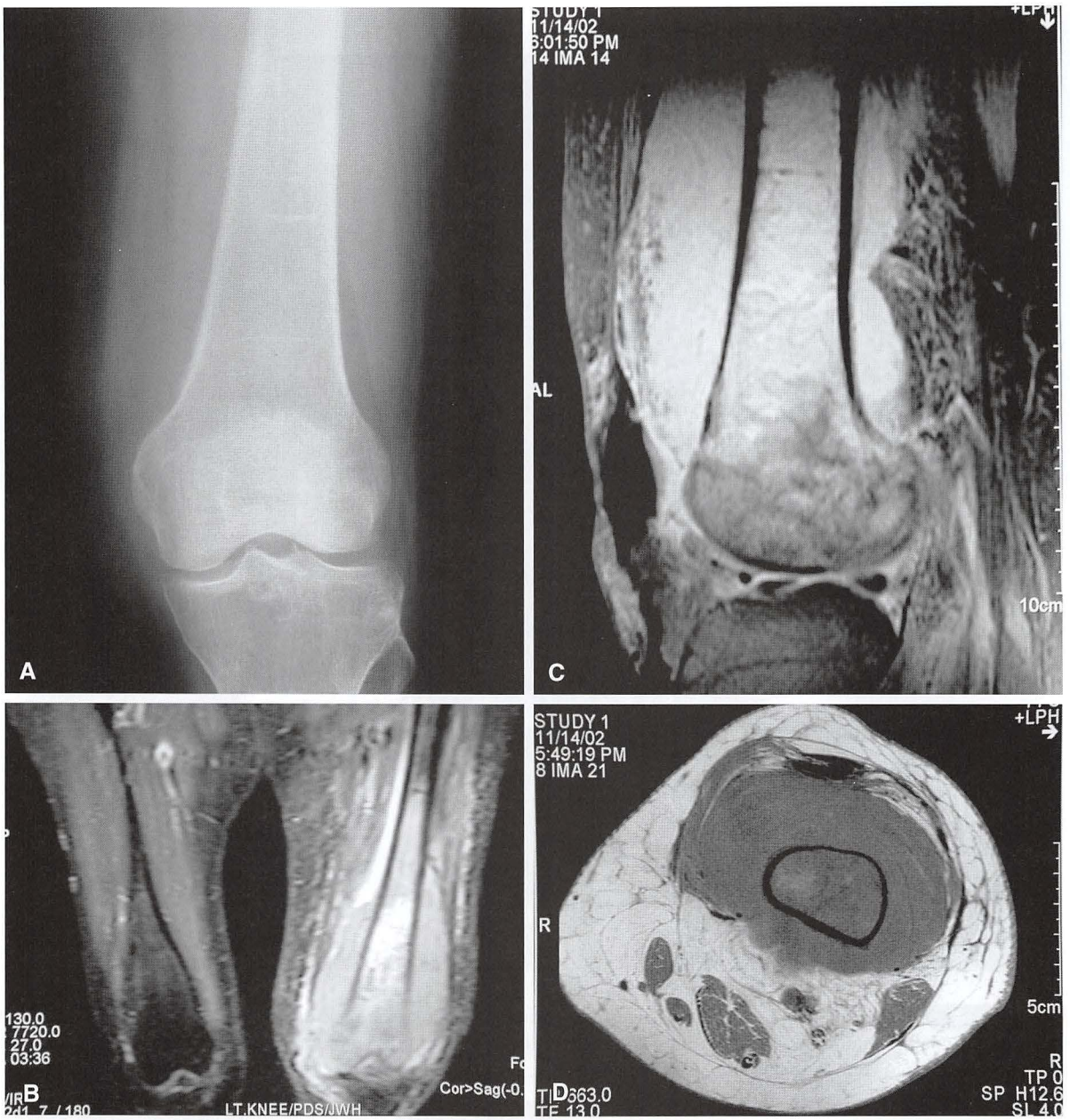

FIGURA 27-18 Uma mulher de 83 anos queixou-se de uma leve dor e uma massa na coxa que havia crescido durante os últimos 12 meses. **A,** Uma radiografia anteroposterior do joelho é relativamente normal. **B-D,** No entanto, a RM demonstra uma lesão larga que permeia através do osso com uma massa larga e circunferencial de tecido mole. Essas descobertas são típicas do linfoma. O linfoma geralmente deve ser considerado quando a RM demonstra uma grande lesão no osso, mesmo que as radiografias estejam relativamente normais.

CARCINOMA METASTÁTICO

O carcinoma metastático é o tipo de tumor maligno mais comum tratado por cirurgiões ortopédicos. Enquanto cerca de 8.000 novos sarcomas são diagnosticados nos Estados Unidos todo ano, mais de um milhão de novos carcinomas são diagnosticados nesse mesmo período. Estima-se que entre 50% e 80% dos pacientes com carcinoma possuem metástases ósseas no momento do óbito. Como o tratamento para tumores primários está melhorando, uma taxa maior de sobrevida está sendo relatada após diagnósticos de tais metástases. É importante que o cirurgião ortopédico não aborde esses pacientes com uma atitude fatalista. Os cuidados ortopédicos adequados são cruciais para que muitos desses pacientes tenham a dor minimizada, possam manter as funções e sua independência, bem como melhorar a qualidade geral de vida.

Se um paciente teve um histórico conhecido de carcinoma, mesmo num passado remoto, uma lesão do osso recém-descoberta

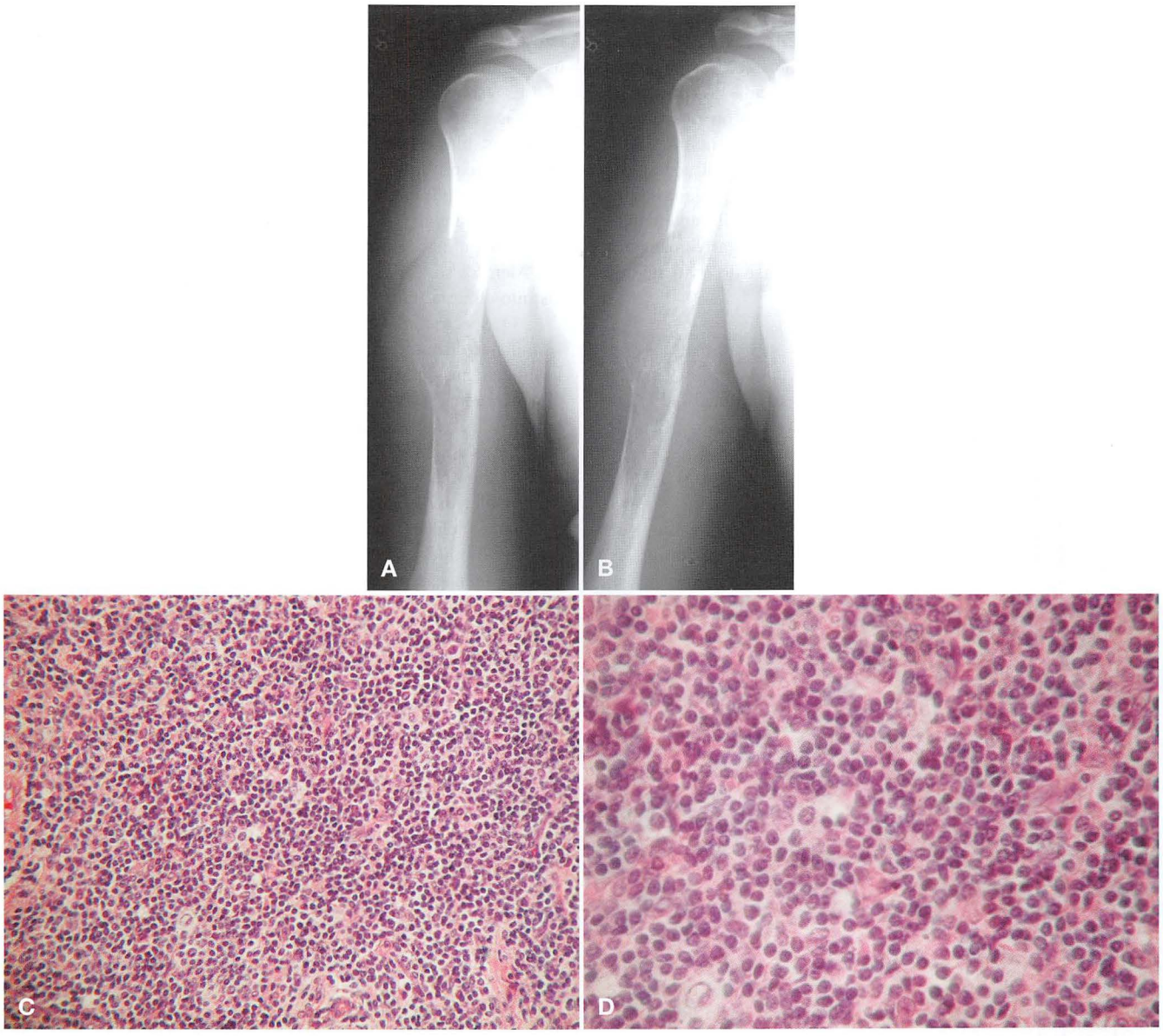

FIGURA 27-19 **A** e **B**, Vista anteroposterior e tentativa de vista lateral do úmero direito em um homem de 36 anos com linfoma primário do osso. Apesar da destruição extensiva do osso e da grande massa de tecido mole, os sintomas do paciente são leves. Aparência de baixa **(C)** e alta potência **(D)** do linfoma. Geralmente, o linfoma deve ser considerado em diagnósticos diferenciais de pacientes com sintomas relativamente leves quando comparados com lesões de tamanho grande, e também deve ser considerado em diagnósticos diferenciais de lesões diafisárias com aparência destrutiva.

provavelmente será uma metástase. Em qualquer paciente com idade acima de 40 anos, mesmo sem um histórico de tumores malignos, uma lesão do osso recém-descoberta e aparentemente agressiva tem maior probabilidade de ser um carcinoma metastático ou mieloma múltiplo. Os exames clínicos adequados para um paciente com suspeitas de metástase de origem desconhecida são discutidos em detalhes no Capítulo 24.

Em resumo, esses exames consistem em histórico e avaliação física, incluindo exames de mama e próstata; testes laboratoriais básicos, incluindo eletroforese de proteína sérica e um possível antígeno específico para a próstata; uma radiografia de todo o osso envolvido; radiografia do tórax; cintilografia óssea para identificar outros locais nos quais a doença está presente; e uma TC do tórax, abdome e pelve. Não realizar tais exames antes da biópsia pode levar a sérios erros nos cuidados com o paciente. Essa simples abordagem identifica a lesão primária em mais de 85% dos pacientes que possuem metástases de origem desconhecida. Após os exames, uma biópsia pode ser realizada. Mesmo se um paciente tiver um histórico conhecido de carcinoma, uma biópsia do primeiro local da doença óssea deverá ser realizada para estabelecer uma relação sólida entre o carcinoma primário e a metástase suspeita. A biópsia deverá ser realizada da mesma forma que uma biópsia para suspeita de sarcoma primário, pois, em raros casos, ela pode provar que se trata mesmo de um sarcoma primário (Fig. 27-20). Metástases de ossos subsequentes podem ser tratadas sem a confirmação da biópsia.

A maioria dos carcinomas metastáticos do osso vem do tórax e da próstata, seguidos pelos de pulmão, rins, tireoide e trato gastrointestinal, em ordem decrescente de frequência. Para pacientes com suspeita de metástases de origem desconhecida, no entanto, os tumores primários mais comuns estão no pulmão ou nos rins. A mama e a próstata são locais incomuns para doenças primárias nesse grupo de pacientes. Esse fenômeno possui diversas explicações possíveis. Em primeiro lugar, as lesões primárias em pacientes com câncer de mama ou de próstata podem ser mais facilmente detectadas no início do curso da doença. Em segundo lugar, os cânceres de mama e próstata podem não sofrer metástase no osso até que estejam mais avançados. Por fim, o câncer de pulmão e de rins pode não ser detectado até ser tarde demais, e pode sofrer a metástase no osso relativamente cedo.

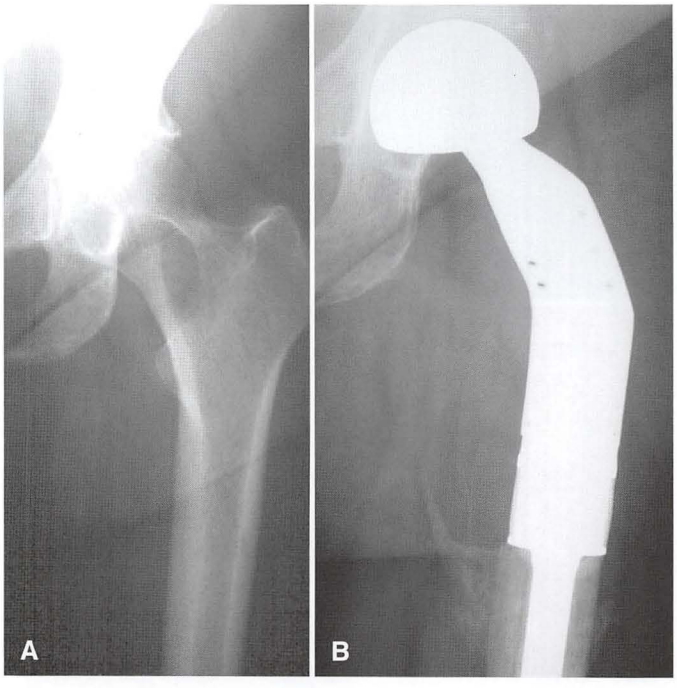

FIGURA 27-20 **A,** Vista anteroposterior do quadril esquerdo de uma mulher de 50 anos com histórico de câncer de mama. Ela não apresentou sinais da doença por 2 anos. A lesão lítica pode ser vista no colo femoral. Embora a maioria dos diagnósticos para essa lesão seja a de carcinoma metastático, a biópsia deverá ser realizada da maneira adequada. A lesão foi diagnosticada como histiocitoma fibroso maligno. **B,** Vista anteroposterior do quadril esquerdo após a ressecção ampla e reconstrução com endoprótese. Se essa paciente tivesse sido tratada com fixação profilática do presumido carcinoma metastático, seu resultado teria sido gravemente comprometido.

O aspecto radiográfico do carcinoma metastático varia. Em geral ele é agressivo, sugerindo um tumor maligno. As lesões podem ser líticas, blásticas ou mistas. O câncer de mama e o de próstata tipicamente produzem lesões blásticas. O câncer renal e de tireoide em geral são puramente líticos. O câncer de pulmão pode produzir um aspecto misto. Se a lesão for distal até o cotovelo ou joelho, o câncer de pulmão tem maior probabilidade de ser uma lesão primária. Além disso, câncer de pulmão metastático pode ter o aspecto distinto de uma "mordida" retirada da cortical.

O aspecto microscópico do carcinoma metastático geralmente é similar ao da lesão primária. Em casos bem diferenciados, a biópsia facilmente nos dá o diagnóstico correto. Em alguns casos, como nos de câncer renal sarcomatoide, a imuno-histoquímica pode ser necessária para revelar marcadores epiteliais.

O tratamento da metástase de carcinoma no osso é multimodal. O tratamento sistêmico com agentes citotóxicos é direcionado pelo médico oncologista. A manipulação hormonal pode ser benéfica para pacientes com câncer de mama ou da próstata. Iodo radioativo pode ser benéfico para alguns pacientes com câncer de tireoide metastático. Novas evidências sugerem que bisfosfonatos podem ter um papel na prevenção de novas lesões metastáticas no osso, e podem retardar o crescimento das lesões existentes, ao inibir a reabsorção dos osteoclastos do osso. A maioria das metástases de osso sintomáticas responde bem à radiação. Alguns carcinomas, especialmente o câncer renal, são tipicamente resistentes à radiação. A cirurgia é necessária para o tratamento de fraturas patológicas possíveis ou reais.

Indicações definidas precisamente para a fixação profilática de possíveis fraturas patológicas têm sido debatidas. Parâmetros que têm sido sugeridos incluem dor que não responde à radioterapia, uma lesão acima de 2.5 cm, uma lesão que tenha destruído mais de 50% da cortical, e uma fratura avulsa do trocânter menor. Mirels pensou em um sistema de pontuação que avalia o risco de fraturas patológicas com base no local, tamanho e natureza lítica ou blástica da lesão, bem como na presença e qualidade da dor associada (Tabela 27-1). De acordo com esse sistema, a fixação profilática interna deve ser considerada para qualquer paciente com uma pontuação igual ou acima de 8. Mesmo que cada uma dessas diretrizes ajude no processo de tomada de decisão, nenhuma serve como um critério absoluto. Cada caso deve ser avaliado individualmente, enquanto dois princípios geralmente aceitos são mantidos em mente. Em primeiro lugar, a fixação profilática interna de uma possível fratura é tecnicamente mais fácil do que a de uma fratura patológica real. Em segundo lugar, a morbidade do paciente diminui com a fixação profilática, se comparada com a fixação após a fratura.

TABELA 27-1 Sistema de Pontuação para Avaliação de Fraturas Patológicas

	PONTOS		
VARIÁVEL	**1**	**2**	**3**
Local	Membro superior	Membro inferior	Peritrocantérica
Dor	Leve	Moderada	Funcional
Tamanho	< 1/3	1/3 a 2/3	> 2/3
Lesão	Blástica	Mista	Lítica

De Mirels H: Metastatic disease in long bones: a proposed scoring system for diagnosing impending pathologic fractures, *Clin Orthop Relat Res* 249:258, 1989.

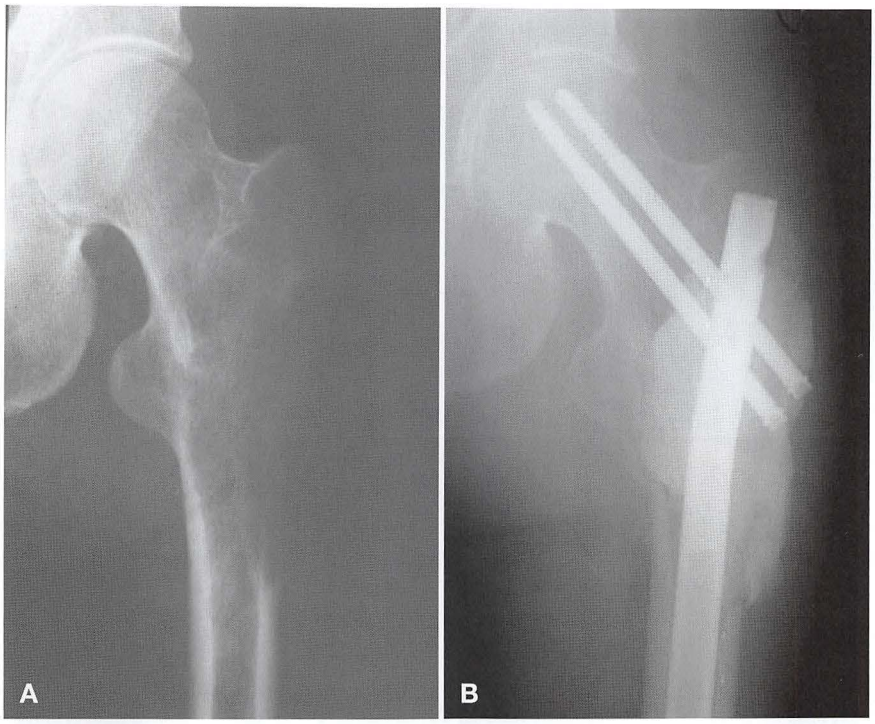

FIGURA 27-21 **A,** Radiografia anteroposterior de um homem de 41 anos com carcinoma de células escamosas metastático e possível fratura patológica femoral. O paciente estava prestes a realizar a fixação profilática. Seu fêmur foi fraturado quando ele virou-se na cama à noite antes da cirurgia já programada. **B,** Radiografia anteroposterior após a fixação com prego de reconstrução e cimento ósseo.

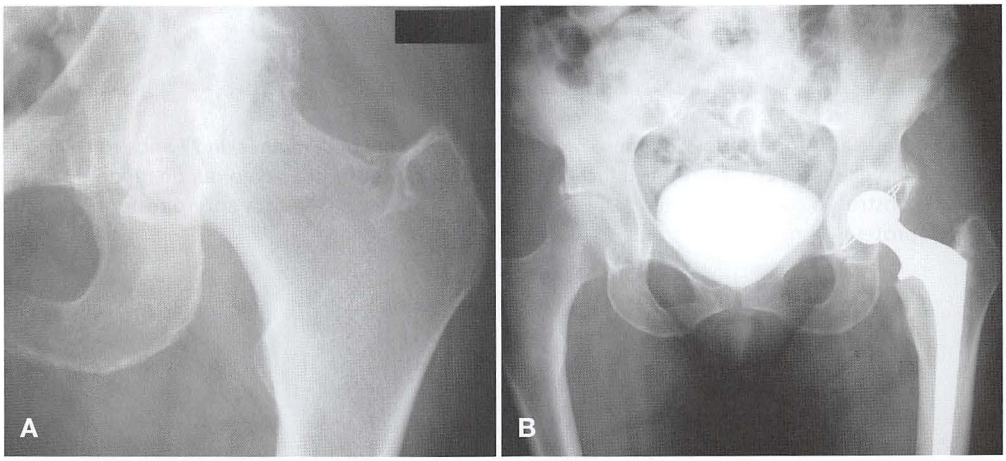

FIGURA 27-22 **A,** Vista anteroposterior do quadril esquerdo de uma paciente que realizou radioterapia para câncer de mama metastático. Ela desenvolveu posteriormente osteonecrose da cabeça femoral. **B,** Vista anteroposterior da pelve após o tratamento com cimento para a artroplastia total do quadril. Como o osso sofreu radiações, os componentes femorais e acetabulares foram cimentados.

O prognóstico de pacientes com carcinoma metastático continua a melhorar. Embora a maioria dos pacientes que apresentam uma fratura patológica devido ao câncer de pulmão metastático morra em 6 meses, o tempo de sobrevida nem sempre pode ser previsto. Tratamos múltiplos pacientes que sobreviveram com boa qualidade de vida por 4 a 5 anos após sofrerem fraturas patológicas secundárias devido ao câncer de pulmão metastático. Pacientes com câncer de mama, próstata e rins comumente vivem muitos anos após o diagnóstico de metástases no osso. Uma metástase óssea isolada devido a câncer nos rins pode ser tratada com finalidade de cura através da ressecção ampla (Fig. 27-23).

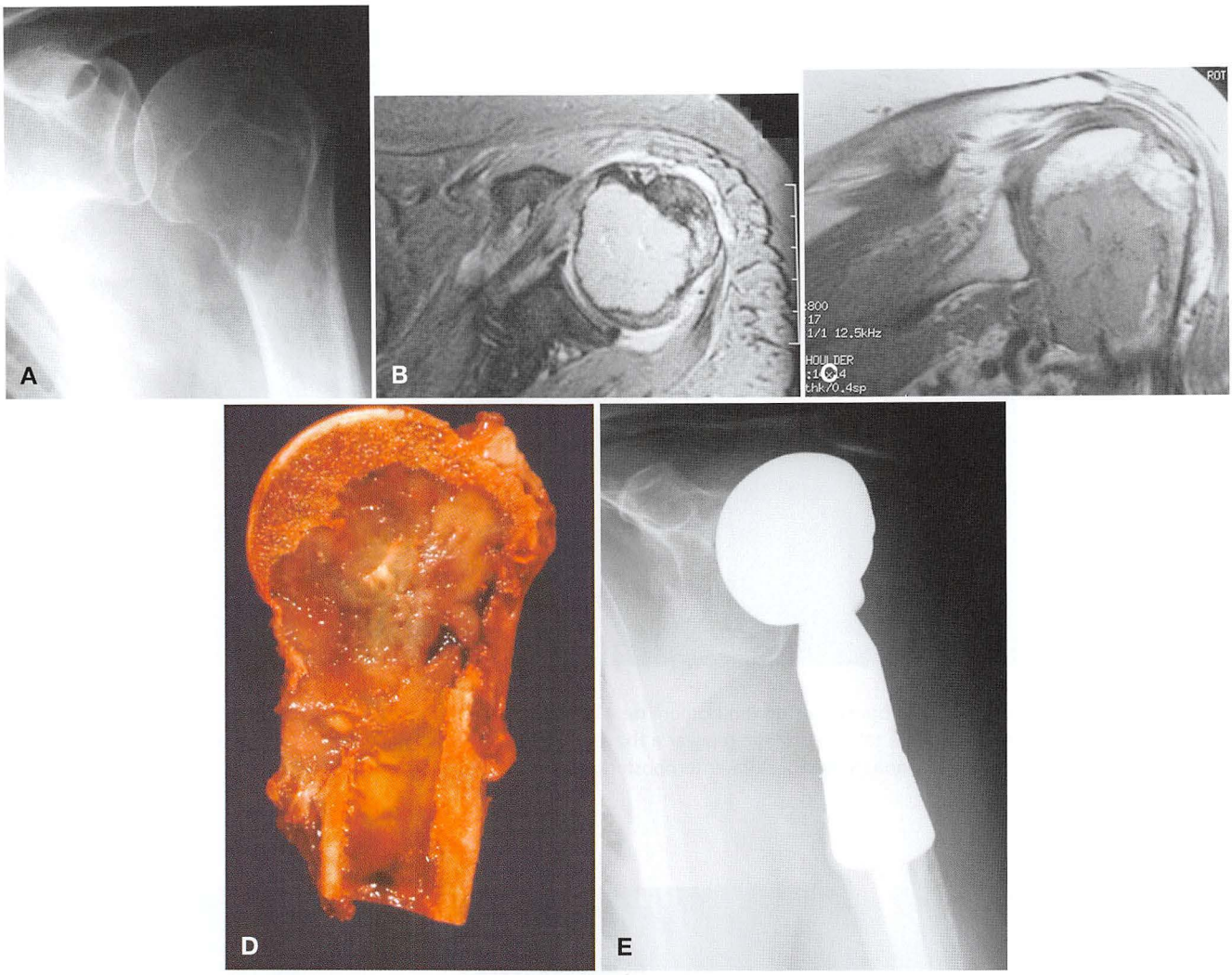

FIGURA 27-23 **A,** Radiografia anteroposterior do úmero proximal esquerdo em uma mulher de 77 anos com câncer renal metastático. **B** e **C,** A RM exibe a extensão da lesão. Este foi o único local onde a doença metastática se alojou, de modo que a paciente foi tratada com ressecção ampla e reconstrução com endoprótese. **D,** Foto da amostra ressecada. **E,** Vista anteroposterior do ombro esquerdo após a reconstrução com endoprótese.

A imprevisibilidade da sobrevida torna os cuidados cirúrgicos adequados mais desafiadores. A fixação deverá ser estável o suficiente para permitir a sustentação de peso imediata, para que o paciente não tenha de sofrer um período de reabilitação prolongado desnecessariamente, pois ele pode ter apenas alguns meses de vida. Por outro lado, a reconstrução deverá ser feita para durar muitos anos, caso o paciente acabe sobrevivendo por muito tempo. No geral, o tumor deverá ser diminuído antes da fixação interna. A cavidade pode ser preenchida com metacrilato para ampliar a fixação. Todo o osso deve ser protegido com fixação intramedular, na maioria dos casos (Figs. 27-21 a 27-28). Se essa abordagem não fornecer a estabilidade necessária para a sustentação de peso total imediata, ressecção e reconstrução com prótese deverão ser consideradas. Lesões no pescoço femoral devem ser consideradas para a hemiartroplasia ou artroplasia total do quadril. Os componentes da artroplasia devem ser fixados com cimento, pois o osso geralmente é tratado com radiação. A radioterapia em geral é administrada em todo o campo operatório, a partir de 2 a 3 semanas após a cirurgia, caso a lesão esteja cicatrizada.

Um resumo das características de tumores malignos do osso pode ser encontrado na Tabela 27-2.

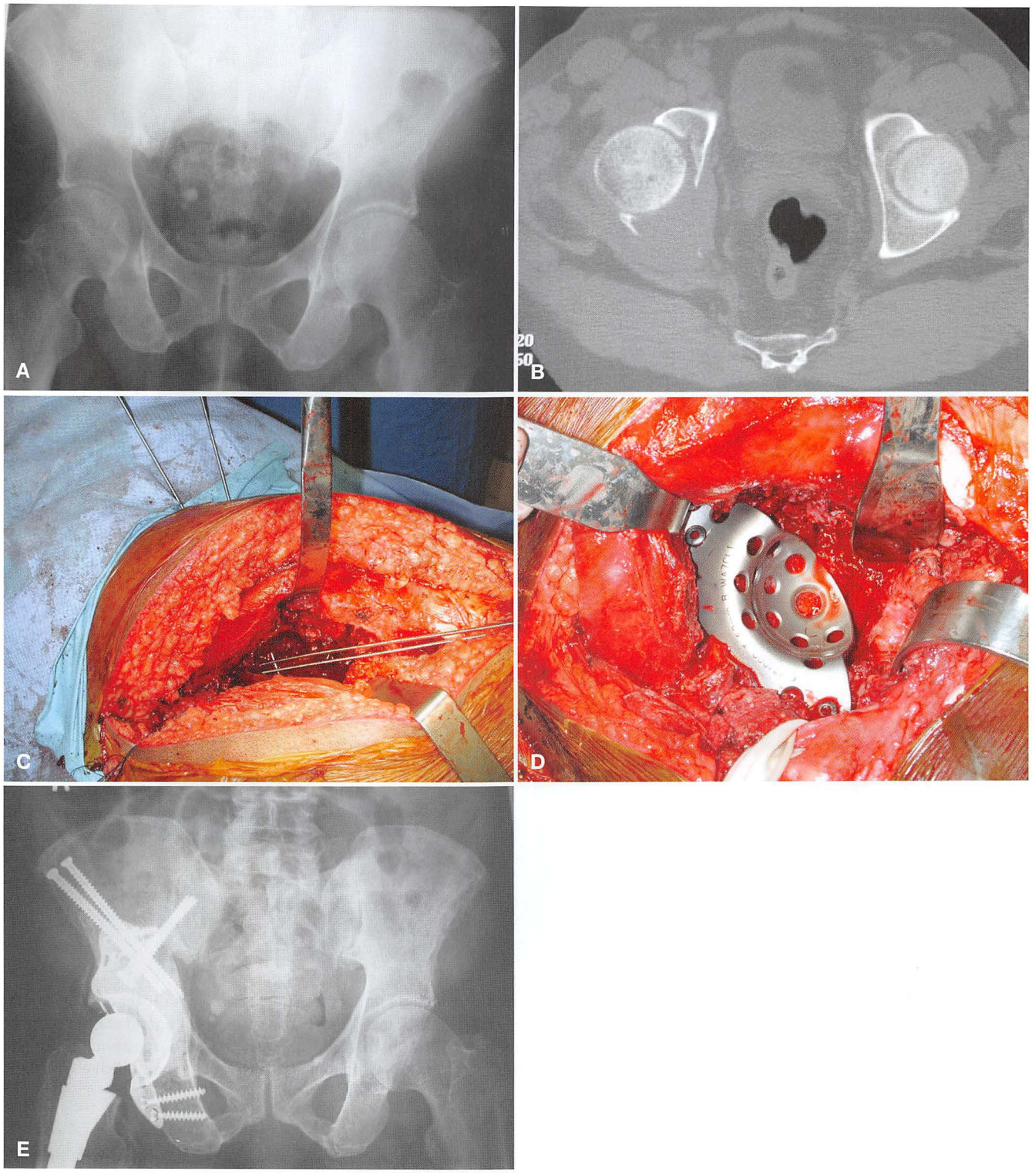

FIGURA 27-24 **A,** Radiografia anteroposterior do acetábulo direito de um homem de 66 anos com câncer de pulmão metastático. **B,** A TC mostra melhor a destruição da coluna e parede posteriores. O paciente foi tratado com embolização pré-operatória para ajudar a minimizar a perda de sangue intraoperatória. **C,** Foto intraoperatória após a curetagem da lesão. Dois fios-guia foram colocados para o defeito no ílio posterior. Mais dois fios-guia foram colocados a partir da crista ilíaca anterior ao defeito. Parafusos canulados foram colocados sobre os fios-guia para ajudar a apoiar o cimento. **D,** Uma gaiola acetabular foi colocada. O defeito do tumor foi preenchido com cimento ósseo, conforme o acetábulo foi cimentado na gaiola. **E,** Radiografia pós-operatória.

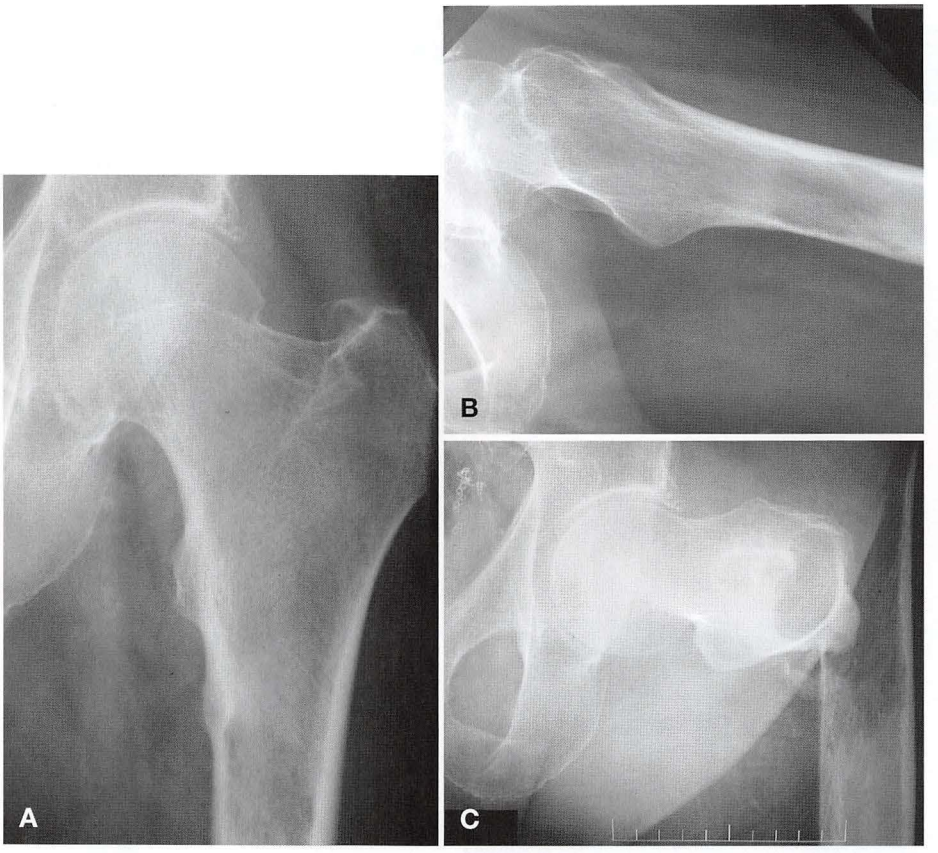

FIGURA 27-25 **A** e **B,** Radiografias anteroposterior e lateral do fêmur proximal de um homem de 82 anos com câncer nos rins (metastático) revelam lesões líticas múltiplas. O paciente não respondeu à radiação. A fixação profilática interna foi agendada; no entanto, a operação foi cancelada, pois o paciente foi considerado clinicamente instável para a cirurgia. **C,** Vista anteroposterior do quadril esquerdo do mesmo paciente, semanas depois de ter sofrido a fratura patológica. Nesse momento a cirurgia é mais difícil e o paciente já vivenciou uma grande morbidade.

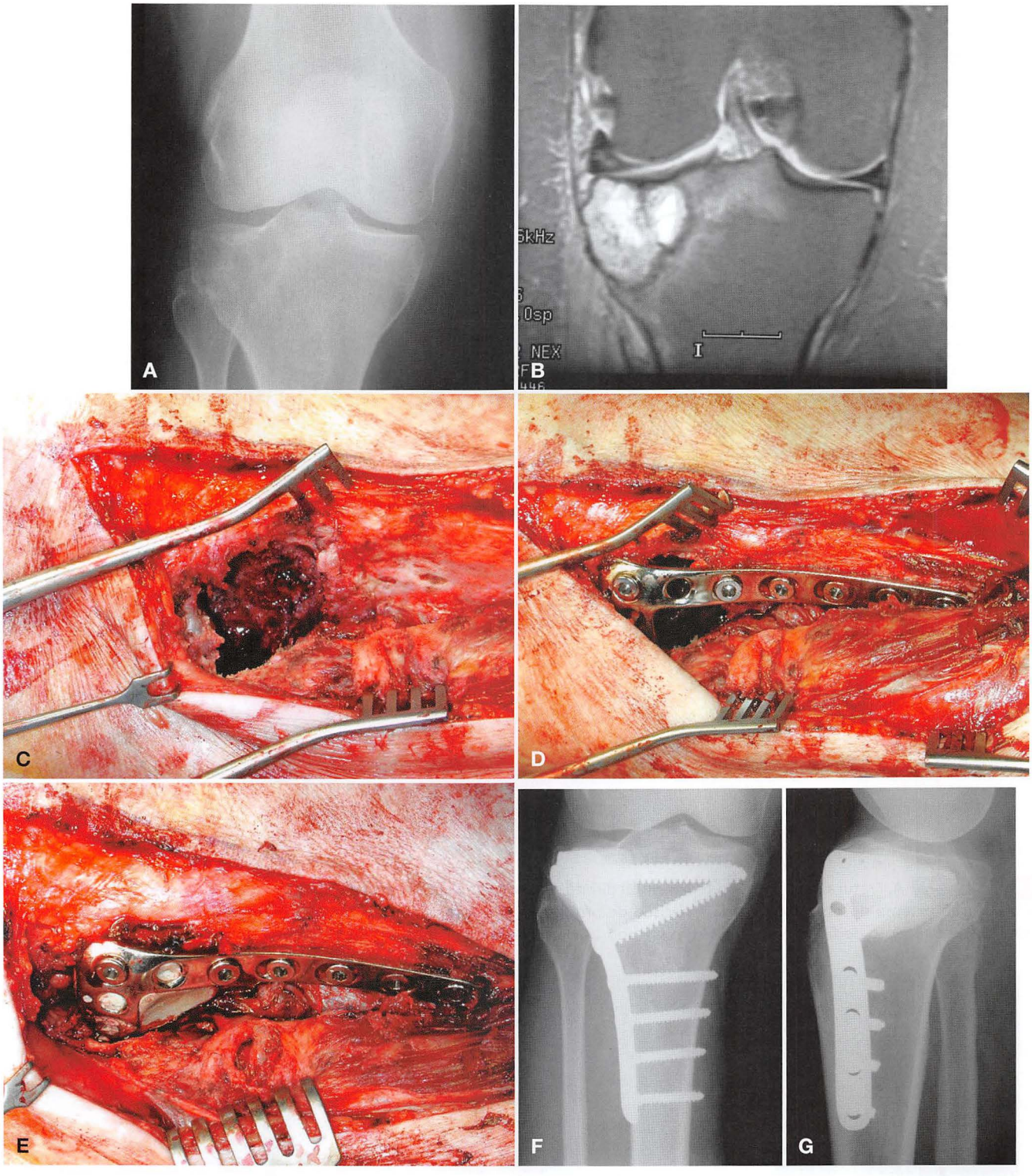

FIGURA 27-26 Radiografia anteroposterior **(A)** e imagem de RM coronal **(B)** de uma mulher de 70 anos com câncer de pulmão metastático na tíbia proximal direita. Ela não consegue sustentar pesos. **C,** Foto intraoperatória após a curetagem do tumor. A placa foi colocada **(D)** e a cavidade foi preenchida com cimento ósseo para permitir a locomoção imediata **(E)**. **F** e **G,** Radiografia anteroposterior e radiografia lateral do pós-operatório.

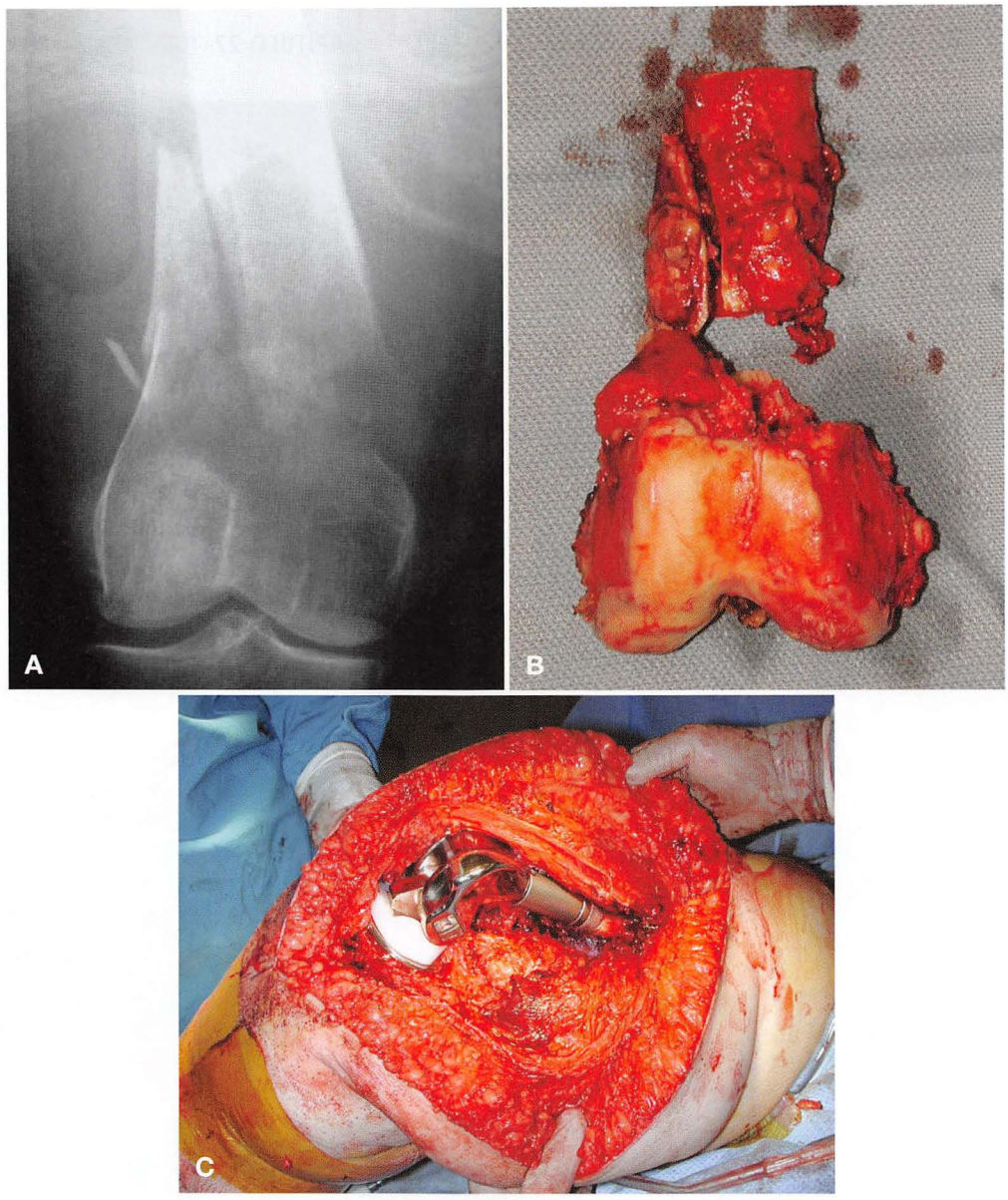

FIGURA 27-27 **A,** Fratura patológica do fêmur distal direito secundária ao carcinoma hepatobiliar em uma mulher de 71 anos. Devido à destruição extensa do osso, foi tomada a decisão de prosseguir com a reconstrução com endoprótese para permitir a sustentação total de peso. **B,** Foto de fragmentos de osso ressecados. **C,** Fotografia da prótese *in situ*.

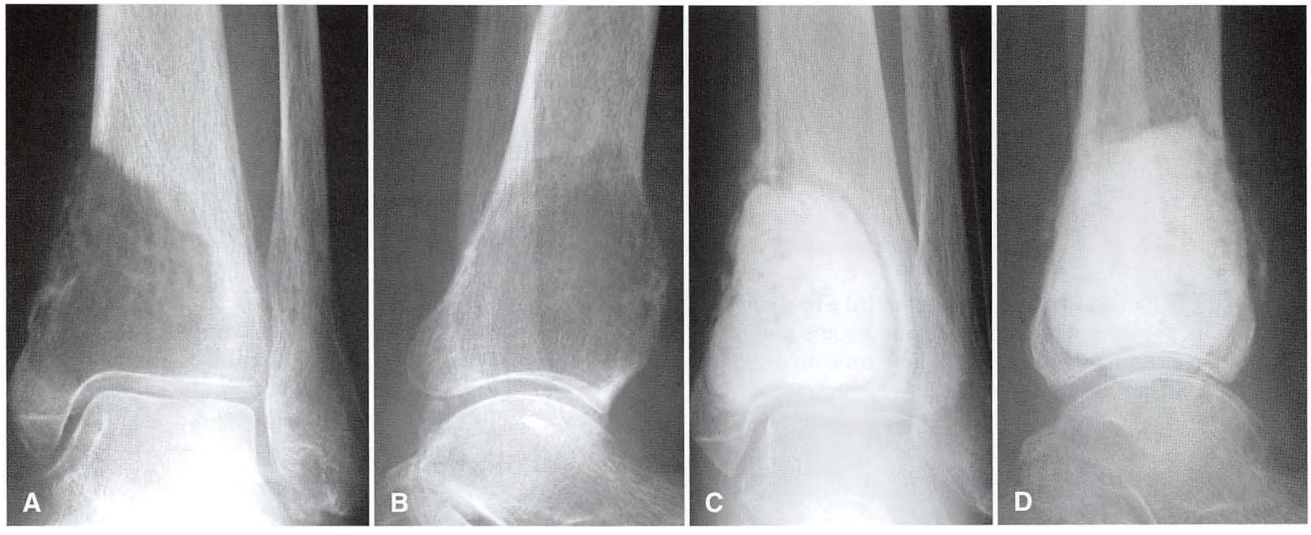

FIGURA 27-28 **A** e **B,** Radiografias anteroposterior e lateral do tornozelo esquerdo de uma mulher de 78 anos com câncer nos rins (metastático). **C** e **D,** Vistas anteroposterior e lateral após curetagem estendida e fechamento do defeito com metacrilato. A paciente pôde voltar imediatamente a sustentar uma carga total de peso com alívio para suas dores.

TABELA 27-2 Tumores Malignos do Osso

TUMOR	IDADE	DEMOGRAFIA	LOCALIZAÇÃO	APRESENTAÇÃO	IMAGEM	HISTOLOGIA	TRATAMENTO	COMENTÁRIOS
Osteossarcoma								
Osteossarcoma convencional	Segunda década	Leve predominância masculina	Metafisária Fêmur distal Tíbia proximal Úmero proximal	Dor progressiva	Aspecto lítico e blástico misto Destruição cortical Reação periosteal (triângulo de Codman ou "cabelo ao vento") Massa de tecido mole	Osteoprodução de células fusiformes malignas Pleomorfismo nuclear marcante Figuras mitóticas abundantes	Quimioterapia e ressecção ampla	Raramente associado com a forma hereditária do retinoblastoma Síndrome de Rothmund-Thomson, ou síndrome de Li-Fraumeni
Osteossarcoma periosteal	Segunda e terceira décadas	Leve predominância feminina	Diáfise do fêmur e tíbia	Dor Massa	Lesão diafísária A lesão situa-se na depressão na superfície do osso Ossificação irregular se mistura com o tecido mole	Fascículos de osteoide irradiando-se entre os lóbulos de cartilagem	Ressecção ampla Quimioterapia controversa	
Osteossarcoma parosteal	Terceira e quarta décadas	Leve predominância feminina	Aspecto posterior do fêmur distal	Massa indolor	Massa ossificada lobulada na superfície posterior do fêmur distal	Células fusiformes levemente atípicas Trabeculado levemente atípico	Apenas ressecção ampla	
Osteossarcoma telangiectásico	Segunda década	Leve predominância masculina	Fêmur distal Tíbia proximal	Dor progressiva	Puramente lítica Pode ter aspecto cístico/inchado (semelhante ao cisto ósseo aneurismático)	Espaços cheios de sangue separados por septos finos Células fusiformes nos septos francamente malignas	Quimioterapia com ressecção ampla	
Secundário	Sexta a oitava décadas	Masculina: feminina 2:1, Osteossarcoma de Paget Masculina: feminina 1:2, Osteossarcoma de radiação	Localização axial (locais que anteriormente tiveram radiação ou doença de Paget)	Dor progressiva	Aspecto lítico e blástico misto Destruição cortical	Semelhante ao osteossarcoma convencional de alto grau	Quimioterapia com ressecção ampla	Prognóstico incorreto Osteossarcoma de Paget mais comum em pacientes com doença poliostótica avançada Osteossarcoma por radiação ocorre normalmente de 10 a 15 anos após tratamento com radiação
Condrossarcoma								
Condrossarcoma convencional	Quinta a sétima décadas	Leve predominância masculina	Pelve Fêmur proximal Úmero proximal	Dor progressiva	Calcificação pontuada Erosão cortical Massa de tecido mole	Matriz cartilaginosa Células binucleadas Graduação relacionada ao grau de hipercelularidade Aprisionamento do trabeculado ósseo	Ressecção ampla (curetagem prolongada para tumores intramedulares de baixo grau) Nenhuma função para quimioterapia e radiação	Importante correlacionar sintomas, descobertas radiográficas e histologia

Continua

TABELA 27-2 Tumores Malignos do Osso—cont.

TUMOR	IDADE	DEMOGRAFIA	LOCALIZAÇÃO	APRESENTAÇÃO	IMAGEM	HISTOLOGIA	TRATAMENTO	COMENTÁRIOS
Condrossarcoma desdiferenciado	Quinta a oitava décadas	Leve predominância masculina	Pelve Fêmur proximal Úmero proximal	Dor progressiva	Área radiolúcida agressiva adjacente a um outro condrossarcoma típico	Sarcoma de células fusiformes de alto grau adjacente a uma neoplasia cartilaginosa de baixo grau	Quimioterapia e ressecção ampla	Diagnóstico altamente incorreto
Condrossarcoma de células claras	Faixa etária ampla	Predominância masculina	Epifisário Fêmur proximal Úmero proximal	A dor pode ser de longa duração	Lesão epifisária radiolúcida bem circunscrita Pode haver borda de osso reativo Os achados nas imagens podem parecer benignos	Células redondas com citoplasma claro abundante Bordas citoplásticas distintas Matriz cartilaginosa	Ressecção ampla	Extremamente raro
Condrossarcoma mesenquimal	Segunda a quinta décadas	Leve predominância masculina	Distribuição ampla	Dor	Lesão destrutiva não específica Pode haver características de condrossarcoma convenciona Grande massa de tecido mole	Pequenas células azuis redondas Ilhas de cartilagem com vasos "Staghorn"	Quimioterapia e ressecção ampla	Raro
Sarcoma de Ewing	Primeira a terceira décadas	Predominância masculina	Ossos chatos Metadiáfise dos ossos longos	Dor e inchaço Pode haver queixas sistêmicas	Destruição óssea permeativa Reação periosteal "casca de cebola"	Pequenas células azuis redondas positivo para *CD99*	Quimioterapia Cirurgia e/ou radiação para controle local	t(11,22)
Cordoma	Quinta a sétima décadas	Masculina: feminina 3:1	Sacro Base do crânio	Dor Sinais/ sintomas neruológicos	Lesão de linha média Massa de tecido macio anterior ao sacro	Células dispostas em longos cordões ou "medulas" Fundo mucinoso Citoplasma vacuolizado–células fisalíferas	Ressecção ampla	
Adamantinoma	Segunda e terceira décadas	Masculina = feminina	Diáfise tibial	Dor de longa duração	Lesões radiolúcidas bem delimitadas na diáfise tibial baseadas no córtex anterior	Ilhas de células epiteliais em um estroma fibroso	Ressecção ampla	Raro
Tumores vasculares malignos	Após a primeira década	Leve predominância masculina	Qualquer osso Leve tendência direcionada à localização axial	Dor	Lesões líticas Tumores de baixo grau podem ter borda esclerótica parcial Tumores de alto grau parecem ser mais destrutivos	Tumores de baixo grau Canais vasculares bem formados com células endoteliais inchadas	Ressecção ampla se possível Irradiação para lesões multifocais ou inacessíveis cirurgicamente	Raro Síndrome de Stewart-Treves–angiossarcoma ocorrendo no cenário de linfedema crônico

					Frequentemente multifocal dentro do mesmo osso ou ossos adjacentes	Tumores de alto grau – células fusiformes pleomórficas positivas para antígenos relacionados com CD31, CD34 e fator VIII	Quimioterapia para lesões de alto grau	
Histiocitoma fibroso (HFM)/ fribrossarcoma	Após a pri-meira década	Masculina = feminina	Fêmur distal Tíbia proximal	Dor 20% com fratura patológica	Puramente lítica Destrutiva	Células fusiformes pleomórficas HFM–padrão estoriforme Fibrossarcoma–padrão de espinha de peixe	Quimioterapia e ressecção ampla	25% são condições preexistentes, tais como doença de Paget, radiação, tumor de células gigantes ou infarto ósseo
Plasmacitoma/ mieloma múltiplo	Sexta e sétima décadas	Masculina:feminina 2:1	Localização axial Fêmur proximal Úmero proximal	Dor Queixas sistêmicas	Lesões puramente líticas e múltiplas agudamente demarcadas como "saca- bocados"	Placas de células plasmáticas	Quimioterapia Irradiação para lesões ósseas sintomáticas Cirurgia para fraturas patológicas reais ou iminentes	Diagnóstico frequentemente feito por soro ou eletroforese de proteínas na urina, o que demonstra uma gamopatia monoclonal
Linfoma	Sexta e sétima décadas	Masculina:feminina 1,5:1	Fêmur Pelve Coluna Costelas	Dor	Aspecto radiográfico variável – pode ser bastante destrutivo ou pode ter radiografias relativamente normais A extensão do tumor na RM pode ser maior que a extensão do aspecto nas radiografias	Mistura de células linfoides grandes e pequenas Positivo para reticulina, negativo para PAS Coloração positiva para marcadores linfoides	Quimioterapia e radiação Cirurgia para fraturas patológicas reais ou iminentes	Deve ser considerado linfoma no diagnóstico diferencial de um paciente com radiografias normais apesar de uma grande lesão óssea com massa de tecido mole na RM
Carcinoma metastático	Quinta a oitava décadas	Masculina = feminina	Localização axial Fêmur proximal Úmero proximal	Dor Sintomas referentes à lesão primária	Blástica–mama, próstata Lítica–rins, tireoide mista, pulmão	Histologia normalmente semelhante ao tumor primário	Tratamento sistêmico para o tumor primário Radiação para lesões ósseas sintomáti Cirurgia para fraturas patológicas reais ou iminentes	Mama e próstata mais comuns Rim e pulmão mais comuns se o paciente se apresentar com metástase óssea e nenhum tumor primário conhecido

PAS, Ácido periódico de Schiff.

REFERÊNCIAS

OSTEOSSARCOMA

Aung L, Gorlick R, Healey JH, et al: Metachronous skeletal osteosarcoma in patients treated with adjuvant and neoadjuvant chemotherapy for nonmetastatic osteosarcoma, *J Clin Oncol* 21: 342, 2003.

Ayerza MA, Farfalli GL, Aponte-Tinao L, Luis Muscolo D: Does increased rate of limb-sparing surgery affect survival in osteosarcoma? *Clin Orthop Relat Res* 468:2854, 2010.

Ayerza MA, Muscolo DL, Aponte-Tinao LA, Farfalli G: Effect of erroneous surgical procedures on recurrence and survival rates for patients with osteosarcoma, *Clin Orthop Relat Res* 452:231, 2006.

Bacci G: Pathologic fracture in osteosarcoma, *J Bone Joint Surg* 85A: 1848, 2003.

Bacci G, Ferrari S, Bertoni F, et al: Long-term outcome for patients with nonmetastatic osteosarcoma of the extremity treated at the Istituto Ortopedico Rizzoli according to the Istituto Ortopedico Rizzoli/Osteosarcoma-2 protocol: an updated report, *J Clin Oncol* 18:4016, 2000.

Bacci G, Ferrari S, Bertoni F, et al: Histologic response of high-grade nonmetastatic osteosarcoma of the extremity to chemotherapy, *Clin Orthop Relat Res* 386:186, 2001.

Bacci G, Ferrari S, Lari S, et al: Osteosarcoma of the limb: amputation or limb salvage in patients treated by neoadjuvant chemotherapy, *J Bone Joint Surg* 84B:88, 2002.

Bacci G, Ferrari S, Longhi A, et al: Nonmetastatic osteosarcoma of the extremity with pathologic fracture at presentation: local and systemic control by amputation or limb salvage after preoperative chemotherapy, *Acta Orthop Scand* 74:449, 2003.

Bacci G, Ferrari S, Longhi A, et al: Preoperative therapy versus immediate surgery in nonmetastatic osteosarcoma, *J Clin Oncol* 21:4662, 2003.

Bacci G, Ferrari S, Ruggieri P, et al: Telangiectatic osteosarcoma of the extremity: neoadjuvant chemotherapy in 24 cases, *Acta Orthop Scand* 72:167, 2001.

Bacci G, Longhi A, Versari M, et al: Prognostic factors for osteosarcoma of the extremity treated with neoadjuvant chemotherapy: 15-year experience in 789 patients treated at a single institution, *Cancer* 106:1154, 2006.

Bielack SS, Kempf-Bielack B, Delling G, et al: Prognostic factors in high-grade osteosarcoma of the extremities or trunk: an analysis of 1,702 patients treated on neoadjuvant cooperative osteosarcoma study group protocols, *J Clin Oncol* 20:776, 2002.

Bramer JA, van Linge JH, Grimer RJ, Scholten RJ: Prognostic factors in localized extremity osteosarcoma: a systematic review, *Eur J Surg Oncol* 35:1030, 2009.

Briccoli A, Rocca M, Salone M, et al: Resection of recurrent pulmonary metastases in patients with osteosarcoma, *Cancer* 15:1721, 2005.

Briccoli A, Rocca M, Salone M, et al: High grade osteosarcoma of the extremities metastatic to the lung: long-term results in 323 patients treated combining surgery and chemotherapy, *Surg Oncol* 19:193–199, 2009.

Brockstein BE: Metastatic osteosarcoma: a curable advanced malignancy, *J Clin Oncol* 22:5017, 2004.

Chou AJ, Merola PR, Wexler LH, et al: Treatment of osteosarcoma at first recurrence after contemporary therapy: the Memorial Sloan-Kettering Cancer Center experience, *Cancer* 104:2214, 2005.

Craft AW: Osteosarcoma: the European Osteosarcoma Intergroup (EOI) perspective, *Cancer Treat Res* 152:263, 2010.

Daw NC, Billups CA, Rodriguez-Galindo C, et al: Metastatic osteosarcoma, *Cancer* 106:403, 2006.

Ferrari S, Briccoli A, Mercuri M, et al: Postrelapse survival in osteosarcoma of the extremities: prognostic factors for long-term survival, *J Clin Oncol* 21:710, 2003.

Ferrari S, Palmerini E, Staals EL, et al: The treatment of nonmetastatic high grade osteosarcoma of the extremity: review of the Italian Rizzoli experience. Impact on the future, *Cancer Treatment Res* 152:275, 2010.

Fuchs B, Hoekzema N, Larson DR, et al: Osteosarcoma of the pelvis: outcome analysis of surgical treatment, *Clin Orthop Relat Res* 467:510, 2009.

Goorin AM, Schwatzentruber DJ, Devidas M, et al: Presurgical chemotherapy compared with immediate surgery and adjuvant chemotherapy for nonmetastic osteosarcoma. Pediatric Oncology Group Study, *J Clin Oncol* 21:1574, 2003.

Gupta GR, Yasko AW, Lewis VO, et al: Risk of local recurrence after deltoid-sparing resection for osteosarcoma of the proximal humerus, *Cancer* 115:767, 2009.

Hawkins DS, Arndt CA: Pattern of disease recurrence and prognostic factors in patients with osteosarcoma treated with contemporary chemotherapy, *Cancer* 98:2447, 2003.

Hernberg MM, Kivioja AH, Böhling TO, et al: Chemoradiotherapy in the treatment of inoperable high-grade osteosarcoma, *Med Oncol* 2010 [Epub ahead of print].

Jaffe N: Osteosarcoma: review of the past, impact on the future. The American experience, *Cancer Treat Res* 152:239, 2010.

Jaffe N, Pearson P, Yasko AW, et al: Single and multiple metachronous osteosarcoma tumors after therapy, *Cancer* 98:2457, 2003.

Jeon DG, Song WS, Kong CB, et al: MFH of bone and osteosarcoma show similar survival and chemosensitivity, *Clin Orthop Relat Res* 469:584–590, 2011.

Jesus-Garcia R, Seixas MT, Costa SR, et al: Epiphyseal plate involvement in osteosarcoma, *Clin Orthop Relat Res* 373:32, 2000.

Kager L, Zoubek A, Dominkus M, et al: Osteosarcoma in very young children: experience of the Cooperative Osteosarcoma Study Group, *Cancer* 116:5316, 2010.

Kager L, Zoubek A, Potschger U, et al: Primary metastic osteosarcoma: presentation and outcome of patients treated on neoadjuvant Cooperative Osteosarcoma Study Group protocols, *J Clin Oncol* 21:2011, 2003.

Kim MS, Lee SY, Cho WH, et al: Prognostic effect of inadvertent curettage without treatment delay in osteosarcoma, *J Surg Oncol* 100:484, 2009.

Kim MS, Lee SY, Cho WH, et al: Tumor necrosis rate adjusted by tumor volume change is a better predictor of survival of localized osteosarcoma patients, *Ann Surg Oncol* 15:906, 2008.

Klein MJ, Siegal GP: Osteosarcoma: anatomic and histologic variants, *Am J Clin Pathol* 125:555, 2006.

Lewis VO, Gebhardt MC, Springfield DS: Parosteal osteosarcoma of the posterior aspect of the distal part of the femur: oncological and functional results following a new resection technique, *J Bone Joint Surg* 82A:1083, 2000.

Longhi A, Errani C, Gonzales-Arabio D, et al: Osteosarcoma in patients older than 65 years, *J Clin Oncol* 20:5368, 2008.

Mankin HJ, Hornicek FJ, Rosenberg AE, et al: Survival data for 648 patients with osteosarcoma treated at one institution, *Clin Orthop Relat Res* 429:286, 2004.

Marulanda GA, Henderson ER, Johnson DA, et al: Orthopedic surgery options for the treatment of primary osteosarcoma, *Cancer Control* 15:13, 2008.

Messerschmitt PJ, Garcia RM, Abdul-Karim FW, et al: Osteosarcoma, *J Am Acad Orthop Surg* 17:515, 2009.

Mialou V, Philip T, Kalifa C, et al: Metastatic osteosarcoma at diagnosis: prognostic factors and long-term outcome—the French pediatric experience, *Cancer* 104:1100, 2005.

Mirabello L, Troisi RJ, Savage SA: Osteosarcoma incidence and survival rates from 1973 to 2004: data from the Surveillance, Epidemiology, and End Results Program, *Cancer* 115:1531, 2009.

Ottaviani G, Jaffe N: The epidemiology of osteosarcoma, *Cancer Treat Res* 152:3, 2010.

Picci P, Mercuri M, Ferrari S, et al: Survival in high-grade osteosarcoma: improvement over 21 years at a single institution, *Ann Oncol* 21:1366, 2010.

Rodriguez-Galindo C, Shah N, McCarville MB, et al: Outcome after local recurrence of osteosarcoma: the St. Jude Children's Hospital experience (1970–2000), *Cancer* 100:1928, 2004.

Rytting M, Pearson P, Raymond AK, et al: Osteosarcoma in preadolescent patients, *Clin Orthop Relat Res* 373:39, 2000.

Saab R, Rao BN, Rodriguez-Galindo C, et al: Osteosarcoma of the pelvis in children and young adults: the St. Jude Children's Research Hospital experience, *Cancer* 103:1468, 2005.

Sajadi KR, Heck RK, Neel MD, et al: The incidence and prognosis of osteosarcoma skip metastases, *Clin Orthop Relat Res* 426:92, 2004.

Scully SP, Ghert MA, Zurakowski D, et al: Pathologic fracture in osteosarcoma: prognostic importance and treatment implications, *J Bone Joint Surg* 84A:49, 2002.

Shin KH, Moom SH, Suh JS, et al: Tumor volume change as a predictor of chemotherapeutic response in osteosarcoma, *Clin Orthop Relat Res* 376:200, 2000.

Song WS, Cho WH, Jeon DG, et al: Pelvis and extremity osteosarcoma with similar tumor volume have an equivalent survival, *J Surg Oncol* 101:611, 2010.

Thompson RC Jr, Cheng EY, Clohisy DR, et al: Results of treatment for metastatic osteosarcoma with neoadjuvant chemotherapy and surgery, *Clin Orthop Relat Res* 397:240, 2002.

Widhe B, Widhe T: Initial symptoms and clinical features in osteosarcoma and Ewing sarcoma, *J Bone Joint Surg* 82A:667, 2000.

Wilkins RM, Cullen JW, Camozzi AB, et al: Improved survival in primary nonmetastatic pediatric osteosarcoma of the extremity, *Clin Orthop Relat Res* 438:128, 2005.

Zalupski MM, Rankin C, Ryan JR, et al: Adjuvant therapy of osteosarcoma—a phase II trial: Southwest Oncology Group study 9139, *Cancer* 100:818, 2004.

Zunino JH, Johnston JO: Prognostic value of histologic tumor necrosis assessment in osteogenic sarcoma of bone, *Am J Orthop* 29:369, 2000.

CONDROSSARCOMA

Ahmed AR, Tan TS, Unni KK, et al: Secondary chondrosarcoma in osteochondroma: report of 107 patients, *Clin Orthop Relat Res* 411:193, 2003.

Bruns J, Fiedler W, Werner M, Delling G: Dedifferentiated chondrosarcoma—a fatal disease, *J Cancer Res Clin Oncol* 131: 333, 2005.

Collins MS, Koyama T, Swee RG, et al: Clear cell chondrosarcoma: radiographic, computed tomographic, and magnetic resonance findings in 34 patients with pathologic correlation, *Skeletal Radiol* 32:687, 2003.

Dantonello TM, Int-Veen C, Leuschner I, et al: Mesenchymal chondrosarcoma of soft tissues and bone in children, adolescents, and young adults: experiences of the CWS and COSS study groups, *Cancer* 112:2424, 2008.

De Camargo OP, Baptista AM, Atanásio MJ, Waisberg DR: Chondrosarcoma of bone: lessons from 46 operated cases in a single institution, *Clin Orthop Relat Res* 468:2969–2975, 2010.

Dickey ID, Rose PS, Fuchs B, et al: Dedifferentiated chondrosarcoma: the role of chemotherapy with updated outcomes, *J Bone Joint Surg* 86A:2412, 2004.

Donati D, Colangeli S, Colangeli M, et al: Surgical treatment of grade I central chondrosarcoma, *Clin Orthop Relat Res* 468:581, 2010.

Donati D, El Ghoneimy A, Bertoni F, et al: Surgical treatment and outcome of conventional pelvic chondrosarcoma, *J Bone Joint Surg* 87B:1527, 2005.

Donati D, Yin JQ, Colangeli M, et al: Clear cell chondrosarcoma of bone: long time follow-up of 18 cases, *Arch Orthop Trauma Surg* 128:137, 2008.

Fiorenza F, Abudu A, Grimer RJ, et al: Risk factors for survival and local control in chondrosarcoma of bone, *J Bone Joint Surg* 84B: 93, 2002.

Gelderblom H, Hogendoorn PC, Dijkstra SD, et al: The clinical approach towards chondrosarcoma, *Oncologist* 13:320, 2008.

Giuffrida AY, Burgueno JE, Koniaris LG, et al: Chondrosarcoma in the United States (1973 to 2003): an analysis of 2890 cases from the SEER database, *J Bone Joint Surg* 91A:1063, 2009.

Grimer RJ, Carter SR, Tillman RM, et al: Chondrosarcoma of bone, *J Bone Joint Surg* 82A:1203, 2000.

Grimer RJ, Gosheger G, Taminiau A, et al: Dedifferentiated chondrosarcoma: prognostic factors and outcome from a European group, *Eur J Cancer* 43:2060, 2007.

Guo W, Li D, Tang X, Ji T: Surgical treatment of pelvic chondrosarcoma involving periacetabulum, *J Surg Oncol* 101:160, 2010.

Hanna SA, Whittingham-Jones P, Sewell MD, et al: Outcome of intralesional curettage for low-grade chondrosarcoma of long bones, *Eur J Surg Oncol* 35:1343, 2009.

Itala A, Leerapun T, Inwards C, et al: An institutional review of clear cell chondrosarcomas, *Clin Orthop Relat Res* 440:209, 2005.

Kaim AH, Hugli R, Bonel HM, et al: Chondroblastoma and clear cell chondrosarcoma: radiological and MRI characteristics with histopathological correlation, *Skeletal Radiol* 31:88, 2002.

Leerapun T, Hugate RR, Inwards CY, et al: Surgical management of conventional grade I chondrosarcoma of long bones, *Clin Orthop Relat Res* 463:166, 2007.

Mitchell AD, Ayoub K, Mangham DC, et al: Experience in the treatment of dedifferentiated chondrosarcoma, *J Bone Joint Surg* 82B:55, 2000.

Normand AN, Cannon CP, Lewis VO, et al: Curettage of biopsy-diagnosed grade 1 periacetabular chondrosarcoma, *Clin Orthop Relat Res* 459:146, 2007.

Pant R, Yasko AW, Lewis VO, et al: Chondrosarcoma of the scapula: long-term oncologic outcome, *Cancer* 104:149, 2005.

Papagelopoulos PJ, Galanis EC, Mavrogenis AF, et al: Survivorship analysis in patients with periosteal chondrosarcoma, *Clin Orthop Relat Res* 448:199, 2006.

Patil S, de Silva MJ, Crossan J, et al: Chondrosarcoma of the small bones of the hand, *J Hand Surg* 28B:602, 2003.

Peh WC: Primary central chondrosarcoma, *Am J Orthop* 31:155, 2002.

Pring ME, Weber KL, Unni KK, et al: Chondrosarcoma of the pelvis: a review of sixty-four cases, *J Bone Joint Surg* 83A:1630, 2001.

Puri A, Shah M, Agarwal MG, et al: Chondrosarcoma of bone: does the size of the tumor, the presence of a pathologic fracture, or

prior intervention have an impact on local control and survival? *J Cancer Res Ther* 5:14, 2009.

Randall RL, Gowski W: Grade 1 chondrosarcoma of bone: a diagnostic and treatment dilemma, *J Natl Compr Canc Netw* 3:149, 2005.

Reith JD, Horodyski MB, Scarborough MT: Grade 2 chondrosarcoma: stage I or stage II tumor? *Clin Orthop Relat Res* 415L:45, 2003.

Riedel RF, Larrier N, Dodd L, et al: The clinical management of chondrosarcoma, *Curr Treat Options Oncol* 10:94, 2009.

Rizzo M, Ghert MA, Harrelson JM, et al: Chondrosarcoma of bone: analysis of 108 cases and evaluation for predictors of outcome, *Clin Orthop Relat Res* 391:224, 2001.

Schwab JH, Wenger D, Unni K, Sim FH: Does local recurrence impact survival in low-grade chondrosarcoma of the long bones? *Clin Orthop Relat Res* 462:175, 2007.

Staals EL, Bacchini P, Bertoni F: Dedifferentiated central chondrosarcoma, *Cancer* 106:2682, 2006.

Streitbürger A, Ahrens H, Balke M, et al: Grade I chondrosarcoma of bone: the Münster experience, *J Cancer Res Clin Oncol* 135:543, 2009.

Weber KL, Pring ME, Sim FH: Treatment and outcome of recurrent pelvic chondrosarcoma, *Clin Orthop Relat Res* 397:19, 2002.

Weiner SD: Enchondroma and chondrosarcoma of bone: clinical, radiologic, and histologic differentiation, *Instr Course Lect* 53:645, 2004.

Wirbel RJ, Schulte M, Maier B, et al: Chondrosarcoma of the pelvis: oncologic and functional outcome, *Sarcoma* 4:161, 2000.

SARCOMA DE EWING

Argon A, Basaran M, Yaman F, et al: Ewing's sarcoma of the axial system in patients older than 15 years: dismal prognosis despite intensive multiagent chemotherapy and aggressive local treatment, *Jpn J Clin Oncol* 34:667, 2004.

Bacci G, Ferrari S, Bertoni F, et al: Prognostic factors in nonmetastatic Ewing's sarcoma of bone treated with adjuvant chemotherapy: analysis of 359 patients at the Istituto Ortopedico Rizzoli, *J Clin Oncol* 18:4, 2000.

Bacci G, Ferrari S, Comandone A, et al: Neoadjuvant chemotherapy for Ewing's sarcoma of bone in patients older than thirty-nine years: experience of twenty-three cases at the Istituto Ortopedico Rizzoli, *Acta Oncol* 39:111, 2000.

Bacci C, Ferrari S, Longhi A, et al: Local and systemic control in Ewing's sarcoma of the femur treated with chemotherapy, and locally by radiotherapy and/or surgery, *J Bone Joint Surg* 85B:107, 2003.

Bacci G, Longhi A, Barbieri E, et al: Second malignancy in 597 patients with Ewing sarcoma of bone treated at a single institution with adjuvant and neoadjuvant chemotherapy between 1972 and 1999, *J Pediatr Hematol Oncol* 27:517, 2005.

Bacci G, Longhi A, Ferrari S, et al: Prognostic factors in nonmetastatic Ewing's sarcoma tumor of bone: an analysis of 579 patients treated at a single institution with adjuvant or neoadjuvant chemotherapy between 1972 and 1998, *Acta Oncol* 45:469, 2006.

Cotterill SJ, Ahrens S, Paulussen M, et al: Prognostic factors in Ewing's tumor of bone: analysis of 975 patients from the European Intergroup Cooperative Ewing's Sarcoma Study Group, *J Clin Oncol* 18:3108, 2000.

De Alava E, Antonescu CR, Panizo A, et al: Prognostic impact of P53 status in Ewing sarcoma, *Cancer* 89:783, 2000.

Fuchs B, Valenzuela RG, Inwards C, et al: Complications in long-term survivors of Ewing sarcoma, *Cancer* 98:2687, 2003.

Kolb EA, Kushner BH, Gorlick R, et al: Long-term event-free survival after intensive chemotherapy for Ewing's family of tumors in children and young adults, *J Clin Oncol* 18:3423, 2003.

Krasin MJ, Davidoff AM, Rodriguez-Galindo C, et al: Definitive surgery and multiagent systemic therapy for patients with localized Ewing sarcoma family of tumors: local outcome and prognostic factors, *Cancer* 104:367, 2005.

Marcus RB Jr, Berrey BH, Graham-Pole J, et al: The treatment of Ewing's sarcoma of bone at the Univerity of Florida: 1969 to 1998, *Clin Orthop Relat Res* 397:290, 2002.

McTiernan A, Driver D, Michelagnoli MP, Kilby AM, Whelan JS: High dose chemotherapy with bone marrow or peripheral stem cell rescue is an effective treatment option for patients with relapsed or progressive Ewing's sarcoma family of tumours, *Ann Oncol* 17:1301, 2006.

Miser JS, Krailo MD, Tarbell NJ, et al: Treatment of metastatic Ewing's sarcoma or primitive neuroectodermal tumor of bone: evaluation of combination ifosfamide and etoposide—a Children's Cancer Group and Pediatric Oncology Group study, *J Clin Oncol* 22:2873, 2004.

Paulussen M, Ahrens S, Dunst J, et al: Localized Ewing tumor of bone: final results of the Cooperative Ewing's Sarcoma Study CESS 86, *J Clin Oncol* 19:1818, 2001.

Sahu K, Pai RR, Khadilkar UN: Fine needle aspiration cytology of the Ewing's sarcoma family of tumors, *Acta Cytol* 44:332, 2000.

Sari N, Togral G, Cetindag MF, et al: Treatment results of the Ewing sarcoma of bone and prognostic factors, *Pediatr Blood Cancer* 54:19, 2010.

Sucato DJ, Rougraff B, McGrath BE, et al: Ewing's sarcoma of the pelvis: long-term survival and functional outcome, *Clin Orthop Relat Res* 373:193, 2000.

Widhe B, Widhe T: Initial symptoms and clinical features in osteosarcoma and Ewing sarcoma, *J Bone Joint Surg* 82A:667, 2000.

Wold LE, McLeod RA, Sim FH, et al: *Atlas of orthopedic pathology*, Philadelphia, 1990, WB Saunders.

CORDOMA

Ahmed AR: Safety margins in resection of sacral chordoma: analysis of 18 patients, *Arch Orthop Trauma Surg* 129:483, 2009.

Bergh P, Kindblom LG, Gunterberg B, et al: Prognostic factors in chordoma of the sacrum and mobile spine: a study of 39 patients, *Cancer* 88:2122, 2000.

Boriani S, Bandiera S, Biagini R, et al: Chordoma of the mobile spine: fifty years experience, *Spine* 31:493, 2006.

Casali PG, Stacchiotti S, Sangalli C, et al: Chordoma, *Curr Opin Oncol* 19:367, 2007.

Chen KW, Yang HL, Lu J, et al: Prognostic factors of sacral chordoma after surgical therapy: a study of 36 patients, *Spinal Cord* 48:166, 2010.

Chugh R, Tawbi H, Lucas DR, et al: Chordoma: the nonsarcoma primary bone tumor, *Oncologist* 12:1344, 2007.

Ferraresi V, Nuzzo C, Zoccali C, et al: Chordoma: clinical characteristics, management, and prognosis of a case series of 25 patients, *BMC Cancer* 10:22, 2010.

Foweraker KL, Burton KE, Maynard SE, et al: High-dose radiotherapy in the management of chordoma and chondrosarcoma of the skull base and cervical spine: part 1—clinical outcomes, *Clin Oncol (R Coll Radiol)* 19:509, 2007.

Fuchs B, Dickey ID, Yaszemski MJ, et al: Operative management of sacral chordoma, *J Bone Joint Surg* 87A:2211, 2005.
Hanna SA, Aston WJ, Briggs TW, et al: Sacral chordoma: can local recurrence after sacrectomy be predicted? *Clin Orthop Relat Res* 466:2217, 2008.
Hanna SA, Tirabosco R, Amin A, et al: Dedifferentiated chordoma: a report of four cases arising "de novo." *J Bone Joint Surg* 90B:652, 2008.
Hulen CA, Temple HT, Fox WP, et al: Oncologic and functional outcome following sacrectomy for sacral chordoma, *J Bone Joint Surg* 88A:1532, 2006.
Jawaed MU, Scully SP: Surgery significantly improves survival in patients with chordoma, *Spine* 35:117, 2010.
Jiang L, Liu ZJ, Liu XG, et al: Upper cervical spine chordoma of C2-C3, *Eur Spine J* 18:293, 2009.
McMaster ML, Goldstein AM, Bromley CM, et al: Chordoma: incidence and survival patterns in the United States, 1937–1995, *Cancer Causes Control* 12:1, 2001.
McPherson CM, Suki D, McCutcheon IE, et al: Metastatic disease from spinal chordoma: a 10-year experience, *J Neurosurg Spine* 5:277, 2006.
Munshi HG, Merajver SD, Valdez R, et al: Metastatic dedifferentiated chordomas with elevated β-hCG: a case report, *Am J Clin Oncol* 25:274, 2002.
Nakai S, Yoshizawa H, Kobayashi S, et al: Anorectal and bladder function after sacrifice of the sacral nerves, *Spine* 25:2234, 2000.
Nguyen QN, Chang EL: Emerging role of proton beam radiation therapy for chordoma and chondrosarcoma of the skull base, *Curr Oncol Rep* 10:338, 2008.
Ozger H, Eralp L, Sungur M, Atalar AC: Surgical management of sacral chordoma, *Acta Orthop Belg* 76:243, 2010.
Papagelopoulos PJ, Mavrogenis AF, Galanis EC, et al: Chordoma of the spine: clinicopathological features, diagnosis, and treatment, *Orthopedics* 27:1256, 2004.
Stacchiotti S, Casali PG, Lo Vullo S, et al: Chordoma of the mobile spine and sacrum: a retrospective analysis of a series of patients surgically treated at two referral centers, *Ann Surg Oncol* 17:211, 2010.
Sung MS, Lee GK, Kang HS, et al: Sacrococcygeal chondroma: MR imaging in 30 patients, *Skeletal Radiol* 34:87, 2005.

ADAMANTINOMA

Gleason BC, Liegl-Atzwanger B, Kozakewich HP, et al: Osteofibrous dysplasia and adamantinoma in children and adolescents: a clinicopathologic reappraisal, *Am J Surg Pathol* 32:363, 2008.
Jain D, Jain VK, Vasishta RK, et al: Adamantinoma: a clinicopathological review and update, *Diagn Pathol* 3:8, 2008.
Kahn LB: Adamantinoma, osteofibrous dysplasia and differentiated adamantinoma, *Skeletal Radiol* 33:488, 2004.
Khanna M, Delaney D, Tirabosco R, Saifuddin A: Osteofibrous dysplasia, osteofibrous dysplasia–like adamantinoma and adamantinoma: correlation of radiological imaging features with surgical histology and assessment of the use of radiology in contributing to needle biopsy diagnosis, *Skeletal Radiol* 37:1077, 2008.
Kitsoulis P, Charchanti A, Paraskevas G, et al: Adamantinoma, *Acta Orthop Belg* 73:427, 2007.
Most MJ, Sim FH, Inwards CY: Osteofibrous dysplasia and adamantinoma, *J Am Acad Orthop Surg* 18:358, 2010.
Papagelopoulos PJ, Mavrogenis AF, Galanis EC, et al: Clinicopathological fractures, diagnosis, and treatment of adamantinoma of the long bones, *Orthopedics* 30:211, 2007.
Qureshi AA, Shott S, Mallin BA, et al: Current trends in the management of adamantinoma of long bones: an international study, *J Bone Joint Surg* 82A:1122, 2000.

TUMORES VASCULARES MALIGNOS

Aflatoon K, Staals E, Berttoni F, et al: Hemangioendothelioma of the spine, *Clin Orthop Relat Res* 418:191, 2004.
Bruder E, Perez-Atayde AR, Jundt G, et al: Vascular lesions of bone in children, adolescents, and young adults: a clinicopathologic reappraisal and application of the ISSVA classification, *Virchows Arch* 454:161, 2009.
Dunlap JB, Magenis RE, Davis C, et al: Cytogenetic analysis of a primary bone angiosarcoma, *Cancer Genet Cytogenet* 194:1, 2009.
Espat NJ, Lewis JJ, Woodruff JM, et al: Confirmed angiosarcoma: prognostic factors and outcome in 50 prospectively followed patients, *Sarcoma* 4:173, 2000.
O'Connell JX, Nielsen GP, Rosenberg AE: Epithelioid vascular tumors of bone: a review and proposal of a classification scheme, *Adv Anat Pathol* 8:74, 2001.
Saglik Y, Yildiz Y, Atalar H, Basarir K: Primary angiosarcoma of the fibula: a case report, *Acta Orthop Belg* 73:799, 2007.
Villalobos CE, Hayden BL, Silverman A, et al: Limb-sparing resection of the scapula and reconstruction with a constrained total scapula prosthesis: a case of multicentric epithelioid hemangioendothelioma involving the scapula and surrounding soft tissues, *Ann Surg Oncol* 16:2321, 2009.
Walsh JJ 4th, Eady JL: Vascular tumors, *Hand Clin* 20:261, 2004.
Wenger DE, Wold LE: Malignant vascular lesions of bone: radiologic and pathologic features, *Skeletal Radiol* 29:619, 2000.

HISTIOCITOMA FIBROSO E FIBROSSARCOMA MALIGNOS

Daw NC, Billups CA, Pappo AS, et al: Malignant fibrous histiocytoma and other fibrohistiocytic tumors in pediatric patients: the St. Jude Children's Research Hospital experience, *Cancer* 97:2839, 2003.
Garkkanen M, Larramendy ML, Böhling T, et al: Malignant fibrous histiocytoma of bone: analysis of genomic imbalances by comparative genomic hybridisation and C-MYC expression by immunohistochemistry, *Eur J Cancer* 42:1172, 2006.
Hattinger CM, Tarkkanen M, Benini S, et al: Genetic analysis of fibrosarcoma of bone, a rare tumour entity closely related to osteosarcoma and malignant fibrous histiocytoma of bone, *Eur J Cell Biol* 83:483, 2004.
Koplas MC, Lefkowitz RA, Bauer TW, et al: Imaging findings, prevalence and outcome of de novo and secondary malignant fibrous histiocytoma of bone, *Skeletal Radiol* 39:791, 2010.
Lehnhardt M, Klein-Hitpass L, Kuhnen C, et al: Response rate of fibrosarcoma cells to cytotoxic drugs on the expression level correlates to the therapeutic response rate of fibrosarcomas is mediated by regulation of apoptotic pathways, *Cancer* 5:74, 2005.
Ossendorf C, Studer GM, Bode B, Fuchs B: Sclerosing epithelioid fibrosarcoma: case presentation and a systematic review, *Clin Orthop Relat Res* 466:1485, 2008.
Papagelopoulos PJ, Galanis E, Frassica FJ, et al: Primary fibrosarcoma of bone: outcome after primary surgical treatment, *Clin Orthop Relat Res* 373:88, 2000.

Papagelopoulos PJ, Galanis EC, Sim FH, et al: Clinicopathological features, diagnosis, and treatment of malignant fibrous histiocytoma of bone, *Orthopedics* 23:59, 2000.

Papagelopoulos PJ, Galanis EC, Triantafyllidis P, et al: Clinicopathologic features, diagnosis, and treatment of fibrosarcoma of bone, *Am J Orthop* 31:253, 2000.

Sirveaux F, Hummer N, Roche O, et al: Pleomorphic malignant fibrous histiocytoma at the site of an arthroscopic reconstruction of the anterior cruciate ligament: a case report, *J Bone Joint Surg* 87A:404, 2005.

Zlowodzki M, Allen B, Schreibman KL, et al: Case reports: malignant fibrous histiocytoma of bone arising in chronic osteomyelitis, *Clin Orthop Relat Res* 439:269, 2005.

MIELOMA MÚLTIPLO

Bertanha F, Boufelli G, de Camargo OP, et al: Oncologic progression of bone plasmacytomas to multiple myeloma, *Clinics* 61:139, 2006.

Dagan R, Morris CG, Kirwan J, Mendenhall WM: Solitary plasmacytoma, *Am J Clin Oncol* 32:612, 2009.

Dores GM, Landgren O, McGlynn KA, et al: Plasmacytoma of bone, extramedullary plasmacytoma, and multiple myeloma: incidence and survival in the United States, 1992–2004, *Br J Haematol* 144: 86, 2009.

Giuliani N, Rizzoli V, Roodman GD: Multiple myeloma bone disease: pathophysiology of osteoblast inhibition, *Blood* 108:3992, 2006.

Hjertner O, Standal T, Borset M, et al: Bone disease in multiple myeloma, *Med Oncol* 23:431, 2006.

Jawad MU, Scully SP: Skeletal plasmacytoma: progression of disease and impact of local treatment; an analysis of SEER database, *J Hematol Oncol* 2:41, 2009.

Kanis JA, McCloskey EV: Bisphosphonates in multiple myeloma, *Cancer* 88:3022, 2000.

Smith A, Child JA, Drayson MT: Early mortality after diagnosis of multiple myeloma: analysis of patients entered onto the United Kingdom medical research council trials between 1980 and 2002-Medical Research Council Adult Leukaemia Working Party, *J Clin Oncol* 23:9219, 2005.

Terpos E, Berenson J, Cook RJ, et al: Prognostic variables for survival and skeletal complications in patients with multiple myeloma osteolytic bone disease, *Leukemia* 24:1043, 2010.

Zeifang F, Zahlten-Hingurange A, Goldschmidt H, et al: Long-term survival after surgical intervention of bone disease in multiple myeloma, *Ann Oncol* 16:222, 2005.

LINFOMA

Alencar A, Pitcher D, Byrne G, Lossos IS: Primary bone lymphoma—the University of Miami experience, *Leuk Lymphoma* 51:39, 2010.

Beal K, Allen L, Yahalom J: Primary bone lymphoma: treatment results and prognostic factors with long-term follow-up of 82 patients, *Cancer* 106:2652, 2006.

Bhagavathi S, Fu K: Primary bone lymphoma, *Arch Pathol Lab Med* 13:1868, 2009.

Bhagavathi S, Micale MA, Les K, et al: Primary bone diffuse large B-cell lymphoma: clinicopathologic study of 21 cases and review of literature, *Am J Surg Pathol* 33:1463, 2009.

Bhristie D, Dear K, Le T, et al: Limited chemotherapy and shrinking field radiotherapy for osteolymphoma (primary bone lymphoma): results from the Trans-Tasman Radiation Oncology Group 99.04 and Australasian Leukaemia and Lymphoma Group LY02 prospective trial, *Int J Radiat Oncol Biol Phys* 80:1164, 2010.

Catlett JP, Williams SA, O'Connor SC, et al: Primary lymphoma of bone: an institutional experience, *Leuk Lymphoma* 49:2125, 2008.

De Camargo OP, dos Santos Machado TM, Croci AT, et al: Primary bone lymphoma in 24 patients treated between 1955 and 1999, *Clin Orthop Relat Res* 397:271, 2002.

Durr HR, Muller PE, Hiller E, et al: Malignant lymphoma of bone, *Arch Orthop Trauma Surg* 122:10, 2002.

Ford DR, Wilson D, Sothi S, et al: Primary bone lymphoma—treatment and outcome, *Clin Oncol* 19:50, 2007.

Heyning FH, Kroon HM, Hogendoorn PC, et al: MR imaging characteristics in primary lymphoma of bone with emphasis on non-aggressive appearance, *Skeletal Radiol* 36:937, 2007.

Horsman JM, Thomas J, Hough R, Hancock BW: Primary bone lymphoma: a retrospective analysis, *Int J Oncol* 28:1571, 2006.

Jawad MU, Schneiderbauer MM, Min ES, et al: Primary lymphoma of bone in adult patients, *Cancer* 116:871, 2010.

Mengiardi B, Honegger H, Hodler J, et al: Primary lymphoma of bone: MRI and CT characteristics during and after successful treatment, *AJR Am J Roentgenol* 184:185, 2005.

Míguez Sánchez C, Hebrero ML, Mesa C, et al: Primary bone lymphoma, *Clin Transl Oncol* 8:221, 2006.

Power DG, McVey GP, Korpanty G, et al: Primary bone lymphoma: single institution case series, *Ir J Med Sci* 177:247, 2008.

Ramadan KM, Shenkier T, Sehn LH, et al: A clinicopathological retrospective study of 131 patients with primary bone lymphoma: a population-based study of successively treated cohorts from the British Columbia Cancer Agency, *Ann Oncol* 18:129, 2007.

Ruzek KA, Wenger DE: The multiple faces of lymphoma of the musculoskeletal system, *Skeletal Radiol* 33:1, 2004.

Yuste AL, Segura A, López-Tendero P, et al: Primary lymphoma of bone: a clinico-pathological review and analysis of prognostic factors, *Leuk Lymphoma* 45:853, 2004.

CARCINOMA METASTÁTICO

Aboulafia AJ, Levine AM, Schmidt D, Aboulafia D: Surgical therapy of bone metastases, *Semin Oncol* 34:206, 2007.

Barni S, Mandala M, Cazzaniga M, et al: Bisphosphonates and metastatic bone disease, *Ann Oncol* 17 (Suppl 2):91, 2006

Bashore CJ, Temple HT: Management of metastatic lesions of the humerus, *Orthop Clin North Am* 31:597, 2000.

Beauchamp CP: Errors and pitfalls in the diagnosis and treatment of metastatic bone disease, *Orthop Clin North Am* 31:675, 2000.

Bibbo C, Patel DV, Benevenia J: Perioperative considerations in patients with metastatic bone disease, *Orthop Clin North Am* 31: 577, 2000.

Bickels J, Dadia S, Lidar Z: Surgical management of metastatic bone disease, *J Bone Joint Surg* 91A:1503, 2009.

Biermann JS, Holt GE, Lewis VO, et al: Metastatic bone disease: diagnosis, evaluation, and treatment, *Instr Course Lect* 59:593, 2010.

Body JJ: Effectiveness and cost of bisphosphonate therapy in tumor bone disease, *Cancer* 97(3 Suppl):859, 2003.

Callstrom MR, Charboneau JW, Goetz MP, et al: Image-guided ablation of painful metasatatic bone tumors: a new and effective approach to a difficult problem, *Skeletal Radiol* 35:1, 2006.

Carlin BI, Andriole GL: The natural history, skeletal complications, and management of bone metastases in patients with prostate carcinoma, *Cancer* 88(12 Suppl):2989, 2000.

Cheville JC, Tindall D, Boelter C, et al: Metastatic prostate carcinoma to bone: clinical and pathologic features associated with cancer-specific survival, *Cancer* 95:1028, 2002.

Cho HS, Oh JW, Han I, Kim HS: Survival of patients with skeletal metastases from hepatocellular carcinoma after surgical management, *J Bone Joint Surg* 91B:1505, 2009.

Coleman RE: Management of bone metastases, *Oncologist* 5:463, 2000.

Coleman RE: Clinical features of metastatic bone disease and risk of skeletal morbidity, *Clin Cancer Res* 12:6243, 2006.

Cumming D, Cumming J, Vince A, Benson R: Metastatic bone disease: the requirement for improvement in a multidisciplinary approach, *Int Orthop* 33:493, 2009.

Damron TA, Heiner J: Management of metastatic disease to soft tissue, *Orthop Clin North Am* 31:661, 2000.

Eckardt JJ, Kabo JM, Kelly CM, et al: Endoprosthetic reconstructions for bone metastases, *Clin Orthop Relat Res* 415(Suppl): S254, 2003.

Esther RJ, Bos GD: Management of metastatic disease of other bones, *Orthop Clin North Am* 31:647, 2000.

Favorito PJ, McGrath BE: Impending or completed pathologic femur fractures treated with intramedullary hip screws, *Orthopedics* 24: 359, 2001.

Frassica DA, Thurman S, Welsh J: Orthopaedic management of metastatic disease: radiation therapy, *Orthop Clin North Am* 31:557, 2000.

Hage WD, Aboulafia AJ, Aboulafia DM: Incidence, location, and diagnostic evaluation of metastatic bone disease, *Orthop Clin North Am* 31:515, 2000.

Kakonen SM, Mundy GR: Mechanisms of osteolytic bone metastases in breast carcinoma, *Cancer* 97(3 Suppl):834, 2003.

Lipton A, Theriault RL, Hortobagyi GN, et al: Pamidronate prevents skeletal complications and is effective palliative treatment in women with breast carcinoma and osteolytic bone metastases: long term follow-up of two randomized, placebo-controlled trials, *Cancer* 88:1082, 2000.

Mac Niocaill RF, Quinlan JF, Stapleton RD, et al: Inter and intra-observer variability associated with the use of the Mirels' scoring system for metastatic bone lesions, *Int Orthop* 35:83–86, 2011.

Major PP, Lipton A, Berenson J, et al: Oral bisphosphonates: a review of clinical use in patients with bone metastases, *Cancer* 88:6, 2000.

Manabe J, Kawaguchi N, Matsumoto S, Tanizawa T: Surgical treatment of bone metastasis: indications and outcomes, *Int J Clin Oncol* 20:204, 2005.

Mancini I, Dumon JC, Body JJ: Efficacy and safety of ibandronate in the treatment of opioid-resistant bone pain associated with metastatic bone disease: a pilot study, *J Clin Oncol*, 22:3587, 2004.

Manoso MW, Frassica DA, Lietman ES, Frassica FJ: Proximal femoral replacement for metastatic bone disease, *Orthopedics* 30:384, 2007.

Marulanda GA, Mont MA, Luci A, et al: Orthopedic surgery implications of breast cancer, *Expert Rev Anticancer Ther* 6:949, 2008.

Michaelson MD, Rosenthal DI, Smith MR: Long-term bisphosphonate treatment of bone metastases from renal cell carcinoma, *J Clin Oncol* 22:4233, 2004.

Mollabashy A, Scarborough M: The mechanism of metastasis, *Orthop Clin North Am* 31:529, 2000.

Nathan SS, Healey JH, Mellano D, et al: Survival in patients operated on for pathologic fracture: implications for end-of-life orthopedic care, *J Clin Oncol* 23:6072, 2005.

Papadakis SA, Mitsitsikas TC, Markakidis S, et al: The development of bone metastases as the first sign of metastatic spread in patients with primary solid tumours, *Int Orthop* 28:102, 2004.

Papagelopoulos PJ, Savvidou OD, Galanis EC, et al: Advances and challenges in diagnosis and management of skeletal metastases, *Orthopedics* 29:609, 2006.

Paterson AH: The potential role of bisphosphonates as adjuvant therapy in the prevention of bone metastases, *Cancer* 88(12 Suppl):3038, 2000.

Patterson FR, Peabody TD: Operative management of metastases to the pelvis and acetabulum, *Orthop Clin North Am* 31:623, 2000.

Peabody T: The rodded metastasis is a sarcoma: strategies to prevent inadvertent surgical procedures on primary bone malignancies, *Instr Course Lect* 53:657, 2004.

Reichel LM, Pohar S, Heiner J, et al: Radiotherapy to bone has utility in multifocal metastatic renal carcinoma, *Clin Orthop Relat Res* 459:133, 2007.

Rosen LS, Gordon DH, Dugan W Jr, et al: Zolendronic acid is superior to pamindronate for the treatment of bone metastases in breast carcinoma patients with at least one osteolytic lesion, *Cancer* 100:36, 2004.

Rougraff B: Orthopaedic management of metastatic disease: indications for operative treatment, *Orthop Clin North Am* 31:567, 2000.

Rougraff BT: Evaluation of the patient with carcinoma of unknown origin metastatic to bone, *Clin Orthop Relat Res* 415(Suppl):S105, 2003.

Salmon JM, Kilpatrick SE: Pathology of skeletal metastases, *Orthop Clin North Am* 31:537, 2000.

Sarahrudi K, Breitbauer M, Platzer P, et al: Surgical treatment of metasatatic fractures of the femur: a retrospective analysis, *J Trauma* 66:1158, 2009.

Savage PD, Ward WG: Medical management of metastatic skeletal disease, *Orthop Clin North Am* 31:545, 2000.

Tillman RM, Myers GJ, Abudu AT, et al: The three-pin modified "Harrington" procedure for advanced metastatic destruction of the acetabulum, *J Bone Joint Surg* 90B:84, 2008.

Ward WG, Spang J, Howe D: Metastatic disease of the femur: surgical management, *Orthop Clin North Am* 31:633, 2000.

Ward WG, Spang J, Howe D, et al: Femoral recon nails for metastatic disease: indications, technique, and results, *Am J Orthop* 29(Suppl 9):34, 2000.

Weber KL, Lewis VO, Randall RL, et al: An approach to the management of the patient and metastatic bone disease, *Instr Course Lect* 53:663, 2004.

Wetzel FT, Phillips FM: Management of metastatic disease of the spine, *Orthop Clin North Am* 31:611, 2000.

Yoneda T, Michiigami T, Yi B, et al: Actions of bisphosphonate on bone metastasis in animal models of breast carcinoma, *Cancer* 88(12 Suppl):2979, 2000.

As referências completas estão disponíveis em www.expertconsult.com.

TUMORES DE PARTES MOLES

Patrick C. Toy • Robert K. Heck, Jr.

CAPÍTULO 28

TUMORES BENIGNOS E LESÕES PSEUDOTUMORAIS 948
TUMORES DO TECIDO ADIPOSO 948
TUMORES DA BAINHA DOS NERVOS 952
LESÕES SINOVIAIS 953
LESÕES VASCULARES 956
LESÕES FIBROSAS 959
TUMORES MALIGNOS 960
FIBRO-HISTIOCITOMA MALIGNO 960
LIPOSSARCOMA 966
SARCOMA SINOVIAL (SINOVIOMA MALIGNO) 966
FIBROSSARCOMA 968
SARCOMA EPITELIOIDE 968
DERMATOFIBROSSARCOMA PROTUBERANTE 970
RABDOMIOSSARCOMA 970
TUMOR MALIGNO DA BAINHA DO NERVO PERIFÉRICO 971
OSTEOSSARCOMA EXTRAESQUELÉTICO 971
SARCOMA DE EWING EXTRAESQUELÉTICO 973
CONDROSSARCOMA EXTRAESQUELÉTICO 973

A avaliação de pacientes com neoplasias musculoesqueléticas foi abordada com detalhes no Capítulo 24, mas alguns pontos justificam repetição e elaboração. Diferentemente dos tumores ósseos, a presença ou a ausência de dor não ajuda a distinguir os tumores de partes moles benignos dos malignos, pois a maioria dos pacientes com malignidades nos tecidos moles sente pouca dor e consultam um médico devido à presença de uma massa. A massa normalmente não é invasiva, e cresce de maneira centrípeta, afastando as estruturas anatômicas normais. É necessário um exame físico cuidadoso da massa, da parte envolvida, e dos gânglios linfáticos de drenagem da área. As radiografias simples fornecem poucas informações úteis sobre os tumores de partes moles, mas podem mostrar flebólitos (hemangiomas), calcificação (sarcoma sinovial), ou radiolucências de densidade de gordura (lipomas). A RM pode sugerir um diagnóstico específico em certos casos, tais como lipoma, hemangioma e sinovite vilonodular pigmentada. Muitas vezes, as características da RM não são específicas, mas a RM é útil na avaliação do tamanho e das relações anatômicas do tumor. Os sarcomas de partes moles geralmente demonstram baixo sinal de intensidade nas imagens ponderadas em T1, e alto sinal de intensidade em imagens ponderadas em T2. A TC também pode ser usada para essa finalidade, quando um paciente não tem a capacidade de se submeter à RM, embora a RM seja um estudo de imagem superior nessa circunstância. A TC pode ajudar a esclarecer os padrões de mineralização (i.e., calcificação *vs.* ossificação) encontrados dentro da massa. O mapeamento ósseo com tecnécio geralmente não fornece um benefício significativo na avaliação da massa de tecidos moles, mas pode ser útil nos casos selecionados para a avaliação do envolvimento ósseo local e a distância. Para pacientes com tumores de partes moles malignos, imagens de TC dos pulmões devem ser obtidas para procurar por metástases. As imagens de TC pélvicas e abdominais são úteis para detectar metástases retroperitoneais em pacientes com lipossarcomas mixoides e disseminação linfática em lesões como sarcoma sinovial, sarcoma epitelioide e rabdomiossarcoma. Geralmente, a biópsia é necessária para determinar o diagnóstico e pode ser realizada através da biópsia por agulha grossa ou por biópsia incisional. As amostras do tecido devem ser adiadas até que os estudos por imagens estejam completos (a biópsia irá alterar o estudo), e devem ser planejadas com cuidado, de acordo com os princípios delineados no Capítulo 24. A interpretação dos resultados da biópsia pode ser facilitada por correlação com os dados clínicos e por imagens. O estadiamento pode ser realizado usando o sistema de Enneking (Tabela 24-1), ou o sistema do American Joint Committee on Cancer (Tabela 24-2).

A maioria dos tumores de partes moles benignos pode ser tratada por observação ou por ressecção marginal. A observação é uma opção viável quando a imagem e as características clínicas sugerem fortemente um diagnóstico benigno. Alguns tumores benignos de partes moles podem ser localmente agressivos (p. ex., tumores desmoides) e podem precisar de uma ressecção ampla ou de um tratamento multimodal para o controle local. Os sarcomas de baixo grau de partes moles geralmente são tratados com ressecção ampla isolada ou combinada com irradiação, se as margens estão próximas. Os sarcomas de partes moles de alto grau geralmente são tratados com cirurgia combinada com irradiação.

Existem muitas controvérsias em relação ao tratamento dos sarcomas de partes moles. Embora a cirurgia permaneça como o tratamento principal desses tumores, ainda há controvérsias sobre quais pacientes se beneficiariam com o acréscimo do tratamento por irradiação para controle local. Também é questionável se a irradiação é melhor se aplicada antes ou após a operação. A irradiação pré-operatória está associada com um aumento do risco de complicações de cicatrização da ferida após a cirurgia, mas pode ser mais eficaz, por causa da oxigenação disponível nos tecidos virgens. Por outro lado, a irradiação pós-operatória pode ser feita depois que a ferida cirúrgica cicatrizou, mas requer uma área de exposição aumentada, para garantir uma cobertura adequada. A braquiterapia (fontes radioativas posicionadas sobre ou próximas ao tumor, fornecendo alta dose de irradiação sobre ele, enquanto diminuem a exposição radioativa ao redor dos tecidos saudáveis) é usada extensivamente em algumas instituições, mas apenas raramente em outras. Por fim, o uso da quimioterapia como um tratamento adjuvante para esses pacientes continua promovendo debates. Embora os protocolos de quimioterapia sejam utilizados na maior parte dos

centros de câncer para tratamento adjuvante de sarcomas de alto grau de partes moles, ainda não está claro quais pacientes na verdade se beneficiam desse tratamento.

As discussões aprofundadas dessas questões polêmicas vão além do escopo deste texto. Este capítulo descreve resumidamente a apresentação clínica, os achados de imagens e opções de tratamento para alguns tumores comuns dos tecido moles.

TUMORES BENIGNOS E LESÕES PSEUDOTUMORAIS (TABELA 28-1)

TUMORES DO TECIDO ADIPOSO

Os lipomas provavelmente são os tumores benignos mais comuns do tecido conjuntivo. Eles podem ocorrer em qualquer idade e em ambos os sexos, mas são provavelmente mais comuns em mulheres de meia-idade. Esses tumores geralmente se desenvolvem no subcutâneo, mas podem envolver as estruturas mais profundas. Eles ocasionalmente afetam a sinóvia (lipoma arborescente) e, raramente, o periósteo. Clinicamente, são massas móveis, circunscritas e moles que não apresentam dor e são de crescimento lento. Um derrame no joelho é caracteristicamente a queixa de apresentação dos pacientes com lipoma arborescente. Nas radiografias, as massas grandes aparecem como áreas radiolúcidas discretas, dentro do tecido mole. A RM geralmente fornece um diagnóstico definitivo, pois os lipomas apresentam-se uniformemente com sinal alto nas imagens ponderadas em T1, e são escuros em sequências com supressão da gordura como o tecido subcutâneo envolvente (Fig. 28-1). Grosso modo, um lipoma é um nódulo bem encapsulado de gordura que pode conter tecido fibroso. Microscopicamente, ele é composto por células adiposas maduras com núcleo achatado, e sem presença de atividade mitótica (Fig. 28-2). Alguns lipomas possuem um padrão vascular proeminente, e são devidamente denominados angiolipomas. As áreas focais com células vacuolizadas de gordura marrom podem ser vistas.

Ocasionalmente, os lipomas são multifocais, e raramente são simétricos. Uma variante de lipomastose múltipla é a doença de Dercum, que é caracterizada pelas infiltrações adiposas dolorosas; a causa da dor é mal compreendida. Outra variante do lipoma ocorre no músculo e se infiltra entre as fibras musculares; essa invasão aparente pode sugerir malignidade, mas geralmente o tumor é facilmente controlado. Outra variante é o raro hibernoma, ou lipoma da célula adiposa fetal. Ele é composto por células grandes, delicadamente espumosas, vacuolizadas, é lobulado e simula os órgãos hibernantes de alguns animais. Ele tem uma aparência marrom característica, e pode se tornar bem grande. O angiomiolipoma é um tipo de lipoma normalmente encontrado no rim. É composto por músculo liso, veias sanguíneas e gordura. Esse tumor, ocasionalmente, está associado a alterações da esclerose tuberosa no cérebro. Um tumor gorduroso conhecido como mielolipoma, que contém elementos da medula óssea, pode ocorrer dentro de uma medula adrenal. Como um achado incidental na autópsia, esse tumor não é raro, mas apenas ocasionalmente vem a ser grande o suficiente para ter importância clínica. Raramente um tumor semelhante pode ser encontrado na região pré-sacral ou no mediastino. A lipoblastomatose, outra variação do lipoma, é composta por gordura embrionária e ocorre com mais frequência em bebês e crianças. Esse tumor se parece com alguns tipos de lipossarcomas, mas tem um padrão lobular diferente e não possui núcleos atípicos. O lipoma condroide contém tecido que se parece com cartilagem. Ele deve ser diferenciado do lipossarcoma e do condrossarcoma mixoide, com que se parece superficialmente.

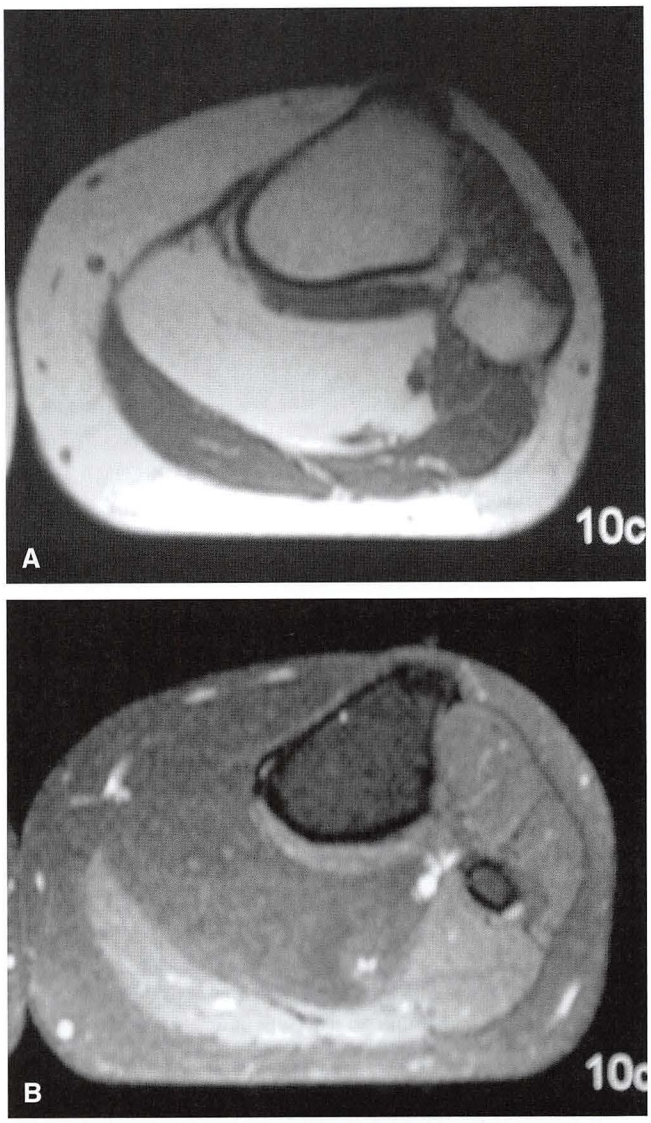

FIGURA 28-1 Imagem ponderada em T1 **(A)** e imagem com supressão de gordura **(B)** dos lipomas intramusculares no compartimento profundo da perna esquerda. O sinal na RM dos lipomas é idêntico ao da gordura subcutânea em todas as sequências.

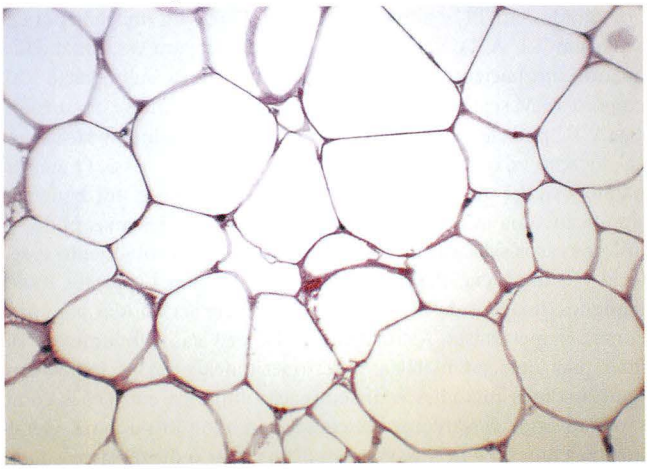

FIGURA 28-2 Lipoma. A fotomicrografia mostra adipócitos maduros sem características agressivas.

TABELA 28-1 Tumores Benignos de Partes Moles

TUMOR	IDADE	DEMOGRAFIAS	LOCAL	APRESENTAÇÃO	IMAGEM	HISTOLOGIA	TRATAMENTO	COMENTÁRIOS
TUMORES DO TECIDO ADIPOSO								
Lipoma	Qualquer idade; mais comum em adultos, raro em crianças	Masculino = feminino	Qualquer Mais frequente no subcutâneo	Massa indolor Lipoma arborescens: derrame articular	RM: homogênea e isointensa para o tecido subcutâneo do paciente	Adipócitos maduros	Observação Excisão marginal: reincidência rara	Doença de Dercum: múltiplas infiltrações adiposas dolorosas Hibernoma: lipoma de células de gordura fetal (gordura marrom)
TUMORES DA BAINHA DOS NERVOS								
Neurilemoma (schwannoma)	Geralmente adultos	Masculino: feminino 40:60	Qualquer	Geralmente massa indolor Dor referida na distribuição do nervo envolvido Sinal de Tinel positivo	RM: massa fusiforme ao longo do trajeto do nervo *Split fat sign*: borda de gordura ao redor do tumor	Tecido bifásico Antoni A —células fusiformes em paliçadas Antoni B —tecido mixomatoso frouxo hipocelular Corpos de Verocay	Observação, se assintomático Excisão marginal que poupa o nervo	S-100 positivo em coloração nuclear e citoplasmática Degeneração maligna rara
Neurofibroma	Qualquer idade	Masculino = feminino	Qualquer nervo craniano ou espinhal periférico	Varia dependendo do envolvimento Cutânea:nódulo localizado Difusa: massa infiltrativa Localizada: Massa solitária Plexiforme: múltiplos fascículos envolvidos: "bolsa de vermes"	Similar ao schwannoma Sinal do alvo: hiperintensidade periférica em T2	Hipocelular com feixes de colágeno desorganizados Células fusiformes com núcleos ondulados Figuras mitóticas raras	Excisão local: sacrifica a função do nervo hospedeiro se o tumor não puder ser separado do nervo	Neurofibroma: doença de von Recklinghausen (NF1) Autossômico dominante: mutação no gene NF1; cromossomo 17q Outras manifestações: manchas café com leite, múltiplas manchas axilares, nódulos de Lisch, gliomas ópticos, feocromocitoma Lesões ósseas: pseudoartrose tibial, escoliose, displasia da asa esfenoidal Pequeno risco de degeneração para TMBNP

Continua

TABELA 28-1 Tumores Benignos de Partes Moles—cont.

TUMOR	IDADE	DEMOGRAFIAS	LOCAL	APRESENTAÇÃO	IMAGEM	HISTOLOGIA	TRATAMENTO	COMENTÁRIOS
LESÕES SINOVIAIS								
Condromatose sinovial	Adultos	Predominância masculina	Mais comum no quadril e no joelho Menos comum na mão, no punho, no cotovelo e no ombro	Sintomas mecânicos na articulação devido a corpos livres Limitada amplitude de movimento	Radiografias simples: pequenos nódulos intra-articulares calficados Doença avançada mostra erosão óssea periarticular e extensão para tecidos moles		Observação, se assintomática Sinovectomia artroscópica ou aberta; reincidência mais comum com sinovectomia artroscópica	O diagnóstico diferencial inclui miosite ossificante, condrossarcoma sinovial, sarcoma sinovial
Tumor de células germinativas da bainha do tendão	Adultos		Mão, punho	Massa indolor de aumento lento	Radiografias simples podem mostrar erosão da cortical adjacente	Semelhante ao SVNP	Observação Ressecção marginal	Segunda massa de tecido mole benigno mais comum da mão e do punho
Sinovite vilonodular pigmentada	Mais comum em adultos jovens Pode ser visto em crianças e idosos		Mais comum no joelho, mas possível em outras articulações	Tipo difuso: dor e inchaço monarticular Forma localizada: pode causar sintomas mecânicos Aspiração produz fluido tingido de sangue	A radiografia simples pode mostrar erosões periarticulares em estágios avançados RM: massa intra-articular hipointensa nas sequências ponderadas tanto em T1 como em T2	Tecidos fibrosos brandos contendo histiócitos, células gigantes, e hemossiderina	Forma localizada: ressecção local Forma difusa: artroscópica ou sinovectomia aberta, artroplastia, artrodese, amputação	Radioterapia externa pode ser considerada em pacientes com doença recorrente
LESÕES VASCULARES								
Hemangioma (intramuscular)	Crianças, qualquer idade	Masculino : feminino 1:2, hemangioma intramuscular	Qualquer; mais comum na cabeça e no pescoço	Episódios dolorosos associados a calor e inchaço, aumento com a atividade Aumento de tamanho dependedo da posição	A radiografia simples mostra flebólitos (trombos calcificados crônicos) RM: não é bem circunscrita; ponderação em T1 mostra substituição gordurosa das fibras musculares; Hiperintensidade secundária em T2 dos canais cheios de sangue		Observação, se assintomática Tratamento de compressão, se sintomática Excisão local, se pequeno Escleroterapia ou embolização, se não ressecável	A síndrome de Klippel-Trenaunay associada a malformações venolinfáticas, varizes, nevo cutâneo flâmeo e hipertrofia de ossos e tecidos moles associados Síndrome de Maffuci: encondromatose combinada com hemangiomatose

Tumor glômico (glomangioma)			Mais comum em mãos e pés Qualquer local onde um corpo glômico é encontrado	Lesão azul e vermelha que causa dor fora de proporção ao seu tamanho		As células que se encontram no lado externo ao longo do vaso de aparência epitelial	A excisão marginal é curativa	O corpo glômico regula o fluxo sanguíneo e temperatura por meio do controle autonômico do músculo liso na parede arterial
LESÕES FIBROSAS								
Fasceíte nodular	Adultos jovens	Masculino = feminino	Normalmente extremidades; extremidade superior 50%- 75% Flanco e dorso	Rápida expansão da massa por várias semanas	Radiografias geralmente normais RM: não necessariamente característica, mas a massa está associada à fáscia e estende-se no tecido subcutâneo (mais comum) ou músculo subjacente		A excisão local é curativa	
Tumores desmoides (fibromatose agressiva)	Adultos jovens	Predominância feminina	Parede abdominal: gestantes e puérperas Intra-abdominal: pelve e mesentério Extra-abdominal: cintura escapular, parede torácica, braços, coxas	Crescimento lento com invasão de estruturas contíguas	RM: hipointensidadem imagens ponderadas tanto em T1 como em T2	Abundante colágeno com células fusiformes esparsas; não bem encapsulados	Excisão ampla, se possível Radioterapia em locais irressecáveis Modalidades sistêmicas: AINEs, terapia hormonal, quimioterapia de baixa dose	Doença de Dupuytren: fibromatose da aponeurose palmar Doença de Lederhose: fibromatose da fáscia plantar Doença de Peyronie: crescimento de placas fibrosas no tecido mole do pênis Síndrome de Gardner: tumores desmoides, osteomas cranianos, cistos epidérmicos, adenomatose intestinal

TMBNP, tumor maligno da bainha do nervo periférico; AINEs, anti-inflamatórios não esteroides; SVNP, sinovite vilonodular pigmentada.

Os lipomas podem ser tratados com observação ou ressecção marginal. O efeito de massa e o tamanho do tumor são considerações para a intervenção cirúrgica, e a decisão para uma cirurgia deve ser individualizada para cada paciente. A recorrência é rara. Alguns lipomas grandes devem ser cuidadosamente estudados, microscopicamente, para evitar uma confusão com um lipossarcoma bem diferenciado similar ao lipoma; no entanto, existe um grande erro amostral associado aos extensos tumores de tecido adiposo.

TUMORES DA BAINHA DOS NERVOS

O neurilemoma (schwannoma) é tipicamente uma lesão encapsulada solitária que pode ser cística quando tem de 3 a 4 cm de diâmetro. Qualquer nervo pode estar envolvido, mas geralmente ele envolve um dos nervos periférios maiores (Fig. 28-3); o plexo sacral ou o nervo ciático podem estar envolvidos dentro da pelve. Os pacientes podem relatar uma massa indolor, mas às vezes eles se queixam de dor referida na distribuição do nervo envolvido. Um sinal de Tinel pode estar presente ao exame físico. Esses achados são extremamente raros em associação com outras massas de tecidos moles, exceto nos tumores da bainha do nervo. A RM geralmente mostra uma massa fusiforme ao longo do caminho de um nervo periférico maior. O nervo pode ser visualizado entrando e saindo da massa nas sequências de RM sagitais ou coronais. Um *split fat sign* refere-se ao halo de gordura que pode ser observado especificamente na imagem da RM ponderada em T1 dos schwannomas. No entanto, as características da RM ainda permanecem não específicas para esse tumor. Microscopicamente, o tumor é composto por dois tipos de tecidos: Antoni A e Antoni B. O tecido Antoni A é mais típico do tumor, e é composto por coleções compactas de células fusiformes que mostram aspecto em paliçada marcante. O tecido Antoni B é mixomatoso e degenerativo, e dentro dele há espaços císticos e, geralmente, veias sanguíneas de parede espessa. Os corpos de Verocay são caracteristicamente encontrados em schwannomas e são compostos por uma disposição de duas fileiras de núcleo paliçado separadas por material fibrilar (Fig. 28-4). A coloração citoplasmática e nuclear da proteína S-100 nem sempre é necessária,

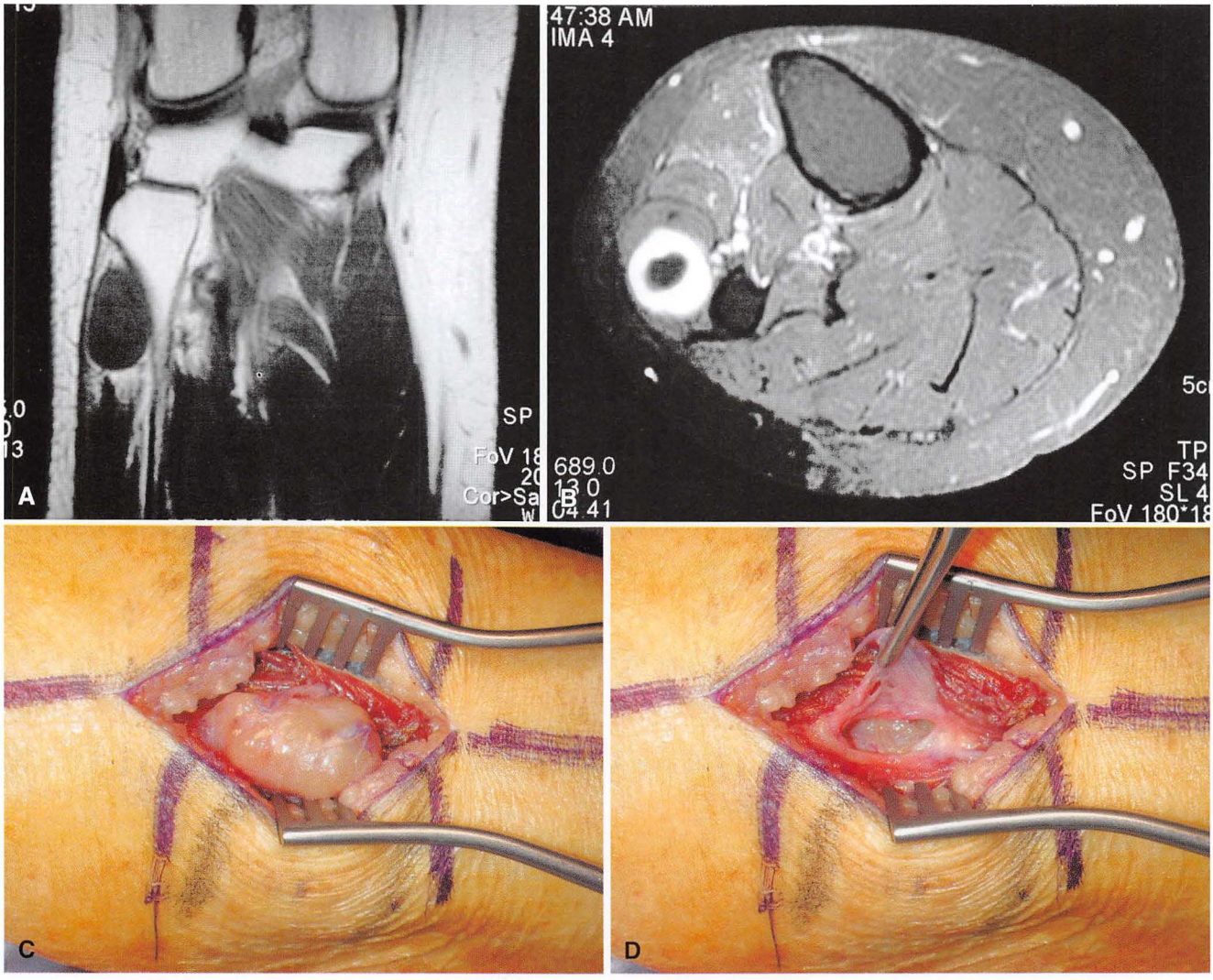

FIGURA 28-3 **A,** Imagem coronal de RM ponderada em T1 mostra uma massa fusiforme de 3 cm ao longo do nervo fibular. **B,** A imagem axial com supressão de gordura, com contraste, mostra um sinal alto na periferia da lesão com sinal baixo no centro. A paciente se queixou de dor irradiando-se para o dorso do pé, sempre que ela "batia" a massa. Todos esses achados são típicos do tumor da bainha do nervo. **C,** A fotografia intraoperatória mostra neurilemoma do nervo fibular. **D,** Após realizar uma incisão no epineuro, o tumor foi facilmente separado das fibras nervosas, usando uma dissecção romba.

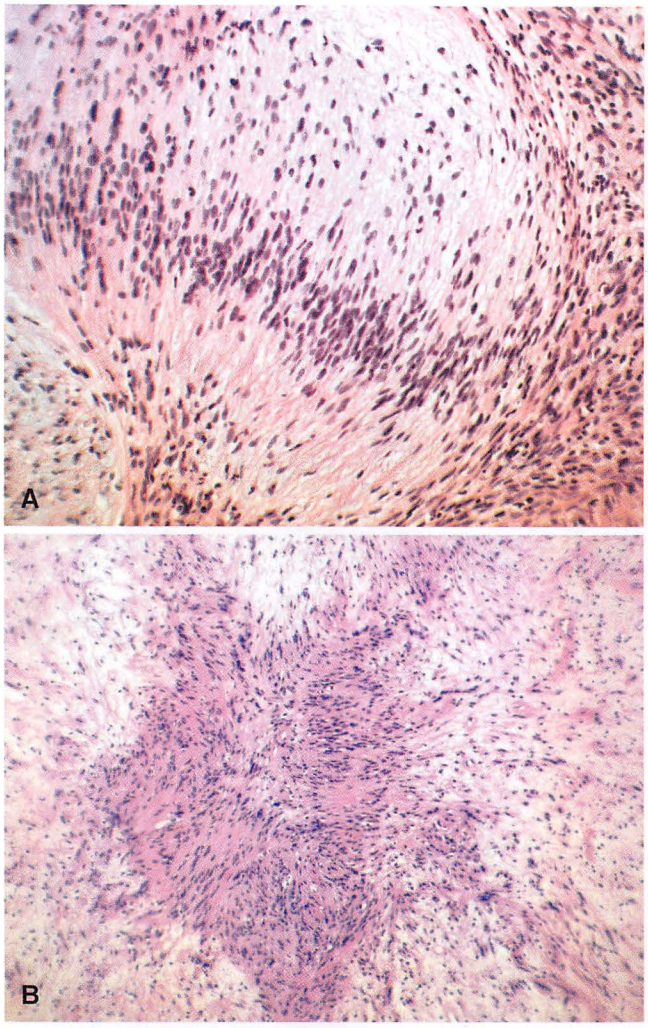

FIGURA 28-4 Neurilemoma. Fotomicrofotografias (H&E, 20×) mostram células fusiformes compactas com núcleos em paliçada **(A)** e padrões Antoni A (coleções compactas de células fusiformes com marcante aspecto em paliçada) e Antoni B (padrão de aspecto mixomatoso frouxo) **(B)**.

mas ajuda a sustentar o diagnóstico. Geralmente, a lesão simplesmente separa as fibras nervosas sem interrupção anatômica ou funcional, permitindo que o tumor seja cuidadosamente removido por meio de dissecção romba, depois de uma incisão longitudinal no perinervo. Pode haver, no máximo, uma pequena disfunção do nervo após a cirurgia. Ocasionalmente, o tumor pode recidivar, mas geralmente a lesão ou a lesão recorrente pode ser removida sem sacrificar muitas fibras nervosas. Deve-se evitar a excisão que interrompe a continuidade do nervo. A degeneração maligna foi descrita, mas raramente ocorre.

O neurofibroma é caracterizado por uma produção muito maior de colágeno que a do neurilemoma, e também pode ocorrer como uma lesão isolada (Fig. 28-5). No entanto, é mais provável do que o neurilemoma, que se origine de um ramo de nervo pequeno demais para ser identificado. Os neurofibromas também ocorrem como uma manifestação da doença de von Recklinghausen (neurofibromatose tipo 1), em que muitos desses tumores podem ser encontrados, associados a manchas café com leite e várias outras lesões. A maioria dos neurofibromas é encontrada em indivíduos que não têm o marcador *NF1* (gene localizado no cromossomo 17q11.2). Às vezes, um neurofibroma ocorre nos múltiplos fascículos de um nervo periférico envolvido; isso é denominado "neurofibroma plexiforme", e excisá-lo completamente pode ser impossível sem sacrificar o nervo e a função associada. Um paciente apresentando um neurofibroma plexiforme sem um histórico conhecido de neurofibromatose deve ser examinado para neurofibromatose tipo 1. Outras manifestações de neurofibromatose incluem hipertrofia do tecido mole, incluindo a pele; hipertrofia óssea; escoliose; cistos ósseos; e outras anormalidades. Microscopicamente, os neurofibromas têm baixa celularidade, com aglomerações desorganizadas do colágeno. Os núcleos das células fusiformes são ondulados, e as figuras mitóticas são raras (Fig. 28-6). Pelo fato de ser difícil separar os neurofibromas do nervo hospedeiro, os axônios podem ser observados histologicamente dentro das células tumorais. Embora o risco de degeneração maligna seja baixo, o aumento da dor ou a alteração no tamanho da massa devem servir como sinais de aviso de um possível tumor maligno de bainha do nervo periférico.

LESÕES SINOVIAIS

A condromatose sinovial é uma doença proliferativa sinovial monoarticular em que a metaplasia osteocartilaginosa ou cartilaginosa ocorre dentro da membrana sinovial das articulações, bursas ou das bainhas dos tendões. A doença foi classificada em três fases: (1) inicial, com a condrometaplasia sinovial, mas sem corpos soltos; (2) transicional, com doença sinovial ativa e corpos soltos; e (3) tardia, com corpos soltos, mas sem doença sinovial. As radiografias de rotina podem mostrar múltiplos corpos soltos, e as erosões da articulação podem estar presentes em estágios tardios. A RM normalmente é útil para estabelecer o diagnóstico. A condromatose sinovial é mais comum no joelho e no quadril, mas quase qualquer articulação, bursa ou bainha do tendão pode ser afetada. Os sintomas mecânicos dos corpos soltos podem se desenvolver lentamente, ao longo dos anos, e necessitar intervenção cirúrgica. O tratamento consiste em sinovectomia aberta ou artroscópica, e remoção dos corpos soltos (Fig. 28-7). A recorrência após a cirurgia é comum, e são raras as ocorrências de transformação maligna para o condrossarcoma. Histologicamente, a condromatose sinovial consiste em cartilagem hialina moderadamente celular organizada em nódulos dentro da sinóvia (Fig. 28-8). As células binucleadas podem ser observadas, e as células geralmente estão amontoadas e agrupadas dentro do nódulo.

O tumor de células gigantes da bainha do tendão é um tumor benigno relativamente comum, que geralmente envolve as bainhas do tendão de dedos dos adultos (Fig. 28-9). Ele aparece primeiro como uma massa que cresce lentamente, mas indolor. Ocasionalmente, uma radiografia mostra erosão óssea de corticais adjacentes. A histologia é característica, com células espumosas (histiócitos), tecido fibroso, células gigantes e deposição de hemossiderina semelhantes àqueles vistos na sinovite vilonodular pigmentada (Fig. 28-10). O tratamento é feito por excisão marginal, que pode se mostrar tecnicamente difícil em lesões maiores. As recorrências são frequentes se a excisão estiver incompleta.

A sinovite vilonodular pigmentada pode ocorrer de forma difusa ou localizada. A forma localizada é histologicamente idêntica ao tumor de células gigantes da bainha do tendão. A forma difusa também tem aparência histologicamente idêntica à forma localizada, mas envolve toda a sinóvia. A forma difusa afeta com mais frequência o joelho, mas o quadril, tornozelo, ombro, punho e outras articulações podem ser envolvidos (Fig. 28-11). O paciente geralmente apresenta

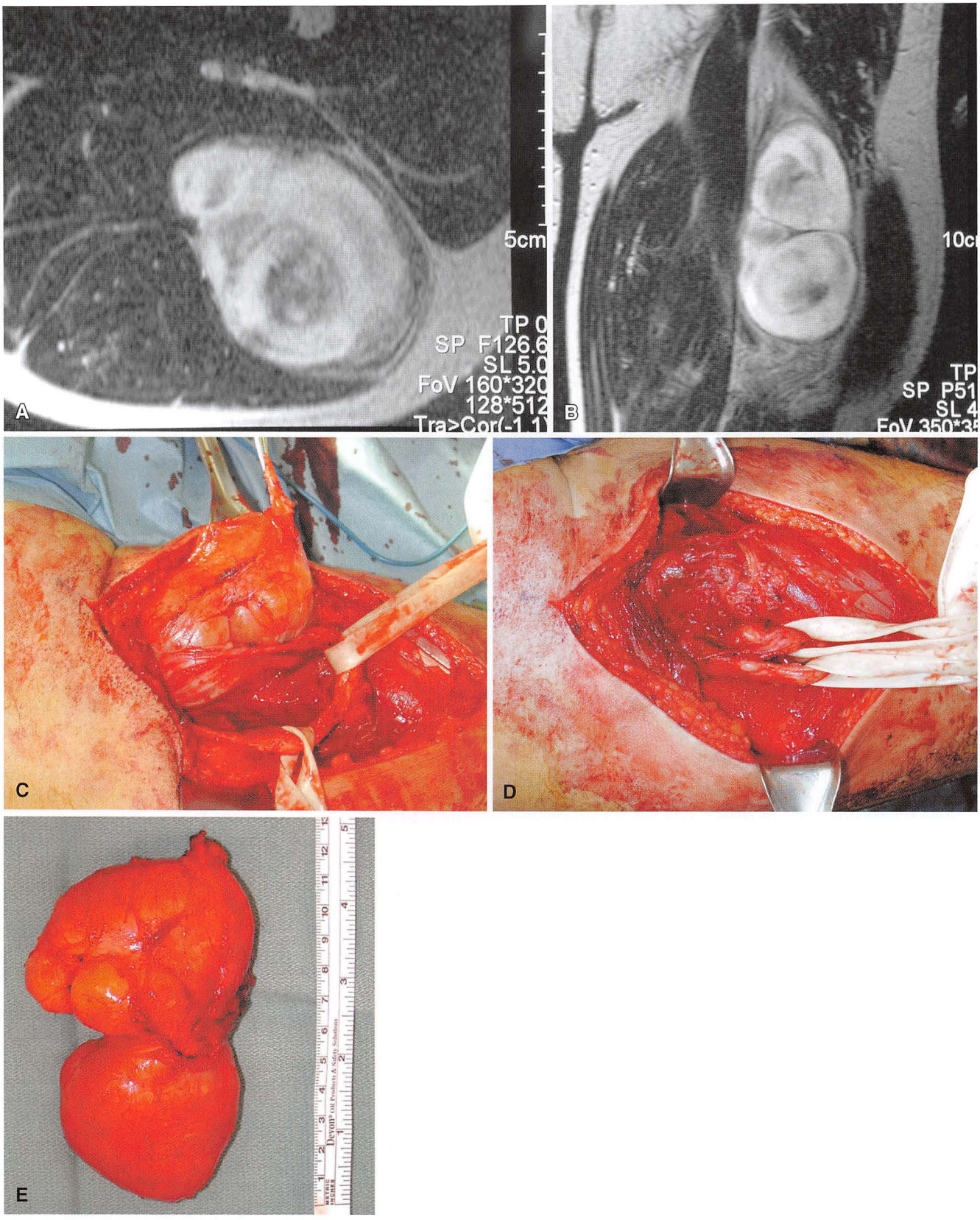

FIGURA 28-5 Imagens de RM axial **(A)** e coronal **(B)** mostram tumores grandes ao longo do nervo ciático em paciente com neurofibromatose. A biópsia confirmou ser um neurofibroma. **C,** Após realizar uma incisão no epineuro, as fibras nervosas foram separadas para longe do tumor através de dissecção romba. **D,** O tumor foi removido com a preservação das divisões tibial e fibular do nervo ciático. **E,** Fotografia do espécime.

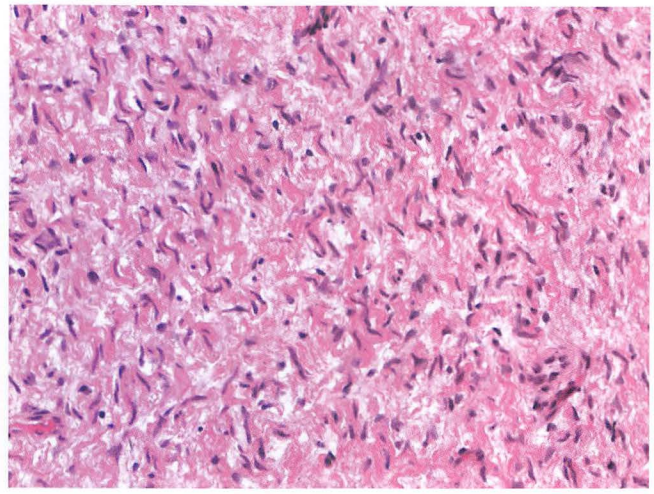

FIGURA 28-6 Neurofibroma. A fotomicrografia (H&E, 20×) demonstra conjuntos desorganizados de colágeno com núcleos ondulados. O material mucoide separa as células e o colágeno.

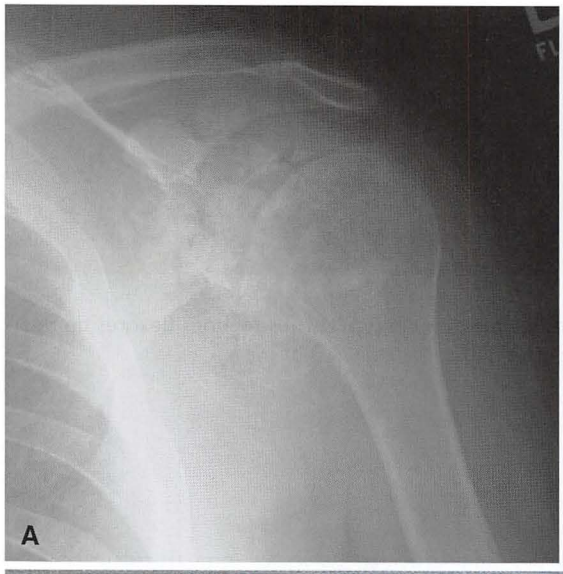

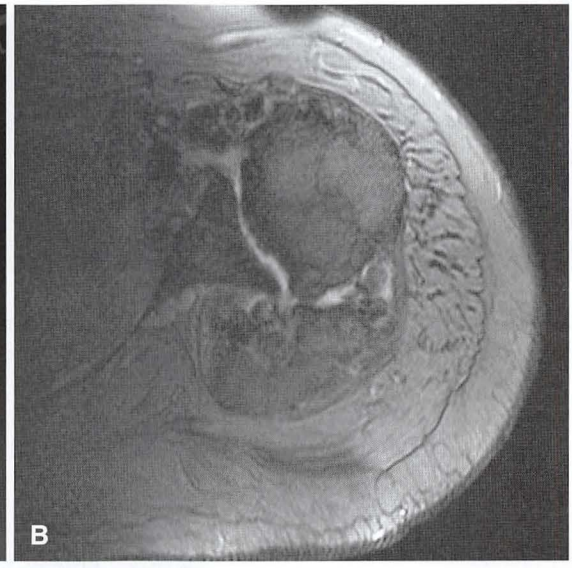

FIGURA 28-7 Radiografia anteroposterior **(A)** e imagem de RM axial **(B)** do ombro esquerdo de paciente com condromatose sinovial, que mostra corpos soltos ossificados intra-articulares múltiplos e alterações degenerativas secundárias. O paciente foi submetido a sinovectomia anterior e posterior. **C,** Fotografia dos corpos soltos ressecados.

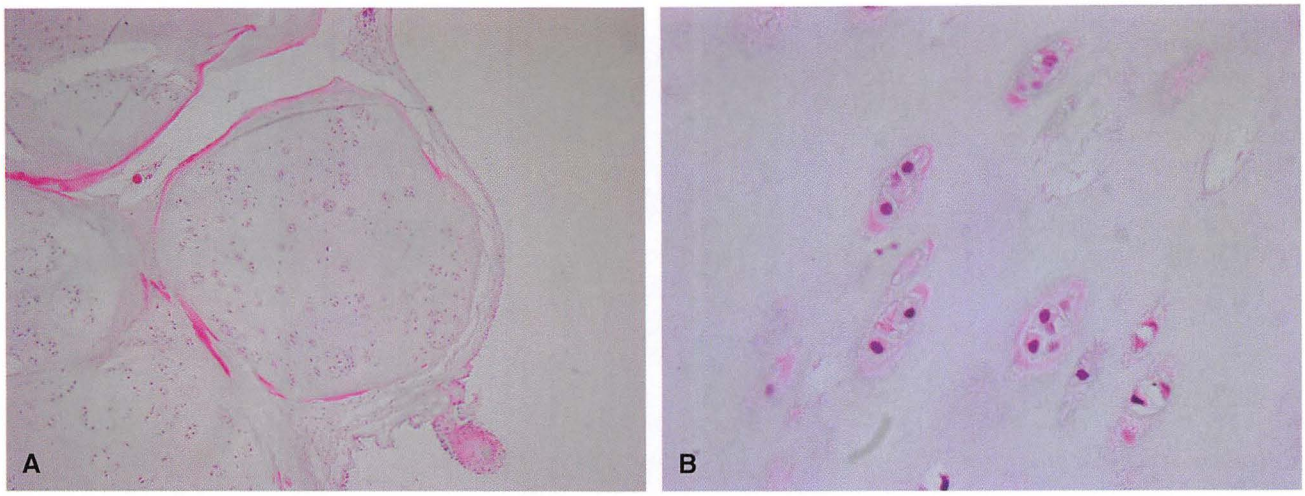

FIGURA 28-8 Condromatose sinovial. **A,** A fotomicrografia mostra nódulos de cartilagem hipercelular dentro da sinóvia. **B,** Células atípicas geralmente são vistas em uma disposição agrupada.

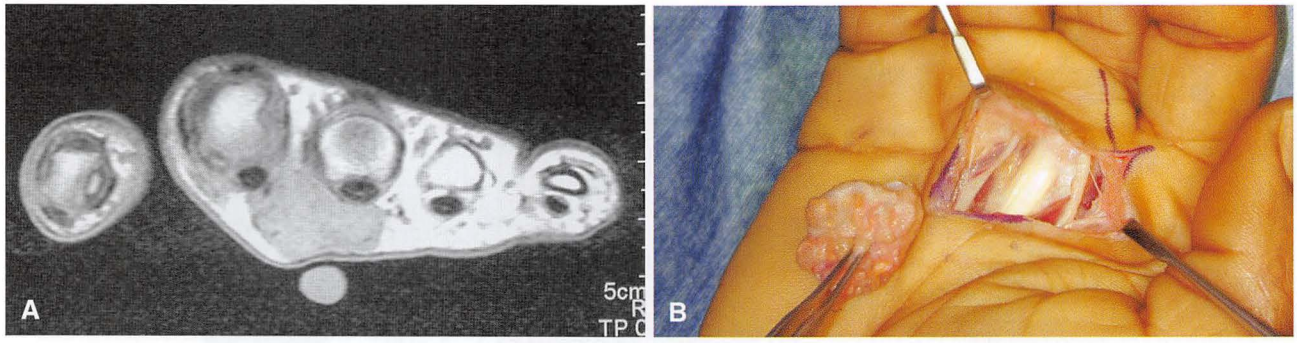

FIGURA 28-9 **A,** A imagem de RM axial ponderada em T1 mostra a massa na palma da mão direita, nos tendões flexores do dedo médio. **B,** Fotografia intraoperatória do tumor de células gigantes da bainha do tendão.

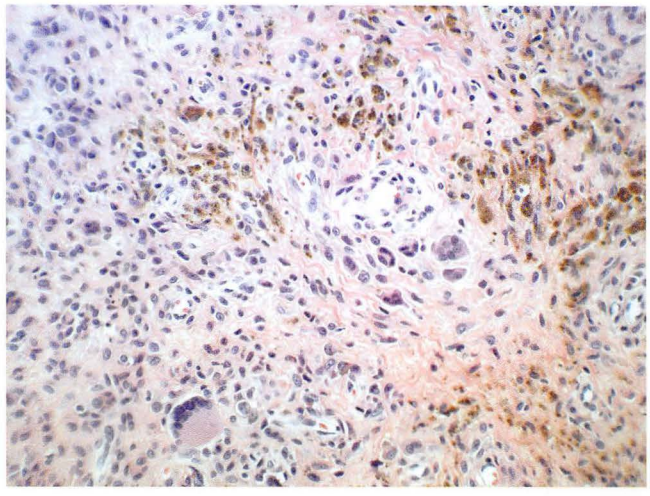

FIGURA 28-10 Sinovite vilonodular pigmentada. A fotomicrografia (H&E, 20×) demonstra as células poliédricas suaves cercadas por colágeno. Células gigantes e hemossiderina estão presentes.

inchaço e dor monoarticular. As lesões intra-articulares podem causar sintomas mecânicos, e uma massa pode ser palpável. A aspiração da articulação revela caracteristicamente o fluido serossanguinolento ou sanguinolento. As radiografias de rotina geralmente são normais, mas podem apresentar erosão óssea, principalmente se o quadril estiver envolvido. A RM frequentemente é diagnóstica, mostrando massas intra-articulares que são escuras nas imagens ponderadas em T1 e T2. Além disso, a extensão do processo da doença pode ser mais bem delineada com a RM. O tratamento recomendado para a forma localizada é a excisão marginal, e para a forma difusa é a sinovectomia total. Se houver mudanças degenerativas secundárias significativas das superfícies articulares, a artroplastia deve ser fortemente considerada. A radioterapia na lesão difusa pode ser justificada se a cirurgia falhar no controle do processo.

LESÕES VASCULARES

Os hemangiomas são comuns, e muitos tipos estão presentes ao nascimento. Sua classificação é atualmente insatisfatória; por vezes não é clara a diferenciação entre as lesões telangiectásicas, neoplasias verdadeiras e malformações arteriovenosas.

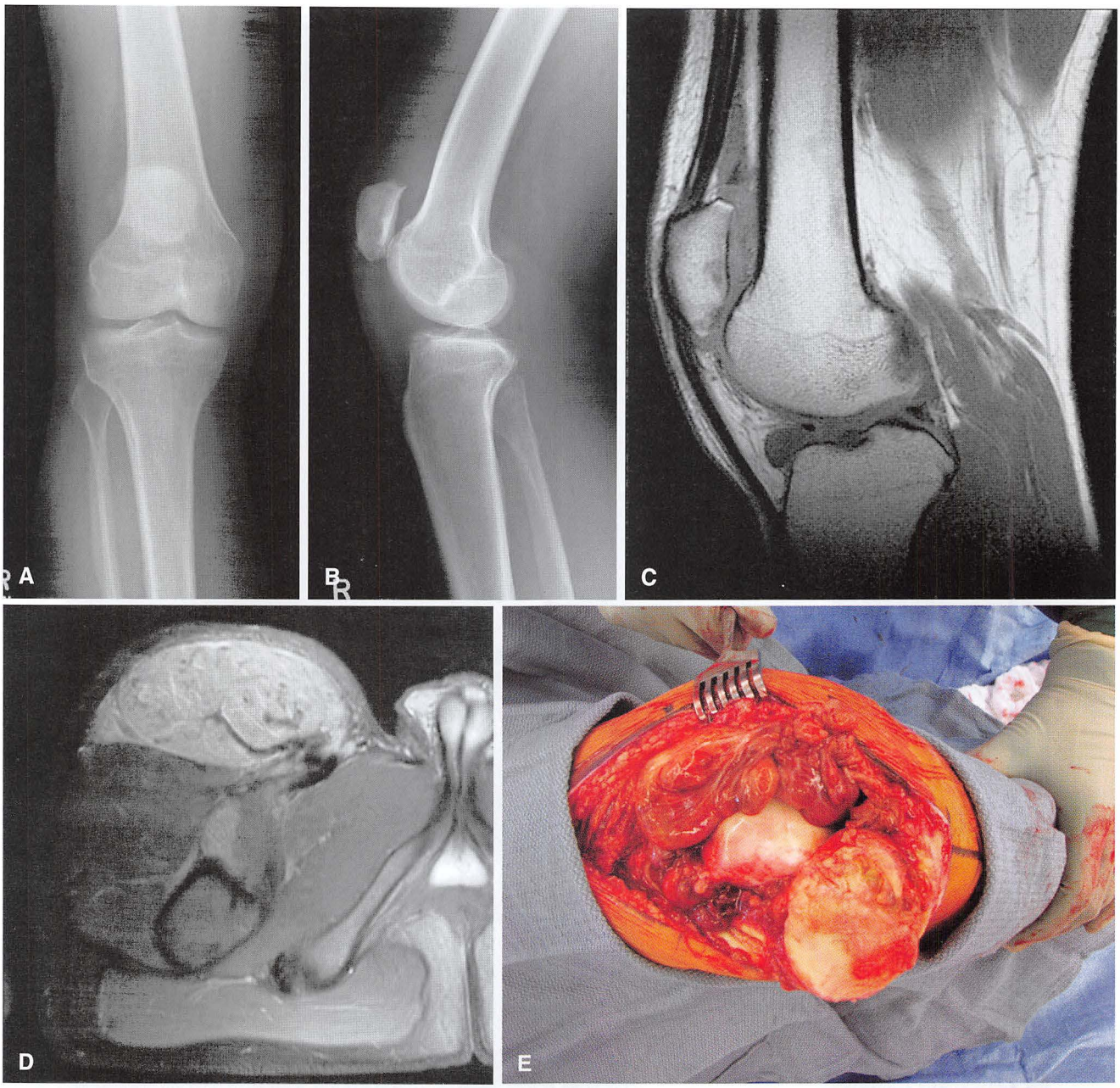

FIGURA 28-11 **A** e **B,** Radiografias simples de um paciente com sinovite vilonodular pigmentada não mostram qualquer anormalidade do tecido mole. As imagens da RM com ponderação em T1 (sagital) **(C)** e ponderação em T2 (axial) **(D)** demonstram um processo intra-articular difuso que é escuro nas duas sequências. **E,** A fotografia intraoperatória mostra a sinovite vilonodular pigmentada difusa do joelho.

O tipo de hemangioma composto por massas celulares de células endoteliais amontoadas proximamente com muitas figuras mitóticas geralmente é chamado de "hemangioma em morango" ou "hemangioendotelioma benigno". Ele é encontrado no momento ou logo após o nascimento, é bem vermelho, e pode crescer rapidamente durante os primeiros meses de vida. No entanto, esse tipo geralmente para de crescer e, na maior parte dos casos, eventualmente desaparece. Apenas ocasionalmente requer cirurgia. O tipo vinho do porto geralmente ocorre no rosto, pescoço e tronco superior, e também aparece desde o nascimento. Ele cresce na mesma proporção do paciente, mas pode se tornar extenso. A lesão não desaparece espontaneamente, e a remoção é um tanto difícil. Microscopicamente, ela é composta por vasos dilatados de parede fina superficiais na pele.

Os hemangiomas capilares são compostos por uma rede de capilares recém-formados. Os hemangiomas cavernosos são compostos por vasos amplamente dilatados, ou vasos mais espessos que podem parecer veias; esses ocorrem com certa frequência no fígado. Os hemangiomas também ocorrem profundamente no músculo e em outros tecidos moles das extremidades e do tronco (Fig. 28-12). Os hemangiomas intramusculares podem ser dolorosos. A dor geralmente está associada com o aumento do fluxo sanguíneo que ocorre durante a atividade aumentada, ou quando o membro está em uma posição pendente. As radiografias geralmente são normais, mas podem demonstrar flebólitos ou calcificações nos tecidos moles. Os hemangiomas caracteristicamente têm o conteúdo adiposo aumentado, que pode ser mostrado na RM. Sequências ponderadas

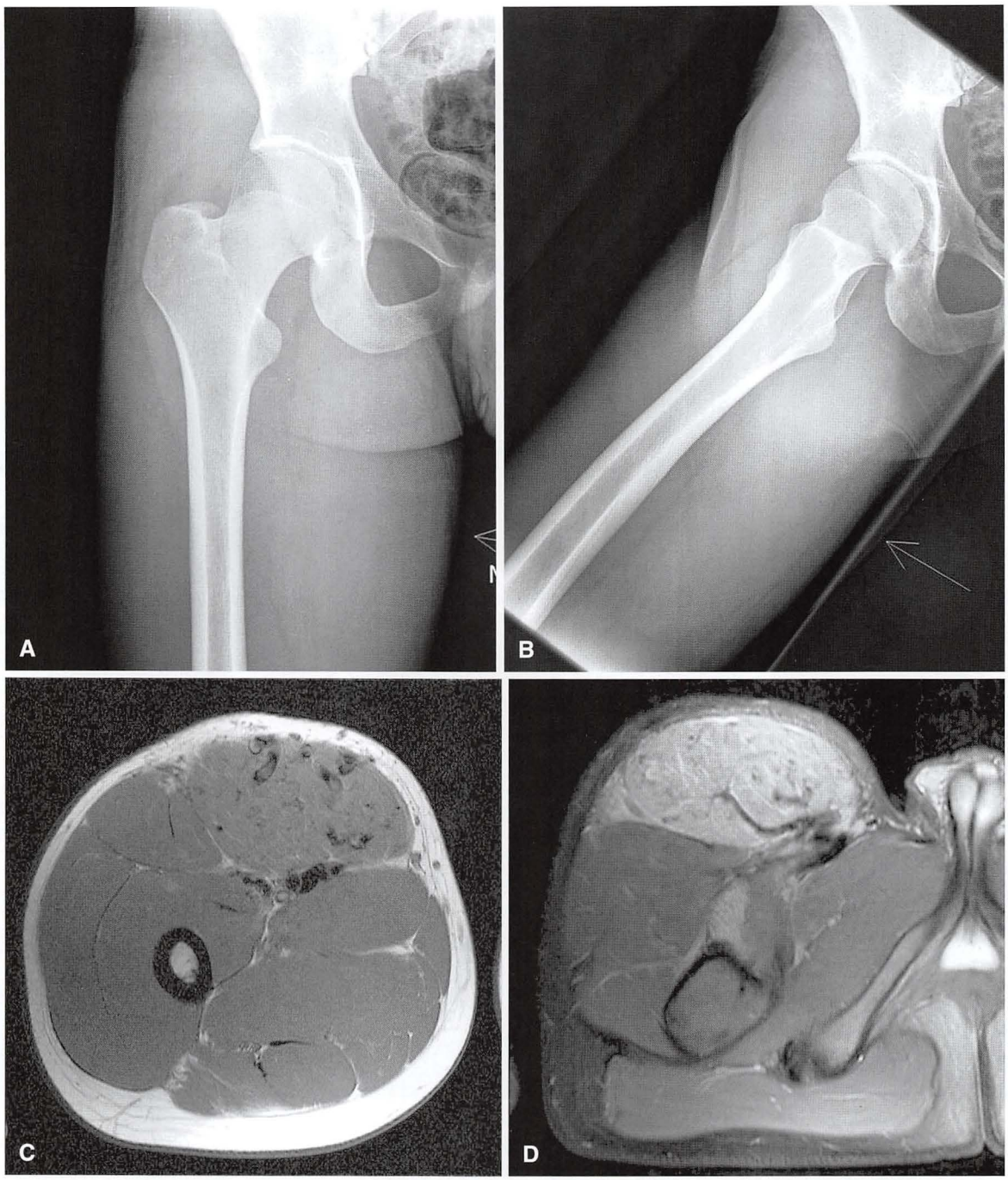

FIGURA 28-12 **A** e **B**, As radiografias simples do quadril mostram a densidade de tecido mole de um hemangioma intramuscular grande.

em T2 mostram o sinal aumentado secundário à hiperemia dos canais vasculares. As lesões assintomáticas podem ser observadas. Existem múltiplas opções de tratamentos para lesões dolorosas. Os sintomas frequentemente podem ser controlados por meias elásticas de compressão. A ressecção cirúrgica pode ser realizada em lesões pequenas ou bem definidas, embora a recorrência seja comum. Alguns hemangiomas intramusculares são infiltrativos e extremamente difíceis de ressecar, exceto através de cirurgia radical. Nesses casos, as opções de tratamento incluem a embolização ou a injeção com agentes esclerosantes. Raramente, os sintomas são refratários a todas as opções de tratamento, caso em que a amputação pode ser considerada.

O tumor glômico, ou glomangioma, é uma lesão rara, porém dolorosa. A pele e o tecido subcutâneo das mãos e dos pés geralmente são afetados, mas pode haver desenvolvimento do tumor em qualquer local em que um corpúsculo glômico é encontrado. A função do corpúsculo glômico é controlar o fluxo sanguíneo e a temperatura através do controle autônomo dos músculos lisos da parede arterial. A área subungueal dos dedos é um local característico de envolvimento, principalmente nas mulheres. O ponto doloroso agudo e a hipersensibilidade são presenças constantes. Devido à raridade e ao tamanho pequeno desse tumor, o diagnóstico pode não estar prontamente aparente. Quando visível, a lesão geralmente

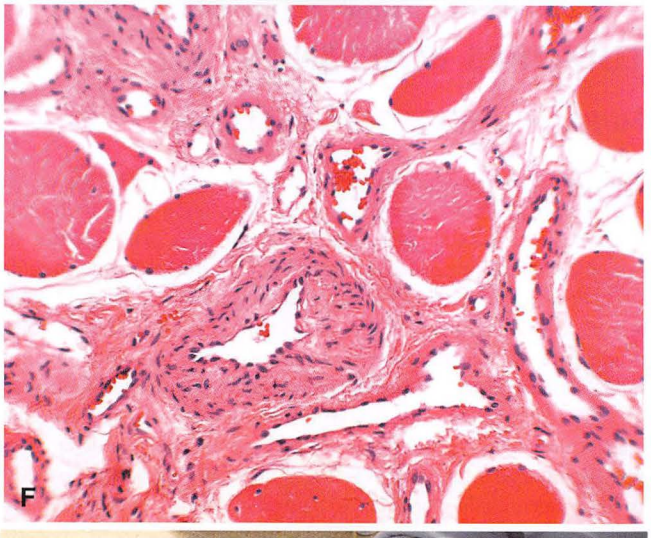

FIGURA 28-12, cont. **C, D,** e **E,** As imagens da RM axial e sagital ponderadas em T1 e T2 demonstram o hemangioma intramuscular do músculo sartório. **F,** A fotomicrografia (H&E) mostra espaços vasculares dilatados, entremeados com músculos estriados. **G,** Fotografia intraoperatória após a ressecção. A dissecção é ao longo da distribuição anatômica do músculo sartório.

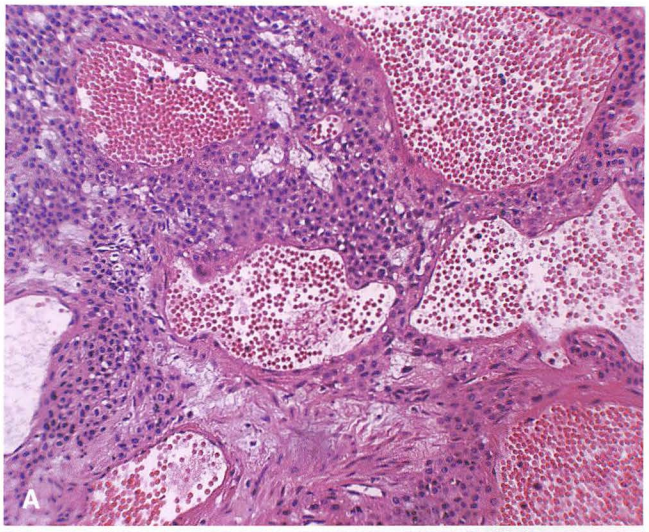

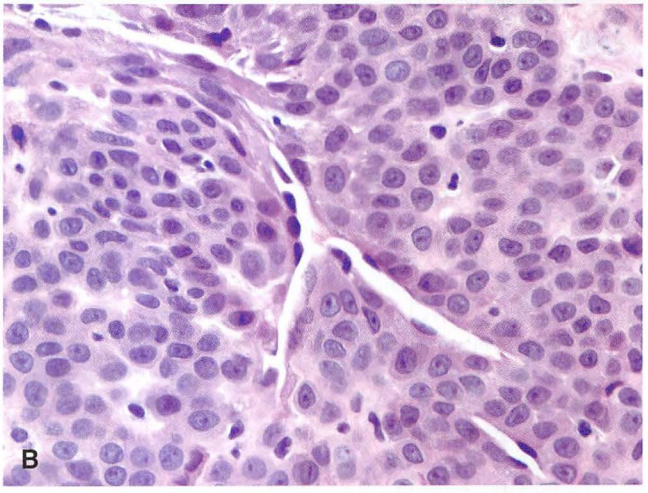

FIGURA 28-13 Tumor glômico. **A,** A fotomicrografia (H&E) mostra tecido fibroso composto por grupos de células homogêneas redondas a ovais, cercadas por canais vasculares. **B,** Aparência branda de células redondas a ovais homogêneas.

aparece como uma pequena mancha vermelho-azulada da pele, e 2% e 3% dos tumores glômicos são múltiplos. As lesões múltiplas são mais comuns em homens. Microscopicamente, esse tumor é composto por coleções de células uniformes redondas a ovais, de aparência epitelial, concentradas ao redor de abundantes vasos (Fig. 28-13). Alguns músculos lisos também podem ser vistos, e fibras nervosas não mielinizadas podem ser mostradas por marcadores especiais. Os tumores glômicos são curados com excisão marginal.

LESÕES FIBROSAS

Foram descritas várias lesões microscopicamente compostas por tecido celular, geralmente com células bizarras e várias figuras mitóticas, e que clinicamente não se comportavam de maneira maligna. Uma dessas lesões é a fasceíte nodular (fasceíte pseudossarcomatosa, fibromatose pseudossarcomatosa subcutânea), que é composta por fibroblastos imaturos que se proliferam brandamente em um estroma mixoide com um padrão vascular predominante (Fig. 28-14). Ela é

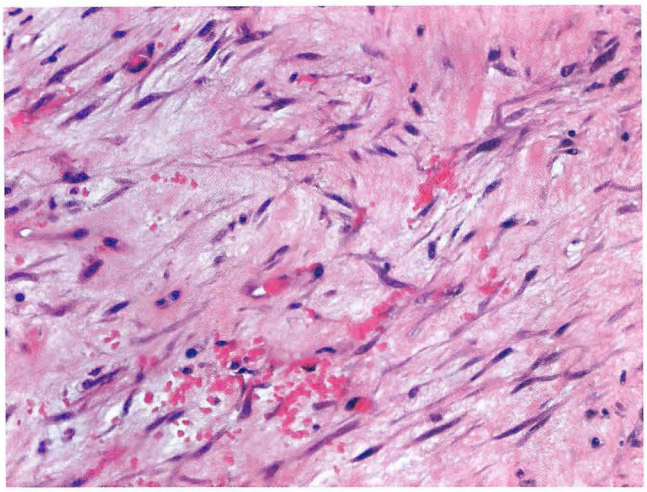

FIGURA 28-14 Fasceíte nodular. A fotomicrografia (H&E) mostra fibroblastos imaturos brandos em um estroma mixoide.

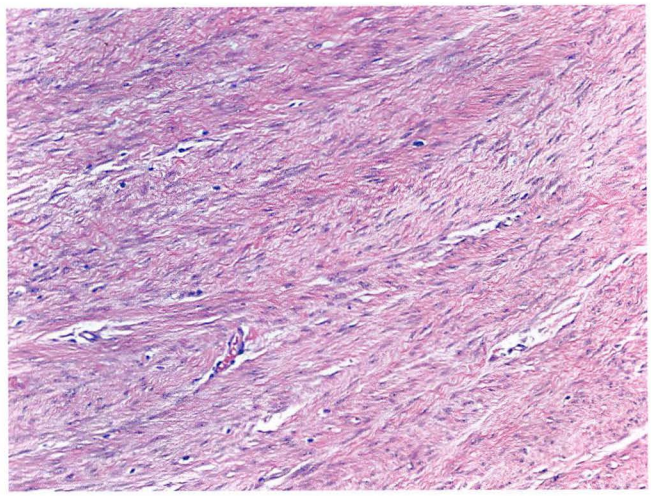

FIGURA 28-15 Tumor desmoide. A fotomicrografia (H&E, 10×) demonstra as células fusiformes homogêneas brandas, separadas por colágeno abundante.

tipicamente encontrada em adultos jovens, mais frequentemente no antebraço, mas foi relatada em uma variedade de idades e locais. A fáscia profunda geralmente é envolvida, com a lesão se projetando no tecido subcutâneo, ou menos frequentemente no músculo adjacente. Na sua periferia, a lesão contém muitos capilares e geralmente células inflamatórias, e se parece com o tecido de granulação. A maioria das lesões é relativamente pequena (2 a 3 cm de diâmetro), mas ocasionalmente encontra-se uma maior. Os pacientes geralmente se queixam de uma massa que se expande rapidamente, e que esteve presente durante várias semanas. O tratamento é realizado por meio da ressecção marginal. A recorrência é rara.

Os tumores desmoides (fibromatose agressiva) são lesões localmente agressivas de origem do tecido conjuntivo, que infiltram tecidos envolventes e têm uma marcada propensão para a persistência ou a recorrência. Embora a maioria das autoridades considere essa lesão benigna, ela pode ser muito agressiva localmente. Essas lesões ocorrem com mais frequência na parede abdominal anterior de mulheres que tiveram filhos; as lesões em outros locais geralmente são conhecidas como desmoides extra-abdominais. Microscopicamente, elas contêm colágeno em abundância, com células fusiformes alongadas uniformes (Fig. 28-15). Atipias e mitoses são escassas, e a massa não é bem encapsulada, geralmente infiltrando os tecidos moles adjacentes que a abrigam. De maneira geral, são densas, rígidas, elásticas e branco-acinzentadas. Os desmoides extra-abdominais ocorrem com mais frequência na cintura escapular, braço, coxa, pescoço, pelve, antebraço e fossa poplítea (Fig. 28-16). As fibromatoses superficiais da aponeurose palmar (contratura de Dupuytren) e a fáscia plantar (doença de Lederhose) são comumente vistas pelo ortopedista. A história natural de lesões não tratadas é imprevisível. Alguns pacientes experimentam um crescimento contínuo e devagar com a invasão de estruturas contíguas. Regressão espontânea também foi relatada. As metástases foram relatadas, mas são extremamente raras. A maioria das instituições, atualmente, recomenda ressecção ampla isolada ou ressecção marginal, seguida por radioterapia adjuvante. Para casos em que a ressecção envolveria morbidade inaceitável, a irradiação pode ser usada isoladamente. As ressecções posteriores para recorrência podem se mostrar difíceis, devido à dificuldade na diferenciação do tumor e do tecido de cicatrização. Outras opções de tratamento que foram bem-sucedidas incluem as modalidades sistêmicas como tamoxifeno, medicamentos anti-inflamatórios não esteroides, e agentes citotóxicos de dose baixa.

TUMORES MALIGNOS (TABELA 28-2)

FIBRO-HISTIOCITOMA MALIGNO

A literatura relativa ao fibro-histiocitoma maligno (FHM) pode ser extremamente difícil de ser interpretada. Embora o FHM tenha sido anteriormente considerado como o diagnóstico mais comum de sarcoma de partes moles, atualmente muitas autoridades questionam se ele deve ser considerado uma entidade patológica distinta. Muitos autores acreditam que o FHM se tornou um diagnóstico sem sentido, usado para descrever um grupo heterogêneo de tumores sem uma linha de diferenciação evidente. Uma investigação cuidadosa normalmente permite que muitos desses tumores sejam reclassificados com diagnósticos mais específicos. A classificação mais recente de sarcoma da Organização Mundial da Saúde (OMS) não reconhece o FHM como uma entidade separada. Ao contrário, o FHM agora é denominado como sarcoma pleomórfico não diferenciado.

Convencionalmente, o HFM descreve um sarcoma de partes moles pleomórfico com um padrão histológico estoriforme (padrão de espiral irregular) de crescimento (Fig. 28-17). Ele é mais comum em pacientes entre 50 e 70 anos de idade; no entanto, todos os grupos etários podem ser afetados. Ao exame inicial, a maioria dos pacientes tem uma massa indolor grande (> 5 cm). A coxa é o local mais comum. As radiografias convencionais podem mostrar uma densidade de tecido mole, mas geralmente são normais. A RM geralmente mostra uma massa bem circunscrita que é escura nas imagens ponderadas em T1 e brilhante nas imagens ponderadas em T2 (Fig. 28-18). A necrose central é frequentemente evidente em RM de tumores maiores. O FHM foi subclassificado nos subtipos histiocitomas estoriforme-pleomórfico, inflamatório, e de células gigantes. No entanto, o comportamento biológico tem o prognóstico mais bem estabelecido através do grau histológico.

Texto continua na página 966

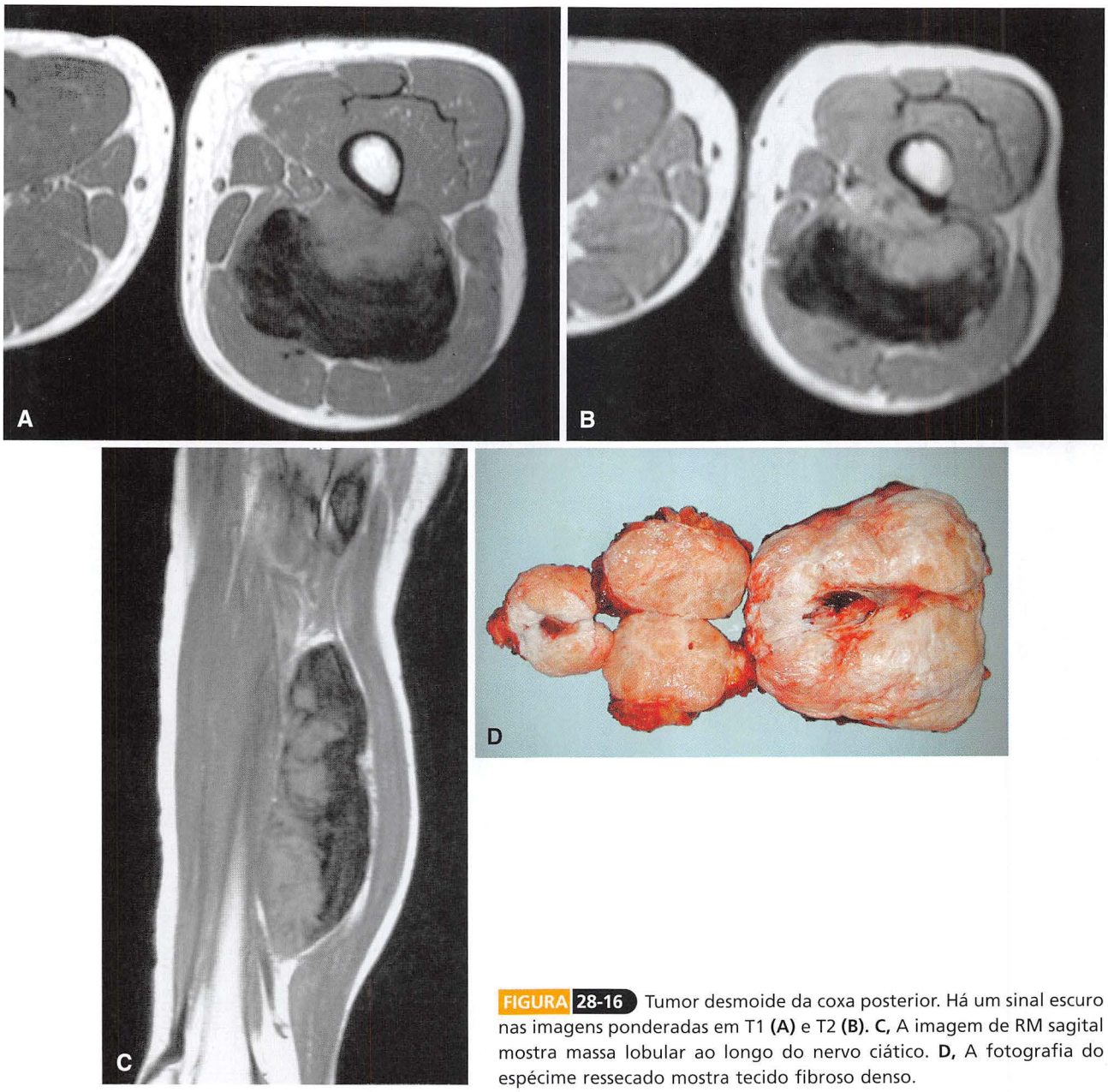

FIGURA 28-16 Tumor desmoide da coxa posterior. Há um sinal escuro nas imagens ponderadas em T1 **(A)** e T2 **(B). C,** A imagem de RM sagital mostra massa lobular ao longo do nervo ciático. **D,** A fotografia do espécime ressecado mostra tecido fibroso denso.

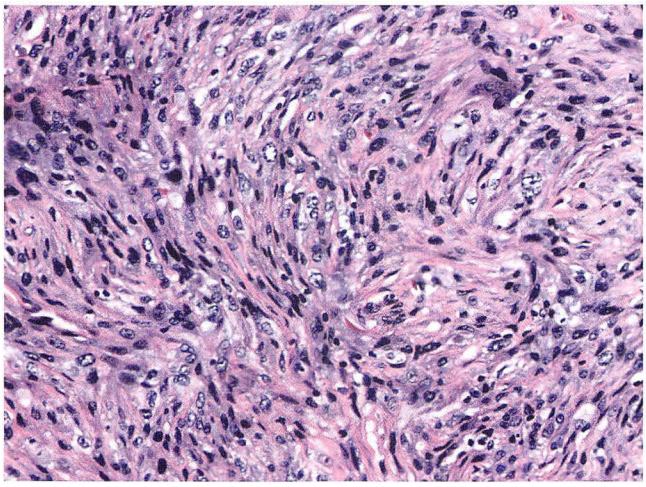

FIGURA 28-17 Fibro-histiocitoma maligno.

TABELA 28-2 Tumores Malignos

TUMOR	IDADE	DEMOGRAFIAS	LOCALIZAÇÃO	APRESENTAÇÃO	IMAGEM	HISTOLOGIA	TRATAMENTO	COMENTÁRIOS
Fibro-histiocitoma maligno, sarcoma pleomórfico não diferenciado	Adultos mais velhos	Sem preferência de sexo	Qualquer; a coxa é o local mais comum	Massa indolor profunda e grande	Massa hipointensa bem circunscrita nas imagens ponderadas em T1 e hiperintensa nas imagens ponderadas em T2 A necrose central pode estar presente	Neoplasia da célula fusiforme hipercelular, pleomórfica, figuras de mitose	Excisão ampla combinada com radioterapia Quimioterapia é controversa	Baixo potencial metastático
Lipossarcoma bem diferenciado	Adultos	Predominância masculina	Qualquer; nádegas, retroperitônio, coxa	Crescimento lento, massa indolor	RM: a massa é isointensa para tecido subcutâneo circunjacente, e pode ser difícil diferenciar do lipoma	RM: a massa é isointensa para tecido subcutâneo circunjacente, e pode ser difícil diferenciar do lipoma	Excisão ampla Sem radioterapia ou quimioterapia indicada	Estadiamento deve incluir TC do tórax/abdome/pelve para descartar o envolvimento do retroperitônio Translocação (12;16)
Lipossarcoma mixoide	Adultos	Sem preferência de sexo	Qualquer Pode ser encontrado no retroperitônio	Massa indolor profunda e grande	RM: Inespecífica, padrão de sinal heterogêneo		Ressecção ampla combinada com radioterapia	Prognóstico ruim
Lipossarcoma pleomórfico	Adultos	Sem preferência de sexo	Qualquer	Massa grande de crescimento rápido	RM: achados inespecíficos, sugestivos de sarcoma de partes moles, hipointenso em imagem ponderada em T1, hiperintenso em imagem ponderada em T2	Lipoblastos pleomórficos em meio a células fusiformes	Ressecção ampla combinada com radioterapia Quimioterapia em pacientes selecionados	Translocação (x;18): produto da fusão do SYT com SSX1 ou SSX2 Pode se espalhar através dos gânglios linfáticos Sarcoma de partes moles mais comum do pé
Sarcoma sinovial	Adultos jovens	Predominância masculina	Localizações justarticulares; apenas 10% intra-articular	Massa de crescimento lento; pode ser dolorosa	Radiografia pode mostrar calcificação do tecido mole RM: achados inespecíficos sugestivos de sarcoma de partes moles, hipointenso em imagem ponderada em T1, hiperintenso em imagem ponderada em T2	Bifásico: ninhos de células epitelioides cercados por células fusiformes malignas	Ressecção ampla combinada com radioterapia Quimioterapia mostrou ser benéfica	

Fibrossarcoma	Adultos	Sem preferência de sexo	Qualquer Profundo nas extremidades	Massa indolor, profunda e grande	RM: achados inespecíficos sugestivos de sarcoma de partes moles, hipointenso em imagem ponderada em T1, hiperintenso em imagem ponderada em T2	Células fusiformes malignas em um padrão de espinha de peixe	Ressecção ampla combinada com radioterapia Quimioterapia é controversa	Pode se espalhar via linfonodos Sarcoma de partes moles mais comum
Sarcoma epitelioide	Adolescentes e adultos jovens	Sem preferência de sexo	Extremidades superiores distais	Massa de crescimento lento; pode estar associado com ulceração	RM: achados inespecíficos sugestivos de sarcoma de partes moles, hipointenso em imagem ponderada em T1, hiperintenso em imagem ponderada em T2	Células poliédricas com citoplasma eosinofílico denso	Ressecção ampla ou amputação, combinada com radioterapia	Alta taxa de recorrência local
Dermatofibrossarcoma protuberante	Adultos jovens	Predominância masculina	Tronco e extremidades proximais	Massa de crescimento lento (anos) bem abaixo da epiderme	RM: achados inespecíficos sugestivos de sarcoma de partes moles, hipointenso em imagem ponderada em T1, hiperintenso em imagem ponderada em T2	Hipercelular com fibroblastos bem diferenciados, de grau baixo a intermediário	Ressecção ampla	Alta taxa de recorrência local
Rabdomiossarcoma	Crianças e adultos jovens; idade de pico 1-5 anos		Tipo alveolar geralmente envolve músculos das extremidades ou tronco, tipo mais agressivo	Nódulo doloroso de rápido crescimento no músculo; pode ser diagnosticado erroneamente como lesão	RM: geralmente isointensa ao músculo nas imagens ponderadas em T1, alto sinal nas imagens ponderadas em T2	População celular variável; células tumorais pequenas e redondas com núcleos hipercromáticos; células grandes, poligonais, com abundante citoplasma eosinofílico	Ressecção, quimioterapia, radioterapia	70%- 90% de taxa de sobrevida em 5 anos. dependendo do local, tipo e tamanho do tumor, extensão da doença após a ressecção

Continua

TABELA 28-2 Tumores Malignos—cont.

TUMOR	IDADE	DEMOGRAFIAS	LOCALIZAÇÃO	APRESENTAÇÃO	IMAGEM	HISTOLOGIA	TRATAMENTO	COMENTÁRIOS
Tumor de bainha do nervo periférico maligno	2ª a 5ª décadas	Até 50% em pacientes com neurofibromatose tipo 1	Nervos periféricos grandes (ciático, plexo braquial, plexo sacral)	Aumento de massa palpável Dor variável, fraqueza muscular, parestesias	RM —formato fusiforme, orientação longitudinal na direção do nervo; invasão de planos adiposos, heterogeneidade, margens mal definidas, edema circunjacente	Fascículos celulares densos, alternando com regiões mixoides (padrãomarmorizado); células de formato fusiforme com contornos irregulares	Ressecção (margens amplas) Radioterapia	20%-80% de sobrevida, dependendo do grau do tumor, da extensão da excisão, do tamanho do tumor; altas taxas de reincidência local e metástases a distância
Osteossarcoma extraesquelético	4ª a 6ª décadas	Predominância masculina	Coxa, extremidade superior	Massa dolorosa de crescimento lento, geralmente grande (média 9 cm) Histórico de trauma comum	Radiografias: massa de tecido mole grande com áreas focais ou consideráveis de mineralização RM: alto sinal de intensidade em imagens ponderadas em T2	Variáveis quantidades de osso neoplásico, cartilagem, osteoide	Ressecção cirúrgica ampla ou amputação Quimioterapia Radioterapia	Prognóstico ruim (<40% de sobrevida) Metástases frequentes (pulmões, gânglios linfáticos, ossos)
Sarcoma de Ewing extraesquelético	Adolescentes, adultos jovens (>80% < 20 anos)		Tronco, área diafisária/ metafisária das extremidades dos ossos longos Região paravertebral	Crescimento rápido, massa dolorosa	TC: hipodensidade, margens indefinidas RM: isointenso ao músculo em imagens ponderadas em T1, hiperintenso em imagens ponderadas em T2	Folhetos sólidos de células primitivas uniformes pequenas com núcleos redondos e citoplasmas escassos	Ressecção ampla Quimioterapia	Sobrevida global em 5 anos 60%-80% Alta taxa de recorrência Comum metástases a distância (pulmão, osso)
Condrossarcoma extraesquelético	4ª a 5ª décadas	Masculino: feminino 2:1	Tecidos moles profundos, extremidades ou tronco	Massa de crescimento lento, situada profundamente Dor variável Tumores grandes podem causar ulceração da pele	Radiografias: massa radiolucente, nodular, pseudocapsula RM: inespecífica, intensidade intermediária a alta em imagens ponderadas em T1	Massa multilobulada de células uniformes redondas ou alongadas, núcleos pequenos, quantidade pequena de citoplasma eosinofílico	Ressecção ampla Radioterapia	Taxa de sobrevida global em 5 anos ~80% Altas taxas de recorrência local e de metástases a distância

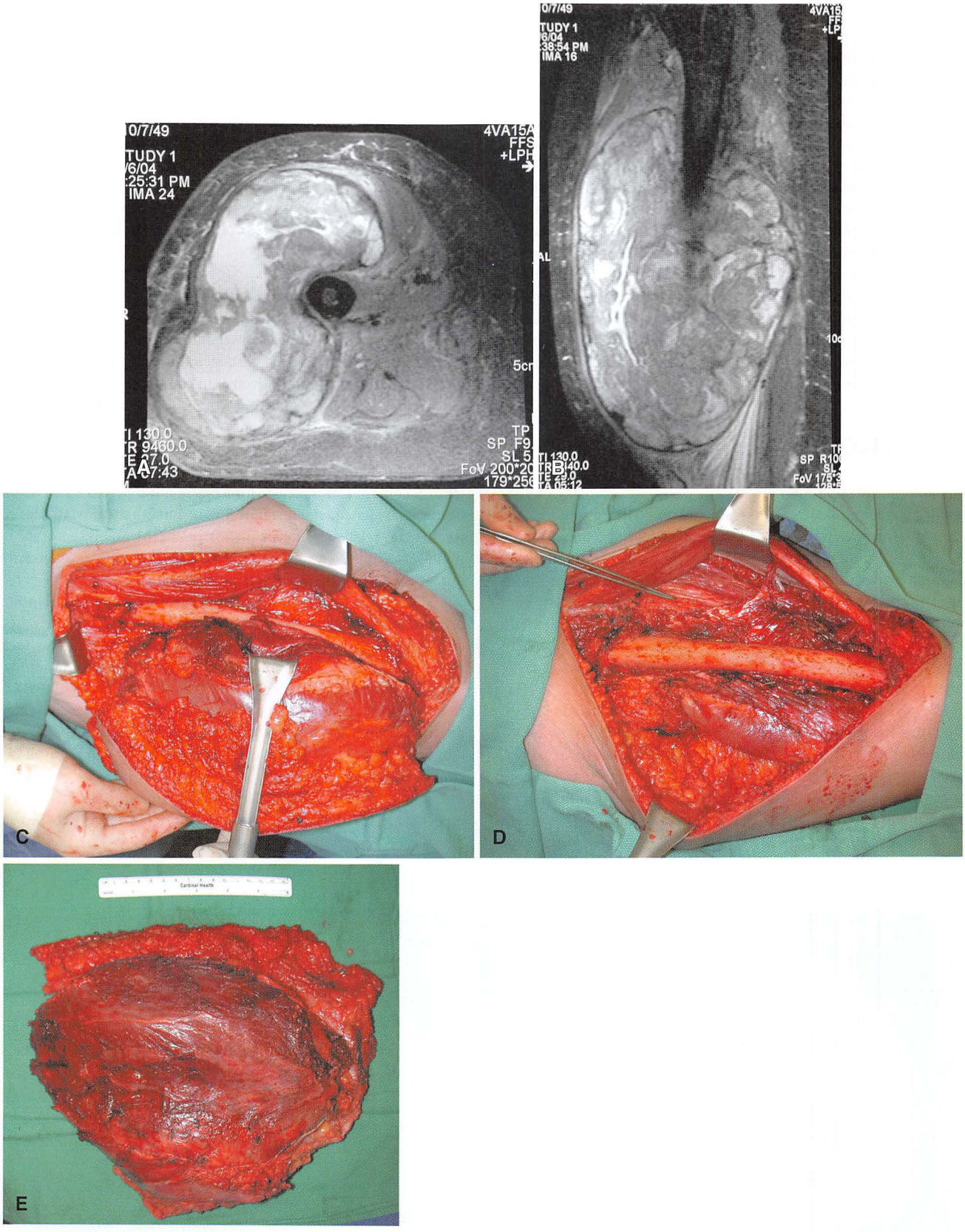

FIGURA 28-18 As imagens de RM axial **(A)** e coronal **(B)** mostram uma massa de tecido mole grande na coxa, com intensidade de sinal misto, que provou ser um fibro-histiocitoma maligno. **C,** A fotografia intraoperatória mostra o tumor sendo ressecado com margens amplas. O trajeto da biópsia é mantido em continuidade com o tumor. **D,** Leito tumoral após ressecção. **E,** Fotografia do espécime ressecado. O plano da dissecção é através do músculo normal.

O tratamento é a ressecção ampla. A irradiação pode ser usada como tratamento adjuvante para tumores grandes ou para qualquer caso em que as margens estão próximas. A irradiação pode ser administrada antes ou após a operação. O uso de irradiação antes da operação deve ser considerado seriamente para tumores irressecáveis em uma avaliação inicial. Ainda há controvérsias consideráveis com relação ao uso da quimioterapia. Embora a maioria dos centros de câncer tenha definido os protocolos de quimioterapia para pacientes com sarcomas de partes moles de alto grau grandes, não está exatamente claro ainda quais pacientes se beneficiariam com esse tratamento. Com o tratamento multimodal, a recorrência local deve ser inferior a 10%. As metástases geralmente ocorrem nos pulmões, e devem ser ressecadas, se possível. Os pacientes devem ser seguidos com uma série de exames físicos, imagens do local do tumor e imagens do tórax. A sobrevida em 5 anos é de aproximadamente 60%. Os indicadores de um prognóstico ruim incluem o alto grau, o tamanho grande do tumor, a localização profunda, e a presença de metástases.

LIPOSSARCOMA

O lipossarcoma é o segundo sarcoma de partes moles mais frequentemente diagnosticado. Semelhantemente ao FHM, a maioria dos pacientes é formada por adultos com idade superior a 50 anos, que se queixam de uma massa grande, indolor, situada profundamente, localizada proximalmente nas extremidades. Geralmente, as radiografias simples são normais. A RM não é específica, exceto para tumores bem diferenciados, em que o sinal de gordura é mostrado (Fig. 28-19). Os subtipos histológicos incluem lipossarcoma bem diferenciado, lipossarcoma mixoide (Fig. 28-20), lipossarcoma de células redondas e lipossarcoma pleomórfico (Fig. 28-21).

O tratamento de um lipossarcoma bem diferenciado é feito com cirurgia isolada. Os pacientes com lipossarcomas bem diferenciados estão em risco para recorrência local; no entanto, as metástases são raras e a sobrevida em longo prazo é excelente. O tratamento de outros tipos de lipossarcomas é semelhante ao já descrito para o FHM. Semelhantemente ao MFH, as metástases geralmente ocorrem nos pulmões, e devem ser ressecadas, se possível. Os lipossarcomas mixoides são os únicos que têm uma tendência de ocorrer no retroperitônio. Os pacientes com lipossarcomas mixoides devem ser estadiados e acompanhados com TC de tórax, abdome e pelve. Os pacientes com tumores de alto grau têm uma taxa de sobrevida em 5 anos de 60%. Os indicadores de um prognóstico ruim incluem o alto grau, o tamanho grande, a localização profunda ou proximal, e a presença de metástases.

SARCOMA SINOVIAL (SINOVIOMA MALIGNO)

Os sarcomas sinoviais podem ocorrer em uma variedade ampla de idade. Comparados a outros sarcomas de partes moles do "tipo adulto", os sarcomas sinoviais possuem diversas características clínicas que são únicas. Há uma tendência maior de os sarcomas sinoviais ocorrerem em adultos jovens, em comparação com a população mais velha afetada por outros sarcomas de partes moles. Os sarcomas sinoviais são relativamente comuns nas extremidades distais, incluindo a mão, e são os sarcomas de partes moles mais comuns dos pés. Inicialmente, eles com frequência têm uma evolução indolente. É comum a presença de uma massa durante muitos anos, antes de chegar à atenção médica. Por fim, os sarcomas sinoviais são, com frequência, relativamente pequenos (< 5 cm) à apresentação. Isso pode ser atribuído ao fato de que muitos pacientes se queixam de dor, em vez de uma massa ampliada.

O termo *sarcoma sinovial* é um termo errôneo. O termo tem origem na aparência histológica das células, que podem parecer células sinoviais. No entanto, os tumores não surgem do tecido sinovial. Uma localização intra-articular, ou mesmo a continuidade com a cápsula da articulação, é extremamente rara (< 10%). As radiografias simples mostram frequentemente calcificação amorfa dentro do tumor (Fig. 28-22). Microscopicamente, os tumores demonstram com frequência um modelo de crescimento bifásico, com ninhos de células epitelioides envolvidos pelas células fusiformes malignas (Fig. 28-23). É encontrada uma translocação de gene específica, t(X:18), em 90% dos pacientes com sarcomas sinoviais.

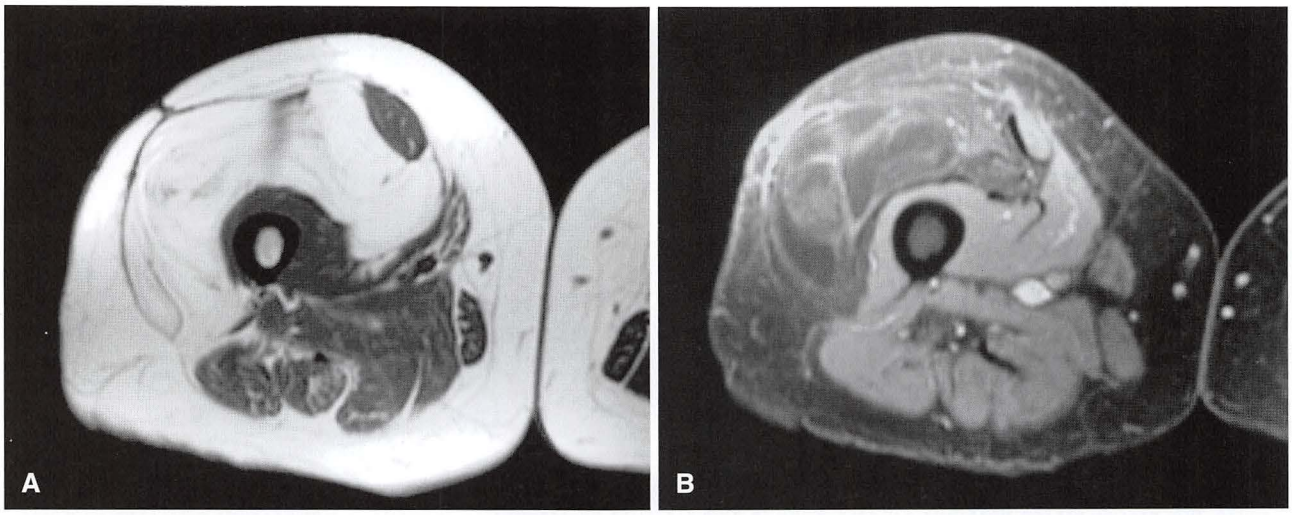

FIGURA 28-19 Imagens de RM axial ponderada em T1 **(A)** e com supressão de gordura realçadas com contraste **(B)** de lipossarcoma tipo lipoma bem diferenciado (lipoma atípico) da coxa. A lesão é semelhante ao lipoma com exceção de múltiplos e espessos septos realçados.

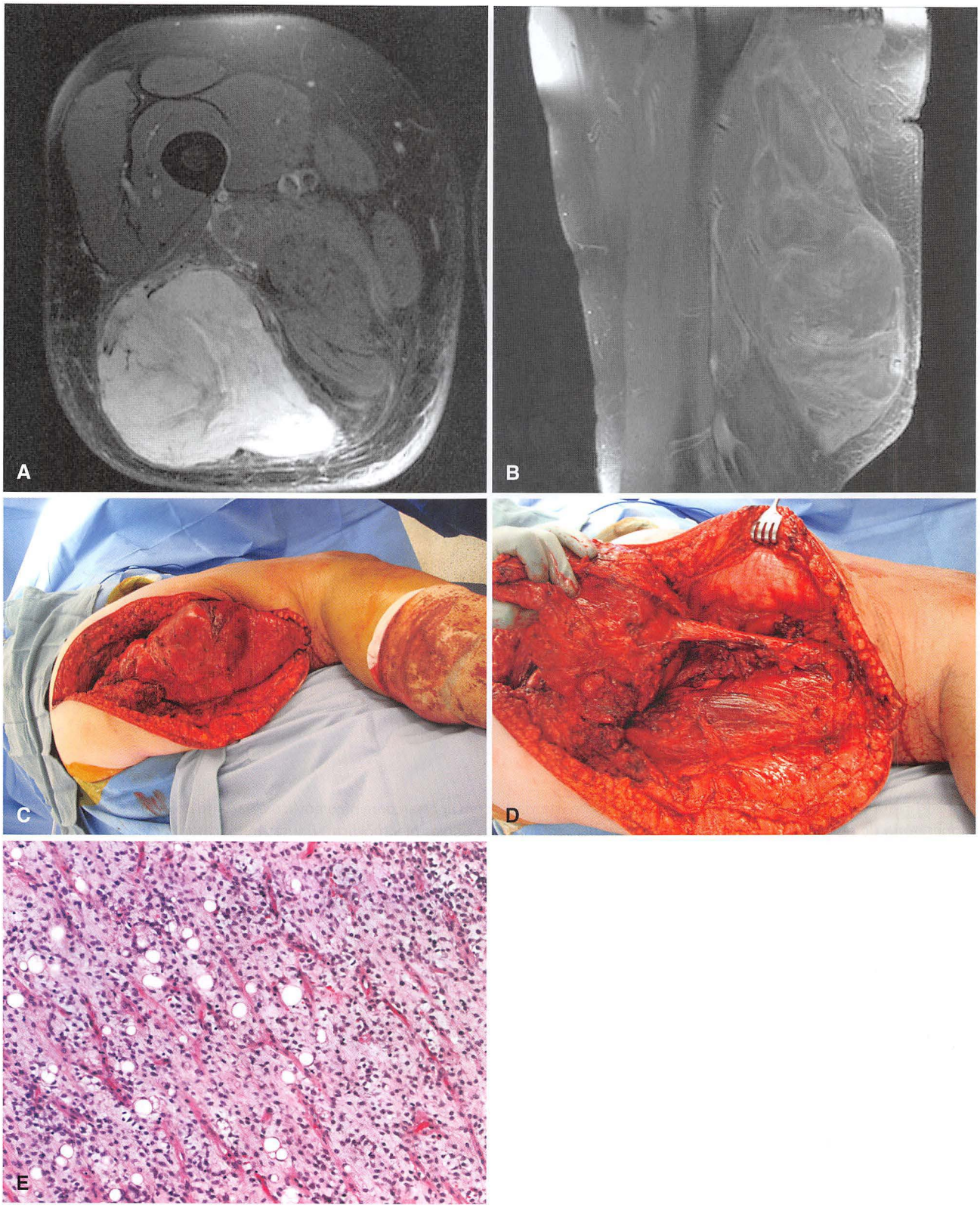

FIGURA 28-20 **A** e **B,** As imagens de RM axial e sagital ponderadas em T2 mostram lipossarcoma mixoide da coxa posterior comprovado por biópsia. **C** e **D,** Fotografias intraoperatórias da ressecção mostram que o nervo ciático atravessa o tumor e teve de ser sacrificado. **E,** A fotomicrografia (H&E, 10×) mostra células brandas em uma matriz mixoide cercada por uma rede capilar.

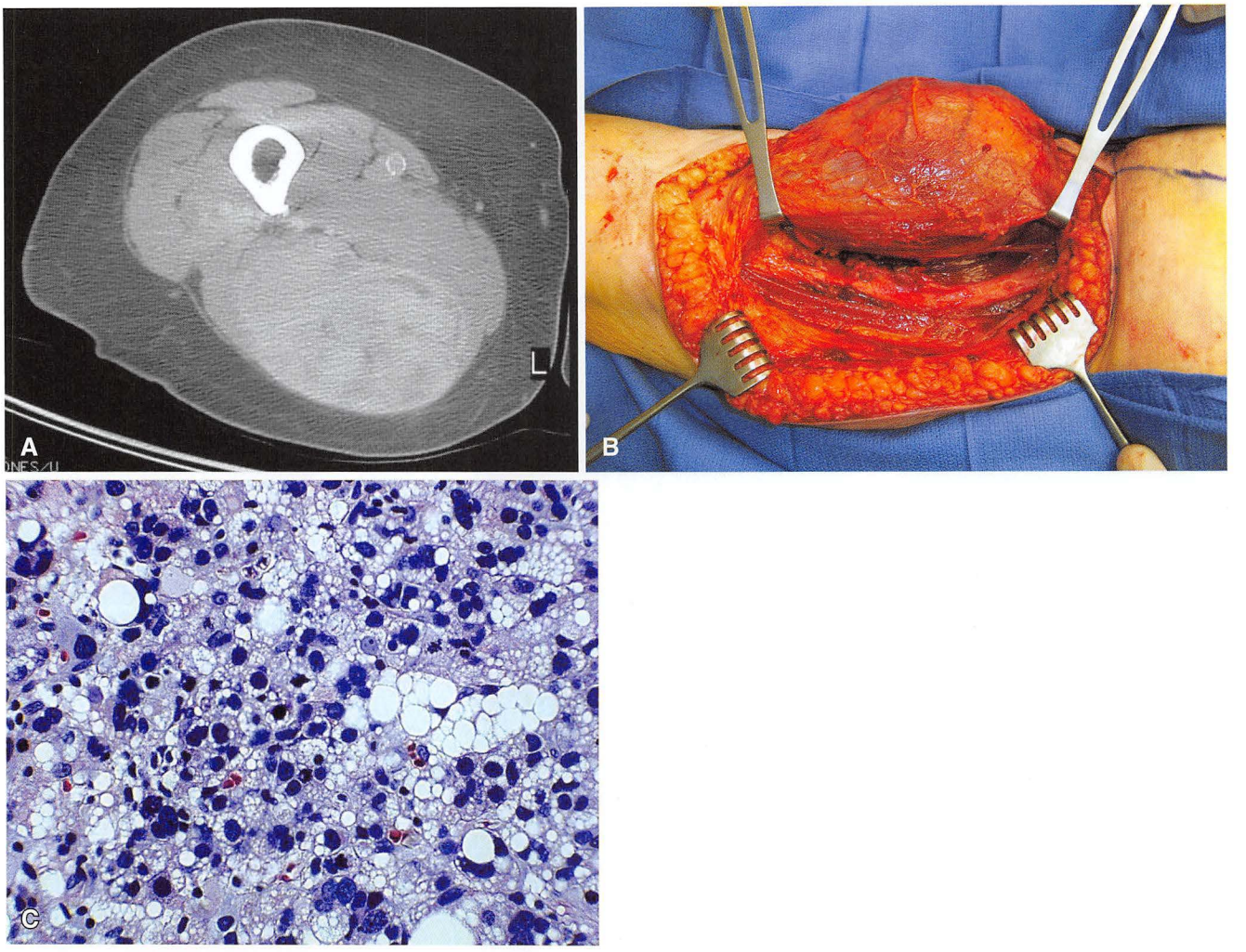

FIGURA 28-21 **A,** TC da coxa de um paciente com 73 anos de idade, com lipossarcoma pleomórfico adjacente ao nervo ciático. **B,** Fotografia intraoperatória de ressecção ampla. **C,** A fotomicrografia demonstra as células pleomórficas, figuras mitóticas e lipoblastos bizarros.

Essa translocação entre o gene *SYT* no cromossomo 18 e um dos três genes *SSX* no cromossomo X produz uma fusão de gene *SYT-SSX*, que se acredita formar a base da patogênese do sarcoma sinovial através da desregulação da expressão do gene. A avaliação do paciente e o tratamento são semelhantes aos descritos para o FHM. A quimioterapia é comprovadamente útil no tratamento desse tipo específico de sarcoma de partes moles. A metástase linfonodal é relativamente comum (20%), e deve ser avaliada com cuidado no exame físico. O prognóstico é semelhante ao descrito para o FHM.

FIBROSSARCOMA

O fibrossarcoma é raramente diagnosticado nessa instituição. Os critérios de diagnóstico são subjetivos, e ele se tornou um diagnóstico de exclusão. A aparência microscópica característica do fibrossarcoma é composta por células fusiformes organizadas em um padrão de espinha de peixe (Fig. 28-24). A apresentação típica é uma massa indolor, de crescimento lento, de 5 a 10 cm nos tecidos moles profundos da extremidade inferior em adultos com 30 a 50 anos de idade. As características da imagem, o tratamento e o prognóstico são semelhantes aos descritos para o FHM.

SARCOMA EPITELIOIDE

O sarcoma epitelioide é um sarcoma de partes moles raro, com diversas características clínicas incomuns. É um tumor maligno de crescimento lento, que geralmente ocorre em adolescentes e adultos jovens, e frequentemente envolve as extremidades superiores distais, incluindo as mãos e os dedos. É o sarcoma mais comum nas mãos. Ele se apresenta frequentemente como uma massa de tecido mole superficial, pequena (média de 3 cm). A pele sobrejacente pode estar ulcerada. Por causa do seu crescimento indolente, no início ele frequentemente é diagnosticado erroneamente como carcinoma ou uma lesão de pele benigna. Os pacientes passam comumente por procedimentos cirúrgicos com margens cirúrgicas inadequadas antes de o diagnóstico correto ser realizado. O tratamento recomendado é a ressecção ampla ou a amputação. Semelhantemente ao sarcoma sinovial, as metástases linfonodais são relativamente comuns. Microscopicamente, o sarcoma epitelioide é composto por células poliédricas com citoplasma eosinofílico denso. Existe uma aparência epitelial predominante. Apesar do seu crescimento lento, a natureza agressiva do tumor é evidenciada por uma alta taxa de recorrência local (> 50% em algumas séries). A taxa de sobrevida em 5 anos é de aproximadamente 70%, mas cai para 50% em 10 anos,

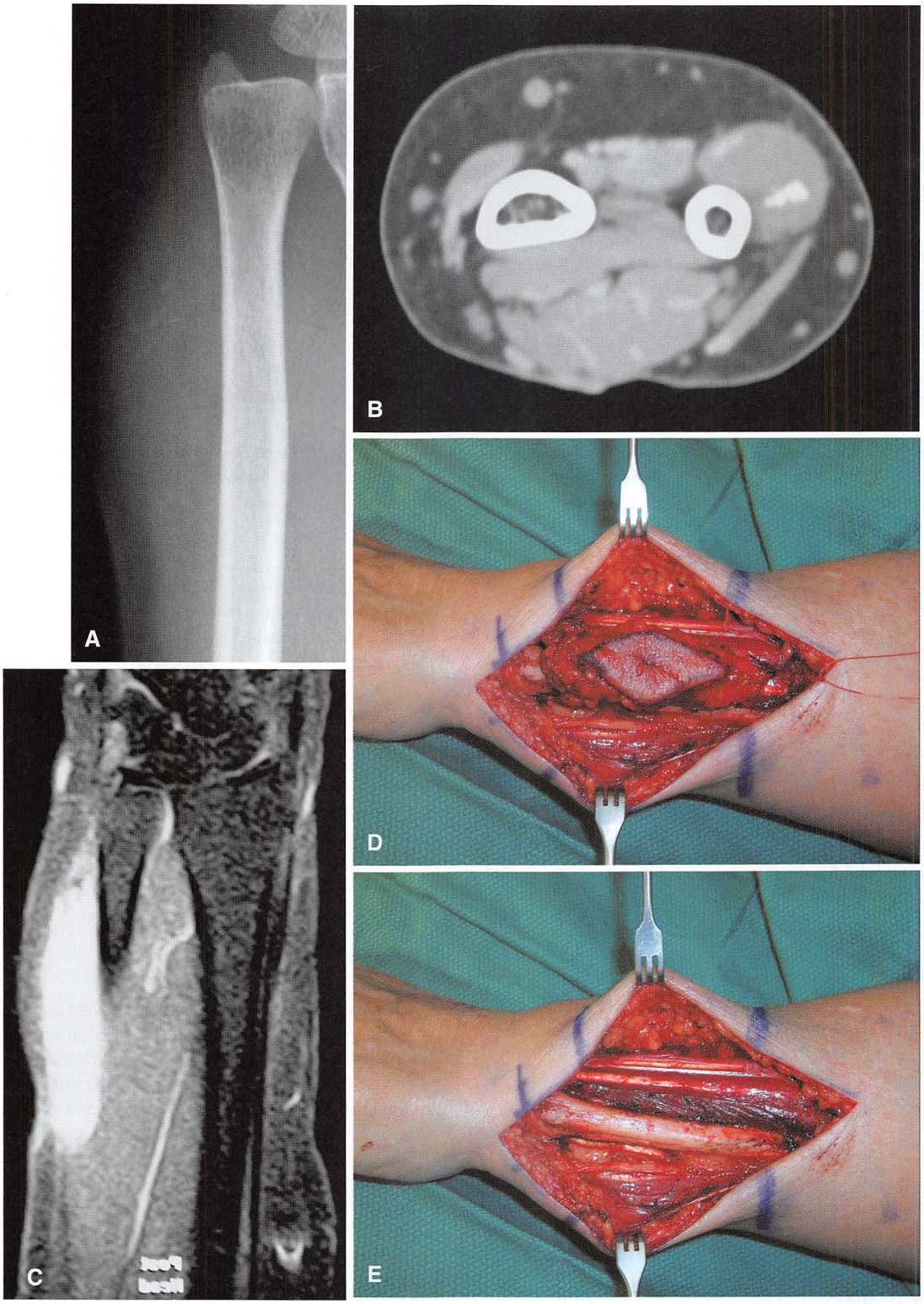

FIGURA 28-22 **A,** A radiografia anteroposterior do punho de um paciente com 67 anos de idade mostra calcificações irregulares dentro da massa de partes moles. **B,** Exame de TC mostra melhor as calcificações dentro da massa. **C,** A imagem de RM mostra a extensão da massa. **D,** Fotografia intraoperatória durante a ressecção ampla. **E,** Fotografia intraoperatória do leito tumoral após ressecção.

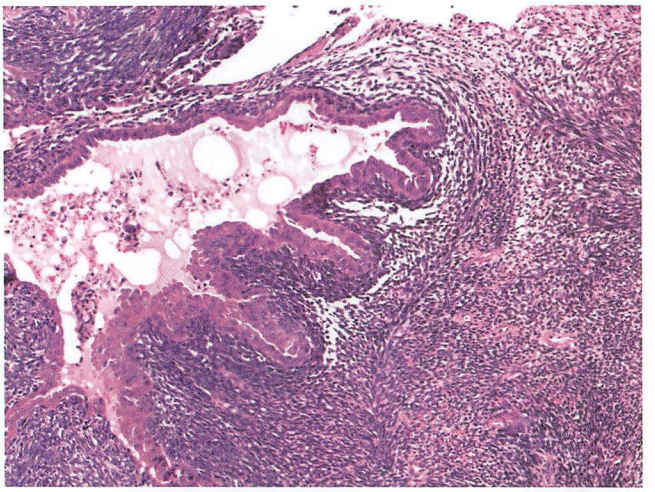

FIGURA 28-23 Sarcoma sinovial bifásico. A fotomicrografia mostra o padrão bifásico das células fusiformes malignas e as células colunares formando espaços semelhantes a glândulas.

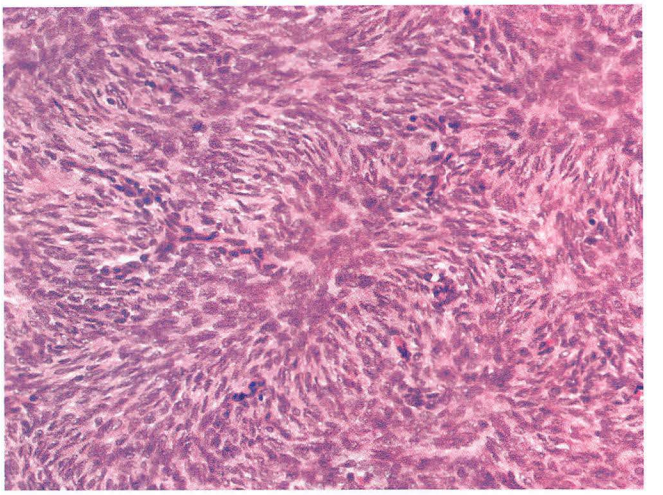

FIGURA 28-25 Dermatofibrossarcoma protuberante. A fotomicrografia (H&E, 20×) mostra células fusiformes organizadas em um padrão estoriforme.

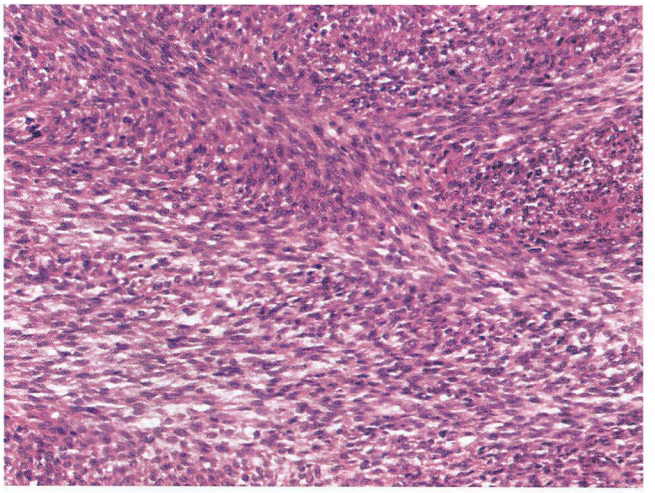

FIGURA 28-24 Fibrossarcoma. A fotomicrografia (H&E, 20×) mostra células fusiformes organizadas em fascículos semelhantes a um padrão de espinha de peixe.

devido à alta incidência das metástases tardias. O prognóstico é pior para pacientes com tumores maiores do que 3 cm ou tumores em localizações proximais.

DERMATOFIBROSSARCOMA PROTUBERANTE

Dermatofibrossarcoma protuberante é uma neoplasia rara originada imediatamente abaixo da epiderme como um ou vários nódulos, e eventualmente pode crescer para formar uma massa volumosa, grande. Em geral o tumor se manifesta inicialmente como uma lesão firme da pele, em formato de placa, com descoloração circundante azul ou vermelha. A pele que recobre pode se tornar atrófica e traumatizada facilmente. O tumor cresce lentamente, mas a recorrência é muito provável após a excisão, por causa de sua natureza infiltrativa. Ele é mais bem descrito como um fibrossacoma de baixo grau não metastático da pele. Ocorre com mais frequência no tronco do que nas extremidades, e mais frequentemente no início à metade das décadas da vida. Microscopicamente, o tecido é bem diferenciado porém celular, e as células parecem fibroblastos. As células podem ter um modelo estoriforme diferente (Fig. 28-25). Os núcleos pleomórficos são escassos e há atividade mitótica baixa a moderada. O tratamento de escolha é a ressecção ampla (Fig. 28-26). A recorrência é comum, e geralmente é o resultado na falha em excisar o tecido normal adjacente suficientemente para incluir a pseudocápsula e as projeções ocultas tipo dedo. Raramente, após muitas recorrências, uma lesão de torna menos bem diferenciada e pode metastatizar.

RABDOMIOSSARCOMA

O rabdomiossarcoma varia consideravelmente em frequência e tipo, entre diferentes grupos de idade. Microscopicamente, ele pode ser subdividido em três tipos principais: embrionário, alveolar e pleomórfico. Alguns tumores possuem características mistas. Os tipos embrionário e alveolar ocorrem em crianças e adolescentes, e estão entre os tumores malignos mais comuns nesses grupos de idade. O tipo pleomórfico clássico ocorre em adultos e é raro. O rabdomiossarcoma geralmente é encontrado dentro de um músculo, mas pode, secundariamente, envolver a pele. Sua procedência pode não ser óbvia, em alguns dos músculos menores.

Os rabdomiossarcomas embrionários geralmente estão localizados na cabeça, no pescoço, ou no aparelho geniturinário. Eles geralmente são macios e gelatinosos e microscopicamente são compostos por células fusiformes longas, com núcleos hipercromáticos e citoplasma abundante. As células podem estar organizadas em feixes paralelos, e as áreas mixoides podem ser proeminentes. As células gigantes podem estar presentes, mas não em abundância. Uma variação desse tumor, o sarcoma botrioide, geralmente é encontrada no aparelho geniturinário; ele está localizado abaixo da superfície epitelial e é polipoide.

O rabdomiossarcoma alveolar geralmente ocorre na cabeça, no pescoço ou nas extremidades, e é tipicamente mais firme e menos

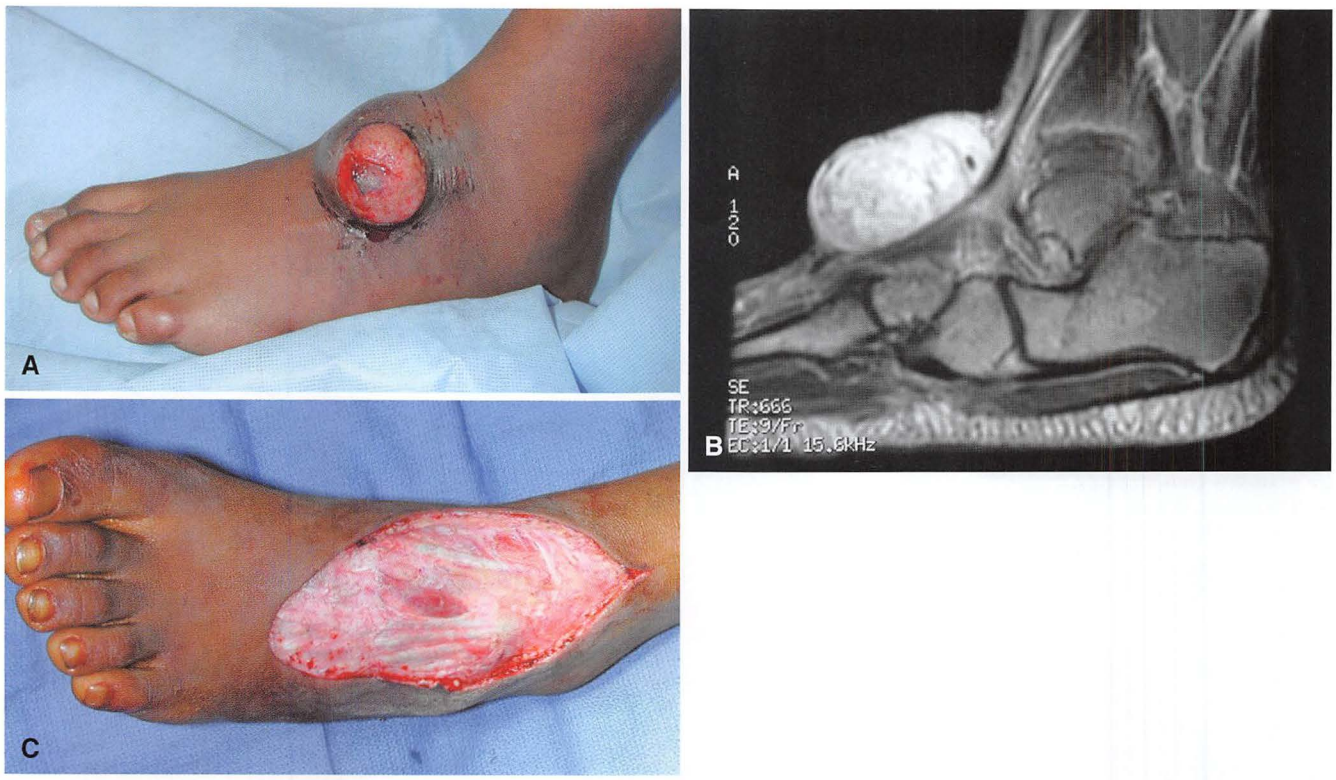

FIGURA 28-26 **A,** Dermatofibrossarcoma protuberante em um menino com 15 anos de idade. **B,** A RM mostra que o tumor permanece muito superficial. **C,** O tratamento consiste em ressecção ampla e enxerto de pele de espessura parcial.

mixoide do que o tipo embrionário. Microscopicamente, a célula predominante é redonda e tem citoplasma eosinofílico escasso. Uma célula ocasional que se parece com um rabdomioblasto típico é vista, e as células gigantes multinucleadas estão presentes, mas em geral são insignificantes. Estas últimas podem crescer difusamente, e em algumas partes do tumor, produzir um padrão alveolar por sua tendência de revestir os septos do tecido conjuntivo.

O tipo pleomórfico do rabdomiossarcoma geralmente ocorre nas extremidades e é muito menos comum do que os outros tipos. Microscopicamente, ele é composto por células com formato fusiforme organizadas paralelamente e em feixes de interligação. As células gigantes multinucleadas são proeminentes, e células com formato de raquete geralmente são vistas; a atividade mitótica é proeminente (Fig. 28-27).

O rabdomiossarcoma, frequentemente, tem um curso clínico agressivo e rápido. As metástases ocorrem nos pulmões, nos linfonodos e na medula óssea. O tratamento é multimodal, composto por cirurgia, irradiação e quimioterapia. Em contraste com sarcomas de partes moles em adultos, uma melhora drástica na sobrevida do paciente foi observada com o uso de quimioterapia com múltiplos agentes. A sobrevida global em 5 anos é de aproximadamente 65%.

TUMOR MALIGNO DA BAINHA DO NERVO PERIFÉRICO

O tumor maligno da bainha do nervo periférico (neurofibrossarcoma, schwannoma maligno) é o correspondente maligno do neurofibroma, e é raro (Fig. 28-28). Cerca de 25% dos pacientes com esse tumor têm neurofibromatose. Aproximadamente 5% dos pacientes que têm neurofibromatose desenvolvem alteração maligna em um neurofibroma, e a dor deve alertar os médicos para a possibilidade de transformação. Originalmente, pensou-se que pacientes com neurofibromatose tivessem um prognóstico pior do que outros pacientes com tumor da bainha do nervo periférico; no entanto, quando outros fatores prognósicos (p. ex., tamanho e local) são considerados, o diagnóstico subjacente de neurofibromatose se torna menos importante. Esses tumores surgem tipicamente ao longo de um nervo periférico maior, em adultos com 30 a 50 anos de idade. No começo do exame, a maioria dos pacientes tem uma massa indolor. Alguns pacientes se queixam de dor na distribuição do nervo envolvido, e a queixa de dor prevalece mais naqueles com neurofibromatose tipo 1. O diagnóstico microscópico precoce de alteração maligna em um neurofibroma pode ser difícil. Os tumores têm uma aparência microscópica semelhante à do fibrossarcoma; no entanto, as células fusiformes tendem a ter um contorno irregular (Fig. 28-29). O tratamento é composto por ressecção ampla e irradiação. A quimioterapia deve ser considerada para pacientes jovens com tumores grandes e de alto grau. A recorrência local é alta em algumas séries, pois o tumor pode se estender ao longo do perinervo do nervo envolvido por alguma distância. A sobrevida global em 5 anos é de aproximadamente 50%.

OSTEOSSARCOMA EXTRAESQUELÉTICO

O osteossarcoma extraesquelético é extremamente raro. Semelhantemente ao osteossarcoma ósseo, ele é uma neoplasia maligna de célula fusiforme marcada pela produção de osteoide. No entanto, diferentemente do osteossarcoma ósseo, o osteossarcoma

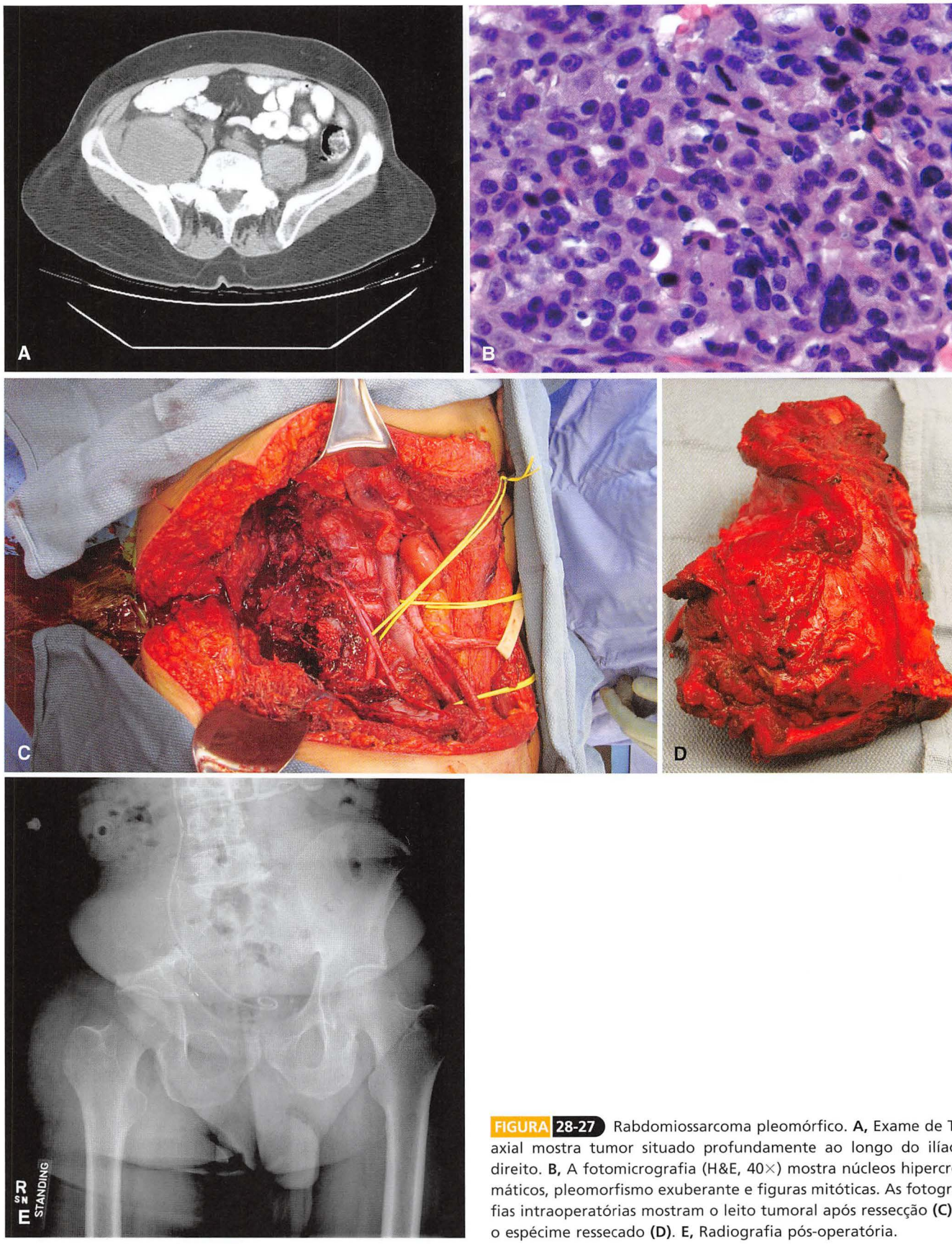

FIGURA 28-27 Rabdomiossarcoma pleomórfico. **A,** Exame de TC axial mostra tumor situado profundamente ao longo do ilíaco direito. **B,** A fotomicrografia (H&E, 40×) mostra núcleos hipercromáticos, pleomorfismo exuberante e figuras mitóticas. As fotografias intraoperatórias mostram o leito tumoral após ressecção **(C)** e o espécime ressecado **(D)**. **E,** Radiografia pós-operatória.

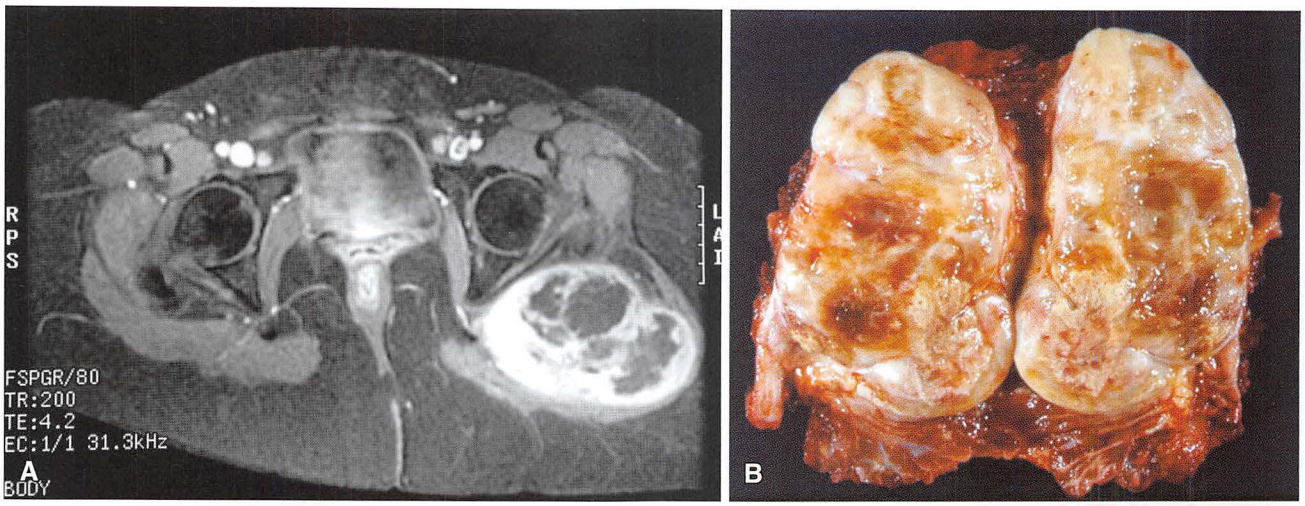

FIGURA 28-28 **A,** A imagem da RM axial mostra o tumor maligno da bainha do nervo periférico do nervo ciático em um paciente com 36 anos de idade. **B,** Fotografia do espécime ressecado. Observe o nervo ciático entrando (*parte inferior, à esquerda*) e saindo (*à direita*) do tumor.

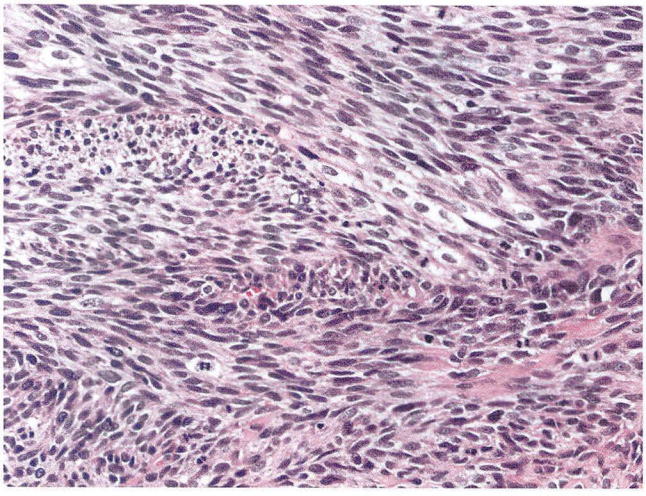

FIGURA 28-29 Tumor maligno da bainha do nervo periférico. A fotomicrografia (H&E, 40×) mostra células fusiformes organizadas em um modelo em forma de redemoinho. Mitoses múltiplas são vistas através do campo.

extraesquelético geralmente afeta adultos com idade superior a 40 anos. O curso clínico varia. Os pacientes se queixam do crescimento de uma massa de duração variável, que pode ou não ser dolorosa. Qualquer lugar pode ser afetado; no entanto, o tecido mole profundo da coxa é o local mais comum. Os estudos por imagens geralmente mostram uma ossificação imatura dentro da massa (Fig. 28-30). A histologia é semelhante à do osteossarcoma ósseo. O tratamento é multimodal, incluindo ressecção ampla, irradiação e poliquimioterapia. Comparado com o osteossarcoma ósseo e outros sarcomas de partes moles, o prognóstico tem sido, em geral, ruim, com média de sobrevida em 5 anos de 25%.

SARCOMA DE EWING EXTRAESQUELÉTICO

O sarcoma de Ewing extraesquelético é semelhante ao sarcoma de Ewing do osso. Esse tumor geralmente afeta adolescentes e jovens adultos, que tipicamente se queixam de uma massa de tecido mole que cresce rapidamente. Os locais mais comuns incluem a musculatura paravertebral e a parede do tórax. Os estudos de imagens não são específicos. Os achados patológicos são semelhantes aos do sarcoma de Ewing do osso. Ele é um tumor de células pequenas, redondas e azuis. A maioria dos tumores mostra uma translocação 11;22, e a maioria apresenta marcação positiva para o produto do gene *MIC2*. Os protocolos de tratamento são semelhantes aos delineados para o sarcoma de Ewing do osso, incluindo a cirurgia, a radioterapia e a poliquimioterapia (Cap. 27).

CONDROSSARCOMA EXTRAESQUELÉTICO

O condrossarcoma mixoide extraesquelético é um sarcoma de partes moles de grau baixo a intermediário, que geralmente afeta adultos com idade superior a 35 anos. Ele tipicamente apresenta uma massa de crescimento lento, localizada profundamente. Os estudos de imagens não são específicos, embora os tumores sejam frequentemente lobulares. O tratamento é composto por ressecção ampla (Fig. 28-31). A irradiação é usada se as margens estiverem próximas. A natureza de crescimento lento desse tumor é evidenciada pelo fato de que as reincidências tardias são relativamente comuns. A sobrevida em 5 anos é de aproximadamente 90%; no entanto, esse número diminui para aproximadamente 70% em 10 anos, e 60% em 15 anos.

O condrossarcoma mesenquimal extraesquelético é um tumor de grau alto que geralmente afeta pacientes de 15 a 35 anos de idade. Os locais mais comuns incluem a cabeça e o pescoço. O tratamento é composto por ressecção ampla, radioterapia e quiomioterapia. O prognóstico geralmente é ruim.

FIGURA 28-30 **A,** A radiografia do antebraço de um paciente com 33 anos de idade mostra ossificação imatura na massa do tecido mole, que comprovou ser um osteossarcoma extraesquelético. As imagens da RM axial **(B)** e sagital **(C)** mostram a extensão da lesão. O tumor foi tratado com ressecção ampla **(D)** e enxertos de pele de espessura parcial **(E)**.

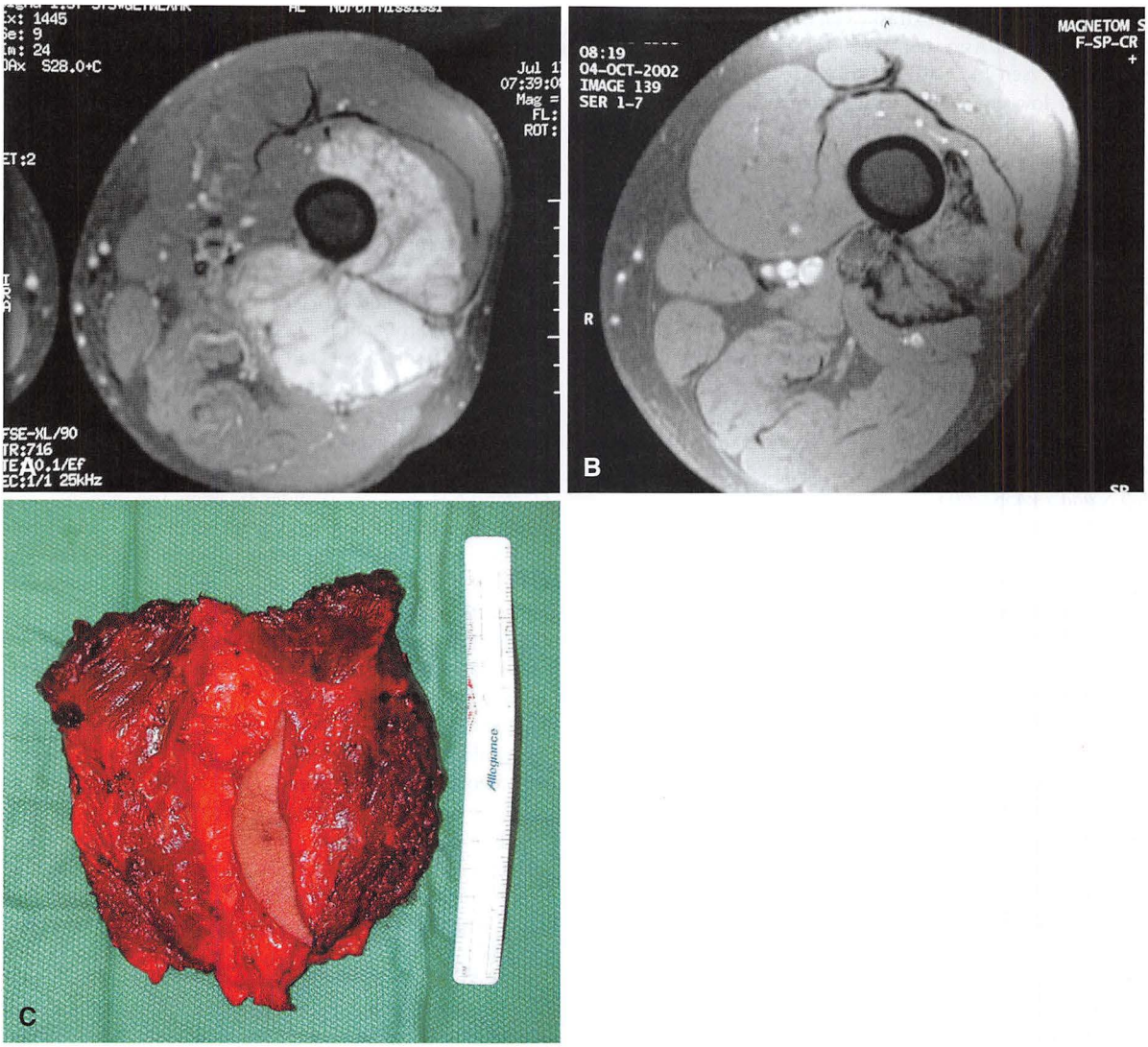

FIGURA 28-31 **A,** A imagem da RM axial mostra massa de tecido mole lobulado grande que comprovou ser um condrossarcoma mixoide extraesquelético. **B,** A imagem da RM axial após o tratamento de irradiação pré-operatória mostra diminuição drástica do tamanho da massa, tornando a ressecção tecnicamente mais fácil. **C,** Fotografia do espécime após ressecção ampla. O trajeto da biópsia é ressecado em bloco com o tumor, e o plano da dissecção é realizado completamente através do tecido normal.

REFERÊNCIAS

Alektiar KM, Leung D, Zelefsky MJ, et al: Adjuvant radiation for stage II-B soft tissue sarcoma of the extremity, *J Clin Oncol* 20:1643, 2002.

Al-Qattan MM: Giant cell tumours of tendon sheath: classification and recurrence rate, *J Hand Surg* 26B:72, 2001.

Armah HB, Parwani AV: Epithelioid sarcoma, *Arch Pathol Lab Med* 133:814, 2009.

Azzarelli A, Gronchi A, Bertulli R, et al: Low-dose chemotherapy with methotrexate and vinblastine for patients with advanced aggressive fibromatosis, *Cancer* 92:1259, 2001.

Bas T, Aparisi F, Bas J-L: Efficacy and safety of ethanol injections in 18 cases of vertebral hemangioma: a mean followup of 2 years, *Spine* 26:1577, 2001.

Bramwell VHC: Adjuvant chemotherapy for adult soft tissue sarcoma: is there a standard of care, *J Clin Oncol* 19: 1235, 2001.

Buitendijk S, van de Ven CP, Dumans TG, et al: Pediatric aggressive fibromatosis: a retrospective analysis of 13 patients and review of the literature, *Cancer* 104:1090, 2005.

Carli M, Ferrari A, Mattke A, et al: Pediatric malignant peripheral nerve sheath tumor: the Italian and German soft tissue sarcoma cooperative group, *J Clin Oncol* 23:8422, 2005.

Casanova M, Ferrari A, Bisogno G, et al: Vinorelbine and low-dose cyclophosphamide in the treatment of pediatric sarcomas: pilot study for the upcoming European rhabdomyosarcoma protocol, *Cancer* 101:1664, 2004.

Casanova M, Ferrari A, Collini P, et al: Epithelioid sarcoma in children and adolescents: a report from the Italian Soft Tissue Sarcoma Committee, *Cancer* 106:708, 2006.

Cashen DV, Prisien RC, Raskin K, et al: Survival data for patients with malignant schwannoma, *Clin Orthop Relat Res* 426:69, 2004.

Cecchetto G, Alaggio R, Dall'lgna P, et al: Localized unresectable non-rhabdo soft tissue sarcomas of the extremities in pediatric age: results from the Italian studies, *Cancer* 104:2006, 2005.

Chiang CJ, Fong YC, Hsu HC: Extraskeletal mesenchymal chondrosarcoma, *J Chin Med Assoc* 66:307, 2003.

Choong PFM, Petersen IA, Nascimento AG, et al: Is radiotherapy important for low-grade soft tissue sarcoma of the extremity? *Clin Orthop Relat Res* 387:191, 2001.

Chow WA: Update on chondrosarcomas, *Curr Opin Oncol* 19:371, 2007.

Conrad EU, Morgan HD, Vernon C, et al: Fluorodeoxyglucose positron emission tomography scanning: basic principles and imaging of adult soft-tissue sarcomas, *J Bone Joint Surg* 86A:98, 2004.

Cormier JN, Huang X, Xing Y, et al: Cohort analysis of patients with localized, high-risk, extremity soft tissue sarcoma treated at two cancer centers: chemotherapy-associated outcomes, *J Clin Oncol* 22:4567, 2004.

Dalén BPM, Bergh PM, Gunterberg BUP: Desmoid tumors: a clinical review of 30 patients with more than 20 years' follow-up, *Acta Orthop Scand* 74:455, 2003.

Damron TA: What to do with deep lipomatous tumors, *Instr Course Lect* 53:651, 2004.

Daw NC, Billups CA, Pappo AS, et al: Malignant fibrous histiocytoma and other fibrohistiocytic tumors in pediatric patients: the St. Jude Children's Research Hospital experience, *Cancer* 97:2839, 2003.

Domanski HA, Gustafson P: Cytologic features of primary, recurrent, and metastatic dermatofibrosarcoma protuberans, *Cancer* 96:351, 2002.

Donnelly LF, Adams DM, Bisset GS: Vascular malformations and hemangiomas: a practical approach in a multidisciplinary clinic, *AJR Am J Roentgenol* 174:597, 2000.

Dubay D, Cimmino V, Lowe L, et al: Low recurrence rate after surgery for dermatofibrosarcoma protuberans: a multidisciplinary approach from a single institution, *Cancer* 100:1008, 2004.

Edmonson JH, Petersen IA, Shives TC, et al: Chemotherapy, irradiation, and surgery for function-preserving therapy of primary extremity soft tissue sarcomas: initial treatment with ifosfamide, mitomycin, doxorubicin, and cisplatin plus granulocyte macrophage-colony-stimulating factor, *Cancer* 94: 786, 2002.

Eilber FC, Dry SM: Diagnosis and management of synovial sarcoma, *J Surg Oncol* 97:314, 2008.

Eilber FC, Rosen G, Eckardt J, et al: Treatment-induced pathologic necrosis: a predictor of local recurrence and survival in patients receiving neoadjuvant therapy for high-grade extremity soft tissue sarcomas, *J Clin Oncol* 19:3203, 2001.

Engellau J, Anderson H, Rydholm A: Time dependence of prognostic factors for patients with soft tissue sarcoma: a Scandinavian sarcoma group study of 338 malignant fibrous histiocytomas, *Cancer* 100:2233, 2004.

Ferguson PC, Griffin AM, O'Sullivan B, et al: Bone invasion in extremity soft-tissue sarcoma: impact on disease outcomes, *Cancer* 106:2694, 2006.

Ferrari A, Casanova M: Specification on the definition of adult-type soft tissue sarcoma (letter to the editor), *J Clin Oncol* 24:4042, 2006.

Ferrari A, Casanova M, Collini P, et al: Adult-type soft tissue sarcomas in pediatric age patients: experience at the Istituto Nazionale Tumori in Milan, *J Clin Oncol* 23:4021, 2005.

Ferrari A, Dileo P, Casanova M, et al: Rhabdomyosarcoma in adults: a retrospective analysis of 171 patients treated at a single institution, *Cancer* 98:571, 2003.

Fiore M, Miceli R, Mussi C, et al: Dermatofibrosarcoma protuberans treated at a single institution: a surgical disease with a high cure rate, *J Clin Oncol* 23:7669, 2005.

Fleming JB, Cantor SB, Varma DGK, et al: Utility of chest computed tomography for staging in patients with T1 extremity soft tissue sarcomas, *Cancer* 92:863, 2001.

Fletcher CDM, Gusfafson P, Rydholm A, et al: Clinicopathologic reevaluation of 100 malignant fibrous histiocytomas: prognostic relevance of subclassification, *J Clin Oncol* 19:3045, 2001.

Forthman CL, Blazar PE: Nerve tumors of the hand and upper extremity, *Hand Clin* 20:233, 2004.

Frutaci S, Gherlinzoni F, De Paoli A, et al: Adjuvant chemotherapy for adult soft tissue sarcomas of the extremities and girdles: results of the Italian randomized cooperative trial, *J Clin Oncol* 19:1238, 2001.

Gampper TJ, Morgan RF: Vascular anomalies: hemangiomas, *Plast Reconstr Surg* 110:572, 2002.

Gerrand CH, Bell RS, Wunder JS, et al: The influence of anatomic location on outcome in patients with soft tissue sarcoma of the extremity, *Cancer* 97:465, 2003.

Gibbs JF, Lee RJ, Driscoll DL, et al: Clinical importance of late recurrence in soft-tissue sarcomas, *J Surg Oncol* 73:81, 2000.

Goldstein-Jackson SY, Gosheger G, Delling G, et al: Extraskeletal osteosarcoma has a favourable prognosis when treated like conventional osteosarcoma, *J Cancer Res Clin Oncol* 131:520, 2005.

Gronchi A, Casali PG, Mariani L, et al: Quality of surgery and outcome in extra-abdominal aggressive fibromatosis: a series of patients surgically treated at a single institution, *J Clin Oncol* 21:1390, 2003.

Gronchi A, Casali L, Mariani R, et al: Status of surgical margins and prognosis in adult soft tissue sarcomas of the extremities: a series of patients treated at a single institution, *J Clin Oncol* 23:96, 2005.

Hanna SL, Kaste S, Jenkins JJ, et al: Epithelioid sarcoma: clinical, MR imaging, and pathologic findings, *Skeletal Radiol* 31:400, 2002.

Hashimoto N, Ueda T, Joyama S, et al: Extraskeletal mesenchymal chondrosarcoma: an imaging review of ten new patients, *Skeletal Radiol* 34:785, 2005.

Heinrich MC, McArthur GA, Debetri GD, et al: Clinical and molecular studies of the effect of Imatinib on advanced aggressive fibromatosis (desmoid tumor), *J Clin Oncol* 24:1195, 2006.

Hisaoka M, Hashimoto H: Extraskeletal myxoid chondrosarcoma: updated clinicopathological and molecular genetic characteristics, *Pathol Int* 55:453, 2005.

Hosalkar HS, Fox EJ, Delaney T, et al: Desmoid tumors and current status of management, *Orthop Clin North Am* 37:53, 2006.

Hosalkar HS, Torbert JT, Fox EJ, et al: Musculoskeletal desmoids tumors, *J Am Acad Orthop Surg* 16:188, 2008.

Kajihara M, Sugawara Y, Hirata M, et al: Extraskeletal osteosarcoma in the thigh: a case report, *Radiat Med* 23:142, 2005.

Kawaguchi S, Wada T, Nagoya S, et al: Extraskeletal myxoid chondrosarcoma: a multi-institutional study of 42 cases in Japan, *Cancer* 97:1285, 2003.

Kepka L, Suit HD, Goldberg SI, et al: Results of radiation therapy performed after unplanned surgery (without re-excision) for soft tissue sarcomas, *J Surg Oncol* 92:39, 2005.

Kind M, Stock N, Coindre JM: Histology and imaging of soft tissue sarcomas, *Eur J Radiol* 72:6, 2009.

Konishi E, Kusuzaki K, Murata H, et al: Extraskeletal osteosarcoma arising in myositis ossificans, *Skeletal Radiol* 30:39, 2001.

Kraybill WG, Harris J, Spiro IJ, et al: Phase II study of neoadjuvant chemotherapy and radiation therapy in the management of high--risk, high-grade, soft tissue sarcomas of the extremities and body wall: radiation therapy oncology group trial 9514, *J Clin Oncol* 24:619, 2006.

Kwon BC, Baek GH, Chung MS, et al: Intramuscular neurilemoma, *J Bone Joint Surg* 85B:723, 2003.

Lee SH, Jung HG, Park YC, et al: Results of neurilemoma treatment: a review of 78 cases, *Orthopedics* 24:977, 2001.

Lemm D, Mügge LO, Mentzel T, Höffken K: Current treatment options in dermatofibrosarcoma protuberans, *J Cancer Res Clin Oncol* 135:653, 2009.

Li CS, Huang GS, Wu HD, et al: Differentiation of soft tissue benign and malignant peripheral nerve sheath tumors with magnetic resonance imaging, *Clin Imaging* 32:121, 2008.

Lin PP, Guzel VB, Pisters PWT, et al: Surgical management of soft tissue sarcomas of the hand and foot, *Cancer* 95:853, 2002.

Luis LR Jr, Kaoru GR, Shemuel PB, Mills JL Sr: Lower extremity glomus tumors: comprehensive review for surgeons, *Vascular* 16:326, 2008.

Manoso MW, Frassica DA, Deune EG, et al: Outcomes of re-excision after unplanned excision of soft-tissue sarcomas, *J Surg Oncol* 91:153, 2005.

Mariani L, Miceli R, Kattan MW, et al: Validation and adaptation of a nomogram for predicting the survival of patients with extreme soft tissue sarcoma using a three-grade system, *Cancer* 103:402, 2005.

Mazzoleni S, Bisogno G, Garaventa A, et al: Outcomes and prognostic factors after recurrence in children and adolescents with nonmetastatic rhabdomyosarcoma, *Cancer* 104:183, 2005.

McDermott EM, Weiss AP: Glomus tumors, *J Hand Surg Am* 31:1397, 2006.

McGrory JE, Rock MG: Synovial chondromatosis of the shoulder, *Am J Orthop* 10:793, 2000.

McGrory JE, Rock MG, Nascimento AG, et al: Extraskeletal myxoid chondrosarcoma, *Clin Orthop Relat Res* 382:185, 2001.

Mendenhall WM, Zlotecki RA, Scarborough MT: Dermatofibrosarcoma protuberans, *Cancer* 101:2503, 2004.

Meric F, Hess KR, Varma DGK, et al: Radiographic response to neoadjuvant chemotherapy is a predictor of local control and survival in soft tissue sarcomas, *Cancer* 95:1120, 2002.

Mollabashy A, Virkus WW, Zlotecki RA, et al: Radiation therapy for low-grade soft tissue sarcoma, *Clin Orthop Relat Res* 397:190, 2002.

Nagira K, Yamamoto T, Akisue T, et al: Scrape and fine-needle aspiration cytology of extraskeletal osteosarcoma, *Diagn Cytopathol* 27:177, 2002.

Nuyttens JJ, Rust PF, Thomas CR, et al: Surgery versus radiation therapy for patients with aggressive fibromatosis or desmoid tumors: a comparative review of 22 articles, *Cancer* 88:1517, 2000.

O'Dea FJ, Wunder J, Bell RS, et al: Preoperative radiotherapy is effective in the treatment of fibromatosis, *Clin Orthop Relat Res* 415:19, 2003.

Ofluoglu O: Pigmented villonodular synovitis, *Orthop Clin North Am* 37:23, 2006.

Okada K, Ito H, Miyakoshi N, et al: A low-grade extraskeletal osteosarcoma, *Skeletal Radiol* 32:165, 2003.

Oshiro Y, Shiratsuchi H, Tamiya S, et al: Extraskeletal myxoid chondrosarcoma with rhabdoid features, with special reference to its aggressive behavior, *Int J Surg Pathol* 8:145, 2000.

Ossendorf C, Studer BM, Bode B, Fuchs B: Sclerosing epithelioid fibrosarcoma: case presentation and a systematic review, *Clin Orthop Relat Res* 466:1485, 2008.

Peterson JJ, Kransdorf MJ, Bancroft LW, et al: Malignant fatty tumors: classification, clinical course, imaging appearance and treatment, *Skeletal Radiol* 32:493, 2003.

Phillips CS, Murphy MS: Vascular problems of the upper extremity: a primer for the orthopaedic surgeon, *J Am Acad Orthop* 10:401, 2002.

Pignatti G, Barbanti-Brodano G, Ferrari D, et al: Extraabdominal desmoid tumor: a study of 83 cases, *Clin Orthop Relat Res* 375:207, 2000.

Pisters PWT: Preoperative chemotherapy and split-course radiation therapy for patients with localized soft tissue sarcomas: home run, base hit, or strike out? *J Clin Oncol* 24:549, 2006.

Punyko JA, Mertens AC, Baker KS, et al: Long-term survival probabilities for childhood rhabdomyosarcoma: a population based evaluation, *Cancer* 103:1475, 2005.

Randall RL, Albritton KH, Ferney BJ, et al: Malignant fibrous histiocytoma of soft tissue: an abandoned diagnosis, *Am J Orthop* 12:602, 2004.

Riad S, Griffin AM, Liberman B, et al: Lymph node metastasis in soft tissue sarcoma in an extremity, *Clin Orthop Relat Res* 426:129, 2004.

Rosenberg AE: Malignant fibrous histiocytoma: past, present, and future, *Skeletal Radiol* 32:613, 2003.

Saxena A, Perez H: Pigmented villonodular synovitis about the ankle: a review of the literature and presentation in 10 athletic patients, *Foot Ankle Int* 25:819, 2004.

Schuck A, Mattke AC, Schmidt B, et al: Group II rhabdomyosarcoma and rhabdomyosarcomalike tumors: is radiotherapy necessary? *J Clin Oncol* 22:143, 2004.

Schuetze SM, Rubin BP, Vernon C, et al: Use of positron emission tomography in localized extremity soft tissue sarcoma treated with neoadjuvant chemotherapy, *Cancer* 103:339, 2005.

Scoggins CR, Pollock RE: Extremity soft tissue sarcoma: evidence-based multidisciplinary management, *J Surg Oncol* 90:10, 2005.

Secil M, Mungan U, Yorukoglu K, et al: Case 89: retroperitoneal extraskeletal osteosarcoma, *Radiology* 237:880, 2005.

Siegel HJ, Sessions W, Casillas MA Jr, et al: Synovial sarcoma: clinicopathologic features, treatment, and prognosis, *Orthopedics* 30:1020, 2007.

Snow SN, Gordon EM, Larson PO, et al: Dermatofibrosarcoma protuberans: a report on 29 patients treated by Mohs micrographic surgery with long-term follow-up and review of the literature, *Cancer* 101:28, 2004.

Sorensen A, Keller J, Nielsen OS, et al: Treatment of aggressive fibromatosis: a retrospective study of 72 patients followed for 1-27 years, *Acta Orthop Scand* 73:213, 2002.

Stojadinovic A, Leung DHY, Allen P, et al: Primary adult soft tissue sarcoma: time-dependent influence of prognostic variables, *J Clin Oncol* 20:4344, 2002.

Takeda A, Tsuchiya H, Mori Y, et al: Extraskeletal myxoid chondrosarcoma with multiple skeletal metastases, *J Orthop Sci* 5:171, 2000.

Tang P, Hornicek FJ, Gebhardt MC, et al: Surgical treatment of hemangiomas of soft tissue, *Clin Orthop Relat Res* 399:205, 2002.

Teo ELHJ, Strouse PJ, Hernandez RJ: MR imaging differentiation of soft-tissue hemangiomas from malignant soft-tissue masses, *AJR Am J Roentgenol* 174:1623, 2000.

Valle AGD, Piccaluga F, Potter HG, et al: Pigmented villonodular synovitis of the hip: 2- to 23-year followup study, *Clin Orthop Relat Res* 388:187, 2001.

Tyler WK, Vidal AF, Williams RJ, Healey JH: Pigmented villonodular synovitis, *J Am Acad Orthop Surg* 14:376, 2006.

Vanhoenacker FM, Snoeckx A, De Schepper AM, et al: Imaging of lipomatous soft tissue tumors, *JBR-BTR* 89:206, 2006.

Van Rijswijk CSP, Lieng JGSTA, Kroon HM: Retroperitoneal extraskeletal osteosarcoma (letter to the editor), *J Clin Pathol* 54:77, 2001.

Vitale MG, Guha A, Skaggs DL: Orthopaedic manifestations of neurofibromatosis in children: an update, *Clin Orthop Relat Res* 401:107, 2002.

Wachtel M, Runge T, Leuschner I, et al: Subtype and prognostic classification of rhabdomyosarcoma by immunohistochemistry, *J Clin Oncol* 24:816, 2006.

Walsh EF, Mechrefe A, Akelman E, et al: Giant cell tumor of tendon sheath, *Am J Orthop* 3:116, 2005.

Walsh JJ, Eady JL: Vascular tumors, *Hand Clin* 20:261, 2004.

Weiss SW, Goldblum JR, editors: *Enzinger and Weiss' soft tissue tumors*, St. Louis, 2001, Mosby.

Weitz J, Antonescu CR, Brennan MF: Localized extremity soft tissue sarcoma: improved knowledge with unchanged survival over time, *J Clin Oncol* 21:2719, 2003.

Wharam MD, Meza J, Anderson J, et al: Failure pattern and factors predictive of local failure in rhabdomyosarcoma: a report of group III patients on the Third Intergroup Rhabdomyosarcoma Study, *J Clin Oncol* 22:1902, 2004.

Wild AT, Raab P, Krauspe R: Hemangioma of skeletal muscle, *Arch Orthop Trauma Surg* 120:139, 2000.

Wolden SL, La TH, LaQuaglia MP, et al: Long-term results of three dimensional conformal radiation therapy for patients with rhabdomyosarcoma, *Cancer* 97:179, 2003.

Zagars GK, Ballo MT, Pisters PWT: Surgical margins and reresection in the management of patients with soft tissue sarcoma using conservative surgery and radiation therapy, *Cancer* 97:2544, 2003.

Zagars GK, Ballo MT, Pisters PWT, et al: Prognostic factors for patients with localized soft-tissue sarcoma treated with conservation surgery and radiation therapy: an analysis of 1225 patients, *Cancer* 97:2530, 2003.

As referências completas estão disponíveis em www.expertconsult.com.

LISTA DE TÉCNICAS

VOLUME I

Técnicas e Vias de Acesso Cirúrgicas

1-1 Fixação do Tendão ao Osso, 9
1-2 Fixação do Tendão no Canal Intramedular, 10
1-3 Fixação do Tendão ao Osso Usando Sutura com Ponto Travado, 10
1-4 Fixação do Tendão ao Osso Usando Fio de Sutura, 10
1-5 Fixação da Inserção Óssea do Tendão ao Osso, 12
1-6 Remoção de um Enxerto Tibial, 17
1-7 Remoção de Enxertos da Fibulares, 18
1-8 Remoção de um Enxerto Ósseo Ilíaco, 20
1-9 Acesso às Articulações Interfalângicas, 22
1-10 Acesso Medial à Articulação Metatarsofalângica do Hálux, 22
1-11 Acesso Dorsomedial à Articulação Metatarsofalângica do Hálux, 23
1-12 Acesso às Articulações Metatarsofalângicas do Artelho, 23
1-13 Acesso Medial ao Calcâneo, 23
1-14 Acesso Lateral ao Calcâneo, 24
1-15 Acesso em Forma de U ao Calcâneo, 24
1-16 Acesso de Kocher (L Curvo) ao Calcâneo, 25
1-17 Acesso Anterolateral ao Calcâneo, 26
1-18 Acesso Anterior para Expor a Articulação do Tornozelo e Ambos os Maléolos, 27
1-19 Acesso Lateral de Kocher ao Tarso e ao Tornozelo, 28
1-20 Acesso de Ollier ao Tarso, 28
1-21 Acesso Posterolateral ao Tornozelo (Gatellier e Chastang), 28
1-22 Acesso Anterolateral ao Domo Lateral do Tálus, (Tochigi, Amendola, Muir e Saltzman), 29
1-23 Acesso Posterior ao Tornozelo, 30
1-24 Acesso Medial ao Tornozelo (Koenig e Schaefer), 30
1-25 Acesso Medial ao Lábio Posterior da Tíbia (Colonna e Ralston), 31
1-26 Acesso Anterior à Tíbia, 32
1-27 Acesso Medial à Tíbia (Phemister), 32
1-28 Acesso Posterolateral à Tíbia (Harmon, Modificado), 32
1-29 Acesso Posterior à Região Superomedial da Tíbia (Banks e Laufman), 32
1-30 Acesso Posterolateral à Fíbula (Henry), 34
1-31 Acesso Parapatelar Anteromedial (Von Langenbeck), 35
1-32 Acesso Subvasto (Sul), Anteromedial ao Joelho (Erkes, descrito por Hofmann, Plaster e Murdock), 37
1-33 Acesso Anterolateral ao Joelho (Kocher), 37
1-34 Acesso Posterolateral ao Joelho (Henderson), 39
1-35 Acesso Posteromedial ao Joelho (Henderson), 39
1-36 Acesso Medial ao Joelho (Cave), 40
1-37 Acesso Medial ao Joelho (Hoppenfeld e Deboer), 40
1-38 Acesso Transverso ao Menisco, 42
1-39 Acesso Lateral ao Joelho (Bruser), 42
1-40 Acesso Lateral ao Joelho (Brown et al.), 44
1-41 Acesso Lateral ao Joelho (Hoppenfeld e Deboer), 45
1-42 Acesso Extenso ao Joelho (Fernandez), 46
1-43 Acesso Direto Posterior ao Joelho (Brackett e Osgood; Putti; Abbott e Carpenter), 47
1-44 Acesso Direto Posteromedial ao Joelho para a Fratura do Platô Tibial (Galla e Lobenhoffer, descritos por Fakler et al.), 49
1-45 Acesso Direto Posterolateral ao Joelho (Minkoff, Jaffe e Menendez), 50
1-46 Acesso Anterolateral ao Fêmur (Thompson), 51
1-47 Acesso Lateral à Diáfise do Fêmur, 51
1-48 Acesso Posterolateral à Diáfise do Fêmur, 53
1-49 Acesso Posterior ao Fêmur (Bosworth), 53
1-50 Acesso Medial à Superfície Posterior do Fêmur no Espaço Poplíteo (Henry), 55
1-51 Acesso Lateral à Superfície Posterior do Fêmur no Espaço Poplíteo (Henry), 56
1-52 Acesso Lateral à Diáfise Proximal e Região Trocantérica, 57
1-53 Acesso Iliofemoral Anterior ao Quadril (Smith-Petersen), 58
1-54 Acesso Anterior ao Quadril Usando uma Incisão Transversal (Somerville), 59
1-55 Acesso Iliofemoral Anterolateral Modificado ao Quadril (Smith-Petersen), 60
1-56 Acesso Lateral ao Quadril (Watson-Jones), 61
1-57 Acesso Lateral para a Extensa Exposição do Quadril (Harris), 62
1-58 Acesso Lateral ao Quadril Preservando o Glúteo Médio (McFarland e Osborne), 64
1-59 Acesso Lateral Transglúteo ao Quadril (Hardinge), 64
1-60 Acesso Lateral Transglúteo ao Quadril (Hay, descrito por McLauchlan), 67
1-61 Acesso Posterolateral (Gibson), 67
1-62 Acesso Posterior ao Quadril (Osborne), 69
1-63 Acesso Posterior ao Quadril (Moore), 70
1-64 Acesso Medial ao Quadril (Ferguson; Hoppenfeld e Deboer), 72
1-65 Acesso Ilioinguinal ao Acetábulo (Letournel e Judet, descrito por Matta), 74
1-66 Acesso Iliofemoral ao Acetábulo (Letournel e Judet), 75
1-67 Acesso Posterior ao Acetábulo (Kocher-Langenbeck, Letournel e Judet), 77
1-68 Acesso Extenso Iliofemoral (Letournel e Judet), 78
1-69 Acesso Extenso Iliofemoral (Reinert et al.), 79
1-70 Acesso Extenso Trirradiado ao Acetábulo (Mears e Rubash), 82
1-71 Acesso Extenso ao Acetábulo (Carnesale), 85
1-72 Acesso ao Ílio, 86
1-73 Acesso à Sínfise Púbica (Pfannenstiel), 87
1-74 Acesso Posterior à Articulação Sacroilíaca, 88
1-75 Acesso Anterior à Articulação Sacroilíaca (Avila), 89
1-76 Acesso a Ambas Articulações Sacroilíacas ou ao Sacro (Modificada de Mears e Rubash), 89
1-77 Acesso à Articulação Esternoclavicular, 90
1-78 Acesso à Articulação Acromioclavicular e Processo Coracoide (Roberts), 91
1-79 Acesso Anteromedial ao Ombro (Thompson; Henry), 91
1-80 Acesso Anteromedial ao Ombro (Cubbins, Callahan e Scuderi), 92
1-81 Acesso Anterolateral Limitado da Divisão do Deltoide ao Ombro, 94
1-82 Acesso Extenso Anterolateral ao Ombro, 94
1-83 Acesso Transacromial ao Ombro (Darrach; McLaughlin), 95
1-84 Acesso Posterior da Divisão do Deltoide ao Ombro (Wirth et al.), 95
1-85 Acesso Posterior ao Ombro (Judet Modificado), 95, 96
1-86 Acesso Posterior Simplificada ao Ombro (King, descrito por Brodsky et al.), 97
1-87 Acesso Posterior em U-Invertido ao Ombro (Abbott e Lucas), 97
1-88 Acesso Anterolateral ao Úmero (Thompson; Henry), 101
1-89 Acesso Posterior ao Úmero Proximal (Berger e Buckwalter), 102
1-90 Acesso Posterolateral à Diáfise do Úmero Distal (Moran), 103
1-91 Acesso Extenso Posterolateral (Cold) ao Úmero Distal (Lewisky, Sheppard e Ruth), 106
1-92 Acesso Posterolateral ao Cotovelo (Campbell), 106
1-93 Acesso Extenso Posterolateral ao Cotovelo (Wadsworth), 108
1-94 Acesso Posterior ao Cotovelo por Osteotomia do Olécrano (MacAusland e Müller), 108
1-95 Acesso Extenso Posterior ao Cotovelo (Bryan e Morrey), 110
1-96 Acesso Lateral ao Cotovelo, 110
1-97 Acesso Lateral em Forma de J ao Cotovelo (Kocher), 112
1-98 Acesso Medial com Osteotomia do Epicôndilo Medial (Molesworth; Campbel; Fig. 1-121), 112
1-99 Acesso Medial e Lateral ao Cotovelo, 113
1-100 Acesso Global ao Cotovelo (Patterson, Bain e Mehta), 113
1-101 Acesso Posterolateral à Cabeça e ao Colo do Rádio, 116
1-102 Acesso aos Terços Proximal e Médio da Superfície Posterior do Rádio (Thompson), 117
1-103 Acesso Anterolateral à Diáfise Proximal e Articulação do Cotovelo (Henry), 118
1-104 Acesso Anterior à Metade Distal do Rádio (Henry), 118
1-105 Acesso ao Terço Proximal da Ulna e ao Quarto Proximal do Rádio (Boyd), 121
1-106 Acesso Dorsal ao Punho, 121
1-107 Acesso Dorsal ao Punho, 121
1-108 Acesso Volar ao Punho, 121
1-109 Acesso Lateral ao Punho, 123
1-110 Acesso Medial ao Punho, 124

Artroplastia do Quadril

3-1 Gabaritos Pré-Operatórios (*Templates*) para Artroplastia Total do Quadril (Capello), 182
3-2 Artroplastia Total do Quadril pela Via de Acesso Posterolateral com Deslocamento Posterior do Quadril, 185
3-3 Implantação dos Componentes Acetabulares Não Cimentados, 189
3-4 Implantação de Componente Acetabular Cimentado, 191
3-5 Implantação de Componente Femoral Não Cimentado, 193
3-6 Implantação de Componente Femoral Cimentado, 197
3-7 Via De Acesso Transtrocantérica para Revisão de Artroplastia Total de Quadril, 266
3-8 Remoção de Componente Femoral Cimentado, 266
3-9 Remoção de Componente Femoral não Cimentado, 268
3-10 Remoção de Implantes com Crescimento Ósseo Distal Extensivo (Glassman e Engh), 268
3-11 Osteotomia Trocantérica Estendida (Younger et al.), 269
3-12 Remoção de Componente Femoral Fraturado (Collis e Dubrul), 271
3-13 Remoção de Haste Fraturada (Moreland, Marder e Anspach), 272
3-14 Remoção de Haste Fraturada, 272
3-15 Remoção do Cimento Femoral, 273
3-16 Remoção do Cimento Distal com uma Broca de Alta Velocidade (Turner et al.), 275
3-17 Remoção do Cimento Distal com uma Broca de Alta Velocidade (Mallory), 276
3-18 Remoção de Cúpula de Polietileno Frouxa, 277
3-19 Remoção de Componente Acetabular Cimentado com Suporte Metálico, 277
3-20 Remoção de Componente Acetabular Não Cimentado (Mitchell), 278
3-21 Condução de Defeitos Cavitários Acetabulares, 281
3-22 Condução de Defeito Acetabular Segmentar, 283
3-23 Condução de Defeito Acetabular Segmentar (Fletcher), 285
3-24 Condução de Defeitos Combinados com Enxertos Estruturais (Sporer et al.), 285
3-25 Condução de Descontinuidade Pélvica com Dispositivo Antiprotrusão (Winter et al.), 286
3-26 Condução de Descontinuidade Pélvica com Aloenxerto e Componente Personalizado (DeBoer et al.), 287
3-27 Condução de Defeito Femoral com Componente Femoral Modular (Cameron), 293
3-28 Revisão com Haste Femoral com Revestimento Poroso Extenso (Mallory e Head), 294
3-29 Condução de Perda Óssea Femoral Proximal com Haste de Fixação Distal (Kwong et al.), 294
3-30 Condução de Deficiências Femorais Proximais com Enxerto Ósseo Impactado e Haste de Revisão Cimentada (Gie [Modificado]), 295
3-31 Condução de Defeitos Maciços com Aloenxerto Proximal Femoral e Prótese, 297
3-32 Condução de Defeitos Maciços com Megaprótese Modular (Klein et al.), 298

Artrodese do Quadril

5-1 Artrodese com Fixação Utilizando Parafuso Esponjoso (Benaroch et al.), 326
5-2 Artrodese com Fixação da Placa-Cobra (Murrell e Fitch), 326
5-3 Artrodese com Fixação do Parafuso de Compressão do Quadril (Pagnano e Cabanela), 328
5-4 Artrodese na Ausência na Cabeça Femoral (Abbott, Fischer e Lucas), 328
5-5 Artrodese do Fêmur Proximal ao Ísquio (Bosworth), 329
5-6 Artrodese com Fixação da Placa-Cobra após Falha Total da Artroplastia do Quadril (Kostuik e Alexander), 330

Dor no Quadril em Adultos Jovens e Cirurgia Preservadora do Quadril

6-1 Luxação Cirúrgica do Quadril (Ganz et al.), 343
6-2 Artroscopia do Quadril Combinada com Osteocondroplastia Aberta Limitada (Clohisy e McClure), 345
6-3 Osteotomia Periacetabular Bernese (Matheney et al.), 352
6-4 Descompressão Medular (Hungerford), 361
6-5 Descompressão Medular — Técnica Percutânea (Mont et al.), 361
6-6 Enxerto Fibular Vascularizado (Urbaniak et al.), 363

Artroplastia do Joelho

7-1 Abordagem Cirúrgica para a ATJ Primária, 399
7-2 Preparação Óssea para a ATJ Primária, 402
7-3 Correção da Deformidade em Varo Sacrificando o LCP, 407
7-4 Correção de Deformidade em Varo Preservando o LCP, 407
7-5 Correção da Deformidade em Valgo, 408
7-6 Técnica *Pie-Crusting*, 408
7-7 Correção da Contratura em Flexão, 410
7-8 Correção do Recurvato, 410
7-9 Balanceamento do LCP, 411
7-10 Enxertos Ósseos de Defeitos Tibiais Periféricos (Windsor, Insall e Sculco), 412
7-11 Implantação do Componente, 415
7-12 Artroplastia Unicondilar do Joelho, 416
7-13 Artroplastia Patelofemoral, 417
7-14 Artrodese com Haste Intramedular para uma Artroplastia Total de Joelho Infectada, 425

Artrodese do Joelho

8-1 Artrodese Utilizando Fixador Externo com Compressão, 446
8-2 Artrodese Utilizando Haste Intramedular, 448
8-3 Artrodese do Joelho com Haste Intramedular Bloqueada após a Falha da Artroplastia Total do Joelho, 449
8-4 Artrodese Utilizando Placa, 451

Procedimentos de Partes Moles e Osteotomias Corretivas no Joelho

9-1 Liberação Proximal do Quadríceps (Sengupta), 455
9-2 Liberação Proximal do Quadríceps (Thompson), 455
9-3 Drenagem da Bursa, 458
9-4 Excisão da Bursa, 458
9-5 Excisão do Cisto Poplíteo (Hughston, Baker e Mello), 460
9-6 Excisão da Bursa do Gastrocnêmio Medial (Meyerding e Van Demark), 461
9-7 Excisão da Bursite do Semimembranoso, 462
9-8 Transferência do Tendão Semitendíneo (Ray, Clancy e Lemon), 462
9-9 Osteotomia com Cunha de Fechamento Lateral (Modificada de Coventry; Hofmann, Wyatt e Beck), 473
9-10 Hemiosteodistração com Cunha de Abertura (Turi et al.), 477
9-11 Osteotomia Varizante Femoral Distal com Cunha de Fechamento (Coventry), 481

Artroplastia Total do Tornozelo

10-1 Artroplastia Total do Tornozelo, 491
10-2 Reconstrução dos Ligamentos Laterais do Tornozelo para Instabilidade Crônica como Procedimento Associado à Artroplastia Total do Tornozelo (Coetzee), 493

Artrodese de Tornozelo

11-1 Osteotomia com Cunha de Abertura na Tíbia para a Deformidade em Varo e Artrose da Porção Medial da Articulação do Tornozelo, 504
11-2 Artroplastia de Distensão Articular do Tornozelo, 508
11-3 Técnica da Mini-Incisão, 512
11-4 Artrodese Transfibular (Transmaleolar) com Enxerto Ósseo Aposicional Estruturado da Fíbula Distal, 513
11-5 Artrodese Tibiotalocalcaneana, 515
11-6 Modificações Técnicas, 519
11-7 Abordagem Posterior para Artrodese das Articulações do Tornozelo e Subtalar (Campbell), 520
11-8 Artrodese Tibiocalcânea com Aparelho de Fixação Externa de Calandruccio II, 522
11-9 Artrodese Tibiocalcânea com Fixador Externo de Fios Finos (Eylon et al.), 523
11-10 Artrodese Tibiotalar com Enxerto Ósseo Deslizante (Blair; Morris et al.), 525
11-11 Artrodese Tibiotalar ou Tibiotalocalcânea com Aloenxerto Estruturado e Fixação Interna como Cirurgia de Salvamento após Falha da Artroplastia Total do Tornozelo (Berkowitz et al.), 525
11-12 Enxerto Ósseo Retirado da Tíbia Proximal (Whitehouse et al.), 528

Artroplastia do Ombro e Cotovelo

12-1 Hemiartroplastia, 540
12-2 Artroplastia Total do Ombro, 546
12-3 Artroplastia Reversa do Ombro, 549
12-4 Artroplastia de Desbridamento (Wada et al.), 562
12-5 Artroplastia de Interposição, 564
12-6 Artroplastia com Próteses da Cabeça do Rádio, 568
12-7 Artroplastia Total do Cotovelo Tipo Coonrad-Morrey (Coonrad; Coonrad, Morrey e Bryan), 571
12-8 Artroplastia de Ressecção do Cotovelo (Campbell), 576

Artrodese de Ombro e Cotovelo

13-1 Fixação Externa (Charnley e Houston), 586
13-2 Fixação de Parafuso (Cofield), 587
13-3 Fixação da Placa (AO Group), 588
13-4 Placa de Reconstrução Pélvica (Richards et al.), 589
13-5 Artrodese de Ombro após Falha na Artroplastia (Scalise e Iannotti), 589
13-6 Artrodese de Cotovelo (Staples) (Staples), 592
13-7 Artrodese de Cotovelo (Müller et al.) (Müller et al.), 593
13-8 Artrodese de Cotovelo (Spier) (Spier), 594

Amputações do Pé

15-1 Amputação Terminal de Syme, 615
15-2 Amputação na Base da Falange Proximal, 616
15-3 Desarticulação da Articulação Metatarsofalangeal, 617
15-4 Desarticulação da Articulação Metatarsofalangeal, 619
15-5 Amputação do Primeiro ou Quinto Raio (Amputação do Raio Medial ou Lateral), 619
15-6 Amputação de Raio Central, 620
15-7 Amputação Transmetatarsal, 622
15-8 Amputação de Chopart, 624
15-9 Amputação de Syme, 627
15-10 Amputação de Syme de Dois Estágios (Wyss et al.; Malone et al.; Wagner), 632
15-11 Amputação de Boyd, 633

Amputações dos Membros Inferiores

16-1 Amputação Transtibial, 638
16-2 Amputação Transtibial Usando Retalho de Pele Posterior Longo (Burgess), 640
16-3 Desarticulação do Joelho (Batch, Spittler e McFaddin), 642
16-4 Desarticulação do Joelho (Mazet e Hennessy), 644
16-5 Desarticulação do Joelho (Kjøble), 645
16-6 Amputação Transfemoral (Acima do Joelho) de Membros Não Isquêmicos, 646
16-7 Amputação Transfemoral (Acima do Joelho) de Membros Não Isquêmicos (Gottschalk), 646
16-8 Amputações Transfemorais (Acima do Joelho) de Membros Isquêmicos, 648

Amputações de Quadril e da Pelve

17-1 Desarticulação Anatômica do Quadril (Boyd), 651
17-2 Retalho Posterior (Slocum), 653
17-3 Hemipelvectomia Convencional, 653
17-4 Hemipelvectomia do Retalho Anterior, 655
17-5 Hemipelvectomia Interna, 655

Amputações da Extremidade Superior

18-1 Amputação no Punho, 659
18-2 Desarticulação do Punho, 660
18-3 Amputação do Antebraço Distal (Transradial Distal), 660
18-4 Amputação do Terço Proximal do Antebraço (Transradial Proximal), 662
18-5 Desarticulação do Cotovelo, 662
18-6 Área Supracondilar, 663
18-7 Amputação Proximal à Área Supracondilar, 664
18-8 Amputação Através do Colo Cirúrgico do Úmero, 664
18-9 Desarticulação do Ombro, 664
18-10 Abordagem Anterior (Berger), 667
18-11 Abordagem Posterior (Littlewood), 671

Amputações da Mão

19-1 Retalhos de Avanço V-Y de Kutler ou Triangular de Atasoy (Kutler; Fisher), 678
19-2 Retalhos de Avanço V-Y de Kutler ou Triangular de Atasoy (Atasoy et al.), 680
19-3 Retalhos Dorsais Bipediculados, 681
19-4 Retalho de Dobra Adipofascial, 682
19-5 Retalho Tênar, 682
19-6 Retalho Neurovascular Local, 683
19-7 Retalhos Pediculados, 683
19-8 Retalho de Pedículo Retrógrado, 684
19-9 Retalho Hipotênar Ulnar, 685
19-10 Amputação do Raio do Indicador, 685
19-11 Transpondo o Raio do Indicador (Peacock), 687
19-12 Retalho de Avanço do Pedículo para Fraturas no Polegar, 690
19-13 Falangização do Quinto Metacarpal, 691
19-14 Técnica de Reconstrução de Krukenberg (Krukenberg; Swanson), 692
19-15 Alongamento do Metacarpal e Transposição do Retalho Local (Gillies e Millard, Modificada), 695
19-16 Reconstrução Osteoplástica e Transferência de Enxerto Neurovascular (Verdan), 696
19-17 Policização de Riordan (Riordan), 696
19-18 Policização de Buck-Gramcko (Buck-Gramcko), 698
19-19 Policização de Foucher, 700

Osteomielite

21-1 Drenagem da Osteomielite Hematogênica Aguda, 729
21-2 Sequestrectomia e Curetagem para Osteomielite Crônica, 734
21-3 Enxerto Ósseo Aberto (Papineau et al.; Archdeacon e Messerschmitt), 735
21-4 Bolsa de Esferas de Antibiótico (Henry, Ostermann e Seligson), 736
21-5 Haste Intramedular de Cimento com Antibiótico, 736
21-6 Incisão do Calcanhar Dividido (Gaenslen), 740
21-7 Terço Distal do Fêmur, 741
21-8 Drenagem, 742
21-9 Ressecção dos Metatarsos, 742
21-10 Calcanectomia Parcial, 743
21-11 Ressecção da Fíbula, 743
21-12 Ressecção da Asa Ilíaca (Badgley), 744

Artrite Infecciosa

22-1 Drenagem Cirúrgica das Articulações Tarsais, 753
22-2 Drenagem Anterolateral do Tornozelo, 753
22-3 Drenagem Posterolateral do Tornozelo, 753
22-4 Drenagem Anteromedial do Tornozelo, 754
22-5 Drenagem Posteromedial do Tornozelo, 754
22-6 Drenagem Artroscópica do Joelho, 755
22-7 Drenagem Anterior do Joelho, 755
22-8 Drenagem Posterolateral e Posteromedial do Joelho (Henderson), 755
22-9 Drenagem Posteromedial do Joelho (Klein), 755
22-10 Drenagem Posteromedial e Posterolateral do Joelho (Kelikian), 756
22-11 Aspiração Lateral do Quadril, 757
22-12 Aspiração Anterior do Quadril, 758
22-13 Aspiração Medial do Quadril, 758
22-14 Drenagem Posterior do Quadril (Ober), 758
22-15 Drenagem Anterior do Quadril, 758
22-16 Drenagem Lateral do Quadril, 758
22-17 Drenagem Medial do Quadril (Ludloff), 759
22-18 Ressecção do Quadril (Girdlestone), 761
22-19 Drenagem Anterior do Ombro, 762
22-20 Drenagem Posterior do Ombro, 763
22-21 Drenagem Medial do Cotovelo, 763
22-22 Drenagem Lateral do Cotovelo, 763
22-23 Drenagem Posterior do Cotovelo, 764
22-24 Drenagem Lateral do Punho, 764, 765
22-25 Drenagem Medial do Punho, 765
22-26 Drenagem Dorsal do Punho, 765
22-27 Osteotomia do Tornozelo, 765
22-28 Osteotomia Supracondilar Transversa do Fêmur, 76522-29 Osteotomia em V do Fêmur (Thompson), 766

22-30 Osteotomia Cuneiforme Supracondilar do Fêmur, 766
22-31 Osteotomia Supracondiliana do Fêmur Rotatória Controlada, 766
22-32 Osteotomia Intra-articular, 768
22-33 Reconstrução após Infecção de Quadril (Harmon), 769
22-34 Osteotomia em Cunha de Abertura Transversal do Quadril, 770
22-35 Osteotomia de Fechamento em Cunha Transversal do Quadril, 771
22-36 Osteotomia do Quadril de Brackett (Brackett), 771

Tuberculose e Outras Infecções Incomuns

23-1 Curetagem para Lesões Tuberculosas no Pé, 776
23-2 Ressecção do Metatarso, 776
23-3 Ressecção dos Ossos Cuneiformes, 777
23-4 Ressecção do Navicular, 777
23-5 Ressecção do Cuboide, 777
23-6 Ressecção do Calcâneo, 777
23-7 Ressecção do Tálus, 777, 778
23-8 Sinovectomia Parcial e Curetagem (Wilkinson), 779
23-9 Lesões Acima do Acetábulo, 779
23-10 Lesões do Colo Femoral, 779
23-11 Lesões da Área Trocantérica (Ahern), 780
23-12 Ressecção da Articulação do Quadril, 780
23-13 Ressecção da Articulação do Cotovelo, 781
23-14 Ressecção da Articulação do Punho, 781

Princípios Gerais dos Tumores

24-1 Ressecção da Cintura Escapular (Marcove, Lewis e Huvos), 809
24-2 Ressecção Escapular (Das Gupta), 816
24-3 Ressecção do Úmero Proximal, 816
24-4 Ressecção do Úmero Proximal (Gebhardt et al.), 818
24-5 Ressecção Intercalar da Diáfise Umeral (Lewis), 818
24-6 Ressecção do Úmero Distal, 819
24-7 Ressecção do Rádio Proximal, 821
24-8 Ressecção da Ulna Proximal, 821
24-9 Ressecção do Rádio Distal, 821
24-10 Ressecção de Púbis e Ísquio (Radley, Liebig e Brown), 829
24-11 Ressecção do Acetábulo, 829
24-12 Ressecção do Osso Inominado (Hemipelvectomia Interna), (Karakousis e Vezeridis), 832
24-13 Ressecção da Articulação Sacroilíaca, 832
24-14 Ressecção do Sacro (Stener e Gunterberg), 832
24-15 Ressecção do Sacro (Localio, Francis e Rossano), 835
24-16 Ressecção do Sacro Através de Abordagem Posterior (MacCarty et al.), 836
24-17 Ressecção do Fêmur Proximal (Lewis e Chekofsky), 836
24-18 Ressecção Total do Fêmur (Lewis), 838
24-19 Ressecção Intra-articular do Fêmur Distal com Reconstrução Endoprotética, 839
24-20 Ressecção da Tíbia Proximal (Malawer), 841
24-21 Ressecção do Fêmur Distal ou Tíbia Proximal e Artrodese do Joelho (Enneking e Shirley), 842
24-22 Ressecção da Fíbula Proximal (Malawer), 848
24-23 Ressecção do Terço Distal da Fíbula, 849
24-24 Giroplastia para uma Lesão no Fêmur Distal (Kotz e Salzer), 852
24-25 Giroplastia para uma Lesão de Fêmur Proximal sem Envolvimento da Articulação do Quadril (Winkelmann), 853
24-26 Giroplastia para uma Lesão do Fêmur Proximal Envolvendo a Articulação do Quadril (Winkelmann), 855

ÍNDICE

Números de página seguidos de "*f*" indicam figuras, de "*t*" indicam tabelas, e de "*q*" indicam quadros.

A
Aba de Finger, fixação do tendão através, 3249f
Abaixamento
após artroplastia total do tornozelo, 498-499
do componente femoral não cimentado
frouxo, 258, 432f
Abbott e Carpenter acesso direto posterior, joelho, 47-49
Abbott e Gill (modificada), técnica de epifisiodese percutânea, 1056
Abbott e Lucas, acesso em U invertido posterior, ombro, 97-101
Abbott et al., artrodese em abdução ampla, quadril 329
Abdução
contraturas
do dedo mínimo, 3608f
do quadril, 1280-1282, 1313, 1341
do dedo indicador, correção, 3496-3497
do ombro, 585f
do polegar, 3759-3760
posicionamento de soquete em, 190f
tração e, para luxação posterior crônica do quadril, 3033-3034
Abductoplastia, flexor longo do polegar (Smith), 3538
Abdutor do quinto dedo, músculo
oponentoplastia (Huber; Littler e Cooley), 3759
transferência, para restabelecer a oposição do polegar (Littler e Cooley), 3491
Abdutor longo do polegar, tendão
malformação, 3639
transferência (Neviaser et al.), 3497
Abdutores, e vasto lateral, continuidade da fáscia entre, 838f
Ablação da matriz ungueal, e remoção de borda ungueal, 4105
Abordagem anterior Darling et al. (modificada), junção cérvica, 1537-1538, 1539f
Abordagem lateral percutânea, coluna lombar L1 a L4-5, 1544-1545, 1547f, 1641
Abordagem lombar extraperitoneal, para escoliose idiopática, 1760
Abordagem paravertebral da coluna lombar (Wiltse e Spencer), 1553-1554
Abordagem por osteotomia do esterno, 1669
Abordagem posterior à coluna torácica
artrodese, 1641-1646
estabilização, 1610-1613
ressecção da coluna vertebral, 1748-1750
T1 a T12, 1550-1551
Abordagem posterior de Wagner, coluna lombossacral L1 para sacro, 1554
Abordagem posterior para coluna cervical
C3 a C7, 1550
fixação com placa, 1602f
fixação e fusão subaxial (Magerl), 1601-1602
foraminotomia, 1919-1921
fusão
C1-C2, 1580-1582, 1588-1589
C3-C7, 1679-1680
occipital a C2, 1549-1550
Abordagem posterior para coluna lombar
abordagem paraspinal, 1553-1554
artrodese, 1641-1646
estabilização, 1610-1613
fusão intercorporal, 2004
L1 a L5, 1551-1552
Abordagem posterior para coluna vertebral
articulação sacroilíaca, 88-89, 1554-1555
coluna lombossacral, L1 ao sacro, 1554
fusão para escoliose congênita do, 1801
e acesso anterior, 1801-1803
instrumentação e fusão
para escoliose adulta, 2018-2019
para mielomeningocele com escoliose, 1857-1860
para anomalias do odontoide, 1655-1664
para escoliose idiopática, 1717-1719
sacro, 1554-1555
ressecção por meio de (MacCarty et al.), 836q
toracoplastia, 1753-1755
Abordagem retrofaríngea
anterior
da anomalia odontoide, 1667-1669
da coluna cervical superior (McAfee et al.), 1528-1529, 1530f
drenagem de abscesso cervical, 1974-1975
lateral, com anomalias do odontoide, 1666-1667
Abordagem retrofaríngea anterior de McAfee et al., coluna cervical superior, 1528-1529, 1530f, 1667-1669
Abordagem retroperitoneal
anterior, a L1 a L5, 1542-1544
paramediana, para espondilolistese ístmica adulta, 2014
Abordagem superior
redução aberta do deslocamento posterior do ombro, 3043
ressecção clavicular (Flatow et al.), 2522
Abordagem Swashbuckler para o fêmur distal (Starr et al.), 2691-2692
Abordagem toracoabdominal, escoliose idiopática, 1759-1764
Abordagem transesternal para articulação cervicotorácica, 1535-1537
Abordagem transoral
anomalias do odontoide, 1664
anterior, coluna cervical superior (Spetzler), 1528
região cervical superior, 1979f
Abordagem transoral com osteotomia da mandíbula e divisão da língua, 1665-1666
Abordagem transperitoneal anterior, articulação lumbossacral de L5 a S1, 1546-1547, 1548f
Abordagem transtorácica alta da articulação cervicotorácica, 1535
Abraham e Pankovich, técnica de reparo direto das rupturas negligenciadas do tendão de Aquiles, 2326
Abraham et al., técnica de osteotomia extracapsular na base do colo, 1451-1453
Abrangendo a fixação externa, 2598f
de fratura do pilão da tíbia, 2633-2634
de fratura radial distal, 2891
Abscesso
da colar-tecla, 3687
de Brodie, 731
drenagem
coluna cervical, 1974-1975
coluna dorsal, 1975-1976
pélvica, coluna lombar e, 1976-1978
estágio de unha encravada, 4103
estendendo para epífise, 726f
paravertebral, drenagem, 1976
pélvico
complicação da artrite séptica do quadril, 760-761
TC de, 712f
RM do, 714f
tuberculoso, drenagem, 780
Abuso infantil, fraturas causadas por, 1366
Acesso, femoral, 194f
Acesso anterior
acetábulo e pelve, 73-78
iliofemoral (Letournel e Judet), 75-76
ilioinguinal (Letournel e Judet), 73-75
amputação escapulotorácica (Berger), 667
articulação sacroilíaca (Ávila), 89
artroplastia da articulação interfalangeana proximal (Lin et al., Schneider), 3559-3560
cotovelo, liberação de contratura (Morrey), 2241
drenagem do joelho na artrite séptica, 755
incisão para drenagem pélvica, 1978
metade distal do rádio (Henry), 118-120
osteotomia ilíaca, 1114-1116
técnica aberta para acromioplastia, 2217-2218
tíbia, 32
tornozelo, para expor a articulação do tornozelo e ambos os maléolos, 27-28
tratamento de fraturas distais do úmero, 2859t
Acesso anterior à coluna cervical
artrodese, 1630-1638
C2 a C7, abordagem anterolateral, 1534-1535
C3 a C7, 1533-1534
corpectomia cervical anterior e fusão com placa de travamento, 1599-1601
discos cervicais, 1923-1925
discectomia e fusão com placa de travamento, 1597-1599
fixação do parafuso odontoide anterior (Etter), 1584-1587
média e baixa, 1599f
Acesso anterior à coluna lombar
excisão do disco e fusão intersomática, 1639-1640
fusão intersomática, 2013
fusão minimamente invasiva, 1640-1641
L1 a L4-5, acesso lateral percutâneo, 1544-1545
L1 a L5, abordagem retroperitoneal, 1542-1544
ressecção do disco L4-L5, 1855f
Acesso anterior à coluna vertebral
acesso posterior, na fusão para escoliose congênita, 1801-1803
coluna torácica, 1538-1540
acesso transtorácico para artrodese, 1639
excisão do disco, 1928-1930
estabilização torácica e lombar, 1613-1615
fixação de deformidade cifótica com mielomeningocele, 1863f

fusão anterior isolada, para mielomeningocele com escoliose, 1857
fusão espinhal de, 2005
indicações para, 1527
instrumentação e fusão para escoliose do adulto, 2019
junção cervicotorácica
C7 a T1, 1535-1537
modificada, 1537-1538
sem esternotomia, 1538
junção lombossacral: L5 a S1, abordagem transperitoneal, 1546-1547
junção toracolombar, 1540-1541
maxilotomia estendida e maxilectomia subtotal, 1529-1533
occipito ao C3, 1528-1529
para anomalias de odontoide, 1664-1669
toracoplastia, 1765
videoassistida
cirurgia lombar, 1547-1549
cirurgia torácica, 1540
Acesso anterior de Pointillart et al., junção cérvica sem esternotomia, 1538
Acesso anterior de quadril de Somerville
redução aberta na luxação congênita do quadril, 1088-1090
utilizando incisão transversal, 59-60
Acesso anterior de Schneider, artroplastia interfalangeana proximal, 3559-3560
Acesso anterior de Southwick e Robinson, C3 a C7, 1535q-1536q
Acesso anterior do quadril
artrite séptica do quadril
aspiração, 758
drenagem, 758
iliofemoral (Smith-Petersen), 58-59
iliofemoral anterolateral (Smith-Petersen), 60-61
redução aberta para a displasia congênita do quadril (Beaty), 1088-1090
utilização da incisão transversal (Somerville), 59-60
Acesso anterior extenso de Fernandez, joelho, 46-47
Acesso anterolateral
C2 a C7, 1534-1535
diáfise proximal do rádio e cotovelo (Henry), 118
domo lateral do tálus, 29-30
drenagem do tornozelo na artrite séptica, 753-754
fêmur (Thompson), 51, 53f
joelho (Kocher), 38
ombro
acromial, para fratura do úmero proximal, 2843-2845
anterolateral limitada da divisão do deltoide, 94
extenso, 94
transacromial, 95
quadril, iliofemoral (Smith-Petersen), 60-61
tarso e tornozelo, 25-28
úmero (Thompson; Henry), 101-102
Acesso anterolateral de Bruneau et al.; C2 a C7, 1537q
Acesso anterolateral de Chibbaro et al., C2 a C7, 1537q
Acesso anteromedial
drenagem na artrite séptica, 754
artrotomia posteromedial, 4230
joelho, parapatelar (von Langenbeck), 35-36
ombro (Cubbins et al.), 92-93
redução aberta
displasia congênita do quadril (Weinstein e Ponseti), 1090-1092
luxação do ombro do posterior, 3043
tornozelo, 4152f
Acesso anteromedial de Cubbins et al., ombro, 92-93
Acesso axilar anterior, ombro, 93
Acesso caudal, injeção epidural sacral caudal, 1907-1908
Acesso cervical anterior de Low para articulação cervicotorácica, 1535
Acesso COLD, úmero distal (Lewisky et al.), 106
Acesso anteromedial Weinstein e Ponseti, redução aberta na displasia congênita do quadril, 1090-1092
Acesso de Boyd, terço proximal do rádio e quarto proximal do rádio, 121
Acesso de Lehmer, paramediana retroperitoneal, para espondilolistese ístmica adulta, 2014
Acesso de Ollier ao tarso, 28
Acesso de Pfannenstiel, sínfise púbica, 84f, 87-88
Acesso de Roberts, articulação acromioclavicular e processo coracoide, 91
Acesso de Thompson
anterolateral
fêmur, 51
úmero, 101-102
anteromedial ao ombro, 91-92
posterior, terço proximal e terço médio do rádio, 117-118
Acesso de transtireo-hioide, região cervical superior, 1980f
Acesso deltopeitoral, para deslocamento posterior do ombro, 3044
Acesso direto ao joelho
para fratura do platô tibial, 49-50
posterior, 47-49
posterolateral, 50-51, 52f
Acesso direto posterior de Putti, joelho, 47-49
Acesso direto posterolateral de Minkoff et al., joelho, 50-51, 52f
Acesso do acrômio anterolateral de Gardner et al., para fixação interna de úmero fratura proximal, 2843-2845
Acesso do deslizamento do tríceps, úmero distal, 2860f
Acesso do tríceps-reflexo
fratura da diáfise do úmero, 2858f
RAFI de, 2850
pedículo ancôneo, 2860f
Acesso dorsal
artroplastia da articulação interfalangeana proximal (Swanson), 3557-3558
capsulodese (Blatt), 3451-3453
colocação de placa de fratura radial distal, 2892
excisão do gânglio do punho, 3672-3674
excisão do neuroma interdigital (Amis), 4071-4073
osteotomia de fechamento da cunha e liberação radical plantar-medial (Coleman), 1353
punho, 121
drenagem para a artrite séptica, 765
RAFI do deslocamento de fraturas escafoides, 3389-3390
redução aberta do metacarpofalangeano do dedo (Becton et al.), 3317-3318
reparo da placa primária plantar, 3970-3971
sinovectomia para sinovite de punho, 3591
Acesso dorsomedial, articulação metatarsofalângica do hálux, 23
Acesso em forma de U ao calcâneo, 24
Acesso extenso posterolateral de Lewisky et al., úmero distal, 106
Acesso extenso
acetábulo
acesso da Carnesale, 85-86
escolha do tratamento cirúrgico de fraturas, 2782
iliofemoral, 78-82
trirradiado (Mears e Rubash), 82-85
correção da consolidação viciosa do calcâneo através da acesso lateral, 2918-2920
cotovelo
posterior (Bryan e Morrey), 110
posterolateral (Wadsworth), 108
joelho (Fernandez), 46-47
liberação extensa posteromedial e posterolateral para pé torto (McKay modificado), 1002-1003
ombro, anterolateral, 94
úmero distal, posterolateral (Lewisky et al.), 106
Acesso extenso de Carnesale, acetábulo, 85-86
Acesso extenso iliofemoral de Reinert et al., acetábulo, 79-82
Acesso extenso posterior ao cotovelo, de Bryan e Morrey, 110, 111f
Acesso extenso posterolateral ao cotovelo, de Wadsworth, 108, 109f
Acesso extraperitoneal
lombar, para escoliose idiopática, 1760
para vértebras lombossacrais, 1982f
Acesso global, cotovelo (Patterson et al.), 113-116, 115f-116f
Acesso global de Patterson et al., cotovelo, 113-116
Acesso iliofemoral para acetábulo, 75-76
extenso
acesso de Letournel e Judet, 78-79
acesso de Reinert et al., 79-82
Acesso ilioinguinal ao acetábulo, 73-75
Acesso L curvo (acesso de Kocher) ao calcâneo, 25
Acesso lateral
procedimento da prateleira lateral para doença de Legg-Calvé-Perthes (Willett et al.), 1149
ao calcâneo, 24
coluna lombar L1 a L4-5, percutânea, 1544-1545, 1641
cotovelo, 110
e acesso medial, 113
em forma de J (Kocher), 112
cotovelo séptico, drenagem, 763
discectomia lombar, 1940f
fêmur, 51-52
diáfise proximal e região trocantérica, 57-58

superfície posterior do fêmur no espaço poplíteo (Henry), 56-57
fusão espinhal para cifose cervical, 1686
incisão para drenagem pélvica da, 1978
joelho
acesso de Brown et al., 44-45
acesso de Bruser, 42-44
acesso de Hoppenfeld e DeBoer, 45-46
osteotomia em cunha de abertura, para doença de Legg-Calvé-Perthes (Axer), 1154
pulso séptico, drenagem, 764-765
punho, 123-124
redução aberta da fratura calcânea, 4130-4133
reparo da instabilidade crônica do tornozelo, 4208-4217
retrofaríngeo, para anomalias do odontoide, 1666-1667
tarso e tornozelo (Kocher), 28
tratamento de fraturas distais do úmero, 2859t
Acesso lateral ao joelho, de Brown et al., 44-45
Acesso lateral ao joelho, de Bruser, 42-44
Acesso lateral ao quadril
acesso de Hardinge, 64
acesso de Hay, 67
acesso de Watson-Jones, 61-62
artrite séptica do quadril
aspiração, 757-758
drenagem, 758
de uma extensa exposição de (Harris), 62-64
posterolateral (Gibson), 67-68
preservando o glúteo médio (McFarland e Osborne), 64
Acesso lateral de McFarland e Osborne, quadril, 64
Acesso lateral em forma de J ao cotovelo (Kocher), 112
Acesso lateral percutâneo de Szuhai et al., coluna lombar L1 a L4- 5, 1546q-1547q
Acesso lateral transglúteo de Hardinge, quadril, 64
Acesso lateral transglúteo de Hay, quadril, 67
Acesso medial
articulação metatarsofalangeana do hálux, 22-23
artrite séptica do cotovelo, drenagem, 763-764
artrite séptica do punho, drenagem, 765
artrite séptica do quadril
aspiração, 758
drenagem (Ludloff), 759
ao calcâneo, 23-24
cotovelo
com osteotomia medial do epicôndilo (Molesworth; Campbell), 112-113
e acesso lateral, 113
epifisiólise para tíbia vara, 1179f
joelho (Cave; Hoppenfeld e DeBoer), 40-41
punho, 124-125
quadril (Ferguson; Hoppenfeld e DeBoer), 72-73
redução aberta de fratura calcânea, 4130-4133
reparação de instabilidade crônica do tornozelo, 4217-4218
retináculo parapatelar, 400f
superfície posterior do fêmur na fossa poplítea (Henry), 55-56
tíbia
acesso de Phemister, 32
lábio posterior, 31
tornozelo, 30
tratamento de fraturas distais do úmero, 2859t
Acesso medial ao joelho, 40, 42f
Acesso medial ao punho de Smith-Petersen, 124f
Acesso medial da linha média, redução aberta da luxação da primeira articulação metatarsofalangeana, 4189-4190
Acesso medial de Colonna e Ralston, lábio posterior da tíbia, 31
Acesso medial de Ferguson, quadril, 72-73, 73f
Acesso medial de Koenig e Schaefer, tornozelo, 30
Acesso medial de Molesworth, cotovelo, com osteotomia do epicôndilo medial, 112-113
Acesso medial de Phemister, a tíbia, 32
Acesso parapatelar anteromedial de von Langenbeck, joelho, 35-36
Acesso plantar
ressecção da cabeça do metatarso, 4021-4022
sesamoidectomia fibular, 3802-3804
Acesso posterior
acetábulo e pelve (Kocher-Langenbeck; Letournel e Judet), 77-78
amputação do "quarto dianteiro" (Littlewood), 670f, 671
fêmur (Bosworth), 53-55, 55f
fixação de fratura do diáfise do úmero, 2848
joelho, acesso direto, 47-49
processo de mudança capsular (Tibone e Bradley), 2286
reconstrução do LCP, 2172f
região superomedial da tíbia (Banks e Laufman), 32, 34f
tornozelo, 30
tratamento de fraturas distais do úmero, 2859t
úmero proximal (Berger e Buckwalter), 102-103
Acesso posterior ao fêmur, de Bosworth, 53-55, 55f
Acesso posterior de Cahill e Palmer, cirurgia para a síndrome do espaço quadrilateral, 2232, 2233f
Acesso posterior de Campbell, para artrodese do tornozelo, 519-520
Acesso posterior de Ebraheim et al., sacro e articulação sacroilíaca, 1557q
Acesso posterior de Judet (modificada), ombro, 95-97
Acesso posterior de Kocher-Langenbeck, acetábulo, 77-78, 80f
Acesso posterior de Littlewood, amputação, 670f, 671
Acesso posterior de MacAusland e Müller, cotovelo, para osteotomia do olécrano, 108-110
Acesso posterior de Moore, quadril, 70-72, 72f
Acesso posterior de Osborne, quadril, 69
Acesso posterior de Post e Mayer, cirurgia para compressão do nervo supraescapular, 2233-2235
Acesso posterior de Rei, ombro, 97
Acesso posterior de Wirth et al., ombro, 95
Acesso posterior direto de Brackett e Osgood, joelho, 47-49
Acesso posterior do ombro
acesso de Judet modificado, 95-97
acesso de King, 97
acesso de Wirth et al., 95
cirurgia para a compressão do nervo supraescapular (Post e Mayer), 2233-2235
cirurgia para a síndrome do espaço quadrilateral (Cahill e Palmer), 2232
drenagem para a artrite séptica, 763
U invertido posterior (Abbott e Lucas), 97-101
Acesso posterior do quadril, 68-72
acesso de Moore, 70-72
acesso de Osborne, 69
drenagem para artrite séptica (Ober), 758-759
redução aberta da luxação do quadril posterior, 2760-2761
Acesso posterior em U invertido, ombro (Abbott e Lucas), 97-101
Acesso posterior para o cotovelo
drenagem para a artrite séptica, 764
extenso (Bryan e Morrey), 110
liberação da contratura (Morrey), 2241
para osteotomia do olécrano (MacAusland e Müller), 108-110
transferência do deltoide-triciptal (Moberg, modificado), 1295, 3512
Acesso posterolateral
à cabeça e ao colo do rádio, 116-120
artrodese, estágio único de descompressão e, 1851-1852
artroplastia total do quadril, 185-188
cotovelo, 113-116
acesso de Campbell, 106-110
extenso (Wadsworth), 108
descompressão
do canal vertebral, 1609-1610
para tumores metastáticos da coluna, 2039
femoral, 53, 54f
fíbula (Henry), 34
fixação e fusão do parafuso pedicular, 1845
fusão
lombotorácica, 1643-1645
para espondilolise de, 1843
joelho
acesso direto, 50-51, 52f
acesso de Henderson, 39
na fusão espinhal *in situ* (Wiltse, modificada), 2011-2012
quadril (Gibson), 67-68
recapeamento do quadril, 313-321
tíbia
enxerto ósseo para consolidação viciosa da diáfise da tíbia, 2989
fraturas do pilão, 2631-2632
Harmon (modificada), 32, 33f
tornozelo, 28-29
drenagem na artrite séptica, 753
Acesso posterolateral de Campbell, cotovelo, 106-110
Acesso posterolateral de Gatellier e Chastang, tornozelo, 28-29
Acesso posterolateral de Gibson, quadril, 67-68
Acesso posterolateral de Harmon (modificado), tíbia, 32

Acesso posterolateral de Moran, diáfise do úmero distal, 103-106
Acesso posteromedial
cotovelo, 116
drenagem na artrite séptica
joelho (Klein), 755
tornozelo, 754
joelho
acesso de Henderson, 39
acesso direto, 49-50, 51f
para excisão do cisto de Baker, 461f
Acesso retroperitoneal paramediano, espondilolistese ístmica no adulto (Lehmer), 2014
Acesso subvasto
anteromedial (do sul), 36-37
substituição do joelho tricompartimental, 401f
Acesso subvasto (sul) anteromedial de joelho, 36-37
Acesso transacromial, ombro (Darrach; McLaughlin), 95
Acesso transacromial de Darrach, ombro, 95
Acesso transacromial de McLaughlin, ombro, 95
Acesso transforaminal
fusão intercorporal lombar de, 2004
injeção peridural sacral caudal, 1906-1907
Acesso transoral anterior de Spetzler, coluna cervical superior, 1528
Acesso transpedicular
artrodese lombar, 2005f
exposição do disco torácico, 1929f
hemiepifisiodese convexa anterior, 1802-1803
osteotomias em casca de ovo com orientação estereotáxica sem moldura, 1809-1810
Acesso transtorácico, artrodese de coluna torácica, 1639
Acesso transtrocantérico, para a revisão da artroplastia total do quadril, 266-273
Acesso transverso
incisão circunferencial para pé torto, 1001-1002
menisco, 42, 44f
osteotomia na base do processo torácico transverso, 1871f
Acesso trirradiado extenso para o acetábulo, 82-85
Acesso unilateral, fusão intercorporal posterior lombar, 2012f
Acesso vastomedial, substituição do joelho tricompartimental, 401, 402f
Acesso volar
colocação de placa da fratura radial distal, 2892
excisão de um gânglio volar no punho, 3673
osteotomia para consolidação viciosa distal radial, 2958-2962
punho, 121-123
RAFI das fraturas de ambos os ossos do antebraço, 2883f
RAFI das fraturas deslocadas do escafoide, 3388-3389
redução aberta para deslocamento metacarpofalangeano, 3308
sinovectomia para sinovite de punho, 3591-3593
Acessos anteriores do quadril de Smith-Petersen
femoral, 58-59
femoral ilioanterolateral, 60-61
Acessos bilaterais
acetábulo, acesso ilioinguinal, 78f
artrodese do cotovelo, 592
artroplastia total do tornozelo, 494
fusão espinhal posterolateral e descompressão, modificada, 2011-2012
osteotomias ilíacas anteriores (Sponseller et al.), 1116
Acessos de Henderson
artrite séptica do joelho, drenagem posterolateral e posteromedial, 755
joelho, 39
Acessos de Henry
anterior, metade distal do rádio, 118-120
anterolateral
eixo radial proximal e articulação do cotovelo, 118
úmero, 101-102
anteromedial ao ombro, 91-92
posterolateral à fíbula, 34
superfície posterior do fêmur na fossa poplítea, 56-57
Acessos de Hoppenfeld e DeBoer
lateral, joelho, 45-46
medial
joelho, 40-41
quadril, 72-73, 73f
Acessos de Kocher
anterolateral ao joelho, 37-38
L curvo, calcâneo, 25
laterais em forma de J ao cotovelo, 112
lateral, tarso e tornozelo, 28
Acessos de Mears e Rubash
a ambas as articulações sacroilíacas ou sacrais (modificada), 89-90
acesso extenso trirradiado para o acetábulo, 82-85
Acessos para o acetábulo de Letournel e Judet
anterior
femoral, 75-76
ilioinguinal, 73-75
extenso iliofemoral, 78-79
posterior, 77-78
Acetábulo. *Ver também* Pelve
acesso posterior (Kocher-Langenbeck; Letournel e Judet), 77-78
acessos ampliados
iliofemoral, 78-82
técnica de Carnesale, 85-86
trirradiado (Mears and Rubash), 82-85
acessos anteriores, 73-78
iliofemoral (Letournel e Judet), 75-76
ilioinguinal (Letournel e Judet), 73-75
anatomia, 2771-2774
cúpula do, 2773f
exposição e preparação para a artroplastia total do quadril, 187-188
fixação do, 355
inclinação excessiva do, 239f
lesões tuberculosas, 779
metástase de câncer de pulmão, 933f
osteotomia, falha, 223-224
profundidade inadequada, 208f
reconstrução de displasias do 279-281
ressecção, 829-830
Acetabuloplastia de Pemberton, 1101-1102
Ácido poliglicólico
e reparação do nervo digital (Weber et al.), 3363
na fixação da fratura, 2583
Ácido polilático, na fixação da fratura, 2583
Acondroplasia, 1881-1883
Acrômio
fixação com placa, 2830f
morfologia, 2215, 2216f
osteotomia, 96f
Acromioplastia
anterior aberta, 2217-2218
artroscópica, 2501-2503
método *chockblock*, 2503
Acromioplastia anterior aberta, 2217-2218
Actinomicose, 783
Adactilia parcial, 984-986
Adamantinoma, 922
imagem e histologia, 937t-939t
Adams e Berger, técnica de reconstrução anatômica do ligamento radioulnar distal, 3424-3427
Adesivos drapeados impregnados com iodofórmio, 8f
Adição à solução de irrigação, 2570t
Adipócitos, maduros, 948f
Adução do metatarso
congênita, 990-993
dinâmica, 1005
Adução do polegar, 3610-3611, 3754-3759
deformidade do polegar na palma, 3535-3540
liberação da contratura combinada com o fechamento do espaço
técnica de Miura e Komada, 3730
técnica de Snow e Littler, 3728-3730
restauração da, 3492-3496
Afrouxamento (soltura)
após a artroplastia total do quadril, 255-261
após artroplastia total do tornozelo, 498-499
asséptica, de implantes ATJ, 432
dos componentes da patela, 427-428
Agenesia sacral, 1862-1865
Agente de contraste iohexol, 1898
Agentes antibacterianos, para a infecção da mão, 3683t-3684t
Agentes antifúngicos, para infecção da mão, 3684t
Agentes antissépticos, 708t
para cirurgia da mão, 3197t
Agentes de contraste
lesões de extravasamento das mãos, 3477-3478
para mielografia, 1898
Agentes quimioterápicos
efeitos secundários, 796t
lesões de extravasamento das mãos, 3477
Aggarwal e Singh, técnica de osteotomia intertrocantérica para luxação anterior crônica do quadril, 3032-3033
Akin, técnica de osteotomia da falange proximal, 3840-3841
Alargamento
da cabeça do fêmur, 318f-320f
da tíbia, 2650f
do acetábulo, 188f
do fêmur, 1152f-1153f
posicionamento ou, 193f
Alcaloides da vinca, 796t
Alergia, látex, 1299t
Alinhamento
colo do fêmur
índice de Garden, 2720-2722, 2722f
sinal do S, 2723f

dos sistemas de implante de tornozelo, 487
em varo ou valgo com haste, 317f
espinopélvica, espondilolistese, 1842f
intramedular e extramedular, técnica, 404-405
radiocarpal, normal, 2954f
sagital da coluna, 1711f
Alinhamento axial do joelho, 384-386
Alinhamento patelofemoral, 414-416
Alinhamento rotacional do joelho, 384-386
Aloclássico de Zimmer, 171f
Aloenxertos
coleta e armazenamento, 718t
coleta, para grandes defeitos talares, 4229f
em artrodese de ombro, 594q
estrutural, fusão tibiotaluscalcânea com, 524-526
extensor, 428-429
femoral
distal, 286f
para ressecção pélvica tipo I, 828f
intramedular da fíbula (Crosby et al.), 2978
meniscal, 2074-2075, 2410
material de interposição, 543, 545f
na artroplastia de interposição do cotovelo, 567
na reconstrução do ligamento colateral lateral, 2127-2128
nervo, 3071
no controle da descontinuidade pélvica, 288
osteoarticular, 804
preparo para a reconstrução do ligamento deltoide, 3912-3911
substituição ligamentar, 2149-2151
substituto ósseo baseado em, 2576-2579
tendão calcâneo, 2334-2336
tendão, reconstrução do LCM com, 2109
transplante, para lesão talar, 4231-4234
Aloenxertos intramedulares da fíbula (Crosby et al.), 2978
Alongamento
alongamento *step-cut* do tendão tibial posterior, 1236
coluna lateral
e remoção do navicular acessório, 3917
na deformidade do antepé, 3905-3907
fibular, 2922f
fracional
do músculo flexor radial do carpo e flexores dos dedos, 3529-3534
dos tendões isquiotibiais, 1227-1228
perna
com prótese expansível de Repifise, 808f
usando aparelho de Ilizarov (Jones et al.; Hefney et al.), 1178-1179
transilíaco, 1061-1063
Alongamento, nervos e sutura do bulbo, 3070-3071
Alongamento da coluna lateral
e excisão de navicular acessório, 3917
na deformidade do antepé, 3905-3907
Alongamento da tíbia
no nanismo (Park et al.), 1188
técnica de Cole et al., 1067-1068
técnica de Debastiani et al., 1063-1066
técnica de Ilizarov (modificada), 1063q-1067q
Alongamento do fêmur
técnica de Cole et al., 1072-1073
técnica de Debastiani et al., 1068-1072
técnica de Ilizarov (modificado), 1071q-1073q
um tempo, 2936f
Alongamento do metacarpal
calotase (Kato et al.), 3767
e transposição de retalho local (Gillies e Millard modificado), 695
técnica de Cowen e Loftus, 3766
técnica de Kessler et al., 3707
técnica de Tajima, 3765-3766
Alongamento do tendão de Aquiles
e capsulotomia posterior, 1003-1005
técnica aberta (modificação de White), 1232
técnica de Z-plastia, 1233
técnica percutânea (Moreau e Lake), 1234
Alongamento dos músculos
gastrocnêmio-sóleo (Strayer), 1234-1235
para a paralisia cerebral, 1210-1211
quadríceps, para a correção do deslocamento congênito do joelho, 1025
Alongamento em V-Y, músculo tríceps (Speed), 3048
Alongamento fracional
do músculo flexor radial e flexores dos dedos, 3529-3534
dos tendões isquiotibiais, 1227-1228
Alongamento *step-cut*, do tendão do tibial posterior, 1236
Alongamento tibial
no nanismo (Park et al.), 1188
técnica de Cole et al., 1067-1068
técnica de Debastiani et al., 1063-1066
técnica de Ilizarov (modificada), 1063q-1067q
Alongamento transilíaco (Millis e Municipal), 1061-1063
Alteração capsular, 2497
reconstrução, com osteotomia glenoide posterior, 2286-2288
técnica de Neer e Foster, 2281-2282, 2284-2286
Alterações radiográficas
associadas a hiperostose, 1993q
na tíbia vara infantil, 1169f
Amarrilho, fusão atlantoaxial posterior com, 1657
Ambiente da sala cirúrgica, 708
arranjo para cirurgia das mãos, 3191-3192
configuração para artroscopia de cotovelo, 2530f
configuração para excisão endoscópica torácica do disco, 1930f
recomendações para procedimentos, 720q
American Academy of Orthopaedic Surgeons (AAOS), 2317q
classificação
defeito acetabular, 281t
defeito femoral, 288t
diretrizes para a profilaxia antibiótica, 250-251
American Spinal Injury Association (ASIA), 1558
escala de incapacidade, 1566f -1567f
Amis, técnica de excisão do neuroma interdigital, 4071-4073
Amplitude de excursão, 3486t
Amplitude do movimento
articular, 496-497
componente femoral, 165f
Amputação "do quarto dianteiro"
abordagem anterior (Berger), 667
acesso posterior (Littlewood), 671
Amputação da área supracondilar do braço, 663
Amputação de Boyd
desarticulação anatômica do quadril, 651
no retropé e tornozelo, 627, 633-634
para deficiências congênitas dos membros, 1046-1048
Amputação de Chopart, 624, 627f-628f
Amputação de raio, 619-620
Amputação de Syme em dois estágios, de Malone et al., 632-633
Amputação de Syme terminal, 615-616, 617f, 3985f, 3987
Amputação de Wagner em duas fases de Syme, 632-633
Amputação de Wyss et al. em duas fases de Syme, 632-633
Amputação do antebraço distal, 660-662
Amputação do quinto raio, 619-620, 621f
Amputação do raio central, 620-621
Amputação dos dedos
dedo indicador, 685-686
dedo mínimo, 690
dissecção de dedos amputados, 3130f
princípios de, 674
raio do dedo médio ou dedo anelar, 686-690
vários dedos, 690-692
reconstrução após, 693-694
reimplante, 3128f
Amputação em retropé e tornozelo de Pirogoff, 627
Amputação: incidência e indicações, 598-603
doença vascular periférica, 599
infecção, 601-602
lesões térmicas, 601
trauma, 599-601
tumores, 602-603
Amputação lateral de dois raios, 622f
Amputação: princípios cirúrgicos
amputações abertas, 605
aspectos técnicos, 604-605
cuidados pós-operatórios, 605-606
determinação do nível de amputação, 603-604
Amputação transfemoral de membros não isquêmicos, de Gottschalk, 646-647
Amputação transtibial de Burgess, usando retalho longo posterior cutâneo, 640q-642q
Amputações
acima do joelho, para ATJ infectada, 426
antebraço, 660-662
braço, 663-664
desarticulação do cotovelo, 662-663
dos dedos do pé, 613-623, 981
para deformidade grave dedo em malho, 3984
para macrodactilia, 982-984
em crianças, 609-610
para condições congênitas, 1045-1046
escapulotorácica, 667-671
mão. *Ver* Amputações da mão
mediopé, 623-624
ombro, 664-667
ossos longos, tuberculose, 781

para fraturas expostas
da tíbia, 2641-2642
vs. salvamento do membro, 2563-2564
para osteomielite, 745
para tumores, *vs.* preservação do membro, 800-806
punho, 659-660
quadril, 651-653
recomendações para, 3003
retropé e tornozelo, 624-634
Amputações abaixo do joelho, 637-642
Amputações abertas, 605
Amputações acima do joelho, 645-648
Amputações de mão
amputação dolorosa do coto, 692
considerações para, 673
dedos isolados, 685-690
polegar, 690
extremidade do dedo, 674-677
retalho para, 678-685
reconstruções após, 692-700
vários dedos, 690-692
Amputações do braço
área supracondilar, 663
proximal para área supracondilar, 664
Amputações do braço transumeral, 663-664
Amputações do hálux, 613-623
amputação terminal de Syme, 615-616
desarticulação da articulação metatarsofalangeal, 617-619
múltiplos raios, 620
na base da falange proximal, 616
primeiro ou quinto raio, 619-620
raio central, 620-621
transmetatarsal, 622-623
Amputações dos membros inferiores
desarticulação do joelho, 642-645
transfemoral, 645-648
transtibial, 637-642
Amputações dos membros superiores
antebraço (radial), 660-662
braço (transumeral), 663-664
desarticulação do cotovelo, 662-663
ombro, 664-667
punho, 659-660
"quarto dianteiro", 667-671
Amputações radiais, 660-662
Amputações transfemorais, 605f, 645-648
Amputações transmetatarsais, 622-623
Amputações transtibiais, 637-642
Análise da marcha
em pacientes com mielomeningocele, 1301
na paralisia cerebral, 1207-1208
preocupação com o formato de prótese LCP, 383
Análise do líquido sinovial, 710t
Anastomose
avaliação para reintervenção, 3136
microvascular
técnica em bolsa para (Arata et al.), 3137
terminolateral, 3118
terminoterminal, 3117-3119
tendão, 3242f
Anastomose terminolateral, 3248f
microvascular, 3118
Anastomose teminoterminal, microvascular, 3117-3119
Anatomia da coluna vertebral, 1894-1896
articulações da coluna, 1522-1523
coluna vertebral, 1522
cordão espinhal
circulação, 1526-1527
e nervos, 1523
pedículos cervicais, torácicos e lombares, 1524-1526
Anatomia do disco, 1894-1896
Anatomia do joelho
estruturas extra-articulares, ligamentares, 2051-2061
estruturas intra-articulares, 2058
estruturas ósseas, 2049
estruturas posterolaterais, 2112f
estruturas tendinosas extra-articulares, 2049-2051
meniscos, 2063-2065
Anatomia do pedículo cervical, 1524-1526
Anatomia do pedículo torácico, 1524-1526
Ancoragem de sutura, 11, 11f
fixação do tendão, 3250
na reparação artroscópica das lacerações labrais, 2451
no reparo da ruptura do tendão tibial anterior, 3921f
reparação artroscópica de Bankart com, 2491
reparação da lesão do tendão do bíceps com, 2477f
reparação da ruptura patelar com (DeBerardino e Owens), 2333-2334
reparo na ruptura do tendão do tríceps com, 2345-2346, 2346f
Ancoragem nas costelas, fixação das hastes de crescimento, 1697-1699
Andador, 514f
Andador com rolamento, 514f
Anel inguinal profundo, 3158f
Anel pélvico
fraturas, sistemas de classificação para, 2799t
lesões, classificação de, 2797q
Anemia falciforme, em relação à artroplastia total do quadril, 226-227
Anestesia. *Ver também* Bloqueios de nervo
diferencial da coluna, 1947-1951
hipotensiva, 1717
para artroscopia, 2364
de cotovelo, 2529
de ombro, 2462-2463
para instabilidade de ombro, 2273
para ATJ, 399
para cirurgia da mão, 3192-3197
para cirurgia de lesão de nervo, 3068
para cirurgia de pé e tornozelo, 3786-3792
para lesões das mãos, 3212
para osteogênese imperfeita, 1878
Anestesia hipotensiva, 1717
Anestesia regional intravenosa, para a cirurgia das mãos, 3193
Anestésico espinhal diferencial, 1947-1951
Anestésicos locais
para a liberação de dedo em gatilho, 3644f
para cirurgia da mão, 3192t
Anestésicos regionais, para a cirurgia das mãos, 3192-3193
Aneurisma
falso, 235f
nas artérias da mão, 3465-3467
Angiossomos, do pé e tornozelo, 510f
Angulação
dorsal extra-articular, consolidação viciosa do rádio distal com, 2956-2958
dos artelhos, 986-987
metatarso, correção do, 2913
volar, consolidação viciosa extra-articular do rádio distal com, 2958-2962
Angulação da osteotomia
e ressecção da ponte óssea, para barra fisária (Ingram), 1191
para pseudoartroses do colo do fêmur, 2995-2996
Ângulo alfa, 338, 339f
Ângulo calcâneo-segundo metatarso, 996t
Ângulo centro borda (CE) de Lequesne, 338f
Ângulo clavicular, 1736f
Ângulo colo-tronco, dos componentes femorais, 165f
Ângulo da costela vertebral, 1692f, 1694q
Ângulo de Baumann, 1405f
Ângulo de Böhler, 4125f
Ângulo de deslizamento, na espondilolistese, 1841f
Ângulo de desvio lateral, na deformidade de bunionette, 3997f
Ângulo de inclinação do tálus, 505f
Ângulo de incongruência, 3898f
Ângulo de superfície tibial do tornozelo, 505f
Ângulo de Wiberg da borda-centro lateral, 337f
Ângulo do eixo da cabeça, 1452f
Ângulo H-E (Hilgenreiner-epifisária), 1113f
Ângulo metafisário-diafisário, 1170f
Ângulo Q, 387f, 2250f
Ângulo talocalcâneo, 996, 996t, 1015f
Ângulo tálus-primeiro metatarsiano-, 996, 996t
Ângulo tibiocalcâneo, 996, 996t
Ângulo tíbio-calcâneo lateral, 3897f
Ângulo tibiofemoral, 1170f
Ângulo valgo, determinação, 314f-315f
Ângulos de divergência, para metacarpos e falanges, 3724f
Ângulos do pé, progressão na, 996t
Ângulos para zetaplastias, 3204f
Anilhas dentadas, 2094f
Anomalias cardiovasculares, associadas com a síndrome de Klippel-Feil, 1676
Anomalias congênitas
coxa vara, 1112-1114
do quadril, 1079-1112
dos atlas, 1685-1686
extrofia da bexiga, 1114-1116
Anomalias congênitas das extremidades inferiores
constrições da perna, 1022-1023
contratura ou angulação dos artelhos, 986-987
deficiências dos ossos longos, 1027-1049
deformidades angulares da perna, 1016-1017
discrepância no comprimento dos membros, 1048-1074
hálux varo, 987-990
hiperextensão e luxação do joelho, 1024-1025
luxação da patela, 1026-1027
macrodactilia, 982-984
metatarso aduto, 990-993
pé fendido (adactilia parcial), 984-986
pé torto congênito (talipes equinovarus), 994-1012
polidactilia, 980-981
pseudoartrose de fíbula e tíbia, 1017-1022
sindactilia, 981
tálus vertical, 1013-1016

Anomalias congênitas das mãos
camptodactilia, 3771-3774
dedos em gatilho congênitos, 3770-3780
deformidade de Kirner, 3775
deformidade de Madelung, 3777-3780
diagnósticos em pacientes de Yokohama, 3702t
duplicação, 3741-3750
dimelia ulnar, 3748-3750
polegar trifalangeano, 3745-3747
polidactilia central, 3748
polidactilia pós-axial, 3747-3748
polidactilia pré-axial, 3742-3745
embriologia, 3702-3703
falange em delta, 3775-3777
falha da diferenciação
sindactilia, 3734-3741
síndrome de Apert, 3740-3741
falha de formação
deficiências longitudinais, 3707-3734
deficiências transversais, 3703-3707
hipercrescimento, 3750-3753
hipocrescimento
hipoplasia do polegar, 3753-3764
mãos e dígitos hipoplásticos, 3764-3768
incidência e classificação, 3701-3702
princípios de tratamento, 3701
síndrome da banda de constrição congênita, 3768-3770
Anomalias congênitas de tronco e extremidade superior
elevação da escápula, 1119-1122
luxação da cabeça do rádio, 1127-1128
pseudoartrose
da clavícula, 1126
da ulna, 1128-1129
do rádio, 1128
sinostose radioulnar, 1129-1131
torcicolo muscular congênito, 1122-1124
Anomalias congênitas dos membros inferiores
constrições da perna, 1022-1023
contratura ou angulação dos dedos do pé, 986-987
deficiências dos ossos longos, 1027-1049
deformidades angulares da perna, 1016-1017
discrepância no comprimento dos membros, 1048-1074
pé fendido (adactilia parcial), 984-986
hálux varo, 987-990
hiperextensão e luxação do joelho, 1024-1025
luxação da patela, 1026-1027
macrodactilia, 982-984
metatarso aduto, 990-993
pé torto congênito (talipes equinovarus), 994-1012
polidactilia, 980-981
pseudoartrose da fíbula e tíbia, 1017-1022
sindactilia, 981
tálus vertical, 1013-1016
Anomalias de rotação, na paralisia cerebral, 1231
Anomalias renais, associadas com a síndrome de Klippel-Feil, 1676
Anquilose
joelho
após de artrite piogênica, 768f
extra-articulares, 2192-2194
quadril, artrodese, 224-225
Anquilose extra-articular do joelho
na extensão, 2192-2194
na flexão, 2194
Antebraço
amputações, 660-662
contratura de Volkmann, 3605-3608
contratura por pronação
na paralisia cerebral, 3524f
na poliomielite, 1295
medindo as pressões compartimentais (Lipschitz e Lifchez), 3603-3604
método de exposição do nervo mediano, 3102f
osteossarcoma extraesquelético, 974f
preparação para transferência de músculo em funcionamento, 3160
pronação, na tetraplegia, 3512
proximal, lacerações de músculo extensor abdominal no 3288-3289
reconstrução de Krukenberg, 3705-3706
reparação do tendão flexor, zonas III através da V, 3264
síndrome compartimental aguda, controle da, 3604-3605
um osso, criação de (Straub), 3734, 3735f
Antecedentes históricos
neuroma interdigital, 4068-4069
reconstrução do ombro, 532
Antepé
artrodese da primeira articulação metatarsofalangeana, 4016-4023
artroplastia, 4015-4016
bloqueio, 3786-3788
deformidade por adução, 1243
destruição das articulações na artrite reumatóide, 4012-4014
equino
na deformidade pela poliomielite residual, 4074f
na doença de Charcot-Marie-Tooth, 4077f
liberação dos compartimentos fasciais, 4176f
Anteversão
ângulo do, 238f
colo do fêmur, 165
componente femoral, 195f
posicionamento do soquete em, 190f
Antibioticoterapia
antitumoral, 796t
com esferas de PMMA, 736
disponibilização local, 716-717
para ferimento de fratura exposta, 2564-2567
perioperatório, para cirurgia das mãos, 3190-3191
sistemas de liberação biodegradável, 737-738
Antibioticoterapia profilática, 708-709
artroplastia total do quadril, 250-251
lesões da mão, 3212t
Anticoagulação profilática, 3785-3786
Aparelho de fixação externa do Calandruccio II, artrodese tibiocalcânea com, 521-522
Aparelho de Ilizarov
alongamento da perna usando, 1178-1179
nas pseudoartroses, 2982-2986
Aparência de cadeia, do hemangioma espinhal, 878-880, 880f
Aplicação do halo craniano infantil, 1670f
Aponeurose do longus colli, 1536f
Aponeurose plantar, 26f
Aponeurotomia por agulha percutânea, para contratura de Dupuytren, 3616-3617
Aposição, valores da gravidade da fratura toracolombar, 1607f
Aprofundamento do sulco fibular
com a transferência de tecido (Zoellner e Clancy), 2348-2349
e reparo do retináculo superior, 3928-3929
indireto (Shawen e Anderson), 2349
para subluxação do tendão peroneal, 3931f
Aprofundamento interdigital
com deslizamento de retalho (Brand et al.), 3756
osteotomia e metacarpo, 3731
Aracnoidite, 1898
Arcada de Struthers, 3100f
Área de cicatrizes, correção da, 3233-3234
Área doadora, manejo, 3216
Áreas de granulação, na mão, 3233
Armadilha do nervo
nervo radial, 2855f
nervo supraescapular, 2233-2235, 2525-2526
Arruelas dentadas, 2094f
Artelhos, dedos hipoplásicos
articulações metatarsofalangeanas, 23, 24f
deformidade do plano axial, 3971-3973
instabilidade, 3965-3971
braquimetatarsia, 4006-4008
bunionete, 3996-4004
calos, 3988-3996
dedo em martelo e artelho em garra, 3970-3971
dedo em martelo, complicações e revisão da cirurgia para, 3987-3988
hálux em martelo, 3984-3987
osteocondrose de Freiberg, 4004-4006
segundo artelho, correção da unha do, 4079-4081
transferência de tecido livre, 3171f
transplante do segundo e terceiro artelhos, 3182-3183
Artéria braquial, 3154f
lesão, complicação da fratura supracondilar, 1408
Artéria braquial profunda, 105f
Artéria carótida, 1536f-1537f
Artéria colateral radial posterior, 3149f
Artéria *corona mortis*, 78f, 2773-2774
Artéria de Adamkiewicz, 1526-1527
Artéria digital dorsal, 3172f
Artéria e veias toracodorsais, 3150f, 3152f
Artéria escapular cutânea, 3147f
Artéria ilíaca externa, 834f, 3159f
Artéria inominada, 1537f
Artéria recorrente radial, 3148f
Artéria subclávia, 1537f
Artérias da medula espinhal alimentadoras medulares (radicular), 1526
Artérias radiculares de medula espinhal, 1526
Artérias segmentares da coluna, 1526
Articulação acromioclavicular, 91
artrite séptica, 762
luxação aguda, 3017-3022
luxação inveterada, 3035-3037
luxações em criança, 1416
ressecção artroscópica, 2520-2522
Articulação carpometacarpiana
dedo
fraturas-luxação, 3314
luxação, 3316f
polegar, luxação, 3305-3307

Articulação de Charcot, 369
neuroartropatia, artrodese do tornozelo e, 526
Articulação de Lisfranc
alterações artríticas na, 3900f
amputação através, 615f-616f
colapso na, 4050f
fraturas-luxação, 4168-4181
RAFI das fraturas, 4173-4181
Articulação do cotovelo
acesso anterolateral para o eixo proximal radial e (Henry), 118
acesso global (Patterson et al.), 113-116
acesso medial
com osteotomia do epicôndilo medial (Molesworth; Campbell), 112-113
e acesso lateral, 113
acesso posterior
extenso (Bryan e Morrey), 110
por osteotomia do olécrano (MacAusland e Müller), 108-110
acesso posterolateral, 113-116
acesso de Campbell, 106-108
extenso (Wadsworth), 108
acesso posteromedial, 116
anatomia e biomecânica, 559-561
artrite séptica do, 763-764
bloqueio do nervo com fenol, 1250-1251
desarticulação, 662-663
e acesso lateral, 110
em forma de J (Kocher), 112
estimulação elétrica nervosa funcional, 1251
extensão, na tetraplegia, 3512
flexão
liberação de contratura (Mital et al.), 1245-1246
restauração com
transferências de músculos e tendões, 1290-1294
transferência tríceps (Menelau), 3721
poliomielite
músculos e tendões para transferências, 1290-1294
transferências musculares para paralisia do tríceps, 1294-1295
procedimentos de reconstrução, 559-577
ressonância magnética para, estudo do ligamento colateral ulnar, 147
técnicas de bobina de superfície para, 145-146
tuberculose da, ressecção para, 781
Articulação esternoclavicular
acesso para, 90
artrite séptica, 762
luxação recidivante, 2264-2265
luxações agudas, 3016-3017
luxações crônicas não reduzidas, 3034-3035
Articulação femoropatelar
anatomia funcional e biomecânica, 386-388
articulação, 2439f
avaliação radiográfica, 2253f
congruência, 2254f
opções para a revisão de ATJ, 437
vista do portal superolateral, 2440f
Articulação glenoumeral
artrodese, 558, 585q, 592q
degeneração, 537-538
dupla tração para distração da, 2463f
instabilidade, 549
vista axilar, 2834f
Articulação interfalangeana distal
artrodese, 3569
deformidades, 3560-3565
reparo do tendão com extensores, 3279-3283
Articulação interfalangeana proximal
artrodese, 3569
artroplastia com interposição de placa volar, 3556-3557
artroplastia de implante, 3557
artroplastia, acesso palmar (Lin et al.; Schneider), 3559-3560
capsulotomia
técnica de Curtis, 3352-3353
técnica de Watson et al., 3353-3354
contratura de flexão fixa, 3973f
correção da deformidade em hiperextensão (Beckenbaugh), 3552
dedo médio, luxação volar, 3341f
deformidade em flexão, 3772f, 4022-4023
fratura-luxação, 3326-3339
hiperextensão e bloqueio recorrente, 3282f
no teste para a lesão no tendão, 3239f
nódulos da doença de Dupuytren, 3614f
reparo do tendão extensor em, 3283-3287
sinovite persistente, 3566
tala de extensão, 3209f
tenodese, 3541
Articulação interfalangeana proximal dorsal, subluxação, 3330f
Articulação mediocárpica
exame artroscópico, 3384-3385
instabilidade, 3445
Articulação mediotársica, artrite, deformidade cavovaro associada com, 4096-4099
Articulação metacarpofalangeana
artrodese
do polegar, 3584
técnica de Stern et al., 3567-3569
artroplastia (Swanson), 3562-3563
capsulotomia, 3351-3354
fraturas, 3307-3308
luxações, 3307-3308, 3314-3318
em crianças, 1373f
polegar, reparo do extensor no, 3289
reconstrução, para a artrite reumatoide do polegar (Inglis et al.), 3572-3573
reparo do tendão extensor na, 3287-3288
ruptura do ligamento colateral ulnar, 3309-3313
sinovectomia
com reconstrução do tendão extensor, 3572
do polegar, 3571
Articulação metatarsocuneiforme, primeira, procedimento e Lapidus, 3846-3861
Articulação navicular-cuneiforme, colapso na, 3900f
Articulação radiocarpal
alinhamento normal, 2954f
exame artroscópico, 3383-3384
Articulação radioulnar distal (ARUD)
anatomia, 3414
artrodese
distal com pseudoartrose ulnar, 3434-3435
do punho, 3438-3442
diagnóstico e tratamento de lesões, 3414-3415
exame artroscópico, 3385
fratura-luxação de Essex-Lopresti, 2878
fratura-luxação de Galeazzi, 2882-2884
incongruência e artrose, 2964-2967
instabilidade
consolidação viciosa do antebraço com, 2952
crônica, 3424
luxação aguda, 3024-3026
procedimentos de encurtamento ulnar, 3431-3438
procedimentos para estabilizar, 3424-3431
tratamento para consolidações viciosas radiais, 2955t
Articulação sacroilíaca
abordagem posterior, 88-89, 1554-1555
acesso a ambas as articulações ou sacro, 89-90
acesso anterior (Ávila), 89
artrite séptica, 762
colocação da placa anterior, 2813f
dor, injeções de diagnóstico, 1910-1911
estabilização de, 2820
luxações, 3016
ressecção, 832
tuberculose, 780
Articulação subtalar, 30f
ângulos da faceta, 3954f
artrite, deformidade calcaneocavovara associada com, 4096-4099
fusão extra-articular (Grice-Green), 1015-1016
luxações, 4161-4165
lateral, 4165f
medial, 4163f-4164f
realinhamento (Kumar et al.), 1014-1015
Articulação tarsometatársica, deslocamento de fraturas, 4168-4181
Articulação tibiofibular proximal
luxação aguda, 3011-3012
luxações crônicas não reduzidas, 3029-3030
Articulação tibiofibular proximal, calcificação de, 456f
Articulação toracolombar
abordagem anterior, 1540-1541
cifose em, 1886f
Articulação trapeziometacarpal
artrodese, 3586-3589
artroplastia de implante, 3582-3583
artroplastia, 3578-3583
polegar, sinovectomia, 3571
Articulações
controle, na reimplantação, 3131-3132
retalhos livres vascularizados contendo, 3185-3186
subluxação, referente ao alongamento dos membros, 1073
Articulações interfalângicas
artelhos, 22
artrodese
com a transferência do extensor longo do hálux, 3869-3872
e suspensão do tendão do primeiro metatarso, 4081-4082
artroplastia, 3556-3560
dedos, subluxação persistente, 3330f
distal
artrodese, 3569
deformidades, 3560-3565
reparo dos tendões extensores do, 3279-3283
flexão passiva, 3261f

ligamento colateral rompido, 3342
luxações, 3339-3346
do hálux, 4187-4190
polegar
artrodese, 3584
reparação do extensor em, 3289
sinovectomia, 3571
proximal. *Ver* Articulação interfalangeana proximal
Articulações metatarsofalangeanas
artroplastia, 3981-3983
contratura com extensão fixa, 3978-3980
deformidade do plano axial, 3971-3973
desarticulação, 617-619
desbridamento, para a doença de Freiberg, 4006
do artelho, 23, 24f
do hálux, 22-23
instabilidade, 3965-3971
limitação de movimentos, 3875-3876
primeiro
artrodese, 3841-3848, 4016-4023
artrodese em cone, 4019-4021
artroscopia, 2382-2383
luxação da, 4189-4190
quinto, artroplastia do, 987
Articulações tarsais, artrite séptica, 753
Artrite. *Ver também* Osteoartrite
adjacente ao local da artrodese no tornozelo, 528
ARUD, impacto ulnar e, 3427-3431
da mão. *Ver* Mão, artrite
degenerativa, 539f
relacionada a artroplastia total do quadril, 207-208
disfunção do manguito rotador sem, 551
do pé. *Ver* Pé, artrite
escafoide, 3392f
inflamatória, artroplastia total de ombro para, 547-548
juvenil idiopática, 367-368
no HIV, 718-719
progressão em articulações adjacentes ao tornozelo, 500
psoriática, ATJ e, 420
reumatoide. *Ver* Artrite reumatoide
séptica. *Ver* Artrite infecciosa
tornozelo, 490-492
algoritmo de tomada de decisão para o tratamento de, 504t
tratamento não cirúrgico, 503-504
tuberculosa, cotovelo, 593f
viral, 783
Artrite degenerativa, do pé, 4011-4012
Artrite infecciosa
algoritmo para a probabilidade de, 711t
apresentação clínica, 749-750
da articulação sacroilíaca, 762
das articulações dos dedos, 3692-3693
das articulações tarsais, 753
diagnósticos por imagem, 750-751
do cotovelo, 763-764
do joelho, 754-756
do ombro, 762-763
do punho, 764-765
do quadril, 756-762
do tornozelo, 753-754, 2380
microbiologia, 751
operações corretivas para deformidades após
joelho, 765-766
quadril, 769-771
tornozelo, 765
patogênese, 751
piogênica, em relação à artroplastia total do quadril, 227-228
tratamento, 751-753
Artrite inflamatória
artroplastia total do ombro para, 547-548
do pé, 4011-4012
Artrite juvenil idiopática, 367-368
Artrite piogênica, em relação a artroplastia total do quadril, 227-228
Artrite pós-traumática
artroplastia total do ombro para, 548
tornozelo
com mau alinhamento valgo, 506f
e osteófitos anteriores, 507f
Artrite psoriásica
ATJ e, 420
das mãos, 3546, 3547f
Artrite reumatoide
da coluna vertebral
avaliação clínica, 2022-2023
diagnóstico por imagem, 2023-2025
de pé, 4011-4012
prevenção de complicações cirúrgicas, 4014-4015
em relação à artroplastia total do quadril, 208
início adulto, 366, 463-468
juvenil, 464-467
por lesão do manguito rotador, 551
reconstrução de joelho em, 468
sinovectomia artroscópica em, 467-468, 2441
Artrite reumatoide das mãos, 3543-3545
artrodese e artroplastia do pulso, 3593-3597
nódulos reumatoides, 3549
realização de operações, 3549
sinovite de punho, 3589-3593
uso de fios de Kirschner em, 3549
Artrite reumatoide das mãos: deformidades dos dedos
articulação distal, 3560-3565
articulação do metacarpo do polegar, 3573f
botoeira, 3554-3560
intrínseca mais deformidade, 3550
pescoço de cisne, 3550-3554
ruptura do tendão extensor, 3565-3566
ruptura do tendão flexor, 3566
sinovite da articulação proximal persistente, 3566
tenossinovite do extensor, 3565
tenossinovite dos flexores, 3566-3569
Artrite reumatoide em adulto, 463-468
dor no quadril, 366
Artrite reumatoide juvenil, 464-467
Artrite reumatoide juvenil monoarticular, 464-466
Artrite reumatoide juvenil poliarticular, 464-466
Artrite reumatoide juvenil sistêmica, 464-466
Artrite séptica. *Ver* Artrite infecciosa
Artrite tuberculosa, cotovelo, técnica de fusão em, 593f
Artrodese
acesso anterior da, 2013
acesso posterior, 2012-2013
aloenxerto, ressecção de fêmur distal ou tíbia proximal com, 848
articulação do dedo, 3567-3569
articulação interfalangeana proximal (Konkel et al.), 3987-3988
articulação trapeziometacarpal, 3586-3589
articulações do polegar, 3583-3586
coluna lombar
coluna medial isolada (Griesberg et al.), 3910-3912
coluna. *Ver* Artrodese de coluna
cotovelo, 591-595
da primeira articulação metatarsocuneiforme (Procedimento de Lapidus), 3846-3848
descompressão de um estágio e, 1851-1852
direta lateral ou até lateral, 2014
discectomia cervical anterior e, 1630-1638
excisão do disco anterior e, 1639-1640
femuropélvica, artroplastia de rotação e, 1042f
fibulotalar distal, 1031
joelho. *Ver* Artrodese do joelho
ombro. *Ver* Artrodese do ombro
para artropatia de Charcot, 4053
para espondilolistese degenerativa da, 2004
para poliomielite, 1257-1258
para pseudoartrose do colo do fêmur, 2996
primária, fraturas do pilão tibial, 2638
primeiro metatarsocuneiforme medial, 4025
punho, 3403, 3438-3442, 3533-3534, 3593-3597
quadril. *Ver* Artrodese do quadril
rádio distal, reconstrução com, 826
rádio-semilunar (Saffar), 2963
redução parcial e, 1848-1850
subtalar. *Ver* Artrodese subtalar
tornozelo. *Ver* Artrodese do tornozelo
tripla. *Ver* artrodese tríplice
úmero proximal, reconstrução com, 816-818
Artrodese, articulação do calcâneo, 4034
Artrodese artroscópica
subtalar, 4031-4033
tornozelo, 511-519, 2379
Artrodese atlantoaxial
posterior, para anomalias do odontoide, 1655
técnica de Brooks e Jenkins, 1590f
Artrodese com aloenxerto, ressecção do fêmur distal ou tíbia proximal com, 848
Artrodese com distração
artrodese com bloqueio ósseo com distração subtalar (Carr et al.), 4141
para consolidação viciosa do calcâneo (Carr), 2917
Artrodese cônica truncada, de primeira articulação metatarsofalangeana, 3846
Artrodese da espinha
coluna cervical, 1630-1638
com a instrumentação, na acondroplasia pediátrica, 1884f
da coluna lombar e torácica, 1638-1646
e desbridamento radical, para a tuberculose da coluna (Hodgson et al.), 1978-1985
enxertos ósseos e consolidação da artrodese, 1627-1630
posterior, hemiepifisiodese transpedicular convexa anterior e, 1802-1803
pseudoartrose após fusão espinhal, 1647-1648

Artrodese de Enneking, úmero proximal, 818f
Artrodese de ressecção
joelho (Enneking e Shirley), 842-847
tornozelo, 849
Artrodese de semilunopiramidal (Kirschenbaum et al.; Nelson et al.), 3456-3457
Artrodese do cotovelo
complicações, 594
indicações, 591-592
resultados, 595
técnicas cirúrgicas, 592-594
Artrodese do joelho
artrodese com compressão com fixador externo, 445-446
com haste intramedular bloqueada após falha da artroplastia total do joelho, 449
com fixação de placas, 450-451
com hastes intramedulares, 446-449
como tratamento da ATJ infectada, 424
indicações e resultados, 445
para a artrite reumatoide, 468
ressecção do fêmur distal ou da tíbia proximal e, 842-847
Artrodese do joelho de Lucas e Murray, 451f
Artrodese do ombro
após falha da artroplastia da prótese do ombro, 589-591
complicações, 591
fixação de parafuso, 587-588
fixação da placa, 588-589
fixação externa, 586-587
glenoumeral, 558
indicações, 583-585
na poliomielite, 1290
placa de reconstrução pélvica, 589
posição para, 585-586
resultados, 591
técnicas cirúrgicas, 586-591
Artrodese do quadril
artroplastia total do quadril após, 224-225, 331
com fixação do parafuso esponjoso, 326
com fixação com parafusos de compressão do quadril, 328
com fixação da placa-cobra, 326
com fixação da placa-cobra após a falha total da artroplastia do quadril, 330
do fêmur proximal ao ísquio, 329
indicações e resultados, 325
na ausência de cabeça femoral, 328-329
na paralisia cerebral, 1223-1224
Artrodese do quadril de Benaroch et al., fixação com parafuso esponjoso, 326
Artrodese do quadril de Kostuik e Alexander, com placa de fixação em cabeça de cobra, 330q-331q
Artrodese do quadril de Pagnano e Cabanela, com fixação do quadril com parafusos de compressão, 328q
Artrodese do quadril de Murrell e Fitch, com fixação de placa-cobra, 326q-328q
Artrodese do tornozelo
abordagem anterior para fixação com placas, 519-520
artroscópica, 511-519
avaliação do paciente
clínica, 509-510
radiográfica, 510
com fixação externa, 520-523
complicações, 528
considerações especiais
enxerto ósseo, 526-527
falha total da artroplastia do tornozelo, 524-526
infecção/osteomielite, 526
neuroartropatia de Charcot, 526
osteonecrose do tálus, 523-524
conversão da, 493
extra-articular posterior, 4155f
indicações para, 509
na poliomielite, 1268
para artrites do tornozelo, 490-492
para consolidação viciosa de fratura, 2923-2924
tratamento cirúrgico, 504-509
tratamento não cirúrgico, 503-504
Artrodese em cone, de primeira articulação metatarsofalangeana, 4019-4021
Artrodese escafocapitata (Sennwald e Ufenast), 3455
Artrodese escafocapitolunata (Rotman et al.), 3455-3456
Artrodese fibulotalar distal, 1031
Artrodese lombar anterior, 1949, 1950f
Artrodese modelante, de primeira articulação metatarsofalangeana, 3848
Artrodese occipitocervical
em crianças, 1658-1661, 1663
usando fios e enxertos ósseos, 1578-1579
usando placa haste modular construída, 1575-1579
Artrodese occipitocervical, por exposição extrafaríngea, 1636-1637
Artrodese pantalar, 1268
Artrodese hamatopiramidal, 3457
Artrodese por compressão
joelho, com fixador externo, 445-446
na fratura da tíbia, 1496f
ombro, 587f
pulso, técnica da placa de compressão, 3440
Artrodese: primeira articulação metatarsofalangeana, 3841-3848
com fixação com placa, 3842-3844
com placa e parafuso de fixação, 3844
complicações após, 3877
para a artrite no antepé, 4016-4023
técnica de bola e soquete, 3848
técnica cônica truncada, 3846
Artrodese rádio-seminular (Saffar), 2963
Artrodese: retropé
articulação calcaneocubóidea, 4034
articulação talonavicular, 4033-4034
artrodese tríplice, 4034-4037
incisão medial isolada para, 4037-4039
subtalar, 4030-4039
artroscópica, 4031-4033
Artrodese subtalar
abordagem posterior, 519-520, 2916
de fraturas do calcâneo, 4130, 4140-4141
Grice, técnica modificada, 1241-1242
para a artrite do retropé, 4030-4039
técnica de Dennyson e Fulford, 1264-1266
técnica de Grice e Green, 1262-1264
Artrodese talonavicular, 1006
para a artrite no retropé, 4033-4034
Artrodese tarsometatarsal em cunha truncada, 4085-4087
Artrodese tibiocalcânea
aloenxerto com haste intramedular e cabeça femoral, 4162f
com aparelho de fixação externa de Calandruccio II, 521-522
com fixador externo de fios finos, 522-523
Artrodese tibiotalar
com deslizamento de enxerto ósseo, 524
para fratura do corpo do tálus, 4158
Artrodese tibiotalocalcaneana, 514-516
para artropatia de Charcot, 4055f
Artrodese transfibular com enxerto ósseo aposicional estruturado da fíbula distal, 512-514, 515f
Artrodese transmaleolar, com enxerto ósseo aposicional estruturado da fíbula distal, 512-514, 515f
Artrodese triescafo, 3453-3454
Artrodese tríplice
para a artrite no retropé, 4034-4039
para coalizão calcaneonavicular, 3953
para deformidade calcaneocava
técnica de Lambrinudi, 4098-4099
técnica de Siffert et al., 4096-4097
para o tálus vertical, não corrigido, 1016
para pé torto não corrigido, 1009-1011, 1011f
para varo, 4091f
pé, na poliomielite, 1265-1266
Artrodiastase, doença de Legg-Calvé-Perthes (Segev et al.), 1155
Artrofibrose
do cotovelo, 2541-2542
do joelho, técnicas de artroscopia, 2442-2443
do tornozelo, 2380-2382
Artrografia, quadril, da displasia do desenvolvimento do quadril, 1084-1085
Artrografia por ressonância magnética (ARM), quadril, 340-341
Artrogripose múltipla congênita
escoliose em, 1795-1796
exame clínico para, 1318-1319
Artrogripose múltipla congênita, 1318-1323
Artropatia
hemofílico, 1164f
sinoviortese para, 1165
neuropática, efeito sobre ATJ, 419-420
pós-capsulorrafia, artroplastia total do ombro para, 548
Artropatia de Charcot
avaliação, 4045-4047
fisiopatologia, 4045
Artropatia hemofílica, ATJ e, 420
Artropatia neuropática
efeito sobre ATJ, 419-420
quadril, 369
Artroplastia. *Ver também* Artroplastia de ressecção
abrasão, desbridamento da osteoartrose e, 2443
antepé, 4015-4016
articulação interfalangeana proximal
acesso anterior (Lin et al;. Schneider), 3559-3560
acesso dorsal (Swanson), 3557-3558
articulação interfalângica, 3556-3560
articulação metacarpofalangeana, 3572-3573
técnica de Swanson, 3562-3563
articulação metatarsofalangeana, 3981-3983, 3992-3993

primeira, 3862
quinta, 987
cotovelo. *Ver* Artroplastia do colovelo
disco cervical, 1925-1926
interposição tarsometatársica, 4027-4029
joelho. *Ver* Artroplastia do joelho
ombro. *Ver* Artroplastia do ombro
patelofemoral, 392-393
punho, 3593-3597
quadril. *Ver* Artroplastia total do quadril
ressecção de Keller, hálux valgo, 3806-3812
superfície articular do metacarpo (Beckenbaugh), 3563-3565
tornozelo. *Ver* Artroplastia total do tornozelo
total da articulação, na poliomielite, 1285
úmero proximal, reconstrução com, 818
Artroplastia com prótese
articulação proximal interfalangeana, 3557
articulação trapeziometacarpal, técnica de Swanson et al., 3594b-3595b
cabeça do rádio, 567-570
patelofemoral, 395t, 415-416
Artroplastia constrita do ombro, próteses, 534f
Artroplastia da superfície articular metacarpeana (Beckenbaugh), 3563-3565
Artroplastia de Butler, da articulação do quinto metatarsofalangeal, 987, 988f
Artroplastia de desbridamento, cotovelo, 562-564
Artroplastia de distração
articulação trapeziometacarpal, 3578-3583
tornozelo, 506-508
Artroplastia de interposição (fascial), cotovelo, 564-567
Artroplastia de interposição da placa volar, articulação interfalangeana proximal, 3556-3557
Artroplastia de interposição do tendão com reconstrução ligamentar, 3577f, 3579-3582
Artroplastia de interposição por hemirressecção, ulnar cabeça (Bowers), 3430-3431
Artroplastia de ressecção
cabeça do rádio, 567-570
cotovelo, 576-577
joelho, 424
para hálux valgo (Keller), 3806-3812
complicações de, 3876-3877
para não artroplastia do ombro, 558
primeiras articulações metatarsofalangeanas, complicações de, 3876-3877
Artroplastia de silicone no punho (Swanson), 3597
Artroplastia de tornozelo INBONE, 489f
Artroplastia do cotovelo
artroplastia de desbridamento, 562-564
artroplastia de interposição (fascial), 564-567
"de salvação", 575-577
para deslocamentos crônicos não reduzidos, 3049
ressecção e prótese da artroplastia da cabeça do rádio, 567-570
tipos de, 561-570
total. *Ver* Artroplastia total do cotovelo
Artroplastia do joelho
avaliação pré-operatória, 397-399
biomecânica, 381-391
evolução e desenho da prótese moderna, 376-381
indicações e contraindicações, 391-396
na artrite reumatoide, 468
substituição do joelho tricompartimental primário, técnica cirúrgica, 399-418
total. *Ver* Artroplastia total do joelho (ATJ)
unicompartimental (AUJ), 391-392
Artroplastia do ombro, 532-559
artroplastia total do ombro, 544-548
complicações, 552-557
reabilitação após, 558-559
ressecção, 558
reversa, 549-551
revisão, 557-558
Artroplastia do ombro irrestrita
complicações após, 552t
próteses, 534f
Artroplastia do ombro semiconstritiva, próteses, 534f
Artroplastia patelofemoral, 392-393, 417-418
complicações, 426-429
Artroplastia por abrasão, desbridamento da osteoartrose e, 2443
Artroplastia por interposição
cotovelo, 564-567
ombro, 543
tarsometatársica, 4027-4029
Artroplastia por ressecção de Keller
complicações da, 3876-3877
para hálux valgo, 3806-3812
Artroplastia protética do ombro, falha, 589-591
Artroplastia reversa do ombro
complicações da, 557
indicações e técnica cirúrgica, 549-550
resultados, 550-551
Artroplastia total do cotovelo
complicações, 575
indicações, 570-571
resultados, 574-575
técnica cirúrgica, 571-574
Artroplastia total do cotovelo tipo Coonrad-Morrey, 571-574
Artroplastia total do disco de Charité, 1951f
Artroplastia total do joelho (ATJ)
após osteotomia proximal da tíbia, 480
avaliação pré-operatória, 397-399
complicações, 420-431
fixação de componentes em, 390-391
evolução e desenho da prótese, 376-381
indicações e contraindicações, 391
infecção, 449f
na hemofilia, 1163-1164
papel do LCP, 382-384
primária
acesso cirúrgico, 399-406
preparação óssea para, 402-404
resultados, 396-397
problemas cirúrgicos relacionados a distúrbios específicos, 418-420
revisão, 431-438
Artroplastia total do ombro
indicações, 544-545
para o deslocamento não reduzido crônico, 3045
resultados, 547-548
soltura, opções cirúrgicas para, 558
técnicas cirúrgicas, 545-547
Artroplastia total do quadril
após a artrite séptica, 769
após fixação percutânea da fratura acetabular, 2782f
avaliação pré-operatória, 180-181
biomecânica aplicada, 159-163
cimentado, 931f
como tratamento da fratura acetabular, 2792-2793
complicações, 228-263
condução pós-operatória, 300-301
contraindicações para, 179-180
da fratura do colo do fêmur, 2730-2731
depois da artrodese do quadril, 331
desenho e seleção de componentes para, 163-178
e hemiartroplastia bipolar, 366
indicações para, 178-179
para a artrite reumatoide, 368f
preparação e posicionamento, 183-184
problemas cirúrgicos relativos a doenças específicas do quadril, 207-228
radiografias pré-operatórias, 181-183
revisão, 263-281
vias de acesso e técnicas cirúrgicas, 184-207
Artroplastia total do tornozelo, 508
avaliação pré-operatória, 489-490
complicações, 497-498
desenvolvimento de sistemas, 486
falha, 524-526
desenho rotacional, 486-489
indicações, 490
para artrite do tornozelo, 490-492
procedimentos associados, 492-494
resultados, 494-497
Artroplastia total não constrita do cotovelo, 574-575
Artroplastia total semiconstrita do cotovelo, 574-575
Artroplastia unicompartimental do joelho (AUJ)
indicações e contraindicações, 391-392
técnica cirúrgica, 416-417
Artrorrise subtalar, 3957-3958
Artroscopia
anestesia, 2364
cotovelo. *Ver* Artroscopia do cotovelo
desvantagens da, 2365
documentação da, 2364
indicações e contraindicações, 2365
joelho. *Ver* Artroscopia do joelho
ombro. *Ver* Artroscopia do ombro
para drenagem de artrite séptica
joelho, 754-756
ombro, 763
quadril, 759
primeira articulação metatarsofalangeana, 2382-2383
punho. *Ver* Artroscopia do punho
quadril. *Ver* Artroscopia do quadril
sinovectomia, na artrite reumatoide, 467-468
técnica de triangulação, 2365-2366
tornozelo. *Ver* Artroscopia do tornozelo
vantagens da, 2364-2365
Artroscopia de punho
carpectomia proximal (Weiss et al.), 3396-3397
desbridamento de lacerações do CFCT, 3417-3418
equipamento, 3380

exame mediocárpico, 3384-3385
exame radiocarpal, 3383-3384
exame radioulnar distal, 3385
indicações, 3379-3380
princípios gerais, 3381-3385
reparação da lesão de classe 1E da TCLE, 3420-3422
reparação das lacerações de classe 1B da CFCT da ulna, 3418
reparo transósseo do descolamento foveal de TCLE, 3418-3419
Artroscopia diagnóstica, ombro, 2469-2472
Artroscopia do cotovelo, 2293
artrofibrose, 2541-2542
avaliação
da função do ligamento colateral ulnar, 2539
do cotovelo, 2532-2535
bursite olecraniana, 2543
colocação do portal, 2529-2532
complicações, 2544
corpos livres, 2535-2536
cotovelo de tenista, 2542-2543
cuidados com a fratura intra-articular assistida por artroscopia, 2543
doença de Panner, 2536-2539
impacto posterior do cotovelo, 2539
indicações, 2528-2529
lesões de arremessador, 2539
osteoartrite, 2542
osteocondrite dissecante, 2536-2539
pioartrite, 2543
posicionamento do paciente e anestesia, 2529
ressecção da cabeça radial, 2540-2541
síndrome da plica sinovial posterolateral, 2539-2540
sinovectomia, 2542
Artroscopia do joelho
cirurgia de menisco, 2391-2410
complicações, 2443-2444
exame metódico, 2391
meniscectomia parcial e descompressão do cisto meniscal, 2076
na condromalacia da patela, 2438-2442
na reconstrução do ligamento cruzado, 2418-2438
nas fraturas ao redor do joelho, 2442
no desbridamento da osteoartrose e artroplastia por abrasão, 2443
para artrofibrose, 2442-2443
para corpos livres na articulação do joelho, 2410-2412
para osteocondrite dissecante, 2413-2418
para plica sinovial, 2412-2413
reconstrução da LCP com enxerto do tendão patelar, 2166-2167
técnicas do diagnóstico
inserção do escopo, 2391
posição do portal, 2389-2391
posicionamento do paciente, 2388-2389
princípios gerais, 2387-2388
Artroscopia do ombro
anatomia artroscópica, 2469-2472
anestesia
e posicionamento do paciente, 2462-2463
para o ombro instável, 2274
articulação acromioclavicular, 2520-2522
artroscopia diagnóstica, 2469-2472
avulsão do ligamento glenoumeral inferior, 2497-2498
cisto espinoglenoidal, 2523
colocação portal, 2464-2469
complicações, 2526-2528
compressão do nervo supraescapular, 2525-2526
contraturas do ombro, 2523-2525
controle da hemorragia durante, 2464
corpos livres, 2472
drenagem
e desbridamento, 2473
para artrite séptica, 763
extravasamento do fluido, 2464
impacto e os acromiale, 2501-2503
incidências, 2461-2462
instabilidade anterior, 2484-2491
instabilidade multidirecional, 2495-2497
instabilidade posterior, 2492-2495
lacerações do manguito rotador
da espessura parcial, 2503-2504
da espessura total, 2511-2516
extensa e retraída, 2517
lado articular, 2504-2511
lacerações do tendão do músculo subescapular, 2517-2520
lacerações labrais, 2473-2476
lesão de Hill-Sachs, 2498-2500
lesões do tendão do bíceps, 2476-2484
ossificação posterior do ombro, 2523
osteoartrite, 2522-2523
reparação da instabilidade, 2290
síndrome do impacto, 2500-2501
sinovectomia, 2473
tendinite calcárea do manguito rotador, 2522
Artroscopia do quadril
combinada com osteocondroplastia aberta limitada, 345-348
complicações, 2455
configuração geral, 2444
gestão de lágrimas labral, 2450-2451
indicações, 2444
no impacto femoroacetabular, 2451-2455
portais, 2445-2449
Artroscopia do tornozelo
complicações, 2376
exame e desbridamento da articulação do tornozelo, 2373-2376
fraturas do tornozelo, 2379
instabilidade do tornozelo, 2379
posicionamento do paciente para, 4234f
síndromes do impacto do tornozelo, 2376-2379
subtalar, 2380-2382
Artroscopia em posição lateral do quadril (Glick et al.), 2448-2449
Artrose
articulação radioulnar distal, 2964-2967
articular medial, osteotomia de cunha de abertura da tíbia para, 504-505
carpometacarpiana do polegar, 3578t
Artrotomia
e inspeção intracapsular, 354
mosaicoplastia por miniartrotomia, 2182f
tornozelo, posteromedial, 4230
Asa ilíaca
liberação muscular na poliomielite (Campbell), 1281-1282
ressecção (Badgley), 744-745
Aspiração
para o diagnóstico de infecção em ATJ, 422
punção aspirativa por agulha fina para biópsia, 796, 800t
Aspiração para artrite infecciosa, 751
cotovelo, 763
joelho, 754f
ombro, 762
punho, 764
quadril, 757-758
tornozelo, 753
Assistente cirúrgico, na cirurgia da mão, 3191, 3192f
Ataxia de Friedreich, 1356
escoliose em, 1790-1791
Atelectasia, após a cirurgia da escoliose por via posterior, 1752
ATJ bilateral simultânea, 393-396
ATJ primária
acesso cirúrgico, 399-406
preparação óssea para, 402-404
resultado dos escores funcionais e radiográficos, 396-397
soltura asséptica, 431-433
Atraso da neurorrafia, 3066
Atrofia muscular
espinhal, 1356-1357
fibular, 1349-1355
neurogênica crônica, vista na biópsia, 1336f
Atrofia muscular espinhal, 1356-1357
escoliose em, 1793-1795
Aumento da profundidade acetabular (Staheli), 1110f
Aumento de Estabilidade com pino cruzado, na fixação externa, 2893f
Autoenxerto hemi-hamato (Williams et al.), 3331-3333
Autoenxerto para reforço de flexores
técnica de Ecker et al., 2336-2337
técnica de Mandelbaum et al., 2337-2338
Autoenxertos
cabeça femoral, reabsorção da, 215f
hemi-hamato (Williams et al.), 3331-3333
isquiotibiais, 2336-2337
meniscal, 2074-2075
na artrodese da coluna, 1628
osso de crista ilíaca, reconstrução da glenoide anterior utilizando, 2280
osteocondral
para fraturas cominutivas do côndilo lateral da tíbia, 2675
para lesão talar, 4231-4234
transferência, 2415
técnica de Yamamoto et al., 2538-2539
Autoperfurantes, 2587
Avaliação artroscópica
do cotovelo, 2532-2535
do manguito rotador, 2471q
Avaliação com escanograma, da discrepância do membro do corpo, 1049f
Avaliação da função muscular, após lesão do nervo periférico, 3058t
Avaliação da função sudo-motora, para lesões dos nervos das mãos
pós-operatória, 3360
pré-operatória, 3359
Avaliação da idade esquelética, 1707f
Avaliação da sensibilidade
para a síndrome do túnel do carpo, 3626
para lesões nervosas lado, pré-operatório, 3357-3358

Avaliação do quadril de Harris (modificada), 181q
Avaliação neurológica, para lesão na coluna vertebral, 1564-1565
Avaliação ortopédica, de crianças com mielomeningocele, 1300
Avaliação pós-operatória, das lesões do nervo da mão, 3359-3360
Avaliação pré-operatória
das lesões nervosas das mãos, 3357-3359
para artroplastia total do quadril, 180-181
para artroplastia total do tornozelo, 489-490
para ATJ, 397-399
para escoliose neuromuscular, 1777-1778
Avaliação radiográfica
da artrite do tornozelo, 510
da cifose congênita, 1829-1830
da deformidade do pé em cavovaro, 1350
da discrepância do comprimento do membro, 1049
da doença de Legg-Calvé-Perthes, 1147
da escoliose idiopática do adolescente, 1704-1713
da fratura do planalto tibial, 2667
da lesão ligamentar do joelho, 2089-2090
da mielomeningocele e deformidade da coluna vertebral, 1855
das fraturas da pelve, 2799-2803
das fraturas do acetábulo, 2774-2777
do deslocamento do tendão fibular, 2347
do ombro
lesões, 2214-2215
ombro instável, 2272-2274
para a reconstrução, 537-538
do pé torto congênito, 995
do quadril doloroso no adulto jovem, 337-341
dos tumores da coluna vertebral, 1870-1871
Knee Society, 398f
para a revisão da cirurgia LCA, 2154
pré-operatória, no *recapeamento* do quadril, 312-313
protocolo para lesões da coluna cervical, 1574
Avanço de tendão profundo (Wagner), 3264-3265
Avanço do tendão patelar, na paralisia cerebral (Stout et al.), 1228
Avanço trocantérico
para sobrecrescimento trocantérico
técnica de MacNicol e Makris, 1161
técnica de Wagner, 1159
técnica de Lloyd-Roberts e Swann, 1092-1093
Avila, acesso anterior, articulação sacroilíaca, 89
Axoniotmese, 3057

B

Bactérias
e substrato, 2565f-2566f
encontrada nas artroplastias infectadas do quadril, 250t
estudos de cultura, 715-716
no ar, na sala de cirurgia, 708
Bactérias no ar, na sala cirúrgica, 708
Badgley, ressecção da asa ilíaca, 744-745
Bailey e Dubow, técnica de haste medular telescópica no fêmur, para osteogênese imperfeita, 1184
Bainha do tendão
tendão flexor, sinovectomia, 3566-3567
tumor de células gigantes, 949t-951t, 956f, 3651t-3653t, 3655
Bainha do tendão tibial posterior, acesso posterior através do tornozelo, 4230-4231
Bainha fibro-óssea, reparos do tendão, 3252-3255
Bainha retinacular, 3642f
Bainha sinovial, dos tendões flexores, 3251f
Baixa estatura, 1187-1188
Baker e Cummings, técnicas
bursectomia artroscópica, 2543
liberação artroscópica de cotovelo de tenista, 2542-2543
Balanceamento
de partes moles, nos joelhos com deformidade em valgo, 408-409
do LCP, 384, 411-412
ligamentar, para ATJ, 406-412
positivo e negativo, 1817f
sagital
na escoliose degenerativa e idiopática do adulto, 2015
na escoliose idiopática do adolescente, 1709-1710
Balanceamento ligamentar, para ATJ, 406-412
Banco de ossos, 13-14, 215f
aloenxertos meniscais preservados em, 2075
Banda de artrodese com tensão, 3568f
da articulação metacarpofalangeana do polegar, 3584-3586
Banda de Streeter, 1022
Banda iliotibial, 36f, 45f, 48f, 2049-2050
contratura, 1280
enxerto, 2118
RM, 2090f
tenodese, para lesão do LCA, 2134-2136
Bandagem de borracha de Martin, 4
Bankart, lesão de, 2267-2268
partes moles, 2489f
Bankart, operação de, 2275
Bankart, reparo de
artroscópico, 2487-2491
protocolo de reabilitação, 2493t-2494t
Banks, técnica de enxerto ósseo para pseudoartrose de tíbia, 2987
Banks e Laufman, acesso posterior, região superomedial da tíbia, 32
Barr, técnica de transferência anterior do tendão tibial posterior, 1269
Barra central, com um crescimento periférico, 1193f
Barra de ressecção central fisária, para fechamento prematuro da fise (Peterson), 1191-1194
Barra de Spacer, 844f-846f, 847
Barra epifisária, traumática, a partir da ponte óssea, 1192f
Barra fisária
linear e periférica, ressecção (Birch et al.), 1191
RM da, 138f
Barra sacral, passagem pelo corpo do sacro, 1860f
Barsky, técnicas
encurtamento digital, 3752-3753
fechamento da mão em fenda, 3726-3728
Bartlett, técnica de remoção ou redução do leito ungueal, 4129q
Bassett et al., técnica de acesso posteromedial para tornozelo através da bainha do tendão tibial posterior, 4230-4231
Batch et al., desarticulação do joelho, 642-645
Bateman, técnica de transferência do trapézio para a paralisia do deltoide, 1288-1289
Bauer e Jackson, classificação das lesões articulares por configuração, 2180t
Baxter, técnica de liberação da fáscia plantar e do nervo, 3940-3944
Bayne e Klug, técnica de centralização da mão com a transferência do flexor ulnar do carpo, 3716-3717
Beaty (depois de Somerville), acesso anterior de redução aberta para displasia congênita de quadril, 1088-1090
Beckenbaugh, técnicas de
correção da deformidade em hiperextensão da articulação interfalangeana proximal, 3552
artroplastia da superfície da articulação metacarpeana, 3563-3565
Becton et al., abordagem dorsal para redução aberta de luxação metacarpofalangeana, 3317-3318
Bednar e Lane, técnica de marsupialização eponiquial, 3685-3686
Beighton, escore de hiperfrouxidão ligamentar 2272t
Bell Tawse, técnica de redução aberta da fratura de Monteggia antiga em crianças, 1382-1383
Belsky-Eaton, fixação de fratura da falange proximal, 3328f
Benegas et al., técnica de osteotomia de valgo em cunha de fechamento para consolidação viciosa em varo da região proximal umeral, 2946
Benirschke e Sangeorzan, técnica de redução aberta de fratura calcânea, 4127-4130
Berg, técnica de reconstrução do LCP com enxerto de tendão-osso, 2170-2171
Berger, abordagem anterior, amputação escapulotorácica, 667
Berger e Buckwalter, acesso posterior ao úmero proximal, 102-103
Berkowitz et al., cirurgia de salvamento após falha da artroplastia total do tornozelo, 524-526
Berman e Gartland, técnica de tratamento do metatarso aduto, 992, 994f
Beskin, técnica de osteotomia da falange proximal, 3840-3841
Bexiga, extrofia da, 1114-1116
Biologia da infecção espinhal, 1961-1963
Biomateriais de fixação de fratura
complicações biomecânicas de construção, 2606
materiais bioabsorvíveis, 2583-2584
metais, 2582-2583
Biomecânica
cotovelo, 559-561
da escoliose idiopática e degenerativa adulta, 2017
da espondilolistese degenerativa, 2002
da espondilolistese ístmica adulta, 2007

da fratura de osso longo, 2585t
da instabilidade da articulação metatarsofalangeana, 3965-3967
de polímeros bioabsorvíveis, 2583q
desenho do implante e fixação da fratura, 2584-2602
joelho
anatomia funcional e cinemática, 381-388
considerações sobre o polietileno, 388-390
fixação de componentes, 390-391
LCA, 2130
LCP, 2156-2157
ombro, 533-536, 2207-2235
punho, 3376
quadril
forças que atuam sobre o quadril, 159-161
transferência de tensão para o osso, 161-163
Biópsia, 796, 800t
diagnóstico
para infecção espinhal, 1967
para osteomielite crônica, 733
dos tumores da coluna vertebral, 1871
e contaminação do tecido, 794-796
ressecção, 796-797
tecido muscular, na distrofia muscular, 1335-1337
técnicas, 796, 800t
Biópsia aberta, 796
Biópsia excisional, 796-797, 800t
Biópsia muscular aberta, 1337
Biópsia muscular percutânea (Mubarak et al.), 1337
Biópsia por agulha de Ore, 796, 800t
Blastomicose, 785
Bloco do osso ilíaco, 3179f
Bloco ósseo
artrodese por distração subtalar do bloco ósseo (Carr et al.), 4141
colheita e preparação do, 2277
fixação do, 2279
ilíaco fixação do, 3179f
Blocos de corte personalizados, para ATJ, 406
Bloqueada, haste modificada com, para osteogênese imperfeita (Cho et al.), 1185
Bloqueio anestésico do tornozelo, 3788-3790
Bloqueio do crescimento, técnica de Winter, 1803-1804
Bloqueio do joelho, 2068
Bloqueio do nervo ciático poplíteo, 3790
Bloqueio do nervo com fenol, 1250-1251
Bloqueio do nervo safeno, 3788
Bloqueio lateral do nervo poplíteo, 3791-3792
Bloqueio prego de Russell-Taylor, fixação interna com, 2991
Bloqueios nervosos. *Ver também* Anestesia
antepé, 3786-3788
fenol, na articulação do cotovelo, 1250-1251
nervo ciático poplíteo, 3790
nervo digital, 3195-3196
nervo poplíteo lateral, 3791-3792
periférico, para a cirurgia das mãos, 3195f
plexo braquial, para a cirurgia das mãos, 3193
tornozelo, 3788-3790
Bolha de sangue, 2605f
Bomba artroscópica, 2368f
Bordas da incisão. *Ver também* Linha de incisão
colocação no campo cirúrgico nas, 8
Bordas osteocondrais do tálus e da tíbia, 4220-4223
Bossa carpometacarpo, 3678
Botão patelar, 414f
Botas diabéticas removíveis, 4043, 4047f
Braçadeiras, 2862f
Braçadeiras pélvicas (Ganz et al.), 2808
Braços de alavanca, sob a articulação do quadril, 160f
Braquidactilia, 3764
Braquifalange, 3764-3765
Braquimetatarsia, 4006-4008
Broca de alta velocidade, remoção do cimento distal com, 275-276
Broca de osteoclasia (Blackburn et al.), 2952
Broto do membro, 3703f
Brucelose, 782-783
espinhal, 1970
Brunelli e técnica Brunelli, reconstrução do ligamento carpal, 3450-3451
Bunionectomia
fechamento da ferida em, 3804
incisão capsular em forma de L na, 3799-3800
liberação da capsular lateral na, 3801-3802
procedimento de McBride, deformidade em hálux varo após, 3805f
recorrência da deformidade após simples procedimento, 3856-3862
remoção da eminência medial em, 3800-3801
sesamoidectomia fibular em, 3802-3804
Bunionectomia modificada de McBride
fecho em L invertido, capsulotomia, 3804-3805
fibular sesamoidectomia
abordagem dorsal, 3802
abordagem plantar, 3802-3804
imbricação capsular medial e fechamento de ferida, 3804
incisão capsular em forma de L, 3799-3800
incisão da pele e capsular, 3799
remoção da eminência medial, 3800-3801
tendão adutor e liberação capsular lateral, 3801-3802
Bunionete, 3996-4004
classificação das deformidades, 3997f
complexo com hálux valgo e pés chatos, 3996f
osteotomia de Chevron do quinto metatarso para, 4002-4004
osteotomia do metatarso, 4000-4004
ressecção parcial do côndilo lateral da cabeça do quinto metatarso, 3998-4000
Burkhart et al. técnica (revista), fixação artroscópica de lesões SLAP do tipo II, 2474-2476
Bursa
abaixo de inserção do tendão tibial anterior, 3918f
em torno do joelho
drenagem da, 458
excisão da, 458
formação, no hálux valgo, 3808f
gastrocnêmio medial, técnica de excisão, 461
poplítea, 2060f
radial e ulnar, infecções da, 3691-3692
semimembranosa, técnica de excisão, 462
Bursite
gastrocnêmio medial, 461
infrapatelar, 459
ligamento colateral lateral, 459
ligamento colateral medial, 458-459
olecraniana, 2543
retrocalcânea, e deformidade de Haglund, 3948-3949
semimembranosa, 462
Bursite pré-patelar, 457-458
Bursite pré-patelar piogênica, 457
Bursite pré-patelar traumática, 457

C

Cabeça do úmero
componente
muito grande, 540f
muito pequena, 555f
divisão da fratura, 2834f
osteonecrose, 548
presa à escápula com parafusos, 588f
prótese, 536
pseudoarticulação, 3039f
Cabeça femoral
artrodese do quadril na ausência de, 328-329
autóloga de reabsorção, 215f
condroblastoma de, 897f
necrose avascular, 139f
osteonecrose, 358-366
classificação Bucholz e Ogden, 1093f
prótese, fratura da diáfise do fêmur com, 2714
recapeamento da, 317-321
Cabeça radial
artroplastia de implante, 567-570
artroplastia de ressecção, 567-570
deslocamento anterior, 3049
deslocamentos isolados em crianças, 1383-1384
luxação aguda, 3023-3024
luxação congênita, 1127-1128
ressecção artroscópica, 2540-2541
Cabo espiral, 3616f-3617f
Cabos sublaminares, 1732-1733
Cadeia simpática cervical, 1534f
Calcanectomia parcial, 743
Calcâneo
acesso de Kocher (L curvo), 25
acesso em forma de U ao, 24
acesso lateral ao, 24
acesso medial ao, 23-24
deformidade
na mielomeningocele, 1305
na paralisia cerebral, 1242
lesões ocultas, 4218
osteomielite do, 741
remoção, na amputação de Syme, 630f-631f
tuberculose de
curetagem para, 776f
ressecção para, 777
Calcâneo-solo, 4077f
Calcanhar
bissetriz, 991f
dolorosa, 3937-3949
Calcanhar doloroso
achados clínicos e radiográficos, 3939
deformidade e bursite retrocalcânea de Haglund, 3948-3949
distúrbios do tendão de Aquiles, 3944-3948
etiologia, 3937-3939

fáscia plantar e liberação do nervo (Schon; Baxter), 3940-3944
liberação endoscópica da fáscia plantar
dois portais (Barrett et al.), 3942
portal único (Saxena), 3942-3944
tratamento, 3939-3944
Calcanhar varo, 1006-1007
Calcificações
cordomas expostos, 921
irregulares, na massa no punho, 969f
periarticulares dolorosas, joelho associado, 456-457
Calcificações periarticulares dolorosas, associadas ao joelho, 456-457
Calcinose circunscrita, 3677
Cálculos, do tamanho da calota óssea para ser removido, 473f
Calo plantar, 3992-3996
Calos
calos duros, 3990
calos moles, 3990-3992
duplo, associado com a deformidade combinada de dedo em martelo e dedo em malho, 3987
etiologia e achados clínicos, 3988-3996
tratamento, 3989-3996
Calos interdigitais, 3990-3992
Calota óssea
cálculos de tamanho, 473f
para deficiência óssea tibial, 413
Câmeras de televisão, para artroscopia, 2359
Campos adesivos, impregnados de iodo, 8f
Campos eletromagnéticos pulsados (PEMF), 739
Camptodactilia, 3771-3774
Canal intramedular
fixação do tendão no, 10
ventilação do, 1067
Canal medular
abertura com drill curvo, 2649f
oclusão do, 198f
Canto posterior do joelho, reparação, 2106-2108
Capitato
fixação do polo proximal, 3394f
fraturas, 3403-3404
Capitelo
fraturas em crianças, 1392
osteocondrite dissecante, 2536-2537
osteocondrose, enxerto osteocondral para (Takahara et al.), 1144
Cápsula articular, 2051-2052, 2055
exposta, na úlcera no pé profunda, 4044f
medial
região posteromedial do, 2052
terço anterior, 2105f
posterior, cápsula posteromedial suturada sobre, 2107f
posterolateral, 2059f
posteromedial, reparação, 2104f
Capsulite adesiva, 2229-2230
Capsulodese
dorsal (Blatt, com a modificação de Berger), 3451-3453
técnica de Zancolli, 3503
Capsulorrafia, 60f
artropatia, 539f
artroplastia total do ombro para, 548
e osteotomia inominada de Salter, 1096f
medial, 3814, 3816
técnica de Neer e Foster, 2284f
técnica de Tibone e Bradley, 2287f
Capsulotomia
articulação do metacarpo, 3351-3354
articulação interfalangeana proximal
técnica de Curtis, 3352-3353
técnica de Watson et al., 3353-3354
divisão da subescapular e, 2277-2279
L-invertido, encerramento do, 3804-3805
na reconstrução do ligamento dorsal do CFCT, 3428f
percutânea, 1444-1445
posterior
alongamento do tendão de Aquiles, 1003-1005
Putti, modificada, técnica, 2195
técnica de Yount, 2195
quadril, fluoroscopia guiada, 2728-2730
vista do portal anterior, 2448f
Características anatômicas
biomecânica do joelho, 381-391
da espondilolistese ístmica de adultos, 2006-2007
disco e coluna vertebral, 1894-1896
ombro, 533t
exame artroscópico, 2469-2472
Carcinoma basocelular, das mãos, 3667t, 3669
Carcinoma de células escamosas, da mão, 3667t, 3669
Carcinoma metastático, 928-932, 937t-939t
Carga de envergamento, na fixação da haste intramedular, 2594f
Carga marginal, componente glenoidal, 537f
Carga óssea, resposta a, 162f
Carpectomia
fileira proximal, 3394-3395
para a paralisia cerebral (Omer e Capen), 3534
Carpectomia da fileira proximal, 3394-3395
artroscópica (Weiss et al.), 3396-3397
Cartilagem articular
destruição, na artrite infecciosa, 751
fragmento do acetábulo, 2452f
lesão, algoritmo para tratamento clínico, 2419f
lesões do joelho, 2179-2183
patelar, degeneração basal da, 2189f
Cartilagem cricoide, 1534f
Cartilagem trirradiada, fechamento prematuro, 1424f
Cateteres da braquiterapia, 799f
Cauda equina
defeitos, classificação de Gibbons, 1617t
descompressão operatória da, 1845f
Caule de Spectron, 167f
Cavovaro, pés tortos em, na poliomielite, 1270
CD Horizon Legacy
deformidade do sistema espinhal, 1728-1729, 1730f, 1742f-1744f, 1787f
implantação do gancho pedicular, 1726f
instrumentação de hastes duplas, 1761-1764
Células fusiformes
atípicas, 914f
malignas, 910f -911f
Celulite
absorção de fosfato ^{99m}Tc em, 713t
anaeróbica, 602t
Celulite anaeróbica, 602t
Celulose, e primeiro espaço interdigital, retalhos livres, 3173-3175
Centralização das mãos, 3710-3712
com a remoção da unlage distal radial (Watson et al.), 3714
radialização da mão invertida radial (Buck-Gramcko), 3717-3718
usando incisões transversais ulnares (Manske, et al.), 3712-3713
Cera para osso, 21
Choque, neurogênico e choque medular, 1568
Cicatrização de feridas
complicações, na artroplastia total do tornozelo, 497-498
segunda intenção, abrasão da lesão das mãos, 675f
Cicatrização por segunda intenção, de lesão por abrasão das mãos, 675f
Cicatrizes
com reparação do tendão longo flexor do polegar, 3262t
correção da área de cicatrizes, 3233-3234
excisão e reconstrução da polia do flexor, 3272-3273
liberação por múltiplas zetaplastias, 3219f
linear, 3233
Ciclo de isquemia-edema, na contratura de Volkmann, 3603f
Cifectomia, 1318
Cifoescoliose
agenesia sacral, 1862-1865
com compressão da medula espinhal, 1867
distrófica, 1866-1867
mielomeningocele, 1854-1862
Cifose
agenesia sacral, 1862-1865
causas incomuns
displasias esqueléticas, 1881-1883
mucopolissacaridoses, 1883
pós-laminectomia da deformidade da coluna vertebral, 1879-1881
cervical, fusão espinhal posterior cervical para, 1686
congênita, 1828-1835
doença de Scheuermann, 1818-1828
e desequilíbrio do plano sagital, 2022f
espondilólise e espondilolistese, 1836-1853
fusão vertebral anterior progressiva, 1835-1836
hipoplasia lombar infantil, 1836
juncional pós-operatória, 1733-1734
mielomeningocele, 1318, 1854-1862
tuberculose relacionada, 1983f
valores da gravidade da fratura toracolombar, 1607f
Cifose cervical, fusão espinhal posterior para, 1686
Cifose congênita
avaliação clínica e radiográfica, 1829-1830
história natural, 1828
tratamento cirúrgico, 1830-1835
deformidade tipo I, 1831-1832
deformidade tipo II, 1832-1835
Cifose juncional, pós-operatória, 1733-1734, 1735f
Cimento do fosfato de cálcio, 16t
Cimento ósseo, após a curetagem, 804
Cinemática do joelho, 381-388
alinhamento do joelho axial e rotacional, 384-386

articulação femoropatelar biomecânica, 386-388
papel do LCP na ATJ, 382-384
Cinemática do punho, 3376
Cintilografia
no diagnóstico de infecção, 711-712
da coluna, 1966
para a artrite infecciosa, 750-751
Cintilografia óssea
após a redução aberta de fratura do colo do tálus, 1501f
classificação da osteocondrite dissecante do joelho com base em, 2185t
para doença do disco intervertebral de, 1902
para espondilolistese ístmica adulta, 2008
Cintilografia óssea com tecnécio, no diagnóstico de neoplasias musculoesqueléticas, 789
Circulação colateral posterior, 49f
Cirurgia assistida por computador
artroplastia total do quadril, 203
para o alinhamento da ATJ, 405-406
Cirurgia assistida por vídeo
fusão anterior da coluna lombar, 1640-1641
lombar, 1547-1549
torácica, 1540
toracoscopia, 1766-1768
para escoliose adulta, 2021
Cirurgia das mãos. *Ver também* Incisões das mãos; Reconstrução da mão
cuidados pós-cirúrgicos, 3205-3206
eletivo, preparação e campeamento para, 3197
fasciotomias, 3605
incisões longitudinais para, 3606f
instrumentos, 3198-3199
opções de anestesia, 3192-3197
planejamento pré-operatório e preparação, 3190-3192
reimplante, 3126f
talas, 3206-3207
técnicas básicas da pele, 3199-3205
torniquete, 3197-3198
Cirurgia de "guincho" de Bruner, 3514f
Cirurgia de salvamento
artroplastia de ressecção de cotovelo, 576-577
para artroplastia reversa do ombro, 551
para consolidação viciosa radial distal, 2963
para falha da artroplastia total do tornozelo, 524-526
revisão da artroplastia do cotovelo, 575-576
vs. amputação
para as fraturas expostas, 2563-2564
para os tumores, 800-806
Cirurgia laparoscópica, fusão anterior da coluna lombar, 1640-1641
Cirurgia lombar vídeo-assistida de Onimus et al., 1550q-1551q
Cirurgia no pé
anestesia
bloqueio do antepé, 3786-3788
bloqueio do nervo ciático poplíteo, 3790
bloqueio do tornozelo, 3788-3790
bloqueio lateral do nervo poplíteo, 3791-3792
anticoagulação profilática, 3785-3786
instrumentos, 3786
métodos de preparação da pele, 3785t
preparação pré-operatória, 3784
torniquete, 3784-3785
Cirurgia no tornozelo
anestesia
bloqueio anestésico do antepé, 3786-3788
bloqueio anestésico do tornozelo, 3788-3790
bloqueio poplíteo do nervo fibular comum, 3791-3792
bloqueio poplíteo do nervo isquiático, 3790
anticoagulação profilática, 3785-3786
instrumental, 3786
métodos de preparação da pele, 3785t
preparação pré-operatória, 3784
torniquete, 3784-3785
Cirurgia torácica vídeo-assistida de Mack et al., 1542q
Cirurgias para escoliose idiopática, 1717-1753
complicações
precoce, 1751-1752
tardia, 1752-1753
curvas rígidas, 1745-1750
enxerto ósseo, 1720-1722
fixação do pedículo, 1737-1745
fusão posterior, 1719-1720
instrumentação para coluna vertebral posterior, 1722-1723
instrumentação segmentar para múltiplos ganchos, 1723-1737
Cisto de Baker, 459-460
Cisto epidermoide, 877
das mãos, 3674
Cisto espinoglenoidal, 2523
Cisto gangliônico intraósseo, 876-877, 879f
Cisto mucoso, das mãos, 3674-3675
Cisto ósseo aneurismático, 875-876, 878f-879f, 2033
da coluna vertebral, 1873
das mãos, 3651t-3653t, 3663
secundário ao condroblastoma, 895f
Cisto ósseo unicameral, 873-875
Cisto poplíteo, 137f, 459-460
Cisto sebáceo das mãos, 3674
Cistos
epidérmico, complicação da amputação, 608
epidermoide, 877, 3674
espinoglenoidal, 2523
meniscais, 135, 134f, 2075-2077, 2401
ósseo. *Ver* Cistos ósseos
poplíteo (cisto de Baker), 137f, 459-460
Cistos de inclusão das mãos, 3674
Cistos gangliônicos
intraósseos, 876-877, 879f
na região do nó espinoglenoide, 2234f
Cistos ósseos
aneurismático, 875-876, 878f-879f, 2033
da coluna vertebral, 1873
das mãos, 3651t-3653t, 3663
secundários a condroblastoma, 895f
unicameral, 873-875
Classificação AO
da fratura trocantérica, 2734f
das fraturas de maleolares, 2613q
das fraturas do corpo do tálus, 4156f
Classificação da gravidade das lesões da cartilagem articular, 2052f
Classificação da Poland, para lesões fisárias, 1364f
Classificação da zona do menisco, 2393f
Classificação de Aitken, da deficiência focal femoral proximal, 1036, 1037f
Classificação de Allen e Ferguson, de lesão de coluna cervical subaxial (C3-T1), 1594t-1595t
Classificação de Arcos, osteonecrose da cabeça femoral, 359t
Classificação de Bohn e Durbin (modificada), de fraturas epifisárias, 1495t
Classificação de Boyd e Griffin, de fraturas trocantéricas, 2734f
Classificação de Brodsky (modificada), artropatia de Charcot, 4048-4049, 4051f
Classificação de Bucholz e Ogden, da osteonecrose da cabeça femoral, 1093f
Classificação de Caterall et al., doença de Legg-Calvé-Perthes, 1146
Classificação de Clanton e McGarvey da lesão no ligamento do tornozelo e tratamento, 4198q
Classificação de Danis-Weber, das fraturas de tornozelo, 2613f
Classificação de Denis, de fraturas sacrais, 2806f
Classificação de Dimeglio para gravidade do pé torto, 998f, 999t
Classificação de Eichenholtz (modificada), artropatia de Charcot, 4047-4048
Classificação de Essex-Lopresti, das fraturas do calcâneo, 4124f
Classificação de fibras nervosas, 1947t
Classificação de Ficut e Arlet, para osteonecrose da cabeça de fêmur, 358t
Classificação de Fielding e Hawkins, do deslocamento rotatório, 1682f
Classificação de Flatt das deficiências centrais das mãos, 3723f
Classificação de Frantz-O'Rahilly, das deficiências congênitas nos membros, 1028f
Classificação de fraturas da pelve de Tile (Pennal et al. modificada), 2796, 2798f
Classificação de Garden, de fraturas do colo femoral, 2719, 2726f
Classificação de Gibbons, do comprometimento da cauda equina, 1617t
Classificação de Gledhill, da osteomielite hematogênica, subaguda 730t
Classificação de Gschwind, das deformidades de pronação, 3526t
Classificação de Hawkins
das fraturas do colo do tálus, 4147-4148
das fraturas do processo lateral do tálus, 4159f
Classificação de Herman e Pizzutillo, da espondilolistese, 1838q
Classificação de Herring et al., doença de Legg-Calvè-Perthes, 1146
Classificação de Hohl e Moore, fraturas do platô tibial, 2664f, 2665-2667
Classificação de Host, para determinar complicações de fraturas expostas, 2575q
Classificação de Isler, das fraturas de sacro e junção lombossacral, 1616f
Classificação de King, das curvas da escoliose, 1712-1713, 1736f
Classificação de Kocher et al., das complicações após reparo aberto da ruptura do tendão de Aquiles, 2328q
Classificação de Lauge-Hansen, das fraturas de tornozelo, 2618q

Classificação de Lenke, das curvas da escoliose, 1713, 1724f-1725f, 1728-1729
Classificação de Letournel e Judet, das fraturas acetabulares, 2773f, 2777, 2778f
Classificação de Leung, da perda do polegar, 3182f
Classificação de Lichtman, para a doença de Kienböck, 3411t
Classificação de Marchetti e Bartolozzi, da espondilolistese, 1838q
Classificação de Mason, fraturas de cabeça e colo do rádio, 2864f
Classificação de Mehne e Matta, de fraturas do úmero distal, 2857f
Classificação de Myers e McKeever, fraturas da eminência tibial, 1478f
Classificação de Myerson
  da fratura-luxação tarsometatársica, 4175f
  fraturas-luxação de Lisfranc, 4169
Classificação de Neer, de fraturas proximais do úmero, 2833f
Classificação de Nerot da chanfradura escapular progressiva, 557f
Classificação de O'Driscoll et al., das fraturas coronoides, 2866t, 2867f
Classificação de Ogden
  da luxação da articulação tibiofibular proximal, 3013f
  das lesões fisárias, 1364f
Classificação de Paley, das pseudoartroses, 2973, 2974f
Classificação de Palmer, das lesões CFCT, 3415-3417
Classificação de Pappas das anomalias congênitas do fêmur, 1038t
Classificação de Pauwels, das fraturas do colo do fêmur, 2719, 2721f
Classificação de Pipkin, do deslocamento posterior de quadril com fratura da cabeça do fêmur, 2761f
Classificação de Pirani da deformidade do pé torto, 997t
Classificação de Pittsburgh, osteonecrose da cabeça femoral, 359t
Classificação de Ponseti e Friedman, da escoliose curva, 1710-1713
Classificação de Robert et al., para osteomielite hematogênica subaguda, 730t
Classificação de Rockwood, das lesões acromioclaviculares, 3017f
Classificação de Russell-Taylor, das fraturas subtrocantéricas do fêmur, 2746f
Classificação de Salter-Harris, das lesões fisárias em crianças, 1363-1364
Classificação de Sanders, da maturidade esquelética, 1704-1713
Classificação de Schatzker, das fraturas do platô tibial, 2663-2665
Classificação de Scranton e McDermott, de esporão no tornozelo, 4221f
Classificação de Steinberg et al., para osteonecrose da cabeça do fêmur, 359t
Classificação de Stephens e Saunders, da consolidação viciosa do calcâneo, 4138f
Classificação de Torode e Zieg, das fraturas pélvicas, 1422f
Classificação de Tsukayama, das infecções periprotéticas, 251
Classificação de Vancouver, das fraturas do fêmur intraoperatórias, periprotéticas, 242f-243f, 244t
Classificação de Venn-Watson da polidactilia, 981f
Classificação de Wagner, das úlceras do pé, 4043q
Classificação de Wassel, da polidactilia do polegar, 3743f
Classificação de Wiltse et al., da espondilolistese, 1837q
Classificação de Winkelmann, da giroplastia, 849-852
Classificação de Winquist-Hansen, da cominuição, 2699f
Classificação de Wong et al., de complicações após reparo aberto de ruptura do tendão de Aquiles, 2328q
Classificação de Young e Burgess, das fraturas do anel pélvico, 2799t, 2800f-2802f
Classificação do canal pedicular, 1739f
Classificação fisiológica de paralisia cerebral, 1205-1206
Classificação geográfica da paralisia cerebral, 1204-1205
Classificação internacional, para cirurgia da mão em caso de tetraplegia, 3510t, 3520t
Claudicação
  na espondilolistese ístmica no adulto, 2007
  vascular *vs.* neurogênica, 1992t
Clavícula
  morcelização da, 1122
  osteotomia, acesso medial, 668f
  plasmocitoma solitário, 927f
  pseudoartrose congênita, 1126
  ressecção, 811
    abordagem superior (Flatow et al.), 2522
    distal e (Tolin e Snyder), 2520-2522
    lateral e, 3035-3037
    medial e, 3034
  tuberculose da, 780
Coagulação com feixe de argônio, para cisto ósseo aneurismático, 876f-877f
Coágulo de fibrina, para reparação do rasgo meniscal, 2407-2408
Coalizão calcaneonavicular, tríplice artrodese para, 3953
Coalizão talocalcânea, 3953-3957
Coalizão tarsal
  artrorrise subtalar, 3957-3958
  calcaneonavicular, 3951-3953
  da faceta medial, ressecção, 3955-3957
  pés planos e, 3949-3958
  talocalcânea, 3953-3957
  talonavicular, congênita, 3950f
Coccidinia, 1952q
Coccidioidomicose, 784-785
Coccigectomia, para drenagem de abscesso pélvico, 1978
Cola de fibrina, reparação dural aumentada com, 1944
Colapso articular medial, após osteotomia tibial alta, 475f
Colapso medial do arco longitudinal, 3901f
Colares, para coluna cervical, 1572
Coleta
  bloqueio ósseo, 2277
  côndilo femoral medial corticoperiosteal retalho livre, 3169
  enxerto retirado da tíbia proximal, 527
  enxerto fibular
    abordagem lateral, 3164-3167
    abordagem posterior (Taylor), 3164
  enxertos ósseos
    costela, 1771
    costela composta, 3169
    lesão do nervo durante, 1721f
  enxertos, para grandes defeitos talares, 4229f
  femoral ou enxertos na tíbia, 2576
  medula óssea do fêmur, 2574-2575
  nervo sural, 3123f
Colisão troclear, 2251t, 2252f
Colo anatômico do úmero
  consolidação viciosa, 2947
  fratura no, 2998f
Colo cirúrgico do úmero
  amputação através, 664
  consolidação viciosa, 2947
  fraturas de duas partes, 2838-2839, 2839f
Colo do fêmur
  histiocitoma fibroso maligno, 930f
  junção com a cabeça femoral, 347f
  lesões tuberculosas de, 779
  osteotomia basilar compensatória (Kramer et al.), 1450-1451
  osteotomia cuneiforme
    técnica de Dunn, 1446-1448
    técnica de Fish, 1445-1446
Colocação de cânula
  na artroscopia, 2366f
  na fixação do parafuso da fratura epifisária deslocada, 1441-1443
  para reparação de lesão meniscal, 2404f
Colocação de haste aberta
  para fraturas da diáfise do fêmur, 2701-2702
  para pseudoartrose da diáfise da tíbia, 2991
Colocação de Rod
  na descompressão toracolombar, 1611
  na operação modificada de Sofield-Millar para osteogênese imperfeita, 1184f
  na técnica da coluna vertebral de CD Horizon Eclipse, 1772-1775
Colocação do parafuso de segurança, sistema do quadrante acetabular para, 189f
Colocação do parafuso lumbopélvico ilíaco S2 (Sponseller), 1787-1788
Colocação do parafuso talar, 2635f
Colocação do túnel, para a substituição do menisco, 2409-2410
Colostomia, necessária para as fraturas abertas da pelve, 2797f
Coluna
  acessos cirúrgicos
    anterior, 1527-1549
    posterior, 1549-1555
  cervical. *Ver* Coluna cervical
  estruturas de suporte anterior e posterior, 1592f
  estudos de bobinas de superfície, 140-141
  infecção. *Ver* Infecções da coluna vertebral
  instabilidade
    classificação de três colunas, 1604f
    fatores relacionados a, 1603q
  insucesso cirúrgico, 1951-1952
  irradiada, aparência com osso sobre osso, 1876f
  lesões
    diagnóstico diferencial, 789q

elementos posteriores, 860t-863t
hemangioma, 880
lombar. *Ver* Coluna lombar
mielomeningocele, escoliose, 1316-1318
RM para
doença do disco intervertebral, 141-142
dorsalgia pós-operatória, 142-143
tumores da coluna vertebral e trauma, 143
torácica. *Ver* Coluna torácica
Coluna cervical
acesso posterior
C3 a C7, 1550
occipital ao C2, 1549-1550
procedimentos minimamente invasivos, 1921-1923
artrodese anterior, 1630-1638
discografia, 19818-1915, 1918
drenagem de abscessos, 1974-1975
imagiologia, em pacientes sem lesão na medula espinhal, 1560f
injeção epidural, 1903-1904
instabilidade, na artrite reumatoide, 2024-2025
osteotomia, para espondilite anquilosante, 2028-2029
tuberculose, 1972
Coluna cervical: acesso anterior
anterolateral, C2 a C7, 1534-1535
C3 a C7, 1533-1534
junção cervicotorácica
abordagem modificada, 1537-1538
C7 a T1, 1535-1537
sem esternotomia, 1538
occipital ao C3, 1528-1529
Coluna cervical: pediátrica
anomalias congênitas do atlas, 1685-1686
anomalias do odontoide, 1652-1671
calcificação do disco intervertebral, 1686-1687
displasia cervical familiar, 1685
embriologia, crescimento e desenvolvimento normais, 1651-1652
fraturas, 1418-1419
fusão atlanto-occipital, 1674-1675
impressão basilar, 1671-1674
instabilidade cervical na síndrome de Down, 1684-1685
síndrome de Klippel-Feil, 1675-1681
síndrome de Larsen, 1686
subluxação rotatória atlantoaxial, 1682-1684
Coluna lombar
abordagem anterior
abordagem percutânea lateral, L1 a L4-5, 1544-1545, 1641
abordagem retroperitoneal, L1 a L5, 1542-1544
abordagem transperitoneal, L5 a S1, 1546-1547
cirurgia assistida por vídeo, 1547-1549
acesso posterior
abordagem paravertebral, 1553-1554
artrodese, 1641-1646
L1 a L5, 1551-1552
anatomia do pedículo, 1524-1526
artrodese
acesso anterior da, 2013
acesso posterior, 2012-2013
artrodese, 1638-1646
acessos anteriores, 1639-1641
acessos posteriores, 1641-1646
brucelose, 1971f
curva, fatores de progressão, 1704t
discografia, 1912-1913
dor axial, 1897-1898
e drenagem pélvica, 1976-1978
efeitos da haste de distração em, 1722f
escoliose, técnica da haste côncava para, 1780f
espondilolise, na doença de Scheuermann, 1820-1821
excisão do disco anterior, 1639-1640
fraturas em crianças, 1419-1420
fusão, estudos de enxerto ósseo, 1628t-1629t
hipoplasia infantil de, 1836
injeção epidural, 1905-1908
nervos, 1895f
osteotomia, para pacientes com espondilite anquilosante, 2027-2028
parafusos pediculares
para espondilolistese degenerativa, 2004
colocação, 1611
inserção, 1740-1741
perda da lordose após cirurgia da escoliose posterior, 1752
tuberculose, 1972-1973
vertebrectomia de L5 (Gaines), 1853
Coluna lombo-sacra, acesso posterior, para L1 sacral, 1556s
Coluna torácica
abordagem anterior, 1538-1540
articulação toracolombar, 1540-1541
cirurgia assistida por vídeo, 1540
acesso posterior
ressecção da coluna vertebral, 1748-1750
T1 a T12, 1550-1551
antes e após laminectomia repetida, 1881f
artrodese, 1638-1646
abordagens anteriores, 1639-1641
abordagens posteriores, 1641-1646
colocação do parafuso pedicular, 1610-1611
discografia, 1913-1914
fraturas em crianças, 1419-1420
injeção epidural, 1905
lordose, na síndrome de Marfan, 1869f
mielomeningocele, com escoliose, 1856f
tuberculose, 1972-1973
Coluna torácica
abordagem dorsolateral, para tuberculose na coluna, 1981-1985, 1984f
evacuação de abscesso por costotransversectomia, 1975-1976
Coluna vertebral
anatomia, 1522
procedimento para encurtamento posterior da cifose de Scheuermann, 1823-1828
ressecção e artrodese, 2021f
torácica, ressecção, 1748-1750
Comorbidade, efeito sobre o reimplante, 3128-3129
Compensação do ângulo cabeça-colo (Nötzli), anterior, 1457f
Complexo de Buford, ombro, 2469, 2470f
Complexo de fibrocartilagem triangular (TFC), 146, 147f, 3374f, 3381q
anormalidades, 3428q
reconstrução do ligamento dorsal, 3427
testes de resistência do, 3416f
tratamento das lesões traumáticas, 3417
Complicação neurovascular
da ATJ, 429
da fixação externa: empalamento, 2596
da osteotomia alta da tíbia, 1179-1181
Complicações artroscópicas
dano do menisco e coxim gorduroso, 2366-2367
danos à estrutura intra-articular, 2366
danos a estruturas extra-articulares, 2367-2368
danos do ligamento cruzado, 2367
do cotovelo, 2544
do ombro, 2526-2528
hemartrose, 2368
hérnia sinovial e fístulas, 2369
infecção, 2368-2369
paresia por torniquete, 2369
quebra do instrumento, 2369
tromboflebite, 2368
Complicações da amputação
contraturas, 607-608
dor, 608
hematoma, 606
infecção, 607
necrose da lesão, 607
problemas dermatológicos, 608
Complicações intraoperatórias, na artroplastia do ombro, 552-554
Complicações pós-operatórias
com escoliose neuromuscular, 1778-1779
na artrodese cervical anterior, 1632-1633
na artroplastia do ombro, 554-556
Complicações pulmonares, associadas com a síndrome de Klippel-Feil, 1677
Complicações urinárias, cirurgia da escoliose posterior após, 1752
Componente acetabular constrito, 174, 175f
Componente femoral modular
condução do defeito femoral com, 293-294
megaprótese, 298-300
Componente simpático, dos nervos espinais, 3053
Componentes acetabulares
cimentado, 172-173
afrouxamento do, 259-260
implantação de, 191-193
remoção de, 277-278
colocação dentro do acetábulo verdadeiro, 212, 213f-214f
não cimentado, 173-175
afrouxamento de, 260
implantação de, 188-191
remoção de, 278-279
pressurizador de cimento, 192f
superfícies alternativas, 175-178
Componentes bipolares do acetábulo, remoção do, 279
Componentes cimentados
acetabular, 172-173
afrouxamento do, 259-260
implantação do, 191-193
remoção do, 277-278
femoral, 166-168
afrouxamento, 256-257
implantação do, 197-200
remoção, 267-268
remoção do cimento, 273-277

Componentes da patela
afrouxamento, 427-428
remoção do, 435
Componentes femorais
anteversão de, 239f
cimentação, 437-438
cimentados, 166-168
afrouxamento, 256-257
implantação de, 197-200
remoção de cimento, 273-277
de zircônio oxidados, 390
especializados e feitos sob medida, 172
exaustor, 267f
fraturado, remoção de, 271-272
modular, na condução do defeito femoral, 293-294
não cimentados, 168-172
afrouxamento, 257-258
haste longa, 245
implantação de, 193-197
para artroplastia total do quadril, 164-172
personalizados, 172
posicionamento correto, 402f
Componentes glenoides
erosão desigual, 546f
polietileno, 536-537
soltura, 554, 558
Componentes lastreados em metal
acetabular, remoção dos, 277-278
patelar, falha dos, 427
polietileno tibial, 390
remoção, na revisão de ATJ, 435
Componentes tibiais, revisão, 436f
Compostos de platina, efeitos colaterais, 796t
Compressão
da fíbula, atrás da tíbia, 2622f
do epicôndilo medial, 1399-1401
do nervo peroneal profundo, 4066-4068
do nervo radial, 2855f
do nervo supraescapular, 2233-2235, 2525-2526
Compressão
da medula espinhal, cifoescoliose com, 1867
da raiz nervosa, 1916q
Compressão em asa e prateleira de, 1775
Compressor de cabo, 1775
Comprimento da perna
discrepância
após fraturas da diáfise do fêmur, 1467
na poliomielite, 1284-1285
dispositivo para medição intraoperatória de, 187f
e mudanças na angulação, 1433t
equalização da, 771
Comprometimento bilateral, doença de Legg-Calvé-Perthes, 1147
Comprometimento circulatório, controle, após reimplante, 3135-3136
Concentração bactericida do soro (SBC), 716
Concentração inibitória mínima (CIM), 715
Condições crônicas
instabilidade da ARUD, 3424
insuficiência renal, em relação à artroplastia total do quadril, 227
osteomielite multifocal recorrente, 740
osteomielite, 731-739
classificação, 732-733
diagnóstico, 733
tratamento, 733-739
paroníquia, 3685-3686
síndrome compartimental por esforço, 2311-2315
sinovite do joelho, 463
tendinite patelar, 2330
tendinose do tendão de Aquiles, 3946-3948
Condições hereditárias, neuropatias motoras e sensoriais, 1349-1357
Condições tumorais das mãos
calcinose, 3677
carpometacarpo, 3678
cisto epidermoide, 3674
cisto mucoso, 3674-3675
cisto sebáceo, 3674
doença de Déjerine-Sottas, 3676-3677
doença de Paget, 3679
epidermólise bolhosa, 3678-3679
exostose em Turret, 3677-3678
fístula arteriovenosa congênita, 3675-3676
gânglio, 3672-3674
gota, 3676
granuloma de corpo estranho, 3676
granuloma piogênico, 3676
neuroma traumático, 3676
Côndilo femoral
fraturas do, 2688-2696
medial
pontos de ligação LCP, 2162f
retalho livre vascularizado, 3168-3169
osteocondrite dissecante, 2413-2418
Côndilo lateral
da cabeça do quinto metatarso, ressecção parcial, 3998-4000
femoral, hipoplasia, 403f
úmero, pseudoartrose estabelecida com cúbito valgo, 1397-1399
Côndilo lateral do fêmur hipoplásico, 403f
Condroblastoma, 888-894
da cabeça de fêmur, 897f
da epífise proximal tibial, 898f
no ombro, 895f
no quadril, 896f
Condrólise, após deslizamento da epífise femoral, 1455-1456
Condroma periosteal de lado, 3651t-3653t
Condromalacia de patela, 2189-2192, 2438-2442
Condromas, 865-866
Condromatose sinovial, 949t-951t, 955f-956f
das mãos, 3664-3665, 3666f
Condrossarcoma, 150f, 914-918
baixo grau, 797f, 917-918
células claras, 916, 937t-939t
da espinha da escápula e acrômio, 813f-814f
das mãos, 3667t, 3668
do fêmur proximal, 793f
do úmero proximal, 817f
extraesquelético, 962t-964t, 973
imagem e histologia, 937t-939t
mesenquimal, 917
primário e secundário, 915
Condrossarcoma desdiferenciado, 916, 917f, 937t-939t
Condrossarcoma mixoide, extraesquelético, 975f
Condrossarcomas mesenquimais, 937t-939t
extraesqueléticos, 973
Conduta ambulatorial, para tratamento de distrofia muscular de Duchenne, 1340-1341
Condutos nervosos sintéticos, 3071
Configuração em paralelo, para artrodese do joelho, 447f
Configurações triangulares (pino inteiro e pela metade), para artrodese do joelho, 447f
Congelamento, queimadura por frio
das mãos, 3474-3475
indicação de amputação, 601
Congruência secundária, fraturas das duas colunas em acetábulo deslocado, 2779-2780
Consolidação
da artrodese da coluna, 1627-1630
das fraturas radiais distais, aceitável, 2953t
das fraturas, união radiográfica, 2572-2573
dos ligamentos do joelho, 2079-2080
meniscal, 2065-2067, 2072f
retardo de consolidação, fator de risco para pés diabéticos, 4041-4042
segunda intenção, da lesão por abrasão das mãos, 675f
Consolidação atrasada, 1074
Consolidação cruzada da fratura de antebraço em crianças, 1378
Consolidação da fratura, 2572-2580
enxerto ósseo, 2574-2576
estimulação elétrica e ultrassom, 2579
fatores que afetam negativamente, 2580
substitutos ósseos para enxertos, 2576-2579
Consolidação das fraturas, 2648
Consolidação prematura, 1074
Consolidação viciosa da diáfise, osteotomia em concha para, 2929-2930
Consolidação viciosa em varo, da tíbia distal, 2925f
Consolidação vicosa cominutiva, 2973
Consolidações viciosas extra-articulares, radiodistais
com angulação dorsal, 2956-2958
com angulação volar, 2958-2962
Constrições da perna, 1022-1023
Construção da haste da placa modular, na fusão occipitocervical, 1575-1579
Construção da placa ungueal
artrodese do tornozelo e retropé com, 526f
efeito do ângulo no momento da flexão, 2591f
Construção em *cup-cage*, 287f
Contagem de células CD4, 1967
Contaminação
associada à fratura, 2559q
fecal, nas fraturas pélvicas abertas, 2794-2795
Contraindicações
para a artroplastia do joelho unicondilar, 391-392
para a artroplastia patelofemoral, 392-393
para a artroplastia total do quadril, 179-180
para a ATJ, 391
para a cirurgia das fraturas do acetábulo, 2780
para a redução cirúrgica e estabilização de fraturas, 2580-2581
para a revisão da artroplastia total do quadril, 263-264
para a RM, 128
para a transferência de tecido em único estágio, 3139
para artrodese do quadril, 325
para artroscopia, 2365

do cotovelo, 2528-2529
para fusão do tornozelo, 508
para substituição do disco cervical, 1927q
Contraste gadolínio, na ressonância magnética, 714
Contratura com pronação do antebraço
na paralisia cerebral, 3526-3528
na poliomielite, 1295
Contratura de Dupuytren
patogenia, 3613-3616
prognóstico, 3616
regimes de tratamento
aponeurotomia com agulha percutânea, 3616-3617
fasciectomia parcial (seletiva), 3618-3619, 3621
fasciotomia subcutânea, 3617-3621
injeções de colagenase clostridial, 3616
Contratura de Volkmann
anatomia, 3601
contraturas musculares intrínsecas estabelecidas das mãos, 3608-3610
definição e história, 3601
diagnóstico, 3603-3604
do antebraço, 3605-3608
etiologia, 3601-3603
operação com deslizamento muscular dos flexores para, 3607-3608
polegar aduzido, 3610-3611
Contratura em adução, do quadril, 1313
Contraturas. *Ver também* Contratura de Dupuytren; Contratura de Volkmann
articulação metacarpofalangeana e interfalangeana, 3615
como complicação de
amputação, 607-608
fraturas da mão, 3351-3354
congênita múltipla, 1318-1323
contratura em adução do polegar
liberação combinada com fechamento da fenda
técnica de Miura e Komada, 3730
técnica de Snow e Littler, 3728-3730
técnica de correção com retalho abdominal (Littler), 3754f
contraturas de flexão do joelho
como indicação para ATJ, 391
na poliomielite, 1275
procedimentos corretivos para, 409-410, 765
contraturas de pronação do antebraço
na paralisia cerebral, 3526-3528
na poliomielite, 1295
contraturas em flexão fixa, da articulação interfalangeana proximal, 3973f
cotovelo, 2240-2241
contraturas em flexão, liberação de (Mital et al.), 1245-1246
liberação de (Morrey), 2241
hálux, 986-987
liberação
para deformidade do polegar na palma, 3536
por zetaplastia, 3204f
mão, liberação de contraturas dos músculos intrínsecos (Littler), 3609
ombro, 2523-2525
quadríceps, na infância, 453-455
quadril
contraturas em rotação externa, flexão e abdução, 1312-1313
liberação (Green; Rideau), 1341
Contraturas em extensão
de joelho, na mielomeningocele, 1310-1311
do cotovelo, liberação posterior da (Tachdjian), 1322-1323
fixa, na articulação metatarsofalangeana, 3978-3980
Contraturas em flexão
de joelho
como indicação para ATJ, 391
na mielomeningocele, 1310
na poliomielite, 1275
procedimentos corretivos para, 409-410, 765
do cotovelo, 2240
liberação de (Mital et al.), 1245-1246
do quadril, 1280-1282
liberação (Green), 1341
liberação completa do (Ober; Yount), 1281
na mielomeningocele, 1312
fixa, da articulação interfalangeana proximal, 3973f
Controle de danos ortopédicos, 2559, 2560f, 2803q
Controle de trajetória, no tratamento de fraturas do fêmur subtrocantéricas, 2746, 2748f
Contusão óssea, com ruptura do LCA, 2131
Corda pré-tendínea, 3615, 3616f
Cordão espermático, 830f, 834f
Cordoma, 921-922, 2034-2035
imagem e histologia, 937t-939t
Cordotomia, subcutânea de Dupuytren, 3620f
Coreia na paralisia cerebral, 1206
Corpectomia cervical anterior
e fusão, com placa de travamento, 1599-1601
enxerto fibular em suporte na, 1637-1638
Corpo do úmero, revisão para afrouxamento, 558
Corpo vertebral
anormalidades de contorno após a radioterapia, 1876f
corpectomia e discectomia, 1750f
exposição, 1749f
granuloma eosinofílico, 903f
lesões, 860t-863t
lombar, as zonas de, 1544f
segmentação, 1829f
vasos nutrientes, 1962f
Corpos livres
cotovelo, 2535-2536
na articulação do joelho, cirurgia artroscópica para, 2410-2442
na osteocondrite dissecante
extração artroscópica, 2415
excisão, 2186
ombro, 2472
ossificado, 955f
osteocondral, do côndilo femoral lateral, 1483f
Corpos livres cartilaginosos, na articulação do joelho, 2410
Corpos livres fibrosos, na articulação do joelho, 2410
Corpos livres ossificados, 955f
Corpos livres osteocartilaginosos, na articulação do joelho, 2410
Correção angular, na osteotomia oblíqua para consolidação viciosa da tíbia, 2928f-2929f
Correção combinada de quadril espástico luxado (McNerney et al.), 1220
Correção da deformidade
elevador e punçor para correção, 2751f
nas consolidações viciosas
método da estrutura espacial, 2984-2985
método de Ilizarov, 2982-2986
pela rotação vertebral direta, 1745
tornozelo, 492
usando técnicas de translação com parafusos pediculares torácicos, 1742-1745
Correção da diastase da tíbia e fíbula, 2922
Corticotomia
nas pseudoartroses, 2985-2986
técnica de Debastiani, 1069f
Cortisona, injeções epidurais, 1903-1908
Costelas
cervical, associada com a síndrome de Klippel-Feil, 1677
côncava, osteotomias, 1756
distração, 1810, 1813
enxertos ósseos, retirada, 1771, 3169
na técnica de fusão escapulotorácica, 1347f-1348f
ressecção, para a síndrome de Klippel-Feil, 1681
vascularizada, enxerto ósseo anterior, 1833-1835, 1867f
Costelas cervicais, associadas a síndrome de Klippel-Feil, 1677
Costotransversectomia, 1551, 1552f
para abscesso da espinha dorsal, 1975-1976
para hérnias discais torácicas, 1928
para tumores metastáticos da coluna, 2038-2039
tratamento da tuberculose de coluna vertebral, 1985-1986
Coto
amputação da mão, dolorosa, 692
processo de nivelamento, 609f
ressecções locais e cunha, 607f
tendão distal, 3253f
tratamento do, 605-606
Cotovelo de tenista, 2235-2239, 2542-2543
Coxa
dissecção do retalho anterolateral da coxa (Javaid e Cormack), 3145
lesão de Morel-Lavallée em, 2568f
posterior, lipossarcoma mixoide de, 967f
síndrome compartimental aguda, 2307-2309
Coxa com deformidade valga, na atrofia muscular espinhal, 1357f
Coxa profunda, 338f
Coxa vara
congênita e do desenvolvimento, 1112-1114
osteotomia em valgo para, 1429
osteotomia intertrocantérica para, 1435-1436
osteotomia subtrocantérica para, 2938
Coxim do calcanhar
ancoragem do, 630f-631f
prevenção da migração no final do coto, 630
Crescimento
do fêmur proximal, 1160f
guiado, e fixação das fises, 1699, 1702f

normal, da coluna cervical, 1651-1652
técnicas de previsão, 1050-1052
Crescimento exagerado
dos dígitos, 3750-3753
trocantérico, 1158-1161
Crescimento excessivo do osso terminal, em criança amputada, 609-610
Crescimento guiado, e fixação das fises, 1699
Crescimento ósseo distal, remoção de implantes com, 268-269
Crianças
amputação congênita do braço, 3704
amputações, 609-610
para condições congênitas, 1045-1046
deslocamentos internos. *Ver* Luxações em crianças
displasia congênita do quadril
adolescente e jovem adulto, 1112
bebês, 1093
encurtamento femoral primário, 1095-1097
infantil, 1083-1084
osteotomia pélvica, 1097-1098
recém-nascido, 1082-1083
distúrbios paralíticos. *Ver* Distúrbios paralíticos em crianças
doenças neuromusculares. *Ver* Distúrbios neuromusculares em crianças
fraturas. *Ver* Fraturas em crianças
imaturidade esquelética, lesões do LCA em, 2429, 2430q
infecções piogênicas em, 1968
lesões dos tendões flexores em, 3260-3261
membros inferiores, Multipliers1053t
osteomielite hematogênica aguda, 725-726
ressecção do tumor e reconstrução, 806
Criocirurgia, 802-804
Criptococose, 785
Crista ilíaca
enxerto, 19-21, 3162, 3168
enxertos autógenos da, 1721
na reconstrução da glenoide anterior, 2280
transferência, na poliomielite (Campbell), 1281-1282
Critérios NEXUS, 1558t
Critérios radiográficos de Hertl, para perfusão da cabeça do úmero, 2835, 2836f
Cronometragem
da cirurgia
da fratura acetabular, 2781-2782
para lesão do nervo, 3067
da remoção de metal, 2592t
da transferência do tendão na reabilitação da mão, 3485
das reduções cervicais, 1569
do reparo do nervo na mão, 3360
do reparo do tendão flexor, 3250-3251
do tratamento cirúrgico para fraturas, 2581
Cruzado posterior estabilizado, prótese do joelho, 377, 378f
Cruzamento do quinto artelho, congênito, 987f
Cúbito valgo, pseudoartrose estabelecida com, 1397-1399
Cúbito varo, como complicação de fraturas supracondilares em crianças, 1408-1412
Cuboide
acesso anterolateral, 27f
enucleação, 1320f
fraturas, 4165-4168, 4172f
RAFI de fratura de compressão, 1507
osteomielite, 132f
osteotomia
fechamento de cunha, 1354
para o tratamento do metatarso aduto, 992-993
tuberculose do, ressecção para, 777
Cuidados pós-operatórios
condução da artroplastia total do quadril, 300-301
da ATJ, 418
das amputações, 605-606
das escolioses degenerativas, 2019
das fraturas do acetábulo, 2789
fases de reparação da lesão SLAP, 2478t-2479t
na cirurgia da mão, 3205-3206
na transferência de tecido livre, 3141-3142
protocolo de reabilitação
para reparação de Bankart, 2493t-2494t
para reparo do manguito rotador, 2505t-2510t
Cultura, no diagnóstico da infecção, 715-716
Culturas de tecidos quantitativos, 716
Cuneiforme medial, transferência do tendão extensor para (Hibbs), 1354
Cunha de ressecção
do leito ungueal para incluir a matriz ungueal, 4112f
fechamento, na excisão da hemivértebra, 1809
Cunha poplítea, na agenesia lombossacral, 1864f
Cúpula de polietileno frouxo, remoção do, 277
Cúpula para displasia, 316-317
Curativo compressivo, para a liberação do túnel do carpo, 3631
Curativo Velpeau, 3082
Curetagem
para lesões tuberculosas no pé, 776
para tumor de células gigantes, 888
para tumores benignos, 802-804
sequestrectomia e, por osteomielite crônica, 734-736
Curetagem prolongada, 802
Curva de progressão, 1708t
Curva de tensão-deformação, dos implantes, 2584f
Curva torácica
correção, 1757f
derrotação, 1693f
fatores de progressão, 1704t
Curva torácica superior, significado pré-operatório da, 1735-1736
Curva toracolombar
acesso anterior, 1756-1758
correção de, 1731f
fatores de progressão, 1704t
instrumentação anterior, 1761-1764
Curvas não distróficas, controle de, 1865
Curvas rígidas
haste por distração temporária, 1746-1747
lançamento anterior, 1747
osteotomia no complexo de deformidade da coluna vertebral, 1747-1748
ressecção da coluna vertebral torácica posterior, 1748-1750
tração do halo gravitacional, 1745-1750
Curvatura da tíbia
hemimelia fibular com, 1034f
posteromedial, 1017f, 1064f

D

Dall-Miles dispositivo de travamento por cabo, 206f
Danos no coxim gorduroso, na artroscopia, 2366-2367
Danos nos vasos sanguíneos, na artroscopia, 2367
Dantrolene, para a paralisia cerebral, 1209
Decorticação subperiosteal (Judet e Patel), 2993f
Decúbito lateral
para artroscopia do cotovelo, 2529
para artroscopia do ombro, 2462-2463
para tenodese artroscópica do bíceps, 2483
Dedo anular
amputação do raio, 686-690, 688f
fratura da diáfise, 3325f
fratura da diáfise do metacarpo, 3300f
fraturas por avulsão, 689-690
hemangioma, 3661f
oponentoplastia
técnica de Kozin e Ezaki, 3758-3759
técnica de Riordan, 3756-3757
padrão atípico de deficiência central, 3712-3713
transferência do tendão flexor para o flexor longo do polegar, 3275-3276
tumor de células gigantes, 3658f
Dedo em gatilho, 3642-3645
liberação do, 3771
Dedo em martelo
achados clínicos, 3974
amputação por deformidade severa, 3984
artroplastia metatarsofalangeana, 3981-3983
cirurgia, complicações e revisão, 3987-3988
combinado com o dedo martelo e associado associado a calos duplos, 3987
etiologia, 3973-3974
flexível, tenodese da placa plantar para, 3976
osso e procedimentos comuns, 3975-3984
osteotomia para encurtamento do metatarso (Weil), 3983-3984
procedimentos de tecidos moles, 3974-3975
Dedo em martelo, 3343-3346, 3560f
crônico, enxerto de tendão para, 3283
na criança, 1369f
reparação crônica secundária, 3281-3282
Dedo indicador
amputação, 685-686
extensor digital comum, como doador para enxerto, 3268
fratura-luxação, 1373f
policização, 699f, 3719f
recessão do (Flatt), 3761-3762
restauração de abdução, 3496-3497
transposição (Peacock), 687-689
Dedo *lumbrical plus*, 3268-3269
Dedo médio
amputação do raio, 686-690
cisto ósseo aneurismático em, 3664f
fratura cominutiva, 3298f-3299f
fratura, 3323-3326
consolidação viciosa, 3348f
luxação volar da articulação interfalangeana proximal, 3341f
osteoma osteoide da, 3662f
osteomielite sequestrante da, 3693f

Dedo mínimo
alinhamento, 3296f
amputação, 690
clinodactilia, 3776f
fratura-luxação carpometacarpiana, 3315f
lesão por esmagamento, 3327f
Dedos. *Ver também* Falanges, mão
abas locais em, 3220-3221
anatomia do aparelho extensor, 3280f
anel. *Ver* Dedo anelar
artrodese articular, 3567-3569
corte transversal através, 3602f
dedo em gatilho, 3642-3645
congênito, 3770-3771
dedo em martelo, 3343-3346
deformidade por desvio ulnar, 3560-3565
deformidades causadas pela artrite reumatoide, 3550-3569
deformidades de flexão, na paralisia cerebral, 3529-3534
deslocamento metacarpofalangiano, 3314-3318
encurtamento digital (Barsky), 3752-3753
excisão do dedo extra, 3748
fratura intra-articular da base do quinto metacarpo, 3314
fratura-luxação carpometacarpiana, 3314
hipoplasia, 3764-3768
incisões, 3200-3202
índice. *Ver* Dedo indicador
infecções conjuntas, 3692-3693
liberação do dedo por sindactilia aberta (Withey et al.), 3738
meio. *Ver* Dedo médio
mínimo. *Ver* (Dedo mínimo)
polegar. *Ver* Dedo polegar
restauração da função intrínseca, 3497-3503
tendões flexores
alongamento fracionado, 3529-3534
reconstrução por enxerto de tendão de duas fases, 3271-3274
reparação
área crítica de polias (zona II), 3263-3264
metade distal (zona I), 3263
torniquete, 3196f
Dedos em garra
achados clínicos, 3974
artroplastia metatarsofalangeana, 3981-3983
correção das garras do hálux e segundo artelho, 4079-4081
deformidade grave, correção da, 3978-3980
deformidade moderada, correção da, 3976-3978
desequilíbrio intrínseco do hálux, 3875
etiologia, 3973-3974
liberação de fáscia plantar, 4079
na doença de Charcot-Marie-Tooth, 1352
na paralisia cerebral, 1243
osteotomia de encurtamento do metatarso (Weil), 3983-3984
procedimentos de tecidos moles, 3974-3975
procedimentos ósseos e articulares, 3975-3984
recomendações cirúrgicas, 4078
suspensoplastia com tendão no primeiro metatarso (Jones), 4081-4082
Defeitos cavitários
do acetábulo, 280f, 281-282
do fêmur, 290-293
Defeitos dorsais da patela, 1142t, 1143f, 2187
Defeitos maciços femorais, 296-298
Defeitos nas consolidações viciosas, 2973
Defeitos ósseos contidos, 412f
Defeitos ósseos não adquiridos, 412f
Defeitos segmentares
do acetábulo, 280f, 282-285
do fêmur, 290
Deficiência de vitamina D, 1166-1168
Deficiência focal femoral proximal, 1036-1048
Deficiência focal femoral proximal bilateral, 1040f
Deficiência ulnar da mão, 3732-3734
Deficiências centrais das mãos, 3721-3732
Deficiências de terminal, classificação de Frantz-O'Rahilly, 1028f
Deficiências femorais: reconstrução
classificação, 288-290
controle, 290
defeito segmentar, 290
defeitos cavitários, 290-293
defeitos maciços, 296-298
deformidade femoral, 299-300
Deficiências intercaladas, classificação de Frantz-O'Rahilly, 1028f
Deficiências longitudinais das mãos
focomelia, 3707-3708
mão leporina (deficiências centrais), 3721-3732
mão torta radial (deficiências radiais), 3708-3721
mão torta ulnar (deficiência ulnar), 3732-3734
Deficiências transversais das mãos
controle protético, 3703-3704
tratamento cirúrgico, 3704-3707
Deflazacort, para distrofia muscular de Duchenne, 1340
Deformação do saco tecal, 1897t
Deformação plástica, fratura do antebraço em crianças, 1378, 1380f
Deformidade calcâneo-cavovaro e cavovaros, 4091-4096
Deformidade calcaneocavo, 4089-4090
Deformidade cavo
achados clínicos, 4075-4078
achados radiológicos, 4078
cavo combinado (deformidade calcaneocavo), 4089-4090
cavo mediopé, 4087-4089
cavovaro de Charcot-Marie-Tooth, 4082-4087
correção da, 1266-1267
dedos em garra, 4078-4082
deformidade calcâneo-cavovaro e cavovaro, 4091-4096
associada com a artrite, 4096-4099
espectro de deformidades, 4073-4074
etiologia, 4074-4075
na paralisia cerebral, 1242-1243
Deformidade corcunda da costela, 1711f
Deformidade cruzada de artelhos
dedo em martelo, 3978f
transferência do extensor digital curto para, 3971-3973
Deformidade da coluna vertebral pós-laminectomia, 1879-1881
Deformidade de Haglund, e bursite retrocalcânea, 3948-3949
Deformidade de Kirner, 3775
Deformidade de Madelung, 3777-3780
Deformidade de Sprengel, 1119-1122
associada à síndrome de Klippel-Feil, 1677
Deformidade de tradução, 1035f
Deformidade derivada ulnar, 3560-3565
Deformidade do hálux valgo recorrente
após osteotomia metatarsal basilar, 3861-3862
com ângulo anormal do metatarso distal, 3861
com ângulo metatarsal distal normal após exostectomia, 3857
depois da bunionectomia simples, 3856-3862
nos pacientes idosos com osteoartrite, 3862
Deformidade do leito ungueal, 4105f
Deformidade do pé em cavovaro
associada a mudanças artríticas na articulação subtalar, 4096-4099
na doença de Charcot-Marie-Tooth, 1350-1355
na mielomeningocele, 1304
residual, 1008-1009
tratamento ortopédico para, 1350-1352
Deformidade do polegar na palma, 3535-3540
Deformidade em adução, do antepé, na paralisia cerebral, 1243
Deformidade em botão, 3283-3286, 3555-3556
Deformidade em botoeira, 3554-3560
Deformidade em cavo dos pés
idiopática, 4075f
na mielomeningocele, 1306
Deformidade em equino
após a amputação através das articulações de Lisfranc, 615f
na mielomeningocele, 1302
na paralisia cerebral, 1232-1235
no pé diabético, 4051f
Deformidade em equinovalgo, na paralisia cerebral, 1238-1242
Deformidade em varo
artrodese tríplice para, 4091f
correção de, 407
do joelho, na mielomeningocele, 1311
osteotomia com cunha de abertura da tíbia para, 504-505
pé
na paralisia cerebral, 1235-1243
no AVC adulto, 1249
retropé fixo, 4076f
retropé, na mielomeningocele, 1304
Deformidade equinovaro
antepé, 4082-4083
na paralisia cerebral, 1235-1236
Deformidade intrínseca, 3550
Deformidade no plano axial, da articulação metatarsofalangeana, 3971-3973
Deformidade por hiperextensão
articulação interfalangeana, 3570
articulação interfalangeana proximal, 3282f, 3552
e luxação congênita do joelho, 1024-1025
metatarsofalangeana, 3867f, 4013-4014
Deformidade preexistente, efeito sobre o reimplante, 3127-3128
Deformidades angulares
da perna
após fraturas da diáfise do fêmur, 1467
congênitas, 1016-1017

da ulna, hipercorreção (Hirayama et al.), 1383-1384
Deformidades com baixo crescimento
hipoplasia de mãos e dedos, 3764-3768
hipoplasia do polegar, 3753-3764
Deformidades da coluna vertebral
complexo, osteotomia na, 1747-1748
na doença de Charcot-Marie-Tooth, 1355
osteotomia de Smith-Petersen em, 2028
pós-irradiação, 1875-1877
pós-laminectomia, como causa da cifose, 1879-1881
Deformidades da coluna vertebral pós-irradiação
achados radiológicos, 1876
complicações e armadilhas, 1877
incidência, 1875-1876
tratamento, 1876-1877
Deformidades da diáfise, em relação à artroplastia total do quadril, 222-223
Deformidades de flexão
da articulação interfalangeana proximal, 3772f, 4022-4023
do joelho, na paralisia cerebral, 1224-1230
do quadril
na agenesia lombossacral, 1864f
na paralisia cerebral, 1214-1215
fixa, 4043f
Deformidades de quadril na paralisia cerebral
deformidades de abdução, 1215-1218
deformidades de flexão, 1214-1215
instabilidade progressiva do quadril, 1213
subluxação e luxação, 1218-1224
Deformidades de supinação
do antebraço, desvio de tendão do bíceps para (Zancolli), 1295
na mielomeningocele, 1304-1305
na paralisia do plexo braquial, 1325f
Deformidades do joelho na paralisia cerebral
deformidade da flexão, 1224-1230
patela alta, 1231
hiperextensão do joelho, 1230-1231
relacionamento entre quadril e joelho, 1224
valgo, 1231
Deformidades do pescoço de cisne
artrite, 3544f, 3550-3554, 3558f
do polegar, 3570
na paralisia cerebral, 3541-3542
tenodese para, 3283f
Deformidades dos pés
na doença de Charcot-Marie-Tooth, 1350-1355
na mielomeningocele, 1302-1306
na paralisia cerebral, 1231-1243
tibial após fratura, 2662
Deformidades extra-articulares, a partir de osteocondroma, 406f
Deformidades periarticulares e artroplastia do tornozelo, 493
Deformidades residuais
calcanhar equino, 1006
cavovaro, 1008-1009
correção por osteotomias do cuneiforme e cuboide, 994f
metatarso aduto, 992
retropé equino, 1003
Degeneração
articulação glenoumeral, 537-538
basal, da cartilagem articular patelar, 2189f
disco, 1893-1894, 1996-1998
gordurosa, do músculo infraespinhoso, 2500t
neuronal, 3056-3057
Degeneração do disco, 1893-1894
adjacente, e estenose, 1996-1998
Degeneração gordurosa, músculo infraespinal, 2500t
Delaminação
da cartilagem articular, 341f
de polietileno, 389f
Demografia, de tuberculose na América do Norte, 773
Densidade cortical ilíaca, 2816f
Dermatite de contato, complicação da amputação, 608
Dermatofibrossarcoma protuberante, 962t-964t, 970
Dermátomos, 1523f
mecânico, para enxertos de pele de espessura parcial, 3216-3217
padrões de, 3054f
para os nervos T12-S5, 1932f
sensorial, da região do tronco, 1927f
Dermodese interdigital, para polegar em martelo, 3986-3987
Derrotação, Stagnara, 1705f
Desarranjo do disco interno, 1944-1951
Desarticulação
cotovelo, 662-663
da articulação metatarsofalangeal, 617-619
do joelho, 642-645
mediotársica, 634f
ombro, 664-667
punho, 660
quadril, 651-653
tornozelo, 1046-1048
Desarticulação anatômica do quadril (Boyd), 651
Desarticulação do joelho de Kjoble, 645
Desarticulação do joelho de Mazet e Hennessy, 644-645
Desarticulação mediotársica, 634f
Desbridamento
com a retenção da prótese, 423
da espessura parcial das lacerações do manguito rotador, 2504
da osteoartrose, e artroplastia por abrasão, 2443
do tendão de Aquiles, 3946
do tendão tibial anterior distal, 3920
metatarsofalangeano, para doença de Freiberg, 4005-4006
muscular, no tratamento de fraturas, 2569-2571
na osteoartrite do joelho, 469
na osteomielite crônica, 734-735
na piartrose do joelho, 2442
posterior, para impacto do tornozelo, 2376-2379
radical, para a tuberculose de coluna vertebral (Hodgson et al.), 1978-1985
rupturas maciças do manguito rotador (Rockwood et al.), 2227-2228
Desbridamento artroscópico
CFCT, e ressecção ulnar distal em *waffer*, 3433-3434
do ombro, 2473
do tornozelo, 504, 2373-2376
dos ossículos e da tuberosidade da tíbia, 1138
ruptura do CFCT, 3417-3418
Desbridamento artroscópico
da laceração CFCT, 3417-3418
de ombro, 2473
do tornozelo, 504, 2373-2376
dos ossículos e da tuberosidade da tíbia, 1138
TCLE e ressecção ulnar distal parcial, 3433-3434
Desbridamento do ossículo, artroscópico, 1138
Descarga de peso
fibulectomia parcial e, 2989
observações sobre vistas, para o hálux valgo, 3856q
Descolamento foveal do CFCT, 3418-3419
Descompensação do tronco, após cirurgia de escoliose posterior, 1753
Descompressão
anterior
medula espinhal, 1833
para tumores metastáticos da coluna vertebral, 2038
anterolateral, 1976f
tratamento da tuberculose da coluna vertebral, 1985-1986
da cauda equina, 1845f
de rupturas maciças do manguito rotador (Rockwood et al.), 2227-2228
do cisto meniscal, via meniscectomia artroscópica parcial, 2076
do disco lombar, 1937f
dos compartimentos da coxa, 2309f
in situ, do nervo ulnar, 3096-3097
lateral, da fratura do calcâneo com consolidação viciosa, 4139-4141
lombar, para espondilolistese ístmica de adultos, 2010-2011
medular, na osteonecrose do quadril, 360-361
na doença de Kienböck, 3412
na escoliose degenerativa, 2018
na espondilolistese degenerativa, 2004-2006
na osteonecrose do quadril, 360-361
nervo supraescapular, 2526f
para a estenose da coluna vertebral, 1998-2001
para tumores metastáticos da coluna, 2037
posterolateral, para tumores metastáticos da coluna vertebral, 2039
toracolombar, 1608-1615
Descompressão anterolateral, 1976f
tratamento da tuberculose da coluna vertebral, 1985-1986
Descompressão da linha média, para estenose espinhal, 1998-1999
Descompressão de um plano, e posteroartrodese, 1851-1852
Descompressão do canal espinhal, 1609-1610
Descontinuidade pélvica, 280f, 286-288
Desenho dos componentes totais do quadril, 163-178
acetabular, 172-178
femoral, 164-172
Desequilíbrio intrínseco do hálux, 3875
Desgaste do polietileno
causando a falha da ATJ, 432
próteses de joelho, 384, 388-390
Deslizamento
na cirurgia das mãos, 3206-3207, 3259f
para ausência congênita do raio, 3710f
Deslizamento central
cortado e suturado, 3286f

do extensor de expansão, 3283-3284
tenotomia de, 3281f
Deslizamentos contralaterais epifisários, 1443
Deslocamento
acetabular, 355
da fratura da falange em criança, 1370f
da fratura do colo do fêmur, 2725f
de fratura do côndilo lateral, 1393f
dos tendões
tendão do bíceps braquial, 2349-2350
tendões fibulares, 2346-2350
epicôndilo medial de, 1399-1401
lateral
de fragmento capital, 3814
do primeiro metatarso, 3812
medial, osteotomia do calcâneo (Koman et al.), 1240-1241
posteromedial, na fratura do colo do tálus, 1502f
total de fratura do colo radial, 1385f
Deslocamento de vasos, no reimplante, 3134f
Deslocamento, luxações em crianças
acromioclavicular, 1416
articulação do cotovelo
deslocamentos crônicos não reduzidos, 1391
deslocamentos recorrentes crônicos, 1390-1391
luxações agudas, 1388-1390
cabeça radial, isolado, 1383-1384
clavícula, 1416-1417
coluna, 1417-1420
mão e punho, 1372-1373
patela, 1473-1475
pélvis, 1420-1425
quadril, traumático, 1436-1438
Deslocamento persistente do quadril, 1082-1083
Deslocamentos palmares transescafoides perilunares, 3445
Desmoide cortical, 869, 871f
Destacamento
capsulolabral, 2495f
do diafragma, transtorácico, 1542f
do ligamento colateral lateral, 2871f
do trocânter maior, 1447f
foveal, da CFCT, 3418-3419
labral posterior, 2496f
Determinação de Redlund-Johnell da sedimentação vertebral, na artrite reumatoide, 2024f
Detritos, osteólise e, 261-262
Dez regras de Bruner, modificação das, para torniquetes, 4t
Diabetes
ATJ e, 420
fraturas do tornozelo em, 2624
Diáfise do úmero distal, 103-106
acesso posterolateral (Moran), 103-106
extensão posterolateral (Lewisky et al.), 106
Diáfise proximal
fêmur, acesso lateral, 57-58
rádio, acesso anterolateral (Henry), 118
Diafragma, descolamento transtorácico, 1542f
Diafragma urogenital, transecção, 654f
Diagnóstico de infecção
cultura, 715-716
estudos laboratoriais, 709-710
na artroplastia total do quadril, 251-252
osteomielite hematogênica, 727-729
Diagnóstico diferencial
da artrite monoarticular, 750q
da doença de disco lombar, 1933-1934
da doença de Scheuermann, 1821
da doença do disco cervical, 1918
da infecção com organismos formadores de gás, 602t
da síndrome compartimental de esforço crônica, 2312q
da subluxação/luxação do tendão fibular, 2347q
de osteomielite subaguda hematogênica, 730t
para distúrbios do tendão do calcâneo, 3944
para lesões musculoesqueléticas, 789q
Diagnóstico mielográfico, para dor lombar ou cervical, 1898-1900
Diagnóstico por eletromiografia
da distrofia muscular, 1335
da doença do disco intervertebral, 1902
da estenose espinhal, 1995
da lesão do nervo, 3064
da síndrome do túnel do carpo, 3626-3627
Diagnóstico por imagem
para a artrite reumatoide da coluna vertebral, 2023-2025
para a estenose da coluna vertebral, 1992-1995
para dor lombar ou cervical, 1898-1902
para escoliose idiopática e degenerativa no adulto, 2017-2018
para espondilolistese degenerativa, 2003
para espondilolistese ístmica de adultos, 2008-2009
para infecção, 710-715
para lesão na coluna vertebral, 1559-1563
para neoplasias musculoesqueléticas, 788-789
RM
de tumores, 149-151
do joelho, 136-137
do pé e tornozelo, 132
Diagnóstico radiográfico
condições do punho, 3378-3379
da artrite reumatoide da coluna, 2023
da displasia congênita do quadril, 1080-1082
da dor lombar ou cervical, 1898
da escoliose idiopática e degenerativa adulta, 2017
da espondilolistese degenerativa, 2003
da espondilolistese ístmica adulta, 2008
da estenose espinhal, 1992
da infecção espinhal, 1965
da lesão do LCA, 2130-2131
da lesão meniscal, 2070-2071
das anomalias do odontoide, 1653-1654
de infecção, 710
de tumores vertebrais, 2031q
do afrouxamento femoral ou componente acetabular, 260-261
do tálus congênito vertical, 1014f
indicações para a lombalgia aguda, 1897q
Diagnósticos de pacientes de Yokohama, anomalias congênitas das mãos, 3702t
Diagrama da puberdade, quatro zonas do, 1706f
Dificuldades de aprendizagem, na paralisia cerebral, 1208
Dimelia ulnar, 3748-3750
Diplegia, na paralisia cerebral, 1204t
Direção da instabilidade do ombro, 2268
Direção do fluxo de sangue da medula espinhal, 1527
Disautonomia familiar, escoliose em, 1795
Discectomia
cervical anterior
e fusão com placa de travamento, 1597-1599
fusão intersomática, 1630-1638
corpo vertebral, 1750f
lombar anterior, e fusão intersomática, 1639-1640
na técnica da coluna vertebral de CD Horizon Eclipse, 1769-1771
torácica, minimamente invasiva, 1931
toracoscopia assistida por vídeo, 1766-1768
Discite, pós-operatória, 143f
Discografia
cervical, 1914-1915, 1918
diagnóstico
para escoliose idiopática e degenerativa adulta, 2017-2018
para espondilolistese degenerativa, 2003
para espondilolistese ístmica do adulto, 2009
indicações para, 1911
lombar, 1912-1913
torácica, 1913-1914
Discos intervertebrais, 1522
achados histológicos, 1894f
calcificação dos, 1686-1687
Discrepância nos comprimentos dos membros após a artroplastia total do quadril, 235-237
avaliação clínica, 1049
avaliação radiográfica, 1049
técnicas de previsão do crescimento restante, 1050-1052
tratamento cirúrgico
alongamento dos membros, 1061-1075
encurtamento dos membros, 1057-1061
epifisiodese, 1054-1057
tratamento, 1052-1054
Disfunção urológica, associado com mielomeningocele, 1298
Displasia
cervical familiar, 1685
espondiloepifisária, 1189f, 1877
esquelética, como causa da cifose, 1881-1883
fibrocartilaginosa, na tíbia, 1171f
fibrosa, 869-870, 872f-873f
osteofibrosa, 870-871, 873f
patelar, 2256t
quadril, 349-356, 1079-1112
na doença de Charcot-Marie-Tooth, 1355
radial congênita, 3708, 3709f
Displasia cervical familiar, 1685
Displasia do desenvolvimento do quadril, 1079-1112
artrografia do quadril em, 1084-1085
em recém-nascidos, 1082-1083
em relação à artroplastia total do quadril, 211-217
Displasia do quadril
congênita e desenvolvimento, 1079-1112
na doença de Charcot-Marie-Tooth, 1355
osteotomia periacetabular, 349-356
Displasia espondiloepifisária, 1189f, 1877
Displasia osteofibrosa, 870-871, 873f
Displasias esqueléticas, como causa da cifose, 1881-1883

Dispositivo antiprotrusão, acesso de defeito pélvico com, 287-288
Dispositivo irrigador aspirador de ascareamento (RIA), 737f, 2574-2575
Dispositivo tensor, 1734f
Dispositivos cilíndricos intercorporais, 2006f
Dispositivos de andaime da matriz extracelular, 2223t
Dissecação pleural, dos corpos e discos vertebrais, 1770f
Dissecção do pé
para a transferência em fase única do hálux, 3180-3181
para segundo ou terceiro transplante do hálux, 3183
para transferência do retalho envolvente do hálux, 3176-3177
Disseminação axonal, na poliomielite, 1256
Distância ponta-ápice, cabeça do fêmur, 2739f
Distonia focal da mão, 3478
Distração
alongamento metacarpal com (Coswen e Loftus), 3766
apoiada na costela, 1811-1812
articulação glenoumeral, tração dupla para, 2463f
interespinal, para estenose espinhal, 2001-2002
primeira articulação metatarsofalangeana, 2382f
tornozelo, não invasiva, 2376, 4222f
Distração dinâmica de fixação externa (Ruland et al.), 3337-3339
Distração interespinhosa, para estenose espinhal, 2001-2002
Distração osteogênica
para alongamento do metatarso na braquimetatarsia, 4007-4008
para o encurtamento do metatarso, 3864
Distratores
femoral, acesso posterior para fraturas, 2632f
tubular, foraminotomia cervical posterior com, 1921-1923
Distribuição de tensões em valgo, 561
Distribuição de tensões em varo, 561
Distrofia de cintura, 1339t, 1345-1346
Distrofia distal, 1339t
Distrofia facioescapuloumeral infantil, 1348
Distrofia miotônica, 1339t, 1349
Distrofia muscular
Becker, 1345
distrofia de cinturas, 1345-1346
distrofia miotônica, 1349
distrofias congênitas, 1349
Duchenne, 1338-1344
Emery-Dreifuss, 1345
fáscio-escápulo-umeral, 1346-1348
infantil, 1348
Distrofia muscular de Becker, 1339t, 1345
Distrofia muscular de Duchenne
escoliose em, 1796-1797
exame físico, 1338-1340
liberação da contratura (Green; Rideau), 1341
transferência de tendão
técnica de Greene, 1342-1343
técnica de Mubarak, 1343-1344
tratamento medicamentoso, 1340
tratamento ortopédico, 1340-1344
Distrofia muscular de Emery-Dreifuss, 1339t, 1345
Distrofia muscular de Landouzy-Dejerine, 1339t
Distrofia muscular fáscio-escápulo-umeral, 1339t, 1346-1348
Distrofia muscular oculofaríngea, 1339t
Distrofias musculares autossômicas dominantes, 1334t
Distrofias musculares autossômicas recessivas, 1334t
Distrofias musculares recessivas ligadas ao X, 1334t
Distúrbios da patela
avanço da tuberosidade da tíbia para, 2191-2192
bipartida, 2187-2188
condromalacia, 2189-2192, 2438-2442
defeito dorsal, 2187
osteocondrite dissecante, 1141-1143, 2187, 2413-2418
tendinite crônica, 2330
Distúrbios do tendão calcâneo
diagnóstico diferencial, 3944
tendinite insercional, 3944-3946
tendinite não insercional crônica, 3946-3948
Distúrbios do tendão fibular, 3922-3934
diagnóstico, 3922-3923
ruptura, 3932
subluxação, 3927
tendinite distal associada com *os peroneum*, 3929
tendinites, 3923
Distúrbios do tendão tibial anterior, 3917-3922
desbridamento e reparação do tendão distal, 3920
ruptura completa, 3920
sinovectomia, 3919-3920
tendinose insercional, 3919-3920
tenossinovite, 3918-3919
Distúrbios dos tendões dos pés
lesões dos tendões flexores, 3934-3937
tendão tibial anterior, 3917-3922
tendão tibial posterior, 3893-3917
tendões fibulares, 3922-3934
Distúrbios paralíticos em crianças
artrogripose múltipla congênita, 1318-1323
mielomeningocele, 1296-1318
paralisia do plexo braquial, 1323-1329
poliomielite, 1255-1296
Distúrbios posteriores do tendão tibial
classificação, 3894
diagnóstico, 3895-3898
doença em estágio II, 3902-3903
doença em estágio III, 3909-3910
doença em estágio IV, 3912
estabilização da coluna medial, 3910
estágio I (tenossinovite), 3898-3900
insuficiência do tendão secundário para o navicular acessório, 3915-3916
pés chatos assimétricos, 3893
Distúrbios visuais, na paralisia cerebral, 1208
Doadores de tendões para enxerto
extensor próprio do indicador, 3268
extensores longos dos dedos, 3268
flexor digital, 3268
palmar longo, 3266-3268
tendão plantar, 3267-3268
Dobra combinada, para lesão aguda na mão, 3218f
Dobra dorsoulnar, 3224f
Dobradiça rotativa, reconstrução endoprotética com, 841
Dobras de flexão e, 49f
Documentação dos procedimentos de artroscopia, 2364
Doença, comportamentos anormais, 1946
Doença articular degenerativa, ombro, 547f
Doença de Blount, 1168-1181
Doença de Campanacci, 870-871
Doença de Charcot-Marie-Tooth, 1349-1355
antepé equino em, 4077f
cavovaro impulsionado pela flexão plantar do primeiro raio, 4082-4087
com retropé varo fixo, 4076f
escoliose em, 1791
variantes, 1355-1356
Doença de Dejerine-Sottas, 1356, 3676-3677
Doença de deQuervain, 3639-3642
Doença de Dercum, 948, 949t-951t
Doença de Gaucher, em relação a artroplastia total do quadril, 226
Doença de Hand-Schüller-Christian, 899-902
Doença de Iselin, 1133-1134
Doença de Kienböck
descompressão do núcleo, 3412
e fraturas do semilunar, 3408-3414
osteotomias do rádio distal, 3411
procedimentos de nivelamento das articulações, 3411
Doença de Köhler, 1136-1137
Doença de Legg-Calvé-Perthes
cirurgia reconstrutiva, 1156-1161
diagnóstico, 1145-1147
tratamento, 1147-1155
Doença de Letterer-Siwe, 899-902
Doença de Lyme, 783-784
Doença de Osgood-Schlatter, 1137-1138
Doença de Paget, 880-881, 3679
em relação à artroplastia total do quadril, 225-226
Doença de Panner, 2536-2539
Doença de Refsum, 1356
Doença de Scheuermann
achados clínicos, 1818-1819
achados radiológicos, 1819
classificação, 1818-1818
condições associadas, 1820-1821
diagnóstico diferencial de, 1821
etiologia, 1818
história natural, 1820
tratamento, 1821-1828
Doença de Steinert, 1339t
Doença degenerativa do disco
e desarranjo do disco interno, 1944-1951
história natural do, 1896-1897
processo de seleção de pacientes para tratamento cirúrgico, 1946-1947
Doença do disco
cervical, 1915-1926
degenerativa, 1944-1951
história natural da, 1896-1897
lombar, 1931-1944
torácico, 1926-1931
Doença do disco cervical
diagnóstico diferencial, 1918
imagem diagnóstica, 1918
sinais e sintomas, 1915-1918
tratamento cirúrgico, 1919-1926

acesso anterior dos discos cervicais, 1923-1925
acesso minimamente invasivo posterior, 1921-1923
artroplastia do disco cervical, 1925-1926
tratamento não cirúrgico, 19181918-1919
Doença do disco intervertebral, 141-142
Doença do disco lombar
anomalias da raiz lombar, 1940-1941
diagnóstico diferencial, 1933-1934
excisão do disco e de fusão, 1944
imagem de confirmação, 1934
repetição da cirurgia do disco lombar, 1944
resultados da cirurgia para hérnia de disco, 1941-1944
sinais e sintomas, 1931-1944
tratamento cirúrgico
importância da seleção de pacientes, 1935-1936
microdiscectomia, 1936-1940
técnicas de exposição da raiz nervosa, 1940
técnicas endoscópicas, 1940
tratamento não cirúrgico, 1935
Doença do disco torácico
imagem de confirmação, 1927
resultados do tratamento, 1928
sinais e sintomas, 1926-1927
tratamento cirúrgico
acesso anterior para excisão do disco, 1928-1930
costotransversectomia, 1928
excisão do disco endoscópico torácico, 1930-1931
Doença pantalar, 493
Doença ulnar bilateral das mãos, 3614f
Doença vascular periférica
fator de risco para o pé diabético, 4041
indicação de amputação, 599
Doenças neuromusculares em crianças
considerações sobre o tratamento, 1334-1335
distrofia muscular
congênita, 1349
Duchenne, 1338-1344
miotônica, 1349
outras variantes, 1345-1348
doença do músculo *vs.* doença do nervo, 1335-1337
motora hereditária e neuropatias sensoriais, 1349-1357
Doenças neuromusculares, em relação a artroplastia total do quadril, 228
Dois pontos de discriminação das mãos, 3358f-3359f
Domo anteromedial do tálus, lesão osteocondral, 1504f
Dor
anos depois da artrodese do quadril, 325
após artrodese do tornozelo, 528
áreas anatômicas de modulação, 1945f
articulação sacroilíaca, 1910f
coccígea, 1952-1953
complicação da amputação, 608
costas. *Ver* Dor nas costas
coto de amputação da mão, 692
lombar axial, 1897-1898
no sarcoma de Ewing, 918
ombro, 145
psicogênica, 1948-1949
quadril. *Ver* Dor no quadril em adultos jovens
síndrome da dor regional complexa, 2900
Dor central, 1948-1949
Dor coccígea, 1952-1953
Dor lombar axial, 1897-1898
Dor no quadril em adultos jovens
artrite juvenil idiopática, 367-368
artrite reumatoide de início no adulto, 366
artropatia neuropática, 369
avaliação e história, 333-341
displasia do quadril, 349-356
fontes extra-articulares de, 356-358
impacto femoroacetabular, 341-349
osteoartrose, 368-369
osteonecrose da cabeça femoral, 358-366
osteoporose idiopática transitória, 366
protrusão acetabular, 366
Dor psicogênica, 1948-1949
Dor simpática, 1948
Dor somática, 1948
Dorsal do ramo do nervo ulnar, reparação do, 3367
Dorso da mão, retalhos locais do, 3221
Drenagem
artroscópica, do ombro, 2473
da bursa em torno do joelho, 458
da osteomielite do ílio, 742
da osteomielite hematogênica aguda, 729
drenos de sucção fechados
para contratura de Dupuytren, 3624f
para osteomielite crônica, 738
na piartrose de joelho, 2442
percutânea, da lesão de Morel-Lavallée, 2569
Drenagem de infecção nas mãos, 3682
drenagem aberta
da artrite séptica das articulações dos dedos, 3692-3693
para tenossinovite, 3691
intencional, 3686-3687
no espaço fascial profundo, 3688-3689
para bursas radial e ulnar, 3692
Drenagem medial do quadril de Ludloff, 759
Drenagem para artrite séptica
das articulações tarsais, 753
do joelho, 754-756
do ombro, 762-763
do punho, 764-765
do quadril, 758
do tornozelo, 753
Drenagem posterolateral e posteromedial do joelho (Kelkian), 756, 757f
Drenagem posterolateral e posteromedial do joelho séptico (Henderson), 755
Drenagem venosa do pé, 3174f
Drenos de sucção fechados
para contratura de Dupuytren, 3624f
para osteomielite crônica, 738
Drenos de sucção fechados, para osteomielite crônica, 738
Duplicação de dígitos, 3741-3750
dimelia ulnar, 3748-3750
polegar trifalangiano, 3745-3747
polidactilia central, 3748
polidactilia pós-axial, 3747-3748
polidactilia pré-axial, 3742-3745

E

Eclipse CD Horizon, instrumentação da coluna vertebral (Picetti), 1769-1775
Efeito quadriga, 3269
Efeitos autonômicos da lesão do nervo periférico, 3060
Efeitos da idade
em reimplantes, 3125-3126
na regeneração após neurorrafia, 3066
no tratamento de fraturas do calcâneo, 4126
Eixo anteroposterior do joelho, 386f
Eixo de rotação
cotovelo, 560f
prótese do cotovelo, 574
Eixo epicondilar do joelho, 386f
Eixo mecânico do membro inferior, 385f
Elevação
da cama, precauções da lesão na coluna vertebral, 1559
da depressão do platô tibial, 2674f
da escápula, 1119-1122
das mãos, após a cirurgia, 3207f
de lâmina, zona segura na liberação do túnel do carpo, 3633f-3634f
do retalho anterolateral da coxa, 3145
subperiosteal, da LCM, 400f
Embalagem oblíqua posterior, 563f
Embolia, nas artérias da mão, 3465-3467
Embolização pré-operatória, 926f-927f
Embriologia
de anomalias congênitas da mão, 3702-3703
normal, da coluna cervical, 1651-1652
Embutimento, enxertos inlay, 15
de fratura do metatarso, 4184
na reconstrução LCP, 2438
Eminência iliopectínea, 2773f
Eminência intercondilar da tíbia
fratura com consolidação viciosa, 2931
fratura em crianças, 1477-1479
Encefalização, 1948t
Encondromas, 865-866, 867f
das mãos, 3651t-3653t, 3662-3663
Encurtamento
amputação de dedos, 3131f
após tratamento de fratura com compressão do quadril com parafuso, 2742f
coluna vertebral, procedimento para cifose posterior de Scheuermann, 1823-1828
do membro inferior, 1057-1061
femoral primário, 1095-1097
metatarso, após divisão por osteotomia, 3877-3864
radial, 3413-3414
depois de fixação externa, 2879f
tibial, 1022
ulnar. *Ver* Encurtamento ulnar
Encurtamento com osteotomia metatarsal oblíqua, 3993
Encurtamento da diáfise femoral (Winquist et al.), 1059-1061
Encurtamento digital (Barsky), 3752-3753
Encurtamento ulnar
artrodese radioulnar distal com pseudoartrose ulnar distal, 3434-3435
combinação de técnicas de tenodese (Júpiter e Breen, modificada), 3437-3438
estabilização do segmento instável da ulnar proximal, 3435-3438
extensor ulnar do carpo, tenodese e transferência de pronador quadrado, 3435-3437

ressecção ulnar distal
CFCT e desbridamento, 3433-3434
combinada, 3431-3435
tipo "wafer", 3432-3433
técnicas de osteotomia, 2965-2967, 3429
Encurvamento posteromedial de tíbia, 1017f
Endobutton, arruela, 2431f
Endoneurólise, 3069
Enostoses. *Ver* Ilhas ósseas
Ensaio de imunoabsorção ligado à enzima (ELISA), 718
Ensaios clínicos randomizados, artroplastia do disco cervical, 1926t
Entorses
joelho de, 2080
ligamentar lateral do tornozelo, 2347t
Enucleação do, do tálus e cuboide, 1320f
Envolvimento corporal total na paralisia cerebral, 1205
Envolvimento regional, na paralisia cerebral, 1205f
Enxertia óssea, 12-21
aberto, para osteomielite crônica, 735-736
central anterior, 2989
com RAFI (Flynn et al.; Jeffery), 1397
complicações do, 1721-1722
costela anterior vascular, 1833-1835
da clavícula, para pseudoartrose, 2997
dos defeitos tibiais periféricos, 412-413
e haste intramedular, 1020-1021
estimulação da consolidação da fratura, 2574-2580
glenoide, 551-552
impactação, condução de deficiências femorais proximais, 295
na consolidação viciosa radial distal, 2956-2958
na osteocondrite dissecante da patela, 2418
na osteonecrose da cabeça femoral, 361-365
na pseudartrose, 2974-2978
para a pseudoartrose escafoide
técnica de Fernandez, 3412q-3413q
técnica de Matti-Russe, 3411q
técnica de Stark et al., 3414q-3415q
técnica de Tomaino et al., 3413q-3414q
para sesamoides bipartidos, 4192
revisão patelar com, 438f
Enxerto
da pseudoartrose do maléolo medial, 2988f
do retináculo medial da patela, 3009
estrutural, controle de defeitos combinados com, 285
fibular vascularizado, 363
livre de gordura, para excisão do disco lombar, 1944
nervo interfascicular, 3071, 3073-3075, 3122
ósseo. *Ver* Enxerto ósseo
veia, 3119
Enxerto autógeno de tendão na reconstrução do tendão tibial anterior, 3922
Enxerto da costela vascularizada, 1833-1835, 1867f
Enxerto de colágeno, como substituto do ligamento, 2150
Enxerto de gordura livre, para excisão do disco lombar, 1944
Enxerto de nervo sem tensão (Millesi, modificada), 3363-3364
Enxerto de veia, 3119
Enxerto deslizante maciço, para pseudoartroses (Gill), 2977
Enxerto do nervo interfascicular, 3071, 3073-3075, 3122
Enxerto do tendão
autógeno, na reconstrução do tendão tibial anterior, 3922
correção do dedo em martelo crônico, 3282-3283
de estágio único, na reconstrução dos flexores do dedo, 3265-3266
em duas fases, na reconstrução dos flexores dos dedos, 3271-3274
enxerto endoscópico do tendão quádruplo, 2426-2428
na reconstrução de
LCP, 2163-2170
ligamento patelofemoral (Nietosvaara et al.), 1474
ligamento popliteofibular, 2124-2129
para substituir o ligamento colateral rompido, 3339-3342
quadríceps, 2429
reconstrução de LCM, 2109
tendões doadores para, 3266-3268
Enxerto do tendão do quadríceps, 2429
Enxerto fibular vascularizado
técnica de Crosby et al., 2978
técnica de Urbaniak et al., 363-365
Enxerto fibular vascularizado, 363
Enxerto neurovascular, 696, 3231f, 3369-3370
Enxerto *onlay* duplo, 15, 2975, 2977f
Enxerto ósseo aberto de Archdeacon e Messerschmitt, para osteomielite crônica, 735q-736q
Enxerto ósseo aberto de Henry et al., para osteomielite crônica, 736q
Enxerto ósseo aberto de Papineau et al., para osteomielite crônica, 735q-736q
Enxerto ósseo autógeno, 13
crista ilíaca, 1721
Enxerto ósseo central, acesso anterior, 2989
Enxerto ósseo do ilíaco
e redução aberta, para pseudoartrose congênita da clavícula, 1126
remoção do, 20-21
Enxerto pediculado
para falhas neurais, 3071
pronador quadrado, 3403f
Enxertos
anatômicos, reconstruções das lesões crônicas do ligamento colateral do polegar, 3311-3312
banda iliotibial como doador, 2119f
enxerto osteocondral, para osteocondrose do capítulo (Takahara et al.), 1144
ilha neurovascular, 3369-3370
nervos. *Ver* Enxertos de nervos
ósseos. *Ver* Enxertos ósseos
para a reconstrução intra-articular do LCA, 2138-2142
tendão. *Ver* Enxerto do tendão
Enxertos alogênicos, 13-14
Enxertos corticais *onlay*, 14-17, 2975
para fratura do colo do tálus, 4154-4155
Enxertos de costela compostos, coleta, 3169
Enxertos de nervos
interfascicular, 3073-3075, 3122
material alternativo de enxerto, 3363-3364
neurorrafia e, 3069-3071
para as mãos, 3362-3364
para o dedo mínimo, 3657f
vascularizada, 3186
Enxertos de osso cortical, 13, 14t
onlay, 14-17, 2975
tibial e femoral, 844f-846f
Enxertos de ossos esponjosos, 13
crista ilíaca, 19-21
enxertos inseridos, para pseudoartroses, 2976-2977
múltiplos enxertos de lascas esponjosos, 15
no local da fratura femoral, 245f
substitutos, 14, 15t-16t
Enxertos de pele de espessura parcial, 3216-3217
Enxertos de pele para a lesão na mão, 3214-3215
enxertos de espessura parcial, 3216-3217
enxertos de espessura total livres, 3217-3218
enxertos livres, 3216
Enxertos deslizantes
artrodese tibiotalar com (Blair), 524
impactado no túnel no tálus, 527f
maciço (Gill), 2977
para pseudoartorse maleolar medial, 2986-2987
Enxertos do nervo vascularizado, 3186
Enxertos do tendão patelar
osso-tendão-osso, 2142-2147, 2169-2172, 2421-2426
reconstrução do LCP com, 2163-2170
reconstrução ligamentar popliteofibular com, 2126f
Enxertos em cunha, para consolidação viciosa do côndilo lateral, 2931
Enxertos em filé, 3216f, 3232
Enxertos fibulares
escoramento de enxerto
na artrodese de coluna cervical com corpectomia, 1637-1638
na artrodese transfibular, 512-514, 515f
remoção, 18-19
Enxertos isquiotibiais, quádruplos
substituição transepifisária de LCA com, 2429-2432
técnica endoscópica, 2426-2428
Enxertos na tíbia
corticoesponjoso, da consolidação viciosa do calcâneo, 2922f
remoção, 17-18
Enxertos ósseos. *Ver também* Coleta; Suporte para enxertos
autólogo, estimulação da consolidação de fraturas, 2574-2575
banco de ossos, 13-14
cervical, técnicas de fios para a sustentação do enxerto, 1656f
condições favoráveis para, 17
crista ilíaca autógena, 1721
crista ilíaca, 19-21, 3162, 3168
deslizamento
artrodese tibiotalar com, 524
impactado dentro do túnel do tálus, 527f
dupla interposição, artrodese subtalar com, 4140f

estrutura do, 13
extrusão, 1632
femoral ou tibial, coleta com instrumentação, 2576
fontes de, 13
fusão da artrodese da coluna vertebral, 1627-1630
fusão occipitocervical com, 1578-1579
grandes deslizamentos (Gill), 2977
indicações para várias técnicas, 14-17
na reconstrução do polegar de Gillies e Millard (modificado), 695
no fechamento das amputações na extremidade dos dedos, 674-675
osso-tendão patelar-osso
na reconstrução do LCA, 2142-2147, 2421-2426
na reconstrução do LCP, 2169-2172
preparação
remoção de enxerto ósseo ilíaco, 20-21
remoção de enxerto tibial, 17-18
remoção de enxertos fibulares, 18-19
suplementação, no local da fusão do tornozelo, 526-527
Enxertos ósseos de gel de plaquetas, 1628t-1629t
Enxertos ósseos semicilíndricos, 15
Enxertos ósseos sintéticos reabsorvíveis, 16t
Enxertos ósseos vascularizados, para pseudoartorse escafoide
técnica de Kawai e Yamamoto, 3415q-3416q
técnica de Zaidemberg et al., 3416q
Enxertos para lesão das mãos
enxertos de espessura parcial, 3216-3217
enxertos de espessura total livres, 3217-3218
enxertos de pele, 3214-3215
enxertos livres, 3216
Epicondilectomia medial, 3099
Epicondilite lateral, 2235-2239
Epicondilite medial, 2239-2240
Epicôndilo
femoral, redirecionamento do tendão do bíceps para, 2121-2123
medial do úmero
fixação de parafusos, 409f
fraturas em crianças, 1399-1401
osteotomia, 112-113
Epicôndilo medial
fixação com parafusos, 409f
fraturas em crianças, 1399-1401
osteotomia, no acesso medial do cotovelo (Molesworth; Campbell), 112-113
Epidemiologia
da infecção espinhal, 1964-1965
da mielomeningocele, 1296-1318
Epidermólise bolhosa, 3678-3679
Epidurograma interlaminar
cervical, 1904f
lombar, 1905-1906
torácico, 1905f
Epífise
articulações e, retalhos livres vascularizados contendo, 3185-3186
distal do úmero, separação da, 1412-1414
falange distal, deslocamento da, 3281f
neutralização da, 1194f
osteotomia, para a tíbia em vara (Jones et al., Hefney et al.), 1178-1179
separação causada por infecção da, 727f
Epífise femoral: deslizamento capital
complicações, 1454-1458
deslizamentos contralaterais, 1443
diagnóstico, 1438-1439
osteotomia, 1445-1454
pino *in situ* ou fixação de parafusos, 1440-1443
queilectomia, 1454
redução aberta, 1444-1445
redução fechada, 1443-1444
Epífise: deslizamento epifisário proximal do fêmur
complicações, 1454-1458
deslizamentos contralaterais, 1443
diagnóstico, 1438-1439
no pino *in situ* ou parafusos de fixação, 1440-1443
osteotomia, 1445-1454
queilectomia, 1454
redução aberta, 1444-1445
redução fechada, 1443-1444
Epifisiodese
para macrodactilia digital, 3752
parafuso, para a correção do tornozelo valgo, 1308-1309
percutânea
técnica de Canale et al., 1056-1057
técnica de Metaizeau et al., 1054-1056
Epifisiodese com parafuso, para a correção do tornozelo valgo, 1308-1309
Epifisiodese percutânea, técnica de Metaizeau et al., 1054-1056
Epifisiólise, femoral proximal, 1427
Epifisiólise femoral
complicações, 1454-1458
deslizamentos contralaterais, 1443
diagnóstico, 1438-1439
no pino *in situ* ou fixação de parafusos, 1440-1443
osteotomia, 1445-1454
quilectomia, 1454
redução aberta, 1444-1445
redução fechada, 1443-1444
Epifisiólise proximal do fêmur, 1427
Epifisite
da tuberosidade da tíbia, 1137-1138
tração da base do quinto metatarso, 1133-1134
Epifisite por tração da base do quinto metatarso, 1133-1134
Epipodofilotoxinas, 796t
Equalização do comprimento das pernas, 771
Equilíbrio sagital
na escoliose idiopática do adolescente, 1709-1710
na escoliose idiopática e degenerativa adulta, 2015
Equinococose, 786
Equinovalgo, pés tortos em, na poliomielite, 1270-1271
Equipamentos descartáveis
pacotes de compressas, 8f
torniquetes de anel de borracha, 4-5
Escala de dor, 1903q
Escala de Glasgow para o Coma, 1565t
Escala de Mobilidade Funcional, 1300
Escala SLIC (classificação da lesão subaxial), 1595t
Escápula
elevação congênita, 1119-1122
fraturas
do corpo escapular e pescoço, 2831-2832
glenoide, 2831-2832
opções de tratamento, 2830-2831
ressecção, 811
Escapulário chanfrado, progressista, 557f
Escapulectomia, 811f-812f, 814f-815f
Escarotomia das mãos (Sheridan et al.), 3469-3471
Esclarificação da lesão do manguito, 2504-2511
Esclerodermia, 3548
Esclerose, na articulação da cabeça-colo do fêmur, 340f
Esclerose sistêmica progressiva, 3548
Escoliose
associada à síndrome de Klippel-Feil, 1676
distrófica, na cifose de, 1866
e lordose, mielomeningocele e, 1856-1860
e obliquidade pélvico-espinhal, na paralisia cerebral, 1243-1244
em múltiplas contraturas congênitas, 1323
na doença Scheuermann, 1820
na mielomeningocele, 1316-1318
neuromuscular, 1776-1797
osteotomias das costelas côncavas, 1756
toracoplastia anterior de, 1765
toracoplastia posterior, 1753-1756
toracoscopia assistida por vídeo, 1766-1768
Escoliose: causas incomuns
deformidade pós-irradiação da coluna vertebral, 1875-1877
neurofibromatose, 1865-1879
osteocondrodistrofia da, 1877
osteogênese imperfeita, 1877-1879
síndrome de Marfan, 1868-1870
tumores da coluna vertebral, 1870-1875
Escoliose: congênita
avaliação do paciente, 1798-1799
classificação, 1797
história natural, 1799-1800
síndrome de insuficiência torácica, 1810-1817
tratamento cirúrgico
excisão da hemivértebra, 1804-1810
fusões anterior e posteriores combinadas, 1801-1803
fusões posteriores, 1801
hemiepifisiodese convexa anterior e posterior combinada, 1803-1804
tratamento não cirúrgico, 1801
Escoliose distrófica, controle da, 1865-1866
Escoliose idiopática
adolescente, 1701-1717
cirurgias posteriores para, 1717-1753
infantil, 1690-1694
instrumentação anterior endoscópica, 1768-1775
instrumentação anterior para, 1756-1765
juvenil, 1694-1701
Escoliose idiopática do adolescente
avaliação do paciente, 1704
avaliação radiográfica, 1704-1713
etiologia, 1701
história natural, 1701-1703
tratamento cirúrgico, 1715-1717
tratamento ortopédico, 1713-1715
Escoliose idiopática do adulto e degenerativa, 2014-2022

anatomia e biomecânica, 2017
avaliação clínica, 2016
balanço sagital, 2015
diagnóstico por imagem, 2017-2018
incidência, 2015-2016
tratamento cirúrgico, 2018-2022
tratamento conservador, 2018
Escoliose idiopática e degenerativa, adulto, 2014-2022
Escoliose idiopática infantil, 1690-1694
Escoliose idiopática juvenil, 1694-1701
Escoliose neuromuscular
artrogripose múltipla congênita, 1795-1796
ataxia de Friedreich, 1790-1791
atrofia muscular espinhal, 1793-1795
classificação das deformidades da coluna vertebral, 1776q
disautonomia familiar, 1795
distrofia muscular de Duchenne, 1796-1797
doença de Charcot-Marie-Tooth, 1791
lesão medular, 1791-1793
paralisia cerebral, 1788-1790
poliomielite, 1793
radiografia pré-operatória do pé, 1712f
siringomielia, 1791
tratamento cirúrgico
considerações operatórias e pós-operatórias, 1778-1779
considerações pré-operatórias, 1777-1778
fixação sacropélvica, 1780-1788
instrumentação de vara de Luque, 1779-1780
tratamento ortopédico, 1777
variantes não Duchenne, 1797
Escore de gravidade
para lesões toracolombares, 1605t
para lesão, 599
fraturas expostas da tíbia, 2565q
Esferas de polimetilmetacrilato (PMMA), 717, 736-737
no tratamento de pseudoartroses infectadas, 2982
Esforço mecânico, mecanismo de formação óssea abaixo, 2573f
Espaçador interino unipolar, 254f
Espaçador passivo, reconstrução com, 816
Espaçadores
para hálux rígido, 3880f
PMMA, impregnados com antibióticos, 425, 426f
Espaço interdigital
infecção, 3687
palpação, 4070f
Espaço palmar profundo, limites, 3688f
Espaço poplíteo, 56f
Espaço quadrangular, 3042f
Espaços de extensão
e próteses com substituição LCP, 383
igual a lacuna de flexão, 404
no LCP-retenção do ATJ do joelho varo, 407
trapezoidal, 409f
Espasticidade
gastrocnêmio, 1226f
isquiotibiais, 1225f
Espasticidade isquiotibial, teste para, 1225f
Espessura total de excisão, para queimadura térmica das mãos, 3471
Espinha ilíaca posteroinferior, 1555f
Espinha ilíaca posterossuperior, 21f
Espondilite anquilosante, 1602, 2025-2029
Espondilólise, 1836-1853
achados clínicos, 1839
adquirida, tratamento de, 1840-1843
classificação, 1837-1838
lombar, na doença de Scheuermann, 1820-1821
radiográfica, 1839-1840
Espondilolistese, 1836-1853
achados clínicos, 1839
bloqueio do enxerto para, 1641f
classificação, 1837-1838
degenerativa, 2002-2006
desenvolvimento de, 1843
displásicas altas, 1843-1853
fusão posterolateral bilateral para, 1644f
ístmica adulta, 2006-2014
radiográficas, 1839-1840
redução (Speed), 2013-2014
traumática, do áxis, 1590-1591
Espondilolistese degenerativa
diagnóstico por imagem da, 2003
incidência e história natural da, 2002
tratamento cirúrgico, 2004-2006
tratamento não cirúrgico da, 2003
Espondilolistese displásica alta, 1843-1853
Espondilolistese grave, 1843-1853
Espondilolistese ístmica do adulto
avaliação clínica, 2007
biomecânica, 2007
diagnóstico por imagem, 2008-2009
história natural de, 2007
incidência e anatomia, 2006-2007
tratamento cirúrgico, 2009-2014
tratamento conservador, 2009
Espondilolistese traumática, 1590-1591
Espondiloptose, 1854
Esporão do tornozelo, classificação, 4221f
Esporão ósseo, 2384f
Esporotricose, 786
Espuma de gelatina, 21
Estabilidade
das fraturas do rádio distal, 2886-2887
tipo pélvica, fratura baseada em, 2796, 2797q
Estabilização
coluna medial, 3910
da articulação sacroilíaca, 2820
das fraturas-luxação do cotovelo "tríade terrível", 2871-2872
de fraturas
em pacientes com espondilite anquilosante, 2027
fratura-luxação instável do tornozelo, 2625
fraturas expostas, 2572
redução cirúrgica e, 2580-2581
do segmento instável ulnar proximal após excisão ulnar distal, 3435-3438
esquelética, para deformidade polegar na palma, 3537
na descompressão toracolombar
anterior, 1613-1615
posterior, 1610-1613
posterior de ombro (Kim et al.), 2492-2495
posterior, na fixação do parafuso anterior odontoide, 1587
quadril, depois de artrite séptica, 769
Estabilização da coluna medial
artrodese isolada da coluna medial (Griesberg et al.), 3910-3912
osteotomia do cuneiforme com abertura para cunha (Hirose e Johnson), 3912
Estabilização esquelética, para a deformidade de polegar na palma, 3537
Estabilização posterior do joelho de Insall-Burstein, 378f
Estação de Clark, 1673f
Estacas ósseas, inserção na tuberosidade tibial (Bosworth), 1137-1138
Estádio residual de osteomielite, 739-740
Estádio de convalescença da poliomielite, 1256-1257
Estádios da flexão lateral da lesão da coluna cervical subaxial, 1594t-1595t
Estádios de compressão de flexão da lesão subaxial na coluna cervical, 1594t-1595t
Estádios de compressão verticais da lesão na coluna cervical subaxial, 1594t-1595t
Estádios de desenvolvimento da síndrome do impacto, 2215q
Estádios de extensão de compressão da lesão subaxial na coluna cervical, 1594t-1595t
Estádios de extensão de distração na lesão subaxial da coluna cervical, 1594t-1595t
Estádios de flexão de distração na lesão subaxial da coluna cervical, 1594t-1595t
Estado imunológico e infecção, 707
Estado nutricional e infecção, 706-707
Estenose, degeneração do segmento adjacente e, 1996-1998
Estenose do canal vertebral degenerativa, 1991q
Estenose espinhal
anatomia, 1990-1991
diagnóstico por imagem, 1992-1995
história natural, 1991-1992
tratamento cirúrgico, 1996-2002
tratamento não cirúrgico, 1995
Estenose espinhal iatrogênica, 1991q
Estenose segmentar, 1994f
Esterilização
de enxertos descartados, 2443-2444
de implante de polietileno, 389-390
de instrumentos de artroscopia, 2362
de tecido de aloenxerto, 2150
Esteroides
injeções epidurais
para espondilolistese degenerativa, 2003
para espondilolistese ístmica adulta, 2009
para estenose espinhal, 1995
nas intervenções da coluna vertebral, 1902t
Estiloidectomia, pseudoartrose do escafoide, 3393
Estimulação elétrica, após a lesão do nervo, 3065
Estimulação elétrica nervosa funcional, 1251
Estimulação eletromagnética
na consolidação da fratura, 2579
tratamento de pseudoartroses, 2980
Estímulo degenerativo, na patela, 2332f
Estrutura dos enxertos ósseos, 13
Estruturas extra-articulares
dano, na artroscopia, 2367-2368
do joelho
ligamentar, 2051-2061
tendinoso, 2049-2051
Estruturas intra-articulares
dano, na artroscopia, 2366
do joelho, 2061

Estruturas ligamentares de joelho, extra-articulares, 2051-2061
Estruturas ósseas do joelho, 2049
Estruturas tendinosas do joelho, extra-articulares, 2049-2051
Estudos de condução nervosa
para a síndrome do túnel do carpo, 3626-3627
para espondilolistese degenerativa de, 2003
Estudos de injeção
discografia, 1911-1915
injeções comuns zigapofisárias, 1908-1911
injeções de cortisona epidural, 1903-1908
para doença do disco intervertebral, 1902-1915
Estudos eletrodiagnósticos, para lesão do nervo, 3063-3064
Estudos hematológicos, na distrofia muscular, 1335
Estudos laboratoriais
no diagnóstico de infecção, 709-710
da coluna vertebral, 1966-1967
para a tuberculose, 774
para neoplasias musculoesqueléticas, 790
Etapas de operações, para a artrite reumatoide da mão, 3549
Excisão da bursa do gastrocnêmio medial de Meyerding e Van Demark, 461
Excisão de adesões, lise artroscópica e, 2443
Excisão de pele excedente "orelha de porco", 3203-3204
Excisão do disco, para escoliose idiopática, 1760-1761
Excisão escafoide distal, 3394
Excisão tangencial, para queimadura térmica da mão, 3469-3471
Excisão vertebral e redução da cifose, 1861-1862
Exercício
cadeia aberta e fechada, 2151-2152
dedo, movimento passivo controlado, 3260f
isométrico, para doença do disco cervical, 1919
manejo pós-operatório, ATJ, 418
programa domiciliar, depois da artroplastia ombro, 559t
Exostectomia, para artropatia de Charcot, 4050-4053
Exostoses
de Turret, 3677-3678
hereditária, 869f
subungueal, 4115-4117
Exploração arterial, fasciotomia do antebraço, 3604-3605
Exposição extrafaríngeas, artrodese occipitocervical anterior por, 1636-1637
Exposição fisária em torno do joelho (Abbott e Gill, modificada), 1056
Extensão, anquilose extra-articular do joelho na, 2192-2194
Extensões da haste, revisão ATJ, 437-438
Extensor da alavanca do braço, 387f
Extensor digital comum, 699f
do indicador, como doador de enxerto, 3268
Extensor longo dos dedos, 27f
Extensor ulnar do carpo, 122f
interposição de "enrolado", 2958f
tenodese
e tenodese do flexor ulnar do carpo, 3437-3438
e transferência do pronador quadrado, 3435-3437
Extrator com condutor colhedor, 2416f-2417f
Extravasamento de fluidos, durante a artroscopia do ombro, 2464
Extremidade inferior
acidente vascular cerebral, 1247-1248
artrogripose múltipla congênita, 1319-1321
transferência livre de tecido em, 3140
Extremidade superior
acidente vascular cerebral adulto afetando, 1250-1251
envolvimento com paralisia cerebral, 1244-1246
múltiplas contraturas congênitas, 1321-1323
reconstrução, na tetraplegia, 3511q
transferência livre em tecido, 3140
Extremidades
escore de gravidade de mutilação das extremidades, 600t
inferior. *Ver* Extremidade inferior
superior. *Ver* Extremidade superior
Extrofia da bexiga, 1114-1116
Extrusão
corpo do tálus, 4160-4161
disco cervical, 141f
disco lombar, 1934f
recorrente, 142f
enxerto ósseo, 1632

F

Facectomia, parcial (seletiva), para contratura de Dupuytren, 3618-3619
Faceta articular cervical, injecção de bloqueio do ramo medial, 1908-1909
Facetas
alterações patológicas, 1896t
zigapofisárias, injeções, 1908-1911
Faixas de biópsia por agulha, 795f
Falange delta, 3775-3777
Falange distal
deslocamento da epífise, 3281f
fraturas, 3343
Falange proximal
mão
base do polegar, luxação, 3308f
encondroma de, 3662f
fratura, 3323-3326
reparo de tendão extensor na área de, 3287
pé
amputação na base do, 616, 618f
contratura fixa em flexão, 3978-3980
e osteotomia de extensão, 3883-3884
osteotomia em cunha de fechamento para correção de deformidade axial, 3972-3973
osteotomia para hálux valgo, 3838-3841
Falanges
mão
ângulos de divergência, 3724f
circundando a reconstrução da polia e, 3271f
encondromatose múltipla, 3663f
falange delta, 3775-3777
fraturas, 3300f
em crianças, 1368-1371
falange média ou proximal, 3323-3346
fraturas-luxação, articulação interfalangeana proximal, 3326-3339
luxações interfalangeanas, 3339-3346
média
osteomielite sequestrante, 3693f
reparação na área do tendão extensor de, 3283
osteotomia com cunha de abertura das falanges terminais (Carstam e Eiken), 3775
proximal. *Ver* Falange proximal, mão
pé
ângulo articular, 3839f
fraturas, 4190
consolidação viciosa de, 2912
em crianças, 1508-1510
luxações, 4187-4190
proximal. *Ver* Falange proximal, pé
Falangização, do quinto metacarpal, 691-692
Falha da reparação cirúrgica
da fratura do quadril, artroplastia total do quadril e, 220
da instabilidade posterior do ombro, 2289q
no ombro anterior, 2280
Falha de diferenciação
sindactilia, 3734-3741
síndrome de Apert, 3740-3741
Falha de formação
deficiências longitudinais
focomelia, 3707-3708
mão leporina (deficiências centrais), 3721-3732
mãos invertidas radiais, 3708-3721
mãos invertidas ulnares, 3732-3734
deficiências transversais
controle protético, 3703-3704
tratamento cirúrgico, 3704-3707
Falha de formação, 3703f
Falha óssea, manejo, no total da substituição do joelho, 412-413
Fasceíte necrosante, 3695-3696
Fasceíte nodular, 949t-951t, 959-960
Fáscia digital, normal e doente, 3615f
Fáscia do sartório, 3144f
Fáscia do tríceps, 566f
Fáscia do tríceps investida, 3149f
Fáscia iliopectínea, 75f-77f
Fasciectomia parcial (seletiva), para contratura de Dupuytren, 3618-3619
Fasciotomia
dupla incisão
técnica de Mubarak e Hargens, 2310-2311
técnica de Rorabeck, 2313-2315, 2315f
dupla mini-incisão (Moushine et al.), 2312-2313
exploração do antebraço e arterial, 3604-3605
incisão única
técnica de Davey et al., 2310
técnica de Fronek et al., 2313, 2314f
mãos, 3605
para síndrome compartimental aguda da coxa (Tarlow et al.), 2308-2309
plantar, 4083
subcutânea, para contratura de Dupuytren, 3617-3621
Fasciotomia com dupla mini-incisão, para síndrome compartimental crônica anterior (Mouhsine et al.), 2312-2313
Fasciotomia plantar (Ward et al.), 4083
Fasciotomia subcutânea, para contratura de Dupuytren, 3617-3621

Fase crônica da poliomielite, 1257
Fase de granulação da unha encravada, 4103
Fase de manutenção de Ponseti, 1001
Fase inflamatória, da unha encravada, 4101-4103
Fases da tendinite calcificada, 2231
Fases de epicondilite, 2238q
Fases de ombro congelado primário, 2229
Fases na progressão da escoliose infantil, 1692f
Fator transformador de crescimento -beta, enxerto ósseo substituto com base em, 2578
Fatores de crescimento
para osteomielite crônica, 739
substituto ósseo com base em, 2578
Fatores de risco
para a ruptura do tendão de Aquiles, 2315q
para complicações da prega flexível, 1468
para doença tromboembólica venosa, 231t
para infecção transmitida por sangue, com redução e estabilização cirúrgica de fraturas, 2581
para o desenvolvimento da ossificação sobre cotovelo, 2247q
para os problemas do pé em pacientes diabéticos, 4041-4042
por MRSA adquirida na comunidade, 709t
Fatores dependentes do cirurgião, em relação à infecção, 707-709
Fatores para prognósticos
para desbridamento artroscópico da osteoartrite do joelho, 469t
para a paralisia cerebral, 1207
para contratura de Dupuytren, 3616
Febre tifoide, 783
Fechamento da ferida
após a irrigação, 2571
na ATJ, 416-418
na bunionectomia, 3804
reparação dural aumentada com cola de fibrina, 1944
Fechamento da ferida assistida a vácuo, 2571
Feixe neurovascular, 3157f
dedo, 3602f
exposição e secção do, 666f
Feixe oblíquo anterior, 563f
Felon, 3686-3687
Femoral, acesso posterolateral, 53
Fêmur
acesso anterolateral (Thompson), 51
acesso lateral, 51-52
para a diáfise proximal e região trocantérica, 57-58
para a superfície posterior no espaço poplíteo (Henry), 56-57
para osteotomia em procedimento de San Diego (McNerney et al.), 1220
acesso medial à superfície posterior no espaço poplíteo (Henry), 55-56
acesso posterior (Bosworth), 53-55
alinhamento assistido por computador, 405f
alongamento
técnica de Cole et al., 1072-1073
técnica de Debastiani et al., 1068-1072
técnica de Ilizarov (modificada), 1071q-1073q
coleta da medula óssea a partir de, 2574-2575
deformidade, revisão femoral complicada por, 299-300
distal. *Ver* Fêmur distal
eixo anatômico, 385f
encurtamento fechado da diáfise (Winquist et al.), 1059-1061
encurtamento, primário, 1095-1097
exposição e preparação para a artroplastia total do quadril, 192-193
granuloma eosinofílico diafisário, 904f
histiocitose, 905f
lesões, 860t-863t
na tíbia, mecanismo de interrupção de, 2079
osteotomia. *Ver* Osteotomia: femoral
osteotomias corretivas após a artrite séptica, 765-766
poliomielite, 1279-1280
proximal. *Ver* Fêmur proximal
ressecção total do fêmur, 838-839
retração de, 314f-315f
rotacionoplastia, 853f
transferência de tensão para, 161-163
zonas em torno da massa de cimento em, 256f
Fêmur distal
condroma, 867f
corte de bloqueio personalizado para, 406
encurtamento metafisário (Wagner), 1058
extensão da osteotomia, e avanço do tendão patelar, 1228
ferida de rifle de alta velocidade, 2197f
fratura patológica, 936f
giroplastia, 852-853
infartos ósseos, 883f
lesões, 860t-863t
osteólise, 263f
osteomielite crônica do terço distal, 736-737
osteotomia, 480-481
ressecção
com artrodese com enxerto, 848
com reconstrução endoprotética, 839-841
e artrodese do joelho, 842-847
rotacionoplastia tipo AI, 851f
Fêmur proximal
artrodese do ísquio, 329
crescimento de, 1160f
deficiência focal, 1036-1048
encurtamento metafisário (Wagner), 1058
fratura patológica, 934f
mieloma múltiplo, 926f-927f
osteotomia derrotatória e em varo para doença de Legg-Calvé-Perthes (Stricker), 1150
osteotomia, 365-366
falha, 222-225
padronização radiográfica, 161f
ressecção, 836-849
na paralisia cerebral, 1222-1223
substituição, 603f
Fenda glútea, limpeza preparatória, 7
Fenda na flexão
e substituição LCP e próteses, 383
igual a extensão da fenda, 404
na retenção LCP do joelho varo ATJ, 407
retangular, 403f
trapezoidal, 436-437
Fenômeno de viraquebrim, 1695f-1696f, 1753
Ferida puntiforme do pé, depois de osteomielite, 740
Feridas abertas
da articulação do joelho, 2195-2197
irrigação e desbridamento das, 2571
laceração do tendão extensor, 3280-3281
Ferimento
espinhal. *Ver* Lesão medular
intraoperatória, para o nervo peroneal, 480f
lesão a frio, classificação da gravidade, 3474q
lesão por esmagamento de dedo mínimo, 3327f
ligamento cruzado, 135-136
mão. *Ver* Mão, lesões agudas
nervos. *Ver* Lesão do nervo
ombro
teste de Hawkins-Kennedy, 2209
teste de Jobe, 2209
punho, avaliação com RM, 146
sesamoide, do hálux, 3884-3889
severidade, efeito sobre o reimplante, 3126
tendões flexores. *Ver* Lesão no tendão flexor
traumático, bursite em torno do joelho, 457
vascular. *Ver* Lesão vascular
Ferimentos de bala
fraturas expostas, 2561-2563
tratamento, 2196f
Ferimentos de bala de alta velocidade, 2561-2562
Ferimentos de bala de baixa velocidade, 2561
Ferimentos nas mãos
congelamento, 3474-3475
danos por injecção, 3475
lesões de extravasamento, 3477-3478
lesões por armas de fogo, 3475
lesões por esmagamento, 3476
queimaduras de radiação, 3472
queimaduras elétricas, 3471-3472
queimaduras químicas, 3473
queimaduras térmicas, 3467-3471
Ferimentos por arma de fogo
ferimentos das mãos com arma de fogo, 3475
fraturas expostas, 2561-2563
Fibras de colágeno, no menisco, 2064f
Fibras nervosas mielinizadas, 3055f
Fibras sensoriais, 3053
Fibrocartilagem
meniscal, 2065
triangular, do punho, 3374f
Fibroma aponeurótico calcificado, 3651t-3653t, 3656-3657
Fibroma aponeurótico juvenil, 3656-3657
Fibroma condromixoide, 894
das mãos, 3651t-3653t
joelho, 899f
punho, 900f
Fibroma juvenil aponeurótico, 3656-3657
Fibromas
condromixoide, 894, 899f-900f
da bainha do tendão, 3651t-3653t
das mãos, 3657, 3671f
desmoplásico, 871, 874f
não ossificado, 869, 870f
subungueal e periungueal, 4117-4118
Fibromas periungueais, 4117-4118
Fibromatose agressiva, 949t-951t, 960
Fibromatose digital infantil, 3651t-3653t, 3656
Fibrose, ligamento colateral medial, 458-459
Fibrose muscular, liberação da contratura intrínseca das mãos com (Smith), 3610
Fibrossarcoma, 924-925, 937t-939t, 962t-964t, 968
das mãos, 3667t, 3670

Fíbula
acesso postolateral (Henry), 34
alongamento, 2922f
correção da diástase, 2922
osteotomia, para a doença de Blount, 1175
proximal, substituição por fíbula distal, 851f
pseudoartrose congênita, 1017-1022
sarcoma de Ewing, 919f
transferência vascularizada livre, 3163-3168
transplantes fibulares integrais, 2977-2978
Fibulectomia, parcial e suporte de peso, 2989
Finalizador de perfuração poplítea Arthrex (*Arthrex Popliteal Drill Stop*), 2436f
Fio de Kirschner
ao londo da prega do cotovelo, 114f
artrodese carpometacarpiana do polegar com (Goldfarb e Stern), 3588-3589
colocação, na redução fechada da fratura radial distal, 2889f
cruzado, 3568f
fixação da luxação da articulação interfalangeana, 3343
na abordagem lateral percutânea para L1 e para L4-5, 1546f
na fixação da fratura da mão, 3297-3298
na fixação interna do maléolo medial, 2618f
na mão reumatoide, 3549
na tenodese de dedo, 3278f
rosca, fusão posterior de C3 a C7 com, 1680
transarticular, redução aberta e fixação com (Doyle), 3345-3346
transestiloide, 2898f
Fio fino, fixador externo com, artrodese tibiocalcânea com, 522-523
Fio guia, 2740f-2741f
Fio guia de redução e inserção, para pregueamento femoral anterógrado, 2705
Fio transestiloide de Kirschner, 2898f
Fios
anexados para tocar a articulação do tornozelo, 2637f
cabo de partilha de carga em figura de oito, 2681
fio de puxar, redução aberta e fixação com (Doyle), 3345-3346
fios-botão de Wisconsin, 1859f
Kirschner. *Ver* Fio de Kirschner
na artrodese atlantoaxial posterior, 1657
na artrodese occipitocervical, 1578-1579, 1660-1661
na estabilização posterior C1-C2 (Brooks e Jenkins), 1589-1590
na fusão posterior C1-C2 (Gallie, modificado), 1581-1582
sublaminares, 1730-1732
Fios de banda de tensão
avulsão da fixação de fratura do calcâneo, 4144f
fixação da patela, 2679-2680
tratamento de fraturas do olécrano, 2873-2874
Fios sublaminares, 1730-1732
instrumentação para haste de Luque com, 1779-1780
na área da espinha bífida, 1858f
Fise fibular distal, posição normal, 1307f
Fisiopatologia
da instabilidade do cotovelo, 2290-2291
da ruptura do tendão de Aquiles, 2315-2316
da síndrome compartimental, 2305-2306
deformidade de supinação, 1325f
semeadura hematogênica, 726f
Fissuras, da fise da falange proximal do hálux, 1510f
Fístulas
arteriovenosa congênita, 3675-3676
sinovial, como complicação da artroscopia, 2369
Fixação axial com pino, da fratura calcânea, 4133-4134
Fixação cimentada
componentes totais do joelho, 416
na ATJ, 390-391
Fixação com botão duplo, 3038f
Fixação com cimento
implante no tornozelo, 487
orifícios de fixação no acetábulo, 192f
orifícios, no *recapeamento* do quadril, 320f
Fixação com dupla-placa, da fratura da diáfise do úmero distal, 2848f
Fixação com parafuso esponjoso
artrodese do quadril com, 326
de fratura de Salter-Harris do tipo II, 1493f
exemplos de parafusos, 2587f
para defeitos tibiais, 413f
para tuberosidade da tíbia, 2263f
técnica de ASIF, 2588-2589
Fixação com parafusos de compressão
artrodese da primeira articulação metatarsofalangeana com, 3844
das fraturas intertrocanterianas, 2732-2736, 2738f
Fixação com pino e arame, 2585
Fixação com pinos
localização
na hemipelve, 2807f
para luxação crônica do cotovelo, 3047f
meio-pino, 2600
na fixação externa de fratura da diáfise da tíbia, 2654
pélvica externa, 2803-2804
Fixação com placa dupla, para fraturas intercondilares do fêmur (Chapman e Henley), 2693-2694
Fixação com placa lâmina
artrodese carpometacarpiana do polegar com, 3588-3589
da fratura femoral subtrocantérica, 2753, 2755f
Fixação coracoclavicular com sutura, 3021
Fixação da haste Gamma, 926f-927f
Fixação da haste medular
com haste Trigen, 1186-1187
na osteogênese imperfeita, 1182-1185
Fixação da haste transilíaca, das fraturas sacrais, 2812f
Fixação da placa de distração, da fratura radial distal, 2895
Fixação da placa-cobra, artrodese do quadril com, 326
Fixação da sutura transóssea, 2835-2837
Fixação das fises, crescimento guiado e, 1699, 1702f
Fixação das placas LISS
das fraturas cominutivas do fêmur, 2593f
das fraturas do fêmur intercondilares, 2693, 2694f
das fraturas do fêmur periprotéticas, 430f
Fixação de fio
cerclagem circunferencial (Martin), 2678
com fixadores de fios circulares, 2600
de fraturas, 2585
do trocânter, 206f
tendão ao osso, 10-11
Fixação de parafusos iliossacrais, percutâneos, 2814-2816
Fixação de parafusos transarticulares
C1-C2, 1657
C1-C2 posterior (Magerl e Seemann), 1587
para a artrite reumatoide de, 2025
Fixação de placas
acesso anterior
na artrodese de tornozelo, 519-520
toracolombar da coluna, 1613-1615
artrodese da primeira articulação metatarsofalangeana com, 3842-3844
artrodese occipitocervical com, 1663-1664
contraforte lateral, 2669
lâmina de placa, artrodese carpometacarpiana do polegar com, 3588-3589
minicondilar, 3323
na artrodese do joelho com, 450-451
no enxerto intercalar humeral, 819f
ombro, 588-589
processo coronoide, 2872f
punho, após a ressecção do tumor de células gigantes, 892f-893f
quadril
placa-cobra, 330
cobra, 326
trocantérica, 207f
Fixação de placas minicondilares, para lesão do metacarpo, 3323
Fixação do fragmento
braçadeira pequena, com pino de contraforte, 2898f
coronoide, 2869
osteocondral, 2537t
Fixação do parafuso do pedículo
C2, 1577
encurtamento posterior e, 1758
fusão posterolateral e de, 1845
na escoliose idiopática, 1737-1745
torácica e lombar segmentar, 1610-1611
Fixação do tendão ao osso, 9-12, 3248-3249
Fixação externa
alongamento tibial com, no nanismo (Park et al.), 1188
após fratura quebra-nozes do cuboide, 4173f
artrodese do tornozelo com, 520-523
compressão da artrodese do joelho com, 445-446
distração dinâmica (Ruland et al.), 3337-3339, 3339f
interdigitantes dinâmicos, 3339
ombro, 584f
técnica de Charnley e Houston, 586q-587q
tratamento de
ATJ infectada, 424
pseudoartrose, 2979
Fixação externa biplanares, artrodese do joelho com, 424f
Fixação externa com distração dinâmica (Ruland et al.), 3337-3339, 3339f
Fixação externa das fraturas
complicações, 2596-2597

consolidações viciosas radiais distais, 2961-2962
desvantagens, 2596
femoral, 2696
femoral distal, 2688
formas e aplicação de fixadores externos, 2598-2602
fraturas da diáfise da tíbia, 2652-2662
dispositivo de Ilizarov, 2656-2659
pinos fixadores, 2654
pseudoartroses, 2991
fraturas do pilão da tíbia
combinado com fixação interna, 2632-2633
e placa fibular, 2633-2638
indicações, 2597-2598
inserção de pino, 2602
pélvica, 2803-2804
radial distal, 2889f
aumentada, 2892
vantagens, 2595-2596
Fixação externa interdigital, dinâmico, 3339
Fixação externa não espalhada, da fratura radial distal, 2891-2892
Fixação externa supra-acetabular, 2805-2808
Fixação interna
com parafuso maleolar, da fratura do metatarso, 4182-4183
com parafusos bioabsorvíveis, na técnica de redução artroscópica (Liljeros et al.), 1479
da fratura do úmero proximal, acesso acromial anterolateral, 2843-2845
das fraturas do sustentáculo do tálus, 4144f
do maléolo lateral, 2620
e redução percutânea, da fratura de Tillaux, 1500
falhas, em fratura do colo do fêmur, 2727-2730
fíbula, para fratura da tíbia, 2662
fusão tibiotalocalcânea com, 524-526
na fusão da coluna lombar, 1646
redução aberta e. *Ver* Redução aberta e fixação interna (RAFI)
redução fechada e, das fraturas do quadril em crianças, 1430-1436
tratamento de pseudoartroses, 2978-2979
eixo da tíbia, 2990
Fixação intervertebral, 1699-1701
Fixação intramedular das fraturas da diafisária do femoral, 2698-2712
com haste flexível bloqueada, 1463-1465, 1466f
erros e complicações da, 2709-2712
fixação aberta, 2701-2702
fixação com haste retrógrada do fêmur, 2708-2709
fixação fechada, 2702
haste anterógrada, 2702-2707
nas fraturas patológicas, 2712-2713
Fixação lombopélvica (Shildhauer), 1617-1620
Fixação metafisária, implante no tornozelo, 489
Fixação óssea do tendão, fixação ao osso, 12, 12f
Fixação parafuso dinâmico, 1440f
condilar, das fraturas distais do fêmur, 2685-2686
Fixação pélvica
fixação de haste única, 1784-1785
instrumentação da haste de Luque, sem, 1779-1780
Fixação percutânea
da fratura da falange em criança, 1369f
da fratura do tornozelo em paciente diabético, 4060f
das fraturas escafoides, 3390-3393
determinar local da incisão para, 1442f
e redução das fraturas ao redor do joelho, 2442
Fixação sacropélvica, 1780-1788
Fixação sacropélvica de Galveston, 1781-1783
Fixação segmentar com fios, artrodese occipitocervical com, 1663
Fixador externo de Ilizarov, 523f, 2602, 2656-2659
Fixador externo dinâmico de ortofixação, 479f
Fixador pélvico antichoque de Ganz, 2808f-2809f
Fixadores de fios circulares, 2600
Fixadores uniplanares, 2600
Flexão
anquilose extra-articular do joelho em, 2195
cotovelo, restauração com
transferência do músculo tríceps (Menelau), 3721
transferências de músculos e tendões, 1290-1294
da articulação metacarpo, 3326f
hálux, acidente vascular cerebral adulto afetando, 1249-1250
mudanças na área patelar de contato com, 388
para a frente, ombro, 585f
Flexor do retináculo, 3629f
Flexorplastia (Bunnell), 1291
Fluoroscopia
capsulotomia do quadril guiada por, 2728-2730
colo e cabeça femorais, 362f
intraoperatória
após inserção da haste intramedular, 2764f
para escoliose adulta, 2020-2021
com intensificador televisivo de imagem de braço C, 5
Fluoroscopia pórtatil com intensificador televisivo, 5f
Focomelia das mãos, 3707-3708
Foliculite bacteriana, complicação da amputação, 608
Fonte de suprimento de sangue suplementar para medula espinhal, 1526
Fontes extra-articulares de dor no quadril
hérnia do esporte, 358
osteíte púbica, 357-358
ressalto interno do quadril, 357
síndrome da dor trocantérica maior, 356-357
Foraminotomia
cervical anterior de, 1924
posterior cervical, 1919-1921
endoscópica completa, 1923
Forças deformantes, sobre fraturas do fêmur subtrocantéricas, 2746f
Forças que atuam sobre o quadril, 159-161
Formato do componente talar, implante de tornozelo, 489
Formato do retalho ulnar hipotenar reverso, 681f
Formato dos parafusos ósseos ortopédicos, 2586f
Forro de polietileno, dissociação do, 241f
Fossa acetabular, 2448f
Fossa intercondilar
exploradas através de defeitos do tendão patelar, 2144f
índice de largura, 2136f
na artroplastia do joelho, 404f
Fossa poplítea
acesso ao nervo tibial em, 3111
lipossarcoma mixoide, 150f
Fragmentação
classificação da fratura coronoide com base em, 2866f
do cimento proximal do fêmur, 274f
Fragmento de estabilização, para pseudoartrose, 2978-2979
Fragmento específico de RAFI, das fraturas radiais distais cominuídas, 2897, 2899f
Fratura acetabular de ambas as colunas, 2777-2780, 2784f-2785f, 2788
Fratura bimaleolar, 2614-2615, 2617f
consolidação viciosa, 2921f, 2921-2923, 2924f
tornozelo fratura-luxação em paciente diabético, 4059f
Fratura condilar em T do úmero, 1402f
Fratura da margem, 1476f, 1477
metafisária, 1481-1483
Fratura de Bosworth, com armadilha fibular, 2622f
Fratura de Colles, consolidadas viciosamente, 2957-2958
Fratura de faceta, com subluxação, 1596
Fratura de Hangman, 1590-1591
Fratura de Jefferson, 1582f
Fratura de Malgaigne, 1424
Fratura do escafoide
carpectomia proximal, 3394-3395
deslocamento instável, 3388
diagnóstico e tratamento, 3386-3403
enxertos ósseos vascularizados
técnica de Kawai e Yamamoto, 3415q-3416q
técnica de Zaidemberg et al., 3416q
etiologia, 3385-3386
não colocadas, estável, 3387-3388
operações de enxerto
técnica de Fernandez, 3412q-3413q
técnica de Matti-Russe, 3411q
técnica de Stark et al., 3414q-3415q
técnica de Tomaino et al., 3413q-3414q
osteonecrose seguinte, 147f
pseudoartorses, 1374f, 3386f, 3392-3393
Fratura do gancho de hamato, 3379f, 3404-3405
Fratura do polegar de Bennett, 3298-3303
Fratura do polegar de Rolando, 3304-3305
Fratura do polo inferior da patela, 1476f
Fratura em língua, do calcâneo, 4133
Fratura estiloide ulnar, ORIF, 2887f
Fratura por estresse, 882
Fratura segmentar da diáfise, 2849f, 2853f-2854f
Fratura transversa
acetabular, 2784f-2785f, 2787
com fratura da parede posterior associadas, 2787
através de S3, 1619f
da diáfise do úmero, 2853f-2854f
Fratura-luxação
articulação interfalangeana proximal, 3326-3339

articulação tarsometatársica, 4168-4181
articulção carpometacarpiana do dedo, 3314
coluna cervical subaxial, 1596-1602
cotovelo, 568f
com lesão de partes moles, 3023-3024
tratamento, 2867-2868
distal da tíbia e fíbula, 2634f
em crianças
atlantoaxial, 1418-1419
Galeazzi, 1383
mão e punho, 1373-1374
C3-7, 1419
envolvendo C6 e C7, 1598f
platô tibial, classificação de Hohl e Moore, 2665-2667
toracolombar, 1608
tornozelo, 2620-2621
instável, 2624-2625
Fratura-luxação de Essex-Lopresti, 2878, 2879f
Fratura-luxação de Galeazzi
classificação, 2885f
em crianças, 1383
tratamento, 2882-2884, 2886f
Fratura-luxação de Monteggia, 2878-2881, 2880f
Fraturas. *Ver também* Pseudoartrose
aberta. *Ver* Fraturas abertas
antebraço. *Ver* Fraturas no antebraço
ao redor do joelho, artroscopia na, 2442
após artroplastia total do tornozelo, 499
classificação das lesões dos tecidos moles, 2555-2558
clavícula. *Ver* Fraturas da clavícula
coluna vertebral. *Ver* Fraturas da coluna vertebral
cominutivas. *Ver* Fraturas cominutivas
condilares. *Ver* Fraturas condilares
consolidação viciosa. *Ver* Fraturas com consolidação viciosa
cotovelo. *Ver* Fraturas do cotovelo
eixo metacarpo ou colo, 3318-3321
em torno do ombro
escapular, 2830-2832
úmero proximal, 2832-2846
falange média ou falange proximal, 3323-3326
fêmur. *Ver* Fraturas do fêmur
fíbula. *Ver* Fraturas da fíbula
fixação
biomateriais do, 2582-2584
formato biomecânico do implante e, 2584-2602
intra-articular. *Ver* Fraturas intra-articulares
mão. *Ver* Fraturas das mãos
metatarso. *Ver* Fraturas Metatarsais
na distrofia muscular, 1334
parafuso de fixação. *Ver* Parafuso de fixação das fraturas
patelar. *Ver* Fraturas da patela
patológica. *Ver* Fraturas patológicas
pé. *Ver* Fraturas do pé
pélvica. *Ver* Fraturas pélvicas
periprotética. *Ver* Fraturas periprotéticas
polegar, 3301f
fratura de Bennett, 3298-3303
fratura de Rolando, 3304-3305
metacarpo, em crianças, 1371-1372
princípios traumatológicos, 2559-2572
quadril. *Ver* Fraturas do quadril
reabilitação, 2602
retardo de consolidação
depois de haste fresada, 2662
modalidades de tratamento, 2971
na fixação externa, 2596-2597
tíbia. *Ver* Fratura da tíbia
tornozelo. *Ver* Fraturas do tornozelo
úmero. *Ver* Fraturas do úmero
Fraturas cervicotrocantéricas
da região femoral, consolidação viciosa, 2939-2940
em crianças, 1428
Fraturas claviculares da diáfise medial, 2824t, 2825q
consolidação viciosa, 2941-2943
Fraturas claviculares laterais, 2830
Fraturas com consolidação viciosa
antebraço
diáfise do rádio e da ulna, 2950-2952
terço proximal do rádio e da ulna, 2947-2950
base do quinto metacarpo, 3317f
calcâneo, 4137-4139
clavícula, 2941-2943
colo do tálus, 4152
colo falangeano, 1371f
deformidade e, 2911-2912
fêmur e quadril, 2932-2940
fratura de Bennett, 3303f
fraturas das mãos, 3346-3350
ossos do carpo, 2967
patela, 2932
pé, 2912-2920
pélvis, 2941
perna
côndilos da tíbia, 2930-2931
diáfise da tíbia e fíbula, 2924-2931
radial ou ulnar, com desvio, 3003
rádio distal, 2953-2967
tornozelo, 2920-2924
úmero, 2943-2947
úmero proximal, 537-538
Fraturas com pronação-dorsiflexão do tornozelo, 2618q
Fraturas cominutivas
acetabular transversal, 2781f
base do polegar, 3308f
corpo do tálus, 4156
corpo navicular, 4167f
dedo médio, 3298f-3299f, 3329f
distal do fêmur, 2687f
fixação externa para, 2597
fratura de Bennett, 3303f
Lisfranc, 4179f
olécrano, 2878
parede posterior do acetábulo, dois níveis de reconstrução, 2785f
patelar, 2680-2682
pilão tibial, 2630f
proximal do platô tibial, 2673-2675
radial distal, RAFI fragmento específico, 2897
condilar em T do úmero, 1402f
toracolombar, graus de severidade, 1607f
Fraturas condilares. *Ver também* Fraturas condilares laterais
das articulações interfalangeanas, 3348f
femoral, 2688-2696
ambos os côndilos, 2933
consolidação viciosa, 2932
medial, 1401-1402
occipital, 1579
tibial, consolidação viciosa, 2930-2931
umeral, conslidação viciosa, 2999-3001
Fraturas condilares laterais
em crianças, 1392-1397
femoral, 2690f
RAFI, 2932
femoral, consolidação viciosa, 2932
redução aberta e fixação, 2670-2671
técnica de fixação, 2688-2689
tibial
osteotomia e fixação interna das, 2931
osteotomia subcondilar e enxerto em cunha para, 2931
úmero, 1392-1397
pseudoartroses, 3000
Fraturas condilares mediais, 2673
Fraturas da cabeça do rádio
consolidação viciosa, 2947
do terço anterior, 1381f
e fraturas do colo do rádio
associada a luxação do cotovelo, 2873
em crianças, 1384-1387
Fraturas da clavícula
complicações e resultados, 2824t
consolidação viciosa
opções de tratamento, 2996-2997
taxa de, 2823-2824
e luxações, em crianças, 1416-1417
eixo medial, 2824t, 2825q
consolidação viciosa, 2942-2943
fixação intramedular, 2826-2830
lateral, 2830
placa e parafuso de fixação, 2824-2826
Fraturas da coluna vertebral
coluna cervical subaxial
faceta da fratura com subluxação, 1596
fraturas estouradas, 1596
fraturas-luxação, 1596-1602
côndilo occipital, 1579
eixos das fraturas, 1583-1591
em crianças, 1417-1420
em pacientes com espondilite anquilosante, 2027
fraturas do atlas, 1582-1583
toracolombar
fraturas por compressão, 1606-1607
fraturas tipo explosão, 1607-1608
fraturas-luxação, 1608
Fraturas da diáfise da tíbia
avaliação de, 2638-2639
consolidação viciosa, 2924-2930
de alta energia, 2640
deformidades dos pés e artelhos, após, 2662
eixo distal, 2646-2647
fixação da fíbula para, 2662
fixação externa, 2652-2662
dispositivo de Ilizarov, 2656-2659
fixadores de pino, 2654
fixação intramedular, 2644-2651
dor anterior do joelho após, 2647
hastes bloqueadas, 2647-2648
fraturas expostas, 2640-2641, 2644f
haste não fresada
protocolo para, 2641f
vs. haste fresada, 2645
imobilização gessada, 2642

indicações para amputação, 2641-2642
não sindicalizadas, 2976f, 2987-2991
placa e parafuso de fixação, 2642-2643
quantidade aceitável de redução com, 2639
terço proximal do eixo, 2645-2646
transfixação por parafusos (ASIF), 2644
tratamento de retardo de consolidação, 2662
Fraturas da diáfise do fêmur
com a cabeça da prótese femoral, 2714
com deslocamento do quadril, 2713-2714
consolidação viciosa, 2933-2938
deformidades angulares da perna após, 1467
e fraturas do colo femoral ipsolateral, 2761-2763
em crianças, 1458-1469
fixação externa, 2696
fixação intramedular, 2698-2712
erros e complicações de, 2709-2712
fresagem aberta, 2701-2702
fresagem fechada, 2702
fresagem femoral anterógrada, 2702-2707
fresagem retrógrada, 2708-2709
nas fraturas patológicas, 2712-2713
fraturas subtrocantéricas, 2713
placa e parafuso de fixação, 2696-2698
pseudoartrose, 2993-2994
tração e imobilização gessada, 2696
Fraturas da diáfise do úmero
com paralisia do nervo radial, 2855
fixação intramedular, 2850-2854
fraturas distais, 2856-2862
periprotético, 2855-2856
placa de osteossíntese
acessos, 2848
complicações, 2849-2850
cuidados pós-operatórios, 2848
escolha do implante, 2847-2848
prótese funcional para, 2846
pseudoartroses, 2998-2999
terço proximal, consolidação viciosa, 2947-2947
tratamento cirúrgico, 2847
Fraturas da diáfise medial, 1466f
Fraturas da diáfise ulnar, e fraturas da diáfise radial, 2881-2884
consolidação viciosa, 2950-2952
Fraturas da diáfise-metafisária, metacarpos, 3332f
Fraturas da fíbula
acima do nível da sindesmose, 2617f
do eixo
consolidação viciosa, 2924-2930
fixador Ilizarov para, 2660f
pseudoartrose, 2991-2992
epifisária, em crianças, 1492-1495
fixação interna, para fratura tibial, 2662
fratura de Bosworth, 2622f
Fraturas da patela
após ATJ, 427
associadas com hemartrose, 2675
classificação das, 2675f
cominutiva, 2680-2682
em crianças, 1475-1477
estresse das fraturas através, 2330
fixação por fio de banda de tensão, 2679-2680
fixação por cerclagem circunferencial (Martin), 2678
patelectomia parcial, 2677, 2680-2682
patelectomia total, 2682
pseudoartroses, 2992
redução aberta e fixação externa, 2677
tratamento, 2676-2680
Fraturas da tíbia
associado com ATJ, 431f
com lesão do LCA lágrima, 2125-2127
condilar, consolidação viciosa, 2930-2931
fraturas expostas
classificação de Tscherne, 2558t
com lesão vascular, 2563f
controle de danos ortopédicos, 2560f
pontuação da gravidade da lesão, 2565q
lábio tibial posterior, 2622-2623
margem anterior da tíbia na articulação do tornozelo, 2623-2624
não unidos
maléolo medial, 2986-2987
tratamento para a infecção, 2981f
Fraturas da tíbia em crianças
da eminência intercondilar, 1477-1479
de Tillaux, 1498-1500
diáfise média e distal da tíbia, 1490-1492
fise proximal da tíbia, 1485-1487
metafisária proximal da tíbia, 1487-1489
triplanar, 1496-1498
tuberosidade da tíbia, 1480-1483
Fraturas das mãos
complicações
consolidação viciosa, 3346-3350
contratura, 3351-3354
pseudoartrose, 3350-3351
diáfise da tíbia, 2640
em crianças
falange, 1368-1371
metacarpo, 1371-1372
fraturas expostas e luxações, 3297
intertrocantérica, 2737f
princípios de tratamento, 3296-3298
técnicas básicas de fratura, 3297-3298
Fraturas de alta energia, 2602, 2625, 2640, 2642, 2652, 2654, 2720, 2733, 2794, 2900
Fraturas de ambos os ossos do antebraço
consolidação viciosa, 2950-2952
hastes intramedulares, 1377f
pseudoartrose, 3001-3002
RAFI, 2882
abordagem volar, 2883f
Fraturas de Chance, toracolombar, 1605
Fraturas de coluna anterior
associado a hemitransversa posterior, 2788
e fraturas de parede anterior, 2786-2787
Fraturas de Monteggia
associado com pseudoartrose ulnar, 3001
consolidação viciosa, 2948
em crianças
antebraço, 1378-1381
articulação do cotovelo, 1389f
Fraturas de pronação-abdução do tornozelo, 2618q
Fraturas de quadril em crianças
recomendações de tratamento, 1428-1436
tipo I, separações transepifisárias, 1425-1427
tipo II, fraturas transcervicais, 1427-1428
tipo III, fraturas cervicotrocantéricas, 1428
tipo IV, fraturas intertrocantéricas, 1428
Fraturas de Salter-Harris
fisária, 1492f
fise da femoral distal, 1469-1473
fise da tibial proximal, 1486f
Fraturas de supinação-adução do tornozelo, 2618q
Fraturas de Tillaux em crianças, 1498-1500
Fraturas de tornozelo com pronação-eversão (rotação externa), 2618q
Fraturas de tornozelo: pilão tibial
acesso posterolateral, 2631-2632
artrodese primária, 2638
fixação combinada externa e limitada interna, 2632-2633
fixação externa e placa fibular, 2633-2638
objetivos do tratamento, 2627
osteossíntese em dois estágios, 2628-2631
redução aberta e fixação com placa, 2628
variantes rotacionais, 2625-2626
Fraturas desviadas
acetabular, 2778-2779
da diáfise do úmero, 2849f
do colo do tálus, 4148-4149
do processo lateral do tálus, 4160f
do úmero proximal, 2835t
fratura da tuberosidade anterior do calcâneo, 4143f
instável, de escafoide, 3388
Fraturas diafisárias do fêmur, em crianças, 1458-1469
Fraturas do acetábulo
após a artroplastia total do quadril, 241-248
avaliação radiográfica, 2774-2777
classificação, 2777-2778
coluna anterior e hemitransversa posterior, 2788
coluna posterior, 2786
com fratura da parede posterior associada, 2787
cuidados pós-operatórios, 2789
duplas-colunas, 2788
em crianças, 1424-1425
em T, 2787
escolha do acesso cirúrgico, 2782-2783
escolha do momento da cirurgia, 2781-2782
parede anterior e coluna anterior, 2786-2787
parede posterior, 2783-2788
pseudoartrose, 2996
resultados e complicações, 2789-2792
secundária à artroplastia total do quadril, 221-222
transversa, 2787
com fratura da parede posterior associada, 2787
tratamento
artroplastia total do quadril, com, 2792-2793
cirúrgico, 2781
conservador, 2778-2781
inicial, 2771
Fraturas do acetábulo do tipo T, 2787, 2796f
Fraturas do Atlas, 1582-1583
Fraturas do Axis
espondilolistese traumática do axis, 1590-1591
odontoide, 1584-1590
Fraturas do calcâneo
consolidação viciosa, 2914-2920
em crianças, 1505-1507
extra-articulares, 4141

intra-articular
avaliação radiográfica, 4124
classificação, 4124-4125
complicações e prevenção, 4134-4135
complicações tardias, 4137-4141
mecanismo, 4123-4124
resultados, 4135-4137
tratamento, 4125-4134
Fraturas do calcâneo, tuberosidade, 4141, 4142f
Fraturas do carpo, 3406t-3407t
Fraturas do colo do rádio
consolidação viciosa, 2947-2948
e fraturas da cabeça radial
associada a luxação do cotovelo, 2873
em crianças, 1384-1387
Fraturas do colo femoral
artroplastia, 2730-2731
classificação, 2719
diagnóstico, 2720
falha de fixação, 2727
fraturas agudas em relação a artroplastia total do quadril, 217-220
ipsolateral, e fraturas da diáfise do fêmur, 2761-2763
osteonecrose e não pseudoartrose, 2727-2730
pseudoartroses, 2995-2996
tratamento
índice de alinhamento, 2720-2722
operatório, 2722-2727
Fraturas do colo femoral ipsolateral e fraturas da diáfise femoral, 2761-2763
Fraturas do côndilo occipital, 1579
Fraturas do cotovelo
cabeça ou colorradial, com deslocamento de ARUD, 2878
cabeça radial, 2864-2866
cabeça radial e colo, associados com deslocamento do cotovelo, 2873
coronoide, 2866
do olécrano, 2873-2878
terço proximal da ulna, com deslocamento da cabeça radial, 2878-2881
Fraturas da cotovelo em crianças
cabeça radial e colo, 1384-1387
capitelar, 1392
côndilo lateral, 1392-1397
côndilo medial, 1401-1402
epicondilar medial, 1399-1401
olécrano, 1387-1388
processo coronoide, 1388
pseudoartrose estabelecida com cúbito valgo, 1397-1399
separação de toda a epífise distal do úmero, 1412-1414
supracondilar, 1402-1412
umeral distal, 1391-1392
Fraturas do diáfise radial
e fraturas da diáfise ulnar, 2881-2884
consolidação viciosa, 2950-2952
terço distal, em crianças, 1375f
Fraturas do domus, do tálus, 4223-4235
Fraturas do fêmur
após a artroplastia total do quadril, 241-248
da cabeça femoral, 2939-2940
na associação com luxação do quadril, 2753-2761
do fêmur distal. *Ver* Fraturas distais do fêmur
em crianças
colo femoral, 1456-1457
fise femoral distal, 1469-1473
fratura patológica, 931f
intertrocantérica, 2731-2744
periprotético supracondilar, 430-431
pseudoartroses, 2992-2996
subtrocantéricas, 2744-2753
Fraturas do fêmur distal, 138f
classificação, 2684
fisário, 1469-1473
fixação dinâmica condilar com parafuso, 2685-2686
fixação externa, 2688
fraturas intercondilares, 2689-2694
fraturas supracondilares, 2696
fraturas unicondilares, 2688-2689
haste intramedular, 2686-2688
placa e parafuso de fixação, 2685
Fraturas do fêmur subtrocanterianas, 1459f, 2744-2753
classificação, 2745
eixo do fêmur, 2713
fixação de placas, 2749-2753
haste intramedular, 2745-2749
pseudoartroses, 2994-2995
Fraturas do fêmur: consolidação viciosa
condilar, 2932
em crianças, 2936-2938
femoral, 2933-2938
região do fêmur cervicotrocantérica, 2939-2940
região trocantérica do fêmur, 2938
supracondiliana do fêmur, 2933
Fraturas do joelho em crianças
eminência intercondilar da tíbia, 1477-1479
lesões no joelho flutuante, 1484-1485
osteocondral, 1483-1484
patela, 1475-1477
tuberosidade da tíbia, 1480-1483
Fraturas do maléolo lateral
isoladas, 2614
laceração do ligamento deltoide e, 2619-2620
pseudoartroses fibulares, 2991
Fraturas do maléolo medial, 1494f-1497f
isolado, 2613-2614
pseudoartrose, 2986-2987
Fraturas do metacarpo
da diáfise ou colo, 3318-3321
de cabeça, 3321-3323
em crianças, 1371-1372
Fraturas do pé
calcâneo, 4123-4141
consolidação viciosa
calcânea, 2914-2920
falanges dos artelhos dos pés, 2912
metatarsal, 2912-2913
tálus, 2913-2914
tarsal, 2913
em crianças
calcâneo, 1505-1507
metatarso e falange, 1508-1510
talar, 1500-1510
tarsal, 1507
em pacientes diabéticos, 4054
falange, 4190
mediopé, 4165-4181
metatarsos, 4181-4186
sesamoide, 4191-4192
talar, 4141-4161
Fraturas do platô tibial
acesso direto posteromedial ao joelho para, 49-50
avaliação, 2667
causas, 2662
classificação da fratura-luxação (Hohl e Moore), 2665-2667
classificação de Schatzker, 2663-2665
cominutiva, 2598f
côndilo lateral, 2675
proximal, 2673-2675
fratura condilar lateral, 2670-2671
fratura do côndilo medial, 2673
lesão ligamentar com fratura condilar, 2671-2672
métodos de tratamento, 2667-2675
redução artroscopicamente assistida e fixação, 2672-2673
Fraturas do platô tibial por depressão da divisão lateral, 2668f
Fraturas do polegar
base do polegar extra-articular, 3301f
fratura de Bennett, 3298-3303
fratura de Rolando, 3304-3305
metacarpo, em crianças, 1371-1372
Fraturas do processo coronoide, 2866
em crianças, 1388
Fraturas do processo lateral do tálus,1501-1503, 4158-4159
Fraturas do punho
em crianças, 1368-1374
escafoide, 3385-3403
gancho hamato, 3379f, 3404-3405
semilunar, e doença de Kienböck, 3408-3414
síndrome da fratura do naviculocapitato, e fraturas capitadas, 3403-3404
trapézio e trapezoide, 3405-3408
Fraturas do quadril
colo do fêmur ipsolateral e eixo, 2761-2763
fraturas da cabeça do fêmur associadas a luxações no quadril, 2753-2761
fraturas do colo femoral, 2719-2731
fraturas intertrocantéricas do fêmur, 2731-2744
fraturas subtrocantéricas femorais, 2744-2753
Fraturas do rádio distal
avaliação da estabilidade, 2886-2887
classificação, 2888t
complicações, 2899-2907
opções terapêuticas
redução aberta e fixação com placas, 2892-2895
tratamento fechado, 2887-2892
restauração anatômica, 2884-2885
Fraturas do sustentáculo do tálus, 4141, 4144f
Fraturas do tálus, 4141-4161
anatomia, 4144-4145
colo, 1500-1501
consolidação viciosa
do colo do tálus, 2913-2914
do corpo do tálus, 2914
cúpula e processo lateral, 1501-1503
da cabeça do tálus, 4145-4147
do colo do tálus, 4147-4155
do corpo do tálus, 4155-4158
do processo lateral ou posterior do tálus, 4158-4159

extrusão do corpo do tálus, 4160-4161
osteocondral, 1503-1505, 4223-4235
Fraturas do tarso
consolidação viciosa, 2913
em crianças, 1507
Fraturas do tipo explosão
coluna cervical subaxial, 1596
toracolombar, 1605, 1607-1608, 1609f
Fraturas do tornozelo
bimaleolar, 2614-2615
fratura-luxação no paciente diabético, 4059f
borda anterior da tíbia distal, 2623-2624
classificação, 2612-2613
consolidação viciosa, 2920-2924
em pacientes com diabetes, 2624
fratura-luxação instável, 2624-2625
fraturas expostas, 2624
fraturas isoladas
do maléolo lateral, 2614
do maléolo medial, 2613-2614
irredutível, 2620-2621
lesão sindesmótica, 2615-2619
maleolar lateral, e ruptura do ligamento deltoide, 2619-2620
papel da artroscopia, 2379
rebordo tibial posterior, 2622-2623
trimaleolar, 2621-2622
Fraturas do trapézio, 3405-3408
Fraturas do úmero, 791f
consolidação viciosa, 2943-2947
distal. *Ver* Fraturas distais do úmero
periprotético, 553f
proximal. *Ver* Fraturas proximais do úmero
pseudoartrose, 2997-3001
Fraturas do úmero distal
classificação, 2856-2857
consolidação viciosa, 2947
em crianças, 1391-1392
pseudoartrose, 3001
RAFI na osteotomia do olécrano, 2859-2862
Fraturas do úmero em crianças
côndilo lateral, 1392-1397
côndilo medial, 1401-1402
eixo e extremidade proximal, 1414-1415
epicondilar medial, 1399-1401
pseudoartrose estabelecida com cúbito valgo, 1397-1399
supracondilar, 1402-1412
úmero distal, 1391-1392
Fraturas do úmero proximal, 551, 1414-1415
avaliação radiográfica, 2834
classificação, 2833
cominutiva, osteonecrose em, 146f
complicações, 2845-2846
consolidação viciosa em varo, osteotomia em valgo para, 2947
terço proximal, pseudoartroses, 2997f
tratamento cirúrgico, 2835-2845
tratamento não cirúrgico, 2834-2835
Fraturas do úmero proximal em quatro partes, 2840
Fraturas do úmero proximal em três partes, 2839
Fraturas dos metatarsos
aguda, 4185-4186
consolidação viciosa, 2912-2913
em crianças, 1508-1510
fraturas por estresse, 4185
metatarso minus, fraturas por estresse do, 3876
pseudoartrose, 2986
quinto metatarso
fratura espiral, 3925f
porção distal, 4184-4185
porção proximal, 4181-4184
Fraturas em avulsão
calcâneas, 4143f-4144f
em crianças
pélvica, 1423
tuberosidade da tíbia, 1480-1483
talar, 4219f
Fraturas em crianças
antebraço, 1374-1383
articulação do cotovelo, 1384-1414
clavícula, 1416-1417
coluna, 1417-1420
epifisiólise femoral (EEFP), 1438-1458
fêmur, 1458-1473
fraturas expostas, 1365-1366
fraturas patológicas, 1366
joelho, 1475-1477
no nascimento, causada por maus-tratos de crianças, 1366
pé, 1500-1510
pélvica, 1420-1425
quadril, 1425-1436
tíbia e fíbula, 1485-1500
tratamento cirúrgico, princípios gerais do,1367-1368
úmero, eixo e extremidade proximal, 1414-1415
Fraturas escafoides estáveis, não desviadas, 3387-3388
Fraturas expostas
amputação *vs.* salvamento do membro, 2563-2564
antibioticoterapia, 2564-2567
calcâneo, 4126-4127
causadas por armas de fogo, 2561-2563
classificação de feridas, 2557f
classificação de, 2557f, 2559q
da pélvis, 2794-2795
das mãos, 3297, 3300f
em crianças, 1365-1366
tibial, 1492f
estabilização, 2572
talar, com extrusão do tálus, 4162f
tibial, 2640-2641
método de Ilizarov na, 2657-2658
tornozelo, 2624
Fraturas extra-articulares do calcâneo, 4141
consolidação viciosa valgo, 2920
Fraturas intercondilares do fêmur distal, 2689-2694
Fraturas intertrocantéricas
classificação, 2731-2732
em crianças, 1428
osteotomia para pseudoartrose, 1435-1436
tratamento
com hastes intramedulares, 2736-2742
com os dispositivos da placa do lado do parafuso, 2732-2736
placa *vs.* fixação da haste intramedular, 2742-2744
Fraturas intra-articulares
condilares, 1370f
cuidado artroscópico assistido, 2543
da base do quinto metacarpo, 3314
da falange proximal, 3324f
da tíbia distal, 2627
de mão e dedos, 3346
metafisária, olécrano, 1389f
rádio distal, consolidação viciosa, 2962-2963
Fraturas intra-articulares calcâneas
avaliação radiográfica, 4124
classificação, 41244124-4125
complicações e prevenção, 4134-4135
complicações tardias, 4137-4141
mecanismo, 4123-4124
resultados, 4135-4137
tratamento, 4125-4134
Fraturas intra-articulares metafisárias, olécrano, 1389f
Fraturas intraoperatórias, na artroplastia total do quadril, 242f-243f
Fraturas invertidas em Y dos côndilos tibiais, 2932
Fraturas irredutíveis, tornozelo, 2620-2621
Fraturas no antebraço
ambos os ossos
hastes intramedulares, 1377f
pseudoartrose, 3001-3002
RAFI, 2882
abordagem volar, 2883f
consolidação viciosa
feixes de rádio e ulna, 2950-2952
terço proximal de rádio e ulna, 2947-2950
eixos de rádio e ulna, 2881-2884
em crianças
terço distal do antebraço, 1374-1376
terço médio do antebraço, 1376-1377
terço proximal do antebraço, 1377-1383
fratura-luxação de Essex-Lopresti, 2878
fratura-luxação de Monteggia, 2878-2881
rádio distal, 2884-2907
Fraturas no processo posterior do tálus, 4160
Fraturas oblíquas do processo odontoide, 1583f
Fraturas ocultas, escafoide, 3387f
Fraturas osteocondrais
do joelho, 2682-2684
em crianças, 1483-1484
do tálus, 4223-4235
em crianças, 1503-1505
Fraturas patológicas
através de cisto ósseo unicameral, 875f
femoral, fixação intramedular em, 2712-2713
fêmur distal, 936f
na osteomielite, 740
no nascimento, causada por abusos de menores, 1366
sistema de pontuação para prevenção, 930t
Fraturas pélvicas
avaliação radiográfica, 2799-2803
baixa energia e alta energia, 2793
camples pélvicos, 2808
classificação, 2795-2799
consolidação viciosa, reconstrução de três tempos, 2941
controle inicial, 2794-2795
em crianças, 1420-1425
fraturas acetabulares, 1424-1425
fraturas por avulsão, 1423
sinais físicos associados, 1423-1424
estabilização da articulação sacroilíaca (Simpson et ai.), 2820

fase de reconstrução, 2808-2820
fixação de parafusos iliossacrais percutâneos, 2814-2816
fixação externa, 2803-2804
pseudoartroses, 2996
Fraturas periprotéticas
acetabular, 247-248
após ATJ, 429-431
da diáfise do úmero, 2855-2856
pós-operatória, 555
femoral, 244
Fraturas por compressão
cuboide, RAFI da, 1507
T12, 1421f
toracolombar, 1606-1607
Fraturas por compressão de Wedge, toracolombar, 1605
Fraturas por estresse
através de patela, 2330, 2331f
do maléolo medial, 2614
do metatarso menor, 3876
dos metatarsos, 1508-1509, 4185
navicular, 4165, 4171f
simulação de tumor, 882
Fraturas posteriores da parede de acetábulo, 2783-2788
Fraturas radiais distais: consolidação viciosa, 2953-2967
avaliação clínica, 2953-2954
avaliação radiográfica, 2954
extra-articulares
com angulação dorsal, 2956-2958
com angulação volar, 2958-2962
incongruência e artrose da ARUD, 2964-2967
intra-articular, 2962-2963
tratamento cirúrgico, 2954-2955
Fraturas sacrais
classificação de Denis, 2806f
e lesões de dissociação espinopélvicas, 1615-1620
fixação da haste transilíaca, 2812f
fixação de parafusos iliossacrais percutâneos, 2814-2816
Fraturas supracondilares
femoral
consolidação viciosa, 2933
fêmur distal, 2696-2696
periprotética, 430-431
pseudoartroses, 2993
úmero, com extensão intra-articular, 2861f
Fraturas supracondilares em crianças, 1402-1412
complicações precoces
lesão da artéria braquial, 1408
lesão do nervo, 1407-1408
síndrome do compartimento, 1408
complicações tardias, 1408-1412
osteotomias, 1409-1412
RAFI, 1407
redução fechada e pinagem percutânea, 1403-1407
Fraturas tarsometatársicas, RAFI de, 4173-4181
Fraturas tipo II de Mason 2865-2866
Fraturas tipo III de Mason, 2866
Fraturas transcervicais em crianças, 1427-1428
Fraturas transcondrais do tálus, 4223-4235
Fraturas trapezoidais, 3405-3408
Fraturas: tratamento cirúrgico
princípios de Lambotte, 2581-2582
redução e estabilização
contraindicações, 2581
desvantagens, 2581
indicações gerais, 2580
tempo de, 2581
tratamento das complicações de, 2603-2606
Fraturas trimaleolares, 2621-2622
Fraturas triplanares em crianças, 1496-1498
Fraturas unicondilares, do fêmur distal, 2688-2689
Fraturas-luxações do cotovelo, 568f
do olécrano, 2874-2878
Essex-Lopresti, 2878
Monteggia, 2878-2881
tratamento, 2867-2868
tríade terrível, 2868-2873
Função imunológica, alteradas, como fator de risco para pé diabético, 4042
Função motora
em lesões dos nervos das mãos
avaliação pós-operatória, 3359
avaliação pré-operatória, 3358-3359
nas lesões dos nervos periféricos, 3058
Fusão atlanto-occipital
achados radiográficos, 1675
tratamento, 1675
Fusão calcaneotibial
amputação de Boyd com, 634f
para fratura do corpo do tálus, 4156
Fusão cervical anterior de Smith-Robinson, 1633-1636
Fusão de 360 graus, descompressão e, 2005-2006
Fusão escafotrapezoidal (Watson), 3453-3454
Fusão escapulotorácica (Diab et al.), 1346-1348
Fusão espinhal
descompressão com
para espondilolistese degenerativa, 2004
para estenose espinhal, 2001
e liberação anterior, para doença de Scheuermann, 1822
in situ, adição de instruções circunferenciais, 1852-1853
instrumentação com, 1701
intercorporal. *Ver* Artrodese
occipitocervical
usando fios e enxerto ósseo, 1578-1579
usando placa modular-haste de construção, 1575-1579
osteotomia anterior e, para cifose congênita, 1832-1833
para escoliose adulta, 2018-2020
para escoliose congênita, 1801-1803
posterolateral *in situ* (Wiltse, modificada), 2011-2012
produtos de enxerto ósseo, 1628-1630
pseudoartrose após, 1647-1648
Fusão espinhal: coluna cervical
acesso anterior de Smith-Robinson, 1633-1636
artrodese cervical anterior e discectomia, 1630-1638
corpectomia cervical anterior e fusão com placa de travamento, 1599-1601
discectomia cervical anterior e fusão com placa de travamento, 1597-1599
fixação subaxial e, 1601-1602
abordagem posterior de C3-C7, 1679-1680
técnicas de C1-C2 posterior, 1580-1582, 1588-1589
Fusão espinhal: coluna lombar
artrodese e excisão do disco anterior, 1639-1640
estudos de enxerto ósseo, 1628t-1629t
fatores que afetam as taxas de fusão, 1647t
fixação interna em, 1646
fusão do anticorpo, 1949, 1950f
no momento da excisão do disco, 1944
posterolateral, 1643-1644
Fusão facetária, para escoliose idiopática, 1719-1720
Fusão femoral com aço, 1041f
Fusão lombar direta lateral anterior, 1544-1545
Fusão lombar intertransversa (Adkins), 1644-1645
Fusão posterior de C1 -C2
com parafusos translaminares em C2 (Wright), 1588-1589
usando barra e parafuso, 1580-1581
utilizando técnica de fiação modificada de Gallie, 1581-1582
Fusão tibiofibular distal, para prevenir a deformidade em valgo progressiva, 3167
Fusão vertebral anterior progressiva, 1835-1836
Fusões combinadas anterior e posterior
para escoliose adulta, 2019-2020
para escoliose congênita, 1801-1804
para mielomeningocele com escoliose, 1858-1860
radiografia pós-operatória, 1882f

G

Gabaritos pré-operatórios
e medição do comprimento intraoperatório da perna, 236
no *recapeamento* do quadril, 312-313
para artroplastia total do quadril, 182-183
Gaiola de malha de titânio, 2005f
Galla e Lobenhoffer acesso direto posteromedial, joelho, 49-50, 51f
Gânglio
lado, 3672-3674
remoção do ramo inferior do nervo supraescapular (Thompson et al.)
Gânglio da raiz dorsal, 1523, 1895
Gangrena gasosa
das mãos, 3696-3697
do tratamento cirúrgico de fraturas, 2604-2605
Geno recurvado
osteotomia de tibia para (Irwin), 1277-1278
tenodese tripla para (Perry et al.), 1278-1279
Gerber subcoracoide teste de colisão, 2209
Gesso pelvipodálico
para fraturas da diáfise do fêmur em crianças, 1462-1465
quadril, aplicação (Kumar), 1086-1088
Giroplastia, 849-855
e artrodese femoropélvica, 1042f
fêmur distal, 851f
técnica de Kotz e Salzer, 852-853
fêmur proximal
envolvendo articulação do quadril (Winkelmann), 855

sem o envolvimento da articulação do quadril (Winkelmann), 853-855
procedimento de Van Nes, 1043-1044
Giroplastia de Kotz e Salzer, fêmur distal, 852-853
Glândula tireoide, 1534f
Glenoide
alargamento da, 550f
anterior, reconstrução da, 2280
condições patológicas do lábrum, IRM para, 144-145
deficiente óssea, 2266f
enxerto ósseo da, 551-552
fraturas, 2826
lágrimas labrais, 2473-2476
mudança capsular com incisão adjacente para, 2282
osteotomia posterior, reconstrução capsular alterada com, 2286-2288
Glenoide, 93f
Glenoideplastia (*ream and run*), 543
Glomangioma, 949t-951t, 958-959
Gota, 494, 3546-3548, 3676
Graduação
da espondilolistese, 1840f
da patologia do manguito rotador, 2224t
da severidade do hálux rígido, 3878t
das lesões periventriculares na paralisia cerebral, 1203t
das lesões teciduais dos tecidos moles nas fraturas fechadas, 2558f
de respostas eletromiográficas na rizotomia dorsal seletiva, 1214t
muscular, para lesão na coluna vertebral, 1566f-1567f
sistema de classificação de Tönnis, para osteoartrite do quadril, 339
Gráfico em linha reta de Moseley, 1050f, 1051q, 1052f
Grampos de Du Toit, modificado, 13f
Grampos de Stone, 12f, 2117f
Grande tuberosidade, fraturas de duas partes, 2838, 2840f
Granulomas
corpo estranho, 3676
eosinofílicos, 899-902, 903f-904f, 2033-2034
da coluna vertebral, 1873-1874
piogênico, das mãos, 3676
Guia de colocação de furos, na osteotomia do metatarso distal (Mitchell), 3814
Guia de introdução do plugue, 1772, 1774f
Guia do parafuso de tenodese 2483f
Guias de broca, 1068f, 4226f

H

Hálux
anatomia arterial, 3172f
articulações interfalangeanas, 22
contratura ou angulação, 986-987
correção do garra de, 4079-4081
deformidades
na mielomeningocele, 1306
tibial após fratura, 2662
extensores longos, como doadores de enxerto, 3268
fissuras da falange fisária proximal, 1510f
flexão, acidente vascular cerebral adulto afetando, 1249-1250
lesões dos sesamoides, 3884-3889
luxação interfalangeana, 4187-4190
medida da pressão sistólica, 4042f
metatarsofalangeana, 22-23
polidactilia, 980-981
pronação, 3794f
retalho envolvente, 3176
segundo dedo do pé, criação de sindactilia para hálux varo, 988-990
sindactilia, 981
transferência de fase única, 3179-3180
transplante da falange do hálux (Toby et al.), 3767-3768
Hálux em martelo
combinado com o dedo em martelo e associado com calosidades duplas, 3987
dermodese interdigital com ressecção articular, 3986-3987
etiologia, 3984
procedimento de Syme terminal, 3987
tratamento, 3984-3987
Hálux extenso, 3876, 3877f
Hálux *minus* intrínseco, 3864-3876
Hálux rígido, 3877-3884, 3878t
classificação da severidade, 3878t
extensão da osteotomia da falange proximal, 3883-3884
queilectomia, 3879-3883
tratamento cirúrgico, 3878-3884
Hálux valgo, 23f, 3793-3877
artrodese da primeira articulação metatarsofalangeana, 3841-3848
complexo com pé chato e bunionete, 3996f
complicações após a cirurgia, 3855-3877
dorsal
desenvolvimento após a cirurgia do pé torto, 1012
na poliomielite, 1260-1261
fatores causadores em, 3795
juvenil e adolescente, 3849-3855
manejo pré-operatório, 3796-3797
na lesão essencial em, 3794-3795
na paralisia cerebral, 1243, 3855
osteotomias
do primeiro metatarso distal, 3812-3825
do primeiro metatarso proximal, 3825-3837
falange proximal, 3838-3841
procedimentos para tecidos moles, 3797-3806
combinada com procedimentos ósseos, 3806-3812
tratamento, 3796q
Hálux valgo dinâmico, correção do, 3874
Hálux valgo do adolescente, 3849-3855
Hálux valgo juvenil, 3849-3855
Hálux varo estático, correção do, 3868-3869
Hálux varos
adquirido, 3864-3876
congênito, 987-990
deformidade, depois da bunionectomia de McBride, 3805f, 3864f-3865f
multiplanar, correção da, 3874
uniplanar, correção da, 3868-3869
Haste anatômica, 171f
Haste anterógrada
das fraturas da diáfise do úmero, 2851, 2854
diáfise femoral (TRIGEN), 2702-2707
Haste com distração temporária (Buchowski et al.), 1746-1747
Haste CPT do quadril, 167f
Haste curta de Aesculap Metha, 172f
Haste de distração
na coluna lombar, 1722f
temporária, 1746-1747
Haste de Küntscher, fixação intramedular da fusão do joelho com, 447f, 448
Haste do tipo "omnifit eON", 167f
Haste do tipo "taperloc", 170f
Haste femoral anterógrada quebrada, extração da, 2711-2712
Haste fresada *vs.* haste não fresada, 2645
Haste intramedular
alongamento femoral com (Cole et al.) 1072-1073
alongamento tibial com (Cole et al.), 1067-1068
artrodese do joelho com, 424-425, 446-449
artrodese tibiotalocalcaneana com, 517f-518f
da fratura trocantérica, 2736-2742
das fraturas claviculares, 2826-2829
das fraturas da diáfise do úmero, 2850-2854
das fraturas de ambos os ossos do antebraço, 1377f
das fraturas do antebraço, 2882
das fraturas do fêmur
em crianças, 1463-1465
fêmur distal, 2686-2688
subtrocantéricas, 2745-2749
das fraturas do úmero proximal, 2837, 2840-2841
das fraturas expostas da tíbia, 2640-2641
estável flexível, de fratura da tíbia (O'Brien et al.), 1491-1492
flexível, da fratura clavicular médio-diafisária, 2942-2943
na fixação da fratura, 2593-2595
fresada *versus* não fresada, 2595
no nanismo (Park et al.), 1188
para o tratamento de
fraturas do olécrano, 2876
pseudoartroses radiais distais extra-articulares, 2960-2961
supracondilar, 430f
vs. fixação de placas, das fraturas intertrocantéricas, 2742-2744
Haste intramedular, e enxerto ósseo, 1020-1021
Haste intramedular aberta, das fraturas da diáfise femoral, 2701-2702
Haste intramedular com cimento com antibiótico, para osteomielite crônica, 736-737
Haste intramedular das fraturas da diáfise da tíbia, 2644-2651
com hastes bloqueadas intramedulares, 2647-2648
dor anterior do joelho depois da fixação com haste, 2647
eixo distal, 2646-2647
fresada *vs.* haste não fresada, 2645
terço proximal do eixo, 2645-2646
Haste intramedular de Williams, e enxerto ósseo, 1020-1021
Haste intramedular fechada
fraturas da diáfise do fêmur, 2702
técnica de Verstreken et al., 1377
Haste medular telescópica, no fêmur para osteogênese imperfeita (Bailey e Dubow), 1184

Haste modificada com obturador interbloqueado, para osteogênese imperfeita (Cho et al.), 1185
Haste retrógrada
do fêmur, 2708-2709
fraturas da diáfise do úmero, 2851
Haste-guia, 2650f
Hastes bloqueadas, 2594-2595
intramedular, por fratura da diáfise da tíbia, 2647-2648
na haste anterógrada femoral, 2706
Russell-Taylor, 2991
Hastes centromedulares, 2594
Hastes com revestimento poroso extenso, 171f
femoral, 294
Hastes condilocefálicas bloqueadas, 2594-2595
Hastes expansíveis autotravantes, 2852
Hastes intramedulares pediátricas de TriGen, 1465f
Hemangioendotelioma, do ombro, 923f
Hemangioma, 2033
capilar, 957-958
da coluna vertebral, 1874-1875
das mãos, 3651t-3653t, 3658-3671
espinal, 878-880
intramuscular, 949t-951t, 956
tecidos moles, do pé, 151f
Hemangioma tipo vinho do Porto, 957
Hemartrose, como complicação da artroscopia, 2368
Hematoma
como complicação
da amputação, 606
da artroplastia total de quadril, 229
do hálux varo adquirido, 3876
intra-articular, 1444-1445
Hemi-polpa, e primeiro espaço da rede, retalhos livres, 3173-3175
Hemiartroplastia bipolar, artroplastia total do quadril, 366
Hemiartroplastia do ombro
indicações e técnicas cirúrgicas, 540
modificada, 543
para o deslocamento crônico não reduzido, 3045
resultados, 543
resurfacing, 543
Hemiartroplastia do quadril, 2733f
recapeamento, 366
Hemiartroplastia *resurface*
quadril, 366
ombro, 543, 545f
Hemiepifisiodese
convexo anterior transpedicular, 1802-1803
da epífise distal da tíbia, 1308-1309
Hemimelia
fibular, 1032-1036
tibial, 1027-1032
Hemimelia fibular, 1032-1036
Hemimelia fibular, classificação de Achterman e Kalamchi, 1033f
Hemimelia tibial, 1027-1032
Hemiosteodistração com abertura de cunha (Turi), 477-478
Hemipelve, sarcoma de Ewing, 920f
Hemipelvectomia, 653-655
convencional, 655-656
interna, 832, 834f
retalho anterior, 655
técnica-padrão, 653-655
Hemiplegia, na paralisia cerebral, 1204t
Hemiplegia dupla, na paralisia cerebral, 1204t
Hemivértebras
encarcerada, 1798f
excisão, 1804-1810
Hemofilia
artrodese em, 1166
artroplastia total do quadril em, 1163-1164
complicações da, 1166
fatores fornecidos profilaticamente, 1162-1163
relativo à artroplastia total do quadril, 227
sinovectomia em, 1164-1165
Hemostasia em amputações, 605
Heparina de baixo peso molecular, 231-232, 421
Hepatite C, 721
Hérnia
disco cervical, 141f
linha média, 1917-1918
disco lombar, 142f, 1901f, 1932-1933
complicações da excisão do disco, 1942-1944
enxerto de gordura livre de, 1944
disco, 1893-1894
hérnia de esportes, 358
sinovial, como complicação da artroscopia, 2369
Hérnia de disco de abaulamento normal, 1934f
Hérnia de disco leve, 1918
Hérnia de esporte, 358
Hérnia recorrente, do disco lombar, 1944
Hérnia sinovial, complicação da artroscopia, 2369
Hibernoma, 949t-951t
Hidrocefalia associada com a mielomeningocele, 1298
Hidrocortisona suplementar, para níveis de estresse cirúrgico, 465t
Hidrossiringomielia associada com a mielomeningocele, 1298
Hidroxiapatita de Coralline, substituto do enxerto, 16t, 2579
Hiperostose, alterações radiográficas associadas com, 1993q
Hiperparatireoidismo, tumor marrom do, 881-882
Hiperplasia verrucosa, complicação da amputação, 608-609
Hipersensibilidade ao látex, associada com mielomeningocele, 1298-1299
Hipoplasia lombar infantil de, 1836
Histiocitoma
fibroso benigno, 869, 872f
fibroso maligno, 924-925, 937t-939t, 960-966, 3668f
Histiocitose, 899-904, 905f
células de Langerhans, 899-904
Histologia
das lesões ósseas, 860t-863t
do condrossarcoma, 915-916
do histiocitoma fibroso maligno e fibrossarcoma, 925
do mieloma múltiplo e plasmocitoma, 925
do sarcoma de Ewing, 918
dos tumores malignos dos ossos, 937t-939t
Histoplasmose, 785

I
Identificação das raízes dorsais, na rizotomia posterior seletiva, 1212-1213
Ilha artéria digital de ponta reversão, 681f
Ilhas ósseas, 864-865, 866f
Ílio, 59f, 61f
acesso do, 86-87
cortes coronais, 20f
defeito no, após a remoção de grande enxerto, 22f
osteomielite, 742
osteossarcoma do, 827f
separação dos músculos a partir do, 658f
Imagem com fosfato de tecnécio-99m (^{99m}Tc), 712, 728-729
Imagem da ressonância magnética (RM)
avaliação de
infecção óssea e articular, 714
lesão neurológica do plexo braquial, 1324
lesões no ombro, 2214
neoplasias musculoesqueléticas, 790
banda iliotibial, 2090f
confirmatória, para a doença do disco cervical, 1918
contraindicações, 128
cotovelo, 147
coluna, 140-143
joelho, 133-137
na cirurgia oncológica, 149-151
ombro, 143-145
papel na redução cervical imediata, 1569
para a artrite infecciosa, 750
para lesão na coluna vertebral, 1561-1563
pé e tornozelo, 129-132
punho, 145-146
quadril, 137-140
tecnologia e técnica, 127-128
Imagem de ressonância magnética (RM): diagnóstico
artrite reumatoide da coluna vertebral, 2023-2024
doença do disco, 1900-1901
espondilolistese degenerativa, 2003
espondilolistese ístmica adulta, 2008
estenose espinhal, 1993
extrusão do disco cervical, 141f
idiopática adulta e escoliose degenerativa, 2017
infecção espinhal, 1965-1966
lágrima labral, 145f
lesões ligamentares do tornozelo, 4201
pseudoglenoide, 1324f
Imagens de ressonância magnética de gradiente-eco
Imagens ponderadas em densidade de prótons com supressão de gordura do tumor de células gigantes da extremidade distal do rádio, 149f
laceração LCM, 136f
menisco, 134f
tálus, 131f
Imagens sagitais ponderadas em T1
discite pós-operatória, 143f
extrusão do discal lombar recorrente, 142f
Imbricação capsular
medial, 3804
reintervenção, 3858-3862
Imbricação capsular medial, 3804

Imobilização
após deslocamento do ombro, 3040f
da lesão meniscal, 2071
das fraturas do odontoide, 1584
halo veste, 1570-1574, 1573f
para anomalias do odontoide, 1669-1671
Imobilização de contato total, para úlceras diabéticas e infecções, 4042-4043, 4046f
Imobilização do halo veste, 1570-1574, 1573f
para anomalias do odontoide, 1669-1671
Imobilizações subaxilares
para escoliose idiopática do adolescente, 1715
para escoliose idiopática infantil, 1693f
Impactação
atlantoaxial, linha McGregor para medir, 2023
carpo-ulnar, e artrite ARUD, 3427-3431
corpo posterior vertebral, 1750f
Impactação de enxerto ósseo, condução de deficiências do fêmur proximal, 295, 296f
Impacto
após artroplastia total do quadril, 240
após artroplastia total do tornozelo, 500
circunferencial, com fixador de Ilizarov, 2661-2662
femoroacetabular, 341-349, 1457-1458, 2451-2455
flexor longo do hálux, 3934-3937
medular, nas fraturas do enforcado atípicas, 1591f
raiz nervosa, para parafuso do pedículo, 1738f
tornozelo, 2376-2379
trocantérica, 218f
Impacto cam, 341, 2452f
tratamento artroscópico (Mauro et al.), 2454-2455
Impacto do sinal de Neer, 22092209
Impacto femoroacetabular, 2451-2455
após epifisiólise femoral, 1457-1458
artroscopia do quadril e osteocondroplasia combinadas, 345-348
artroscopia do quadril, 349
indicações cirúrgicas, 342-343
luxação cirúrgica do quadril, 343-345
osteotomia periacetabular, 348-349
tipos de, 341
Impacto interno, 2216-2218
Impacto pincer, 341, 2452f
tratamento artroscópico do (Larson), 2453-2455
Impacto subacromial, 2509f
testes clínicos para, 2212t
Impacto subcoracoide, 2216
Impacto ulnocarpal, e artrite da ARUD, 3427-3431
Implantação de condrócitos, técnica de sanduíche, 2181-2182, 2183f
Implantação do gancho
ganchos laminares, 1726-1727
ganchos pediculares, 1724-1725
ganchos no processo transverso, 1725-1726
Implante autólogo de condrócitos, 2183f
Implante de tornozelo STAR, 488f
Implantes
alinhamento, corte personalizado de bloqueio para, 406
design da biomecânica, e fixação da fratura, 2584-2602
dobradiça cinemática II rotatória total do joelho, 381f
LCP- retenção, 385f
para fraturas do acetábulo, 2783f
para placa de osteossíntese para fraturas da diáfise do úmero, 2847-2848
para procedimentos de artroscopia, 2361-2362
seio do tarso, 3957f
sutura de ancoragem, 11f
Implantes do seio do tarso, 3957f
Implantes em dobradiça, na artroplastia do joelho, 381
Impressão basilar, 1671-1674
Imunidade mediada por células, 707
Incidência de Stryker do úmero, 2272f
Incidência de West Point do ombro, 2272f, 2278f
Incisão capsular, em forma de L
na bunionectomia, 3799-3800
para deformidade de bunionete, 4003f
Incisão capsular em forma de L
na bunionectomia, 3799-3800
para deformidade de bunionete, 4003f
Incisão da alça de ombro
parafuso de fixação através de, 587f
técnica de Henry, 92f
Incisão de Bikini, 351f
Incisão de Cincinnati, para o pé torto, 1001-1002, 1004f, 1303f
Incisão de deslizamento do calcanhar, para osteomielite calcânea, 741
Incisão de divisão do calcanhar de Gaenslen, para osteomielite do calcâneo, 741q, 742f
Incisão de Henry do ombro, 92f
Incisão de Ludloff, drenagem pélvica pela, 1978
Incisão de Smith-Petersen, 351f
Incisão dedo mediolateral, 3200-3202
Incisão dorsal, para amputação transmetatarsal, 625f-626f
Incisão em raquete, 658f
Incisão plantar
longitudinal, para neuroma interdigital, 4073
para amputação transmetatarsal, 625f-626f
Incisão por suspensão, 92f
Incisão universal, para ressecções pélvicas, 827, 828f
Incisões das mãos
estabelecimento da incisão, 3199-3200
incisão do dedo, mediolateral, 3200-3202
palmar, 3202
para fasciotomia, 3606f
para liberação do túnel do carpo por mini-incisão da mão aberta, 3629f
para policização, 3719f
polegar, 3202
ulnar transversal, na centralização da mão (Manske et al.), 3712-3713
zetaplastias, por contratura de Dupuytren, 3622f-3623f
Incisões palmares, 3202
Inclinação coronal, mecanismo de, 1405f
Inclinação da asa do sacro, raízes nervosas e, 2815f
Inclinação sacral, 1712f
Incongruência, articulação radioulnar distal, 2964-2967
Incorporação do enxerto, locais e fatores sistêmicos afetando, 17t
Índice de gravidade para instabilidade do ombro, 2274t, 2486t
Índice de massa corporal (IMC)
frequência de lesões coccígenas, 1952t
gravidade da luxação do joelho, 2173
Índice tornozelo-braquial, 2175
Inervação
cutânea
da palma, 3202f
do pé, 3174f
neurossegmentar, dos músculos dos membros inferiores, 1300f
Inervação cutânea
de palma, 3202f
de pé, 3174f
Inervação neurossegmental, dos músculos do membro inferior, 1300f
Infarto ósseo, 882
Infecção. *Ver também* Tuberculose
actinomicose, 783
blastomicose, 785
brucelose, 782-783
coccidioidomicose, 784-785
criptococose, 785
diagnóstico de, 709-716
doença de Lyme, 783-784
equinococose, 786
esporotricose, 786
etiologia, 706-709
febre tifoide, 783
ferida, na cirurgia do disco lombar, 1942t
fúngica, 784
fusão do tornozelo, na presença de, 526
histoplasmose, 785
HIV, 717-721
indicação de amputação, 601-602
micobactérias não tuberculosas, 782
osteíte e artrite viral, 783
pé diabético, 4042-4045
persistente, artrite séptica do quadril complicada, 761-762
pino de tração, com alongamento de membros, 1073
sífilis, 783
tratamento, 716-717
Infecção como complicação
da amputação, 607
da artroplastia do ombro, 556
da artroplastia total do quadril
classificação e diagnóstico, 251-252
controle, 252-254
profilaxia antibiótica, 250-251
reconstrução após infecção, 254-255
da artroplastia total do tornozelo, 499
da artroscopia de joelho, 2443-2444
da artroscopia, 2368-2369
da ATJ, 421-426
da cirurgia de escoliose posterior, 1751
da fixação intramedular femoral, 2712
das fraturas do calcâneo, 4134-4135
das pseudoartroses
esferas de PMMA, 2982
tratamento ativo, 2982
tratamento convencional, 2980-2982
do tratamento cirúrgico das fraturas, 2603-2604
Infecção conjunta periprotética, 422f-423f
Infecção crônica tardia, da artroplastia total do quadril, 253

Infecção da bursa radial, 3691-3692
Infecção da bursa ulnar, 3691-3692
Infecção da ferida operatória
após a cirurgia da escoliose posterior, 1751
espinhal, minimizando, 1970t
na cirurgia de disco lombar, 1942t
Infecção do espaço do disco, em adultos, 1968-1969
Infecção do espaço fascial profundo, 3687-3690
Infecção do espaço peridural, 1969
Infecção do pino de tração
com alongamento do membro, 1073
com fixação da fratura, 2596-2597
Infecção fúngica
da coluna vertebral, 1970-1971
das mãos, 3698
estudos de cultura, 715
osteomielite, 784
Infecção hematogênica aguda, da artroplastia total do quadril, 253-254
Infecção no início do período pós-operatório, da artroplastia total do quadril, 252-254
Infecções da coluna vertebral
biologia da, 1961-1963
brucelose, 1970
diagnóstico da, 1965-1967
drenagem do abscesso por nível anatômico, 1974-1978
epidemiologia da, 1964-1965
fúngica, 1970-1971
história natural da, 1963-1964
piogênico, 1968-1969
pós-operatório, 1969-1970
prognóstico, 1968-1973
tratamento conservador, 1967-1968
tuberculose, 1971-1973
costotransversectomia para, 1985-1986
tratamento cirúrgico, 1978-1986
Infecções das mãos
a partir de mordidas humanas, 3693-3694
abordagem geral, 3681-3682
agentes antibacterianos, 3683t-3684t
agentes antifúngicos e antivirais, 3684t
das articulações dos dedos (artrite séptica), 3692-3693
das bursas radial e ulnar, 3691-3692
em viciados em drogas, 3695
espaço fascial profundo, 3687-3690
espaço na interdigital, 3687
espaço subfascial, 3687
fasceíte necrosante, 3695-3696
fatores que influenciam, 3681
fúngica, 3698
gangrena gasosa, 3696-3697
herpética, 3694-3695
incisão e drenagem, 3682
intencional, 3686-3687
micobactérias, 3697
na AIDS, 3695
osteomielite, 3693
paroníquia, 3685-3686
pioderma gangrenoso, 3698
tenossinovite, 3690-3691
Infecções do espaço subfascial, 3687
Infecções dos espaços subaponeuróticos, 3689-3690
Infecções herpéticas da mão, 3694-3695
Infecções piogênicas da coluna vertebral, 1968-1969
Infecções por micobactérias
das mãos, 3697
não tuberculosas, 782
Infecções por micobactérias não tuberculosas, 782
das mãos, 3697
Infecções pós-operatórias
afetando a artroplastia total do quadril, 250-255
da coluna vertebral, 1969-1970
Infecções tuberculosas apendiculares, tratamento não cirúrgico, 774-775
Infecções virais
artrite, 783
osteíte, 783
Infiltração de betametasona, 1902t
Infiltração local de anestésico, para cirurgia da mão, 3196-3197
Infusão de Baclofen, intratecal contínua, 1209f
Injeção
coccígea, 1953
colagenase de clostridial, da contratura de Dupuytren, 3616
epidural. *Ver* Injeções epidurais
medula óssea, percutânea, 2989-2990
Injeção de bloqueio do ramo medial
articulação da faceta cervical, 1908-1909
articulação da faceta lombar, 1909-1910
Injeção de corticoide
nas intervenções da coluna vertebral, 1902t
para cistos ósseos unicamerais, 873-875
Injeção intra-articular, lombar, 1909
Injecções epidurais
anestesia, para ATJ, 399
cortisona, 1903-1908
esteroide
para espondilolistese degenerativa, 2003
para espondilolistese ístmica do adulto, 2009
para estenose espinhal, 1995
Injeções comuns zigapofisárias
articulação sacroilíaca, 1910-1911
faceta cervical, 1908-1909
faceta lombar, 1909-1910
Injeções de colagenase clostridiais, para a contratura de Dupuytren, 3616
Inserção de sapato personalizado, para amputação transmetatarsal, 615f
Inserção do gancho supralaminar, 1727f
Inspeção intracapsular, na artrotomia, 354
Instabilidade
após cirurgia para os tumores benignos da coluna vertebral, 2030-2031
articulação metatarsofalangeana, 3965-3971
ARUD, correção da consolidação viciosa do antebraço com, 2952
atlanto-ocipital idiopática, 1675
carpo. *Ver* Instabilidade do carpo
cervical
na artrite reumatoide, 2024-2025
na síndrome de Down, 1684-1685
como complicação
na artroplastia do cotovelo irrestrita, 575
na artroplastia do ombro, 554-555
cotovelo, 2291f
crônica, de ARUD, 3424
do desgaste do polietileno, 432f
espinhal
classificação de três colunas, 1604f
fatores relacionados a, 1603q
femoropatelar, 2256t
joelho, classificação, 2090-2092
LCA combinada, 2149
Lisfranc, 4176f
passivo, associado com lesões dos ligamentos do joelho, 2082f
patelar medial, iatrogênica, 2264
perilunar, 3377f
tornozelo, 2379
após lesão ligamentar, 4207-4218
Instabilidade anterior do ombro, 2274-2280, 2484-2491
Instabilidade atlanto-ocipital idiopática, 1675
Instabilidade combinada do joelho, 2092
Instabilidade do carpo
classificação, 3442
colapso avançado escafolunar, 3445
opções de tratamento, 3445-3457
artrodese do punho limitada, 3453-3457
capsulodese, 3451-3453
perilunar progressiva, 3442
procedimentos artroscópicos, 3381q
triquetrolunata e mediocárpica, 3445
Instabilidade do joelho, 1279
Instabilidade do ombro
anterior, 2274-2280, 2484-2491
articulação glenoumeral, 549
multidirecional, 2280-2282, 2495-2497
posterior, 2283-2289, 2492-2495
recorrente, 548
tendão do bíceps
classificação, 2480f
classificação artroscópica de 2356q
Instabilidade do pé, 1260
Instabilidade multidirecional do ombro, 2280-2282, 2495-2497
Instabilidade passiva, associada com lesões ligamentares do joelho, 2082f
Instabilidade patelar medial iatrogênica, 2264
Instabilidade perilunar, 3377f
progressiva, 3442
Instabilidade perilunar progressiva, 3442
Instabilidade posterior do ombro, 2283-2289, 2492-2495
Instabilidade posterorrotativa do joelho, 2092
Instabilidade recorrente
complicação da luxação do quadril, 3015
ombro, artropatia do, 548
Instabilidade rotativa posterolateral
do cotovelo
para reconstrução do ligamento, 2298-2300
teste, 2292f
do joelho, 2092, 2115-2124
Instabilidade rotatória anterolateral do joelho, 2092, 2129
Instabilidade rotatória do cotovelo, póstero
para reconstrução do ligamento, 2298-2300
teste, 2292f
Instabilidade rotatória do joelho, 2092
anterolateral, 2129
posterolateral, 2115-2124
Instabilidade triquetrolunata, 3445
Instabilidade uniplanar do joelho, 2091
Instrumentação
afetando as taxas de fusão na cirurgia da coluna lombar, 1647t

anterior, e fusão, para escoliose no adulto, 2019
dispositivo para medição intraoperatória do comprimento das pernas, 187f
dois hemostatos unidos, 1337f
no alinhamento intramedular e extramedular, 404-405
para a cirurgia da lesão do nervo, 3068
para cirurgia das mãos, 3192f, 3198-3199
para cirurgia dos pés e tornozelos, 3786
para cirurgias do quadril minimamente invasiva, 201f
para encurtamento da diáfise femoral fechada, 1060f
Instrumentação anterior para a escoliose idiopática, 1756-1765
abordagem toracoabdominal, 1759-1764
acesso extraperitoneal lombar, 1760
com *CD Horizon Legacy* de hastes duplas, 1761-1764
complicações e problemas, 1764-1765
endoscópica, 1768-1775
excisão do disco, 1760-1761
Instrumentação: artroscópica
artroscópio, 2358
câmaras de televisão, 2359
cuidado e esterilização de, 2362
instrumentos acessórios
bainhas e trocartes, 2362
eletrocirúrgico, *laser* e RF, 2361
implantes, 2361-2362
lâminas de cortantew, 2361
pinça Basket, 2360-2361
pinça de apreensão, 2361
shaver, 2361
sonda, 2359-2360
tesoura, 2360
quebra de, 2369
sistemas de irrigação, 2362-2363
suporte de perna, 2363
torniquete, 2363
Instrumentação com hastes de crescimento, 1696-1701
Instrumentação com hastes de crescimento duplas sem fusão, 1696-1697
Instrumentação da haste de Luque
com fiações sublaminares, 1779-1780
excisão vertebral com, 1861f
na osteogênese imperfeita, 1879f
Instrumentação de haste única com fixação pélvica, 1784-1785
Instrumentação do parafuso para o pedículo, para escoliose adulta, 2020
Instrumentação segmentar de múltiplo-gancho
complicações e armadilhas, 1733-1737
níveis de fusão e colocação local de ganchos, 1723-1724
planejamento cirúrgico, 1723
posterior, para a doença de Scheuermann, 1822-1823, 1824f
preparação do local e colocação do gancho, 1724-1733
Instrumentação: tratamento de escoliose
anterior, 1756-1765
coluna vertebral posterior, 1722-1723
endoscópica anterior, 1768-1775
segmentar com múltiplos ganchos, 1723-1737
haste de crescimento, 1696-1701
posterior, e fusão, 2018-2019
de haste única com fixação pélvica, 1784-1785
Instrumentos de *laser*, por via artroscópica, 2361
Instrumentos de radiofrequência, artroscópica, 2361
Instrumentos e equipamentos artroscópicos
acessórios, 2359-2362
artroscópio, 2358
braçadeiras de perna, 2363
câmeras de vídeo, 2359
cuidado e esterilização dos, 2362
para artroscopia do punho, 3380
sistemas de irrigação, 2362-2363
torniquete, 2363
Instrumentos eletrocirúrgicos, artroscópicos, 2361
Insuficiência
LCA, 2134-2151
tendão tibial posterior, secundária ao navicular acessório, 3915-3916
Insuficiência renal crônica, relativa à artroplastia total do quadril, 227
Intensificador de imagem, 2842f
Intertravamento com sutura em colchão horizontal, 3244f
Intervalo atlanto-odontal, 1685
Intervenção neurocirúrgica, para a paralisia cerebral, 1211-1213
Intoxicação por chumbo, a partir de ferimentos com arma de fogo, 2197
Iodo, preparação da pele com, 6
Irradiação, por tumores metastáticos da coluna vertebral, 2036-2037
Irrigação
aditivos, 2570t
antibiótico, 708
artroscópica, do joelho séptico, 756f
pós-operatório fechado, para tenossinovite, 3690-3691
Irrigação de ferida, soluções para, 7
Isquemia
na mão, 3465-3467
Volkmann, 3606f
Ísquio
artrodese do fêmur proximal do, 329
osteomielite, 742
osteotomia da parte anterior, 352
ressecção, 829

J

Joanete
dorsal
desenvolvimento após a cirurgia do pé torto, 1012
na poliomielite, 1260-1261
procedimento de Peterson modificado (Aronson et al.), 3853
Joanete de alfaiate, 3996-4004
Joelho
acesso extenso, 46-47
acessos anteromedial e anterolateral, 35-38
acessos diretos
posterior, 47-49
posterolateral, 50-51
posteromedial, para fratura do platô tibial, 49-50
acessos posterolateral e posteromedial, 38-39
acidente vascular cerebral adulto afetando, 1248
artrite reumatoide, 463-468
artrite séptica, 754-756
osteotomia corretiva após, 765-766
calcificações periarticulares dolorosas, 456-457
contratura de flexão, 1310
contratura do quadríceps na infância e na adolescência, 453-455
deformidades
em múltiplas contraturas congênitas, 1320-1321
na mielomeningocele, 1309-1311
desarticulação, 642-645
dor anterior, depois da haste intramedular para fratura da diáfise da tíbia, 2647
e estruturas de apoio
acessos laterais, 42-46
acessos mediais, 39-42
estabilidade ligamentar, com fratura alta da tíbia, 2598
fratura osteocondral, 2682-2684
fusão, para deficiência focal femoral proximal (King), 1043-1044
histiocitoma fibroso maligno, 924f
lesões articulares associadas à hemofilia, 1163f
linfoma, 928f
luxação congênita e hiperextensão, 1024-1025
luxações
aguda, 3010-3012
crônicas não reduzidas, 3030-3031
traumática, 2172-2178
mecânica, 2061-2063
mecanismo extensor
ruptura do, 2330-2338
tendinite de, 2329-2330
momento de abdução, 2132
osteoartrite, 468-481
osteocondrite dissecante, 1139-1140
osteossarcoma ao redor, 603
poliomielite
contratura em flexão do joelho, 1275
joelho recurvado, 1277-1279
joelho instável, 1279
paralisia do quadríceps, 1276-1277
RM para
condições patológicas de meniscos, 133-135
diagnóstico e avaliação, 136-137
lesão do ligamento cruzado, 135-136
sinovectomia na hemofilia, 1164
sinovite crônica, 463
sinovite pigmentada vilonodular, 957f
síndrome do estalo, 455-456
tendinite e bursite, 457-463
tuberculose, 778
Joelho do saltador, 2329-2330
Jovens adultos: dor no quadril
artrite juvenil idiopática, 367-368
artrite reumatoide na idade adulta, 366
artropatia neuropática, 369
avaliação e história, 333-341
displasia do quadril, 349-356
fontes extra-articulares de, 356-358
impacto femoroacetabular, 341-349
osteoartrose, 368-369
osteonecrose da cabeça femoral, 358-366

osteoporose idiopática transitória, 366
protrusão acetabular, 366
Junção da faceta lombar
injeção de bloqueio do ramo medial, 1909-1910
injecção intra-articular da, 1909
Junção intertendínea, 3279f
Junção lombossacral
abordagem transperitoneal anterior, L5 a S1, 1546-1547
fraturas, 1616f

K
Kato et al. técnica, alongamento da calota do metacarpo, 3767
Keppler et al. técnica, acesso deltopeitoral para a luxação posterior do ombro, 3044

L
Lábrum
calcificado, contribuindo para impacto tipo *pincer*, 342f
glenoide
condições patológicas, 144-145
lesões, 2473-2476
lesões, manejo artroscópico, 2450-2451
no deslocamento cirúrgico do quadril, 343f-344f
Laceração de ligamentos
deltoide, 4203f
e fratura maleolar lateral, 2619-2620
joelho, 2098f
ligamento colateral ulnar (LCU), 148f
ligamento cruzado posterior (LCP), 136f
Laceração dural
após cirurgia posterior para escoliose, 1752
depois da toracoplastia endoscópica, 1768
Lacerações da raiz meniscal, 2407
Lacerações do manguito rotador
artropatia, 2228-2229
artroplastia do ombro reversa para, 551
hemiartroplastia do ombro para, 544t
classes de patologia, 2224t
como complicação após artroplastia do ombro, 555-556
da espessura parcial, 2219-2221, 2503-2504
de espessura total, 144f, 2219-2221, 2511-2516
espessura do, 2502f
extensas e irreparáveis, 2221-2228
extenso e retraído, 2517
protocolo de reabilitação, 2505t-2510t
reparo aberto, 2220-2221
Lacerações do tendão
flexor longo do hálux, 3936-3937
imagem ponderada com supressão de gordura por densidade de prótons, 131f
imagens ponderadas em T2, 130f
reparo subescapular (Burkhart e Tehrany), 2517-2520
Lacerações parciais dos tendões flexores, 3250-3251
Laço de Mersilene para reparo do tendão, 2333f
Lâminas de *shaver*, artroscópica, 2361
Laminectomia
para escoliose idiopática, 1749f
para espondilite anquilosante total, 2029f
para espondilolistese ístmica em adultos (Gill et al.), 2010-2011
Laminectomia de Gill, 2010-2011
Lesão condral no joelho, 138f
Lesão da banda sagital, 3287f
Lesão de Bennett (ossificação do ombro), 2523
Lesão de discondrosteose, ressecção (Vickers e Nielsen), 3778-3779
Lesão de flexão-avulsão, mecanismo de, 1480f
Lesão de Hill-Sachs, 2268f, 2498-2500
Lesão de mordida humana nas mãos, 3693-3694
Lesão de primeiro grau do nervo, 3057
Lesão de segundo grau do nervo, 3057
Lesão de sindesmótico, tornozelo, 2615-2619
Lesão de terceiro grau do nervo, 3057-3058
Lesão do corno posterior do menisco, remoção, 2397-2399
Lesão do manguito da face articular, 2504-2511
Lesão do nervo
como complicação da artroscopia, 2367-2368
durante a artroplastia total de ombro, 553
nas luxações traumáticas do joelho, 2174-2175
no braço, devido ao mau posicionamento, 7f
Lesão do nervo femoral, 3104-3105
devido à artroplastia total do quadril, 234
Lesão do nervo fibular comum, 3108-3110
Lesão do nervo: mão
avaliação pós-operatória
avaliação subjetiva, 3359
função motora, 3359
função sudomotora, 3360
avaliação pré-operatória
avaliação da sensibilidade, 3357-3358
função motora, 3358-3359
função sudomotora, 3359
tipo de lesão, 3357
enxertos da ilha neurovascular, 3369-3370
enxertos de nervos, 3362-3364
nervo mediano
na palma da mão, 3368
no punho, 3367-3368
nervo radial superficial, 3368-3369
nervo ulnar
ramo dorsal, 3367
ramo profundo, 3366-3367
nervos digitais, 3364-3369
regeneração do nervo, 3360
reparação primária, 3360
reparo secundário, 3360-3361
sutura de nervos, 3361-3362
Lesão do plexo cervical, nervo acessório espinhal, 3075-3076
Lesão do plexo lombar, 3103-3105
nervo femoral, 3104-3105
Lesão do plexo sacro, 3105-3112
Lesão do tendão calcâneo, 130f
Lesão do tendão flexor
em crianças, 3260-3261
exame, 3238
flexor longo do hálux
ruptura, 3936-3937
tendinite e síndrome do impacto, 3934-3936
flexor longo dos dedos, 3937
formação de aderências, 3237-3238
Lesão em "alça de balde" ou lesão do menisco
deslocada centralmente, 2393f
menisco medial, 134f
ressecção da, 2397
Lesão extensa e contraída do manguito, 2517
Lesão labral superior anteroposterior (SLAP)
fixação artroscópica do tipo II, 2474-2476
protocolo de reparação, 2478t-2479t
Lesão ligamentar volar, punho, 3377f
Lesão medular
classificação neurológica padrão, 1566f-1567f
escoliose em, 1791-1793
imagem da coluna cervical em pacientes sem, 1560f
neurogênica e do choque medular, 1568
principais grupos musculares envolvidos, 1565t
redução vertebral imediata, 1568-1569
tratamento, 1569-1570
Lesão na coluna cervical subaxial (C3-T1)
classificação de Allen e Ferguson, 1594t-1595t
classificação, 1591-1592
luxação da faceta, 1596
escala SLIC, 1595t
fratura da faceta com subluxação, 1596
fraturas do tipo explosão, 1596
fraturas-luxação, 1596-1602
lesões de extensão, 1595-1596
tratamento, 1593-1595
Lesão na coluna vertebral. *Ver também* Lesões específicas na região espinhal
avaliação inicial da coluna, 1558-1559
avaliação neurológica, 1564-1565
critérios para pacientes considerados assintomáticos, 1558t
diagnóstico por imagem, 1559-1563
escala do coma de Glasgow, 1565t
imagem adicional, 1563-1564
manejo inicial de, 1557-1565
pinças de Gardner-Wells, 1563-1564
proteções da coluna, 1559
teste do esticamento, 1564
Lesão nervosa. *Ver também* Lesões nervosas periféricas
classificação, 3057-3058
como complicação de
artroplastia total do quadril, 233-234
fratura radial distal, 2900-2907
fraturas do calcâneo, 4135
fraturas supracondilares em crianças, 1407-1408
considerações gerais de tratamento, 3065
considerações para a cirurgia, 3067-3068
degeneração e regeneração neuronais, 3056-3057
diagnóstico clínico, 3062-3065
nervo cluneal superior, durante a colheta do enxerto ósseo, 1721f
plexo braquial, 3076-3103
plexo cervical, 3075-3076
plexo lombar, 3103-3105
plexo sacral, 3105-3112
regeneração após neurorrafia, 3066-3067
tratamento microvascular, 3120-3122
Lesão parcial da superfície articular do tendão do supraespinhal por avulsão, 2508-2511
Lesão por congelamento, 3474q
Lesão por esmagamento
dedo mínimo, 3327f
falange média, 3335f-3336f
Lesão queratósicas, sob sesamoide tibial, 3888f

Lesão vascular
devido à artroplastia total do quadril, 234-235
lesão da artéria vertebral associada com as fraturas da coluna cervical, 1603
nas luxações traumáticas do joelho, 2174-2175
para parafuso do pedículo, 1738f
Lesões "tríade terrível" do cotovelo, 2868-2873
Lesões arteriais, extremidade superior, 3213
Lesões articulares ulnocarpais
anatomia, 3414
artrodese de punho, 3438-3442
diagnóstico e tratamento, 3414-3415
procedimentos do encurtamento ulnar, 3431-3438
procedimentos para estabilizar AJUD, 3424-3431
síndrome do pilar ulnocarpal, 3428q
Lesões císticas
cisto gangliônico intraósseo, 876-877
cisto epidermoide, 877
cisto ósseo aneurismático, 875-876
cisto ósseo unicameral, 873-875
Lesões da artéria vertebral, 1603
devido à tração, 1671f
Lesões da cartilagem
cartilagem articular
algoritmo clínico para o tratamento, 2419f
do joelho, 2179-2183, 2181t
patelar, 2189f
condroma, 865-866
osteocondroma, 866-869
Lesões da coluna cervical
espondilite anquilosante, 1602
fraturas do atlas, 1582-1583
fraturas do áxis
espondilolistese traumática, 1590-1591
odontoide, 1584-1590
fraturas do côndilo occipital, 1579
imobilização em halo veste, 1570-1574
lesões das artérias vertebrais, 1603
órteses cervicais, 1570-1574
padrões de lesão de dissociação occipitocervical, 1574-1579
perturbação de osteófitos em C6, 1562f-1563f
proteções da tração cervical, 1559
protocolo de avaliação radiográfico, 1574
redução vertebral imediata, 1568-1569
ruptura do ligamento transverso atlantal, 1579-1582
subaxial (C3-T1), 1591-1602
técnicas de fusão de C1-C2 posterior, 1580-1582
Lesões da diáfise, diagnóstico diferencial, 789q
Lesões das mãos, 860t-863t
Lesões das mãos com arma de fogo, 3475
Lesões de arremessador, afetando o cotovelo, 2539
Lesões de dissociação espinopélvica, fraturas sacrais e, 1615-1620
Lesões de extensão
coluna cervical subaxial, 1595-1596
toracolombar, 1608
Lesões de extravasamento das mãos, 3477-3478
Lesões de flexão por compressão, toracolombar, 1605
Lesões de HAGL, 2273, 2273f
Lesões de injeção das mãos, 3475
Lesões de nível lombar superior, mielomeningocele, 1299-1300
Lesões de nível sacral, mielomeningocele, 1299-1300
Lesões de Wringer das mãos, 3476
Lesões do cotovelo
contraturas, 2240-2241
múltipla congênita, 1321
invasão posterior, 2539
ossificação, 2241-2243
tenopatias, 2235-2240
tríade terrível, 2868-2873
Lesões do ligamento cruzado posterior (LCP)
anatomia, 2156
biomecânica, 2157
exame físico, 2157
história natural, 2157
tratamento
complicações da reconstrução, 2172
não cirúrgico, 2157-2158
operatório, 2159-2160
Lesões do nível lombar inferior, mielomeningocele, 1299-1300
Lesões do plexo braquial, 3076-3103
diagnóstico, 3077-3078
etiologia e classificação, 3077
nervo axilar, 3088-3089
nervo mediano, 3100-3103
nervo musculocutâneo, 3089-3090
nervo radial, 3090-3091
nervo supraescapular, 3086-3087
nervo torácico longo, 3088
nervo ulnar, 3091-3100
depois da fixação percutânea, 1403-1406
síndrome de compressão do plexo braquial, 3086
tratamento
abordagem do, 3079-3082
indicações para a cirurgia, 3078-3079
metas cirúrgicas, 3079
Lesões dos tecidos moles: fratura associada
classificação das, 2555-2558
fratura-luxação do cotovelo, 3023-3024
fraturas do acetábulo, 2780-2781
fraturas expostas do calcâneo, 4126-4127
tratamento dos, 2567-2569
Lesões epifisárias, diagnóstico diferencial, 789q
Lesões fibrosas
desmoide cortical, 869
displasia osteofibrosa, 869-870
fasceíte nodular, 959-960
fibroma desmoplásico, 871
fibroma não ossificado, 869
histiocitoma fibroso benigno, 869
fibro-histiocitoma maligno, 924-925, 937t-939t, 960-966, 3668f
imagem e histologia, 949t-951t
displasia osteofibrosa, 870-871
tumores desmoides, 960
Lesões fisárias em crianças, 1363-1365
fraturas martelo ósseo equivalente, 1369f
Lesões flutuantes do joelho, 1484-1485
na fixação externa, 2598
Lesões intramusculares
hemangioma, 949t-951t, 958f-959f
lipoma, 948f
Lesões ligamentares do carpo
artrodese triescafoide, 3453
artrodeses parciais do pulso, 3454-3457
escafocapitato, 3455
escafocapitolunata, 3455-3456
semilunopiramidal, 3456-3457
capsulodese dorsal, 3451-3453
deslocamento anterior do semilunar, 3444-3445
instabilidades triquetrolunata e mediocárpica, 3445
luxações transescafoides perilunares, 3445
opções de tratamento, 3445-3457
reconstrução ligamentar
técnica de Almquist et al., 3449-3450
técnica de Brunelli e Brunelli, 3450-3451
técnica de Palmer et al., 3447
reparo do ligamento, 3446-3447
subluxação rotativa do escafoide, 3442-3443
Lesões ligamentares do joelho: traumáticas
cicatrização do ligamento, 2079-2080
classificação da instabilidade do joelho, 2090-2092
classificação e diagnóstico, 2080-2090
considerações gerais, 2078-2079
considerações sobre o tratamento, 2092-2095
etiologia da, 2079
perturbações do compartimento (colateral) lateral, 2109-2129
perturbações do compartimento (colateral) medial, 2095-2109
mecanismos de interrupção, 2079
Lesões ligamentares do tornozelo
anatomia, 4197-4198
diagnóstico
RM, 4201
teste de estresse anteroposterior, 4200-4201
testes de inversão e eversão de estresse, 4199-4200
entorse do ligamento lateral, 2347t
instabilidade crônica após a lesão, 4207-4218
reparo lateral, 4208-4217
reparação medial, 4217-4218
reparo de rupturas agudas
ligamento deltoide, 4202
ligamentos da articulação tibiofibular distal, 4202-4206
ligamentos laterais, 4206-4207
tratamento, 4201-4207
Lesões lombares e torácicas
classificação, 1603-1605
descompressão, 1608-1615
fraturas por compressão, 1606-1607
fraturas tipo explosão, 1607-1608
fraturas-luxação, 1608
lesões por distração, 1608
lesões de extensão, 1608
tratamento, 1605-1606
Lesões meniscais, 133f
cirurgia para, 2395-2399
classificação, 2067-2068, 2391-2394
diagnóstico, 2068
estudos de imagem, 2070-2071
mecanismo de lesão, 2067
reparo das, 2401-2407
testes de diagnóstico, 2068-2070
tratamento conservador e operatário, 2071-2075
Lesões meniscais complexas, 2399
Lesões meniscais horizontais, 2391, 2399

Lesões meniscais longitudinais, 2391
incompletas, 2397
Lesões meniscais oblíquas, 2393, 2399
Lesões meniscais periféricas, 2391, 2396f
Lesões não neoplásicas
doença de Paget, 880-881
infarto ósseo, 882
osteólise pós-traumática, 882
osteomielite, 882
tumor marrom do hiperparatireoidismo, 881-882
Lesões nervosas periféricas
distrofia simpática reflexa, 3060-3062
efeitos autonômicos, 3060
efeitos motores, 3058
efeitos sensoriais, 3058-3059
etiologia, 3062
Lesões neurológicas
como complicação de cirurgia da escoliose posterior, 1751
devido a artroscopia do ombro, 2527
Lesões no joelho
anquilose extra-articular do joelho
em extensão, 2192-2194
em flexão, 2195
cartilagem articular, 2179-2183
desordens patelares, 2187-2192
feridas abertas da articulação do joelho, 2195-2197
lesões traumáticas agudas dos ligamentos, 2078-2129
classificação da instabilidade do joelho, 2090-2092
diagnóstico, 2080-2090
perturbações do compartimento (colateral) lateral, 2109-2129
perturbações do compartimento (colateral) medial, 2095-2109
ligamento cruzado anterior, 2129-2156
cirurgia de revisão, 2154-2156
ligamento cruzado posterior, 2156-2160
complicações da reconstrução, 2172
luxações traumáticas, 2172-2178
lesões vasculares e nervosas, 2174-2175
menisco
cistos, 2075-2077
reparo e cicatrização, 2065-2067
discoide, 2077-2078
lesões, 2067-2075
osteocondrite dissecante, 2183-2187
plica sinovial, 2178-2179
reconstrução. *Ver* Reconstrução do joelho
Lesões no nível torácico, mielomeningocele, 1299-1300
Lesões no ombro
apresentação clínica e exame físico, 2208-2214
capsulite adesiva, 2229-2230
compressão do nervo supraescapular, 2233-2235
fraturas ao redor do ombro
fraturas do úmero proximal, 2832-2846
fraturas escapulares, 2830-2832
imagem, 2214-2215
laceração da artropatia do manguito, 2228-2229
ombro congelado primário, 2229-2230
ruptura do manguito rotador, 2219-2228
síndrome do espaço quadrilateral, 2232
síndrome do impacto, 2215-2219
tendinite calcificada, 2230-2232
Lesões ósseas, pé e tornozelo, para RM, 129-132
Lesões osteocondrais
aloenxertos do, 2182f
do tálus, 2379, 4223-4235
sistemas de classificação para, 4224t
Lesões por avulsão
bíceps distal, teste de Hook para, 2343f
dedo anelar, 689-690
ligamento glenoumeral, reparo artroscópico, 2497-2498
óssea da tíbia
do LCA, 2133-2134
do LCP, 2159-2160
tendão de Aquiles, 2334f
tendão do tríceps, 2345-2346
Lesões por avulsão horizontal, dos corpos vertebrais, 1605
Lesões por distração, toracolombar, 1608
Lesões semelhantes a tumores
lesões fibrosas, 959-960
lesões sinoviais, 953-956
lesões vasculares, 956-959
tumores da bainha dos nervos, 952-953
tumores do tecido adiposo, 948-952
Lesões sinoviais
condromatose sinovial, 953
imagem e histologia, 949t-951t
SVNP, 953-956
tumor de células gigantes da bainha do tendão, 953
Lesões SLAP
fixação artroscópica do tipo II, 2474-2476
protocolo de reparação, 2478t-2479t
Lesões translacionais, toracolombares, 1605
Lesões traumáticas do FCT
artroscópica com desbridamento das lacerações, 3417-3418
reparação artroscópica da lesão classe 1D, 3420-3422
reparação das lacerações da ulna classe 1B, 3418
reparação transóssea do descolamento foveal, 3418-3419
reparo aberto
das lesões classe 1B, 3419
das lesões classe 1C, 3419-3420
das lesões classe 1D, 3422-3423
Lesões traumáticas dos ligamentos do joelho
cicatrização do ligamento, 2079-2080
classificação e diagnóstico, 2080-2090
classificação e instabilidade do joelho, 2090-2092
compartimento medial (colaterais), perturbações, 2095-2109
considerações gerais, 2078-2079
considerações sobre o tratamento, 2092-2095
etiologia de, 2079
mecanismos de interrupção, 2079
perturbações do compartimento (colateral) lateral, 2109-2129
Leucócitos marcados com índio-111 (^{111}In), 713-714
Liberação aberta do túnel do carpo, 3629-3631
Liberação anterior do ombro (Fairbanks, modificado), 1325-1326
Liberação anterior do quadril, mielomeningocele, 1312
Liberação anterolateral, para deformidade do calcâneo na mielomeningocele, 1305
Liberação artroscópica
e transferência do grande dorsal (Pearl et al.), 1329
lateral, miniacesso medial (Nam e Karzel), 2257-2258
Liberação bipolar, para torcicolo muscular congênito (Ferkel et al.), 1124
Liberação capsular
anterolateral, 1430f
para contraturas do ombro (Scarlat e Harryman), 2524-2525
para correção da luxação congênita do joelho (Curtis e Fisher), 1025
posterior, combinado com alongamento isquiotibial, 1228
Liberação capsular lateral, na bunionectomia, 3801-3802
Liberação cirúrgica
anterior
da coluna torácica ou lombar, 1747
e fusão, para a doença de Scheuermann, 1822
artroscópica, de cotovelo de tenista (Baker e Cummings), 2542-2543
da adução do polegar
técnica de Miura e Komada, 3730
técnica de Snow e Littler, 3728-3730
da contratura do cotovelo anterior (Morrey), 2241
de contraturas intrínsecas das mãos com fibrose muscular (Smith), 3610
do anel congênito, técnicas múltiplas de zetaplastia para, 3770
do dedo em gatilho, 3771
do nervo supraescapular (Lafosse et al.), 2525-2526
do polegar em gatilho congênito, 3771
extensa posterolateral e posteromedial, para o pé torto (modificada de McKay), 1002-1003
fáscia plantar, 3942-3944
liberação radical do flexor, para flexão da contratura do joelho, 1310
para sindactilia, retalhos de pele para, 3737f, 3738-3740
placa plantar, 3875-3876
proximal, do quadríceps (Sengupta; Thompson), 455
tendão, na camptodactilia (Smith), 3774
túnel do carpo, 3627-3635
túnel do tarso, 4065-4066
Liberação da fáscia plantar
para os dedos em garra, 4079
Schon, técnicas de Baxter, 3940-3944
Liberação da origem do flexor-pronador
técnica de Inglis e Cooper, 3530
técnica de Williams e Haddad, 3530-3532
Liberação do iliopsoas (Skaggs et al.), 1217
Liberação do trato iliotibial, para luxação da patela (Hung), 1474-1475
Liberação do túnel do carpo por mini-incisão da mão aberta, 3629, 3630f-3631f
Liberação do túnel osteofibroso (Hamilton et al.), 3935-3936

Liberação em estágio único da banda de constrição congênita circunferencial, 1023
Liberação extensa posteromedial e posterolateral de McKay (modificado), para pé torto, 1002-1003
Liberação fascial
dos compartimentos do antepé, 4176f
para abdução da contratura de quadril, 1313
Liberação lateral
artroscópica, minimamente invasiva (Nam e Karzel), 2257-2258
para a dor patelar, 2257
plicatura medial (Beaty), 1027
Liberação medial, osteotomia do calcâneo distal com, 1007-1008
Liberação percutânea
dedo A1 de longa polia, 3644f
do dedo em gatilho, 3645
Liberação proximal do quadríceps (Sengupta; Thompson), 455, 455q
Liberação radical do flexor, para contratura com flexão do joelho, 1310
Liberação radical plantar-medial (Coleman), 1353
Liberação retinacular lateral, 415, 427
para condromalacia da patela, 2439-2441
para luxação da patela (Hung), 1474-1475
Liberação subperiosteal, do mecanismo do quadríceps lateral (Ogata), 2188
Liberação unipolar, para o torcicolo muscular congênito, 1123-1124
Ligamento acromioclavicular, 814f-815f
Ligamento arqueado, 2059f-2060f
reinserção, 2120f
Ligamento calcaneofibular, 4214f
ruptura, 4206-4207
Ligamento colateral fibular, 38f, 40f
bursite, 459
Ligamento colateral lateral de, 2055
complexo com ligamento anelar, 2300f
reconstrução, 2121f
enxertos, 2127-2128
reparação, 2113f-2114f
soltura, 2871f
Ligamento colateral medial (LCM), 136, 2053
elevação subperiosteal, 400f
lesão, com fratura condilar, 2671-2672
suturado para epicôndilo femoral medial, 2109f
Ligamento colateral radial
cotovelo, 560f
punho, lesões, 3314
Ligamento colateral tibial, 2054f
fibrose e bursite, 458-459
lesões, em fraturas do planalto lateral, 2663f
Ligamento colateral ulnar
articulação do metacarpo, ruptura do, 3309-3313
avaliação da função, 2539
polegar, reconstruções de enxertos anatômicos (Glickel), 3311-3312
reconstrução
oponentoplastia do dedo anelar com (Kozin e Ezaki), 3758-3759
técnica de Altchek et al., 2296-2298
técnica de Andrews et al., 2295-2296
técnica de Jobe, 2293f, 2294-2300
ruptura parcial, 148f
Ligamento conoide, reconstrução anatômica (Mazzocca et al.), 3019-3022
Ligamento coracoumeral, 96f
Ligamento cruzado anterior (LCA)
anatomia, 2129-2130
biomecânica, 2130
cirurgia de revisão de LCA, 2154-2156
complicações cirúrgicas, 2153-2154
história e exame físico, 2130-2131
história natural, 2131-2132
incidência, 2129
reconstrução
artroscópica, 2420
para insuficiência do LCA, 2134-2151
reabilitação após, 2151-2152
resultados da, 2152-2153
reparo de avulsões ósseas do LCA da tíbia, 2133-2134
Ligamento cruzado anterior (LCA), 135-136
Ligamento cruzado posterior (LCP)
ATJ LCP- estabilizada do joelho varo, 407
ATJ-LCP- retenção do joelho varo, 407
balanceamento do, 384, 411-412
LCP- substituição da prótese, 383-384, 403, 419f
papel na ATJ, 382-384
prótese LCP-retenção, 377-378, 381, 385f
reconstrução artroscópica, 2433
Ligamento de Vickers, excisão, e osteotomia em cúpula (Carter e Ezaki), 3779-3780
Ligamento deltoide
laceração e fratura maleolar lateral, 2619-2620
reconstrução
com autoenxerto peroneal longo (Deland), 4217-4218
minimamente invasiva (Jeng et al.), 3912-3917
ruptura aguda, 4202
Ligamento fabelofibular, 2112f
Ligamento femoropatelar medial
reconstrução (Phillips), 2258-2264
reparo aberto, 2255
Ligamento glenoumeral, 2266-2267
avulsão posterior do úmero, 2497-2498
úmero flutuante, avulsão, 2487f
Ligamento inguinal, 830f
Ligamento longitudinal anterior, 1534f
Ligamento medial profundo, 2057f
Ligamento medial superficial, 2057f
Ligamento meniscotibial, lesão no, 2102f
Ligamento mola
reconstrução, utilizando fibular longo, 3904-3905
reparo, 3904
Ligamento nucal, 1550f
Ligamento oblíquo posterior, 2099f-2100f
Ligamento patelomeniscal, 2058
Ligamento patelotibial, reconstrução, com enxerto do tendão (Nietosvaara et al.), 1474
Ligamento popliteofibular, 2058f, 2112, 2124
Ligamento retinacular oblíquo, 3285f
Ligamento talofibular
imbricação, para instabilidade lateral crônica, 4214f
ruptura, 4206-4207
Ligamento talofibular anterior, 4214f
ruptura, 4206-4207
Ligamento talofibular posterior, 4214f
Ligamento transverso escapular, divisão de, 3087
Ligamento transverso profundo do carpo, 3632f
Ligamento trapezoide, reconstrução anatômica (Mazzocca et al.), 3019-3022
Ligamentos. *Ver também* ligamentos específicos
artificial, 2149
cotovelo medial, 2290f
danos artroscópicos para, 23682368
estabilidade, artroplastia do tornozelo, 492-493
joelho, lesões traumáticas agudas, 2078-2129
pé e tornozelo, RM para lesões dos, 129
punho, 3375f
articulação radiocarpal, 3384f
Ligamentos articulares tibiofibular distal, ruptura aguda, 4202-4206
Ligamentos artificiais, 2149
Ligamentos colaterais
aumento com fibular curto, 4210f
ruptura, enxerto de tendão para substituir, 3339-3342
Ligamentos cruzados
danos artroscópicos para, 2367
lesões
com fratura condilar, 2671-2672
RM para, 135-136
reconstrução
artroscópica, 2418-2438
no tratamento do deslocamento do joelho, 2177
tendão patelar suturado para, 643f
Ligamentos dorsais do carpo, reparo do tendão extensor na área de, 3288
Ligamentos interespinhosos, incisões acima, 1718f
Ligamentotaxia, 2597
Limpeza
da mão ferida, 3212-3213
preparatória, de fenda glútea, 7
Linea áspera, 55f
Linfangioma, das mãos, 3651t-3653t, 3671
Linfedema, na síndrome de anel congênito, 3769f
Linfoma, 926
imagem e histologia, 937t-939t
Linfomas ósseos, 926
Linha clivoanal, 1684f
Linha de Chamberlain, 1673
Linha de Fischgold e Metzger, 1673q
Linha de incisão
acesso anterolateral à articulação do tornozelo e tarso, 27f
acesso posterior ao quadril de Osborne, 71f
para acromioplastia anterior aberta, 2217f-2218f
para artrodese occipitocervical anterior, 1637f
para ressecção-artrodese do joelho, 844f-846f
para enxertos fibulares, 18f
Linha de Klein, 1438-1439
Linha de McGregor, 1673-1674
para medir a impactação atlantoaxial, 2023
Linha de McRae, 1673, 1673q
Linha de Wackenheim, 1575f
Linha mista, na revisão de ATJ, 437f
Lipoblastoma, das mãos, 3651t-3653t, 3654

Lipofibroma intraneural
das mãos, 3651t-3653t, 3655
recorrente, 3657f
Lipoma condroide, 948
Lipomas
atípico, 966f
das mãos, 3650-3665
estudo microscópico, 952
imagem e histologia, 949t-951t
intramuscular, do músculo sóleo, 151f
intraósseo, 877, 880f
variantes, 948
Lipomas infiltrantes, das mãos, 3654
Lipossarcoma mixoide
da fossa poplítea, 150f
da região posterior da coxa, 967f
imagem e histologia, 962t-964t
indicadores prognósticos, 966
Lipossarcoma pleomórfico, 962t-964t, 968f
Lipossarcomas
bem diferenciado, 966
imagem e histologia, 962t-964t
mixoide, de fossa poplítea, 150f
Líquido cefalorraquidiano, nas imagens ponderadas em T2 da coluna, 142f
Local de colocação do gancho, níveis de fusão e, 1723-1724
Localizações anatômicas de estenose da coluna vertebral, 1990t
Locomoção com prótese, 606
Lombalgia
baixa, ferramenta de triagem para, 1947t
coccígea, 1952-1953
dorsalgia pós-operatória, 142-143
secundária a amputação, 608
Lordose
e escoliose, na mielomeningocele, 1856-1860
lombar, perda de, 1752
Lúpus eritematoso sistêmico, 3546
Luva flexora, 3208f
Luvas
Biobrane, 3468f
cirúrgica, 707-708
enluvamento duplo, 707
Luxação atlanto-occipital, 1574-1575
Luxação de faceta da coluna cervical subaxial, 1596
Luxação de Lisfranc homolateral, 4180f
Luxação recidivante do cotovelo
anatomia e fisiopatologia, 2290-2291
artroscopia, 2293
exame físico, 2291-2292
tratamento cirúrgico, 2293-2300
tratamento não operatório, 2292-2293
Luxação recidivante do ombro
anatomia
funcional normal, 2265-2267
patológico, 2267-2268
avaliação radiográfica, 2272-2273
cirurgia artroscópica, 2290
classificação, 2268-2269
exame com anestesia e artroscopia, 2273
exame físico, 2270-2271
histórico, 2269
instabilidade do ombro
anterior, 2274-2280
multidirecional, 2280-2282
posterior, 2283-2289
Luxações agudas
articulação acromioclavicular, 3017-3022
articulação esternoclavicular, 3016-3017
cotovelo, 3023-3026
indicações para redução aberta, 3007
joelho, 3010-3012
ombro, 3023
patela, 2253-2264, 3008-3010
quadril, 3012-3016
tornozelo, 3007-3008
Luxações crônicas não reduzidas
articulação acromioclavicular, 3035-3037
articulação esternoclavicular, 3034-3035
articulação tibiofibular proximal, 3029-3030
cotovelo
artroplastia, 3049
deslocamento anterior da cabeça do rádio, 3049
em crianças, 1391
redução aberta, 3046-3048
redução fechada, 3045
joelho, 3030-3031
ombro, 3038-3045
anterior, 3042
posterior, 3043-3044
patela, 3031-3032
quadril
anterior, 3032-3033
posterior, 3033-3034
tornozelo, 3029
Luxações da patela, 137f
aguda, 3008-3010
congênita, 1026-1027, 1026t
crônica não reduzida, 3031-3032
em crianças, 1473-1475
recorrente, 2249-2264
características clínicas, 2250-2251
características radiográficas, 2251-2253
instabilidade patelar medial iatrogênica, 2264
tratamento cirúrgico, 2255-2264
tratamento conservador para, 2253-2254
Luxações do cotovelo
fraturas radiais de cabeça e colo associadas com, 2873
não reduzida crônica
redução aberta, 3046-3048
redução fechada, 3045
simples, 2867
Luxações do joelho de alta velocidade, 2173
Luxações do joelho de baixa velocidade, 2173
Luxações do quadril
aguda, 3012-3016
anterior, manobra de redução para, 2759-2761
após a artroplastia total do quadril, 237-241
artroplastia total do quadril pelo acesso posterolateral com, 185-188
e fraturas da cabeça femoral, 2753-2761
fragmentos encarcerados no acetábulo após redução fechada do, 2781
fratura da diáfise do fêmur com, 2713-2714
irredutível, 2772f
na mielomeningocele, 1313-1316
na paralisia cerebral, 1218-1224
padrões em recém-nascidos, 1082-1083
paralítica, 1284
posteriores, manobras de redução para, 2756-2759
redução tardia
luxações anteriores, 3032-3033
luxações posteriores, 3033-3034
traumática, 1436-1438
Luxações intra-articulares, da patela, 3010
Luxações recidivantes recorrentes
articulação esternoclavicular, 2264-2265
cotovelo, 2290-2300
crônica, 1390-1391
ombro, 2265-2290
patela, 2249-2264
quadril, 2264
tendão fibular, 2348f
Luxações teratológicas, 1091-1092
Luxações transescafoides perilunares, 3445
Luxações traumáticas do joelho, 2172-2178
classificação, 2173-2174
exame e avaliação radiográfica, 2174
lesões associadas, 2175-2176
lesões vasculares e nervosas, 2174-2175
tratamento, 2176-2178
Luxações. *Ver também* Luxações agudas; Luxações antigas não reduzidas
anterior, do semilunar, 3444-3445
articulação interfalangeana do hálux, 4187-4190
atlanto-occiptal, 1574-1575
cirúrgica
da articulação metatarsofalangeana, 3980
do quadril, 343-345, 2762f
congênito
da cabeça do rádio, 1127-1128
de joelho, hiperextensão e, 1024-1025
cotovelo
aguda, 3023-3026
simples, 2867
dedo, articulação metacarpofalangeana, 3314-3318
faceta, coluna cervical subaxial, 1596
interfalangeana, 3339-3346
não diagnosticada, 3342-3343
joelho
aguda, 3010-3012
traumática, 2172-2178
mãos, 3297
metacarpofalangeana, desvio ulnar e, 3561-3562
ombro. *Ver* Luxação recidivante do ombro
patela. *Ver* Luxações de patela
patológica, na artrite séptica aguda do quadril, 759-762, 760f
polegar
articulação carpometacarpiana, 3305-3307
articulação do metacarpo, 3307-3308
quadril. *Ver* Luxações do quadril
recorrente. *Ver* Deslocamentos recorrentes
sacroilíacas, fixação do parafuso posterior (Matta e Saucedo), 2813-2816
sesamoide tibial, 3805f
subtalar, 4161-4165
tendão extensor na articulação metacarpofalangeana, 3287
teratológico, do quadril, 1091-1092

M

Má redução
das fraturas do calcâneo, 4135
fraturas do colo femoral, 2729f

Má rotação, do componente femoral, 239f
Macrodactilia
dos dedos do pé, 982-984
dos dedos, 3750-3753
tratamento, 3751-3753
Maléolo
acesso anterior, 27-28
fraturas em crianças, 1494f
no acesso medial ao tornozelo, 30
Malformação de Arnold-Chiari, associada à mielomeningocele, 1298
Malposição
da fratura do escafoide em pseudoartrose, 3398-3399
dos componentes patelofemorais, 426
Manchas café com leite, 3660f
Manguito rotador
avaliação artroscópica, 2471q
condições deficientes em, 549q-550q
condições patológicas, RM para, 144
integridade, testes para, 2213f
reparar, após a inserção do haste para fratura umeral, 2844f
tendinite calcárea, 2522
transferência do músculo, 1329f
Manguito rotador em forma de L, 2512f
Manipulação fechada, para congelado primário do ombro, 2230
Manobra de Lefkowitz, 3015f
Manobra de redução de Allis, 2758, 2759f, 3015f
Manobra de redução de Bigelow, 2758-2759, 2760f
Manobra de redução de East Baltimore, 2756-2758, 3015f
Manobra de redução de Stimson, 2759, 2760f, 3015f
Manobra de rotação de Rod, 1729, 1736-1737
Manobras corretivas para deformidade da coluna vertebral, 1723
Manobras de redução
para luxação do quadril anterior, 2759-2761
para luxação do quadril posterior, 2756-2759
Manômetro aneroide, torniquetes, 4
Manual da embalagem do cimento, 200f
Mão
anatomia seccional, 3687f
contraturas musculares intrínsecas estabelecidas, 3608-3610
dissecação
para a transferência de fase única do hálux, 3181-3182
para transferência do retalho no polegar, 3177-3178
para transplante do segundo ou terceiro dedo, 3184
distonia focal, 3478
monitoração da pressão do compartimento (Lipschitz e Lifchez), 3604
músculos da, 3602f
posturas disfuncionais, 3478-3479
problemas isquêmicos, 3465-3467
síndromes intencionais das mãos, 3479
zonas flexoras, 3251f
Mão, anomalias congênitas
camptodactilia, 3771-3774
dedos em gatilho congênitos, 3770-3780
deformidade de Kirner, 3775
deformidade de Madelung, 3777-3780
diagnósticos em pacientes de Yokohama, 3702t
duplicação, 3741-3750
dimelia ulnar, 3748-3750
polegar trifalangeana, 3745-3747
polidactilia central, 3748
polidactilia pós-axial, 3747-3748
polidactilia pré-axial, 3742-3745
embriologia, 3702-3703
falange delta, 3775-3777
falha de diferenciação
sindactilia, 3734-3741
síndrome de Apert, 3740-3741
falha de formação
deficiências longitudinais, 3707-3734
deficiências transversais, 3703-3707
hipercrescimento, 3750-3753
hipocrescimento
hipoplasia de mãos e dedos, 3764-3768
hipoplasia do polegar, 3753-3764
incidência e classificação, 3701-3702
princípios de tratamento, 3701
síndrome da banda de constrição congênita, 3768-3770
Mão, artrite
artrite psoriática, 3546
artrite reumatoide. *Ver* Artrite reumatoide da mão
deformidades do polegar
classificação, 3569-3589
osteoartrite, 3570-3589
esclerodermia, 3548
gota, 3546-3548
lúpus eritematoso sistêmico, 3546
osteoartrite, 3545-3546
síndrome de Reiter, 3546
tratamento conservador da sinovite e tenossinovite, 3548-3549
Mão, lesão do nervo
avaliação pós-operatória
avaliação subjetiva, 3359
função motora, 3359
função sudomotora, 3360
avaliação pré-operatória
avaliação da sensibilidade, 3357-3358
função motora, 3358-3359
tipo de lesão, 3357
enxertos da ilha neurovascular, 3369-3370
enxertos de nervos, 3362-3364
nervo mediano
na palma da mão, 3368
no punho, 3367-3368
nervo radial superficial, 3368-3369
nervo ulnar
no punho, 3366
ramo dorsal, 3367
ramo profundo, 3366-3367
nervos digitais, 3364-3369
regeneração do nervo, 3360
reparação primária, 3360
reparo secundário, 3360-3361
sutura de nervos, 3361-3362
Mão, lesões agudas
cobertura de pele, 3233-3234
enxertos e retalhos, 3216-3232
exame, 3211-3213
fechamento da pele
considerações para, 3213-3214
métodos e indicações, 32143214-3216
história, 3211
lesões arteriais, 3213
ordem de reparação tecidual, 3213
Mão de vidro de Opera (principal *en lorgnette*), 3545f
Mão invertida, radial, 3708-3721
Mão paralítica
desequilíbrio muscular, 3483
função intrínseca dos dedos, restauração da, 3497-3503
paralisia dos nervos periféricos, 3503-3509
princípios de transferência do tendão, 3485-3486
restauração da apreensão
paralisia grave a partir do dano na medula cervical espinhal, 3509-3520
restauração da abdução do dedo indicador, 3496-3497
restauração da abdução do polegar, 3492-3496
restauração da deformidade do polegar, 3486-3491
Mão psicoextendida, 3478-3479
Mão psicoflexionada, 3478-3479
Mão tortas radiais, 3732-3734
Mãos e dedos hipoplásicos, 3764-3768
Mãos em espelho, 3748f-3749f
Mãos em fenda, 3721-3732
mensuração da divergência radiográfica, 3724f
teoria da supressão de Maisels, 3721-3723, 3724f
Mãos em garra, 3484f, 3509
Mãos torta radial, 3708-3721
Marcos do desenvolvimento na paralisia cerebral, 1207t
Margem cirúrgica ampla, 802
Margem cirúrgica intralesional, 801-802
Margem cirúrgica marginal, 802
Margem cirúrgica radical, 802
Margens cirúrgicas
classificação de, 3650t
para neoplasias musculoesqueléticas, 801-802
Marsupialização eponíquia, 3685-3686
Materiais bioabsorvíveis
na fixação da fratura, 2583-2584
unhas, na técnica de redução artroscópica (Liljeros et al.), 1479
Matriz óssea desmineralizada, 16t, 1628t-1629t, 2576-2578
Mau alinhamento
após artroplastia total do tornozelo, 499
femoropatelar, 2254-2264
na fratura da diáfise da tíbia, 2639
varo, devido ao ponto de partida lateral para portal, 2748-2749, 2752f-2753f
Maxilectomia subtotal
acesso retrofaríngeo lateral, 1666-1667
maxilotomias extensas e, 1529-1533
Maxilectomia subtotal de Cocke et al., 1531-1533
Maxilotomia estendida, e maxilectomia subtotal, 1529-1533
Mecânica do joelho, 2061-2063
Mecanismo extensor
de dedo, 3284f
do hálux, transferência do tendão do flexor longo dos dedos para, 3968-3971

do joelho
ruptura do, 2330-2338
tendinite do, 2329-2330
Mecanismo do quadríceps do joelho, 2049
lateral, lançamento subperiosteal, 2188
Mecanismos secundários da lesão na coluna vertebral, 1568
Medicamentos perioperatórios para artrite reumatoide, 465t
Medicamentos que afetam a consolidação da fratura, 2574q, 2580
Medição das curvaturas, 1707-1708
Medição do "arco do teto", 2776f
Medidas sagitais segmentares da coluna vertebral, 2015f
Medidor da torção de Perdriolle, 1710f
Mediopé
amputações, 623-624
de Chopart, 624
artropatia de Charcot do, 4053-4054, 4058f
cavo, 4087-4089
colunas do, 4023f
fraturas e luxações, 4165-4181
tratamento para a artrite
artrodese cuneiforme medial do primeiro metatarso, 4025
artrodese do mediopé, 4025-4029
artroplastia de interposição tarsometatársica, 4027-4029
Medula espinhal
amarrada, associada a mielomeningocele, 1298
anatomia, 1523
circulação, 1526-1527
compressão, cifoescoliose com, 1867
descompressão anterior e fusão, 1833
monitoramento pré-operatório, 1716-1717
Medula óssea
coleta do fêmur, 2574-2575
injeção percutânea, 2989-2990
Meios de contraste hidrossolúvel, mielográfico, 1898
Melanoma maligno
da unha, 4119
das mãos, 3667t, 3669-3670
Membrana interóssea, 33f
Membro isquêmico
amputação transfemoral, 648
amputação transtibial, 640-642, 641f
Membro não isquêmico
amputação transfemoral, 646-647
amputação transtibial, 638-640
Meniscectomia, 2072
artroscópica, e descompressão do cisto meniscal, 2076
tipos de, 2394
Menisco discoide, 2077-2078
excisão parcial do, 2400-2401
Menisco discoide tipo Wrisberg, 2078
Menisco lateral, 38f, 48f
excisão, 45f
sutura, 2406-2407
Menisco medial, 41f, 48f
Menisco radial, 2393-2394, 2407
Meniscos
acesso transverso, 42, 44f
cistos, 135, 134f, 2075-2077, 2401
reparo e cicatrização, 2065-2067
danos na artroscopia para, 2366-2367
discoide, 2077-2078, 2400-2401
enxertos, como material de interposição, 543, 545f
função e anatomia, 2063-2065
RM para condições patológicas, 133-135
substituição
colocação de túnel, 2409-2410
inserção do enxerto e fixação, 2410
preparação do enxerto, 2408-2409
Mesa do crânio, artrodese occipitocervical com fios de passagem através, 1660-1661
Metacarpais
ângulos de divergência, 3724f
consolidação viciosa do colo, correção da, 3347-3350
histiocitoma fibroso maligno, 3668f
luxações metacarpofalangeanas, 3314-3318
osteotomia
aprofundamento do espaço interdigital, 3731
técnica de rotação (Broudy e Smith), 3733
pseudoartroses, correção das, 3350-3351
quinto. *Ver* Quinto metacarpo
reparo do tendão extensor na área de, 3288
rotação na policização de Foucher, 701f-702f
segundo, doença de Paget, 3679f
Metáfise dos ossos longos, lesões, 860t-863t
Metais na fixação da fratura, 2582-2584
Metal trabecular de Zimmer, 173f
Metástases, de origem desconhecida, 790-791
Metatarsalgia, 3876-3877
Metatarso *primus* varo, 3835f, 3838f, 3841f, 3847f
Metatarsos
artrodese cuneiforme do primeiro metatarso medial, 4025
cabeça
contorno da, 3981f
ressecção por via plantar, 4021-4022
encurtando, depois da divisão por osteotomia, 3877-3864
medição de comprimento, 3966f
osteocondrose da cabeça, 1134
primeiro
deslocamento lateral, 3812
superfície plantar de cabeça, 3794f
suspensão do tendão (Jones), 4081-4082
quinto
ressecção da cabeça para deformidade de bunionete, 4004
tração da base da epifisite, 1133-1134
ressecção, para a osteomielite, 743
segundo, transferência do tendão tibial posterior para o dorso (Mubarak), 1343-1344
tuberculose, excisão para, 776
Metilprednisolona, nas intervenções na coluna vertebral, 1902t
Método anterógrado, para colocação de portal anterior do ombro, 2467
Método do pedículo, ao determinar a rotação vertebral, 1709f
Método retrógrado, para colocação do portal do ombro anterior, 2468
Metotrexato, 796t
Microbiologia da artrite infecciosa, 751
Microcirurgia
enxertos de nervos vascularizados, 3186
foraminotomia cervical anterior, 1924-1925
microexcisão do disco lombar, 1936-1938
microfratura da lesão da cartilagem articular, 2181f
reconstrução do polegar e do dedo, 3179-3183
reimplante, 3124-3137
retalhos livres musculares e musculocutâneos, 3150-3159
retalhos livres vascularizados contendo articulações e epífises, 3185-3186
revascularização, 3137
técnicas microvasculares
anastomose terminolateral, 3118
anastomose terminoterminal, 3117-3119
enxerto de veia, 3119
técnica de bolso para a anastomose (Arata et al.), 3137
transferência de tecido de fase única (retalhos livres), 3138-3148
transferências de tecidos compostos livres do pé, 3170-3176
transferências de funcionamento neuromuscular, 3160
transplante ósseo vascularizado livre, 3162-3169
tratamento de lesões nervosas, 3120-3122
Microdescompressão, para estenose espinhal (McCulloch), 2000-2001
Microdiscectomia, lombar, 1936-1940
Mieloma múltiplo, 925-926, 2035
Mielomeningocele
avaliação da marcha, 1301
avaliação ortopédica, 1300
classificação, 1299-1300
coluna, 1316-1318
condições associadas, 1297-1299
epidemiologia, 1296-1297
joelho, 1309-1311
pé, 1302-1306
princípios do tratamento ortopédico, 1301-1302
quadril, 1312-1316
tornozelo, 1306-1309
Mielomeningocele: cifoescoliose, 1854-1865
achados radiológicos, 1855
avaliação clínica, 1855
cifose, 1860-1862
escoliose e lordose, 1856-1860
incidência e história natural de, 1854
Migração superior, na artrite reumatoide, 2023, 2024f
Migração vertical do odontoide, 2026f
Miniartrotomia por mosaicoplastia, 2182f
Mionecrose clostridial, 602t, 3696-3697
Mionecrose estreptocócica, 602t
Miotomia, por deformidade do polegar na palma, 3536
Mnemônico ABCDE, para avaliar pacientes com trauma, 2560
Mobilidade coccígena, 1953f
Mobilização da banda lateral e liberação da pele (Nalebuff e Millender), 3554
Mobilização de terminações nervosas, 3070
Modelo condilar constrito, 379
Modelo de câmara torácica, 1700f
Modificação do procedimento de *turndown* do quadríceps (Insall), 433-434

Modo de reconstrução, haste intramedular em, 2746-2749, 2749f-2750f
Moldagem
contato total, para úlceras diabéticas e infecções, 4042-4043, 4046f
e redução fechada, para fraturas do eixo e do úmero proximal, 1415
para escoliose idiopática do adolescente, 1715
para escoliose idiopática infantil, 1692-1693
para fratura da diáfise da tíbia, 2642
técnica de Ponseti, engessamento, 997-1001
Moldagem da haste (Asher), 1782-1783
Molduras
aplicação, artroplastia de distensão articular do tornozelo, 507
barra-única, para fixação externa da fratura radial distal, 2890f
Ilizarov
para o alongamento femoral, 1071f
para alongamento da perna, 1178-1179
quadro de redução para as fraturas da pelve, 2812-2813
Monitor de pressão
aparelho de Whitesides, 2307f
manual, 2306f
Monoplegia, na paralisia cerebral, 1204t
Montagem do implante do cotovelo, 569f
Morcelização da clavícula, 1122
Mostardas, efeitos colaterais, 796t
Movimento triaxial do joelho durante a marcha, 382f
MRSA adquirida na comunidade, 709t, 751
Mucopolissacaridoses, como causa da cifose, 1883
Mudança na altura, fórmula para, 1432f
Mudança reversa do sinal do pivô de Jakob et al., para lesão ligamentar do joelho, 2087-2089
Múltiplas lesões
fixação externa para múltiplas fraturas fechadas, 2597
ortopedia com controle de danos para, 2559-2560
Múltiplas lesões, diagnóstico diferencial, 789q
Multipliers dos membros inferiores, para meninos e meninas, 1053t
Múltiplos enxertos de lascas esponjosos, 15
Múltiplos raios, amputação de, 620
Músculo adutor longo, ruptura, 2339
Músculo adutor magno, inserção no fêmur lateral, 647f
Músculo ancôneo, 115f-117f, 2242f
Músculo bíceps braquial, nervo do, nervo ulnar para, 3083-3084
Músculo bíceps femoral, 40f, 46f, 50f, 55f
mecanismo de pressão, 456f
Músculo braquiorradial, 117f, 119f, 3149f
redirecionamento, na paralisia cerebral, 3528
Músculo deltoide, 93f, 98f
acesso da separação do deltoide anterolateral limitada, 94
chanfrado, 665f
disfunção, depois da artroplastia do ombro, 556
nervos e fornecimento de sangue, 100f
transferência deltoide-triciptal posterior (Moberg, modificado), 3512
transferências de tendão e músculo para paralisia do, 1287-1290
Músculo esternocleidomastoideo, 1534f, 1536f
Músculo extensor curto do polegar, 118f
Músculo extensor do hálux, paralisia, na poliomielite, 1259
Músculo extensor longo do polegar, redirecionamento (Manske), 3538-3540
Músculo fibular curto, 25f
sutura ciclodinâmica, 2321f
Músculo fibular longo, 25f, 33f, 40f, 3165f -3166f
Músculo flexor curto do hálux, 3859f
Músculo flexor digital longo, 34f
Músculo flexor digital profundo, 122f
Músculo flexor longo do hálux, 30f, 33f, 3165f-3166f
Músculo flexor longo do polegar, 120f
abductoplastia (Smith), 3538
desvio de (Blair e Omer), 3760
Músculo flexor radial, 120f, 3408f
alongamento fracionado, 3529-3534
Músculo gastrocnêmio, 34f-35f, 38f, 2060f
contratura, 1226f
ruptura, 2328-2329
Músculo glúteo máximo, 65f-66f, 86f-87f
divisão dos acessórios sacrais, 656f-657f
paralisia, na poliomielite, 1282-1284
Músculo glúteo médio, 59f, 69f-70f
acesso lateral para preservação do quadril, 64
paralisia, na poliomielite, 1282-1284
Músculo grácil, 43f-44f, 2056f
transferência, 3157-3158, 3161f-3162f
transferência livre do grácil em dois tempos (Oishi e Ezaki), 3607-3608
Músculo iliopsoas, transferência posterior, 1282-1284
Músculo infraespinhal, 98f
degeneração gordurosa, 2500t
paralisia, na poliomielite, 1290
Músculo levantador das escápulas, paralisia, na poliomielite, 1286
Músculo longo cervical, 1534f
Músculo longo da cabeça, 1534f
Músculo oblíquo externo, 1543f
transferência, mielomeningocele, 1314-1315
Músculo oblíquo interno, 1543f
Músculo obturador externo, 71f
Músculo peitoral maior
ruptura, 2345
transferência muscular livre, 3154
Músculo piriforme, 71f, 84f, 2773f
Músculo plantar, 3267f-3268f
Músculo poplíteo, 34f, 51f, 2050
Músculo psoas, 89f
abscesso, drenagem de, 1977-1978
efeito deformante na cifose, 1860f
Músculo quadríceps
alongamento, para a correção da luxação congênita do joelho, 1025
contratura, na infância e na adolescência, 453-455
paralisia, na poliomielite, 1276-1277
Músculo redondo menor, 99f
Músculo reto femoral, 36f, 53f, 59f
tipo de contratura do quadríceps, 454t
Músculo sartório, 35f, 43f-44f, 81f
hemangioma intramuscular, 958f-959f
Músculo semimembranoso, 41f, 43f-44f, 51f, 2050-2051
Músculo semitendinoso, 34f, 43f-44f, 55f
reconstrução em formato de oito, 2265f
Músculo sóleo, 3165f-3166f
lipoma intramuscular, 151f
Músculo subescapular, paralisia, na poliomielite, 1290
Músculo supinador, 118f
Músculo supraescapular, paralisia, na poliomielite, 1290
Músculo tibial anterior, paralisia, em poliomielite, 1258-1259
Músculo tibial posterior, 3165f-3166f, 3267f
paralisia, na poliomielite, 1259
Músculo trapézio
paralisia, na poliomielite, 1286
transferência, para a paralisia do deltoide (Bateman; Saha), 1288-1289
Músculo tríceps, 104f, 3149f
interposto entre as superfícies remodeladas, 577f
paralisia, na poliomielite, 1294-1295
redução aberta e alongamento em V-Y, 3048
Músculo vasto intermédio, 53f-54f, 3156f
Músculo vasto lateral, 36f, 54f, 81f
e abdutores: continuidade da fáscia entre, 838f
separando do fêmur, 656f-657f
Músculo vasto medial, 37f, 56f
Músculo vasto medial oblíquo, reparo aberto, 2255
Músculos
atrofia neurogênica crônica vista na biópsia, 1336f
avaliação para a transferência de tendão, 3485
braço e mão, poder de transferência muscular, 3487f
empalado na fixação externa, 2596
fraco, o aumento para a deformidade do polegar na palma, 3536-3537
mãos, 3602f
liberação de contraturas dos músculos intrínsecos (Littler), 3609
membro superior, nível segmentar vertebral do, 3510f
na mão paralítica, 3484f
necróticos, excisão da contratura de Volkmann, 3607
complicações do alongamento de membros, 1073
Músculos do tronco, afetados pela poliomielite, 1285-1286
Músculos flexores, operação de deslizamento muscular para contratura de Volkmann, 3607-3608
Músculos gastrocnêmio-sóleo
alongamento (Strayer), 1234-1235
paralisia, na poliomielite, 1259-1260
Músculos gêmeos, 71f
Músculos glúteos, na desarticulação do quadril de Boyd, 652f
Músculos interósseos, método de liberação e avanço, 3609f
Músculos motores, na classificação ASIA das lesões da medula espinhal, 1565t, 1566f-1567f

N

Nanismo, 1187-1188
diastrófica, 1877
em relação à artroplastia total do quadril, 217, 219f

Nanismo diástrofico, 1877
National Emergency X-Radiography Utilization Study (NEXUS), 1558-1559
Navicular
ressecção, por tuberculose, 777
fraturas por estresse, 4165, 4171f
osteocondrose, 1136-1137
osteoma osteoide, 4218f
tuberosidade medial, a inserção de tendão tibial posterior, 3896f
Navicular acessório, insuficiência do tendão tibial posterior secundária a, 3915-3916
Navicular tarsal, transferência do tendão, 3903-3904
Necrose avascular, cabeça do fêmur, 139f
Necrose da ferida
complicação da amputação, 607
nas fraturas do calcâneo, 4134-4135
Neoplasias musculoesqueléticas
abordagem geral para, 788-790
biópsia, 794-797
estadiamento, 791-794
metástases de origem desconhecida, 790-791
princípios da cirurgia
amputação *versus* preservação do membro, 800-801
curetagem, 802-804
margens, 801-802
pacientes pediátricos, 806
ressecção e reconstrução, 804-806
técnicas cirúrgicas
extremidade inferior, 836-849
extremidade superior, 806-855
giroplastia, 849-855
pelve, 826-836
tratamento adjuvante, 797-799
Nervo acessório espinhal
lesão, 3075-3076
neurotização com nervo supraescapular, 3085-3086
Nervo axilar, 98f, 100f
em relação ao espaço quadrangular, 3042f
identificação do, 542
lesão, 3088-3089
neurotização com nervo radial, 3086
Nervo ciático, 50f, 834f
cerebral, complicação da luxação do quadril, 3015
lesão, 3106-3108
com fraturas do acetábulo, 2792
devido à artroplastia total do quadril, 233
massa lobular ao longo, 961f
neurofibroma, 954f
tumor maligno da bainha do nervo periférico, 973f
Nervo cluneal, 21f
Nervo cluneal superior, 1721
Nervo cruzado, 3071
Nervo cutâneo femoral lateral, 75f-77f, 84f
Nervo fibular, 19f, 46f
lesão, 3108-3110
devido à artroplastia total do quadril, 233-234
massa fusiforme ao longo, 952f
mobilização e retracção, 35f
regiões de alto e baixo risco para lesão intraoperatória, 480f
Nervo fibular profundo
bloqueio, 3788
compressão, 4066-4068
lesão, 3108-3110
Nervo fibular superficial
bloqueio, 3788
lesão, 3108-3110
ramos, 3876f
Nervo laríngeo recorrente, 1631-1632
Nervo mediano
e nervo ulnar, transferência fascicular dupla, 3084-3085
lesão, 3100-3103
lipofibroma intraneural, 3655f
na palma da mão, reparação de, 3368
neurólise, por contratura de Volkmann, 3607
no punho, reparação do, 3367-3368
Nervo musculocutâneo, 3055f
lesão, 3089-3090
Nervo obturador, lesão, devido à artroplastia total do quadril, 234
Nervo radial, 117f, 122f
lesão, 3090-3091
neurotização com nervo axilar, 3086
superficial, reparação de, 3368-3369
Nervo supraescapular
armadilha, 2233-2235, 2525-2526
e portal posterior para artroscopia do ombro, 2465f
e portal superior para artroscopia do ombro, 2468
lesão, 3086-3087
neurotização com nervo acessório espinhal, 3085-3086
Nervo sural
bloqueio, 3788
como fonte de enxerto para a mão, 3362
enxerto, 3171f
lesão, na fixação da fratura do calcâneo, 4135
Nervo tibial, 30f, 33f, 50f
bloqueio, 3790
lesão, 3110-3112
Nervo torácico longo, 3153f
lesão, 3088
Nervo ulnar, 115f-116f, 826f
lesão, 3091-3100
após pinagem percutânea, 1403-1406
neurólise, para contratura de Volkmann, 3607
no punho, reparação do, 3366
ramo dorsal, reparação do, 3367
ramo profundo, reparação de (Boyes, modificado), 3366-3367
transferência fascicular dos nervos do músculo bíceps, 3083-3084
Nervos. *Ver também* Nervos periféricos; Nervos espinais, Nervos específicos
espinhais, 1895-1896
joelho, 2050f
nas amputações, 605
palmar, 3203f
punho, 3631f
Nervos digitais
alargamento dos, 3751f
bloqueio, 3195-3196
ramos e neuroma, 4072f
reparação, ácido poliglicólico e (Weber et al.), 3363
sutura, 3364-3365
Nervos espinhais, 1523
anatomia macrocóspica, 3054-3054
anatomia microscópica, 3054-3055
deformação, 1897t
misturados, componentes de, 3053
Nervos espinhais mistos, 3053
Nervos periféricos
anatomia básica, 3365f
bloqueio, na cirurgia da mão, 3195
distribuição cutânea, 3059f
padrões fasciculares intraneurais, 3123f, 3371f
topografia interna, 3055
Neurapraxia, 3057
Neurilemoma, 949t-951t, 952-953, 953f
das mãos, 3651t-3653t, 3661
dos pés, 4064f
Neurofibroma, 949t-951t, 953, 955f
das mãos, 3651t- 3653t, 3657-3658, 3660f
plexiforme, 953
Neurofibromatose, 953
cifoescoliose, 1866-1867
com compressão da medula espinhal, 1867
complicações da cirurgia, 1867-1868
curvas não distróficas, controle das, 1865
escoliose distrófica, controle da, 1865-1866
escoliose sem cifose, 1866
manejo pós-operatório, 1867
Neurólise, dos nervos medianos e ulnar, para contratura de Volkmann, 3607
Neuroma
como complicação
da amputação, 608
de hálux varo adquirido, 3876
interdigital
achados patológicos, 4069
antecedentes históricos, 4068-4069
sinais e sintomas, 4070
tratamento, 4070-4073
traumático, 3676
Neuroma interdigital
achados patológicos, 4069
antecedentes históricos, 4068-4069
sinais e sintomas, 4070
tratamento, 4070-4073
Neurônios, degeneração e regeneração, 3054-3055
Neuropatia periférica, fator de risco para o pé diabetico, 4041
Neuropatias motoras e sensoriais, hereditárias
ataxia de Friedreich, 1356
atrofia muscular espinhal, 1356-1357
doença de Charcot-Marie-Tooth, 1349-1355
variantes da doença de Charcot-Marie-Tooth, 1355-1356
Neurorrafia
enxerto do nervo, 3069-3071
epineural, 3072-3073, 3120
epiperineurial, 3121
parcial, 3069
perineural, 3073, 3121, 3362f
regeneração após, 3066-3067
técnicas de, 3071-3075
Neurotização
do nervo axilar com nervo radial, 3086
do nervo supraescapular com nervo espinhal acessório, 3085-3086
Neurotmese, 3057

Níveis de estresse cirúrgico, suplemento de hidrocortisona para, 465t
Níveis de fusão
instrumentação segmentar com múltiplos ganchos, 1723-1724
seleção, para mielomeningocele com escoliose, 1857
Nível de amputação
amputações transfemorais, 646f
amputações transtibiais, 638f
determinação do, 603-604
Nível de lesão
e parte amputada, 3126-3127
regeneração do nervo afetando, 3066-3067
Nível vertebral, na cirurgia da escoliose, 1752
Nó, para artroscopia do ombro, 2527-2528
Nó de Roeder, 2528f
Nó deslizante de Duncam, 2528f
Nó não deslizante de Revo, 2527f
Nó SMC, 2528f
Nódulos
doença de Dupuytren, da articulação interfalangeana, 3614f
hipertrófica, na síndrome do ressalto patelar, 428f
reumatoide, das mãos, 3549
Nódulos de Bouchard, 3545f
Nódulos de Heberden, 3545f
Núcleo pulposo, hérnia do, 1920

O
Obesidade associada com mielomeningocele, 1299
Obliquidade da pélvico-espinhal e escoliose, na paralisia cerebral, 1243-1244
Obliquidade pélvica
na escoliose, 1790f
na mielomeningocele, 1316
na poliomielite, 1285-1286
Observação
da escoliose do adolescente, 1713
dos pacientes com doença de Scheuermann, 1821
Occipício
para C1, congruência articular, 1575f
para C2, acesso posterior para coluna vertebral, 1549-1550
para C3, acesso anterior para coluna vertebral, 1528-1529
Odontoide
anomalias de, 1652-1671
fraturas, 1584-1590
em crianças, 1419
Olécrano
bursite, 2543
fraturas-luxação, 2874-2878
fraturas, 2873-2874
consolidação viciosa, 2948
em crianças, 1387-1388
RAFI de, 2877-2878
osteossarcoma em, 823f-824f
osteotomia
no acesso COLD para úmero distal, 106
no acesso posterior ao cotovelo (MacAusland e Müller), 108-110
RAFI do úmero distal com, 2859-2862, 2863f
remoção da ponta, 2539
Ombro
acesso axilar anterior, 93
acesso posterior
acesso de Judet modificado, 95-97
acesso de King, 97
acesso de Wirth et al., 95
U invertido (Abbott e Lucas), 97-101
acessos anterolaterais
limitado da divisão do deltoide ao ombro, 94
extenso, 94
transacromial (Darrach; McLaughlin), 95
acessos anteromediais
acesso de Cubbins et al., 92-93
Thompson, acesso de Henry, 91-92
acidente vascular cerebral adulto afetando, 1250
amputações, 664-667
anatomia
e biomecânica, 2207-2235
patológico, 2267-2268
artrite séptica, 762-763
condromatose sinovial, 955f
envolvimento com a paralisia cerebral, 1245
hemangioendotelioma, 923f
imagens oblíquas planas, 143-144
liberação anterior (Fairbanks, modificado), 1325-1326
liberação da contratura em rotação interna (Sever-L'Episcopo e Green), 1326-1329
luxações agudas, 3023
poliomielite
potência no músculo, 1286-1287
transferências do tendão e músculo para, 1287-1290
RM para
condições patológicas do lábrum, 144-145
dor, 145
manguito rotador, 144
síndromes do impacto, 144
teste de gaveta anterior, 2271
tuberculose, 780
Ombro congelado primário, 2229-2230
Ombro mangual, reconstrução com, 816
Omo-hióideo, 1534f
Oncologia cirúrgica
amputação *vs.* preservação do membro, 800-801
curetagem, 802-804
margens, 801-802
pacientes pediátricos, 806
papel da RM, 149-151
ressecção e reconstrução, 804-806
técnicas
extremidade inferior, 836-849
extremidade superior, 806-826
giroplastia, 849-855
pelve, 826-836
Onicocriptose, 4101-4115
Onicogripose, 4115
Onicomicose
redução da unha para, 4116f
sintomática, 4110f
tratamento da negligência benigna, 4115
Opções de forro, para o sistema acetabular modular, 175f
Operação de deslizamento muscular, dos flexores, para contratura de Volkmann, 3607-3608
Operação de Lasso (Zancolli), 3520f
Operações de prateleira de Staheli, 1108q-1109q
Operações em prateleira, 1107-1109
para doença de Legg-Calvé-Perthes
acesso lateral, 1149
artroplastia, 1147-1148
Oponentoplastia
dedo anelar
técnica de Kozin e Ezaki, 3758-3759
técnica de Riordan, 3756-3757
técnica de Manske e McCarroll, 3720
Oponentoplastia de Manske e McCarroll, 3720
Oponentoplastia do abdutor do dedo mínimo (Manske e McCarroll), 3721f
Oponentoplastia do dedo anelar
com reconstrução do ligamento colateral ulnar (Kozin e Ezaki), 3758-3759
técnica de Riordan, 3756-3757
Oposição do polegar, restauração da, 3486-3491
Ordenamento do quadro fixador externo, 2603f, 2657f
nas pseudoartroses, 2984-2985
Organismos que formam gás, infecção com, 602t
Orientação estereotáxica, sem moldura, nas osteotomias em casca de ovo, 1809-1810
Origem fibrosa de tumores benignos das mãos, 3655-3658
Órteses
afetando as taxas de fusão nas cirurgias da coluna lombar, 1647t
cervicais, 1919
cervical, 1570-1574
no tratamento da escoliose idiopática juvenil, 1694q
para a artrite do pé, 4012f
para a distrofia muscular, 1334-1335
para fratura da diáfise da tíbia, 2642
posicionamento do tendão patelar, 4229f
toracolombossacral de, 2018
tornozelo ao pé, 627f-628f, 4025f
Orthopaedic Trauma Association (OTA)
classificação das fraturas, 2555, 2626f
classificação das fraturas expostas, 2559q
Ortonixia, 4103f
Os acromiale, impacto e, 2501-2503
Os peroneum, tendinite fibular distal longa associada com, 3929
Os vesalianum, 1135f
Ossificação
acrômio, 2501f
heterotópica
após artroplastia do ombro, 556
após artroplastia total do tornozelo, 500
como complicação da artroplastia total do quadril, 229-230
do cotovelo, 2241-2243
posterior do ombro (lesão de Bennett), 2523
Ossificação heterotópica
após artroplastia do ombro, 556
após artroplastia total do tornozelo, 500
como complicação de
artroplastia total do quadril, 229-230
cirurgia da fratura acetabular, 2792
de cotovelo, 2241-2243
Osso escafoide
subluxação rotativa, 3442-3443
suprimento de sangue, 3386
Ossos
atraso na consolidação, como fator de risco para pés diabéticos, 4041-4042
controle, no reimplante, 3131-3132

crescimento interno e crescimento externo de superfícies, 169f
destruição dos, vista em radiografias, 710, 712f
estado de, antes da cirurgia para pseudoartroses, 2972-2973
formação dos, processo de consolidação da fratura, 2573
lesões, 860t-863t
nas amputações, 605
nível de transecção óssea na amputação transmetatarsal, 625f-626f
punho, 3375f
remoção de, na fusão cervical anterior de Smith-Robinson, 1637f
Ossos cuneiformes do pé
artrodese do primeiro metatarso cuneiforme medial, 4025
fraturas, 4165-4168, 4174f
tuberculose dos, ressecção para, 777
Ossos longos
das mãos, técnicas de fiação para fraturas, 3323
deficiências congênitas
deficiência focal femoral proximal, 1036-1048
hemimelia tibial, 1027-1032
hemimelias fibulares, 1032-1036
fraturas
biomecânica, 2585t
classificação de OTA, 2556f
frequência de envolvimento do nervo específico, 3062t
lesões, 860t-863t
tuberculose, 781, 782f
Ossos sesamoides
diagnóstico diferencial com corpos livres, 2186f
enxertia nas pseudoartroses, osso de, 4192
fibular longa, avulsão, 3924f
fraturas, tratamento, 4191-4192
hálux, lesões de, 3884-3889
osteocondrite, 4192
remoção de, 619, 620f
Osteíte púbica, 357-358
Osteoartrite
absorção de fosfato ^{99m}Tc em, 713t
causando dor no quadril, 368-369
complicação após a luxação do quadril aguda, 3015
cotovelo, 2542
em relação à artroplastia total do quadril, 207-208
joelho, osteotomia tibial proximal para, 471-480
mão, 3545-3546
ombro
artroplastia total do ombro para, 547-548
desbridamento artroscópico, 2522-2523
polegar, 3570-3589
punho, 3457
Osteoartrite de joelho, 468-481
desbridamento, 469
osteotomia femoral distal, 480-481
osteotomia tibial proximal, 471-480
artroplastia total do joelho após, 480
transplante osteocondral e autólogo de condrócitos, 471
Osteoartrose, artroplastia por desbridamento e abrasão, 2443
Osteoblastoma, 894-899, 901f-903f de 2032
benignos, da mão, 3651t-3653t, 3663
da coluna vertebral, 1872-1873
Osteoclasia, broca, 2952
Osteocondrite
do tornozelo, 1137
dos sesamoides, 4192
Osteocondrite dissecante
côndilos do fêmur, 2413-2418
da patela, 1141-1143, 2187-2192, 2413-2418
do capitelo, 1143-1144, 2536-2539
do quadril, após a doença de Legg-Calvé-Perthes, 1161
do tálus, 132f, 1503f, 4223f
Osteocondrite dissecante do joelho, 1139-1140, 2183-2187
achados clínicos e radiográficos, 2185
complicações, 2187
etiologia, 2185
tratamento, 2185-2186
excisão de corpos livres, 2186
resultados, 2187
Osteocondrodistrofia, 1877
Osteocondromas, 866-869, 2032-2033
das mãos, 3651t-3653t, 3664, 3666f
na doença de Ollier, 457f
preexistente, 915f
Osteocondromas pediculados, 868
Osteocondromatose, das mãos, 3651t-3653t
Osteocondroplastia, aberta limitada, combinada com a artroscopia do quadril, 345-348
Osteocondrose
da cabeça do metatarso, 1134
do capitelo, 1143-1144
do navicular, 1136-1137
Osteocondrose de Freiberg, 1134, 4004-4006
Osteocondução, concussão, 14t-16t
Osteodistrofia renal, 1166-1168
Osteófitos
após artroplastia total do tornozelo, 500f
C6, ruptura de 1562f-1563f
cotovelo, remoção de, 2539
femoral e tibial, 417f
na cabeça do úmero, 538f
Osteogênese
distração
para alongamento do metatarso na braquimetatarsia, 4007-4008
para o encurtamento do metatarso, 3864
enxerto, 14t-16t
Osteogênese imperfeita, 1181-1187
como causa de escoliose, 1877-1879
Osteoindução, concussão, 14t-16t
Osteólise
após a artroplastia total do quadril, 261-263
após artroplastia total do tornozelo, 498-499
femoral e patelar, antes da revisão de ATJ, 437f
pós-traumático, 882
Osteólise pós-traumática, 882
Osteoma osteoide, 859-864, 865f, 2031-2033
da coluna vertebral, 1872
das mãos, 3651t-3653t, 3661-3662
Osteomalacia, 1166-1168
Osteomielite
absorção de fosfato ^{99m}Tc em, 712
adulto, sistema de estadiamento para, 2980t
agente etiológico para, 716
amputação de, 745
anaeróbia, 740
após a punção de ferida no pé, 740
artrite séptica complicada do quadril, 760
classificação da, 725
crônica, 731-739
critérios anatômicos, 732
cuboide, 132f
da cabeça do metatarso, na úlcera do pé diabético, 4045, 4049f
das mãos, relacionados com a infecção, 3693
de coluna, 742
do calcâneo, 741
do ílio, 742
do ísquio e púbis, 742
do terço distal do fêmur, 741-742
espinhal, 1964q, 1966f
fase residual, 739-740
fratura patológica em, 740
fúngica, 784
fusão do tornozelo, na presença de, 526
hematogênica aguda, 725-729
hematogênica subaguda, 730-731
multifocal recorrente crônica, 740
no HIV, 719t
osteomielite esclerosante de Garré, 739
ressecção ou excisão para, 743-745
sequência da patogênese em, 2566f
simulação de tumor, 882
Osteomielite anaeróbia, 740
Osteomielite esclerosante de Garré, 739
Osteomielite hematogênica aguda
diagnóstico, 727-729
em crianças, 725-726
tratamento, 729
Osteomielite hematogênica subaguda
abscesso de Brodie, 731
classificação de, 730
Osteonecrose
após a redução aberta do côndilo lateral, fratura, 1396f
após fraturas do acetábulo associado com luxação posterior, 2790
após tratamento de
fraturas do colo femoral, 2727-2730
luxação congênita do quadril, 1092
artroplastia total do ombro para, 548
associada a luxação do quadril aguda, 3014
da cabeça do fêmur, 358-366
após luxação do quadril, 1437f
descrita por Ratliff, 1429f
do corpo do tálus após fratura do colo do tálus, 4152-4155
do quadril, 137-138
do semilunar, 147f
do tálus, 131f, 493-494, 523-527
em relação à artroplastia total do quadril, 208-209
na epifisiólise femoral instável, 1454-1455
na fratura cominutiva do úmero proximal, 146f
pré-colapso, 539f
Osteopenia, na paralisia cerebral, 1208
Osteoplastia tibiofibular, 640
Osteoporose
e fraturas do acetábulo, 2781
transitória, do quadril, 138-140
transitória idiopática, do quadril, 366

Osteoporose idiopática transitória do quadril, 366
Osteossarcoma
da coluna vertebral, 1875
das mãos, 3666-3668
Osteossarcoma, 2034
aparência radiográfica, 909
em torno do joelho, 603
extraesquelético, 971-973, 974f
fatores prognósticos, 912-914
imagem e histologia, 937t-939t
periosteal, 910
proximal do úmero, 794f
quimioterapia para, 914
secundário, 912
superfície de alto grau, 910-911
telangiectásico, 911
Osteossarcoma associado à radiação, 912-914
Osteossarcoma condroblástico, 912f
Osteossarcoma de pequenas células, 911-912
Osteossarcoma osteoblástico, 912f
Osteossarcoma parosteal, 910, 914f, 937t-939t
Osteossarcoma secundário, 912, 937t-939t
Osteossarcomas telangiectásicos, 911, 937t-939t
Osteossíntese
bifocal, com fixador de Ilizarov, 2983f
para pseudoartroses do colo do fêmur, 2995-2996
placa, para fraturas da diáfise do úmero, 2847-2850
triangular (fixação lumbopélvica), 1617-1620
Osteossíntese monofocal, com fixador de Ilizarov, 2983f
Osteossíntese triangular, 1617-1620
Osteotomia
abertura de cunha. *Ver* Osteotomia com abertura de cunha
acetabular, falha, 223-224
acrômio, 96f
clavicular, acesso medial, 668f
coluna cervical, para espondilite anquilosante, 2028-2029
coluna lombar, para espondilite anquilosante, 2027-2028
concomitante, na redução aberta na displasia congênita do quadril, 1091
costela côncava, 1756
cunha anterior do tarso, 4088
cunha reversa, para falange delta (Carstam e Theander), 3776-3777
transilíaca (Dega), 1105-1107
divisão. *Ver* Osteotomia com divisão
de Chiari, 1109-1112, 1158
do osso inominado, para a doença de Legg-Calvé-Perthes, 1148-1149
e osteosíntese para consolidação viciosa do antebraço, 2951-2952
e enxerto, para consolidação viciosa distal radial, 2956-2958
epicôndilo medial, no acesso medial para cotovelo (Molesworth; Campbell), 112-113
falange proximal, 3838-3841
fechamento de cunha. *Ver* Osteotomia com fechamento de cunha
forma de cúpula
das bases metatársicas, 992
e excisão do ligamento de Vickers (Carter e Ezaki), 3779-3780
ilíaco
e aproximação da sínfise púbica, 1114-1116
supra-acetabular, 354
maleolar medial (Cohen et al.), 4229-4234
metacarpo
aprofundamento da rede e, 3731
rotacional (Broudy e Smith), 3733
metatarso. *Ver* Osteotomia do metatarso
múltipla, na osteogênese imperfeita, 1182-1185
na amputação transmetatarsal, 625f-626f
oblíqua. *Ver* Osteotomia oblíqua
olécrano
no acesso COLD para úmero distal, 106
no acesso posterior do cotovelo (MacAusland e Müller), 108-110
RAFI do úmero distal com, 2859-2862, 2863f
osteotomia de redução para o polegar trifalangeano (Peimer), 3746-3747
para a doença de Blount, 1171-1179
para fratura bimaleolar, 2921-2923
pé, articulação limitada gradativa (Mubarak e Van valina), 1354-1355
pélvica, 1097-1098
na mielomeningocele (Lindseth), 1316
pericapsular, no procedimento de San Diego (McNerney et al.), 1220
periacetabular, 342-343, 348-356, 1107
periarticular, no controle da artrite do tornozelo, 504-505
seletivas de proteção das articulações para deformidade residual cavovaro, 1008-1009
processo espinhoso, 1999-2000
rotacional. *Ver* Osteotomia de rotação
subtrocantéricas, 329
encurtamento femoral, 217f
supracondilar, escalonada, 1411-1412
técnica de Steel, 1102-1104
trocantérica, 203-207, 269-271, 343f- 344f, 770f
ulnar, 823f-824f, 1383-1384
técnicas de encurtamento, 2965-2967, 3429
valga. *Ver* Osteotomia valga
vara (Wiltse), 1035f
vara derrotatória
na displasia do quadril, 1093-1095
na paralisia cerebral, 1219-1224
vara supramaleolar, 1309
Osteotomia basilar compensatória, do colo femoral (Kramer et al.), 1450-1451
Osteotomia: calcâneo, 492f
calcâneo distal, com a liberação medial, 1007-1008
crescente (Samilson), 1242
deslocamento medial (Koman et al.), 1240-1241
na paralisia cerebral (Dwyer), 1238
na poliomielite, 1262
para a deformidade em varo persistente do calcanhar, 1007
Osteotomia com abertura de cunha
lateral, para doença de Legg-Calvé-Perthes (Axer), 1154
cuneiforme medial (Hirose e Johnson), 3912
falange terminal (Carstam e Eiken), 3775
metafisária, para consolidação viciosa distal radial, 2957-2958
quadril, transversal, 770-771
tíbia proximal, 418-419
tíbia, para artrose articular medial, 504-505
Osteotomia com cunha de abertura medial (Hernigou et al.), 477
Osteotomia com cunha de fechamento
da falange proximal, para a correção da deformidade axial, 3972-3973
do quadril, transversal, 771
do rádio distal, para a doença de Kienböck, 3411
dorsal
do metatarsal, para queratose plantar intratável, 3995-3996
e liberação radical plantar-medial (Coleman), 1353
para doença de Freiberg (Chao et al.), 4005-4006
galho verde, metatarsal proximal dorsal, 4084-4085
lateral
para cúbito varo (Voss et al.), 1409-1410
para deformidade em varo do retropé, 1304f
para osteoartrite do joelho, 472-473
para a consolidação viciosa em varo da região proximal umeral, 2946
para deformidade de Madelung (Ranawat et al.), 3779
varo distal do fêmur (Coventry), 481
Osteotomia com cunha de fechamento lateral
para deformidade do retropé varo, 1304f
para cúbito varo (Voss et al.), 1409-1410
para osteoartrite do joelho, 472-473
Osteotomia com cunha de fechamento lateral de Hoffmann et al., 473-477
Osteotomia com cunha reversa
da doença de Legg-Calvé-Perthes (Axer), 1155
para falange delta (Carstam e Theander), 3776-3777
Osteotomia com deslizamento transversal medial, para deformidade de bunionete, 4001
Osteotomia concomitante, na redução aberta na displasia congênita de quadril, 1091
Osteotomia: corretiva
após a artrite séptica
do fêmur, 765-766
do quadril, 770-771
do tornozelo, 765
intra-articular, 767-768
osteotomia segmentar para instabilidade metatarsofalangeana, 3968f
para consolidação viciosa das fraturas subtrocantéricas, 2935f
para fratura de Bennett (Giachino), 3303
para sinostose radioulnar congênita, 1131
tridimensional, para deformidade em cúbito varo, 1409f
Osteotomia: cuneiforme
cuneiforme medial (Riedl; Coughlin), 3837
do colo femoral
técnica de Dunn, 1446-1448
técnica de Fish, 1445-1446
do fêmur, supracondilar, 766, 768f
para o tratamento do metatarso aduto, 992-993
primeiro cuneiforme (Coughlin), 3855
Osteotomia da costela côncava, 1756
Osteotomia de calcâneo de Dwyer
modificação técnica, 1007
na paralisia cerebral, 1238
para deformidade calcaneocavo, 4089-4090

Osteotomia de Chevron
aumento do deslocamento distal do metatarso, 3822-3823
complicações após, 3862-3877
epicôndilo lateral, 115f-116f
maléolo medial, 4156f
metatarso distal modificado, 3817-3821
metatarso distal, 3814-3816
modificação da cabeça metatarsal de Johnson, 3821
osteotomia dupla Chevron-Akin, 3823-3824
para tíbia vara, 1174
proximal do primeiro metatarso, 3830-3832
quinto metatarso, para deformidade de bunionete, 4002-4004
transmaleolar, 4230f
Osteotomia de Chiari, 1109-1112
como procedimento de salvamento, 1158
Osteotomia de cunha anterior do tarso, 4088
Osteotomia de Dega, 1105-1107
Osteotomia de deslocamento medial do calcâneo, 3907-3910
técnica de Koman et al., 1240-1241
Osteotomia de Dillwyn-Evans, 1262
Osteotomia de extensão, da falange proximal, 3883-3884
Osteotomia de Ludloff (Chiodo et al.), 3836-3837
Osteotomia de Milch
para estabelecimento do cúbito valgo, 1399
para pseudoartrose do côndilo lateral, 1398
Osteotomia de redução, para o polegar trifalangeano (Peimer), 3746-3747
Osteotomia de rotação
descrição matemática, 1174f
do fêmur
anterior transtrocantérica, 365f
supracondiliana controlada, 766
do úmero (Rogers), 1326
HTO, 2256t
no ombro, princípio de, 3044f
Osteotomia de Scarf, 3832-3836
Osteotomia de Smith-Petersen, para deformidade da coluna vertebral, 1747-1748, 2028
Osteotomia de Steel, 1102-1104
Osteotomia de Weil, encurtando metatarso, 3983-3984
Osteotomia derrotativa
tibial alta (Paulos et al.), 2262-2264
varo
para a paralisia cerebral, 1219-1224
para deformidade do tornozelo valgo, 1309f
para doença de Legg-Calvé-Perthes (Stricker), 1147, 1150
Osteotomia diafisária, para o antepé alargado, 4001-4002
Osteotomia distal do calcâneo de Lichtblau, 1007-1008
Osteotomia do calcâneo, 492f
anterior, na deformidade do antepé, 3905-3907
calcâneo distal, liberação medial com, 1007-1008
crescêntrica (Samilson), 4090
forma de Z (Knupp et al.), 4093
na paralisia cerebral (Dwyer), 1238
na poliomielite, 1262
para a deformidade persistente do varo do calcâneo, 1007
para deformidade calcaneocava, 4089-4090
para deformidade de Haglund, 3948-3949
técnica do deslocamento medial, 3907-3910
Koman et al., 1240-1241
Osteotomia do calcâneo em crescente (Samilson), 1242, 4090
Osteotomia do calcâneo em forma de Z (Knupp et al.), 4093
Osteotomia do domus
das bases metatársicas, 992
e excisão do ligamento de Vickers (Carter e Ezaki), 3779-3780
Osteotomia do metatarso, 1354
articulação metatarsofalangeana, 3981-3983
aumento do deslocamento da divisão distal, 3822-3823
basilar, deformidade recorrente após, 3861-3862
correção do segundo desviado
cuneiforme medial, 3837
modificada por Johnson, 3821
divisão distal modificada, 3817-3821
divisão distal, 3814-3816
osteotomia proximal do primeiro metatarso, 3830-3832
Ludloff (Chiodo et al.), 3836-3837
osteotomia crescente proximal com realinhamento distal de tecidos moles, 3826-3837
osteotomia dupla com divisão de Akin, 3823-3824
osteotomia dupla do colo metatarsal, 3814
osteotomia de S carf, 3832-3836
para bunionete, 4000-4004
para queratose plantar, 3993
percutânea distal, 3824-3825
primeiro metatarso
para o joanete dorsal, 1012
técnica dupla (Peterson e Newman), 3852
técnica distal (Mitchell), 3812-3825
técnicas do primeiro metatarso proximal, 3825-3837, 4082-4083
Osteotomia do processo espinhoso, 1999-2000
Osteotomia do quadril de Brackett, 771
Osteotomia dupla do primeiro metatarso, 3852
Osteotomia em casca de ovo, 1809-1810, 2028, 2029f
Osteotomia em concha, para consolidação viciosa da diáfise (Russell et al.), 2929-2930
Osteotomia em cúpula, para osteoartrite do joelho, 471, 472f
Osteotomia em V
do fêmur (Thompson), 766
do tarso (Japas), 4088-4089
Osteotomia em valgo
da doença de Legg-Calvé-Perthes
osteotomia de extensão, 1156
osteotomia em flexão e rotação interna, 1157
fechamento em cunha, para consolidação viciosa em varo da região proximal umeral, 2946
para desenvolvimento da coxa vara, 1114
subtrocantéricas, para coxa vara adquirida ou pseudoartrose, 1432-1435
tibial, e reconstrução posterolateral, 2124-2127
Osteotomia em varo
distal do fêmur, 480f
para deformidade em valgo do tornozelo (Wiltse), 1035f
Osteotomia escalonada
técnica de DeRosa e Graziano, 1411-1412
técnica de Kim et al., 1412
Osteotomia extracapsular na base do colo (Abraham et al.), 1451-1453
Osteotomia: femoral
acesso distal, 480-481
acesso proximal, 365-366
na displasia de quadril, 1093-1095
para deformidade femoral, 299f
para epifisiólise femoral, 1445-1454
para o alongamento femoral, 1072f
para pseudoartroses do colo do fêmur, 2995-2996
varo derrotatória, na displasia do quadril, 1093-1095
Osteotomia ilíaca
anterior, e aproximação da sínfise do púbis, 1114-1116
supra-acetabular, 354
Osteotomia inominada, para doença de Legg-Calvé-Perthes, 1147-1149
Osteotomia inominada de Salter, 1096f, 1098-1099
Osteotomia intertrocantérica
para luxação anterior crônica do quadril (Aggarwal e Singh), 3032-3033
técnica de Imhäuser, 1453-1454
Osteotomia intertrocantérica de flexão, 1453f
Osteotomia intra-articular, corretiva, após artrite séptica, 767-768
Osteotomia intraepifisária, para tíbia vara (Siffert et al.), 1177
Osteotomia maleolar medial (Cohen et al.), 4229-4234
Osteotomia medial aberta da cunha tibial de Hernigou et al., 477f
Osteotomia metafisária e epifisária, para tíbia vara (Ingram et al.), 1175
Osteotomia metafisária para tíbia vara (Rab), 1172-1179
Osteotomia metatarsal distal percutânea (Magnan et al.), 3824-3825
Osteotomia oblíqua
derrotatória (Amspacher e Messenbausgh), 1410-1411
da tuberosidade da tíbia, 2262
diafisária, para o antepé alargado, 4001-4002
do maléolo medial, 4228f
tibial
para tíbia vara, 1174f
técnica de Sanders et al., 2926-2929
Osteotomia pélvica, 1097-1098
na mielomeningocele (Lindseth), 1316
pericapsular, no procedimento de San Diego (McNerney et al.), 1220
Osteotomia periacetabular
para a displasia do quadril, 349-356
para impacto femoroacetabular, 342-343
para impacto do tipo pincer, 348-349
Osteotomia periacetabular de Bernese, 350f
técnica de Ganz, 1107
técnica de Matheney et al., 352-356
Osteotomia por subtração do pedículo de, 2028

Osteotomia subcondilar, para consolidação viciosa lateral do côndilo, 2931
Osteotomia subtrocantérica
encurtamento femoral, 217f
para coxa vara e deformidades rotacionais, 2938
Osteotomia supracondiliana, do fêmur, 765-766
Osteotomia supracondiliana transversal, do fêmur, 765-766
Osteotomia supramaleolar
derrotação vara, 1309
correção de diástase da tíbia e fíbula distal, 2922-2923
Osteotomia: tibial
acesso anterolateral, 29f
acesso proximal
na artrite reumatoide, 468
para a osteoartrite do joelho, 471-480
no alongamento tibial (Cole et al.), 1067
para joelho recurvado (Irwin), 1277-1278
tubérculo tibial, 434
Osteotomia tibial proximal, 476f
afetando ATJ subsequente, 418-419
complicações gerais, 478
complicações neurovasculares, 1179-1181
derrotativa (Paulos et al.), 2262-2264
para a instabilidade posterior crônica, 2125f
Osteotomia trapezoidal, rádio distal, 2956f
Osteotomia triplanar e reconstrução do ligamento lateral, 4092-4093
Osteotomia trocantérica, 343f-344f, 770f
estendida (Younger et al.), 269-271
na artroplastia total do quadril, 203-207
Osteotomia varo de Wiltse, para deformidade do tornozelo valgo, 1035f
Osteotomia-osteoclasia de Moore, 2939f
Osteotomias preservadoras das articulações do pé de Stepwise (Mubarak e Van Valin), 1354-1355
Osteotomias preservadoras das articulações do pé, passo a passo (Mubarak e Van Valin), 1354-1355
Osteótomo de Ganz, 353f-354f
Óxido de zircônio do revestimento cerâmico, 390
Oxigenoterapia hiperbárica, para osteomielite crônica, 739

P

Pacientes
considerados assintomáticos para lesão na coluna vertebral, 1558t
com lesão na cabeça, fixação externa de fraturas em, 2598
fatores dependentes da infecção, 706-707
transporte de parte e pacientes, para reimplante, 3129
preparação local, 6-7
colocação do campo cirúrgico, 7-8
para artroplastia total do quadril, 183-184
para cirurgia das mãos, 3197
Pacientes adultos com acidentes vasculares encefálicos
extremidade inferior, 1247-1248
extremidade superior, 1250-1251
joelho, 1248
pé, 1248-1250
quadril, 1248
Padrão aleatório dos retalhos pediculados abdominais, 3228-3229
Padrão de fraqueza
na distrofia das cinturas pélvica e escapular, 1345f
na distrofia fascioescapuloumeral, 1346f
Padrões da lesão de dissociação occipitocervical, 1574-1579
Padrões de curva
classificação de King, 1712-1713
classificação de Lenke, 1713
classificação de Ponseti e Friedman, 1710-1713
Padrões de uso, glenoide, 551t
Palma
área de cicatriz em, 3234f
esboço da incisão para reparo do tendão, 3255f
reparo do tendão flexor, 3264
Parada de desenvolvimento
deficiências longitudinais das mãos, 3707-3734
deficiências transversas das mãos, 3703-3707
Parada fisária traumática por ponte óssea, 1189-1194
Parafuso de biotenodese, fixação do enxerto, 3313f
Parafuso de fixação de fraturas, 2585-2589
C1-C2 transarticulares (Magerl e Seeman), 1587
cabeça do metacarpo, 3323
diáfise da tíbia, 2642-2643
distal do úmero, 2858q
escafoide, 3389f
fixação de fraturas dinâmicas do côndilo femoral distal, 2685-2686
iliossacral percutânea, 2814-2816
maléolo lateral, 2617-2619
maléolo medial, 2618-2619
máquina de parafusos para, 2586-2587
odontoide anterior (Etter), 1584-1587
parafusos ASIF, 2587
parafusos maleolares, para fratura do metatarso, 4182-4183
posterior, de fraturas sacrais, 2813-2816
técnicas, 2587-2588
Parafuso de fixação. *Ver também* Placa e parafuso de fixação
artroscópico, para osteocondrite dissecante do côndilo femoral, 2415
complicações da reconstrução do LCA devido, 2420f
dinâmico, 1440f
em ATJ, 390-391
epicondilar medial, 409f
artrodese occipitocervical com, 1663-1664
ilíaco, 1785-1787
intramedular, artrodese conjunta do metacarpo do polegar com, 3586
no reparo do tendão subescapular, 2519
ombro, 587-588
para defeitos tibiais, 413f
para epifisiodese percutânea, 1055f
pedículo. *Ver* Fixação do parafuso pedicular
quadril, 326, 328
pediátrico, 1093-1095
segundo raio de amputação com, 614f
transacetabular, 215
translaminar
C1-C2, 1588-1589
C2, 1657-1658
Parafuso de interferência
na fixação do enxerto, 2141f, 2425
na reconstrução de estruturas posterolaterais, 2129f
tenodese do bíceps subpeitoral com (Mazzocca et al.), 2484
Parafuso sindesmótico, 29f, 4205f
Parafusos, na fixação da fratura, 2586-2587
Parafusos canulados
inserção, 2590f
na fixação da fratura, 2589f
de fraturas do calcâneo, 4135f-4136f
do colo femoral, 2722-2724
Parafusos corticais, 2587f
Parafusos de ASIF
fixação de fratura, 2587
técnica de parafuso esponjoso, 2588-2589
Parafusos de bloqueio, proximal integrado, 2742-2744
Parafusos de fixação, na fixação da fratura, 2587
Parafusos de fixação da massa lateral
artrodese C1-C2 com, 1580-1581
fusão occipitocervical com, 1575-1579
posterior fusão com (Roy-Camille), 1680
Parafusos de Poller, 2594f
Parafusos do quadril
fixos e deslizantes, 2591f
na fixação da fratura, 2589
Parafusos ilíacos, 1618f, 1785-1787
Parafusos ístmicos (*pars*), C2, 1575-1579
Parafusos para compressão
fixação da fratura-luxação do olécrano, 2874f
inserção, 2588f
na fixação da fratura, 2586f, 2614f-2615f, 2858f
Parafusos pediculares torácicos, 1737-1738, 1741-1745
Parafusos transarticulares posteriores C1-C2 (Magerl e Seeman), 1587
Parafusos translaminares de C2 com fusão posterior de C1-C2, 1588-1589, 1659f
Parafusos umeroglenoides, artrodese do ombro com, 588f
Paralisia
infecção espinhal, 1964
mão. *Ver* Mão paralítica
paralisia muscular na poliomielite
bíceps, 1292f
músculo deltoide, 1287-1290
paralisia parcial, 1289-1290
pé e tornozelo, 1258-1260
tríceps, 1294-1295
paralisia de torniquete, 4
Paralisia alta do nervo mediano, 3508
combinado com paralisia do nervo ulnar (acima do cotovelo), 3509
combinado com a paralisia do nervo ulnar (no punho), 3508-3509
Paralisia baixa do nervo ulnar, 3507-3508
Paralisia cerebral
adultos com, 1246-1247
análise da marcha, 1207-1208
anormalidades de rotação em, 1231
classificação
fisiológica, 1205-1206
geográfica, 1204-1205
condições associadas, 1208
deformidades do joelho em, 1224-1231
deformidades do quadril em, 1213-1224

deformidades dos pés em, 1231-1243
diagnóstico, 1206-1208
envolvimento da extremidade superior em, 1244-1246
escoliose em
classificação, 1788-1789
complicações de, 1790
tratamento cirúrgico, 1789-1790
tratamento não cirúrgico, 1789
etiologia, 1202-1204
fatores prognósticos, 1207
hálux valgo em, 3855-3856
intervenção neurocirúrgica, 1211-1213
obliquidade pélvico-espinhal e escoliose em, 1243-1244
pacientes com AVC adultos
extremidade inferior, 1247-1248
extremidade superior, 1250-1251
joelho, 1248
pé, 1248-1250
quadril, 1248
transferência de tendão, 1211, 3526-3528
tratamento, 1208-1213
cirúrgico, 1210-1211
não cirúrgico, 1209-1210
Paralisia cerebral atáxica, 1206
Paralisia cerebral atetoide, 1206
Paralisia cerebral das mãos
avaliação do paciente, 3523-3524
candidatos para a cirurgia, 3525-3526
controle operatório, 3525-3542
deformidade em pescoço de cisne, 3541-3542
deformidades de flexão de punho e dedos, 3529-3534
polegar na deformidade da palma, 3535-3540
pronação da contratura do antebraço, 3526-3528
tratamento não cirúrgico, 3524-3525
Paralisia cerebral espástica, 1206
Paralisia cerebral hipotônica, 1206
Paralisia cerebral no adulto, 1246-1247
Paralisia cerebral rígida, 1206
Paralisia do nervo mediano
alta, 3508
tala para, 3208f
Paralisia do nervo radial
fraturas da diáfise do úmero, com, 2855, 2856f
tala para, 3208f
transferências de tendão para, 3503-3507
Paralisia do nervo ulnar
alta, 3508
baixa, 3507-3508
combinada com paralisia alta do nervo mediano (acima do cotovelo), 3509
combinada com paralisia baixa do nervo mediano (no punho), 3508-3509
tala para, 3208f
Paralisia do nervo ulnar alto, 3508
Paralisia do nervo ulnar de Tardy, 3096-3100
Paralisia do plexo braquial
características clínicas, 1324
classificação, 1323
tratamento, 1324-133
Paralisia dos nervos periféricos
nervo mediano alto, 3508
nervo mediano baixo, 3508
nervo radial, 3503-3509
nervo ulnar alto, 3508
baixa do nervo ulnar, 3507-3508
nervos baixo mediano e ulnar combinados (no punho), 3508-3509
nervos medial alto e ulnar combinados (acima do cotovelo), 3509
Paralisia muscular fibular, na poliomielite, 1259
Paralisia muscular na poliomielite
bíceps, 1292f
músculo deltoide, 1287-1290
paralisia parcial, 1289-1290
pé e tornozelo, 1258-1260
tríceps, 1294-1295
Paralisia obstétrica, 1323t
Paralisia serrátil anterior, 1286
Paramentação
do cassete de radiografia, 5
do paciente, 7-8
para artroplastia total do quadril, 183-184
para cirurgia das mãos, 3197
para cirurgia de lesão do nervo, 3068
Paraplegia
de Pott, 1973
na paralisia cerebral, 1204t
Paroníquia, 3685-3686
Pata de ganso, 2049-2050
remoção de fratura da tíbia, 1490f
Patela
evertida, 37f
medidas radiográficas, 2251t
olecranização da, 2160f
resurfacing, em ATJ, 393
Patela alta, 2252f, 2256t
na paralisia cerebral, 1231
Patela baixa, 434f, 478
Patela bipartida, 2187
Patela tripartida superolateral, 2188f
Patelectomia
afetando ATJ subsequente, 419
parcial, 2677, 2680-2682
técnica de Soto-Hall, 2192
total, 2682
Patogênese
artrite infecciosa, 751
contratura de Dupuytren, 3613-3616
hálux varo, 3866-3868
síndrome do túnel do carpo, 3626q
Pé
acidente vascular cerebral no adulto afetando, 1248-1250
amputação parcial, níveis de, 614f
amputações proximais no nível dos metatarsos, 615
angiossomos, 510f
doença de Ledderhose, 3614f
dorso, transferência do tendão tibial posterior para (Greene), 1342-1343
hemangioma de tecidos moles, 151f
osteomielite após ferida puntiforme do, 740
poliomielite
paralisia dos músculos específicos, 1258-1260
procedimentos ósseos, 1262-1268
técnicas de transferência de tendão, 1268-1275
RM para
diagnóstico e avaliação, 132
lesões, 129-132
triângulo de suporte, 3911f
tuberculose da, 775-777
Pé, artrite
antepé
etiologia da destruição articular, 4012-4014
tratamento, 4014-4023
inflamatória e degenerativa, 4011-4012
mediopé, 4023-4029
retropé, 4029-4039
Pé diabético
artropatia de Charcot
avaliação, 4045-4047
classificação, 4047-4049
fisiopatologia, 4045
tratamento operatório, 4050-4054
tratamento não operatório, 4049
fatores de risco
alteração na função imunológica, 4042
doença vascular periférica, 4041
neuropatia periférica, 4041
retardo de consolidação, 4041-4042
úlceras diabéticas e infecções
fisiopatologia, 4042
tratamento operatório, 4044-4045
tratamento conservador, 4042-4045
Pé, distúrbios neurogênicos
achados clínicos e diagnóstico, 4063-4065
anatomia e etiologia, 4063
anterior, 4066-4068
neuroma interdigital
achados patológicos, 4069
antecedentes históricos, 4068-4073
sinais e sintomas, 4070
tratamento, 4070-4073
pé cavo, 4073-4099
achados clínicos, 4075-4078
achados radiológicos, 4078
etiologia, 4074-4075
tratamento, 4078-4099
síndrome do túnel do tarso
tratamento, 4065-4066
Pé, transferências livres de tecidos compostos
anatomia neurovascular, 3170
grande retalho envolvente do hálux, 3176
retalho dorsal do pé, 3170-3171
retalhos livres da primeira rede espacial, 3173-3175
Pé torto
congênito, 994-1012
avaliação radiográfica, 995
classificação, 995-997
não corrigidos, artrodese tríplice e talectomia para, 1009-1011
resistente, 1005-1012, 1006t
tratamento cirúrgico, 1001-1005
tratamento não cirúrgico, 997-1001
em múltiplas contraturas congênitas, 1319-1320
na mielomeningocele, 1303-1304
Pedículos
anatomia, 1524-1526
curetados, 1802f, 1806
em relação aos elementos neurais, 1895
ressecção, exposição da medula espinhal após, 1986f
Pele
nas amputações, 604-605
cobertura, para lesão na mão, 3233-3234
lesões associadas à fratura, 2558q-2559q
necrose, complicação da amputação, 607

plexo subdérmico de navicular, 3229f
técnicas de fechamento, na cirurgia da mão, 3203-3205, 3214-3216
preparação de, 6, 3785t
e infecção, 707-708
Pele artificial, 3215-3216
Pele livre de enxertos para a lesão aguda das mãos, 3216
espessura total, 3217-3218
Pelve. *Ver também* Acetábulo
acessos anteriores, 73-78
femoral (Letournel e Judet), 75-76
ilioinguinal (Letournel e Judet), 73-75
acessos extensos do acetábulo
técnica de Carnesale, 85-86
técnicas iliofemorais, 78-82
trirradiado (Mears e Rubash), 82-85
anatomia, 2795
lesões, 860t- 863t
Perda de visão, após a cirurgia posterior escoliose, 1752
Perda óssea
estimativa de, 2279f
femoral proximal, controle com fixação distal, 294-295
induzida por partícula, 262-263
na falha de revisões femorais cimentadas, 292
segmentar, nas pseudoartroses, 2982-2986
Perda sensorial, nas lesões de nervos periféricos, 3058-3059
Perfuração
artroscópica, da osteocondrite dissecante do tálus, 4235f
de lesão intacta do côndilo femoral, 2414-2415
extra-articulares, para osteocondrite estável dissecante do joelho, 1140
retrógrada, da lesão osteocondral do tálus, 4226f
túnel femoral, método de dentro para fora do, 2168f
Periósteo, na consolidação das fraturas, 2573
Perna
alongamento
com aparato de Ilizarov (Jones et al.; Hefney et al.), 1178-1179
com prótese expansível de Repifise, 808f
compartimentos, 2306f
constrições da, 1022-1023
deformidades angulares congênitas da, 1016-1017
fratura com consolidação viciosa
côndilos da tíbia, 2930-2931
eixos de tíbia e fíbula, 2924-2930
secções transversais, correspondendo a áreas de fixação externa, 2597f
síndrome do compartimento agudo do, inferior, 2309-2311
Perturbações do compartimento (colateral) lateral, 2109-2129
Perturbações do compartimento (colateral) medial, 2095-2109
Pés calcâneos, na poliomielite, 1272-1273
Pés fendidos, 984-986
Pés planos
aparência clínica, 3908f
bilaterais, 3894f, 3910f
complexo com bunionete e hálux valgo, 3996f
e coalizão tarsal, 3949-3958
flexível idiopático, 3901f
osteotomia diafisária oblíqua para, 4001-4002
Pés tortos equinovaro, no acidente vascular cerebral em adulto, 1248
Pescoço, triângulo posterior, drenagem dos abscessos do, 1975
Piartrose
do cotovelo, 2543
do joelho, na drenagem, 2442
Pinagem aberta, das fraturas dos metatarsos, 1485-1487
Pinagem intramedular
artrodese interfalangeana proximal conjunta com pino absorvível, 3987-3988
da fratura da diáfise do metacarpo, 3318-3321
fechada, para fraturas do colo radial, 1387
Pinagem percutânea
da fratura de Bennett (Wagner), 3299-3303
intramedular (Metaizeau), 1387
Pinagem percutânea
das fraturas da diáfise do metacarpo, 3318, 3321f
das fraturas do úmero proximal, 2837
e redução fechada
das fraturas do rádio distal, 2887-2888
das fraturas supracondilares, 1403-1407
e redução, das fraturas do colo do rádio, 1387
in situ, 1440-1443, 1443f
Pinça
artroscópica, 2360-2361
pinça e *basket*, 2077f
Pinça de Kerrison, 1732f
Pinça fina, na tetraplegia, 3514-3520
Pinça Grasping, 2361
Pinça Kocher, 1755f
Pinça tipo *Basket*, 2360-2361
Pinças de Gardner-Wells, 1563-1564
Pino de Steinmann
fixação intramedular com, 3852f
na artrodese do punho, 3534f
na reparação LCP, 2160f
osteotomia como guia de, 474f
Pino na clavícula de Rockwood, 2827-2829
Pioderma gangrenoso, 3698
Placa com gancho, fratura clavicular fixada com, 2831f
Placa de compressão bloqueada, para fratura da diáfise da tíbia (Synthes), 2642-2643
Placa de fixação AO
fraturas do pilão tibial, 2629-2630
ombro, 588q-589q
Placa de fixação de fraturas, 2589-2592
coronoide anteromedial, 2868f
do eixo da tíbia, 2642-2643
e osteotomia, das consolidações viciosas da parte média da diáfise da clavícula, 2941-2943
e redução aberta
da fratura do rádio distal, 2892-2895
das fraturas da cabeça do metacarpo, 3322-3323
das fraturas do pilão tibial, 2628
fratura periprotética após ATJ, 430
intertrocantéricas, 2742-2744
pseudoartroses claviculares, 2997
subtrocantéricas, 2749-2753
Placa de reconstrução pélvica, 589
Placa de tensão, epifisiodese por, 1055f, 1056
Placa e parafuso de fixação
artrodese da primeira articulação metatarsofalangeana com, 3844
consolidação viciosa do rádio distal, 2957-2958
da fratura do polegar de Rolando, 3306f
das fraturas claviculares, 2824-2826
das fraturas da diáfise da tíbia, 2642-2643
das fraturas do calcâneo, 4129f
das fraturas do fêmur distal, 2685
das fraturas do olécrano, 2874
das fraturas do úmero proximal, 2837
dispositivo de placa do lado do parafuso, para fraturas intertrocantéricas, 2732-2736
fraturas da diáfise do fêmur, 2696-2698
Placa plantar
liberação, 3875-3876
reparação, acesso dorsal, 3970-3971
tenodese, para a correção da deformidade do artelho em martelo ou garra, 3976
Placa-cobra, após falha da artroplastia total do quadril, 330
Placas banda de tensão, 2591f, 2812f
Placas bloqueadas
distal do fêmur, 481f
femoral proximal, 2750-2753
fixação da fratura, 2592
do colo femoral, 2726f
fixação do côndilo, 2692
fusão cervical com, 1597-1601
Placas contraforte
minifragmentação, 2862f
na fixação da fratura, 2591
Placas de compressão
bloqueio, com parafusos bicorticais, 2642-2643
dinâmicas, para fraturas da diáfise do úmero, 2848f
na fixação da fratura, 2590, 2592f
no enxerto intercalar humeral, 819f
para fraturas do fêmur em crianças, 1467
Placas de neutralização, na fixação da fratura, 2590
Placas de Prebent, na fixação da fratura, 2592f
Placas em ponte
na fixação da fratura, 2591
para fraturas da diáfise do úmero, 2848
para lesões do mediopé, 4169f-4170f
Placas terminais vertebrais, 1522-1523
microvasculatura das, 1962
Planejamento pré-operatório
artroplastia de distensão articular do tornozelo, 507-508
para artroplastia do ombro, 538-539
para cirurgia das mãos, 3190-3192
para fixador Ilizarov, 2658-2659
para hastes intramedular aberta das fraturas da diáfise do fêmur, 2702
para haste intramedulares da fratura da diáfise da tíbia com parafusos de bloqueio, 2648
para revisão da artroplastia total do quadril, 264
Planovalgo, no acidente vascular cerebral adulto, 1249
Plasma de pulverização de titânio, 169f

Plasma rico em plaquetas (PRP), 2223-2224
para ruptura do tendão de Aquiles, 2317
Plasmocitoma, 925-926
Plastia rotacional de Van Nes, 1043-1044
Platô tibial, côncavo no plano coronal, 388
Pleura parietal, furo em, 1755-1756
Plexo braquial
bloqueio, para a cirurgia das mãos, 3193, 3194f
hiperabduzido, 6
seccionamento do, 669f
Plexo de Batson, 1527
Plexo lombossacral, 3104f
Plica patelofemoral lateral, 400f
Plica sinovial do joelho, 2178-2179, 2412-2413
Plicação patelar medial, artroscópica, 2441
Plicas parapatelares, artroscópica medial, 2441
Plicatura medial, liberação lateral e (Beaty), 1027
Plugue para enxertos
osteocondral, para osteocondrose do capítulo (Takahara et al.), 1144
para a substituição do menisco, 2409f
Pneumomielografia, 1898-1899
Pneumotórax, após a cirurgia da escoliose posterior, 1752
Polegar. *Ver também* Adução do polegar
abduzido, 3759-3760
amputações, 690
reimplante, 3127f
ausente, 3761-3762
bífido , 3742-3745
correção dos tipos I e II (Bilhaut-Cloquet), 3744
correção dos tipos III a VI (Cordeiro et al.), 3745
calcinose circunscrita de, 3678f
classificação das deformidades, 3569-3589
com deformidade de *boutonnière* fixa reumatoide, 3545f
contratura do polegar congênito, 3762-3764
encurtamento (Millesi), 3753
extensores do, 3289
flutuante, 3760-3761
hipoplasia, 3753-3764
incisões, 3202
lesões ligamentares colaterais radiais, 3314
luxações
articulação carpometacarpiana, 3305-3307
metacarpofalangeana, 3307-3308
polegar de jogador, 3645
polegar em gatilho, 3642-3645, 3770f
reparo do tendão flexor longo do polegar, 3262-3263, 3274-3276
restauração da adução, 3492-3496
restauração da oposição
correção da deformidade do polegar, 3486-3487
transferências do tendão para, 3487-3491
ruptura do ligamento metacarpofalangeano colateral ulnar, 3309-3313
trifalangeano, 3745-3747
osteotomia por redução (Peimer), 3746-3747
zetaplastia simples do polegar, 3755
Polegar ausente, 3761-3762
Polegar bífido, 3742-3745
correção do
tipos I e II (Bilhaut-Cloquet), 3744
tipos III a VI (Lamb et al.), 3745
Polegar curto, 3754
Polegar de esquiador, 3309-3313
Polegar de jogador de boliche, 3645
Polegar do esquiador, 1372f, 3309-3313, 3570
Polegar em gatilho, 3642-3645
liberação do, 3771
Polegar hipoplástico, 3753-3764
polegar abduzido, 3759-3760
polegar aduzido, 3754-3759
polegar ausente, 3761-3762
polegar curto, 3754
polegar em gatilho, 3762-3764
polegar flutuante, 3760-3761
Polegar trifalangeano, 3745-3747
Polegar unido, congênito, 3762-3764
Polias
área das mãos, 3252, 3263-3264
tendão flexor, reconstrução do, 3269-3273
Policização
Policiação de Foucher, 700, 701f-702f
técnica de Buck-Gramcko, 698-700, 3718-3720
técnica de Foucher, 700
técnica de Riordan, 696-698
Polidactilia
dos dedos do pé, 980-981
dos dedos, 3741-3750
Polidactilia central, 3748
Polidactilia pós-axial, 3747-3748
Polidactilia pré-axial, 3742-3745
Polidioxanona, na fixação da fratura, 2583
Polietileno altamente reticulado, 176
Polietileno reforçado com fibra de carbono, 389
Polietileno reticulado, 390
Polimetilmetacrilato (PMMA), como adjunto para fixação interna de, 2037
Poliomielite
achados patológicos, 1256
antebraço, 1295
anterior aguda, 1255-1256
artrodese, 1257-1258
artroplastia total da articulação, 1285
cotovelo, 1290-1295
discrepância no comprimento, 1284-1285
escoliose em, 1793
estádio de convalescência, 1256-1257
joelho, 1275-1279
ombro, 1286-1290
pé e tornozelo, 1258-1275
quadril, 1280-1282
tíbia e fêmur, 1279-1280
transferências de tendão, 1257
tronco, 1285-1286
Ponta do dedo
amputações, 674-677
granuloma piogênico da, 3676f
lesão em ângulo volar, 3223f
lesão, dobras para, 3215
sindactilia cruzada, 3768
Ponte, osteotomia de Smith-Petersen, para deformidade da medula, 1747-1748
Ponte cortical extramedular, 806f
Ponto *Core*, padrão de Kessler, 3243f
Ponto de bloqueio de Krackow, 2101f
Ponto de distribuição das artérias segmentares da coluna, 1526
Ponto deslizante, 3247-3249, 3248f
Pontos sensoriais, na classificação ASIA de lesão da medula, 1566f-1567f
Pontuação da atividade na extremidade inferior, 397
Pontuação da gravidade extrema de Mangled, 600t, 2564t
Pontuação funcional do cotovelo de Mayo, 570q
Portais
acessório
para artroscopia do joelho, 2391
para artroscopia do quadril, 2446f
carpal, 3382f
para artroscopia do quadril, 2445-2449
radiação, para artroplastia total do quadril, 230f
tendoscopia, do tendão de Aquiles, 2384f
Portais, para artroplastia total do quadril, 230f
Portais acessórios para artroscopia do joelho, 2391
Portal 5 horas, anteroinferior, para a artroscopia do ombro, 2468, 2488f
Portal 7 horas, posteroinferior, para artroscopia do ombro, 2467, 2488f
Portal anterior
para artroscopia de ombro, 2466t, 2467-2468
para artroscopia do quadril, 2447f
para exame artroscópico do cotovelo, 2532-2533
Portal anterolateral
para artroscopia de cotovelo, 2530-2531
para artroscopia do joelho, 2389-2390
para artroscopia do ombro, 2468-2469
para artroscopia do quadril, 2447f
Portal anteromedial
para artroscopia do cotovelo, 2531
para artroscopia do joelho, 2390
Portal de Gillquist, para artroscopia do joelho, 2391
Portal do tendão transpatelar central, para a artroscopia do joelho, 2391
Portal lateral, para artroscopia do ombro, 2466t, 2468-2469
Portal lateral direto, para artroscopia do cotovelo, 2529-2530, 2533-2534
Portal médio patelar, para artroscopia do joelho, 2390-2391
Portal posterior, para artroscopia do ombro, 2465-2467
Portal posterior reto, para artroscopia do cotovelo, 2531-2532
Portal posterolateral
para artroscopia do cotovelo, 2534-2535
para artroscopia do joelho, 2390
para artroscopia do ombro, 2468-2469
para artroscopia do quadril, 2447f
Portal posteromedial, para artroscopia do joelho, 2390
Portal proximal medial, para artroscopia do cotovelo, 2531
Portal superior, para artroscopia do ombro, 2466t, 2468
Portal superolateral, para artroscopia do joelho, 2390
Posição "cadeira de praia", para artroscopia do ombro, 2463
Posição prona, para artroscopia do cotovelo, 2529

Posição supina
para artroscopia do cotovelo e anestesia, 2529
para artroscopia do quadril (Byrd), 2446-2448
Posicionamento do orifício piloto, para o joelho, 2144, 2145f
Posicionamento do paciente, 6
para abordagem transtorácica alta a, 1537f
para artrodese do ombro, 585-586
para artroplastia total do tornozelo, 491
para artroscopia do cotovelo, 2529
para artroscopia do joelho, 2171f, 2388-2389
para artroscopia do ombro, 2462-2463
para artroscopia do punho, 3381
para artroscopia do quadril, 2444
para artroscopia do tornozelo, 4234f
para cirurgia de escoliose, 1717f
para colocação de hastes femorais anterógradas (Trigen), 2703-2704
para excisão do disco lombar, 1936f
para haste femoral, 2709-2710
para hastes intramedulares das fraturas da diáfise da tíbia, 2648f
para laminectomia total, 2029f
para osteotomia da coluna lombar, 2027
posicionamento da extremidade, na sutura de terminações nervosas, 30703070
Posicionamento do portal
para artroscopia do cotovelo, 2529-2532
para artroscopia do joelho
portais opcionais, 2390-2391
portais-padrão, 2389-2391
para artroscopia do ombro, 2464-2469, 2504f
portal de Wilmington, 2469, 2478f
para artroscopia do quadril, 2445-2449
para artroscopia do tornozelo, 2375f, 2381f
para haste femoral anterógrada, 2704-2705
para reparo subescapular, 2518f
para reparo do manguito rotador, 2515f
ponto de entrada lateral, e mau alinhamento varo subsequente, 2748-2749, 2752f-2753f
Posterior da coluna
fraturas, 2786
com fratura da parede posterior associada, 2787
osteotomia, 354-355
Postura, em pacientes com mielomeningocele, 1301f
Posturas disfuncionais das mãos, 3478-3479
Pré-deslizamento, 1439
Prega anal, 1568f
Preparação de enxertos ósseos
osso-tendão-osso, para a reconstrução do LCA, 2421-2423
remoção de enxerto ósseo ilíaco, 20-21
remoção de enxerto tibial, 17-18
remoção de enxertos fibulares, 18-19
Preparação óssea, para ATJ primária, 402-404
Preparação pré-operatória
para cirurgia do pé e tornozelo, 3784
para escoliose idiopática do adolescente, 1715-1716
para reimplante, 3129
Presença meniscal de substituições unicompartimentais do joelho, 380
Preservação do membro *vs.* amputação
para as fraturas expostas, 2563-2564, 2641-2642
para os tumores, 800-806
Pressurização, cimento, 199f
Pressurizador de cimento, 199f
Prevenção de erros, 9
Primeiro compartimento dorsal, reparação do extensor em, 3289
Primeiro espaço
correção da contratura, 3227f
design de vários retalhos, 3222f
dissecção, 3858-3862
retalhos livres, 3171f, 3173-3175
Primeiro raio
amputação, 619-620, 621f-622f
flexão plantar, cavovaro de Charcot-Marie-Tooth acionado por, 4082-4087
osteotomias, técnica de preservação articular do pé (Mubarak e Van Valin), 1354
Princípios cirúrgicos
das amputações
amputações abertas, 605
aspectos técnicos, 604-605
cuidados pós-operatórios, 605-606
determinação do nível de amputação, 603-604
para estenose espinhal da, 1996
para o tratamento de fraturas, 2580-2582
Princípios de Lambotte do tratamento cirúrgico de fraturas, 2581-2582
Princípios de trauma para fraturas
controle de danos na ortopedia, 2559
desbridamento, 2569-2571
fraturas expostas
amputação *vs.* salvamento do membro, 2563-2564
causadas por armas de fogo, 2561-2563
antibioticoterapia, 2564-2567
tratamento da lesão óssea, 2572
tratamento de lesões de tecidos moles, 2567-2569
Problemas dermatológicos, complicação da amputação, 608
Problemas neurovasculares, relacionados com alongamento do membro, 1073-1074
Procedimento 3-em-1
para luxação recidivante da patela (Oliva et al.), 1473f, 1475
patelar, 2255f, 2256t
Procedimento de Kidner, para insuficiência do tendão tibial posterior, 3916-3917, 3918f
Procedimento de Lapidus, 3846
com fixação de placas, 3846-3848
tratamento do joanete dorsal, 1261-1262
Procedimento de Latarjet, 2499-2500
estabilização anterior com deficiência da glenoide associada, 2277-2280
Procedimento de Peterson modificado (Aronson et al.), 3853
Procedimento de Woodward, por Sprengel deformidade, 1120-1122
Procedimento OATS, 4228-4229
Procedimentos de nivelamento conjuntos, para a doença de Kienböck, 3411
Procedimentos de tecidos moles proximais, para subluxação patelar, 2257
Procedimentos dos tecidos moles
correção de hálux varo estático, 3868-3869
distal, osteotomia crescente proximal com, 3826-3837
para deformidades dos pés do hálux em garra e martelo, 3974-3975
para joelho recurvado, 1277-1278
para hálux valgo, 3797-3806
proximal, para subluxação patelar, 2257
Procedimentos extra-articulares
perfuração, para osteocondrite dissecante do joelho, 1140
tenodese em banda iliotibial, para lesão do LCA, 2134-2142
Processo acromial, 93f
Processo anterior do calcâneo, fraturas, 4141
Processo coracoide, 91
Processo de mudança capsular inferior (Neer e Foster), 2284-2286
Processo de San Diego (McNerney et al.), 1220
Produtos de combinação de colágeno, 16t
Profilaxia com warfarina, 421
Profilaxia pós-exposição, HIV, 720t
Profissionais de saúde, exposição ao HIV, 719-720
Profundidade anatômica de queimaduras térmicas, 3467f
Profundidade parcial das lesões meniscais, 2399
Proliferação osteocondromatosa parosteal, 3651t-3653t
Pronação, antebraço, na tetraplegia, 3512
Pronador quadrado
enxerto ósseo do pedículo, 3403f
transferência e tenodese do extensor ulnar do carpo, 3435-3437
Proteína C-reativa (PCR), 709-710, 727, 1967
Proteínas morfogenéticas ósseas (BMPs), 1628t-1629t, 1632f, 1949
no tratamento da pseudoartrose congênita da tíbia, 1021
substituto de enxertos ósseos baseados em, 2578, 2579t
Prótese
amputação de Syme com, 629f
cabeça do fêmur, fratura da diáfise do fêmur com, 2714
cimentada no úmero e na ulna, 820f-821f
coberto com tecido moles, 842f-843f
cotovelo, 562f
dispositivo expansível da costela, 1812f
joelho. *Ver* Prótese para o joelho
megaprótese modular, 298-300
mioelétrica, para amputação do antebraço, 660f
desenhos
ombro, 536-537
para artroplastia do joelho, 376-381
ombro, 533t, 534f
para deficiências de formação, 3703-3704
pé incorporado, 1040f
punho de Meuli III, 3594f
repifise expansível, 806f, 808f
substituição de
cabeça femoral, 2996
semilunar, 3412-3414
Prótese composta com aloenxerto, 804-805
femoral proximal, 297-298
Prótese de joelho constrito em varo e valgo, 379

Prótese de joelho, desenho de prato fundo, 378, 379f
Prótese expansível repifisária, 806f, 808f
Próteses condilares, 377f-379f
Próteses de plataforma móvel do joelho, 380
Próteses do joelho
implantes em dobradiça, 381
moderno, 376-381
sistemas de prótese, 381
sobrevida, 397
unicompartimental, 380-381
varo-valgo constrito, 379
plataforma móvel, 380
Próteses do joelho unicompartimental, 380-381
Protrusão acetabular, 366
em relação à artroplastia total do quadril, 209-211
Protrusão da hérnia de disco, 1934f
Pseudoartrose
após a cirurgia da escoliose posterior, 1752-1753
após a fusão espinhal, 1646-1648
cervical, 1633
congênita
da clavícula, 1126
da fíbula e tíbia, 1017-1022
da ulna, 1128-1129
do rádio, 1128
ulnar distal, com artrodese radioulnar distal, 3434-3435
Pseudoartrose
Pseudoartrose ulnar distal, com artrodese radioulnar distal, 3434-3435
Pseudoartroses atróficas, 2973
Pseudoartroses avasculares, 2973f
Pseudoartroses casco de cavalo, 2972-2973
Pseudoartroses em cunha de Torsion, 2973
Pseudoartroses hipervasculares, 2972-2973
da clavícula, 2997f
Pseudoartroses oligotróficas, 2973
Pseudoartroses pata de elefante, 2973
com cúbito valgo, estabelecido, 1397-1399
como complicação de
fraturas da mão, 3350-3351
fraturas do colo femoral, 2727-2730
considerações antes da cirurgia, 2972-2973
da clavícula, 2996-2997
da extrusão do cimento, 246f
da fíbula
diáfise da fíbula, 2991-2992
em criança, 1491f
maléolo lateral, 2991
da fratura do côndilo lateral, 1395f
da fratura trocantérica, 220f
da patela, 2992
da pelve e acetábulo, 2996
da tíbia
diáfise da tíbia, 2987-2991
em criança, 1491f
maléolo medial, 2986-2987
definição de, 2971-2972
do fêmur, 2992-2996
do quinto metatarso, devido a doença de Iselin, 1134f
do úmero, 2997-3001
dos ossos do antebraço, 3001-3003
fatores complicadores, 2980-2986
fratura do escafoide, 1374f, 3392-3393
na artrodese do tornozelo, 528
na fratura de Monteggia, 3001
osteotomia subtrocantérica valga para, 1432-1435
sesamoide, enxerto ósseo do, 4192
sindesmose, 499
tratamento geral, 2973-2980
trocantérica, após artroplastia total do quadril, 248-250
Pseudocápsula, 802
Pseudoglenoide, 1324f
Pseudogota, 35483548
Púbis
osteomielite do, 742
ressecção, 829
tuberculose do, 780
Punção aspirativa por agulha fina, 796, 800t
Punho. *Ver também* Articulação radioulnar distal (ARUD)
acesso dorsal, 121
acesso lateral, 123-124
acesso medial, 124-125
acesso volar, 121-123
amputações, 659-660
anatomia, 3373-3376
artrite séptica, 764-765
artrodese, 3403, 3441-3442, 3533-3534, 3593-3597
deformidades de flexão, na paralisia cerebral, 3529-3534
deformidades reumatoides
artrodese do punho e artroplastia, 3593-3597
sinovite, 3589-3597
diagnóstico de condições que envolvam
anestesia local, 3379
exame físico, 3378
história, 3377
técnicas radiográficas, 3378-3379
excisão do gânglio
acesso dorsal, 3672-3674
abordagem volar, 3673
extensão, na tetraplegia, 3512-3514
fibroma condromixoide, 900f
histoplasmose de, 785f
lesões ligamentares do carpo e padrões de instabilidade, 3442-3457
múltiplas contraturas congênitas, 1321-1322
osteoartrite, 3457
reconstrução, na dimelia ulnar, 3750
RM para
avaliação da lesão, 146
rupturas de ligamentos do carpo, 146
técnicas de bobina de superfície para, 145-146
tuberculose, ressecção do conjunto, 781

Q

Quadrado femoral, 69f, 81f
Quadricepsplastia
modificado V-Y, 433f
técnica de Thompson, 2193
Quadricepsplastia mini-invasiva (Wang et al.), 2193-2194
Quadricepsplastia V-Y
modificada (Scott e Siliski), 433f
na mielomeningocele, 1311f
Quadril
acesso medial (Ferguson; Hoppenfeld e DeBoer), 72-73
acessos anteriores
iliofemoral (Smith-Petersen), 58-59
iliofemoral anterolateral (Smith-Petersen), 60-61
utilizando incisão transversal (Somerville), 59-60
acessos posteriores, 68-72
acesso de Moore, 70-72
acesso de Osborne, 69
acidente vascular cerebral adulto afetando, 1248
artrite séptica, 756-762
procedimentos corretivos posteriores, 769-771
técnicas de aspiração, 757-758
técnicas de drenagem, 758
artroplastia. *Ver* Artroplastia total do quadril
desarticulação
anatômica (Boyd), 651
retalho posterior (Slocum), 653
distrofia muscular de Duchenne, liberação da contratura (Green; Rideau), 1341
distúrbios da articulação, artroplastia total do quadril indicada para, 179q
hemipelvectomia
convencional, 655-656
padrão, 653-655
retalho anterior, 655
instabilidade, 2264
na giroplastia para lesão proximal do fêmur (Winkelmann), 855
na giroplastia para uma lesão do fêmur proximal sem envolvimento da articulação (Winkelmann), 853-855
osteocondrite dissecante, depois da doença Legg-Calvé-Perthes, 1161
poliomielite
flexão e abdução do quadril, contraturas, 1280-1282
luxação paralítica do quadril, 1284
paralisia do glúteo máximo e glúteo médio, 1282-1284
RM para
osteonecrose, 137-138
osteoporose transitória, 138-140
trauma, 140
tuberculose, 778-780
excisão da articulação, 780
Quadril, acessos laterais
acesso de Watson-Jones, 61-62
para extensa exposição do quadril (Harris), 62-64
posterolateral (Gibson), 67-68
preservando o glúteo médio (McFarland e Osborne), 64
transglúteo (Hardinge), 64
transglúteo (Hay), 67
Quadril, mielomeningocele
contratura em abdução, 1313
contratura em adução, 1313
contratura em rotação externa, flexão e abdução, 1312-1313
contratura em flexão, 1312
contratura em rotação externa, 1313
obliquidade pélvica, 1316
subluxação do quadril e luxação, 1313-1316

Quadril espástico luxado, correção combinada (McNerney et al.), 1220
Quadros unilaterais, 2599f-2600f
Quarto espaço da rede, dobra interdigital, 3989f
Quarto metacarpo, fratura, 3320f
Queilectomia
para doença de Legg-Calvé-Perthes, 1157-1158
para o deslizamento da epifisiólise femoral, 1454
para o hálux rígido, 3879-3883
Queimaduras
elétrica, 3471-3472
indicação da amputação, 601
ossificação heterotrópica relacionada a, 2249q
química, 3473
radiação, 3472
térmica, 3467-3471
Queimaduras das mãos, 3467-3471
escarotomia (Sheridan et al.), 3469-3471
excisão de espessura total, 3471
excisão tangencial (Ruosso et al., modificada), 3469-3471
Queimaduras de radiação das mãos, 3472
Queimaduras elétricas de mão, 3471-3472
Queimaduras químicas das mãos, 3473
Queratose plantar, 3990f
osteotomia metatarsal para, 3993
Queratose plantar intratável, 3993, 3994f, 3995-3996
Quimioterapêuticos alquilantes, 796t
Quimioterapia adjuvante, 798-799
Quimioterapia neoadjuvante, 798-799
Quinto metacarpal
falangização, 691-692
fratura com consolidação viciosa, 3349f
fratura do colo, 3319f
fratura intra-articular, 3314
tumor de células gigantes do, 3665f
tumor intraósseo expandido, 3663f
Quinto metatarso valgo, 4001-4002

R
Rabdomiossarcoma, 962t-964t, 970-971
das mãos, 3667t, 3671
pleomórfico, 972f
Rabdomiossarcoma pleomórfico, 972f
Racotomia lateral, 1985-1986
Rádio
acesso anterior à metade distal (Henry), 118-120
acesso anterolateral à diáfisae proximal e articulação do cotovelo (Henry), 118
acesso para o quarto proximal (Boyd), 121
acesso posterolateral à cabeça e ao colo do rádio, 116-120
distal
ressecção, 821-826
tumor de células gigantes, 149f
fraturas. *Ver também partes específicas do rádio*
ambos os ossos, com pseudoartrose em ulna, 3002-3003
proximal, ressecção, 821, 822f
pseudoartrose congênita, 1128
terços proximal e médio da superfície posterior (Thompson), 117-118
Rádio distal
ressecção, 821-826
tumor de células gigantes, 149f, 825f
Radiografias
lateral e transoral, 1654f
confirmatório
para a doença do disco cervical, 1918
para a doença do disco lombar, 1934
para a doença do disco torácico, 1927
da articulação femoropatelar, 2251-2253
da artroplastia da patela, 394f
da espondilolistese ístmica adulta, 2008f
da osteomielite crônica, 733f
das articulações envolvidas na tuberculose, 774
das fraturas do calcâneo bilaterais, 1506f
do paciente com escoliose, 1344f
intraoperatória, 5, 2683f
pré-operatórias
para a doença de Scheuermann, 1825f
para artroplastia total do quadril, 181-183
para artroscopia do ombro, 2461-2462
vista do acesso próxima, 1739f
Radiografias em ortotatismo dos MMII em filme panorâmico, 397, 399f
Radioterapia, 798
Raiz motora, dos nervos espinhais, 3053
Raiz nervosa
compressão
cervical, 1916q
lombar, 1933q
na espondilolistese ístmica no adulto, 2007
impacto, para parafuso do pedículo, 1738f
injeção, padrão de contraste, 1907f
plexo braquial, 3080f
relacionamento com ala, 2815f
surgimento da coluna cervical e lombar, 1915f
técnicas de exposição, 1940
Raiz nervosa conjunta, lombar, 1940f
Raiz nervosa lombar, 1940f
Ramo cinza comunicante, 3053f
Ramo do nervo braquial, transferência dupla fascicular para, 3084-3085
Ramo profundo do nervo ulnar, reparação de (Boyes, modificado), 3366-3367
Ramo púbico superior, osteotomia, 352
Raquitismo, 1166-1168
Razão do *offset* anterior cabeça-colo, 339
Reabilitação
acesso para o tratamento da distrofia muscular de Duchenne, 1341
após a reconstrução capsulolabral anterior, 2254f
após a reconstrução do LCA, 2151-2152
após artroplastia do ombro, 558-559
após correção da ruptura cirúrgica do tendão de Aquiles, 2318t
após o reimplante, 3136
das fraturas, 2603
para epicondilite, 2238q
protocolo
após a reconstrução do LCA, 2427q
depois da reconstrução múltipla do ligamento do joelho, 2178f
protocolo de reparação de Bankart, 2493t-2494t
protocolo de reparo do manguito rotador, 2505t-2510t
Reação ao placebo de, 1948
Realinhamento
das articulações talonaviculares e subtalares (Kumar et al.), 1014-1015
distal, na luxação da patela, 2261
distração, subtalar, 2915f
na osteogênese imperfeita, 1182-1185
subcapital, da epífise (Leunig et al.), 1448-1450
tendão extensor e reequilíbrio intrínseco, 3561-3562
Realinhamento subcapital, da epífise (Leunig et al.), 1448-1450
Realinhamento talonavicular (Kumar et al.), 1014-1015
Rebaixamento, 3836f
Recaída, no sarcoma de Ewing, 920
Recapeamento
patelar, 393
quadril
radiografia pré-operatória, 312-313
seleção de pacientes, 311
técnica, 313-321
Recapeamento do quadril
manejo pós-operatório, 312
radiografia pré-operatória, 312-313
resultados, 311-312
seleção de pacientes, 311
técnica, 313-321
Reconstrução
anterior, em descompressão toracolombar, 1619
após a amputação
das mãos, 692-693
de vários dedos, 693-694
após infecção da artroplastia total de quadril, 254-255
com endoprótese, 805-806
ressecção do fêmur distal com, 839-841
ressecção do fêmur proximal com, 837f
da superfície articular, para osteocondrose do capítulo (Takahara et al.), 1144
das fraturas da pelve, 2808-2820
técnica em três tempos para consolidação viciosa, 2941
de ausência congênita da tíbia, 1032f
de glenoide anterior usando autotransplante ósseo da crista ilíaca, 2280
extremidade superior, na tetraplegia, 3511q
malsucedida, em relação à artroplastia total do quadril, 222-225
no tratamento de tumores, 804-806
para deformidade da protrusão acetabular, 210f
procedimentos cirúrgicos
da doença de Legg-Calvé-Perthes, 1156-1161
e fixadores de fios tensionados circulares, 2658
quadril, depois de artrite séptica, 769
rupturas negligenciadas do tendão patelar, 2337f
semitendíneo em formato de oito, 2265f
técnicas de ruptura crônica do tendão de Aquiles, 2323q
tendão fibular (Sobel e Bohne), 3932-3934
úmero proximal, 816-818
vs. amputação, 600-601
Reconstrução anatômica com duplo-feixe, LCA (Karlsson et al.), 2428-2429

Reconstrução com duplo feixe, LCA (Karlsson et al.), 2428-2429
Reconstrução com duplo túnel, de LCP, 2436-2438
Reconstrução com endoprótese, 805-806
ressecção do fêmur distal com, 839-841
ressecção do fêmur proximal com, 837f
Reconstrução da comissura interdigital, 3737
Reconstrução da mão
e punho, na dimelia ulnar, 3750
flexores dos dedos
enxerto de tendão de estágio único, 3265-3266
enxerto de tendão por duas fases, 3271-3274
na síndrome de Apert (Flatt), 3741
na tetraplegia (Zancolli), 3518-3520
para flexão digital e pinça fina (House), 3515
polias dos tendões flexores, 3269-3271
Reconstrução de deficiências acetabulares
classificação, 279-281
controle, 281
defeito segmentar, 282-285
defeitos combinados, 285
descontinuidade pélvica, 286-288
Reconstrução de deficiências femorais
classificação, 288-290
defeito segmentar, 290
defeitos cavitários, 290-293
defeitos maciços, 296-298
deformidade femoral, 299-300
manejo, 290
Reconstrução de Krukenberg
das mãos, 692-693
do antebraço, 3705-3706
Reconstrução de túnel único, de LCP, 2434-2436
Reconstrução do cotovelo
anatomia e biomecânica, 559-561
artroplastia total do cotovelo, 570-575
salvamento
artroplastia de ressecção, 576-577
artroplastia de revisão, 575-576
tipos de artroplastia, 561-570
Reconstrução do joelho
canto posteromedial (Hughston), 2108
compartimento lateral, 2114-2115
compartimento medial (Slocum), 2103-2106
estruturas posterolaterais
técnica de Hughston e Jacobson, 2115-2118
técnica de Larson, 2128-2129
LCP, 2161-2172
na artrite reumatoide, 468
na revisão da artroplastia do joelho, 435-438
para lesão posterolateral grau III, 2123-2124
tendão poplíteo, com o trato iliotibial (Müller), 2118-2121
Reconstrução do LCA
cirurgia de revisão
avaliação radiográfica, 2154
considerações técnicas, 2155-2156
seleção do enxerto, 2155
com osso-tendão-osso patelar, 2142-2147
com tendões isquiotibiais, 2147
complicações da cirurgia, 2153-2154, 2433-2433
instabilidades combinadas LCA, 2149
materiais sintéticos para, 2149
procedimentos extra-articulares, 2134-2142
procedimentos intra-articulares, 2137-2142
reabilitação após, 2151-2152
resultados, 2152-2153
substituição do enxerto ligamentar, 2149-2151
técnicas de artroscopia, 2420
Reconstrução do ombro
acesso posterior (Neer), 2288f
anatomia e biomecânica, 533-536
apresentação clínica e avaliação radiográfica, 537-538
artrodese glenoumeral, 558
artroplastia de ressecção, 558
artroplastia reversa, 549-551
artroplastia total, 544-548
complicações da artroplastia, 552-557
enxerto ósseo da glenoide, 551-552
hemiartroplastia, 540-543
histórico de, 532
modelos das próteses, 536-537
planejamento pré-operatório, 538-539
reabilitação após artroplastia, 558-559
revisão da artroplastia, 557-558
Reconstrução do polegar, 674f
alongamento do metacarpo e transposição de retalho local, 695
articulação metacarpofalangeana, para artrite reumatoide (Inglis et al.), 3572-3573
e dedo
transferência de fase única do dedo grande do pé, 3179-3180
transplante do primeiro e terceiro dedos, 3182-3183
liberação da contratura por adução combinada com fechamento de fenda, 3728-3730
ligamento trapeziometacarpal (Eaton e Littler), 3575-3578
osteoplástica, 696
policização, 696-700
requisitos relativos, 694
tecidos moles interfalangeanos, 3571
Reconstrução do polegar de Gillies e Millard (modificada), 695
Reconstrução do quadril após infecção, de Harmon, 769
Reconstrução do tendão poplíteo, com trato iliotibial (Müller), 2118-2121
Reconstrução dos ligamentos
ligamento colateral ulnar do polegar, enxertos anatômicos para (Glickel), 3311-3312
ligamento colateral ulnar, oponentoplastia do flexor superficial do dedo anelar (Kozin e Ezaki), 3758-3759
ligamento deltoide, técnica minimamente invasiva (Jeng et al.), 3912-3917
ligamento deslizante, usando tendão fibular longo, 3904-3905
ligamento patelar, 429f
ligamento patelofemoral
com enxerto de tendão (Nietosvaara et al.), 1474
medial (Phillips), 2258-2264
ligamento radioulnar distal, 3424-3427
ligamentos conoide e trapezoide, 3019-3022
ligamentos cruzados, técnicas de artroscopia, 2418-2438
ligamentos laterais do tornozelo (Coetzee), 493na correção da deformidade calcâneo-cavovaro, 4092-4093
para luxação recidivante da articulação carpometacarpiana (Eaton e Littler), 3307
para o deslocamento crônico não reduzido da articulação acromioclavicular, 3036
da articulação tibiofibular proximal, 3030
Reconstrução endoscópica de feixe único, LCA, 2421-2426
Reconstrução fisária escassa, de LCA (Kocher et al.), 2432-2433
Reconstrução intra-articular para lesão do LCA, 2137-2142
colocação do enxerto, 2138-2140
fixação do enxerto, 2140-2142
seleção do enxerto, 2138
tensão do enxerto, 2140
Reconstrução ligamentar
interposição tendinosa artroplástica com, 3579-3582, 3594q
ligamento calcaneonavicular plantar, 3904-3905
ligamento carpal, técnica de Palmer et al., 3447
ligamento colateral ulnar, 2295-2298
com oponetoplastia do flexor superficial do dedo anelar, 3758-3759
ligamento cruzado, artroscopia do joelho em, 2418-2438
ligamento deltoide
com autoenxerto fibular longo (Deland), 4217-4218
técnica minimamente invasiva (Jeng et al.), 3912-3917
ligamento do tornozelo, 493
ligamento dorsal do CFCT, 3427
ligamento femoropatelar medial, 2258-2264
ligamento popliteofibular, com enxertos do tendão patelar, 2126f
ligamento radioulnar distal (Adams e Berger), 3424-3427
ligamento trapeziometacarpal, 3575-3578
ligamentos conoide e trapezoide, 3019-3022
na correção da deformidade calcâneo-cavovaro, 4092-4093
para luxação recidivante da articulação carpometacarpiana, 3307
para o deslocamento crônico não reduzido da articulação acromioclavicular, 3036
da articulação tibiofibular proximal, 3030
vários ligamentos do joelho, reabilitação do protocolo depois, 2178f
Reconstrução ligamentar distal radioulnar 3424-3427
Reconstrução ligamentar trapeziometacarpal (Eaton e Littler), 3575-3578
Reconstrução osteoplástica do polegar, de Verdan, 696, 697f
Reconstrução para mão em espelho de Entin, 3749f
Recorrência de pé torto, 1001
Recuperação da inversão com T1 curto (STIR), 128
Recuperação intraoperatória de sangue, 1717
Recurvato
correção da, 410-411
do joelho, na paralisia cerebral, 1230-1231

Redirecionamento
flexor longo do polegar (Blair e Omer), 3760
músculo braquiorradial, na paralisia cerebral (Ozkan et al.), 3528
tendão bíceps braquial, para deformidades em supinação do antebraço (Zancolli), 1295
tendão bíceps femoral, para instabilidade posterolateral, 2121-2123
Redução aberta
abordagem volar, para o deslocamento metacarpofalangeano, 3308
da epifisiólise femoral, 1444-1445
da luxação do quadril
aguda, 3014-3015
posterior, 2760-2761
da luxação posterior do cotovelo não tratada (Fowles et al.), 1391
do colo do tálus, 4149-4152
do deslocamento das articulações interfalangeanas do hálux, 4188-4189
do deslocamento subtalar, 4165
dos deslocamentos agudos, indicações para, 3007
dos deslocamentos metacarpofalangeanos do dedo
abordagem dorsal (Becton et al.), 3317-3318
técnica de Kaplan, 3314-3318
e fusão subtalar extra-articular (Grice-Green), 1015-1016
e inserção da prótese, para não união umeral, 2998
e realinhamento das articulações talonaviculares e subtalares, 1014-1015
fixação com placa, da fratura por estresse do metatarso, 4185
no procedimento de San Diego (McNerney et al.), 1220
para deslocamento não reduzido antigo
do cotovelo, 3046-3048
do ombro, 3040-3042
para pseudoartrose congênita da clavícula, 1126
Redução aberta das fraturas
calcâneo, 4127-4130
colo radial, 1386-1387
diáfise do metacarpo, 3318
falangeana (Pratt), 3326
fratura de Monteggia antiga em crianças, 1382-1383
fratura de Bennett (Wagner), 3302-3303
fratura não cominutiva da articulação interfalangeana, 3333-3346
fratura-luxação da articulação interfalangeana proximal, 3333
fraturas de Salter-Harris, 1471-1472
tibial, e a remoção de tecido interposto (Weber et al.), 1488-1489
Redução aberta e fixação com placa
da fratura radial distal, 2892-2895
das fraturas de cabeça do metacarpo, 3322-3323
das fraturas do pilão da tíbia, 2628
Redução aberta e fixação interna (RAFI)
com enxerto ósseo (Flynn et al.; Jeffery), 1397
da diáfise do úmero, acesso triceptal, 2850
da fratura de Tillaux, 1500
da fraturas do colo do fêmur (Smith-Petersen, modificada), 2724-2727
da sínfise púbica, 2810-2813
das fraturas condilares mediais, 1401-1402
das fraturas de ambos os ossos do antebraço, 2882
das fraturas de cabeças radiais, 2865-2866
das fraturas do côndilo do úmero lateral, 1394-1397
das fraturas do quadril em crianças (Weber et al.; Boitzy), 1431-1432
das fraturas do úmero proximal, 2841-2843
das fraturas escafoides
abordagem volar, 3388-3389
acesso dorsal, 3389-3390
das fraturas fisárias de falanges de metacarpos, 1372
das fraturas supracondilares, 1407
das fraturas tarsometatársicas, 4173-4181
das fraturas triplanares (Dias e Giegerich), 1497-1498
das lesões bicondilares, 2673-2674
de fratura de Rolando
técnica de Buchler et al., 3305
técnica de Foster e Hastings, 3304-3305
de fratura do olécrano, 2877-2878
de fratura marginal, 1477
de fraturas claviculares, 2826
de fraturas epifisárias, 1495
do côndilo femoral lateral, 2932
do úmero distal com osteotomia do olécrano, 2859-2862
fraturas de eminência da tíbia, 1478-1479
fraturas da tuberosidade da tíbia, 1483, 1486-1487
fraturas no processo lateral do tálus, 4158-4159
fraturas radiais distais cominutivas, 2897
Redução aberta para a displasia congênita do quadril
abordagem anterior (Beaty, depois de Somerville), 1088-1090
abordagem anteromedial (Weinstein e Ponseti), 1090-1092
luxações teratológicas, 1091-1092
e osteonecrose, 1092
osteotomia concomitante, 1091
Redução artroscópica
e fixação, das fraturas do planalto tibial, 2672-2673
fratura de eminência tibial (Liljeros et al.), 1479
Redução de raio, para macrodactilia dos artelhos, 982-984
Redução dinâmica da tala external (Agee), 3337
Redução do fragmento
para pseudoatrosess, 2974
perda da, 4135
Redução e estabilização de fraturas
contraindicações para, 2581
desvantagens da, 2581
indicações para, 2580
Redução e fixação percutânea
da fratura de Tillaux, 1499f, 1500
das fraturas do calcâneo, 4134
Redução incruenta
artrografia e, na displasia congênita do quadril, 1084
da epifisiólise femoral, 1443-1444
das fraturas de Salter-Harris, 1471-1472
das fraturas do colo radial, 1386-1387
de deslocamento não reduzido crônico
do cotovelo, 3045
do ombro, 3040
e fixação interna, de fraturas no quadril em crianças, 1430-1436
e imobilização gessada, para fraturas da diafise e do úmero proximal, 1415
e pinagem percutânea
da fratura radial distal, 2888-2891
das fraturas supracondilares, 1403-1407
na lesão da medula espinhal, 1569
Redução instrumentada, em espondilolistese alta displásica, 1846
Redução posicional e fixação, do deslizamento da epífise femoral (Chen et al.), 1444-1445
Redução tecidual, 801f
para macrodactilia digital (Tsuge), 3752
Reflexo bulbocavernoso, 1568f
Refratura
devido à fixação externa, 2597
na pseudoartrose congênita da tíbia, 1022
Regeneração
após neurorrafia, 3066-3067
nervo, na mão, 3360
neuronal, 3056-3057
osso, 2572-2580
Regeneração neuronal, nervo motor periférico, 3056f
Regeneração óssea, na consolidação da fratura, 2572-2580
Região trocantérica
acesso lateral, 57-58
do fêmur
consolidação viciosa, 2938
pseudoartroses, 2994-2995
lesões tuberculosas da, 780
Regra de dois, 3148f
Reimplante
complicações, 3136
considerações gerais, 3125
controle do
comprometimento circulatório após, 3135-3136
ossos e articulações, 3131-3132
do quadril total, 255
equipe de reimplante, 3125
indicações e contraindicações, 3125-3129
manejo e transporte de paciente e parte, 3129
ordem de reparação, 3130-3131
preparo pré-operatório, 3129
reabilitação, 3136
reparação de vasos, 3132-3134
reparo do tendão, 3132
resultados, 3124-3125
técnicas de monitoramento após a cirurgia, 3136-3137
transposição de dedos, 3132
Relação de Blackburne-Peel, 2251t
Relação de Powers, 1684-1685, 1685f
Relação entre o diâmetro da cabeça e o diâmtro do colo, da prótese do fêmur, 164f, 240
Relações normais, glenoumeral, 536f
Remoção da dobra da unha
e remoção da matriz das unhas, parcial, 4109-4114
ou redução (Persichetti et al.), 4111-4112
Remoção da eminência medial
na bunionectomia, 3800-3801

na osteotomia da falange proximal (Akin), 3840
na osteotomia metatarsal distal (Mitchell), 3814, 3815
Remoção da haste, e inserção do enxerto do tendão, 3273-3274
Remoção da matriz germinal
e remoção da prega ungueal, parcial, 4109-4114
e remoção de placa ungueal, 4109
Remoção do alargamento medial (Akin), 3840-3841
Remoção do fragmento
artroscópico (Takahara et al.), 1144
escafoide proximal, 3393-3395
fragmento osteocondral do tálus, 1505
no tratamento de lesões ósseas, 2572
Remoção do tampão de cimento, 275f
Remodelação condilar, na desarticulação do joelho, 644
Remplissage, 2498-2499
Reparação aberta
acesso miniaberto para tenodese artroscópica do bíceps (Romeo et al.), 2481-2484
da avulsão óssea LCP, 2159-2160
da ruptura do tendão de Aquiles, 2317-2319
técnica de Krackow et al., 2319
técnica de Lindholm, 2319-2320
técnica de Lynn, 2320
técnica de Teuffer, 2320
das perturbações do compartimento medial, 2095-2103
das perturbações dos compartimentos laterais, 2110-2114
das lesões do manguito rotador, 2220-2221
do CFCT
lesão classe 1B, 3419
lesão classe 1C (Culp et al., modificada), 3419-3420
lesão classe 1E (Cooney et al.), 3422-3423
ligamento femoropatelar medial e vasto medial oblíquo, 2255
meniscal, 2073-2075
Reparação de Bankart modificada (Montgomery e Jobe), 2275-2277
Reparação do retináculo peroneal superior, 2348
aumento do tendão de Aquiles (Jones), 2349
e aprofundamento do sulco fibular, 3928-3929
Reparação do tendão flexor
do tendão
zona I, 3262-3263
zonas II aV, 3263
no reimplante, 3132
primário
reparação retardada das lesões agudas, 3254
zona I, 3251-3252, 3254-3255
zona II, 3252-3253, 3255-3257
zonas III a V, 3253-3254, 3257-3260
secundário
aderência dos tendões, 3276-3278
complicações, 3268-3269
dos dedos, 3263-3266
flexor longo do polegar, 3274-3276
reconstrução das polias do tendão flexor, 3269-3271
reconstrução dos flexores dos dedos por enxerto do tendão em duas fases, 3271-3274
tendões doadores para enxerto, 3266-3268
tenólises do flexor após reparo e enxertia, 3276
tempo, em lacerações parciais, 3250-3251
Reparação percutânea, da ruptura aguda do tendão de Aquiles (Ma e Griffith), 2321-2322
Reparação por deslizamento do intervalo, de ruptura extensa e retraída do manguito (Tauro et al.), 2517
Reparação primária de tendões flexores
sutura primária dos tendões, 3254-3260
zona I, 3251-3252
zona II, 3252-3253
zonas III a V, 3253-3254
Reparação secundária de tendões extensores, 3289
Reparação secundária de tendões flexores
aderência dos tendões, 3276-3278
complicações, 3268-3269
dedos, 3263-3266
flexor longo do polegar, 3274-3276
tendões doadores para enxerto, 3266-3268
tenólises do flexor após, 3276
Reparação V-Y, da ruptura negligenciada do tendão de Aquiles, 2327f
Reparo
da cápsula posterior da tíbia, 2097f
do ligamento colateral lateral, 2111f
do terço posterior da cápsula medial, 2107f
dos ligamentos do joelho avulsionados, 2094f
Reparo do nervo
das mãos
reparo secundário, 3360-3361
tempo de reparo, 3360
para reimplantação, 3134
técnica cirúrgica, 3068-3075
endoneurólise, 3069
neurorrafia e enxerto do nervo, 3069-3071
neurorrafia parcial, 3069
resultados da operação, 3075
técnicas de neurorrafia, 3071-3075
Reparo do nervo para reimplante, 3132-3134
Reparo do nervo secundário nas mãos, 3360-3361
Reparo do tendão extensor
no reimplante, 3132
secundário, 3289
zona I, 3279-3283
zonas II e III, 3283-3284
zonas IV e V, 3287-3288
zonas VI a IX, 3288-3289
Reparo terminolateral do tendão, 3247
Reparo transósseo
da ruptura do manguito rotador, 2516f
do descolamento foveal do FCT, 3418-3419
Resposta inflamatória, na artroscopia, 2364
Ressalto interno do quadril, 357
Ressecção
arco neural, para a estenose da coluna vertebral, 1998-1999
artroscópica. *Ver* Ressecção artroscópica
barra fisária linear e periférica (Birch et ai.), 1191
clavícula, na amputação dianteira, 669f
costela, para a síndrome de Klippel-Feil, 1681
da hemilamina posterior, 1808f
da lesão discondrosteose (Vickers e Nielsen), 3778-3779
espessamento de plica sinovial patológica, 2540
femoral proximal, 836-849
na paralisia cerebral, 1222-1223
fíbula, para transplante, 19f
joelho, 449f
para osteomielite, 743-745
patela, inadequada, 414f
ponte óssea, para parada fisária (Langenskiöld), 1190-1194
quadril, para a infecção persistente (Girdlestone), 761-762
radical, do osso infectado, 739
Ressecção do dedo indicador (Flatt), 3761-3762
Ressecção musculotendinosa, do tendão tibial posterior, 1236
Ressecção artroscópica
articulação acromioclavicular, 2520-2522
cabeça do rádio, 2540-2541
da lesão em alça de balde, 2397
de plica, 2413
extremidade distal da clavícula (Tolin e Snyder), 2520-2522
gânglio dorsal do punho (Osterman e Raphael; Luchetti et al.), 3673-3674
Ressecção combinada distal ulnar (Watson), 3431-3435
Ressecção da barrar calcaneonavicular, 3951-3953
Ressecção da cintura escapular de Marcove et al., 807-811
Ressecção da escápula de Das Gupta, 816q
Ressecção da fíbula
distal, 850f-851f
para a osteomielite, 744
proximal (Malawer), 848-849
terço distal, 849
Ressecção da parte proximal do eixo radial (Kamineni et al.), 2950
Ressecção da ponte osséa,
técnica de Ingram, 1191
técnica de Langenskiöld, 1190-1194
Ressecção de quadril de Girdlestone, para infecção persistente, 761-762
Ressecção de tumores, 801, 804-806
extremidade inferior, 836-849
extremidade superior, 806-826
pelve, 826-836
giroplastia, 849-855
Ressecção do arco neural, para a estenose da coluna vertebral, 1998-1999
Ressecção de fêmur distal ou tíbia proximal e artrodese do joelho de Enneking e Shirley, 842-847
Ressecção do fêmur inteiro de Lewis, 838q-839q
Ressecção do osso inominado, 832
Ressecção do púbis e ísquio de Radley et al., 829q, 830f
Ressecção do sacro de Localio et al., 835q-836q
Ressecção do sacro de MacCarty et al., acesso posterior, 836q
Ressecção dos tarsos, para osteomielite, 743
Ressecção inominada do osso de Karakousis e Vezeridis, 832q, 833f

Ressecção intercalar da diáfise umeral (Lewis), 818-819
Ressecção óssea
inominada, 832
para neurorrafia, 3070
Ressecção do úmero proximal de Gebhardt et al., 818q
Ressecção do fêmur proximal de Lewis e Chekofsky, 838q
Ressecção quase total de sacro de Stener e Gunterberg, 835q
Ressecção ulnar distal
combinada (Watson), 3431-3435
pastilha (Feldon et al.), 3432-3433
Ressecção ulnar distal de Wafer (Feldon et al.), 3432-3433
Ressecções da extremidade inferior
fêmur distal, 839
com artrodese por enxerto, 848
com reconstrução endoprotética, 841
total do fêmur, 838-839
fêmur proximal, 836-849
fíbula proximal, 848-849
terço distal da fíbula, 849
tíbia proximal, 841-842
e artrodese do joelho, 842-847
Ressecções de Malawer
fíbula proximal, 848-849
tíbia proximal, 841-842
Ressecções do tumor pélvico
abordagem posterior, 836
acetábulo, 829-830
articulação sacroilíaca, 832
comparação com amputações, 826-827
suporte do enxerto em, 828-829
incisão universal para, 827
do osso inominado (hemipelvectomia interna), 832
púbis e ísquio, 829
sacro, 832-835
Ressecções tumorais da extremidade superior
cintura escapular, 807-811
clavícula, 811
da diáfise do úmero, 806-807
ressecção intercalar, 818-819
escápula, 811
rádio proximal, 821
rádio distal, 821-826
ulna distal, 826
ulna proximal, 821
úmero distal, 819
úmero proximal, 816-818
Restauração da função da mão
função intrínseca dos dedos, 3497-3503
restauração de aperto, 3486-3497
Restauração da pinça
da adução do polegar, 3492-3496
da oposição do polegar, 3486-3491
de abdução do dedo indicador, 3496-3497
Restauração do sistema modular de Stryker, 170f
Resultado radiográfico, ATJ, 396-397
Retalho adipofascial reverso, 681f
Retalho anterolateral da coxa, 3145
Retalho arterial, 3231f
Retalho da pele. *Ver também* Retalhos livres musculocutâneos
aprofundamento da primeira comissura com um retalho de deslizamento (Brand et al.), 3756f
confecção de, 639f
longo posterior, amputação transtibial usando, 640-642
na correção de contratura, 3206f
na desarticulação do joelho de Kjoble, 645f
para a cobertura da extremidade do dedo, 678-685
para a liberação da sindactilia
com combinação volar e dorsal (Skoog), 3739-3740
técnica do retalho dorsal (Bauer et al.), 3738-3739
técnica do retalho em forma de borboleta (Woolf e Broadbent), 3737f
para lesão aguda na mão, 3215, 3218
Retalho de avanço V-Y de Kutler, 677f, 678-680
Retalho de dobra adipofascial, 679f, 682, 3231f
Retalho de pedículo iliofemoral, anatomia vascular, 3142-3143
Retalho de rotação, para lesão aguda das mãos, 3218f
Retalho do braço, lateral, 3147-3148
Retalho do músculo extensor digital curto, 3171f
Retalho do pedículo homodigital neurovascular de fluxo anterógrado, 680f
Retalho do pedículo retrógrado, 684-685
Retalho do periósteo, aprofundamento do sulco fibular com (Zoellner e Clancy), 2348-2349
Retalho em bandeira, 3223f
Retalho envolvente, 3178f-3179f
Retalho epigástrico superficial, 3231-3232
Retalho escapular, anatomia vascular, 3146-3147
Retalho fáscio-adiposo, radial do antebraço, 3643f
Retalho hipotenar ulnar, 685
Retalho interósseo posterior, 3227-3228
Retalho lateral do braço, 3147-3148
Retalho miocutâneo, separação de, 656f-657f
Retalho miofascial
na amputação transfemoral, 647f
na amputação transtibial, 639f
Retalho musculocutâneo do serrátil anterior, 3151
Retalho neurovascular local, 683
Retalho paraescapular, 3146-3147
Retalho pediculado, 683-684
Retalho plantar, confecção de, 622
Retalho posterior na desarticulação do quadril (Slocum), 653
Retalho radial do antebraço, 3225-3226
Retalho tenar, 682-683
Retalhos abdominais
axial, 3229-3232
aleatório, 3228-3229
Retalhos axiais
retalho com pedículo inguinal, 3229-3231
hipogástrico (epigástrica superficial), 3231-3232
Retalhos do antebraço, para a cobertura das mãos, 3225-3228
Retalhos em cambalhota, 3221-3225, 3222f
Retalhos inguinais
pedículo, 3229-3231
tecido livre, 3142-3143
Retalhos livres
medial corticoperiosteal do côndilo femoral, 3169
muscular e musculocutâneo, 3150-3159
transferência de fase única do tecido, 3138-3148
vascularizados, contendo articulações e epífises, 3185-3186
Retalhos livres musculocutâneos
nas amputações, 604-605
retalho do tensor da fáscia lata, 3155-3156
retalho serrátil anterior, 3151
transferência do músculo grácil, 3157-3158
transferência do músculo grande dorsal, 3150
transferência do músculo reto abdominal, 3158-3159
Retalhos locais
abas dos dedos cruzados, 3221-3225
do dorso da mão, 3221
nos dedos, 3220-3221
para lesão nas mãos, 3218-3225
Retalhos musculares livres
transferência do músculo grácil, 3157-3158
transferência do músculo grande dorsal, 3150
transferência do músculo peitoral maior, 3154
transferência do músculo reto abdominal, 3158-3159
Retalhos pediculados
dorsal bipediculado, 681-682
dorsal, 679f
hipogástrico, 3231-3232
padrão aleatório abdominal, 3228-3229
retalhos de avanço para fraturas no polegar, 690
inguinais, 3229-3231
Retardo
após haste não fresada, 2662
modalidades de tratamento, 2971
na fixação externa, 2596-2597
Retardo da consolidação, como fator de risco para o pé diabético, 4041-4042
Retináculo extensor, 3642f
reparação do tendão extensor na área de, 3288
Retináculo patelar, 46f
medial, enxerto de, 3009
Retirada da placa da unha
e remoção da matriz germinativa, 4109
e remoção da matriz, parcial, 4105-4109
parcial, 4104
total, 4103-4104
Retratores
de Doyen, 1755f
na hemiartroplastia do ombro, 541f
Retropé
alinhamento, na substituição total do tornozelo, 490f
amputações, 624-634
artrite degenerativa, 4029-4039
artrodese artroscópica, 4031-4033
artrodese da articulação calcânea, 4034
artrodese da articulação talonavicular, 4033-4034
artrodese subtalar, 4030-4039
artrodese tríplice, 4034-4037
incisão média isolada para, 4037-4039
artrodese, 493
colapso progressivo da, 623f
deformidade fixa rígida, 3909-3910
equina, residual para correção do pé torto, 1003
no estágio II da doença do tendão tibial posterior, 3902-3903
valgo, 1010f

Revascularização, 3137
semilunar, 3412
Revisão da artroplastia do cotovelo, 575-576
Revisão da artroplastia do ombro
indicações, 557-558
resultados, 558
Revisão da artroplastia total do joelho
exposições cirúrgicas, 433-434
soltura asséptica de ATJ, 431-433
princípios de reconstrução, 435-438
remoção de componentes, 434-435
resultados, 438
Revisão da cirurgia do ligamento cruzado anterior
avaliação radiográfica, 2154
considerações técnicas, 2155-2156
seleção do enxerto, 2155
Revisão de artroplastia total do quadril
acesso cirúrgico, 264-279
remoção de cimento femoral, 273-277
remoção do componente acetabular cimentado, 277-278
indicações e contraindicações, 263-264
planejamento pré-operatório, 264
reconstrução de
deficiências acetabulares, 279-281
deficiências femorais, 288-293
Rigidez
após artroplastia do ombro, 556
do tornozelo e retropé, depois da haste intramedular de Williams, 1021-1022
Rizotomia seletiva dorsal, 1212-1213
RM, técnica de *spin-echo*, 128
Rolamento fixo do tornozelo, 487, 488f, 495-496
Rolamento móvel no tornozelo, 487, 488f, 495
Rotação
cotovelo, para dentro, 561f
do artroscópio, 2359f
externo. *Ver* Rotação externa
interno. *Ver* Rotação interna
perna, com colocação de haste para fraturas da diáfise da tíbia, 2649-2651
plano sagital, sugerindo instabilidade da coluna vertebral, 1593f
trocânter menor, 2755f
vertebral
correção da deformidade por, 1745
na escoliose, 1708-1709
Rotação externa
aplicada ao joelho flexionado, 2052f
de tornozelo, teste de estresse, 4204f
do joelho, 2062f
do ombro
sinal de *lag*, 2214
teste da força de, 2213
do quadril, contratura, 1281, 1313
Rotação interna
do joelho, 2062f
do ombro, 585f
liberação da contratura
Sever-L'Episcopo técnica de Green, 1326-1329
técnica de Braun et al., 1250
sinal de retardo, 2214
teste de resistência ao estresse, 2209
flexão valga, osteotomia, 1157
Rotação por consolidação viciosa do fêmur, 2934f
Rotação vertebral direta, 1745, 1746f
Rotacioplastia de Winkelmann, rotacioplastia para fêmur proximal
envolvendo articulação do quadril, 855
sem envolvimento articular do quadril, 853-855
Ruptura, laceração
associada a luxação clavicular, 3017f
FCT
da ulna, 3418
desbridamento artroscópico, 3417-3418
labral, manejo artroscópico, 2450-2451
labroglenoidal, 2473-2476
ligamento
compartimento medial do joelho, 2098f
deltoide e fratura maleolar lateral, 2619-2620
LCP, 136f
LCU, 148f
manguito rotador. *Ver* Lesões do manguito rotador
meniscal. *Ver* Lesões meniscais
tendão
flexor longo do hálux, 3936-3937
imagem ponderada da densidade de prótons com supressão de gordura, 131f
imagens ponderadas em T2, 130f
reparo subescapular (Burkhart e Tehrany), 2517-2520
Ruptura do ligamento transverso atlantal, 1579-1582
Ruptura do manguito extensa e retraída, 2514f
Ruptura do manguito rotador em forma de crescente, 2511f
Ruptura do manguito rotador em forma de U, 2511f
Ruptura do tendão bíceps distal, 148f, 2343-2345
Ruptura do tendão calcâneo
anatomia e fisiopatologia, 2315-2316
avaliação clínica, 2316
ruptura aguda, 2316-2322
reparo percutâneo, 2321-2322
técnicas de reparo aberto, 2317-2321
tratamento, 2316
Ruptura do tendão flexor, 3566
após reparo, 3262
tratamento, 3261-3262
Ruptura do tendão glúteo médio, 2340
Ruptura do tendão glúteo mínimo, 2340
Ruptura isolada do ligamento, joelho, 2079
Ruptura proximal do tendão do bíceps, 2340-2341
Rupturas
disco cervical, 1916-1917
disco lombar, excisão dos, 1938-1940
do mecanismo extensor do joelho, 2330-2338
ligamento. *Ver* Rupturas ligamentares
músculo adutor longo, 2339
músculo gastrocnêmio, 2328-2329
músculo peitoral maior, 2345
tendão. *Ver* Rupturas do tendão
Rupturas crônicas
tendão de Aquiles, 2322-2328
tendão do quadríceps femoral, 2339
tendão patelar, 2334-2338
Rupturas do ligamento carpal, avaliação por RM, 146
Rupturas do tendão
bíceps braquial, 2340-2345
bíceps distal, 148f, 2343-2345
do tendão tibial posterior, 3899f
fibular longo, 131f
flexor profundo dos dedos, 147f
glúteo médio e mínimo, 2340
patelar, 428, 2331-2334
quadríceps femoral do tendão, 2338-2339
tendão de Aquiles
anatomia e fisiopatologia, 2315-2316
avaliação clínica e tratamento, 2316
complicações, 2328
ruptura aguda, 2316-2322
ruptura crônica, 2322-2328
tendão extensor
na tenossinovite reumatoide, 3565-3566
na zona I, 3280-3281
tendão flexor, 3261-3262, 3566
tendão tibial anterior, 3920
tendões fibulares, 3932
tríceps, 2345-2346
Rupturas ligamentares
ligamento colateral, crônico, 3339-3342
ligamento deltoide, 4202
ligamento transversal atlantal, 1579-1582
ligamento ulnar metacarpofalangeano colateral, 3309-3313
ligamentos da articulação tibiofibular distal, 4202-4206
ligamentos laterais do tornozelo, 4206-4207
Rupturas negligenciadas do tendão de Aquiles
técnicas de reparo direto
Abraão e Pankovich, 2326
Bosworth, 2325-2326
White e Kraynick; Teuffer, modificada, 2325
Wapner et al., 2326-2328
transferência de tendão para (Maffulli et al.), 2323-2325

S

S-ROM DePuy, com várias luvas, 171f
Sacro
acesso a ambas as articulações sacroilíacas ou, 89-90
abordagem posterior, 1554-1555
cordoma sacrococcígeo, 921f
ressecção, 832-835
zonas de, 1615f
"Salto" do componente femoral, 165-166
Sangramento
durante artroscopia do ombro, 2464
na toracoplastia endoscópica, 1768
Sarcoma de células claras, das mãos, 3667t
Sarcoma de Ewing, 918-920, 937t-939t, 2034
da coluna vertebral, 1875
das mãos, 3667t, 3671-3672
extraesquelético, 962t-964t, 973
Sarcoma epitelioide, 962t-964t, 968-970
das mãos, 3667t, 3669
Sarcoma pleomórfico, indiferenciado, 962t-964t
Sarcoma sinovial, 962t-964t, 966-968, 970f
das mãos, 3667t
Sarcoma sinovial bifásico, 970f

Sarcomas
estadiamento, 792
epitelioide, 968-970
das mãos, 3667t, 3669
induzido por radiação, 798
osteogênico, das mãos, 3666-3668
pleomórfico indiferenciado, 962t-964t
sarcoma de Ewing, 918-920, 937t-939t
da coluna vertebral, 1875
das mãos, 3667t, 3671-3672
sinovial, 3667t
Schwannoma, 949t-951t, 952-953
das mãos, 3651t-3653t, 3661
Seleção dos pacientes
para recapeamento do quadril, 311
para transferência de tecido livre, 3140
para tratamento cirúrgico para IDD, 1946-1947
para tratamento operatório para a doença do disco lombar, 1935
Semilunar
deslocamento anterior, 3444-3445
fratura *die-punch* da faceta, 2954f
fraturas, 3408-3414
osteonecrose, 147f
procedimentos de revascularização, 3412
substituição da prótese de, 3412-3414
Sensações do membro fantasma, 608
Separações transepifisárias em crianças, 1425-1427
Septo intercondilar, 39f
Sequência de recuperação da sensibilidade, 3059t
Sequestrectomia e curetagem, para osteomielite crônica, 734-736
Sequestro da hérnia de disco, 1934f
Sesamoide tibial
bursa abaixo, 3888f
deslocamento, 3805f
remoção de, 3889f
Sesamoidectomia
em atletas, 4192
fibular
artroplastia de ressecção de Keller, 3809-3812
na bunionectomia, 3802-3804
Sesamoidectomia fibular
abordagem dorsal, 3802
abordagem plantar, 3802-3804
na artroplastia de ressecção de Keller, 3809-3812
subluxação do hálux após, 3875f
Sífilis, 783
Simulação, 1948t
Sinais e sintomas
como ferramenta de triagem para dor lombar, 1947t
da artrite do pé, 4011-4012
da doença de disco lombar, 1931-1944
da doença do disco torácico, 1926-1927
de doença do disco cervical, 1915-1918
neuroma interdigital, 4070
Sinal C, 334f, 2450f
Sinal *cross-over*, 2251t, 2252f
Sinal da crescente, na osteonecrose do quadril, 360f
Sinal da parede posterior, 337f
Sinal de "crescente", 1438f
Sinal de Arle, 1423-1424
Sinal de Destot, 1423-1424
Sinal de dupla linha, nas imagens ponderadas em T2, 138
Sinal de edema, tibial posterior, 3896
Sinal de Galeazzi, 1080, 1081f
Sinal de gota, 2214
Sinal de Gower, 1338f
Sinal de Hutchinson, 4020f
Sinal de Jeanne, 3493f
Sinal de Roux, 1423-1424
Sinal de Sourcil, 2228f
Sinal de Spur, fratura patognomônica de ambas as colunas, 2777-2778
Sinal de Tinel, 3064-3065
Sinal de Trendelenburg, 335f
Sinal de Yergason, 2212
Sinal do cruzamento, 337f, 2453f
Sindactilia
dedos do pé, 981
artificial, 986f
criação de, para o hálux varo, 988-990
da fenda, 985f
dos dedos, 3734-3740
técnicas de liberação, 3738-3739
Sindactilização, parcial, para o calo interdigital intratável, 3991-3992
Sindesmose
anexos ligamentares, 4199f
fixação com botão de sutura, 4204f
pseudoartrose da, 499
Síndrome compartimental
aguda, 2306-2311
anatomia e fisiopatologia, 2305-2306
antebraço, 3604-3611
como complicação de
artroscopia, 2367
fraturas supracondilares em crianças, 1408
crônica por exercício, 2311-2315
devido à fixação externa, 2597
mão
anatomia e etiologia, 3601-3603
diagnóstico, 3603-3604
Síndrome compartimental aguda, 2306-2311
Síndrome da artéria mesentérica superior, 1753
Síndrome da banda de constrição congênita, 3768-3770
Síndrome da cauda equina, 1570, 1942t
Síndrome da distrofia simpática reflexa, 2954, 3060-3062
Síndrome da dor no trocânter maior, 356-357
Síndrome da dor regional complexa (SDRC), 2900, 2954, 3060-3062
Síndrome da fratura navicular capitato, 3403-3404
Síndrome da imunodeficiência adquirida (AIDS), infecções na mão em, 3695
Síndrome da plica sinovial posterolateral, 2539-2540
Síndrome de Apert, 3740-3741
Síndrome de Brown-Séquard, 1570, 1571f
Síndrome de Down, instabilidade cervical na, 1684-1685
Síndrome de Hurler, 1886f
Síndrome de insuficiência torácica, 1810-1817
Síndrome de Klippel-Feil
achados clínicos, 1677
condições associadas, 1676
radiográficos, 1677-1678
tratamento, 1678-1681
Síndrome de Larsen, 1686
Síndrome de Marfan
diagnóstico, 1868-1869
tratamento não cirúrgico e cirúrgico, 1869-1870
Síndrome de Morel-Lavallée, 2567-2568
Síndrome de Morquio, 1883, 1884f
Síndrome de Poland, 3736f
Síndrome de Reiter
das mãos, 3546
no HIV, 719t
Síndrome de Roussy-Lévy, 1356
Síndrome de transição, 1996-1997
Síndrome do cone medular, 1570
Síndrome do espaço quadrilateral, 2232
Síndrome do estalo, joelho, 455-456
Síndrome do punho cerrado, 3478f
Síndrome do ressalto patelar, 383-384, 428f
Síndrome do seio do tarso, 4219-4220
Síndrome do túnel cubital, 3096-3100
liberação endoscópica, 3097
Síndrome do túnel do carpo
diagnóstico, 3625-3627
fatores patogênicos, 3626q
liberação cirúrgica, 3627-3631
liberação endoscópica, 3632-3637
não aliviado ou recorrente, 3637-3638
testes de compressão do nervo, 3628t
Síndrome do túnel do carpo não aliviado, 3637-3638
Síndrome do túnel do carpo recorrente, 3637-3638
Síndrome do túnel do tarso
achados clínicos e diagnóstico, 4063-4065
anatomia e etiologia, 4063
tratamento, 4065-4066
Síndrome do túnel do tarso anterior, 4066-4068
Síndrome do túnel ulnar, 3638
Síndrome dolorosa do *os peroneum*, 3929
Síndrome medular anterior, 1570, 1571f
Síndrome medular central, 1570
Síndrome medular posterior de, 1570
Síndromes da dor femoropatelar, 2190-2191
Síndromes da medula espinhal, 1570
Síndromes das mãos autoinduzidas, 3479
Síndromes do impacto
ombro, 2215-2219, 2500-2501
RM para, 144
tornozelo, 2376-2379
anterior e posterior, 4220-4223
Síndromes musculoesqueléticas, em HIV, 718-719
Sinergismo de antibióticos *in vitro versus* antagonismo, 716
Sínfise púbica
acesso de Pfannenstiel, 87-88
aproximação de, 1114-1116
divisão, na hemipelvectomia padrão, 654f
luxações, 3016
RAFI, 2810-2813
Sinostose
da fratura no antebraço em crianças, 1378, 1379f
entre rádio e ulna, 2948-2950
radioulnar congênita, 1129-1131
tibiofibular, 1017f, 1018
proximal, 1031-1032
técnica de Langenskiöld, 1017f, 1018

Sinovectomia
artroscópica
do ombro, 2473
na artrite reumatoide, 467-468, 2441
correção de deformidades artríticas do polegar, 3570-3571
da bainha tendínea, 3566-3567
de punho
abordagem dorsal, 3591
abordagem volar, 3591-3593
do cotovelo, 2542
do joelho, 463
na hemofilia, 1164
do tendão tibial posterior, com reparação de lacerações incompletas, 3900-3903
dos tendões fibulares, 3926-3927
na artrite reumatoide juvenil, 466
para sinovite persistente da articulação proximal, 3566
parcial e curetagem, na tuberculose do quadril (Wilkinson), 779
tendão tibial anterior de, 3919-3920
tornozelo aberto, na hemofilia (Greene), 1165
Sinovectomia aberta do tornozelo, na hemofilia (Greene), 1165
Sinovectomia parcial e curetagem, para tuberculose do quadril (Wilkinson), 779
Sinovial
infecção, na artrite infecciosa, 751
joelho, 45f-46f
Sinovioma maligno, 966-968
Sinoviortese, para artropatia hemofílica, 1165
Sinovite
da articulação interfalangeana proximal, persistente, 3566
das mãos, tratamento não cirúrgico, 3548-3549
de joelho, crônica, 463
de punho 3589-3593
do tornozelo, 2375f
vilonodular pigmentada, 953-956, 956f-957f
do joelho, 152f
imagem e histologia, 949t-951t
Sinovite vilonodular pigmentada, 152f, 953-956, 956f-957f
do joelho, 152f
imagem e histologia, 949t -951t
Sinquinese, associado com síndrome de Klippel-Feil, 1677
Siringomielia, escoliose em, 1791
Sistema cimentado do quadril de DePuy Summit, 167f
Sistema da American Joint Committee on Cancer (AJCC), 793-794
Sistema de classificação da função motora, para paralisia cerebral, 1206t
Sistema de classificação de Allen, para a instabilidade do ombro, 2270t
Sistema de classificação de Gerber, 2270t
Sistema de classificação de Matsen, 2269
Sistema de classificação de Neer e Foster, 2270t
Sistema de classificação de Tönnis, para osteoartrite do quadril, 339
Sistema de drenagem de Lautenbach, 738f
Sistema de estadiamento de Enneking, 791, 792t
tumores benignos da coluna vertebral, 2032f
Sistema de explante, 279f
Sistema de pontuação
ATJ, 398f
Knee Society, 396q
para prever fratura patológica, 930t
Sistema de pontuação da gravidade da lesão, 599
para fraturas expostas da tíbia, 2565q
Sistema de Triathlon unicompartimental do joelho de Stryker, 380f
Sistema modular total do joelho, 436f
Sistema musculoesquelético, envolvimento na tuberculose, 773-774
Sistema sinético do quadril, 170f
Sistema venoso, vertebral, 1963f
Sistemas de assento, para distrofia muscular, 1335
Sistemas de estádios
Cierny e Mader, para osteomielite crônica, 732t
fases da infecção em artrite séptica de Gächter, 763t
para a doença de Kienböck, 3410f
para os tumores benignos da coluna vertebral (Enneking), 2032f
para osteocondrite dissecante, 2186t
para osteomielite adulta, 2980t
para tumores malignos da coluna vertebral (Enneking), 2035f
tumores do sistema musculoesquelético, 791-794
Sistemas de liberação de antibióticos biodegradáveis, 737-738
Sling sesamoide, incapacidade de redução, 3857
Sobrevida de prótese do joelho, 397
Soltura asséptica de ATJ, 431-433
Solução de iodopovidona, 6
Soluções
para a irrigação de ferida, 7
para modificação do bloqueio espinhal diferencial, 1949t
para o bloqueio espinhal diferencial sequencial, 1947t
Sonda pedicular, passagem intracorticais, 1782f
Sondas
artroscópica, 2359-2360
pediculares, passagem intracorticais, 1782f
Staphylococcus aureus, na artrite infecciosa, 750t
Staphylococcus aureus resistente à meticilina (MRSA), 426, 709
Subluxação
articulação do quadril
na mielomeningocele, 1313-1316
na paralisia cerebral, 1214f, 1218-1224
articulação proximal dorsal, 3330f
articulações metacarpofalangeanas, 3561f, 3574f
articular, relacionada com alongamento de membros, 1073
atlantoaxial, na artrite reumatoide, 2024-2025
bíceps, classificação de, 2480f
fratura com faceta, 1596
hálux, sesamoidectomia fibular após, 3875f
patelar, 426f, 427, 2253-2264
rotativo, do escafoide, 3442-3443
rotatória atlantoaxial, em crianças, 1682-1684
sesamoides, 3885f
tendão fibular, 2347q, 3927
dentro da bainha, 3932
Subluxação atlantoaxial
na artrite reumatoide, 2024-2025
rotatória, 1682-1684
Subluxação rotatória atlantoaxial, 1682-1684
Subluxação rotatória do escafoide, 3442-3443
Substância branca, 1526
Substância cinzenta, 1526
Substituição de disco total, 1949-1951
Substituição tricompartimental primária do joelho, 399-418
Substituição tricompartimental primária do joelho, técnica cirúrgica para, 399-418
Substitutos de enxerto de nervo, 3362-3364
Substitutos de enxertos ósseos, 14, 738, 804
baseado em células, 2578
baseado em cerâmica, 2578-2579
baseado em fator de crescimento, 2578
baseado em polímero, 2579
baseado no aloenxerto, 2576-2579
hidroxiapatita, 2579
Substitutos de enxertos ósseos à base de células, 2578
Substitutos de enxertos ósseos à base de cerâmica, 2578-2579
Substitutos de enxertos ósseos à base de polímero, 2579
Substitutos de enxertos ósseos rhBMP, 16t
Substitutos para enxertos ósseos, 14, 15t-16t, 1628t-1629t
com base em cerâmica, 2579
com base nas células, 2578
com base no enxerto, 2576-2579
com base no fator de crescimento, 2576-2579
hidroxiapatita coralina, 2579
polímero à base de, 2579
Sulcoplastia, 2256t
Sulcos da tíbia distal, 4227f
Sulfato de cálcio, substituto do enxerto, 16t
Sumário do sistema de classificação de habilidades manuais, para paralisia cerebral, 3524t
Superfície de cerâmica-cerâmica, 177-178
Superfície de metal-metal, 177
Superfícies alternativas, componentes acetabulares, 175-178
Supinação-eversão (rotação externa), 2618q
fraturas do tornozelo
Suportes de enxertos
fibular
na artrodese de coluna cervical com corpectomia, 1637-1638
na artrodese transfibular, 512-514
preparação de túneis para, 1831f
Suportes de perna, para procedimentos de artroscopia, 2363, 2374f
Supressão com antibióticos, para a infecção em ATJ, 423
Supressão da RM do deslocamento químico da gordura, 128f
Suprimento arterial
para medula espinhal, 1526-1527
para o polegar, 3224f
para o punho, 3376f
para retalho axial, 3138f
para tálus, 4147f
para tendões flexores, 3238f
para vértebras, 1962
Suprimento de sangue
da cabeça de fêmur, 2726f
do osso escafoide, 3386
do punho, 3374-3376
do tálus, 4146f
do úmero proximal, 2833f
vertebral, 1526f
Surdez, associada à síndrome de Klippel-Feil, 1676-1677
Suspensório de Pavlik, 1082-1083

Sutura apical, 3203f
Sutura com ponto travado, 10
Sutura de Kessler, 3244
Sutura de Tajima
alongamento do metacarpo, 3765-3766
reparo do tendão, 3245-3246
Sutura do bulbo, alongamento do nervo e, 3070-3071
Sutura do dedo-malha chinesa, 10f
Sutura do feixe de fibras para perda segmentar, 3368f
Sutura do tendão de Kessler-Tajima modificada (Strickland), 3246
Sutura do tendão-para-tendão, 3248f
Sutura dupla direita do ângulo do tendão, 3246, 3247f
Sutura dural, 1943f
Sutura em âncora com metilmetacrilato, 12f
Sutura em bolsa, 3215f
Sutura transitória, 237f
Suturas
através de furos na patela, 2332-2333
bulbo, alongamento do nervo e, 3070-3071
desatada, na reparação de joelho póstero, 2097f
fio de, na fixação do tendão ao osso, 10-11
interrompida, por lacerações do ligamento do joelho, 2101f-2102f
Krackow, 2342f, 2428f
na cirurgia da mão, 3203f. *Ver também* Suturas do tendão flexor
para o reparo do nervo, 3361-3362, 3364-3365
na reparação da ruptura metacarpofalangeana ulnar do ligamento colateral, 3310-3311
na técnica de Montgomery e Jobe, 2276f
no reparo do manguito rotador, 2222f
para lesões meniscais, 2072-2073, 2074f, 2406-2407
para reparo dural, 1943f
sutura direta da lesão na mão, 3214
tipo Bunnell, 2114f
transóssea não absorvível, 2837f
Suturas cruzadas de Bunnell, 3241-3243
modificação de Kleinert, 3244f
Suturas de boca de peixe terminoterminal, 3246
Suturas dos tendões flexores
fixação do tendão ao osso, 3248-3249
ângulo direito duplo, 3246
configurações de sutura, 3240-3250
configurações, 3240-3250
fixação do tendão com sutura em âncora, 3250
materiais, 3239-3240
material de sutura, 3239-3240
sutura primária dos tendões, 3254-3260
terminoterminal, 3241-3243
terminoterminal boca de peixe, 3246
Syme, amputação
no retropé e tornozelo, 627-632
em duas fases, 632-633
para deficiências congênitas dos membros, 1046, 1048f

T

Tabela de crescimento remanescente de Green-Anderson, 1050
Tala para redução dinâminca de Agee (Agee), 3337
Talas
extensão do bloco, 3336f
para a mão espástica, 3524f
travesseiro triangular, 300f
Talas de Gutter
para dígitos, 3208f
para unha encravada, 4103f
Talectomia
na poliomielite, 1267
para pé torto não corrigido, 1009-1011
Talipes equinovarus (pé torto congênito), 994-1012
na poliomielite, 1268
no curso adulto, 1248-1249
Tálus
ápice osteocondral, 4220-4223
domo lateral, acesso anterolateral, 29-30
enucleação, 1320f
lesões ocultas, 4218
lesões osteocondrais, 2379, 4223-4235
osteonecrose, 131f, 493-494, 523-527
parafuso de inserção, na artrodese tibiotalocalcaneana, 517f-518f
ressecção, 849
tuberculose, ressecção para, 777
vertical
congênito, 1013-1016, 1016f
na mielomeningocele, 1306
Tálus vertical
congênito
achados clínicos e radiográficos, 1013
parafuso de fixação, 1016f
tratamento, 1013-1016
na mielomeningocele, 1306
Tarso
acesso anterolateral, 25-28
acesso de Kocher, 28
acesso de Ollier, 28
incisão universal, 26
osteotomia em V (Japas), 4088-4089
Taxas de artroplastia, para ATJ infectado, 425
Taxas de mortalidade, para artroplastia total do quadril, 228-229
Tecidos moles
amortecedor, recriação artroscópica do, 2490f
complicações do tratamento cirúrgico das fraturas, 2605
estado do, antes da cirurgia para pseudoartroses, 2972-2973
liberação, no procedimento de San Diego (McNerney et al.), 1220
reconstrução
para deformidade reumatoide, 3571
princípios básicos para a extremidade superior, 3214q
reparação, após a redução do quadril, 200
Técnica "swiss roll", tratamento da paroníquia, 3686f
Técnica *all-inside*, reparo meniscal, 2407
Técnica da tenodese artroscópica do bíceps de Romeo et al., 2481-2484
Técnica de Adkins, fusão lombar intertransversa, 1644-1645
Técnica de alinhamento extramedular, 404-405
Técnica de Allen e Ferguson, fixação sacropélvica de Galveston, 1781-1783
Técnica de Almquist et al., reconstrução do ligamento carpal, 3449-3450
Técnica de Altchek et al., reconstrução do ligamento colateral ulnar, 2296-2298
Técnica de Aly, correção da consolidação viciosa em valgo de fratura extra-articular de calcâneo, 2920
Técnica de Amspacher e Messenbausgh, osteotomia oblíqua derrotatória, 1410-1411
Técnica de Anderson, transepifisária
substituição de LCA com enxerto isquiotibial quádruplo, 2429-2432
Técnica De Andrade e MacNab, artrodese occipitocervical anterior por exposição extrafaríngea, 1636-1637
Técnica de Andrews, tenodese da banda iliotibial para lesão do LCA, 2136-2142
Técnica de Andrews et al., reconstrução LCU, 2295-2296
Técnica de Aronson et al., osteotomia dupla do primeiro metatarso (Peterson modificado), 3853
Técnica de Asher, moldagem da haste, 1782-1783
Técnica de Betz, toracoplastia posterior, 1753-1755
Técnica de Bilhaut-Cloquet, correção dos tipos I e II de polegares bífidos, 3744
Técnica de Blackburn et al., broca para osteoclasia, 2952
Técnica de Blair e Omer, redirecionamento do flexor longo do polegar, 3760
Técnica de Blatt (com a modificação de Berger), capsulodese dorsal, 3451-3453
Técnica de Boachie-Adjei e Bradford, fusão combinada anterior e posterior para escoliose no adulto, 2020
Técnica de Bohlman e Cook, descompressão em estádio único e fusão intercoporal posterolateral, 1851-1852
Técnica de Boileau, transferência artroscópica do ligamento coracoacromial, 3037
Técnica de Boitzy, RAFI das fraturas do quadril em crianças, 1431-1432
Técnica de bolso, para anastomose microvascular (Arata et al.), 3137
Técnica de Bonar e Marsh, para a fixação externa da fratura do pilão tibial, 2634-2636
Técnica de Bonola, ressecção da costela para síndrome de Klippel-Feil, 1681, 1681f
Técnica de Bora et al., centralização da mão e transferência de tendão, 3714-3716
Técnica de Bose, remoção da dobra da unha ou redução, 4129q-4130q
Técnica de Bowers, excisão limitada da cabeça ulnar, 3430-3431
Técnica de Boyd e Anderson, reparação com duas incisões do tendão do bíceps distal, 2344
Técnica de Bradford, enxertia do osso anterior vascular da costela, 1833-1835
Técnica de Braly et al.; descompressão lateral da fratura do calcâneo com consolidação viciosa, 4139-4141
Técnica de Brand et al.; para aprofundamento de membrana interdigital com retalho de deslizamento, 3756
Técnica de Broadbent e Woolf (modificada), zetaplastia de quatro partes no polegar aduzido, 3755-3756
Técnica de Brooks e Seddon, transferência do tendão do músculo peitoral maior, 1292, 1293f

Técnica de Broudy e Smith, osteotomia rotacional do primeiro metacarpo, 3733
Técnica de Broughton et al.; encurtamento da diáfise da tíbia, 1059
Técnica de Buchler et al., RAFI da fratura de Rolando, 3305
Técnica de Buchowski et al., haste de distração temporária, 1746-1747
Técnica de Buncke (modificada), transferência em fase única do dedão do pé, 3180
Técnica de Burke e Singer (modificada), fixação da placa de distração, 2895
Técnica de Burkhalter et al., transferência do tendão extensor próprio do indicador, 3489-3491
Técnica de Burkhart e Tehrany, reparo do tendão subescapular, 2517-2520, 2519f
Técnica de Burks e Schaffer, reconstrução do LCP com enxertos de tendão-osso, 2171-2172
Técnica de Burton e Pellegrini, tendão artroplastia de interposição com reconstrução do ligamento, 3579-3582
Técnica de Byrd, artroscopia em posição supina do quadril, 2446-2448
Técnica de Calandruccio, reconstrução ligamentar trapeziometacarpal, 3575-3578
Técnica de Cameron, controle do *deficit* femoral com componentes modulares femorais, 293-294
Técnica de Camitz, transferência do tendão palmar longo para melhorar a oposição do polegar, 3491
Técnica de Cap, nas amputações da ponta dos dedos, 674-675, 676f
Técnica de Capello, gabaritos pré-operatórios para artroplastia total do quadril, 182-183
Técnica de Capener, abscesso tuberculoso da coluna dorsal, 1989q
Técnica de Carr, artrodese de distração para a consolidação viciosa do calcâneo, 2917
Técnica de Carr et al., artrodese com bloqueio ósseo de distração subtalar, 4141
Técnica de Carstam e Eiken, osteotomia aberta da falange distal, 3775
Técnica de Carstam e Theander, osteotomia em cunha reversa, 3776-3777
Técnica de Carter e Ezaki, osteotomia da cúpula e excisão do ligamento de Vickers, 3779-3780
Técnica de Caspari et al., redução artroscopicamente assistida de fratura e fixação percutânea, 2442
Técnica de Castle e Schneider (modificada), ressecção femoral proximal, 1222-1223
Técnica de Ceroni et al., RAFI da fratura cuboide de compressão, 1507
Técnica de Chapman e Henley, fixação com placa dupla, de fraturas intercondilares do fêmur, 2693-2694
Técnica de Charnley e Houston, fixação externa do ombro, 586q-587q
Técnica de Childress, estabilização da fratura-luxação instável do tornozelo, 2625
Técnica de Chiodo et al., osteotomia de Ludloff, 3836-3837
Técnica de Cho et al., haste modificada com obturador interbloqueado, para osteogênese imperfeita, 1185
Técnica de Chow, liberação do túnel do carpo com duas incisões endoscópicas, 3635-3637
Técnica de Chrisman-Snook, reparo lateral de instabilidade crônica do tornozelo, 4212
Técnica de Chun e Palmer, osteotomia de encurtamento ulnar, 3429
Técnica de Chung, fixação da placa volar da fratura distal radial, 2892-2894
Técnica de Clancy e Bisson, reconstrução do túnel duplo do LCP, 2436-2438
Técnica de Clare et al., correção da consolidação viciosa do calcâneo através de acesso extenso lateral, 2918-2920
Técnica de Clohisy e McClure, artroscopia do quadril e osteocondroplastia combinadas, 345-348
Técnica de Cobb, liberação endoscópica do túnel cubital, 3097
Técnica de Coetzee, reconstrução dos ligamentos laterais do tornozelo, 493
Técnica de Coetzee e Rippstein, osteotomia de Scarf, 3832-3836
Técnica de Cofield, fixação de parafusos no ombro, 588q
Técnica de Cohen et al., osteotomia maleolar medial, 4229-4234
Técnica de Coleman, osteotomia de fechamento de cunha dorsal e liberação radical plantar-medial, 1353
Técnica de Collinge et al. (modificada), RAFI das fraturas claviculares, 2826
Técnica de Collis e Dubrul, remoção do componente femoral quebrado, 271-272
Técnica de Cone e Turner, fusão occipitocervical, 1655q
Técnica de Connolly et al., injeção percutânea de medula óssea para pseudoartrose tibial, 2989-2990
Técnica de Cooney et al., reparo da lesão aberta do TCLE classe 1D, 3422-3423
Técnica de Cowen e Loftus, alongamento com distração do metacarpo, 3766
Técnica de Crawford, discectomia toracoscópica assistida por vídeo, 1766-1768
Técnica de Crawford et al., incisão para o pé torto de Cincinnati, 1001q-1002q
Técnica de Crosby et al., aloenxerto intramedular da fíbula, 2978
Técnica de Culp et al. (modificada), reparo aberto do TCLE na lesão classe 1C, 3419-3420
Técnica de Curtis e Fisher, para a correção da luxação congênita do joelho, 1025
Técnica de Daniel, enxerto de crista ilíaca livre, 3168
Técnica de Darrach, ressecção da região distal da ulna, 2965-2967
Técnica de Davey et al., fasciotomia de incisão única, 2310
Técnica de DeBerardino e Owens, reparo da ruptura patelar com suturas com âncoras, 2333-2334
Técnica de DeBoer et al., controle da descontinuidade pélvica com aloenxertos, 288
Técnica de Deland, reconstrução do ligamento deltoide com autotransplante fibular longo, 4217-4218
Técnica de Dennyson e Fulford, artrodese subtalar, 1264-1266
Técnica de dentro para fora, reparação do rasgo meniscal, 2403-2405
Técnica de DeRosa e Graziano, osteotomia escalonada, 1411-1412
Técnica de Diab et al., fusão escapulotorácica, 1346-1348
Técnica de Dias e Giegerich, RAFI de fraturas triplanares, 1497-1498
Técnica de dispositivo InterTAN, 2742-2744
Técnica de dois portais, para lacerações da alça de balde do menisco lateral, 2398f
Técnica de Donaldson e Wojtys, perfurações extra-articulares da osteocondrite dissecante estáveis de joelho, 1140
Técnica de Dormans et al., artrodese occipitocervical, 1655q, 1661-1662
Técnica de Drennan, transferência posterior do tendão tibial anterior, 1260-1261
Técnica de duas incisões, para reconstrução da LCA, 2426
Técnica de duas incisões de Carroll, para o pé torto, 1303f
Técnica de Dunn, osteotomia cuneiforme do colo do fêmur, 1446-1448
Técnica de Eaton e Malerich, redução aberta da fratura-luxação proximal da articulação interfalangeana, 3333
Técnica de Eaton et al., artroplastia com reconstrução do tendão com interposição ligamentar, 3593q
Técnica de Ecker et al., aumento do autoenxerto no tendão, 2336-2337
Técnica de Elmslie-Trillat (modificada), realinhamento de luxação da patela distal, 2261
Técnica de enxertos com Takahara et al., osteocondrose do capítulo, 1144
Técnica de epifisiodese percutânea de Metaizeau et al., 1054-1056
Técnica de Essex-Lopresti, fixação axial de fratura calcânea, 4133-4134
Técnica de Etter, fixação do parafuso odontoide anterior, 1584-1587
Técnica de Eylon et al., artrodese tibiocalcânea com fios finos de fixação externa, 522-523
Técnica de Eyring e Guthrie, reparo lateral da instabilidade crônica do tornozelo, 4215-4217
Técnica de Fairbanks (modificada), liberação anterior do ombro, 1325-1326
Técnica de Fang e Ong, abordagem transoral para anomalias do odontoide, 1664
Técnica de Farmer, criação da sindactilia para o hálux varo, 988-990, 990f
Técnica de Feldon et al., ressecção do disco ulnar distal, 3432-3433
Técnica de Ferciot, excisão da tuberosidade tibial com pseudoartrose, 1138, 1139f
Técnica de Ferguson et al., em dois tempos, osteotomia, 2938f
Técnica de Ferkel et al., liberação bipolar para torcicolo muscular congênito, 1124
Técnica de fio de Scott, para a coluna, 1843f
Técnica de Fish, osteotomia cuneiforme do colo femoral, 1445-1446
Técnica de Fisher, avanço do retalho V-Y, 678q-679q
Técnica de Flatow et al., abordagem superior à ressecção clavicular, 2522
Técnica de Fletcher, manejo *deficit* acetabular segmentar, 285

Técnica de Flick e Gould, sulco distal da tíbia, 4227f
Técnica de Flynn et al., RAFI com enxerto ósseo, 1397
Técnica de fora para dentro, reparação de lesão meniscal, 2405-2406
Técnica de Foster e Hastings, RAFI da fratura de Rolando, 3304-3305
Técnica de Foucher, aplicada no enxerto radial do antebraço, 3226
Técnica de Fowles, redução aberta da luxação posterior não tratada do cotovelo, 1391
Técnica de Freehand, para segmentação distal do fêmur, 2706-2707
Técnica de Frey, osteotomia da falange proximal, 3840-3841
Técnica de Fried e Hendel, transferências do tendão na poliomielite, 1272-1273
Técnica de Fronek et al., incisão única na fasciotomia, 2313, 2314f
Técnica de Gage et al., transferência distal do tendão do músculo reto femoral, 1228q-1230q
Técnica de Gaines, vertebrectomia de L5, 1853
Técnica de Gala et al., foraminotomia cervical posterior com distratores tubulares, 1921-1923
Técnica de Gap, na ATJ primária, 403-404
Técnica de Gardocki, fusão lombar posterior, 1645-1646
Técnica de Giachino, osteotomia corretiva para fratura de Bennett, 3303
Técnica de Giannestras (modificada por Mann), encurtando a osteotomia metatarsal oblíqua, 3993
Técnica de Gie (modificada), gestão de deficiências do fêmur proximal, 295
Técnica de Gill, enxerto maciço deslizante, para pseudoartrose, 2977
Técnica de Glassman e Engh, remoção de implantes com crescimento ósseo distal, 268-269
Técnica de Glick, artroscopia em posição lateral do quadril, 2448-2449
Técnica de Glickel, reconstruções do enxerto de lesões crônicas do ligamento colateral do polegar ulnar, 3311-3312
Técnica de Glickel et al., redução fechada e fixação percutânea da fratura do rádio distal, 2888-2891
Técnica de Goldfarb e Stern, artrodese carpometacarpiana do polegar, 3588-3589
Técnica de Goldner et al., fusão da coluna lombar intercorporal anterior, 1640
Técnica de Green, liberação da contratura em distrofia muscular de Duchenne, 1341
Técnica de Green e Banks, transferência do flexor ulnar do carpo, 3532-3533
Técnica de Grice (modificada), artrodese subtalar, 1241-1242
Técnica de Griesberg et al., artrodese da coluna medial isolada, 3910-3912
Técnica de Grosser, bloqueio do nervo poplíteo lateral, 3791-3792
Técnica de Groves e Goldner, transferência do flexor ulnar do carpo, combinada com tendão, 3491
Técnica de Grudziak e Ward, osteotomia de Dega, 1105q-1107q
Técnica de Grundy et al., desbridamento e reparação do tendão tibial anterior, 3920
Técnica de Gupta, tração e abdução para luxação crônica posterior do quadril, 3033-3034
Técnica de Gurd, ressecção clavicular, 3035-3037
Técnica de Haddad, transferência do extensor curto dos dedos para a deformidade do hálux, 3971-3973
Técnica de Haddad e Riordan, artrodese de punho, 3439-3442
Técnica de Hall et al., abordagem transoral com osteotomia da mandíbula e divisão de língua, 1665-1666
Técnica de Hamilton et al., liberação de túnel osteofibroso, 3935-3936
Técnica de Hangody et al., transplante de autoenxerto/aloenxerto osteocondral, 4231-4234
Técnica de Harmon, transferência da origem deltoide para paralisia parcial, 1289-1290
Técnica de Harms, fusão de C1-C2 posterior, 1580-1581
Técnica de Harris, fixação do trocânter com quatro fios, 206f
Técnica de Hedequist e Emans, excisão da hemivértebra, 1807-1809
Técnica de Hefney et al., osteotomia para epífise da tíbia vara, 1178-1179
Técnica de Helenius et al., adição de instruções circunferencial na fixação *in situ*, 1852-1853
Técnica de Hirayama, osteotomia ulnar e hipercorreção da deformidade angular, 1383-1384
Técnica de Hirose e Johnson, osteotomia cuneiforme medial de cunha aberta, 3912
Técnica de Hodgson et al., tratamento cirúrgico para tuberculose da coluna vertebral, 1978-1985
Técnica de Hoffer et al., hemitransferência do tendão tibial anterior, 1237-1238
Técnica de Horst e Nunley, remoção de glomo do tumor, 4135q
Técnica de Houghton e Ackroyd, RAFI da fratura da marginal, 1477
Técnica de House, reconstrução do flexor digital e apreensão, 3515
Técnica de House et al., liberação da contratura para deformidade do polegar na palma, 3536-3538
Técnica de Hovnanian, transferência grande dorsal, 1292-1294
Técnica de Hughston, reconstrução da curva posteromedial, 2108
Técnica de Hughston e Jacobson, reconstrução da instabilidade posterolateral, 2115-2118
Técnica de Hughston et al., excisão do cisto poplíteo, 460
Técnica de Hungerford, núcleo de descompressão, 361
Técnica de Hunter, em dois estágios do enxerto do tendão flexor para o flexor longo do polegar, 3275
Técnica de Ikuta, dissecção para transferência do peitoral maior, 3154
Técnica de Illarramendi e De Carli, descompressão radial para a doença de Kienböck, 3412
Técnica de imobilização por forças conjugadas, 3338f
Técnica de Inglis e Cooper, liberação da origem do flexor-pronador, 3530
Técnica de Inglis et al., reconstrução da articulação metacarpofalangeana, 3572-3573
Técnica de Ingram, ressecção da ponte óssea e osteotomia para fechamento prematuro e o da angulação da fise, 1191
Técnica de Ingram et al., osteotomia metafisária e epifisária para tíbia vara, 1175
Técnica de Inhofe e Moneim (modificada), correção da consolidação viciosa do colo radial, 2948
Técnica de inversão, torascópica, 1766f
Técnica de Irwin, osteotomia da tibia para o joelho recurvado, 1277-1278
Técnica de Jahss, artrodese da cunha truncada tarsometatársica, 4085-4087
Técnica de Jansey, remoção ou redução da borda, 4129q-4130q
Técnica de Jantea et al. (modificada), reparação artroscópica da lesão CFCT de classe 1D, 3420-3422
Técnica de Japas, osteotomia em V do tarso, 4088-4089
Técnica de Javaid e Cormack, dissecção para dobras do vasto lateral da coxa, 3145
Técnica de Jeffery, RAFI com enxerto ósseo, 1397
Técnica de Jho, foraminotomia microcirúrgica cervical anterior, 1924-1925
Técnica de Johnson e de Alexander, artrodese cônica truncada da articulação do primeiro metatarso, 3844
Técnica de Johnson e Spiegl, artrodese da articulação interfalangeana com a transferência de tendão, 3869-3872
Técnica de Johnson et al., foraminotomia cervical anterior microcirúrgica, 1924-1925
Técnica de Jones et al., osteotomia para epífise da tíbia vara, 1178-1179
Técnica de Juliano et al., tenodese do extensor curto do hálux, 3872
Técnica de Kakiuchi, defeito da reparação espondilolítica, 1841-1842
Técnica de Kamineni et al., ressecção da parte proximal do eixo radial, 2950
Técnica de Kaplan, redução das luxações abertas do dedo, metacarpofalangeanas, 3314-3318
Técnica de Kavanaugh et al., fixação interna com parafuso maleolar da fratura do metatarso, 4182-4183
Técnica de Kawai e Yamamoto, enxertos ósseos vascularizados para pseudoartrose escafoide, 3415q-3416q
Técnica de Kelly et al., reparação artroscópica lágrimas labral, 2450-2451
Técnica de Kessel e Bonney, osteotomia por extensão da falange proximal, 3898Qq
Técnica de Kessler et al., alongamento do metacarpo, 3707
Técnica de Keyser e Eaton, marsupialização eponiquial, 3685-3686
Técnica de Kilmartin e Kane, osteotomia em cunha de fechamento na falange proximal para correção da deformidade axial, 3972-3973

Técnica de Kirschenbaum et al., artrodese semilunopiramidal, 3456-3457
Técnica de Klein et al.,manejo de defeitos maciços com megaprótese modular, 298-300
Técnica de Kleinman e Eckenrode, artroplastia de interposição do tendão com reconstrução do ligamento, 3594q
Técnica de Kleinman e Greenberg, tenodese do extensor ulnar do carpo e transferência do pronador quadrado, 3435-3437
Técnica de Kling et al, transferência do tendão tibial posterior dividido, 1237q
Técnica de Kocher, reconstrução fisária escassa do LCA, 2432-2433
Técnica de Koman et al., osteotomia para deslocamento medial do calcâneo, 1240-1241
Técnica de Konkel et al., artrodese da articulação interfalangeana proximal, 3987-3988
Técnica de Koop et al., artrodese occipitocervical, 1655q, 1661
Técnica de Kozin e Ezaki, oponentoplastia do flexor superficial do dedo anelar com reconstrução ligamentar colateral ulnar, 3758-3759
Técnica de Krackow et al., reparo aberto de ruptura do tendão de Aquiles, 2319
Técnica de Kramer et al., osteotomia basilar compensatória do colo femoral, 1450-1451
Técnica de Kumar, aplicação de gesso pelvipodálico, 1086-1088
Técnica de Kwong et al., condução da perda óssea femoral proximal, 294-295
Técnica de Lafosse et al., liberação do nervo supraescapular, 2525-2526
Técnica de Lamb et al., correção dos tipos III a VI do polegar bífido, 3745
Técnica de Lamey e Fernandez, artrodese da ARUD com pseudoartrose ulnar distal, 3434-3435
Técnica de LaPrade et al., anatomia da reconstrução do joelho posterolateral, 2123-2124
Técnica de Larsen, reparo lateral da instabilidade crônica do tornozelo, 4209f
Técnica de Lee et al., osteogênese de distração para alongamento do metatarso na braquimetatarsia, 4007-4008
Técnica de Lenke e Bridwell, fusão posterolateral e fixação do parafuso pedicular, 1845
Técnica de Letko et al., liberação anterior da coluna torácica ou lombar, 1747
Técnica de Leunig et al., realinhamento subcapital da epífise, 1448-1450
Técnica de Li et al., operação no fêmur e tíbia modificada de Sofield-Millar, 1183-1184
Técnica de Liebolt, estabilização de ARUD, 3026f
Técnica de Lindholm, reparo aberto da ruptura do tendão de Aquiles, 2319-2320
Técnica de Lindseth, osteotomia pélvica, 1316
Técnica de Lindseth e Selzer, excisão e redução da cifose vertebral, 1861-1862
Técnica de Littler e Cooley, transferência muscular para restaurar a oposição do polegar, 3491, 3493f
Técnica de Lloyd-Roberts e Bucknill, redução aberta da fratura de Monteggia em crianças, 1382-1383
Técnica de Lokiec et al., excisão cirúrgica da exostose subungueal, 4132q-4133q
Técnica de Losee (MacIntosh modificado), tenodese da banda iliotibial, para lesão do LCA, 2135-2136
Técnica de Lougheed e White, coccigectomia para drenagem de abscesso pélvico, 1978
Técnica de Luchetti et al., ressecção artroscópica do gânglio dorsal do punho, 3673-3674
Técnica de Luck, fasciotomia subcutânea para contratura de Dupuytren, 3619-3621
Técnica de Lui et al., tenodese da placa plantar para correção da deformidade do artelho em martelo ou garra, 3976
Técnica de Lynn, reparo aberto da ruptura do tendão de Aquiles, 2320
Técnica de Ma e Griffith, reparação percutânea da ruptura aguda do tendão de Aquiles, 2321-2322
Técnica de MacIntosh, tenodese da banda iliotibial, para lesão do LCA, 2134-2135
Técnica de MacKinnon e Novak, transferência do nervo para a reconstrução do nervo ulnar, 3095
Técnica de MacNicol e Makris, avanço trocantérico para hipercrescimento trocantérico, 1161
Técnica de Maffulli et al., transferência do tendão para rupturas negligenciadas do tendão de Aquiles, 2323-2325
Técnica de Magerl, fixação subaxial e fusão posterior, 1601-1602
Técnica de Magnan et al., osteotomia metatarsal percutânea distal, 3824-3825
Técnica de Magu et al., osteotomia intertrocantérica (Pauwels modificada), 1435-1436
Técnica de Mallory, remoção do cimento distal com brocas de alta velocidade, 275-277
Técnica de Mallory e Head, revisão com haste femoral com revestimento poroso extenso, 294
Técnica de Mandelbaum et al., aumento do autoenxerto isquiotibial, 2337-2338
Técnica de Mankey e Mann, artrodese da primeira articulação metatarsofalangeana fixada com placa, 3842-3844
Técnica de Mann, da liberação do túnel do tarso anterior, 4068
Técnica de Mann e Coughlin, osteotomia crescente proximal, 3826-3837
Técnica de Mann e Duvries, artroplastia da articulação metatarsofalângica, 3992-3993
Técnica de Manske, redirecionamento do extensor longo do polegar, 3538-3540
Técnica de Manske et al., centralização das mãos usando incisões ulnares transversais, 3712-3713
Técnica de Maquet, avanço da tuberosidade da tíbia, 2191-2192
Técnica de Martin, fixação por fio de banda de tensão, 2679
Técnica de Marx e Axelrod, osteotomia para consolidação viciosa intra-articular radial distal, 2962-2963
Técnica de Matheney et al., osteotomia periacetabular de Bernese, 352-356
Técnica de Matta e Saucedo, parafuso de fixação posterior das fraturas sacrais, 2813-2816
Técnica de Matti-Russe, enxerto para pseudoartrose do escafoide, 3411q
Técnica de Mauldin et al., procedimento de Lapidus, 3846-3861
Técnica de Mauro et al., tratamento artroscópico do impacto cam, 2454-2455
Técnica de McCarthy, fixação sacropélvica, 1781
Técnica de McCulloch, microdescompressão para estenose espinhal, 2000-2001
Técnica de McFarlane et al., transferência do tendão flexor superficial do aparelho extensor, 3774
Técnica de McHale e Lenhart, para o tratamento do metatarso aduto, 992-993
Técnica de McKee, fixação das fraturas-luxação do cotovelo "tríade terrível", 2871-2872
Técnica de McNerney et al., correção combinada do quadril espástico luxado, 1220
Técnica de Melendez, fixação externa da consolidação viciosa radial distal, 2961-2962
Técnica de Menelau, transferência do tríceps para restauração da flexão do cotovelo, 37213721
Técnica de Metaizeau, pinagem intramedular fechada, 1387
Técnica de Michele e Krueger, biópsia aberta da vértebra torácica, 1871
Técnica de Mikles et al., osteotomia transpedicular em casca de ovo com orientação estereotáxica, 1809-1810
Técnica de Milch, osteotomia de encurtamento ulnar, 2965-2967
Técnica de Milford, transferência de tendão para correção de dedo em martelo crônico, 3282
Técnica de Millender e Nalebuff, artrodese do punho, 3596
Técnica de Millis e Hall, alongamento transilíaco, 1061-1063
Técnica de mini-incisão, para a artrodese artroscópica do tornozelo, 511-519
Técnica de Mitchell e Baxter, osteotomia dupla com divisão de Akin, 3823-3824
Técnica de Miura e Komada, fechamento da fenda e liberação da contratura de adução do polegar, 3730
Técnica de Moe, fusão facetária para escoliose idiopática, 1719
Técnica de Mogensen, remoção parcial da dobra da unha e da matriz da unha, 4109-4114
Técnica de Monte et al., descompressão do núcleo, percutânea, 361
Técnica de Montgomery e Jobe, reparação de Bankart modificada, 2275-2277
Técnica de Moreau e Lake, alongamento percutâneo do tendão de Aquiles, 1234
Técnica de Moreland et al., remoção da haste quebrada, 272
Técnica de Morrey, liberação anterior e posterior da contratura do cotovelo, 2241
Técnica de Morrey e Harter, excisão da ossificação sobre cotovelo, 2243

Técnica de Morris et al., artrodese tibiotalar com deslizamento do enxerto ósseo, 524
Técnica de Morrison et al., transferência do retalho grande envolvente do hálux, 3176
Técnica de Morrissy, fixação do parafuso canulado no deslizamento da epífise, 1443q-1445q
Técnica de Mubarak, transferência do tendão tibial posterior para o dorso da base do segundo metatarso, 1343-1344
Técnica de Mubarak e Hargens, fasciotomia com dupla incisão, 2310-2311
Técnica de Mubarak e Van Valin, para osteotomia seletiva da articulação do pé, 1009q
Técnica de Müller, reconstrução do tendão poplíteo utilizando o trato iliotibial, 2118-2121
Técnica de Muller et al.
  artrodese do cotovelo, 593q-594q
  artrodese do ombro, 589f
Técnica de Mulpuri et al., abordagem por osteotomia do esterno, 1669, 1681f
Técnica de Multhopp-Stephens e Walling, excisão cirúrgica da exostose subungueal, 4133q
Técnica de Mumford, ressecção clavicular, 2520-2522, 3035-3037
Técnica de Murawski e Beskin, osteotomia distal com deslocamento aumentado, 3822-3823
Técnica de Myerson e Komenda, tenodese do extensor curto do hálux, 3872
Técnica de Myerson et al., procedimento de Lapidus, 3846-3861
Técnica de Nalebuff e Millender, correção de deformidade do pescoço de cisne, 3554
Técnica de Nam e Karzel, encurtamento miniaberto medial e liberação artroscópica lateral, 2257-2258
Técnica de Nathan e Trung, modificação da reconstrução de Krukenberg, 3706
Técnica de Neer e Foster, mudança capsular, 2281-2282, 2284-2286
Técnica de Nelson et al., artrodese semilunopiramidal, 3456-3457
Técnica de Nestor et al., reconstrução do ligamento colateral ulnar, 2298-2300
Técnica de Neviaser et al., transferência de uma tira do tendão abdutor longo do polegar, 3497
Técnica de Nicoll, inserção de enxertos esponjosos, 2976-2977
Técnica de Nietosvaara et al., reconstrução do ligamento patelotibial com enxerto de tendão, 1474
Técnica de Noyes, reconstrução por aloenxerto do ligamento colateral lateral, 2127-2128
Técnica de O'Brien et al., haste intramedular flexível estável da fratura da tíbia, 1491-1492
Técnica de O'Donoghue, remoção parcial da prega e matriz ungueal, 4109-4114
Técnica de Oberlin et al., transferência dos fascículos do nervo ulnar para o nervo do músculo bíceps, 3083-3084
Técnica de Ogata, liberação subperiosteal dos mecanismos laterais do quadríceps, 2188
Técnica de Ogilvie-Harris, ressecção das exostoses do osso do tornozelo anterior, 4220, 4237q, 4239q
Técnica de Oishi e Ezaki, transferência livre do grácil em dois tempos, 3607-3608
Técnica de Oliva et al., procedimento 3 em 1 para luxação recidivante da patela, 1475
Técnica de Omer e Capen, carpectomia para paralisia cerebral, 3534
Técnica de Osterman e Raphael, ressecção artroscópica do gânglio dorsal do punho, 3673-3674
Técnica de Ostrup, coleta do enxerto composto da costela, 3169
Técnica de Ozkan et al., redirecionamento braquiorradial, 3528
Técnica de Palmer et al., reconstrução do ligamento carpal, 3447
Técnica de paraquedas, suturas com transósseos, 2840f
Técnica de Park e Johnson, rizotomia dorsal seletiva, 1213f
Técnica de Park et al., alongamento tibial, no nanismo, 1188
Técnica de Pauwels (modificada), osteotomia intertrocantérica para pseudoartroses, 1435-1436
Técnica de Peet, liberação em estágio único banda da banda de constrição congênita circunferencial, 1023
Técnica de Pérola et al., liberação artroscópica e transferência do grande dorsal, 1329
Técnica de Perry, correção do pé torto congênito equinovaro, 1249q
Técnica de Perry et al., patelectomia parcial, 2681
Técnica de Persichetti et al., remoção ou redução da prega, 4111-4112
Técnica de Peterson, ressecção da barra fisária central para fechamento fisário prematuro, 1191-1194
Técnica de Peterson e Newman, osteotomia dupla do primeiro metatarso, 3852
Técnica de Pfeffer, queilectomia para hálux rígido, 3895q-3897q
Técnica de Phillips, reconstrução ligamentar femoropatelar medial, 2258-2264
Técnica de Phillips e Lindseth, de adutores, oblíquo externo e tensor da fáscia lata, 1314-1315
Técnica de Phillips e Strasburger, artroscopia para artrofibrose de cotovelo, 2541-2542
Técnica de Picetti, instrumentação espinhal CD Horizon Eclipse, 1769-1775
Técnica de Ponseti
  aplicação de gesso, 998-1001
  de engessamento para correção de pé torto, 997-1001
Técnica de Ponte, procedimento de encurtamento da coluna posterior para cifose de Scheuermann, 1823-1828
Técnica de Port et al., preparação dos coágulos de fibrina para reparação de lesão meniscal, 2407-2408
Técnica de Powers et al., ressecção torácica posterior da coluna vertebral, 1748-1750
Técnica de Pratt, redução aberta da fratura falangeana, 3326
Técnica de Pulvertaft, sutura boca de peixe terminoterminal, 3246
Técnica de Purchase et al., 2498-2499
Técnica de Putti (modificada), capsulotomia posterior, 2195
Técnica de Quenu, remoção de placa ungueal e remoção da matriz germinativa, 4109
Técnica de Rab, osteotomia metafisária para tíbia vara, 1172-1179
Técnica de Ralston e Thompson, reparo da pseudoartrose, 1647-1648
Técnica de Ranawat et al., fechamento da osteotomia em cunha para a deformidade de Madelung, 3779
Técnica de redução percutânea e fixação interna de Schlesinger e Wedge da fratura de Tillaux, 1500
Técnica de Richards et al., reconstrução da placa pélvica, 589q
Técnica de Rideau, liberação da contratura na distrofia muscular de Duchenne, 1341
Técnica de Riedl, osteotomia do cuneiforme medial, 3837
Técnica de Roaf et al., abordagem dorsolateral para coluna dorsal, para a tuberculose da coluna vertebral, 1981-1985
Técnica de Rockwood et al., descompressão e desbridamento de lesões maciças do manguito rotador, 2227-2228
Técnica de Rorabeck, na fasciotomia de dupla incisão, 2313-2315
Técnica de Rosenthal et al., excisão endoscópica do disco torácico, 1930-1931
Técnica de Rotman et al., artrodese escafocapitatossemilunar, 3455-3456
Técnica de Roy-Camille, artrodese posterior com parafuso de fixação de massa lateral, 1680
Técnica de Ruch et al., fixação da placa de distração, 2895
Técnica de Ruetten et al., foraminotomia cervical endoscópica completa posterior, 1923
Técnica de Ruosso et al. (modificada), excisão tangencial para queimadura térmica das mãos, 3469-3471
Técnica de Russell et al., osteotomia em concha para a consolidação viciosa da diáfise, 2929-2930
Técnica de Sábio e Clark, queilectomia para doença de Legg-Calvé-Perthes, 1158
Técnica de Saffar, artrodese radiossemilunar, 2963
Técnica de Sagerman e Short, reparação artroscópica de CFCT lesão classe 1D, 3420-3422
Técnica de Sakaura et al., fusão espinhal para cifose cervical por meio de acesso lateral, 1686
Técnica de Sallay e McCarroll, reconstrução de LCP com enxerto de tendão patelar, 2167-2170
Técnica de Samilson, osteotomia do calcâneo, 1242
Técnica de Sammarco e Conti, osteotomia proximal do primeiro metatarso, 3830-3832
Técnica de Sammarco e DiRaimondo (Elmslie modificada), reparo da instabilidade lateral crônica do tornozelo, 4209f
Técnica de Sammarco et al., reconstrução do tendão tibial anterior com enxerto autógeno do tendão, 3922
Técnica de Sanders et al., osteotomia oblíqua tibial, 2926-2929
Técnica de Sangeorzan e Hansen, procedimento de Lapidus, 3846-3861

Técnica de Sankar e Skaggs, fixação das hastes de crescimento com ancoragem das costelas, 1697-1699
Técnica de Sauvé e Kapandji, artrodese de ARUD com pseudoartrose ulnar distal, 3434-3435
Técnica de Saxby e Myerson, osteotomia triplanar e reconstrução do ligamento lateral, 4092-4093
Técnica de Scalise e Iannotti, artrodese do ombro, 590q-591q
Técnica de Scarlat e Harryman, liberação capsular, 2524-2525
Técnica de Schauwecker, fiação da banda de tensão de patela, 2679f
Técnica de Scheker et al., reconstrução do ligamento do TCLE dorsal, 3427
Técnica de Schon, liberação da fáscia plantar e do nervo, 3940-3944
Técnica de Segev et al., para artrodiastase na doença de Legg-Calvé-Perthes, 1155
Técnica de Sennwald e Ufenast, artrodese escafocapitata, 3455
Técnica de Sever-L'Episcopo e Green, liberação de contratura em rotação interna, 1326-1329
Técnica de Sharrad, transferência do músculo iliopsoas posterior, 1282-1284
Técnica de Shawen e Anderson, aprofundamento indireto do sulco fibular, 2349
Técnica de Shea et al., osteotomia volar para consolidação viciosa radial distal, 2958-2962
Técnica de Sheridan et al., escarotomia das mãos, 3469-3471
Técnica de Shildhauer, fixação lombopélvica (osteossíntese triangular), 1617-1620
Técnica de Shufflebarger, toracoplastia anterior, 1765
Técnica de Simpson et al., acesso anterior e estabilização da articulação sacroilíaca, 2820
Técnica de Skaggs et al., liberação do iliopsoas, 1217
Técnica de Skoog, liberação da sindactilia com combinação volar e dorsal em forma de V, 3739-3740
Técnica de Slade, fixação percutânea de fraturas escafoides, 3390-3393
Técnica de Smekal et al., osteotomia e haste intramedular elástica para fratura clavicular médio-diafisária, 2942-2943
Técnica de Smith e Kuo, osteotomia para joanete dorsal do primeiro metatarso, 1012
Técnica de Smith et al., redução parcial e artrodese, 1848-1850
Técnica de Smith-Petersen (modificado), RAFI de fraturas do colo femoral, 2724-2727
Técnica de Snow e Littler, fechamento combinado da fenda e liberação da adução da contratura do polegar, 3728-3730
Técnica de Sobel e Bohne, reconstrução do tendão fibular, 3932-3934
Técnica de Sofield e Millar, osteotomia e haste intramedular na osteogênese imperfeita, 1183
Técnica de Sorensen et al., procedimento Lapidus com fixação de placas, 3846-3848
Técnica de Soto-Hall, patelectomia, 2192
Técnica de Speed e Boyd, redução aberta da fratura de Monteggia antiga em crianças, 1382-1383
Técnica de Spier, artrodese do cotovelo, 594q, 595f
Técnica de Sponseller, colocação do parafuso ilíaco lombopélvico S2, 1787-1788
Técnica de Sponseller e Takenaga, tração halogravitacional, 1745-1750
Técnica de Sponseller et al., osteotomias ilíacas bilaterais anteriores, 1116
Técnica de Sporer et al., manejo de *deficits* combinados com enxerto estrutural, 286
Técnica de Sprague, lise artroscópica e excisão de adesões, 2443
Técnica de Starr e Reinert, quadro de redução para as fraturas da pelve, 2812-2813
Técnica de Starr et al., abordagem *swashbuckler* para o fêmur distal, 2691-2692
Técnica de Stern et al., artrodese da articulação metacarpofalangeana, 3567-3569
Técnica de Stout et al., tratamento da marcha agachada na paralisia cerebral, 1228
Técnica de Straub, criação de um osso no antebraço, 3734
Técnica de Strauss e Goldfarb, para a clinodactilia do dedo mínimo, 3776f
Técnica de Strayer, alongamento do músculo gastrocnêmio-sóleo, 1234-1235
Técnica de Stricker, osteotomia varizante derrotatória da doença de Legg-Calvé-Perthes, 1150
Técnica de sutura de Grasping (Kessler), 3244, 3245f
Técnica de sutura de Tang para o tendão cruzado, 3243f
Técnica de sutura de tendão em quatro vertentes, 3242f, 3247f
Técnica de Swafford e Lichtman, abordagem posterior para a divisão do ligamento escapular transverso, 3087
Técnica de Swanson e Swanson, reconstrução do antebraço, 3705-3706
Técnica de Swanson et al., artroplastia trapeziometacarpal do implante articular, 3582-3583
Técnica de Synthes, travamento da placa de compressão com parafusos bicorticais, 2642-2643
Técnica de Tachdjian, liberação posterior da contratura em extensão do cotovelo, 1322-1323
Técnica de Tamai et al., abordagem lateral para a retirada do enxerto fibular, 3164-3167
Técnica de Tarlow et al., fasciotomia para síndrome compartimental aguda da coxa, 2308-2309
Técnica de Tauro et al., reparo de lesão grande ou extensa e retraída utilizando a técnica de deslizamento do intervalo, 2517, 2518f
Técnica de Taylor, abordagem posterior para a retirada do enxerto fibular, 3164
Técnica de Taylor et al., enxerto ósseo da crista ilíaca livre, 3168
Técnica de tenodese artroscópica do bíceps de Sekiya et al., 2481
Técnica de Thomas Smith, extensão da osteotomia da falange proximal, 3883-3884
Técnica de Thometz et al., redução fechada e pinagem percutânea da fratura supracondilar, 1406-1407
Técnica de Thompson e Loomer, artrotomia posteromedial do tornozelo por acesso anteromedial, 4230
Técnica de Thompson e Mann, artrodese da primeira articulação metatarsofalangeana, 4017-4019
Técnica de Thompson et al., remoção do gânglio do ramo inferior dos nervos supraescapulares, 2234-2235
Técnica de Thomson, excisão da pseudoartrose da tuberosidade tibial, 1138
Técnica de Tibone e Bradley, processo de mudança capsular posterior, 2286
Técnica de Toby et al., transplante da falange do hálux, 3767-3768
Técnica de Tomaino et al., enxertia para escafoide não unido, 3413b-3414b
Técnica de Tomaino e Weiser, ressecção da borda distal ulnar e FCT com desbridamento, 3433-3434
Técnica de Tonkin et al., translocação da banda lateral, 3541-3542
Técnica de Trousdale e Linscheid (modificada)
correção da consolidação viciosa no antebraço com instabilidade em AJUD, 2952
osteotomia e osteossíntese para consolidação viciosa do antebraço, 2951-2952
Técnica de Tseng e Tornetta, drenagem percutânea da lesão de Morel-Lavallée, 2569
Técnica de Tsuge, encurtamento para macrodactilia digital, 3752
Técnica de Ueba, fechamento da fenda palmar, 3730-3731
Técnica de Upton e Taghinia, para a fenda da mão tipo II, 3725f-3726f
Técnica de Van Dam, reparação espondilolítica (Scott modificada), 1842-1843
Técnica de Van Heest, centralização do controle, 3711f
Técnica de Verstreken et al., haste intramedular fechada, 1377
Técnica de Vickers e Nielsen, ressecção da lesão de discondrosteose, 3778-3779
Técnica de Voss et al., osteotomia lateral com fechamento de cunha, 1409-1410
Técnica de Wada et al., artroplastia de desbridamento do cotovelo, 562-564
Técnica de Weiland et al., enxerto ósseo da crista ilíaca livre, 3168
Técnica de Walch e Boileau, procedimento de Latarjet, 2277q-2286q
Técnica de Wang et al., quadricepsplastias mini-invasivas, 2193-2194
Técnica de Wapner, reparação direta de rupturas do tendão de Aquiles negligenciadas, 2326-2328
Técnica de Ward et al., correção do antepé equinovaro, 4099q
Técnica de Watkins, fusão lombar posterolateral, 1643-1644
Técnica de Watson-Cheyne e Burghard, prega parcial e remoção da matriz ungueal, 4109-4114
Técnica de Watson-Jones (modificada), reparo lateral da instabilidade crônica do tornozelo, 4208, 4211
Técnica de Weiland, abordagem lateral para a retirada do enxerto fibular, 3164-3167
Técnica de Weiner et al., osteotomia do processo espinhoso, 1999-2000

Técnica de Weiss, carpectomia da fileira proximal artroscópica, 3396-3397
Técnica de Weiss e Hastings, artrodese do punho, 3440-3442
Técnica de Wertheim e Bohlman, artrodese occipitocervical, 1578-1579, 1655q, 1660-1661
Técnica de Westin, tenodese do tendão de Aquiles, 1273-1274
Técnica de White (modificação), alongamento aberto do tendão de Aquiles, 1232
Técnica de White e Kraynick, reparação direta das rupturas negligenciadas do tendão de Aquiles, 2325
Técnica de Whitecloud e Larocca, artrodese da coluna cervical com corpectomia anterior, 1637-1638
Técnica de Whitehouse et al., enxerto ósseo retirado da tíbia proximal, 527
Técnica de Whitesides e Kelly, abordagem lateral retrofaríngea das anomalias do odontoide, 1666-1667
Técnica de Willard e Nicholson, fusão occipitocervical, 1655q
Técnica de Willett et al., procedimento de prateleira lateral, da doença de Legg-Calvé-Perthes, 1149
Técnica de Williams et al., autoenxerto hemi-hamato, 3331-3333
Técnica de Wilson e McKeever, estabilização da articulação do ombro, 3042f
Técnica de Windsor et al., enxerto ósseo de defeitos tibiais periféricos, 412-413
Técnica de Winograd, remoção parcial da placa e matriz ungueal, 4105-4109
Técnica de Winter e Lonstein, cabo anterior de descompressão e fusão, 1833
Técnica de Winquist et al., encurtamento fechado da diáfise femoral, 1059-1061
Técnica de Winter, hemiepifisiodese e fusão anterior e posterior convexa, 1803-1804
Técnica de Wolfe, remplissage, 2498-2499
Técnica de Wolfe-Kawamoto, de retirada do enxerto do osso ilíaco, 20f
Técnica de Wood et al., a reconstrução de glenoidal anterior, 2286q
Técnica de Woolf e Broadbent retalho borboleta para a liberação de sindactilia, 3737f
Técnica de Wright, parafusos translaminares de C2 com fusão posterior de C1-C2, 1588-1589
Técnica de Yamamoto et al., transferência do autoenxerto osteocondral, 2538-2539
Técnica de Younger et al., osteotomia trocantérica estendida, 269-271
Técnica de Zadik, remoção da placa ungueal e remoção da matriz germinativa, 4109
Técnica de Zaidemberg et al., enxertos de osso vascularizado para pseudoartrose do escafoide, 3416q
Técnica de Zancolli e Angrigiani, aplicando um retalho interósseo posterior, 3227-3228
Técnica de Zoellner e Clancy, sulco fibular aprofundando com a transferência de tecido, 2348-2349
Técnica do alinhamento intramedular, 404-405
Técnica do deslizamento trocantérico, na artroplastia do quadril, 204, 205f
Técnica Howard, liberação do tendão aderente, 3277
Técnica *pie-crusting*, nos joelhos com deformidade valgo, 408-409
Técnica primeira de Epitenon, sutura do tendão flexor, 3243f
Técnica *Pull-out* para fixação do tendão, 3249-3250
Técnicas cirúrgicas. *Ver também* Microcirurgia; *técnicas específicas*
  considerações do paciente
    colocação de campo cirúrgico, 7-8
    posicionamento, 6
    preparação local, 6-7
  enxertia óssea, 12-21
  luxação cirúrgica do quadril, 343-345, 2762f
  métodos de fixação do tendão ao osso, 9
  para artroplastia total do quadril, 184-207
  para o reparo do nervo, 3068-3075
  para substituição do joelho tricompartimental primário, 399-418
  prevenção da transmissão do HIV, 8-9
  prevenção de erros, 9
  radiografias na sala de cirurgia, 5
  torniquetes, 3-5
Técnicas cirúrgicas para pé e tornozelo
  anestesia
    bloqueio do antepé, 3786-3788
    bloqueio do nervo ciático poplíteo, 3790
    bloqueio do nervo poplíteo lateral, 3791-3792
    bloqueio do tornozelo, 3788-3790
  anticoagulação profilática, 3785-3786
  instrumentos, 3786
  preparação pré-operatória, 3784
  torniquete, 3784-3785
Técnicas de Agee
  liberação endoscópica do túnel do carpo por incisão única, 3632-3635
  redução dinâmica com tala, 3337
Técnicas de Anderson et al.
  artroplastia tarsometatársica de interposição, 4027-4029
  pseudoartrose congênita da tíbia, 1020-1021
Técnicas de artrodese tibiotalar de Blair
  com deslizamento do enxerto ósseo, 524
  para fratura do corpo do tálus, 4158
Técnicas de Bosworth
  artrodese do quadril, 329q
  inserção de estacas ósseas na tuberosidade da tíbia, 1137-1138
  reparo direto de rupturas negligenciadas do tendão calcâneo, 2325-2326
Técnicas de Boyes
  reparação do ramo profundo do nervo ulnar (modificado), 3366-3367
  transferências de tendão
    para paralisia do nervo radial, 3506-3507
    para restauração da adução do polegar, 3494
Técnicas de Brand
  de tendão sublime do quarto quirodáctilo, 3493-3494
  transferência do tendão extensor radial do carpo longo ou curto, 3500f, 3502-3503
  transferência do tendão sublime, 3489
Técnicas de Brooks e Jenkins
  fiação posterior C1-C2, 1589-1590
  artrodese atlantoaxial posterior, 1655q, 1657
Técnicas de Brostrom
  reparo lateral de instabilidade crônica do tornozelo, 4215
  reparo de ruptura aguda dos ligamentos laterais, 4206-4207
Técnicas de Buck-Gramcko
  alongamento da braquimetacarpia na mão hipoplásica, 3765f
  centralização da mão, 3717-3718
  policização, 698-700, 3718-3720
Técnicas de Bunnell
  estabilização de ARUD, 3025f
  flexorplastia de, 1291
  para restaurar a estabilidade da ulna distal após ressecção, 2966f
  transferência anterior do tríceps, 1291-1292
  transferência do flexor digital (modificado), 3498f, 3501-3503
Técnicas de Campbell
  artroplastia de ressecção do cotovelo, 576q-577q
  toracectomia de expansão, 1812-1817
Técnicas de Canale et al.
  epifisiodese percutânea, 1056-1057
  fixação de parafuso canulado da fratura epifisária deslocada, 1441-1443
  osteotomia inominada para doença de Legg-Calvé-Perthes, 1149
Técnicas de Chen et al.
  aplicando um retalho interósseo posterior, 3227-3228
  redução e fixação do deslizamento da epífise femoral, 1444-1445
Técnicas de Clancy
  reconstrução do LCA com enxerto osso-tendão-osso patelar (modificado), 2142-2147
  reconstrução do LCP com enxerto de tendão patelar, 2163-2167
  redirecionamento do tendão do bíceps para o epicôndilo femoral, 2121-2123
Técnicas de Cole
  osteotomia de cunha anterior do tarso, 4088
  para ancoragem do tendão ao osso, 11f
Técnicas de Cole et al.
  alongamento femoral, 1072-1073
  alongamento tibial, 1067-1068
Técnicas de Coughlin
  osteotomia cuneiforme medial, 3837
  osteotomia do primeiro cuneiforme, 3855
  osteotomia oblíqua diafisária do quinto metatarso, 4001-4002
Técnicas de Coventry
  osteotomia varizante femoral distal com cunha de fechamento, 481
  osteotomia com cunha de fechamento lateral (modificado), 473-477
Técnicas de Crandall
  posterior de múltiplos ganchos e instrumentação do parafuso segmentar, 1822-1823
  redução instrumentada na espondilolistese displásica alta, 1846
Técnicas de Curtis
  capsulotomia da articulação interfalangeana proximal, 3352-3353
  tenodese da articulação interfalângica proximal, 3541
Técnicas de Debastiani et al.
  alongamento femoral, 1068-1072
  alongamento tibial, 1063-1066

Técnicas de dois estágios
amputação em retropé e tornozelo de Syme, 632-633
enxerto do tendão flexor para o flexor longo do polegar, 3275
RAFI tardia das fraturas do pilão da tíbia, 2628-2631
reconstrução da casa de flexão digital e pinça fina, 3515
reconstrução dos flexores dos dedos, 3271-3274
reconstrução na tetraplegia de Zancolli, 3518
transferência livre do grácil (Oishi e Ezaki), 3607-3608
Técnicas de Doyle
artrodese conjunta trapeziometacarpal, 3588, 3589f
redução aberta e fixação com fio de puxar e fio transarticular Kirschner, 3345-3346
Técnicas de duas incisões
endoscópica de liberação do túnel do carpo (Chow), 3635-3637
fasciotomia
técnica de Mubarak e Hargens, 2310-2311
técnica de Rorabeck, 2313-2315
reparação de tendão do bíceps distal (Boyd e Anderson), 2344
Técnicas de Eaton e Littler
reconstrução do ligamento para luxação recorrente da articulação do carpo, 3307
reconstrução ligamentar trapeziometacarpal, 3575-3578
Técnicas de Evans
centralização das mãos, 3711f
reparo lateral da instabilidade crônica do tornozelo, 4212
Técnicas de Falco
discografia cervical, 1918q-1919q
discografia lombar, 1916q-1917q
discografia torácica, 1917q-1918q
Técnicas de fechamento, pele, na cirurgia da mão, 3203-3205
Técnicas de fechamento da fissura nas mãos
combinado com a liberação da contratura da adução do polegar
técnica de Miura e Komada, 3730
técnica de Snow e Littler, 3728-3730
fechamento palmar (Ueba), 3730-3731
técnica de Barsky, 3726-3728
Técnicas de Fernandez
enxertia para escafoide com pseudoartrose, 3412q-3413q
osteotomia metafisária com cunha de abertura, para consolidação viciosa do radial distal, 2957-2958
Técnicas de fixação externas híbridas, 2600, 2601f, 2635-2636, 2669f
Técnicas de Flatt
excisão da *unlage* ulnar, 3734
ressecção do dedo indicador, 3761-3762
Técnicas de Fowler
reparo secundário de dedo em martelo crônico, 3281-3282
retirada da placa ungueal e remoção da matriz germinal, 4109
tenodese, para paralisia intrínseca das mãos, 3501f, 3503
transferência do extensor próprio do indicador e extensores digitais mínimos, 3499f, 3503
Técnicas de Gallie
artrodese subtalar posterior, 2916
artrodese atlantoaxial posterior, 1655-1656
fusão posterior de C1-C2 usando a técnica de cerclagem (modificado), 1581-1582
Técnicas de Ganz et al.
luxação cirúrgica do quadril, 343-345
osteotomia periacetabular, 1107
Técnicas de Gilbert
abordagem lateral para a retirada do enxerto fibular, 3164-3167
dissecção para retalho escapular e paraescapular, 3147
Técnicas de Gould
correção do antepé equinovaro, 4099q-4101q
reparação lateral da instabilidade crônica do tornozelo, 4215
Técnicas de Greene
liberação em estágio único da banda de constrição congênita circunferencial, 1023
sinovectomia do tornozelo aberto na hemofilia, 1165
transferência do tendão tibial posterior para o dorso do pé, 1342-1343
Técnicas de Grice e Green
artrodese subtalar, 1262-1264
fusão subtalar, 1015-1016
Técnicas de Hall
fusão facetária na escoliose idiopática, 1719-1720
artrodese posterior de C3 a C7 usando um fio calibre 16, 1680
Técnicas de Harms e Melcher
artrodese atlantoaxial, 1655q
C1-C2 fixação, 1658f
Técnicas de Hibbs
artrodese posterior da coluna lombar e torácica, 1642-1643
correção de equinovaro do antepé, 4101q
transferência de tendões extensores para o cuneiforme medial, 1354
Técnicas de Ilizarov
alongamento femoral (modificado), 1071b-1073b
alongamento tibial (modificado), 1063b-1067b
correção de pé torto resistente, 1006-1007
para osteomielite crônica, 739
Técnicas de incisão única
fasciotomia
técnica de Davey et al., 2310
técnica de Fronek et al., 2313, 2314f
liberação endoscópica do túnel do carpo (Agee), 3632-3635
reparação do tendão do bíceps distal, 2344-2345
Técnicas de Jobe
reconstrução do ligamento colateral ulnar, 2294-2300
reconstrução dos quatro membros de Jobe, 3312-3313
Técnicas de Johnson
modificação da técnica de Chevron, 3821
reparação de fora para dentro da lesão meniscal, 2405-2406
técnica de enxerto incrustado da fratura do colo do tálus, via abordagem posterior, 4154-4155
Técnicas de Jones
aumento do tendão de Aquiles da reparação do retináculo fibular superior, 2349
suspensão do tendão do primeiro metatarso e artrodese da articulação interfalangeana, 40814081-4082
transferência do tendão extensor longo do hálux para deformidade do dedo em garra, 1353-1354
Técnicas de Karlsson et al.
reconstrução anatômica com duplo feixe do LCA, 2428-2429
reparação lateral da instabilidade crônica do tornozelo, 4214
Técnicas de Kelikian
drenagem posteromedial e posterolateral do joelho, 756, 757f
para hálux varo congênito, 989f
Técnicas de Kim et al.
estabilização posterior do ombro, 2492-2495
osteotomia de translação em degrau, 1412
Técnicas de Kumar et al.
artrodese da primeira articulação metatarsofalangeana, 3844
para o tratamento do tálus vertical, congênito, 1014-1015
Técnicas de Lambrinudi
artrodese para deformidades isoladas fixas em equino, 1267-1268
artrodese tripla para deformidade do calcâneo-cavo, 4098-4099
Técnicas de Langenskiöld
ressecção da ponte óssea para parada fisária, 1190-1194
sinostose tibiofibular, 1017f, 1018
Técnicas de Larson
reconstrução das estruturas posterolaterais com tendão semitendinoso, 2128-2129
tratamento artroscópico do impacto pincer, 2453-2455
Técnicas de Lin et al.
artroplastia interfalângica proximal por acesso palmar, 3559-3560
osteotomias para correção de sinostose radioulnar congênita, 1131
Técnicas de Littler
correção da
adução do polegar por contratura com retalho abdominal, 3754f
contratura com deformidade do polegar, 3763f
liberação de contraturas dos músculos intrínsecos das mãos, 3609
reparação da deformidade crônica em botoeira (modificada), 3285f, 3286-3287
Técnicas de MacKinnon e Colbert
neurotização do nervo axilar com nervo radial, 3086
neurotização do nervo supraescapular com nervo acessório espinhal, 3085-3086
transferência fascicular dupla, 30843084-3085
Técnicas de Magerl e Seeman
artrodese atlantoaxial, 1655q
parafusos transarticulares posteriores C1-C2, 1587
Técnicas de Manktelow
transferência de músculo em funcionamento para o antebraço, 3161
transferência para peitoral maior, 3154
Técnicas de Mann et al.
osteotomia das costelas, 1756
queilectomia para hálux rígido, 3879-3883

Técnicas de Mazzocca et al.
reconstrução dos ligamentos conoide e trapezoide, 3019-3022
tenodese do bíceps subpeitoral, 2341, 2484
Técnicas de McLaughlin
para luxação recidivante do ombro, 2289
para ruptura do manguito rotador, 2224
redução aberta da luxação posterior do ombro, 3043
Técnicas de Millesi
enxerto de nervo interfascicular (modificado), 3073-3075, 3122
enxerto de nervo sem tensão (modificado), 3363-3364
polegar com encurtamento, 3753
Técnicas de Mitchell
osteotomia distal do metatarso, 3812-3825
remoção dos componentes cimentados do acetábulo, 278-279
Técnicas de Moberg
osteotomia em extensão da falange proximal, 3898q
tenodese por aderência, 3515
transferência deltoide-triciptal posterior (modificada), 1295, 3512
Técnicas de monitoramento
após a cirurgia microvascular, 3136-3137
na transferência de tecido livre, 3142
Técnicas de Mubarak et al.
aplicação do halo craniano, 1670-1671
biópsia muscular percutânea, 1337
Técnicas de Myerson
incisão média isolada para tríplice artrodese do retropé, 4037-4039
tenodese do fibular curto, 4095-4096
Técnicas de Neviaser
carpectomia da fileira proximal, 3395-3396
estabelecimento do portal superior para artroscopia do ombro, 2468
irrigação pós-operatória fechada para tenossinovite (modificada), 3690-3691
reconstrução do ligamento para luxação acromioclavicular antiga não reduzida, 3036
transferência do tendão para deformidade polegar apertada (modificada), 3764
Técnicas de Nirschl
cirurgia para a epicondilite lateral (modificada), 2243q
cirurgia para a epicondilite medial, 2231f, 2239f
Técnicas de Ober
drenagem posterior do quadril, 758-759
liberação das contraturas completas do quadril, 1281
transferência anterior do tendão tibial posterior, 1269
Técnicas de Rei
hemiepifisiodese transpedicular convexa anterior, 1802-1803
redução aberta da fratura de Monteggia antiga em crianças, 1382-1383
Técnicas de Riordan
oponentoplastia do anel, 3756-3757
policização, 696-698
transferência do tendão para restaurar a função intrínseca dos dedos, 3498, 3499f-3500f
transferência do tendão, 3488-3489
Técnicas de Rockwood
reconstrução da mudança capsular, 2286-2288
transferência do ligamento coracoacromial, 3036-3037
Técnicas de Rogers
fusão occipitocervical, 1655q
osteotomia de rotação do úmero, 1326
Técnicas de Rowe e Zarins
imobilização após luxação do ombro, 3040f
redução aberta de luxação anterior do ombro, 3042
redução aberta de luxações posteriores do ombro, 3043-3044
Técnicas de Saha
transferência do grande dorsal, na poliomielite, 1290
transferência do trapézio para a paralisia do deltoide, 1288q-1289q
Técnicas de Seddon
costotransversectomia para abscesso da espinha dorsal, 1980q
racotomia lateral, 1989q-1990q
Técnicas de Siffert et al.
artrodese tríplice, 4096-4097
osteotomia intraepifisária para tíbia vara, 1177
Técnicas de Slocum
combinando fusões posteriores e posterolaterais, 1645f
desarticulação de quadril com retalho posterior, 653
reconstrução do compartimento medial, 2103-2106
Técnicas de Smith
abductorplastia do flexor longo do polegar, 3538
liberação de contraturas intrínsecas da mão com fibrose muscular, 3610
liberação do tendão em camptodactilia, 3774
transferência tendínea do extensor radial curto, 3495-3496
Técnicas de Staples
artrodese do cotovelo, 593q
reparação de ruptura aguda dos ligamentos laterais, 4206-4207
Técnicas de Stark et al.
artrodese articular trapeziometacarpal, 3600q
enxertia para escafoide não unido, 3414q-3415q
Técnicas de Stewart
estiloidectomia na pseudoartrose do escafoide, 3393
excisão da clavícula distal, 3021-3022
Técnicas de Strickland
reparação do tendão flexor na zona II, 3256f
sutura do tendão de Kessler-Tajima modificada, 3246
Técnicas de Swanson
acesso dorsal para artroplastia interfalangeana proximal, 3557-3558
artroplastia metacarpofalangeana, 3562-3563
artroplastia de silicone no punho, 3597
reconstrução da mão, 692-693
Técnicas de Teuffer
reparo aberto da ruptura do tendão de Aquiles, 2320
reparo direto de rupturas negligenciadas do tendão de Aquiles (modificado), 2325
Técnicas de Thompson
liberação proximal do quadríceps, 455q
osteotomia em V do fêmur, 766
quadricepsplastia, 2193
Técnicas de Trumble et al.
reparação artroscópica do CFCT na lesão de classe 1D, 3420-3422
talectomia para deformidade, 1010-1011
Técnicas de Urbaniak et al.
dissecção escapular e retalho paraescapular, 3147
enxerto fibular vascularizado, 363-365
transferência do retalho envolvente do dedão, 3176
Técnicas de velocidade
redução aberta e alongamento em V-Y do músculo tríceps, 3048
redução por espondilolistese, 2013-2014
Técnicas de Verebelyi e Ogston, procedimento de enucleação para o pé torto, 1304
Técnicas de Wagner
avanço profundo, 3264-3265
avanço trocantérico para sobrecrescimento trocantérico, 1159
encurtamento metafisário femoral distal, 1058
encurtamento metafisário femoral proximal, 1058
encurtamento metafisário tibial proximal, 1059
pinagem fechada da fratura de Bennett, 3299-3303
redução aberta de fratura de Bennett, 3302-3303
Técnicas de Watson
fixação circular externa das fraturas do côndilo, 2674-2675
fixação híbrida externa das fraturas do pilão tibial, 2636-2638
fusão escafotrapezial trapezoidal, 3453-3454
ressecção ulnar distal combinada, 3431-3435
Técnicas de Watson et al.
capsulotomia conjunta da articulação interfalangeana proximal, 3353-3354
centralização da mão com a remoção da fanlage radial distal, 3714, 3715f
osteotomia radial equilibrada, 3778f
Técnicas de Weber et al.
ácido poliglicólico e reparo do nervo digital, 3363
RAFI de fraturas do quadril em crianças, 1431-1432
redução aberta e remoção do tecido interposto na fratura da tíbia, 1488-1489
Técnicas de Williams
microexcisão de disco lombar (modificado), 1940q-1942q
reconstrução do deslizamento do ligamento usando fibular longo, 3904-3905
Técnicas de Winter et al.
manejo de descontinuidade pélvica com dispositivo antiprotrusão, 287-288
osteotomia anterior e fusão, para cifose congênita, 1832-1833
Técnicas de Yount
capsulotomia posterior, 2195
liberação de contraturas completas do quadril, 1281
Técnicas de Zancolli
capsulodese, para paralisia intrínseca da mão, 3500f, 3503
reconstrução, na tetraplegia, 3518
redirecionamento de tendão do bíceps, para deformidades em supinação do antebraço, 1295

Técnicas endoscópicas
discectomia torácica (Rosenthal et al.), 1930-1931
enxerto quádruplo do tendão, 2426-2428
foraminotomia cervical posterior completa endoscópica, 1923
fusão posterior lombar (Gardocki), 1645-1646
instrumentação anterior da escoliose idiopática, 1768-1775
liberação da fáscia plantar
portal duplo (Barrett et al.), 3942
portal único (Saxena), 3942-3944
liberação do túnel cubital, 3097
liberação do túnel do carpo, 3632-3637
microcirurgia do disco lombar, 1940
reconstrução anatômica com feixe único do LCA, 2421-2426
Técnicas minimamente invasivas
acessos posteriores para doença do disco cervical, 1921-1923
aplicação do bloqueio submuscular da placa condilar, 2692-2693
artroplastia total do quadril, 200-203
discectomia torácica, 1931
fixação com placas de fraturas do pilão da tíbia, 2630-2631
fusão espinhal lombar, 1640-1641
reparação da ruptura aguda do tendão de Aquiles (Ma e Griffith), 2321-2322
Templates, no pré-operatório
e medição do comprimento da perna intraoperatória, 236
no *recapeamento* do quadril, 312-313
para artroplastia total do quadril, 182-183
Tempo de anoxia, efeito sobre o reimplante, 3127
Tempo de eco (TE), na RM, 714
Tempo de isquemia quente, efeito sobre o reimplante, 3127
Tempo de repetição (TR), na RM, 714
Tendão adutor do hálux, 3801-3802, 3827f-3828f
Tendão adutor magno, 56f
Tendão bíceps braquial
lesões, 2476-2484
luxação do, 2349-2350
ruptura do, 2340-2345
tenodese, técnicas artroscópicas, 2481-2484
transferência, para correção de deformidades em supinação do antebraço (Zancolli), 1295
Tendão calcâneo, 26f, 30f
aloenxerto, 2334-2336
alongamento do, 622
e capsulotomia posterior, 1003-1005
técnica aberta (modificação de White), 1232
técnica de zetaplastia, 1233
técnica percutânea (Moreau e Lake), 1234
enxertos, tendão-osso, 2169-2172
liberação da contratura na distrofia muscular de Duchenne (Green), 1341
portais para tenoscopia, 2384f
reforço com retináculo fibular superior (Jones), 2349
tenodese (Westin), 1273-1274
tenotomia percutânea, 999f
Tendão do bíceps femoral
redirecionamento, para a instabilidade posterolateral, 2121-2123
transferência, na poliomielite, 1276-1277
Tendão do flexor digital
como doador para enxerto, 3268
espiral, 3253f, 3257
Tendão do gastrocnêmio, 30f, 33f
Tendão do quadríceps femoral
complicações, 2339
ruptura aguda, 2338-2339
ruptura crônica, 2339
Tendão do tríceps
avulsão, 148f, 2345-2346
entubado, na liberação da contratura com extensão do cotovelo, 1322f
transferência anterior (Bunnell), 1291-1292
Tendão extensor longo do hálux, 27f
alongamento do, 4080f
Tendão extensor próprio do indicador, como doador para enxerto, 3268
Tendão fibular curto
tenodese, 4095-4096
transfência, para rupturas negligenciadas do tendão de Aquiles, 2323-2325
transferência posterior do, 1274
Tendão fibular longo
reconstrução do deslizamento do ligamento com, 3904-3905
ruptura, 131f, 3924f
Tendão flexor longo do hálux, 31f, 2324t, 2327f, 2377f-2378f
tendinite e síndrome do impacto, 3934-3937
transferência para o navicular do tarso, 3903-3904
transferência posterior (Green e Grice), 1274-1275
Tendão flexor longo do polegar, reparação, 3262-3263, 3274-3276
Tendão flexor longo dos dedos, 2324t
lesão, 3937
Tendão flexor profundo dos dedos
corte, no índice do raio de amputação, 686f
reparação, na zona I, 3251-3252, 3254-3257
ruptura, 147f
técnica de avanço (Wagner), 3264-3265
Tendão grácil e tendão semitendinoso, aumento do autoenxerto, 2336-2337
Tendão iliopsoas, 60f
Tendão palmar longo
método de mostrar a presença de, 3266f
transferência
para aumentar a oposição do polegar (Camitz), 3491
para paralisia do nervo radial, 3504-3507
Tendão patelar, 2056f
avanço, extensão distal e osteotomia do fêmur, 1228
ligamento cruzado suturado, 643f
reconstrução tardia em um tempo, 2336f
reconstrução utilizando, 2264f
ruptura, 428
tratamento de, 2331-2338
Tendão plantar, como doador para enxerto, 3267-3268
Tendão reto femoral
transferência distal, 1228
Tendão semitendíneo
aumento do tendão autólogo grácil, 2336-2337
enxerto, na reconstrução do ligamento femoropatelar (Nietosvaara et al.), 1474
na reconstrução de estruturas posterolaterais, 2128-2129
transferência
na poliomielite, 1276-1277
técnica de Ray et al., 463
Tendão subescapular
divisão de, 2277-2279
lacerado, 554-555
liberação do, 542t
reparo (Burkhart e Tehrany), 2517-2520
transposição do, 2225f
Tendão supraespinhal, 2215f
reparo da lesão por avulsão, 2508-2511
reparado para a cama óssea lateral, 2513f
Tendão tibial, 512f
anterior, distúrbios de, 3917-3922
posterior. *Ver* Tendão tibial posterior
tendoscopia, 2383f
Tendão tibial posterior
alongamento do, 1235
ruptura, 130f
preso entre o maléolo medial e o tálus, 2621f
deslizamento miotendíneo do, 1236
Tendão vasto intermédio, 2199f-2200f
Tendinite
calcárea, 2230-2232
do manguito rotador, 2522
do mecanismo extensor do joelho, 2329-2330
fibular distal longo, associada ao sistema operacional do *os peroneum*, 3929
flexor longo do hálux, 3934-3937
inserção, do tendão de Aquiles, 3944-3946
inserção, do tendão tibial anterior, 3919-3920
não insersional crônica do tendão de Aquiles, 3946-3948
peroneal, 3923
semimembranosa, 462-463
Tendões
anômalo, 3639f
danos artroscópicos para, 2368
deslocamento de, 2346-2350
empalado em fixação externa, 2596
liberação, na camptodactilia (Smith), 3774
pé e tornozelo, ressonância magnética de lesões para, 129
reparação
na zona V das mãos, 3253-3254
no reimplante, 3132
Tendões extensores
anatomia, 3278
lesões
exame, 3278-3279
luxação traumática na articulação do metacarpo, 3287
realinhamento e reequilíbrio intrínseco, 3561-3562
reconstrução, sinovectomia metacarpofalangeana com, 3572
ruptura, 3280-3281, 3565-3566
tenossinovectomia, 3592f
tenossinovite, 3565
tenotomia, correção da leve deformidade da botoeira, 3555-3556
transferir, para cuneiforme medial (Hibbs), 1354
Tendões flexores
adesão
após o reparo secundário dos flexores, 3276-3278
no local da fratura, 3277
alongamento fracionado, 3529-3534
com sistema vascular segmentar, 3243f
tenossinovite, 3566-3569
Tendões isquiotibiais
alongamento fracional, 1227-1228
reconstrução do LCA com, 2147

Tendões peroneais, 27f
deslocamento
avaliação clínica e radiográfica, 2347
classificação, 2346-2347
tratamento, 2347
lesão, na fixação da fratura do calcâneo, 4135
tendoscopia, 2383
transferência, poliomielite, 1271
Tendoscopia, 2383
Tenodese
banda iliotibial, para lesão do ACL, 2134-2136
bíceps subpeitoral (Mazzoca et al.), 2341
da articulação interfalangeana proximal, 3541
de Moberg, 3515
extensor curto do hálux, 3872
extensor ulnar do carpo
e tenodese do extensor ulnar do carpo, 3437-3438
e transferência do pronador quadrado, 3435-3437
palmar longo, 3283f
para a paralisia do lado intrínseco (Fowler), 3501f, 3503
para danos irreparáveis ao tendão profundo, 3277-3278
placa plantar, para correção da deformidade do artelho em martelo ou em garra, 3976
tendão de Aquiles (Westin), 1273-1274
tendão do bíceps, técnicas de artroscopia, 2481-2484
tendão fibular curto, 4095-4096
tendão fibular longo, 3929-3932
tripla, para o joelho recurvado (Perry et al.), 1278-1279
Tenodese, da articulação interfalangeana proximal, 3541
Tenodese de extensor curto do hálux, 3872
Tenodese de Moberg, 3515
Tenodese do bíceps subpeitoral (Mazzoca et al.), 2341, 2484-2491
Tenodese do flexor ulnar do carpo, 3437-3438
Tenólise, flexor, 3276
Tenopatias, cotovelo, 2235-2240
Tenossinovectomia, flexor, 3592f
Tenossinovite
das mãos
irrigação pós-operatória fechada, 3690-3691
tratamento conservador, 3548-3549
do tendão tibial posterior, 3898-3900
estenosante, 3638-3645
tendão extensor, 3565
tendão flexor, 3566-3569
tendão tibial anterior, 3918-39193919
Tenossinovite estenosante
da mão, 3638-3639
doença de de Quervain, 3639-3642
Tenotomia
adutor
e liberação, 1215-1218
na displasia congênita do quadril, 1084
osteotomia da falange proximal em (Akin), 3840
do deslizamento central (Fowler), 3281f
extensor, correção da deformidade de botoeira leve, 3555-3556
tendão de Aquiles, percutânea, 999f
Tenotomia dos adutores, 1084
liberação, na paralisia cerebral, 1215-1218
Tensão do arco, papel dos meniscos, 2065f
Tensão do enxerto
após a entrada no túnel do úmero, 2299f
para a reconstrução do LCA, 2140
Tensor da fáscia lata, 59f, 84f
retalho livre do músculo, 3155-3156
transfêrencia, mielomeningocele, 1314-1315
Teoria de Supressão de Maisels, 3724f
Terapia antimicrobiana empírica, para artrite infecciosa, 752t
Terapia extracorpórea por ondas de choque (ESWT), para tendinite calcificada, 2231
Terapia profilática
antibioticoterapia, 708-709
na artroplastia total do quadril, 250-251
para lesões das mãos, 3212t
para trombose venosa profunda
após ATJ, 421
orientação para, 232t
Terapias adjuvantes
para osteomielite crônica, 739
para tornozelos com indicação de artroplastia, 492-494
Terço distal do antebraço, fraturas em crianças, 1374-1376
Terço médio da diáfise do úmero, consolidação viciosa, 2947
Terço médio do antebraço
acesso à superfície radial posterior, 117-118
fraturas em crianças, 1376-1377
Terço proximal do antebraço
acesso à superfície radial posterior, 117-118
fraturas
consolidação viciosa, 2947-2950
em crianças, 1377-1383
Terminações nervosas
condição de, 3067
espaço entre
após a neurorrafia, 3066
métodos de fechamento, 3069-3071
Tesoura
artroscópica, 2360
bainha flexora aberta, 3644f
Teste ativo do quadríceps, para lesão ligamentar do joelho, 2084-2085, 2086f
Teste da alfinetada, para lesão na coluna vertebral, 1564-1565
Teste da alteração do pivot, para lesão do LCA lesão, 2130
Teste da compressão abdominal, 2212
Teste da gaveta anterior
para lesão ligamentar do tornozelo, 4200-4201
para lesão no ligamento do joelho, 2082-2083
Teste de Apley, para lesão meniscal, 2069-2070
Teste de apreensão
quadril, 336f
patelar, 2250
Teste de apreensão-deslocalização de Jobe, 2209-2211
Teste de apreensão-relocação (Jobe), 2209-2211
Teste de arrancada de Hughston e Losee, para a lesão ligamentar do joelho, 2085, 2086f
Teste de compressão, para lesão meniscal, 2069-2070
Teste de deslocalização de Jobe, 2271
Teste de Dial, para lesão ligamentar no joelho, 2089
Teste de Durkan (teste de compressão do carpo), 3626
Teste de esticamento, 1565q
Teste de estresse em adução, para lesão ligamentar do joelho, 2082
Teste de estresse em eversão, 4199-4200
Teste de estresse em inversão, 4199-4200
Teste de estresse em valgo, para lesão ligamentar do joelho, 2081-2082
Teste de estresse em varo, para lesão ligamentar no joelho, 2082
Teste de FABRE, 335, 336f
Teste de flexão plantar forçada, 2376
Teste de flexão-rotação em gaveta, para lesão do ligamento do joelho, 2085-2086
Teste de gaveta posterior, para lesão ligamentar do joelho, 2083-2084
Teste de gaveta posterolateral, para a lesão ligamentar do joelho, 2089
Teste de gaveta rotativa anterior de Slocum, para lesão ligamentar do joelho, 2085
Teste de Hawkins-Kennedy, para lesão no ombro, 2209
Teste de impacto, 2209, 2210f, 2211f, 2453f
Teste de impacto anterior (teste FADRI), 335, 336f
Teste de inclinação, patelar, 2250, 2251t
Teste de Jobe, para lesão no ombro, 2209
Teste de Lachman
instabilidade da articulação metatarsofalangeana, 3966f
para lesão ligamentar do joelho, 2083, 2084f
Teste de *lift-off*, 2212
Teste de Matles, para ruptura do tendão de Aquiles, 2316f
Teste de McMurray, para lesão meniscal, 2069
Teste de resistência da pele, 3065
Teste de rotação externa da tíbia, para lesão ligamentar do joelho de, 2089
Teste de rotação externa e recurvada, para a lesão ligamentar do joelho, 2086-2087, 2088f
Teste de speed, para lesão no ombro, 2212
Teste de Squat, para lesão meniscal, 2070
Teste de Squeeze, para ruptura do ligamentar do tornozelo, 4203f
Teste de tecla de piano, avaliação do mediopé, 4024f
Teste de Tessália, para lesão meniscal, 2070
Teste de Thomas, para contratura da flexão do quadril, 335f
Teste do bloco de Coleman, 1351f
Teste do deslocamento do pivô lateral de Macintosh, para lesão ligamentar do joelho, 2085, 2087f
Teste do estresse por abdução, para lesão ligamentar do joelho, 2081-2082
Teste do gancho, para avulsão do bíceps distal, 2343f
Teste do medidor, para torniquetes, 4
Teste do suor, 3065
Teste ergométrico, para estenose espinhal, 1995
Teste *peel-back* dinâmico, lesão SLAP, 2475f
Teste reto em posição prona, 1226f
Testes de compressão do nervo, 3628t
Testes de diagnóstico
molecular
fluxograma para distrofias musculares, 1338f
para infecção, 716

para a artrite reumatoide, 4012q
para lesão do nervo
estimulação elétrica, 3065
estudos de eletrodiagnóstico, 3063-3064
sinal de Tinel, 3064-3065
teste de resistência da pele, 3065
teste do suor, 3065
para lesões meniscais, 2069-2070
para o HIV, 718
Testes de estresse
para interrupções ligamentares ao redor do joelho, 2081-2089
para lesões ligamentares do tornozelo
inversão e eversão, 4199-4200
teste de gaveta anterior, 4200-4201
resistência, rotação interna do ombro, 2209
rotação externa do ombro, 2213
Testes rotatórios, para lesão ligamentar no joelho, 2085-2089
Tétano, do tratamento cirúrgico das fraturas, 2605
Tetraplegia, 3509-3520
classificação, 3510
extensão do antebraço, 3512
extensão do cotovelo, 3512
extensão do punho, 3512-3514
na paralisia cerebral, 1204t
pinça fina, 3514-3520
princípios de manejo, 3510-3511
Tíbia
acesso anterior, 32
acesso medial
lábio posterior, 31
técnica de Phemister, 32
acesso posterior, região superomedial, 32
acesso posterolateral (Harmon, modificada), 32
adamantinoma, 922f
avulsão óssea do LCA, 2133-2134
câncer de pulmão metastático para, 935f
correção da diástase, 2922
diáfise de encurtamento (Broughton et al.), 1059
eixo mecânico, 385
enxerto ósseo de defeitos tibiais periféricos, 412-413
LCP liberado, 411f
lesões, 860t-863t
margens osteocondrais, 4220-4223
osteoblastoma metafisário distal, 902f
osteomielite esclerosante, 739f
osteomielite, 727f
hematogênica aguda, 729
osteotomia. *Ver* Osteotomia: tibial
poliomielite, 1279-1280
proximal. *Ver* Tíbia proximal
pseudoartrose congênita, 1017-1022, 1019f
rotação interna durante a flexão, 387-388
técnica do alinhamento intramedular e extramedular, 404-405
Tíbia distal
epífise
fraturas, 1492-1495
hemiepifisiodese de, 1308-1309
fratura triplanar, 1497f
fraturas da diáfise
em crianças, 1490-1492
haste intramedular, 2646-2647
osteoblastoma metafisário, 902f
sulcos da, 4227f
Tíbia proximal
algoritmo de tratamento para fraturas, 2647f
amputação congênita através, 1047f
enxerto ósseo retirado da, 527
condroblastoma epifisário, 898f
encurtamento metafisário (Wagner), 1059
fibroma condromixoide metafisário, 899f
fraturas fisárias em crianças, 1485-1487
fraturas metafisárias em crianças, 1487-1489
lesões, 860t-863t
osteotomia
para a artrite reumatoide, 468
para a osteoartrite do joelho, 471-480
ressecção, 841-842
com aloenxerto-artrodese, 848
e artrodese do jo elho, 841-842
rotacionoplastia tipo AII, 852f
terço proximal da haste, hastes intramedulares, 2645-2646
Tíbia vara
achados clínicos e radiográficos, 1168-1169
osteotomias, 1171-1179
Tipo de contratura do quadríceps, 454t
Tipo misto de contratura do quadríceps, 454t
Tipos de curva, 1714f
não distróficos de, 1865
Tomada de decisão em fraturas do calcâneo, 4125-4127
Tomografia computadorizada (TC)
multidetectores (TCMD), 1559
para a tuberculose, 774
para instabilidade do ombro, 2486q
Tomografia computadorizada (TC): diagnóstico
artrite infecciosa, 750
artrite reumatoide da coluna vertebral, 2023-2024
doença vertebral da, 1900
escoliose idiopática degenerativa do adulto, 2017
espondilolistese degenerativa da, 2003
espondilolistese ístmica adulta, 2008-2009
estenose espinhal, 1993-1995
infecção, 710-711
da coluna espinhal, 1965
neoplasias musculoesqueléticas, 789
osteomielite crônica, 733
Tomografia computadorizada com multidetectores (TCMD), 1559
para lesões da medula espinhal, 1561
Tomografia por emissão de pósitrons (PET), no diagnóstico das neoplasias musculoesqueléticas, 789-790
Topoisomerase, 796t
Toracoplastia
anterior, 1765
expansão, 1812-1817
posterior (Betz), 1753-1755
Toracoplastia de expansão, 1812-1817
Toracotomia, 1835f
Torcicolo
e anomalias congênitas do atlas, 1685-1686
muscular congênito, 1122-1124
Torniquetes
curativo com folha de borracha de Martin, 4
de anel de borracha, 4-5
de Esmarch, 4
dedo, 3196f
para a cirurgia do pé e tornozelo, 3784-3785
para cirurgia das mãos, 3197-3198
para lesões das mãos, 3212
para procedimentos de artroscopia, 2363
paresia do torniquete, 2369
paralisia devido a, 4
pneumático, 3
Torniquetes curvos, 3f
Torniquetes pneumáticos automáticos, 3198
Torniquetes retos, 3f
Tornozelo. *Ver também* Lesões ligamentares do tornozelo
acesso anterior para articulação do tornozelo e ambos os maléolos, 27-28
acesso anterolateral, 25-28
acesso de Kocher, 28
acesso medial, 30
acesso posterior, 30
acesso posterolateral, 28-29
amputações, 624-634
angiossomas, 510f
artrite séptica do, 753-754
osteotomia corretiva subsequente, 765
artropatia de Charcot do, 4056f-4057f
deformidades, na mielomeningocele, 1306-1309
desarticulação, 1046-1048
dorsiflexão, amplitude passiva da, 3897f
face lateral da articulação, 4222f
impacto
anterior, 2376
posterior, 2376-2379
incisão universal, 26
lesões esportivas
desarranjos internos, 4218-4235
lesões ligamentares agudas, 4197-4218
luxações
aguda, 3007-3008
crônica não reduzida, 3029
metástase de tumor renal para, 936f
osteocondrite do, 1137
poliomielite
paralisia de músculos específicos, 1258-1260
procedimentos ósseos, 1262-1268
técnicas de transferência de tendão, 1268-1275
ressecção-artrodese, 849
RM para
diagnóstico e avaliação, 132
lesões, 129-132
sinovectomia aberta do tornozelo em hemofilia (Greene), 1165
tuberculose do, 778
valgo, 1006
Toxina botulínica, para a paralisia cerebral, 1209-1210
Tração
aplicada à adventícia, 3118f
cervical, 1919
complicações, da fixação intramedular femoral, 2709-2710
dupla, para distração de articulação glenoumeral, 2463f
e abdução, para luxação posterior crônica do quadril, 3033-3034
efeito sobre a cifose congênita rígida, 1832f
halogravitacional (Sponseller e Takenaga), 1745-1750
para fraturas da diáfise do fêmur em crianças, 1461f
para fraturas da diáfise do fêmur, e imobilização gessada, 2696-2714
pré-operatória, para a displasia congênita do quadril, 1084

Tração halogravitacional (Sponseller e Takenaga), 1745-1750
Tração pré-operatória, para a displasia congênita do quadril, 1084
Transferência de adutores, oblíquo externo e tensor da fáscia lata, 1314-1315
Transferência de fase única do hálux, 3179-3180
Transferência de fíbula vascularizada, 3163-3168
Transferência de retalho livre dorsal do pé, 3170-3171
Transferência de Split
do tendão tibial posterior, 1236-1237, 1270
tendão tibial anterior, 1237-1238, 1269-1271
Transferência de tecido
composto livre, do pé, 3170-3176
de fase única (retalhos livres), 3138-3148
Transferência de tecido de fase única (retalhos livres)
contraindicações, 3139
cuidados pós-operatórios, 3141-3142
indicações e vantagens, 3138-3139
monitoramento, 3142
plano geral de procedimento, 3140-3141
requisitos pré-operatórios, 3140
retalho do vasto lateral da coxa, 3145
retalho livre da virilha, 3142-3143
retalhos escapular e paraescapular, 3146-3147
retalhos laterais do braço, 3147-3148
seleção de retalhos, 3139-3140
Transferência de tecido mole, para osteomielite crônica, 738-739
Transferência de tendão
combinado com o tendão flexor ulnar do carpo (Groves e Goldner), 3491
técnica de Brand, 3489
técnica de Riordan, 3488-3489
Transferência de tendão braquiorradial
na tetraplegia, 3513-3514
para restaurar a adução do polegar (Boyes), 3494
Transferência de tendão de RoyleThompson (modificada), 3496
Transferência de tendão fibular longo
na poliomielite, 1272-1273
para fibular curto, 4083
posterior (Green e Grice), 1274-1275
Transferência de tendão peitoral maior (Brooks e Seddon), 1292
Transferência de tendão pronador redondo
para a paralisia cerebral, 3526-3528
para paralisia do nervo radial, 3504-3507
técnica de Boyes, 3506-3507
Transferência de tensão para o osso, quadril, 161-163
Transferência do extensor radial do punho, para restaurar a adução do polegar (Boyes), 3494
Transferência do grande dorsal
dissecção para, 3150
e liberação de contratura em rotação interna (Sever-L'Episcopo e Green), 1326-1329
liberação artroscópica e (Pearl et al.), 1329
para a poliomielite
técnica de Hovnanian, 1292-1294
técnica de Saha, 1290
técnica de Gerber et al., 2226, 2227f
Transferência do grande dorsal de Gerber et al., 2226
Transferência do ligamento coracoacromial
técnica de Boileau, 3037
técnica de Rockwood, 3036-3037
Transferência do músculo redondo maior
e liberação de contratura em rotação interna (Sever-L'Episcopo e Green), 1326-1329
na poliomielite (Saha), 1290
Transferência do nervo
fascículos do nervo ulnar ao nervo do bíceps muscular, 3083-3084
para a reconstrução do nervo ulnar, 3095
Transferência do retalho livre neurovascular, primeiro espaço da rede, 3175
Transferência do tendão
centralização do controle e (Bora et al.), 3714-3716
correção de
camptodactilia (McFarlane et al.), 3774
contratura, deformidade do polegar, 3763-3764
dedo em martelo crônico, 3282
divisão
do tendão tibial posterior, 1236-1237
tendão tibial anterior, 1237-1238, 1269-1271
fibular longo para fibular curto, 4083
flexor longo do hálux, para tendinose de Aquiles, 3947-3948
flexor-para-extensor, para instabilidade metatarsofalangeana, 3968-3971
flexores do dedo anelar a flexores longos do polegar, 3275-3276
osteotomia primeiro metatarso, para joanete dorsal, 1012
para a mão paralítica
considerações técnicas, 3485-3486
planejamento, 3485
para a paralisia cerebral, 1211, 3526-3528, 3532-3533
para deformidades centrais da mão tipo II (Flatt), 3731-3732
para doença do tendão tibial posterior de fase II, 3903-3904
para irreparações do manguito rotador, 2225-2226
para paralisia de nervos periféricos, 3503-3509
para rupturas negligenciadas do tendão de Aquiles, 2323-2325
para tetraplegia, 3512q, 3513-3514
posterior do tendão tibial para o dorso do pé (Greene), 1342-1343
restauração do
abdução do dedo indicador, 3496-3497
adução do polegar, 3492-3496
função intrínseca dos dedos, 3497-3503
oposição do polegar, 3487-3491
reto femoral, para paralisia cerebral, 1228
tendão tibial anterior do calcâneo, 1305
Transferência do tendão extensor digital curto, para deformidade do dedo do pé, 3971-3973
Transferência do tendão extensor digital mínimo, e extensor próprio do indicador (Fowler), 3499f, 3503
Transferência do tendão extensor longo do hálux
com artrodese da articulação interfalangeana, 3869-3872
na poliomielite, 1272-1273
para deformidade do dedo em garra (Jones), 1353-1354
Transferência do tendão extensor próprio do indicador
e extensor digital mínimo (Fowler), 3499f, 3503
para abdução do dedo indicador, 3496-3497
para o polegar opositor (Burkhalter et al.), 3489-3491
Transferência do tendão extensor radial curto
na tetraplegia, 3513-3514
para a função intrínseca dos dedos (Brand), 3500f, 3502-3503
para forte adução do polegar (Smith), 3495-3496
Transferência do tendão flexor digital
para a função intrínseca de dedos (Bunnell, modificado), 3498f, 3501-3503
para adução do polegar (Royle-Thompson, modificado), 3496
para paralisia do nervo radial (Boyes), 3506-3507
para paralisia do nervo ulnar, 3507f
Transferência do tendão flexor longo dos dedos
na poliomielite, 1272-1273
para mecanismos extensores, 3968-3971
para navicular tarsal, 3903-3904
Transferência do tendão flexor radial, para paralisia do nervo radial, 3504-3507
técnica de Boyes, 3506-3507
Transferência do tendão flexor superficial, para correção da camptodactilia, 3774
Transferência do tendão flexor ulnar
centralização da mão com (Bayne e Klug), 3716-3717
combinada com tendão (Groves e Goldner), 3491
na paralisia cerebral (Green e Banks), 3532-3533
Transferência do tendão para poliomielite, 1257
em torno do pé e tornozelo, 1258-1262
para a paralisia do
deltoide, 1287-1290
infraespinhosa, 1290
para restaurar a flexão do cotovelo, 1290-1294
pés tortos equinovaros, 1268-1275
Transferência do tendão semitendíneo de Ray et al., 463
Transferência do tendão tibial anterior
através do túnel no colo do tálus, 627f-628f
para o calcâneo, na mielomeningocele, 1305
posterior (Drennan), 1260-1261
transposição parcial do tendão (Hoffer et al.), 1237-1238, 1239f
Transferência do tendão tibial anterior, 4083
Transferência do tendão tibial posterior
abordagem anterior (Barr), 1269
abordagem posterior (Green e Grice), 1274-1275
ao dorso a base do segundo metatarso (Mubarak), 1343-1344
ao dorso do pé (Greene), 1342-1343
hemitransferência, 1236-1237
Transferência livre do grácil, técnica em dois tempos (Oishi e Ezaki), 3607-3608
Transferência muscular
deltoide posterior-triciptal (Moberg, modificado), 3512

funcionamento neuromuscular, 3160
na mielomeningocele afetando o quadril, 1314-1315
para restaurar a oposição polegar (Littler e Cooley), 3491
pronador quadrado, e tenodese do extensor ulnar do carpo, 3435-3437
Transferência muscular do tríceps
para restaurar a flexão do cotovelo (Menelau), 3721
transferência deltoide-triciptal posterior (Moberg, modificada), 3512
Transferência muscular na poliomielite
grande dorsal (Saha), 1290
iliopsoas, 1282-1284
origem do deltoide, 1289-1290
para a paralisia do tríceps, 1294-1295
para restaurar a flexão do cotovelo, 1290-1294
trapézio, 1288-1289
Transferência neurovascular da ilha do enxerto, 3369-3370
Transferência reto abdominal, 3158-3159
Transferências de tecido livre composto dos pés
anatomia neurovascular, 3170
do retalho envolvente do hálux, 3176
prega do primeiro espaço, 3173-3175
dorsal do pé, 3170-3171
Transferências neuromusculares, 3160
Transfixação por parafusos (ASIF), para fratura da diáfise da tíbia, 2644
Transição cervicotorácica
abordagem anterior
abordagem modificada, 1537-1538
C7 a T1, 1535-1537
sem esternotomia, 1538
Translocação da banda lateral, para deformidade do pescoço de cisne (Tonkin et al.), 3541-3542
Transmissão do HIV, 717-720
Transplante
de todo o osso, 15-17
enxerto, para lesão talar, 4231-4234
falange do polegar (Toby et al.), 3767-3768
femoroisquial de Bosworth, 330f
forame-fibular, 2977-2978
osteocondral e autólogo de condrócitos, para osteoartrite do joelho, 471
segundo e terceiro dedos, 3182-3183
Transplante de osso
livre vascularizado, 3162-3169
toda a fíbula, 2977-2978
todo o osso, 15-17
Transplante de todo o osso, 15-17
Transplante ósseo vascularizado, livre, 3162-3169
Transplante ósseo vascularizado livre
coleta de enxertos compostos da costela, 3169
enxerto da crista ilíaca, 3162
enxerto do côndilo femoral medial, 3168-3169
planejamento pré-operatório, 3163
transferência fibular, 3163-3168
Transposição
de dedos, 3132
do raio do indicador, 687-689
do subescapular, 2225f
nervo ulnar, 3099-3100
nervos, no fechamento das lacunas entre terminações nervosas, 3070
Transposição de retalho, para lesão aguda das mãos, 3218f, 3222f
Transposição do raio do indicador, de Peacock, 687-689
Transtornos congênitos
coalizão tarsal talonavicular, 3950f
distrofias musculares, 1334t, 1339t, 1349
estenose espinhal, 1990t, 1991q
parada fisária traumática por ponte óssea, 1189-1194
fístula arteriovenosa, 3675-3676
nanismo, 1187-1188
osteogênese imperfeita, 1181-1187
pé torto, 994-1012
Tratamento adjuvante
quimioterapia, 798-799
radioterapia, 798
Tratamento antimicrobiano dirigido para o patógeno, para artrite infecciosa, 752t
Tratamento de Phillips e Hensinger, para subluxação rotatória, 1673f
Tratamento ortopédico
da doença Scheuermann, 1821
da escoliose do adolescente, 1713-1715
da escoliose na atrofia muscular espinhal, 1794
da escoliose na lesão medular, 1792
da escoliose neuromuscular, 1777
da osteogênese imperfeita, 1878-1879
Tratos motores ascendentes, 1524t
Tratos motores descendentes, 1524t
Trauma
associado com luxação do ombro, 2268-2269
avaliação RM
coluna vertebral, 143
quadril, 140
esquelético, especificidade para abuso de menores, 1366q
indicação de amputação, 599-601
ossificação devido, 2249q
Trauma esquelético, especificidade para abuso de menores, 1366q
Triagem de doadores para enxertos, 718t, 2151t
Triancinolona, nas intervenções na coluna vertebral, 1902t
Triangulação artroscópica, 2365-2366
Triângulo de Petit, drenagem do abscesso através, 1977-1978
Triângulo posterior do pescoço, drenagem do abscesso do, 1975
β-tricálcio fosfato para enxertos ósseos, 16t, 1628t-1629t
Tricotomia do local da cirurgia, 707
sistemas motorizados, para artroscopia, 2361
Trocânter
osteoblastomas do, 903f
pseudoartrose, após a artroplastia total do quadril, 248-250
Trocânter maior, 65f, 68f, 70f, 84f
destacamento do, 1447f
epifisiodese para sobrecrescimento trocantérico, 1161
osteotomia, 327f
Trocânter menor, liberação do iliopsoas em, 1218
Trocarter, artroscópica, 2362
Tróclea, articulação com patela, 387
Tromboembolismo
da artroplastia total do quadril, 230-233
da ATJ, 420-421
da cirurgia da fratura acetabular, 2792
de tratamento cirúrgico de fraturas, 2606
Tromboflebite, como complicação da artroscopia, 2368
Trombose, nas artérias das mãos, 3465-3467
Trombose da artéria digital, 3465-3467
Trombose da artéria radial, 3465-3467
Trombose da artéria ulnar, 3465-3467
Trombose venosa profunda
após artroplastia total do tornozelo, 499
após ATJ, 420-421
profilaxia, 232t
Tubérculo adutor, 43f-44f
nível do, 2156f
Tubérculo de Gerdy, 46f, 48f
Tubérculo púbico, 3156f
Tubérculo tibial
alinhamento, 2256t
lateralização, 2254f
osteotomia, 434
Tuberculose
exames laboratoriais, 774
comprimento dos ossos, 781
da coluna vertebral, 1971-1973
infecções tuberculosas atípicas, 1973
paraplegia de Pott, 1973
tratamento de, 1972-1973
demografia norte-americana, 773
em relação à artroplastia total do quadril, 228
envolvimento musculoesquelético, 773-774
imagens, 774
infecção das mãos, 3698
infecções apendiculares, tratamento não cirúrgico, 774-775
tratamento cirúrgico, 775-781
Tuberosidade da tíbia, 36f, 43f-44f
avanço de, 2191-2192
enxerto libertado da, 2143f
epifisite da, 1137-1138
fraturas em crianças, 1480-1483, 1486-1487
osteotomia oblíqua, 2262
Tumor de célula gigante, 887-888, 2034
da bainha do tendão, 949t-951t, 956f, 3651t-3653t,3655
da tíbia proximal, 891f
do fêmur distal, 793f, 803f
do joelho, 889f-890f
do osso, 3651t-3653t, 3663-3664
do rádio distal, 149f, 825f, 892f-893f
no sacro, 894f
Tumor fibroso digital da infância, 3656
Tumor fibroso solitário das mãos, 3651t-3653t
Tumor glômico, 949t-951t, 958-959
da unha, 4118-4119
das mãos, 3651t-3653t, 3658
Tumor glômico subungueal, 3660f
Tumor maligno da bainha do nervo periférico, 962t-964t, 971, 973f
Tumor marrom do hiperparatireoidismo, 881-882
Tumor Nora, 3651t-3653t
Tumores. *Ver também tumores específicos*
avaliação diagnóstica, 788-797
em relação à artroplastia total do quadril, 228
espinhal
benigno, 2029-2034
maligno primário, 2034-2035
metastático, 2035-2039
exames de ressonância magnética, 149-151
de coluna, 143
formadora de osso
ilha óssea, 864-865
osteoma osteoide, 859-864

indicação de amputação, 602-603
pélvica. *Ver* Ressecções do tumor pélvico
princípios cirúrgicos
amputação *versus* salvamento do membro, 800-801
curetagem, 802-804
margens, 801-802
pacientes pediátricos, 806
ressecção e reconstrução, 804-806
tecidos moles
maligna, 960-973
tratamento, 947-948
tumores e lesões pseudotumorais, 948-960
técnicas cirúrgicas
extremidade inferior, 836-849
extremidade superior, 806-826
giroplastia, 849-855
pelve, 826-836
tratamento adjuvante
quimioterapia, 798-799
terapia de radiação, 798
Tumores benignos
estadiamento, 791-792
histiocitoma fibroso, 869, 872f
lesões fibrosas, 959-960
lesões sinoviais, 953-956
lesões vasculares, 956-959
tumores da bainha dos nervos, 952-953
tumores de tecido adiposo, 948-952
Tumores benignos agressivos
fibromatose, 949t-951t, 960
tumor de célula gigante, 888
Tumores benignos da coluna, 2029-2034
considerações quanto a estabilidade, 2030-2031
tumores do corpo vertebral, 2033-2034
tumores dos elementos posteriores, 2031-2033
Tumores benignos da coluna vertebral
cistos ósseos aneurismáticos, 1873
granuloma eosinofílico, 1873-1874
hemangioma, 1874-1875
osteoblastomas, 1872-1873
osteoma osteoide, 1872
Tumores benignos das mãos
cisto ósseo aneurismático, 3663
condromatose sinovial, 3664-3665
de origem fibrosa, 3655-3658
encondroma, 3662-3663
hemangioma, 3658-3671
linfangioma, 3671
lipoma, 3650-3665
neurilemoma, 3661
osteoblastoma benigno, 3663
osteocondroma, 3664
osteoma osteoide, 3661-3662
tumor de células gigantes
da bainha do tendão, 3655
do osso, 3663-3664
tumor glômico, 3658
Tumores da bainha do nervo
imagem e histologia, 949t-951t
neurilemoma, 952-953
periférico, maligno, 962t-964t, 971, 973f
Tumores da coluna vertebral
benignos, 1872-1875
biópsia dos, 1871
como causa de escoliose, 1870-1871
malignos primários, 1875
Tumores de elementos posteriores
cisto ósseo aneurismático, 2033
osteoblastomas, 2032
osteocondroma, 2032-2033
osteoma osteoide, 2031-2033
Tumores de formação óssea
ilha óssea, 864-865
osteoma osteoide, 859-864
Tumores de mão
benigno, 3650-3665
classificação, 3649-3650
condições tumorais, 3672-3679
diagnóstico e tratamento, 3650
maligno, 3665-3672
Tumores desmoides, 949t-951t, 960, 961f
Tumores do corpo vertebral
granuloma eosinofílico, 2033-2034
hemangioma, 2033
tumor de células gigantes de, 2034
Tumores do tecido adiposo, lipoma, 877, 948-952, 949t-951t
Tumores dos tecidos moles
hemangioma do pé, 151f
maligna, 960-973
tratamento, 947-948
tumores e lesões pseudotumorais, 948-960
Tumores malignos da coluna vertebral de 1875
Tumores malignos das mãos, 3665-3672
carcinoma basocelular, 3669
carcinoma de células escamosas, 3669
classificação, 3650t
condrossarcoma, 3668
fibrossarcoma, 3670
melanoma maligno, 3669-3670
metastático, 3670-3671
osteossarcoma, 3666-3668
rabdomiossarcoma, 3671
sarcoma de Ewing, 3671-3672
sarcoma epitelioide, 3669
Tumores malignos do osso
adamantinoma, 922
carcinoma metastático, 928
condrossarcoma, 914-918
cordoma, 921-922
histiocitoma fibroso e fibrossarcoma, 924-925
linfoma, 926
mieloma múltiplo e plasmocitoma, 925-926
osteossarcoma, 909-914
primário, 2034-2035
sarcoma de Ewing, 918-920
vascular, 923-924, 937t-939t
Tumores malignos dos tecidos moles
bainha do nervo periférico, tumor maligno, 971
dermatofibrossarcoma protuberante, 970
extraesquelético
condrossarcoma, 973
osteossarcoma, 971-973
sarcoma de Ewing, 973
fibrossarcoma, 968
fibro-histiocitoma maligno, 960-966
lipossarcoma, 966
rabdomiossarcoma, 970-971
sarcoma epitelioide, 968-970
sarcoma sinovial, 966-968
Tumores malignos extraesqueléticos
condrossarcoma, 973
imagem e histologia, 962t-964t
osteossarcoma, 971-973
sarcoma de Ewing, 973
Tumores malignos primários da coluna, 2034-2035
Tumores metastáticos da coluna, 2035-2039
anatomopatologia dos, 2036
classificação de, 2036
irradiação, 2036-2037
tratamento cirúrgico, 2037-2039
Tumores metastáticos das mãos, 3670-3671
Tumores ósseos de alto grau
osteossarcoma, 909-911, 914
vascular maligno, 923
Tumores ósseos de baixo grau
condrossarcoma, 917-918
osteossarcoma intramedular, 910
vascular maligno, 923
Tumores vasculares
hemangiomas, 956-958
imagem e histologia, 949t-951t
malignos, 923-924, 937t-939t
tumor glômico, 958-959
Túnel carpal da zona IV das mãos, reparo do tendão em, 3253
Túnel do úmero
tensionamento do enxerto após a introdução, 2299f
único, 2297f
Túnel femoral
colocação, marco para, 2261f
locais ideais para o seu posicionamento, 2437f
método de perfuração de dentro para fora, 2168f
preparação, na reconstrução do LCA, 2425
Túnel tibial
enxerto passando através, 2169f
fixação do tendão com dois parafusos de enxerto em, 2149f
pontos de referência para, 2422f
preparação, na reconstrução do LCA, 2423-2425

U

Úlcera plantar, 4045f, 4052f-4053f
Úlceras, pé diabético, 4042-4045
Ulna
distal, ressecção da região, 826f, 2965-2967
excisão da *unlage* ulnar (Flatt), 3734
excisão limitada da cabeça ulnar, 3430-3431
extremidade proximal, pseudoartrose, 3003
impactação-pilar e artrite AJUD, 3427-3431
osteotomia, e hipercorreção de deformidade angular (Hirayama et al.), 1383-1384
proximal
excisão, 3749
ressecção, 821
pseudoartrose congênita, 1128-1129
terço proximal
acesso para (Boyd), 121
consolidação viciosa da fratura, 2947-2950
fratura-luxação de Monteggia, 2878-2881
peudoartrose da fratura, 3001
Ultrassonografia
de baixa intensidade, tratamento das pseudoartroses, 2979-2980
estimulação da consolidação da fratura, 2579
no diagnóstico de
displasia congênita do quadril, 1080-1082
infecção, 711, 728-729
para a artrite infecciosa, 750
Úmero
acesso anterolateral (Thompson, Henry), 101-102

acesso posterior ao úmero proximal (Berger e Buckwalter), 102-103
acesso posterolateral à diáfise do úmero distal, 103-106
extensão posterolateral (Lewisky et al.), 106
posterolateral (Moran), 103-106
colo cirúrgico, através da amputação, 664
côndilo, remodelado, 566f
deformidade em corcunda do escafoide, 3398-3399
espessura cortical da diáfise, 2836f
linfoma primário do osso, 929f
proximal. *Ver* Úmero proximal
ressecção intercalar de eixo (Lewis), 818-819
soltura, 554
técnica de Hung, lançamento do trato iliotibial e retináculo lateral, para luxação da patela, 1474-1475
tumor de prótese de haloenxerto, 805f
úmero distal
ressecção, 819
separação da epífise inteira, 1412-1414
vista do nó de Stryker do, 2272f
Úmero proximal
acesso posterior (Berger e Buckwalter), 102-103
condroma justacortical, 867f
lesões, 860t-863t
metástase do câncer renal para, 932f
osteomielite subaguda, 730f
ressecção, 816-818
Unguis incarnatus, 4101-4115
Unha
alinhamento das, 3296f
carcinoma de células escamosas do leito ungueal, 3671f
tumor glômico subungueal do leito ungueal, 3660f
Unha encravada
etiologia, 4101
placa ungueal e remoção da matriz germinativa, 4109
remoção parcial da placa e matriz ungueal, 4105-4109
prega parcial e remoção da matriz ungueal, 4109-4114
procedimento terminal de Syme, 4114-4115
remoção da borda da unha e ablação da matriz ungueal, 4105
remoção ou redução da prega da unha, 4111-4112
remoção parcial da placa ungueal, 4104
remoção total da placa ungueal, 4103-4104
tratamento não cirúrgico
estádio III (fase de granulação), 4103
fase I (fase inflamatória), 4101-4103
fase II (fase de abscesso), 4103
Unhas distróficas, 4115
Unhas dos pés
anatomia, 4101
distrófica, 4115
exostose subungueal, 4115-4119
fibromas subungueal e periungueal, 4117-4118
melanoma maligno, 4119
tumor glômico, 4118-4119
unha encravada, 4101-4115
Unidade poplítea musculotendinosa, 2055-2058
Usuários de drogas intravenosas, infecções das mão em, 3695

V
Valgo
correção em, 407-409
correção espontânea, 1491f
joelho
na mielomeningocele, 1311
na paralisia cerebral, 1231
pé, na paralisia cerebral, 1235-1243
progressiva, para prevenir a fusão tibiofibular distal, 3167
retropé, na mielomeningocele, 1306
tornozelo, 1022
osteotomia em varo de Wiltse para, 1035f
parafuso para epifisiodese, 1308-1309
Variabilidade dos padrões de fornecimento de sangue da medula espinhal, 1527
Várias técnicas de Zeta-plastia
liberação de bandas de constrição congênitas, 3770
para contratura de Dupuytren, 3618f
Varredura com citrato do gálio-67 (^{67}Ga), 712-713
Vasos circunflexos ilíacos superficiais, 3230f
Vasos epigástricos superficiais, 3230f
Vasos femorais
dissecado a partir do tumor, 831f
e tumor, desenvolvimento de plano entre, 839f-840f
Vasos ilíacos internos, 2794f
transecção, 656f-657f
Veia basílica, 3154f
Veia cefálica, 810f
Veia ilíaca externa, 3159f
Veia safena, 35f
Veia safena magna, 3174f
Veia safena pequena, 3174f
Veias da medula espinhal, 1527
Velocidade de condução do nervo, 3063-3064
Velocidade de crescimento, dos segmentos vertebrais, 1695f
Velocidade de hemossedimentação (VHS), 709-710, 1966-1967
Venografia por ressonância magnética, 2792
Ventre muscular, extensor, lacerações, 3288-3289
Versão, colo do fêmur, 165
Vértebras. *Ver também regiões da coluna vertebral específicas*
crescimento, no plano horizontal, 1803f
disráfica, orientação anormal no pedículo, 1859f
e inserção de enxertos fendidos, 1982f
fusão anterior progressiva, 1835-1836
rotação vertebral, escoliose, 1708-1709
sedimentação, na artrite reumatoide, 2024f
Vértebras cervicais, 1523f
Vértebras lombares, 1523f
secção transversal, 1962f
Vértebras torácicas, 1523f
biópsia aberta (Michele e Krueger), 1871
Vertebrectomia, em duas fases, L5, 1853f
Vertebroplastia percutânea, 2037
Vírus da imunodeficiência humana (HIV)
prevenção do, 8-9
riscos e prevenção, 719-721
síndromes musculoesqueléticas em, 718-719
testes confirmatórios, 718
testes de diagnóstico, 718
transmissão do, 717-718

W
"W" plastia, alongamento do tríceps, 1322f
Western blot, 718
Wood et al. fechamento pé leporino, 985q-986q

X
Xantoma, 3655
da mão, 3651t-3653t

Z
Zetaplastia
alongamento
do tendão de Aquiles, 1233
do tendão tibial posterior, 1235-1236
ângulos permitidos na, 3218f
bipolar, para torcicolo, 1125f
múltiplo
liberação de bridas congênitas, 3770
para contratura de Dupuytren, 3618f
na cirurgia da mão, 3204-3205
quatro partes do retalho, para o polegar aduzido (Broadbent e Woolf, modificado), 3755-3756
Zetaplastia com quatro retalhos, 3206f
Zona autônoma
do nervo isquiático, 3106f
do nervo peroneal, 3109f
do nervo mediano, 3101f
Zona estável, e posição de gancho inferior, 1723f
Zona III lumbrical das mãos, 3251f, 3253
Zona segura
da cabeça do rádio, 2864
de elevação da lâmina, de liberação do túnel do carpo, 3633f-3634f
em "XLIF", 1545f
na luxação congênita do quadril, 1085f
para a divisão de músculo glúteo médio, 234f
Zonas de acesso do pedículo, 1740f
Zonas de bandas constritivas da perna, 1023f
Zonas de níveis de patologia do tendão extensor, 3280f
Zonas de superfície do flexor da mão, 3251f
Zonas do canal lateral, 1990f-1991f
Zonas do diagrama da puberdade, 1706f
Zonas do flexor longo do polegar, 3262f